SURÓS

# SEMIOLOGÍA MÉDICA Y TÉCNICA EXPLORATORIA

ANTONIO SURÓS BATLLÓ
JUAN SURÓS BATLLÓ

8.ª edición

# Índice de capítulos


## 1 Generalidades 1

Exploración 1
Interrogatorio 2
Historia clínica por apartados 5
Filiación y antecedentes individuales 5
Lugar de residencia. Hábitos de vida 7
Semiología del deporte 8
Hábitos alimentarios 12
Antecedentes familiares 14
Antecedentes patológicos o enfermedades anteriores 20
Comienzo y evolución de la enfermedad actual 21
Inspección 21
Criterios básicos 22
Hábitos y vestimenta 22
Actitud 23
Facies 28
Hábito corporal 29
Estado de nutrición 33
Talla y otros datos biométricos 34
Piel y faneras 36
Uñas y pelos 43
Marcha 45
Movimientos 47
Palpación 48
Técnica 48
Tipos 48
Percusión 51
Métodos 51
Características 54
Características de los sonidos 54
Cualidades de los sonidos 55
Auscultación 56
Tipos 56
Olfato 57
Sentido del gusto 58
Termometría clínica 58
Termómetro 59
Lugar de toma de la temperatura 59
Características de la temperatura corporal 59
Tipos semiológicos 59
Métodos complementarios 62

## 2 Neumología 63

Interrogatorio 63
Filiación y antecedentes individuales 63
Antecedentes familiares 64
Antecedentes patológicos o enfermedades anteriores 64
Comienzo y evolución de la enfermedad actual 64
Inspección 89
Inspección somática general 89
Inspección del tórax 92
Palpación 112
Partes blandas y caja torácica 112
Ganglios del cuello, axilas y tórax 114
Frecuencia de la respiración y movilidad respiratoria 118
Frémito pectoral o vocal (vibraciones torácicas) 119
Elasticidad torácica 121
Fluctuación torácica 121
Examen físico de la tráquea y laringe 122
Mensuración torácica 122
Percusión 123
Técnica percutoria 123
Repercusión de los procesos respiratorios en el sonido percutorio 127

Auscultación ... 127
Requisitos para la correcta auscultación ... 128
Ruidos apreciados por auscultación... 130
Auscultación en patología respiratoria ... 131
Auscultación a distancia (extrauscultación) ... 139
Procedimientos de exploración combinada ... 139
Exploración radiológica ... 140
Examen simple ... 140
Proyecciones radiográficas ... 144
Imágenes radiográficas en condiciones patológicas ... 145
Exploraciones radiológicas con medios de contraste ... 147
Imágenes radiológicas más notables en las diferentes enfermedades del aparato respiratorio ... 148
Broncoscopia ... 162
Pleuroscopia o toracoscopia ... 163
Mediastinoscopia ... 163
Pruebas cutáneas ... 163
Punciones biópsicas y biopsias quirúrgicas ... 164
Exámenes de laboratorio ... 165
Examen del esputo ... 165
Examen del líquido pleural ... 165
Sangre (exámenes morfológico, químico y enzimático) ... 167
Exploración funcional ... 167
Exploración de la ventilación ... 168
Exploración de la difusión ... 171
Exploración de la perfusión ... 173
Exploración de la circulación ... 173
Angiografía pulmonar selectiva ... 174
Gasometría ... 174
Equilibrio ácido-básico en las alteraciones de la función respiratoria .. 175
Síndromes respiratorios más frecuentes en clínica ... 176
Utilidad práctica de las pruebas funcionales pulmonares ... 178
Semiología aplicada ... 180
Derrame pleural ... 180
Engrosamiento pleural ... 181
Neumotórax ... 182
Condensaciones pulmonares ... 182
Cavidad pulmonar ... 183
Enfisema ... 183
Síndrome mediastínico ... 184

3 **Cardiología. Angiología** 187

**Cardiología**
Introducción ... 187
Interrogatorio ... 187
Filiación y antecedentes individuales 187
Antecedentes familiares ... 189
Antecedentes patológicos o enfermedades anteriores ... 190
Comienzo y evolución de la enfermedad actual ... 190
Manifestaciones clínicas de las cardiopatías ... 190
Inspección ... 209
Inspección somática general ... 209
Constitución y anomalías morfológicas congénitas o adquiridas ... 211
Inspección de la región precordial ... 214
Palpación ... 216
Sensibilidad de la región precordial 216
Investigación del latido cardíaco ... 217
Vibraciones valvulares (choques valvulares) ... 218
Estremecimientos catarios (*thrill* o tril; frémito) ... 218
Ritmos de galope diastólicos ... 219
Frotes pericárdicos ... 219
Percusión ... 219
Percusión del área cardiovascular anterior ... 220
Percusión del área auricular izquierda posterior ... 221
Auscultación ... 222
Normas para una auscultación cardíaca correcta ... 222
Semiología del pulso arterial ... 234
Consideraciones en la palpación del pulso ... 235
Métodos complementarios en el diagnóstico ... 249
Electrocardiografía ... 249
Fonocardiografía ... 270
Ecocardiografía ... 271
Cateterismo cardíaco ... 286
Tonometría arterial ... 290
Flebograma ... 290
Tonometría venosa ... 290
Tonometría capilar ... 290
Resistencia capilar ... 291
Radiodiagnóstico del corazón y grandes vasos ... 291
Angiografía por sustracción digital .. 297
Gammagrafía o escintigrafía cardíaca ... 298

Cardiografía. Angiocardiografía selectiva ... 298
Mediastinografía gaseosa ... 299
Pruebas de laboratorio ... 299
Examen hematocitológico ... 299
Examen químico ... 299
Punción biópsica del músculo cardíaco .. 300
Exploración funcional ... 300
Prueba de la apnea voluntaria ... 300
Pruebas de esfuerzo ... 301
Índice pronóstico de riesgo vascular .. 303
Pruebas farmacológicas ... 303
Tiempo de circulación ... 303
Prueba electrocardiográfica ... 303
Semiología aplicada ... 303
Insuficiencia coronaria ... 304
Procesos pericárdicos ... 304
Procesos miocárdicos ... 307
Procesos endocárdicos ... 308
Lesiones valvulares ... 309
Cardiopatías congénitas ... 315
Cardiopatías congénitas con cortocircuito sanguíneo derecha-izquierda ... 315
Cardiopatías congénitas con cortocircuito sanguíneo izquierda-derecha ... 317
Cardiopatías congénitas sin cortocircuito ... 318
Corazón pulmonar *(cor pulmonale)* ... 320
**Angiología**
Interrogatorio ... 322
Filiación y antecedentes individuales .. 322
Antecedentes familiares ... 323
Antecedentes patológicos o enfermedades anteriores ... 323
Comienzo y evolución de la enfermedad actual ... 323
Inspección ... 327
Inspección somática general ... 327
Inspección local de las extremidades .. 328
Cambios de color de la piel ... 328
Varice arterial ... 329
Tumores glómicos (glomangiomas) .. 329
Varices ... 329
Hemangioma cavernoso (o cavenoma) .. 330
Linfangitis aguda ... 330
Compresión u obstrucción de los vasos linfáticos ... 330
Trastornos tróficos de origen arterial o venoso ... 331
Alteraciones ungueales ... 331
Atrofia cutánea ... 331
Piliación ... 331
Trastornos sudorales ... 331
Isquemia crónica cutánea ... 331
Edema ... 332
Úlceras ... 332
Gangrena ... 333
Palpación ... 334
Oscilometría ... 339
Auscultación ... 339
Métodos complementarios ... 341
Ultrasonido (efecto Doppler). Isótopos radiactivos ... 341
Angiografía ... 341
Tonometría y resistencia capilares .. 343
Oximetría en la sangre periférica ... 343
Semiología aplicada ... 343
Síndromes aorticoaneurismáticos ... 343
Síndrome arterial isquémico agudo y crónico ... 345
Varices ... 348
Maniobras o técnicas de exploración 349
Tromboflebitis. Flebotrombosis ... 351
Procesos linfáticos ... 356

**4 Gastroenterología. Hepatología 357**

Interrogatorio ... 357
Filiación y antecedentes individuales .. 357
Antecedentes familiares ... 358
Antecedentes patológicos o enfermedades anteriores ... 358
Comienzo y evolución de la enfermedad actual ... 359
Inspección ... 359
Hábito exterior ... 359
Facies ... 361
Constitución ... 363
Estado de nutrición ... 363
Anomalías de la piel ... 363
Abdomen ... 366
Inspección de la piel ... 366
Anomalías de la forma y en el volumen del abdomen ... 369
Palpación ... 373
Regiones anatómicas del abdomen .. 373
Sensibilidad y temperatura cutáneas .. 374
Reflejos cutaneomucosos ... 375
Examen del sentido de la corriente sanguínea en la circulación venosa colateral ... 375
Anomalías del tejido celular subcutáneo ... 375
Apéndice xifoides. Borde costal. Osteocondritis ... 376

Tensión abdominal ..... 377
Regiones herniarias ..... 380
Palpación profunda ..... 381
Percusión ..... 381
Enfisema subcutáneo ..... 382
Ascitis ..... 382
Irritación peritoneal ..... 383
Tumores ..... 383
Oclusión intestinal ..... 383
Otros procesos ..... 383
Auscultación ..... 384
Combinación de métodos exploratorios 386
Signo de la oleada ascítica (Morgagni) 386
Signo del témpano ..... 386
Signo de doble ruido ascítico (Lian y Odinet) ..... 386
Signo de Schaer ..... 386
Signo de la vibración abdominal (de Brun) ..... 387
Laparoscopia ..... 387
Punción abdominal ..... 388
Peculiaridades del líquido intraperitoneal ..... 388
Citología del líquido intraperitoneal 389
Enzimología del líquido intraperitoneal ..... 389
Radiología simple del abdomen ..... 389
Cavidad bucal y glándulas salivales .... 391
Interrogatorio ..... 391
Inspección y palpación ..... 395
Examen radiológico ..... 404
Glándulas salivales ..... 404
Interrogatorio ..... 404
Inspección ..... 405
Palpación ..... 405
Examen radiológico ..... 405
Sialografía ..... 405
Semiología radiológica ..... 406
Biopsia aspirativa ..... 407
Esófago ..... 407
Interrogatorio ..... 407
Inspección ..... 408
Auscultación ..... 408
Examen radiológico ..... 408
Estómago ..... 416
Interrogatorio ..... 416
Inspección ..... 427
Palpación ..... 428
Examen del jugo gástrico ..... 431
Examen radiológico ..... 437
Intestino ..... 445
Duodeno ..... 445
Yeyunoíleon y colon ..... 454
Colon ..... 471
Región anorrectosigmoidea ..... 479
Inspección ..... 482
Hígado y vías biliares ..... 496
Interrogatorio ..... 496
Inspección ..... 502
Palpación ..... 502
Percusión ..... 508
Auscultación ..... 509
Exploración radiológica ..... 510
Exploración funcional ..... 517
Síndromes biológicos ..... 521
Páncreas ..... 522
Interrogatorio ..... 522
Inspección ..... 525
Palpación ..... 525
Percusión. Auscultación ..... 528
Exploración radiológica ..... 528
Exploración funcional ..... 529
Bazo ..... 531
Interrogatorio ..... 531
Inspección ..... 532
Palpación ..... 532
Percusión ..... 533
Auscultación ..... 534
Exploración radiológica ..... 534

5 **Urología. Nefrología** 535

**Urología**

Interrogatorio ..... 535
Filiación y antecedentes individuales 535
Antecedentes familiares ..... 536
Antecedentes patológicos o enfermedades anteriores ..... 536
Comienzo y evolución de la enfermedad actual ..... 537
Dolor ..... 537
Trastornos en la evacuación de la orina ..... 541
Inspección ..... 544
Palpación ..... 546
Palpación parietal ..... 546
Palpación del riñón ..... 546
Palpación del uréter ..... 549
Palpación de la vejiga urinaria ..... 549
Palpación de la próstata y la uretra .. 549
Percusión ..... 549
Percusión abdominal ..... 549
Percusión de la región lumbar ..... 550
Percusión palpatoria translumboabdominal ..... 550
Percusión de la vejiga urinaria ..... 550
Auscultación ..... 550

Técnicas complementarias ..... 551
Cistoscopia ..... 551
Uretroscopia ..... 551
Pieloureteroscopia ..... 551
Cateterismo ureteral ..... 551
Cateterismo uretral ..... 551
Urodinámica ..... 551
Análisis de orina ..... 552
Características de la orina ..... 553
Examen radiológico ..... 560
Radiografía simple ..... 560
Ecografía ..... 560
Neumorretroperitoneo ..... 561
Urografía estándar ..... 561
Urografía por infusión lenta ..... 562
Pielografía ascendente. Pielografía por punción percutánea con aguja ..... 563
Cistografía ..... 563
Uretrografía ..... 563
Tomografía axial computarizada ..... 563
Resonancia magnética nuclear ..... 563
Renograma isotópico ..... 563
Gammagrafía ..... 564
Arteriografía renal ..... 564
Imágenes radiológicas anormales ..... 565
Biopsia renal percutánea ..... 567
**Nefrología**
Exploración de la función glomerular ..... 568
Filtración o filtrado glomerular ..... 568
Concentración plasmática de creatinina ..... 568
Aclaramiento de la creatinina ..... 568
Concentración plasmática de urea ..... 569
Aclaramiento de la urea (Van Slyke) 569
Exploración de la función tubular ..... 569
Medida del flujo plasmático renal ..... 569
Exploración de la capacidad de concentrar la orina ..... 570
Excreción diferencial de agua y sal (prueba de Howard) ..... 571
Prueba de la capacidad de acidificación de la orina ..... 571

**6 Aparato reproductor 573**

**Genital masculino**
Interrogatorio ..... 573
Cronología de la pubertad ..... 575
Inspección ..... 577
Inspección somática general ..... 577
Inspección somática local ..... 578
Palpación ..... 582
Escroto ..... 582
Túnica serosa vaginal ..... 582
Epidídimo ..... 582
Testículos ..... 583
Cordón espermático y conducto deferente ..... 584
Unidigital (o tacto) de la próstata ..... 584
Vesículas seminales ..... 585
Glándulas de Cowper ..... 585
Uretra ..... 585
Ganglionar ..... 585
Transiluminación ..... 586
Examen uretroscópico ..... 586
Cateterismo uretral ..... 586
Biopsia prostática ..... 586
Biopsia testicular ..... 586
Exámenes de laboratorio ..... 587
Exámenes citológicos ..... 587
Examen del semen (espermograma) ..... 587
Enzimas y hormonas séricas ..... 587
Cromatina sexual ..... 588
Determinación del cariotipo ..... 589
Examen radiológico ..... 589
Deferentovesiculografía y glándulas de Cowper ..... 589
Uretrografía retrógrada ..... 590
Uretrografía miccional ..... 590
Ecografía ..... 590
Tomografía axial computarizada. Tomografía axial de alta resolución ..... 590
**Genital femenino**
Interrogatorio ..... 590
Filiación y antecedentes individuales 590
Antecedentes familiares ..... 592
Antecedentes patológicos o enfermedades anteriores ..... 592
Historia menstrual ..... 593
Historia genésica ..... 595
Comienzo y evolución de la enfermedad actual ..... 597
Anomalías menstruales ..... 600
Flujo ..... 601
Prurito vulvar ..... 603
Síntomas y signos compresivos ..... 603
Inspección ..... 603
Inspección somática general ..... 603
Inspección del abdomen y mamas ..... 606
Inspección y examen genital ..... 607
Colposcopia ..... 610
Uteroscopia o histeroscopia ..... 610
Laparoscopia (*celioscopia*). Culdoscopia (*douglascopia*) ..... 611
Amnioscopia ..... 611
Amniocentesis ..... 612
Palpación ..... 612

Palpación del abdomen ... 612
Tacto vaginal ... 613
Palpación combinada vaginoabdominal ... 614
Palpación combinada rectoabdominal ... 616
Palpación combinada vaginorrectal ... 616
Palpación combinada vaginoperianal ... 617
Histerometría ... 617
Percusión ... 617
Auscultación ... 617
Examen biópsico ... 618
Biopsia del cérvix ... 618
Frotis ... 618
Secreciones ... 618
Culdocentesis ... 618
Ecografía ... 619
Indicaciones de la ecografía ... 619
Examen radiológico ... 620
Radiografía simple ... 620
Histerosalpingografía ... 620
Flebografía endouterina ... 620
Exploración funcional ... 620
Medición de la temperatura basal durante el ciclo ... 620
Citología vaginal ... 621
Secreción cervical ... 621
Biopsia del endometrio ... 622
Dosificaciones hormonales ... 622
Marcadores tumorales ... 622
Exploración de las mamas femeninas ... 622
Interrogatorio ... 622
Signos y síntomas ... 623
Estado general ... 624
Inspección. Palpación ... 624
Técnicas complementarias ... 626
Mamografía ... 626
Examen citológico ... 627
Transiluminación ... 627
Termografía ... 628
Gammagrafía ... 628
Fotografía infrarroja ... 628
Ecografía ... 628
Biopsia por escisión ... 628
Marcadores tumorales ... 628
Semiología de las mastopatías ... 628
Cáncer ... 628
Enfermedad de Paget ... 629
Mastopatía fibroquística ... 629
Papiloma intraductal ... 629
Fibroadenomas ... 629
Lipomas ... 629
Hemangiomas ... 630
Adenolipomas, leiomiomas, condromas y osteomas ... 630
Anomalías en la diferenciación sexual ... 630
Discinesia gonadal y síndrome de Turner ... 630
Síndrome de Klinefelter ... 630
Síndrome de las «superhembras» o de las tres X ... 630
Síndrome YY ... 631
Hermafroditismo verdadero ... 631
Seudohermafroditismo masculino ... 631
Seudohermafroditismo femenino ... 631

7 **Oftalmología** 633

Interrogatorio ... 633
Filiación y antecedentes individuales 633
Antecedentes familiares ... 634
Antecedentes patológicos o enfermedades anteriores ... 634
Enfermedad actual ... 636
Inspección. Palpación ... 642
Regiones periorbitaria y superciliar ... 642
Párpados ... 643
Pestañas ... 645
Hendidura palpebral ... 646
Distancia interorbitaria ... 647
Ojo o globo ocular ... 647
Conjuntiva ... 651
Córnea ... 653
Esclerótica ... 654
Iris ... 655
Pupila ... 657
Cristalino ... 662
Motilidad del globo ocular ... 663
Parálisis de los músculos del ojo ... 664
Nistagmo ... 665
Desviaciones de la mirada ... 667
Esquiascopia. Retinoscopia ... 668
Exploración funcional del ojo ... 668
Agudeza visual ... 669
Visión cromática ... 670
Campo visual ... 670
Escotomas ... 672
Hemianopsia ... 672
Examen del fondo de ojo ... 673
Examen radiológico ... 677
Radiografía simple ... 677
Tomografía axial computarizada ... 677
Resonancia magnética ... 677
Ecografía ... 678
Electrorretinografía (ERG) y potenciales evocados ... 678

## 8 Otorrinolaringología 679

Introducción ... 679
**Aparato auditivo**
Interrogatorio ... 679
Filiación y antecedentes individuales .. 679
Antecedentes familiares ... 680
Antecedentes fisiológicos ... 680
Antecedentes patológicos o enfermedades anteriores ... 680
Enfermedad actual ... 680
Sintomatología de los procesos óticos 680
Inspección. Palpación ... 683
Pabellón auricular ... 683
Región periauricular ... 684
Inspección del conducto auditivo externo ... 684
Otoscopia ... 685
Exploración de la trompa auditiva .. 687
Exploración auditiva ... 687
Agudeza auditiva ... 688
Audiometría ... 689
Eficiencia o conducta auditiva ... 689
Metodología de examen ... 693
Valoración de las pruebas ... 694
Exploración funcional del laberinto posterior ... 695
Exploración radiológica ... 695
Radiología simple ... 695
Tomografía de alta resolución ... 697
Resonancia magnética ... 697
**Nariz, fosas nasales y senos paranasales**
Interrogatorio ... 698
Síndrome obstructivo ... 698
Hiperreactividad nasal ... 698
Sinusitis ... 699
Síndrome secretorio ... 699
Síndrome hemorrágico ... 699
Síndrome neural doloroso ... 700
*Vacuum sinus* ... 702
Barotraumatismos sinusales ... 702
Agenesias sinusales ... 702
Fosas nasales estrechas ... 703
Síndrome del ganglio esfenopalatino (de Sluder) ... 703
Síndrome del nervio etmoidal anterior (de Charlin) ... 703
Síndrome espasmódico ... 703
Rinitis vasomotriz o hiperreactividad nasal ... 703
Síndrome sensorial olfativo ... 704
Palpación ... 704
Inspección ... 705
Inspección externa nasal ... 705
Inspección del vestíbulo nasal ... 705
Métodos complementarios de exploración ... 705
Rinoscopia anterior ... 705
Rinoscopia posterior ... 706
Diafanoscopia o transiluminación ... 707
Punción diameática ... 707
Exploración endoscópica ... 707
Antroscopia ... 707
Exámenes funcionales ... 708
Rinomanometría ... 708
Espirometría ... 708
Olfatometría ... 708
Exámenes de laboratorio ... 708
Examen radiológico ... 709
Radiografía simple ... 709
Cinevideorradiología ... 710
Tomografía de alta resolución ... 710
**Faringe**
Interrogatorio ... 710
Filiación y antecedentes individuales .. 710
Antecedentes familiares ... 710
Enfermedad actual ... 710
Manifestaciones clínicas de los procesos faríngeos ... 711
Inspección y palpación ... 712
Tumefacciones cervicales externas .. 712
Orofaringe ... 712
Nasofaringe ... 715
Hipofaringe o laringofaringe ... 716
Examen radiológico ... 716
Radiografía simple ... 716
Tomografía de alta resolución ... 717
Arteriografía carotídea ... 717
Arteriografía superselectiva ... 717
Cinevideorradiología ... 717
Gammagrafía ... 717
Exámenes de laboratorio ... 717
**Laringe**
Manifestaciones clínicas ... 718
Disfonía ... 718
Disnea ... 718
Disfagia y odinofagia ... 718
Parestesias ... 718
Dolor ... 718
Tos ... 719
Hemorragias ... 719
Inspección y palpación ... 719
Laringoscopia ... 719
Examen radiológico ... 720
Radiografía simple ... 720
Radiografía con medios de contraste 721
Cinevideorradiología ... 721

Tomografía de alta resolución ..... 721
Videoestroboscopia ..... 722
Exámenes de laboratorio ..... 722

## 9 Endocrinología 723

Interrogatorio ..... 723
Herencia endocrina ..... 724
Factores tóxicos, infecciosos, emotivos, sociales y ambientales ..... 724
Enfermedad actual ..... 724
Inspección ..... 725
Constitución ..... 725
Facies ..... 725
Investigación de la talla ..... 727
Investigación del peso ..... 728
Examen de la piel ..... 731
Pilificación ..... 733
Hirsutismos ..... 736
Exploración regional ..... 737
Examen neuropsiquiátrico ..... 743
Exploración radiológica ..... 743
Exploración funcional ..... 746

## 10 Neurología 755

Interrogatorio ..... 755
Filiación y antecedentes individuales 755
Antecedentes familiares ..... 757
Comienzo y evolución de la enfermedad actual ..... 758
Signos y síntomas fundamentales en la anamnesis neurológica ..... 759
Inspección ..... 771
Actitud ..... 771
Meningitis ..... 771
Hemorragia cerebral ..... 771
Diplejía cerebral espasmódica infantil (enfermedad de Little) ..... 772
Paraplejías espásticas ..... 772
Encefalitis epidémica ..... 772
Enfermedad de Parkinson ..... 772
Hipercinesias espasmódicas ..... 772
Actitud cerebelosa ..... 773
Enfermedad de Friedreich ..... 773
Lesiones unilaterales del laberinto o del nervio auditivo ..... 773
Tabes dorsal ..... 773
Miopatías ..... 773
Ciática radicular ..... 774
Tumores extramedulares e intramedulares ..... 774
Semiología neurológica de las manos 774
Semiología neurológica de los pies .. 776
Cabeza ..... 776
Facies ..... 777
Marcha ..... 780
Palpación. Percusión. Auscultación ..... 784
Exploración de la motilidad ..... 785
Motilidad cinética voluntaria ..... 788
Motilidad cinética involuntaria ..... 788
Motilidad estática (tono muscular) .. 799
Exploración del tono muscular ..... 800
Exploración de la sensibilidad ..... 803
Anatomía de las vías sensitivas ..... 803
Interrogatorio ..... 806
Examen objetivo de los trastornos de la sensibilidad ..... 807
Síndromes sensitivos ..... 809
Exploración de la coordinación y fuerza muscular ..... 814
Coordinación muscular ..... 814
Fuerza muscular ..... 816
Examen funcional de los grupos musculares ..... 816
Sistema nervioso periférico ..... 817
Síndromes neuríticos, polineuríticos, plexuales y radiculares ..... 817
Nervios craneales ..... 819
Nervios raquídeos o espinales ..... 827
Trastornos tróficos ..... 839
Piel y faneras ..... 839
Músculos ..... 840
Huesos y articulaciones ..... 842
Alteraciones de la micción, defecación y potencia sexual ..... 842
Voz. Lenguaje ..... 844
Disfonía ..... 846
Disartrias ..... 846
Dislalias ..... 847
Disfemias ..... 848
Dislogias ..... 848
Afasias ..... 849
Mudez ..... 853
Agnosias ..... 853
Apraxias ..... 854
Sistema nervioso vegetativo ..... 855
Síndrome piramidal ..... 858
Lesión transversa de la médula ..... 864
Síndromes extrapiramidales ..... 866
Movimientos involuntarios ..... 872
Síndrome cerebeloso ..... 875
Síndrome vestibular ..... 878
Síndromes de hipertensión e hipotensión endocraneales ..... 882
Síndrome meníngeo ..... 883

Síndromes topográficos del cerebro .... 884
Síndromes topográficos de oclusión cerebrovascular .... 888
Carótida primitiva. Carótida interna.. 888
Cerebral anterior .... 889
Cerebral media .... 889
Cerebral posterior .... 890
Tronco basilar y sus ramas .... 890
Arteria vertebral y sus ramas .... 891
Comas .... 891
Interrogatorio .... 891
Examen objetivo .... 891
Pronóstico .... 895
Líquido cefalorraquídeo .... 895
Análisis del líquido cefalorraquídeo.. 897
Estudio electrofisiológico .... 899
Electroencefalografía .... 899
Potenciales evocados .... 901
Neurografía motriz y sensitiva .... 906
Electromiografía .... 908
Biopsia muscular .... 910
Neurorradiología .... 910
Radiología simple del cráneo y columna vertebral .... 910
Angiografía cerebral .... 911
Tomografía axial computarizada .... 911
Mielografía .... 919
Resonancia magnética .... 920

**11 Reumatología 923**

Interrogatorio .... 923
Filiación y antecedentes individuales 923
Antecedentes familiares .... 925
Antecedentes patológicos o enfermedades anteriores .... 925
Comienzo y evolución de la enfermedad actual .... 927
Exploración clínica .... 935
Juicio clínico .... 935
Manifestaciones articulares .... 936
Artrocentesis .... 938
Rodilla .... 938
Cadera .... 938
Tobillo .... 938
Hombro .... 938
Codo .... 939
Articulaciones de la muñeca .... 939
Articulaciones metacarpofalángicas, metatarsofalángicas e interfalángicas de manos y pies .... 939
Articulaciones del tarso y tarsometatarsianas .... 940
Articulación temporomaxilar .... 940
Examen del líquido sinovial .... 940
Caracteres macroscópicos .... 940
Exámenes de laboratorio .... 941
Estudio citológico .... 941
Examen bacteriológico .... 941
Cristales .... 941
Examen bioquímico .... 942
Determinaciones inmunológicas .... 942
Exámenes de laboratorio .... 942
Exámenes inespecíficos .... 942
Velocidad de sedimentación globular 942
Proteína C reactiva .... 942
Exámenes específicos .... 943
Uricemia .... 943
Factor reumatoide .... 944
Sistema HLA .... 944
Anticuerpos antinucleares .... 945
Anticuerpos anti-ADN .... 946
Otros anticuerpos .... 946
Antiestreptolisinas .... 947
Metabolismo fosfocálcico .... 947
Columna vertebral .... 948
Generalidades .... 948
Interrogatorio .... 949
Metodología de exploración .... 950
Inspección .... 950
Movilidad .... 952
Palpación y puntos dolorosos .... 956
Otras maniobras .... 958
Examen radiológico .... 958
Proyección anteroposterior .... 958
Proyección lateral .... 959
Particularidades de la región cervical 959
Particularidades de la región dorsal.. 960
Particularidades de la región lumbar 961
Particularidades de la región sacra y el cóccix .... 961
Radiografías funcionales .... 962
Alteraciones radiológicas vertebrales más frecuentes .... 962
Semiología radiológica aplicada .... 966
Hiperostosis anquilosante vertebral 966
Espondilitis anquilosante .... 966
Artritis reumatoide .... 968
Espondilitis infecciosas .... 969
Neoplasias .... 969
Rarefacciones óseas difusas .... 970
Enfermedad de Paget .... 970
Espondilolistesis .... 970
Anomalías morfológicas .... 971
Valoración de las escoliosis orgánicas 973
Articulaciones sacroilíacas .... 973
Interrogatorio .... 973

Inspección ... 974
Palpación ... 974
Movilidad ... 974
Maniobras de apertura y cierre de la pelvis ... 974
Maniobras que movilizan la articulación sacroilíaca en cizalla ... 974
Exploración radiológica ... 975
Región de la cadera ... 976
Interrogatorio ... 977
Inspección ... 977
Palpación ... 978
Movilidad articular ... 978
Exploración radiológica ... 978
Rodilla ... 980
Interrogatorio ... 980
Inspección ... 980
Palpación ... 981
Movilidad pasiva ... 981
Artroscopia ... 983
Tobillo ... 986
Interrogatorio ... 986
Inspección ... 987
Palpación ... 987
Movilidad ... 987
Exploración radiológica ... 988
Articulaciones del pie ... 988
Interrogatorio ... 988
Inspección ... 990
Palpación ... 992
Movilidad ... 992
Exploración radiológica ... 992
Otras exploraciones complementarias 992
Región del hombro ... 993
Interrogatorio ... 993
Inspección ... 994
Palpación ... 994
Movilidad ... 995
Exploración radiológica ... 998
Región del codo ... 999
Interrogatorio ... 1000
Inspección ... 1000
Palpación ... 1000
Movilidad ... 1001
Exploración radiológica ... 1001
Región de la muñeca ... 1002
Interrogatorio ... 1003
Inspección ... 1003
Palpación ... 1004
Movilidad ... 1004
Exploración radiológica ... 1005
Manos y dedos ... 1005
Inspección ... 1006
Palpación ... 1007
Movilidad ... 1007
Exploración radiológica ... 1008

**12 Hematología 1009**

Interrogatorio ... 1009
Filiación y antecedentes individuales 1009
Antecedentes familiares ... 1012
Antecedentes patológicos o enfermedades anteriores ... 1012
Comienzo y evolución de la enfermedad actual ... 1014
Inspección ... 1014
Facies ... 1014
Cavidad bucal ... 1014
Signos clínicos cutáneos de las leucemias ... 1015
Inspección somática general ... 1015
Palpación ... 1018
Examen de las adenopatías ... 1018
Estado general ... 1019
Exploración radiológica ... 1019
Radiografía simple ... 1019
Linfografía ... 1020
Gammagrafía linfática ... 1020
Examen de la sangre ... 1020
Volumen sanguíneo total (volemia) 1020
Hematócrito ... 1021
Viscosidad ... 1022
Velocidad de sedimentación globular (VSG) ... 1022
Hemoglobina ... 1022
Volumen corpuscular medio (VCM) 1023
Citología sanguínea ... 1023
Hematíes ... 1023
Leucocitos ... 1024
Plaquetas ... 1028
Dosificación de la hemoglobina ... 1028
Sideremia (hierro del plasma) ... 1028
Transferrinemia ... 1028
Ferrocinesia ... 1028
Hemostasia y coagulación sanguínea ... 1029
Vasos sanguíneos ... 1029
Plaquetas (alteraciones de hemostasia primaria) ... 1030
Sistema de coagulación ... 1030
Exploración de la hemostasia primaria 1031
Vasos sanguíneos ... 1031
Plaquetas ... 1032
Exploración de la coagulación ... 1033
Sistema fibrinolítico ... 1035
Grupos sanguíneos ... 1035
Sistema ABO ... 1035

Sistema Rh (Landsteiner y Wiener, 1940) ..... 1036
Variantes del D ..... 1038
Enfermedad hemolítica del recién nacido (eritroblastosis fetal) ..... 1039
Aspirado medular (Arinkin, 1928) ..... 1040
Series celulares ..... 1040
Serie eritropoyética ..... 1040
Serie granulopoyética ..... 1040
Serie megacariocítica ..... 1040
Serie linfoide ..... 1040
Células plasmáticas (secretoras de inmunoglobulinas) ..... 1041
Alteraciones morfológicas de la médula ósea ..... 1041
Biopsia ósea ..... 1042
Biopsia ganglionar ..... 1042

13 **Metabolismo. Vitaminas** **1043**

Semiología de los trastornos del metabolismo hidrosalino ..... 1043
Alteraciones del equilibrio del agua 1043
Deshidratación ..... 1045
Hiperhidratación ..... 1046
Alteraciones del metabolismo del sodio ..... 1047
Hiponatremia o hiposodemia ..... 1047
Hipernatremia o hipersodemia ..... 1047
Alteraciones del metabolismo del cloro ..... 1047
Alteraciones del metabolismo del potasio ..... 1048
Alteraciones del metabolismo calcio/fósforo ..... 1050
Alteraciones del metabolismo del magnesio ..... 1051
Hipersulfatemias ..... 1052
Semiología de las alteraciones del equilibrio ácido-base ..... 1052
Clasificación de las alteraciones del equilibrio ácido-base ..... 1053
Semiología de los trastornos del metabolismo de los oligoelementos ..... 1054
Hierro ..... 1054
Cinc ..... 1056
Cobre ..... 1056
Manganeso ..... 1056
Cobalto ..... 1057
Molibdeno ..... 1057
Cromo ..... 1057
Semiología de los trastornos del metabolismo de los hidratos de carbono .. 1057
Síndrome hipoglucémico ..... 1058
Síndrome hiperglucémico ..... 1061
Anomalías congénitas del metabolismo glúcido ..... 1064
Semiología de los trastornos del metabolismo de las proteínas ..... 1065
Métodos de fraccionamiento proteico 1065
Hiperproteinemia ..... 1066
Hipoproteinemias ..... 1066
Paraproteinemias ..... 1067
Semiología de los trastornos del metabolismo de las purinas ..... 1068
Semiología de los trastornos del metabolismo de los aminoácidos. Aminoacidurias ..... 1070
Orientación diagnóstica ..... 1070
Semiología de los trastornos de las porfirias. Porfirinurias ..... 1073
Concentración normal ..... 1074
Clasificación semiológica ..... 1074
Semiología de los trastornos del metabolismo de los lípidos ..... 1075
Colesterol ..... 1075
Triglicéridos ..... 1076
Lipoproteínas ..... 1076
Cromatografía ..... 1076
Dislipemias o dislipoproteinemias .. 1078
Hiperlipemias o hiperlipoproteinemias ..... 1078
Semiología de los trastornos del metabolismo de los pigmentos ..... 1080
Clasificación semiológica ..... 1080
Semiología de los trastornos del metabolismo de las enzimas. Enzimopatías ..... 1082
Definición de las enzimas ..... 1082
Constituyentes de relación de las enzimas ..... 1083
Especificidad de las enzimas ..... 1083
Mecanismo de la acción de las enzimas ..... 1083
Factores que condicionan la actividad enzimática ..... 1084
Clasificación semiológica de las enzimas ..... 1084
Enzimas o fermentos de mayor interés clínico y valor diagnóstico ... 1084
Enzimopatías ..... 1085
Semiología de los trastornos del metabolismo de las vitaminas ..... 1086
Tipos de vitaminas ..... 1087
Carencia vitamínica ..... 1087
Vitamina A ..... 1088
Vitaminas del grupo B ..... 1089

Vitamina C ..... 1093
Vitamina D ..... 1094
Vitamina E ..... 1096
Vitamina K ..... 1096
Vitaminas de valor intermedio ..... 1097

## 14 Alergia 1099

Sistema inmunitario ..... 1099
Definiciones ..... 1099
Reacciones alérgicas mediadas por anticuerpos IgE (reacciones de hipersensibilidad inmediata o anafilácticas) ..... 1100
Secuencia de fenómenos que se producen en las reacciones alérgicas.. 1100
Histamina ..... 1102
Serotonina ..... 1102
Proteasas neutras ..... 1103
Hidrolasas ácidas ..... 1103
Enzimas oxidativas ..... 1103
Factor quimiotáctico de los eosinófilos 1103
Factor quimiotáctico de los neutrófilos 1103
Sustancias sintetizadas tras la activación celular ..... 1103
Factor activador de las plaquetas (PAF) 1103
Metabolitos del ácido araquidónico .... 1104
Citocinas ..... 1105
Inflamación alérgica ..... 1105
Reacciones anafilácticas ..... 1105
Reacciones mediadas por linfocitos T (reacciones de hipersensibilidad retardada) ..... 1106
Linfocinas ..... 1107
Diagnóstico de las enfermedades alérgicas ..... 1107
Pruebas diagnósticas en alergia ..... 1110
Condiciones generales para el empleo de los antígenos destinados a investigar la sensibilidad alérgica 1110
Técnica de las pruebas diagnósticas específicas ..... 1110
Reacciones generales peligrosas ..... 1118
Interpretación clínica de las pruebas ... 1119

## 15 Psiquiatría 1121

Interrogatorio ..... 1121
Inspección ..... 1124
Observación ..... 1125
Pruebas psicológicas ..... 1126
Manifestaciones clínicas ..... 1128
Sensopercepción ..... 1128
Memoria ..... 1130
Trastornos cuantitativos de la memoria ..... 1131
Comprensión ..... 1132
Orientación ..... 1132
Asociación de ideas ..... 1133
Lenguaje ..... 1134
Inteligencia ..... 1134
Juicio o raciocinio ..... 1136
Conciencia ..... 1137
Afectividad ..... 1138
Atención ..... 1139
Voluntad ..... 1141
Instintos ..... 1142

## Bibliografía 1145

## Índice alfabético de materias 1147

# 1

# Generalidades

**Semiología.** (σημειον, signo; λογος, tratado) **o semiótica.** Es el capítulo de la patología general que se ocupa del estudio de los signos y síntomas de las enfermedades, y de sus consecuencias.

**Signos.** Son manifestaciones objetivas, físicas (exantemas, dilatación cardíaca, modificaciones del pulso, etc.) o químicas (albuminuria, hiperglucemia) que se reconocen al examinar al enfermo.

**Síntomas.** Son los trastornos subjetivos (molestias, dolor, etc.) que el paciente experimenta y el médico no suele percibir o le es difícil comprobar, y a cuyo conocimiento llega sobre todo por medio del interrogatorio.

**Síndrome.** Es la serie de signos y síntomas que existen en un momento dado y definen un estado morboso, por ejemplo, síndrome esofágico, cerebeloso, de Millard-Gubler. Todos ellos se encuentran entrelazados genética, etiológica o patogénicamente.

**Signo patognomónico o patognóstico.** Es aquel que demuestra de una manera absoluta la existencia de una enfermedad.

**Semiotecnia o propedéutica clínica.** Es el conjunto ordenado de métodos y procedimientos de que se vale el clínico para obtener los síntomas y signos y con ellos elaborar el diagnóstico.

**Diagnóstico.** Consiste en la identificación de una enfermedad para deducir su pronóstico e indicación terapéutica.

***Status praesens.*** Es la descripción y el diagnóstico del estado del enfermo, cuando por primera vez le ve el autor de la historia clínica.

**Catamnesis.** Es el conjunto de datos que pueden suministrarse de un enfermo una vez concluido su estudio y tratamiento.

## ■ EXPLORACIÓN

Para ser completa (*a capite ad calcem*, decían los clásicos), la exploración de los enfermos debe ser ordenada y seguir un orden lógico. Comprende:

1. *Interrogatorio o anamnesis.*
2. *Inspección.*

*a) Somática general.* Actitud, facies, piel, estado de nutrición, hábito corporal (biotipo morfológico), talla y otros datos biométricos, marcha, movimientos, etc.

*b) Somática local.* Tórax, abdomen, etc.

3. *Palpación.* Superficial, profunda.
4. *Mensuración.* Hiper e hipoplasias.
5. *Percusión.* Torácica, abdominal.
6. *Auscultación.* Torácica, cardíaca.
7. *Métodos complementarios.*

*a) Analítica:*

— Hematológicos. Morfología y número de los elementos hemáticos, mielograma, etc.

— Químico-plasmáticos. Proteínas, calcemia, etcétera.

© MASSON, S.A. Fotocopiar sin autorización es un delito.

— Serológicos y bacteriológicos. Hemocultivos, urocultivos, desviaciones del complemento, etc.

*b) Radiología.* Radioscopias y radiografías, ecografía, TAC, etc.

*c) Endoscopias.* Laringoscopia, broncoscopia, gastroscopia, colonoscopia, cistoscopia, etc.

*d) Histología.* Biopsias, frotis.

*e) Sondajes y cateterismos.* Gástrico, vesical.

*f) Punciones.* Ascitis, pleural, abscesos, etc.

*g) Pruebas cutáneas.* Punturas, escoriaciones, etcétera.

Una vez obtenidos todos los datos, y procediendo con criterio clínico, elaboramos un juicio diagnóstico. *«Qui bene diagnoscit, bene curat»*, afirmaba Leube y puede suscribirse hoy.

Una exploración clínica concienzuda y detenida, además de suministrarnos más datos útiles para el diagnóstico (pues es norma general jamás desmentida: «Cuanto más cuidadosa es la exploración, tanto más signos se obtienen» [Hänel], y «Busca hechos y tendrás ideas» [Kant]), aumenta nuestro prestigio y autoridad ante el enfermo, quien ansía ser bien atendido y curado. Es preceptivo compartir el pensamiento de Riesmann: «El enfermo debe salir del consultorio con la sensación de que el examen ha sido el más completo que jamás le hicieron». El práctico debe poner todo su empeño en dominar la técnica exploratoria. Pascal decía: «La mayor parte de los errores de los médicos proviene no de malos raciocinios basados en hechos bien estudiados, sino de raciocinios bien establecidos basados en hechos mal observados». De igual manera se expresa Babinski: *«Sans erreur de semiologie, il n'y aurait presque jamais d'erreur de diagnostic»* («Sin error semiológico, casi nunca habrá errores de diagnóstico.»).

## ■ INTERROGATORIO

Es el primer acto médico que conduce al diagnóstico. Se basa en el contacto interpersonal, protagonizado por el enfermo que sufre y por el médico en quien aquél confía, y al que acude para que cure o alivie sus dolencias. Todos los prácticos destacan su valor clínico.

La frase de que «Una buena anamnesis representa la mitad del diagnóstico» (Komer) es casi siempre exacta. Sterch afirma por su parte: «Para el diagnóstico, una hora de cuidadoso interrogatorio vale más que diez horas de exploración». «Apenas hay omisión que suela vengarse más amargamente que un interrogatorio insuficiente del enfermo» (Krehl). Está en lo cierto Padilla cuando dice: «La anamnesis es la base fundamental e insustituible del diagnóstico. Es la parte del examen clínico a la que nunca se debe escatimar tiempo y la que exige mayor ciencia y experiencia del médico». «Cuanto más sabe el facultativo tanto más datos le proporciona la anamnesis de sus enfermos y tanto más puede apreciar su extraordinaria importancia» (Siebeck). «Quien se dedique al estudio de la anamnesis con, digámoslo así, cierto entusiasmo deportivo, llevando siempre la dirección de sus diálogos con el enfermo con fino tacto y sentido clínico, llegará a ser el mejor de los médicos», dice Von Bergmann.

La relación entre médico y enfermo se desarrolla como un acto cerrado en el espacio y en el tiempo. Es un coloquio singular, un diálogo entre dos únicos personajes. Comienza por una confidencia, por una confesión, prosigue con un examen y finaliza en la prescripción de un tratamiento. El clínico, por consiguiente, no debe tener al enfermo como puro objeto de estudio o de investigación, y adoptar ante él una postura factual, fría y desapasionada; debe considerarlo sujeto de pasión, paciente que sufre y ante el cual, el práctico se siente como persona, espiritualmente vinculado. Es la convivencia cordial de dos almas, de dos personas.

### Características que intervienen en la presencia del paciente en la consulta médica

El hecho de asistir el paciente a la consulta solo (teniendo parientes) o acompañado, depende de varios factores:

1. *Índole de la dolencia.* Enfermedades venéreas; psíquicas (neuróticos obsesivos y de situación, así como los esquizofrénicos en su comienzo, incluso a veces, con nombre falso).
2. *Costumbre de cada país.* En que cada cónyuge conserva sus bienes separados y en que la enfermedad pertenece sólo al paciente. Patriarcado o matriarcado.
3. *Fortaleza de los lazos familiares.* En el medio rural, donde el sentido de clan pesa tanto, suelen asistir con el enfermo todos sus parientes próximos.

En ocasiones, el acompañante manifiesta su antagonismo latente, corrigiendo continuamente cuanto aquél expone. Tras una discusión, a menudo áspera, y en la cual el médico se mantiene al margen, el enfermo dice: «Bueno, me callaré», o bien: «O te callas o me callo». A lo que replica el acompañante: «No, no, habla. El que calla soy yo».

## Directrices que condicionan el interrogatorio

El interrogatorio debe llevarse de acuerdo con las siguientes directrices o dictados:

1. *Dejar que el enfermo exponga libremente sus molestias.* El médico sigue la exposición con los ojos y los oídos, valorando, entre otras cosas, las anomalías de la voz (afonías) o del lenguaje (disartria, afasias); así como el nivel intelectual del sujeto, cosa fácil atendiendo a su léxico y manera de presentar la información de la enfermedad. La riqueza mímica es abundante en los neuróticos y sujetos de tono vital alto (hipertiroideos), y muy pobre en los addisonianos, hipotiroideos, caquécticos, etc.

2. *Intervención del médico ante un paciente poco explícito.* Cuando el enfermo se detiene por no saber ya qué decir, interviene el médico (interrogatorio dirigido) con la finalidad de aclarar y completar lo expuesto, consultando los datos aislados que ha estado anotando en la hoja clínica.

3. *Escuchar con atención e impasibilidad benévola.* Sobre todo ante las apreciaciones etiológicas y circunstancias extravagantes e imprecisas. «Saber escuchar con bondad al que sufre, siempre un poco prolijo al referir los accidentes que experimenta, es, en parte, aliviarlo» (Cabanis). Guenau de Mussy decía del gran clínico francés Chomel, que bastaba oírlo interrogar y escuchar a sus enfermos, para comprender la confianza que inspiraba. Nadie quizá como Siebeck enseñaba a sus alumnos a ser hombres de paciencia y a escuchar sosegadamente el relato de las molestias de sus enfermos. Por el contrario, si el paciente se da cuenta de que nuestra atención está ausente y ocupada en otros menesteres, como hojear papeles de la mesa, acudir a las llamadas telefónicas (más frecuentes ciertamente en las horas de consulta, por cuanto los que nos buscan saben que es el momento en que pueden encontrarnos con seguridad), dar órdenes a la enfermera, etc., pierde la confianza, el interés se retrae y no se llega a la sintonización afectiva indispensable para que la relación del médico con el enfermo sea fructífera. Es de muy mal efecto reiterar preguntas ya contestadas, por cuando esto significa falta de atención.

4. *Al escuchar al enfermo hay que hacerlo sin prisas, con detención.* El tiempo que se emplea en ello nunca está perdido; por eso decía Marañón, que el aparato que más había hecho progresar a la medicina era la silla. Incluso en las afecciones de más clara organicidad y de tratamiento manual evidente, hay que prestar atención a lo que nos dice el enfermo. El médico ha de ser un buen interrogador, pero también ha de saber ser un extraordinario oyente.

5. *El médico se sentará frente al enfermo y escuchará su relato mirándole la cara, sin mostrar impaciencia.* Su interés ha de ser real, pero también ha de hacerse aparente, visible. El enfermo ha de sentir que el médico concentra toda su atención en el relato de su proceso. Decía Jiménez Díaz que antes de la inspección, la percusión y la auscultación, el médico ha de saber efectuar la «escuchación»; el médico debe saber escuchar, no oír.

Nada más fatal para la medicina de nuestros días que la conducta atropellada y el apremiante *angor temporis* con que se procede al interrogatorio de tantos enfermos asistidos en los dispensarios o policlínicas de los seguros sociales. Muchas veces, el médico de estos centros no consigue olvidar el numeroso grupo de los que aguardan turno en la antesala de su despacho, y entonces no dedica al interrogatorio del enfermo todo el tiempo que precisa, queriendo compensar la desorientación que de su estudio defectuoso nace, pidiendo infinidad de pruebas complementarias que tras un buen interrogatorio, la mayoría de las veces, se hubieran juzgado innecesarias. Lamentable es el comentario que Jiménez Díaz oyó decir a un médico de cierta notoriedad: «Hoy me han visto cuarenta enfermos». De todos modos, es aplicable a muchos médicos de hoy en día.

Nada hay más deprimente para el paciente que comprobar que el médico no le presta la debida atención en lo que más le atañe.

El no saber estar siempre en su lugar de manera debida explica el hecho tan conocido de que médicos muy doctos no tienen ni los éxitos ni el renombre de otros que, con menos preparación, pero más humanos, logran éxitos profesionales muy superiores a los que podría esperarse de sus conocimientos. Recordemos la contestación de

© MASSON, S.A. Fotocopiar sin autorización es un delito.

E. Schweninger al príncipe Otto von Bismarck, canciller alemán, cliente suyo, que rehuyó darle la información pedida por falta de tiempo, ordenando a aquél que prosiguiera su exploración sin preguntarle más cosas: «Vuecencia debería consultar con un veterinario, porque éste no pregunta nada a sus enfermos».

6. *Hacer las preguntas con orden lógico y llaneza de lenguaje.* Esta condición está impuesta por lo cerrado del tecnicismo médico; vale más preguntar por la «boca del estómago» que por el epigastrio, por el «bocado de Adán» que por el cartílago cricoides, etc. Se harán pausas entre las preguntas para que el enfermo pueda contestarlas con tranquilidad y sin que se vea abrumado por el interrogatorio, y con una prudente indeterminación cuando nos referimos a sensaciones. En lugar de decir: «Lo que usted siente, ¿es como punzadas?», diremos: «¿A qué se parece el dolor que tiene?». En el primer caso, puede el enfermo contestar que sí, no siendo cierto el hecho; en el segundo, lo que conteste será siempre lo más aproximado a la verdad, precisamente porque le hemos puesto, merced a nuestra indeterminación, en la necesidad de formar y emitir juicio propio.

7. *Siempre que sea posible, las anamnesis deben ir animadas de una orientación o intención diagnóstica, omitiendo detalles sin sustancia.* Procede evitar que los enfermos, al referirnos sus molestias, nos cuenten sólo, y con infinidad de detalles, lo que les dijo don Fulano o don Mengano, las terapéuticas inútiles que han efectuado, o bien sólo nos hablen de lo que creen padecer, o se pierdan contándonos afecciones de parientes o amigos que creen afines a la propia, actitud que, en ocasiones, se empeñan en mantener bajo el pretexto de que nos están contando algo muy importante que puede tener relación con sus trastornos, cuando, en realidad, es casi siempre una labor dispersiva del diagnóstico. Entre estos enfermos, suelen contarse muchos ansiosos que acuden a la consulta con la clásica cartilla u hoja anotada, que repasan constantemente, para no olvidar detalles que ellos creen decisivos. A estos pacientes, sin brusquedades, y tras haberles dejado hablar un rato (el suficiente para poder entablar el indispensable contacto afectivo entre médico y enfermo), es necesario orientarles de inmediato el interrogatorio, dirigiéndolo sistemáticamente a descubrir los grandes síndromes o enfermedades orgánicas y nunca considerarlos, desde un principio, simples neuróticos intrascendentes. Para conseguirlo, sobre todo si el enfermo es poco inteligente o distraído, es fundamental preguntarle sobre el estado de sus principales funciones, e interrogarlo sobre el apetito, peso, sueño, dolores, fuerza muscular, micción, defecación, disnea de esfuerzo, tos, hemorragias, edemas y fiebre, sin olvidar preguntar a las mujeres si tuvieron un aborto reciente y el mes de la última regla (¡embarazos confundidos con tumores abdominales o en presuntas vírgenes!).

8. *Decir al paciente la verdad o se le dice una verdad a medias.* Decidir si el enfermo tiene o no derecho a conocer la verdad absoluta sobre su situación es un problema que ha sido abordado desde varios puntos de vista (filosófico, moral, jurídico, médico y simplemente humano) sin haber sido posible fijar de forma absoluta la conducta que seguir. Entre las dos posturas extremas, decir siempre la verdad o no decirla nunca, hay toda una serie de matices con los que la actuación del médico puede ir paulatinamente sugiriendo la verdad, sin suprimir del todo la esperanza. Se puede, así, respetar el derecho del enfermo a conocer la realidad de su estado, y se cumple el deber moral de no proporcionarle de forma adicional a sus sufrimientos el que para la mayoría supone enfrentarse con la idea de un fin próximo.

Por supuesto que la verdad desnuda, salvo en casos de individuos de excepcional entereza, no se puede comunicar de sopetón; hay que ir creando poco a poco el clima adecuado para que sea el propio enfermo el que llegue a conocer su situación.

En una amplísima encuesta de Pemberton entre desahuciados por cáncer, la mayoría sabían por propia deducción que morirían pronto, y tras haber tenido entre tres y diez «cambios de impresiones» con su médico aceptaban plenamente su situación. Los problemas surgen cuando el cáncer que se logró ocultar es «descubierto» por el propio enfermo, entonces sí que se producen reacciones violentas.

Resulta, pues, evidente que el enfermo quiere en todo momento conocer su estado real, y que la perfecta información no sólo es necesaria para que conserve hasta el final su estimación por el médico, sino para llevarlo al convencimiento de que sólo con su cooperación puede tener éxito un tratamiento, con el que no se pretende otra cosa que ahorrarle sufrimientos.

La beligerancia que concedemos al paciente depende de su edad, estado de lucidez (si es preciso acudimos [anamnesis extraña] a los parientes o allegados), carácter (abierto, hermético, desconfiado, irascible), índole de su dolencia (no es conveniente una conversación larga con enfer-

mos con hemoptisis, hematemesis o agotados por una larga y grave enfermedad; el dolor intenso produce incapacidad para la concentración mental), sensibilidad (el cuadro clínico que nos presenta una enfermedad depende, en gran parte, de la sensibilidad del paciente; los sujetos hipersensibles suelen exagerar sus molestias, que no rara vez corresponden a causas mínimas; en los hiposensibles, por el contrario, no es raro observar lesiones orgánicas sorprendentemente bien toleradas), inútil decir que la anamnesis es muy pobre en los casos de insensibilidad congénita al dolor, y sospecha de mala fe[1].

9. *El médico debe dar siempre sensación de seguridad.* Ha de permanecer impasible, con la cara inescrutable, procurando que no trasluzca el pesimismo ni revele en sus facciones nada que pueda alarmar al enfermo. La duda, la incertidumbre, el temor, la impresión de gravedad han de permanecer ocultas e indescifrables para los que le rodean. Si da a entender que vacila o duda, deja inquietos al enfermo y allegados.

10. *El interrogatorio debe continuar durante el examen físico* (interrogatorio visceral). Durante la exploración física las manipulacines semiológicas permiten indagar y/o ampliar ciertos datos (dolor, náuseas, limitaciones de la movilidad articular, etc.) que no habían sido aportados en la anamnesis.

## ■ HISTORIA CLÍNICA POR APARTADOS

### FILIACIÓN Y ANTECEDENTES INDIVIDUALES

**Nombre y apellidos.** Etiquetan la historia clínica. Es útil añadir la dirección y número de teléfono. Orientan sobre la nacionalidad y grupo étnico.

**Grupo étnico**[2]. Es conocida la incidencia racial de algunas enfermedades. Según Cuatrefages: «Cada raza tiene sus características patológicas de la misma manera que presenta sus peculiares rasgos físicos». Insistiremos sobre el particular al ocuparnos en la exploración de los distintos sistemas o aparatos.

---

[1]Libmann ha ideado una prueba (prueba del dolor provocado) útil para formarse un criterio sobre la sensibilidad general del paciente. Con el pulgar de la mano derecha se presiona el borde anterior de la apófisis mastoides, en dirección hacia la estiloides. Se oprime una rama del nervio auricular mayor.

Según el grado de reacción dolorosa, se dividen las personas en:

1. *Sensibles.* Acusan dolor moderado, pero no lo manifiestan físicamente.
2. *Hipersensibles.* Dolor vivo acompañado de señales de sufrimiento físico. La mayoría (80-90 %) de los habitantes de las grandes ciudades pertenecen a este grupo.
3. *Hiposensibles.* No perciben molestia alguna. En éstos, las afecciones dolorosas adquieren escaso relieve; pertenecen a este grupo el 20 % de las personas. Libmann y Da Silva encuentran altos porcentajes en los indios americanos (80 %), xavantes (estado de Matto-Grosso [Brasil]) y araucanos.

Sin llegar a casos extremos, recordaremos el de Cayo Mucío Escévola, que al fallar en su intento de apuñalar al tirano etrusco Porcena (siglo VI a. de J.C.) dejó quemar su mano diestra en un brasero; o la apendicectomía sin anestesia que Gaussen realizó en el faquir Ivon Yva (23/5/1956, en Burdeos) en la que éste último relataba lo que sentía.

Es evidente que el estado de ánimo cuenta frente al dolor.

Gurfinkel recuerda que la *mentira* es utilizada por los enfermos como una forma de fraude exteriorizado mediante el lenguaje; hay *exageración* al presentar con mayor intensidad y aumentar los síntomas clínicos de una enfermedad preexistente; hay *pretexto* al referir una sintomatología procurando demostrar su incompatibilidad con determinadas funciones; la *imitación* consiste en que el presunto enfermo imita a otro en sus actitudes, aparentando una enfermedad que no tiene; cuando no consigue ejecutar una cosa a semejanza de otra, pero finge hacerlo, hay *simulación*; cuando se oculta al examen somático una afección verdadera que perturba las funciones biológicas hay *disimulación*. Para aclarar todas estas situaciones es fundamental una prolija anamnesis y una meditada interpretación.

[2]El manifiesto constante que, según las latitudes, presentan ciertos caracteres físicos en el hombre (color de piel, facciones, talla, índices cefálico y nasal, etc.) ha servido a los antropólogos para caracterizar las razas; es así como se distinguen las razas blanca, amarilla, roja o cobriza y negra. Fueron los etnólogos los primeros en descubrir la insuficiencia de los caracteres diferenciales puramente físicos para establecer una clasificación de los grupos humanos, recurriendo a otros criterios de selección, entre ellos el lenguaje, una misma cultura, un origen común, determinado grupo sanguíneo, etc. El nombre de grupo étnico es dado a este conjunto, diferente de la raza o grupo físico.

Los antropólogos se han interesado por descubrir la forma en que surgieron a partir de un tronco inicial las diferencias entre los grupos humanos y cómo se transformaron en caracteres distintivos de poblaciones determinadas. Se ha prestado atención a dos factores, los dependientes del medio físico («el hombre criatura del medio ambiente»), y genéticos, por selección de variantes nuevas producidas por mutación, selección y deriva genética.

Acaso convenga una definición de estos últimos términos:

1. *Mutación.* Modificación repentina y transmisible del patrimonio hereditario. Generalmente, de un solo gen *(point mutation)* pero también se refiere al cambio de estructura de los cromosomas. Es una alteración química de una tripleta.
2. *Selección natural.* Transformación de las especies a través de la selección de las más perfectas.
3. *Deriva genética.* Cambio por azar de la frecuencia de genes, no lógica ni estadística en poblaciones pequeñas y aisladas.

© MASSON, S.A. Fotocopiar sin autorización es un delito.

**Edad.** Anotaremos la real o cronológica y, entre paréntesis, la aparente. Cotejando ambas, nos daremos cuenta de si el sujeto lleva bien los años o está envejecido. Existe una evidente relación cronológica entre la mayoría de las enfermedades y los diferentes períodos de la vida, los cuales, a su vez, imprimen a aquéllas un curso evolutivo distinto; recuérdese, por ejemplo, el mejor pronóstico de las enfermedades exantemáticas, glomerulonefritis aguda, hepatitis vírica y neumonía y, por otro lado, el curso acelerado de los procesos malignos y leucemias en la infancia y adolescencia en relación con las edades adulta y senil. Como regla general, en la que caben muchas excepciones, diremos que en la infancia y adolescencia predominan las enfermedades agudas inflamatorias (exantemáticas, glomerulonefritis agudas, hepatitis vírica, reumatismo poliarticular agudo, parotiditis epidémica, tuberculosis pulmonar y de las serosas, etc.); en la adulta o viril, las metabólicas (diabetes, litiasis renal o biliar, etc.) y profesionales, y en la vejez, los procesos vasculares, atróficos (craurosis, prurito senil) y tumorales malignos.

**Sexo.** En la mayoría de los países, los hombres viven menos que las mujeres. Como causas se citan la mayor incidencia de enfermedades y taras hereditarias, forma de vida tensa, abuso de alcohol y tabaco y condiciones biológicas, si bien es cierto que las mujeres enferman con más frecuencia también lo es que se recuperan con mayor rapidez. En el varón, son frecuentes los procesos coronarios, respiratorios, gástricos y hepáticos crónicos. En las mujeres, privan los procesos biliares, bocio, anemia hipocroma, poliartritis crónica primaria, distonía neurovegetativa e hipertensión esencial. La frecuencia de litiasis urinaria es triple en el varón. En lo que concierne a la pielitis y pielonefritis, el predominio del sexo varía según la edad; en la niñez existe igual proporción en ambos sexos, desde los 15 a los 50 años existe un claro predominio del sexo femenino (vida sexual activa), posteriormente a partir de los 50 años, la preponderancia es masculina, la mayoría de las veces por problemas prostáticos.

**Estado civil.** El celibato, matrimonio, pareja, viudez y divorcio significan modos de vivir distintos, que cuentan en la génesis de muchos trastornos funcionales e incluso orgánicos. El matrimonio, pese a la desventaja que significa, muchas veces, el convivir con un cónyuge de carácter e impulso sexual distintos, tiene que ser considerado una institución beneficiosa (pero cuyas ventajas exigen algunos sacrificios; impide a veces el logro de las aspiraciones personales y limita la libertad individual) por cuanto cumple ciertas necesidades fundamentales, como amor, compañía, perpetuación en los hijos, necesidades económicas y emocionales, desarrollo de la personalidad y relativa satisfacción sexual. El matrimonio ideal estimula en cada componente el interés por los demás y un sentimiento de importancia con respecto al resto de la comunidad. La longevidad es uno de los aspectos que interviene de una manera mucho más intensa en la evolución de la felicidad conyugal. Hacerse mayores juntos plantea, con frecuencia y de manera dramática, el problema de la comunicación. Son muchas las parejas maduras que permanecen unidas únicamente por la fuerza de la costumbre.

Tanto el hombre como la mujer acaban volviendo a su aislamiento. Es lo que Pequignot llamó *síndrome de Tolsloi.* No es raro en ellos el hábito o costumbre de mantener por sistema, ideas contrarias a las del otro cónyuge. Este modo de reacción tan frecuente como poco estudiado, «el espíritu de contradicción en los matrimonios viejos», tiene consecuencias desastrosas en todos los aspectos (familiar, social, profesional) acentuando las crisis depresivas seniles.

En los matrimonios fracasados, lo lógico es el divorcio o la separación. Con el divorcio o la separación, cabe la posibilidad de un nuevo ritmo vital con todas sus consecuencias humanas y psicológicas.

El principal problema de la mayoría de las viudas es la soledad y el desamparo. En las casadas sin ninguna formación profesional, les resulta muy duro el encuentro con la realidad de la viudez con pocos medios. El trauma es vital e intenso.

La mujer soltera propende a trastornos ansiosos si, por su carácter tímido y reservado, no sabe «vivir su vida».

**Ocupación.** Enfermedades profesionales son aquellas que se adquieren en el curso del trabajo realizado por cuenta ajena; las lesiones, casi siempre de tipo traumático corporal, por el mismo motivo son definidas por la ley como accidentes del trabajo. Hay algo de trágico y, en grado sumo, de injusto, en que el hombre adquiera

una enfermedad o invalidez, e incluso la muerte, en el lugar de trabajo.

Los ejemplos son numerosísimos y resultan de la acción nociva de los agentes climáticos; de microtraumatismos repetidos; de contacto con sustancias nocivas, radiactivas, alergénicas, o todas ellas; de una excesiva tensión psíquica por exceso de competencia, responsabilidad o inseguridad laboral; de ruidos continuos; de heridas; de la alteración del ritmo circadiano (del latín *circa die*) o diario, motivo del llamado síndrome de los husos horarios, propio del personal de las aeronaves que realizan vuelos transoceánicos[3], etcétera.

La pérdida de empleo en las personas añosas, así como la jubilación, provoca grandes desazones dentro del contexto individual, familiar, o ambos, muchas veces ligadas a problemas económicos, y afecciones orgánicas (se reactivan las preexistentes) en el individuo sujeto a esta marginación. La práctica tan divulgada del doble empleo (búsqueda de ingresos adicionales) agota al sujeto.

## LUGAR DE RESIDENCIA. HÁBITOS DE VIDA

Se conoce de antiguo la acción biotrópica de los elementos físicos del mundo que nos rodea. Al valorarlos, es preciso diferenciar los que se deben al clima de aquéllos motivados por perturbaciones atmosféricas[4].

Ya es conocida la distribución geográfica de ciertas enfermedades, como los focos endémicos bociógenos en algunas comarcas montañosas (Alpes, Pirineos, etc.) y algunas costeras (Nápoles, Sicilia, Argelia, litoral de Noruega e Inglaterra, bahías de Manila y St. Lawrence) o zonas del interior (lago Tchad, oasis del Sahara); hemoglobinopatías (talasemia, favismo) en la cuenca mediterránea; paludismo, bilharciosis, disentería amebiana, etc., en los países cálidos; tuberculosis, brucelosis, turalemia y triquinosis entre los esquimales y lapones, etc.

A la peculiar textura de su suelo, se atribuye la existencia de áreas o zonas nocivas. Las selenífera de Haiderabad (el exceso de selenio del suelo y agua) facilita la caries dental; las ricas en flúor, en el Colorado (EE.UU.), Argelia y Marruecos (signos dentarios y óseos); la vasta y rica zona agrícola y ganadera de Córdoba (Argentina) con exceso de arsénico puro o arsenito disódico, causa de intoxicación arsenical crónica (arsenicismo).

[3]La Tierra está dividida, teóricamente, en 24 husos, limitados por meridianos que se unen en ambos polos y están separados por 11° de longitud. Convencionalmente, se toma como origen o «longitud cero» al meridiano que pasa por el observatorio de Greenwich, cerca de Londres. A cada huso corresponde una hora distinta; como la rotación terrestre es de oeste a este, la hora de los husos sucesivos crece siguiendo esta misma dirección para disminuir en igual grado en la opuesta, este-oeste. Si un vehículo se desplaza siguiendo un paralelo, o sea, perpendicularmente a los meridianos, debe ajustar su cronómetro cada vez que cruza un huso horario. En un viaje largo, esto acaba produciendo un considerable trastorno de adaptación a los nuevos horarios locales, con la consiguiente disritmia sueño-vigilia, acompañada de una serie de alteraciones psicosomáticas traducidas por variaciones de la tensión arterial, astenia, insomnio nocturno con somnolencia diurna, dispepsias, trastornos de conducta (irritabilidad, bradipsiquia, decisiones inadecuadas y falta del sentido de responsabilidad). Además del número de husos horarios cruzados, influye el sentido del vuelo, siendo más nocivo el oeste-este (el de la rotación terrestre) que el este-oeste. El «síndrome de los husos horarios» sólo se observa en los vuelos este-oeste y oeste-este; en un viaje norte-sur o sur-norte a lo largo del mismo meridiano sólo provoca la conocida fatiga de vuelo y la desadaptación al cambio climático, con trastorno de vías respiratorias si se va hacia latitudes más frías y procesos digestivos, por exceso de ingesta de líquidos, si el desplazamiento es hacia zonas más cálidas.

Todo lo considerado, aunque en grado mucho menor, puede aplicarse a los obreros que trabajan habitualmente de noche; antes de acostumbrarse a ello pasan por una molesta fase de adaptación. Las horas ideales de sueño son las nocturnas. Si dividimos el día en tres períodos de unas ocho horas dedicadas a trabajo, ocio y sueño, no tiene importancia el orden en que se suceden; pero sí la tiene que el sueño sea nocturno.

[4]El clima de un lugar determinado de la superficie terrestre depende de varios factores, unos constantes, como latitud, relieve (altitud, orientación), suelo arenoso, arcilloso, de aluvión, etc., y otros variables, como temperatura, precipitaciones (lluvia, nieve, rocío, niebla), nubosidad, presión atmosférica, ionización, vientos. El clima, situación ambiental hasta cierto punto estática, ejerce su acción biotrópica a través de factores telúricos, atmosféricos y cósmicos. Las acciones meteorológicas (influjos atmosféricos y cósmicos) son difíciles de considerar habida cuenta su caracter dinámico y complejidad de los elementos que los componen. Aunque cada uno de éstos, temperatura, grado de humedad o ionización, viento, etc., actúan como agentes biotropos, lo que se valora, en un momento dado, es su conjunto, y precisamente cuando actúan de modo acusado o relativamente brusco, en ocasión de lo que en meteorología se denomina cambio de frente, bien sea éste frío o caliente y en las llamadas oclusiones. Cabe señalar que el momento de su traducción clínica no es durante la acción de estos elementos, sino en momentos previos, o sea, en las llamadas situaciones prefrontales, es decir, antes de que se enfrenten las masas de aire de características y procedencia distinta, de modo que los efectos aparentan preceder a sus causas. De ahí que los individuos meteorosensibles (casi todos con inestabilidad vegetativa congénita o adquirida) sean capaces de presagiar el tiempo y que sea precisamente en este momento cuando aparecen trastornos o determinadas emergencias en ciertos enfermos. Este fenómeno se relaciona con la propagación ultrarrápida de ondas electromagnéticas e ionización del aire.

© MASSON, S.A. Fotocopiar sin autorización es un delito.

La polución del aire en las áreas urbanas (anhídrido sulfuroso + monóxido de carbono + óxidos nitrosos y nítricos) facilita las bronconeumopatías. Su acción nociva aumenta en las nieblas bajas (*smog* o brumazón) ya que éstas retienen los productos citados.

Los habitantes de las altiplanicies tienen un aspecto peculiar. Se distinguen de los llaneros por ser más bajos, robustos y con un gran tórax redondo. Unos 25 millones de hombres habitan en la cordillera de los Andes y en los altiplanos del Himalaya. De ellos, más de 10 millones viven en altitudes superiores a 3.600 m, y hay moradores en las grandes elevaciones del Perú que diariamente van a trabajar en minas situadas a 5.770 metros. Su estado físico y mental son normales. Cuando falla el mecanismo de adaptación o compensación denominado «aclimatación»[5], se observa el mal de montaña crónico o *enfermedad de Monge;* el cuadro se inicia insidiosamente con cefalea, insomnio, precordialgias, disnea de reposo (hipertensión pulmonar), astenia, artralgias, alteraciones digestivas, nerviosas y disminución de la capacidad mental; la rubicundez del rostro se torna cianótica al menor esfuerzo. Estas anomalías desaparecen en cuanto el sujeto desciende al llano, pero si no lo hace, pueden ocurrir accidentes graves, como trombosis y hemorragias cerebrales o fallo cardíaco.

El edema agudo del pulmón por las grandes altitudes se observa tanto en los sujetos que ascienden por primera vez como en los andinos que después de permanecer algún tiempo en el llano retornan a sus lares; las probabilidades de que aparezca disminuyen a partir del tercer día y son remotas después del décimo. El cuadro clínico es el propio de esta neumopatía (los signos de fallo cardíaco son mínimos o ausentes) observándose en la radiografía de tórax congestión hiliar, gran distensión de la pulmonar e infiltración edematosa, sobre todo en las regiones apicales; el electrocardiograma evidencia sobrecarga aguda del ventrículo derecho. Los factores que desencadenan el cuadro son el ejercicio físico (mayor consumo de oxígeno), la hipoxemia (motiva vasoconstricción a nivel venular pulmonar, de preferencia en las zonas inferiores, a través del hipotálamo), la hiperproducción de hormona antidiurética (por la hipoxia) y la reducción de la policitemia compensadora con hipervolemia.

## SEMIOLOGÍA DEL DEPORTE

La práctica del deporte, en sus justos límites y como distracción, es muy loable. El ejercicio físico, además de acrecentar la personalidad de quienes lo practican, retrasa la aparición de enfermedades involutivas cardiovasculares, activa la fibrinólisis (acción antitrombosis), la combustión de las grasas (evita el sobrepeso) y glucosa (acción antidiabética). Son numerosos los diabéticos que combaten su handicap con el ejercicio físico.

Los profesionales (fútbol, tenis, golf, boxeo, etc.) deben someterse a normas de vida muy severas si quieren estar en forma (capacidad óptima de actuación física) y no enfermar. Cabe señalar que la práctica deportiva causa de numerosas lesiones.

La administración de una sustancia extraña al organismo para estimular el vigor y retrasar la sensación de fatiga (dopaje) es una práctica ilegal muy utilizada entre los que participan en pruebas deportivas; además de hallarse en franca contradicción con los principios de lealtad y juego limpio que constituyen la esencia del verdadero deporte, es muy nociva y motivo de accidentes graves y aun mortales (recuérdese el que sufrió el ciclista Simpson por las rampas del Mont Ventoux en el Tour de Francia de 1968; en su bolsillo se encontró un tubo de anfetaminas a medio consumir). Las causas principales del dopaje parecen ser la pereza en someterse a los entrenamientos, el ansia de triunfar, el afán de lucro y la

---

[5]La «aclimatación» a las grandes alturas es posible gracias a la puesta en marcha de una serie de mecanismos que aumentan la capacidad de la sangre para transportar oxígeno y mejoran el intercambio de gases en los pulmones y tejidos:

1. Aumento de la volemia y número, volumen y cantidad de hemoglobina de los hematíes. Esta poliglobulia de altitud (Viault, 1907) aumenta en un 30 % la captación de oxígeno.
2. Hiperventilación pulmonar, gracias a la hiperpnea, posición inspiratoria del tórax, dilatación de los alvéolos y atonía de la musculatura bronquial. La eliminación aumentada de $CO_2$ altera la relación ácido carbónico-bicarbonato disueltos en la sangre, de lo que resulta la llamada «alcalosis de las alturas».
3. Corazón voluminoso con bombeo lento y respuesta paradójica al esfuerzo (bradicardia en vez de taquicardia). Existen numerosas comunicaciones arteriolovenulares al final de sus anchas y robustas extremidades lo que les permite andar descalzos y con las manos descubiertas a temperaturas tan bajas que ningún llanero, por sano que fuera, podría soportar.
4. Retención hística de sodio y agua por hiperproducción de hormona antidiurética. Evita la deshidratación consecuente a la sequedad del aire (15 % de humedad relativa a 5.500 metros de altura).
5. Adaptación hística. Mayor actividad oxidativa del músculo con menor elevación de los ácidos láctico y pirúvico postesfuerzo. Se admite que la hipoxia hística estimula los centros vegetativos y éstos, a su vez, la corteza y medula suprarrenales, con descarga de adrenalina y corticosteroides.

desmedida admiración que hoy se tributa a las hazañas deportivas.

## Lesiones más frecuentes en los distintos deportes

Cabe señalar que la mayoría de investigadores están de acuerdo en que existe un tipo de individuo que, por torpeza o descuido, es excepcionalmente propenso a los accidentes:

**Alpinismo.** Heridas y abrasiones en las manos por las cuerdas. Tendosinovitis aquílea (1,41 %). Congelación de las partes distales.

**Atletismo ligero.** Son lesiones producidas por microtraumas y por exceso de entrenamiento, cuando no se toman las medidas oportunas para evitar la sobrecarga:

1. *Carreras de fondo.* Es específico el llamado «pie de marcha» con fuertes dolores y edema del dorso del pie. Son frecuentes el *hallux valgus*, aplanamiento del pie y tendosinovitis aquílea.
2. *Carreras de velocidad.* Tendosinovitis aquílea y de los flexores plantares; tarsalgias y metatarsalgias por aplanamiento del arco plantar.
3. *Saltos.* Torceduras y esguinces del pie y una serie de molestias que se resumen en el síndrome «del seno del tarso», secuela, a menudo, de torceduras ligeras. Lumbalgias agudas (por un esfuerzo violento con contracción muscular), en especial con la técnica Fosbury.
4. *Lanzamiento de disco, peso, martillo.* Artrosis escapulohumerales, periartritis del hombro y dolores epitrocleares. En los lanzadores de peso, son típicas las fracturas por arrancamiento de la apófisis espinosa de las últimas cervicales y primeras dorsales, así como de las tuberosidades mayor y menor del húmero.

Característico del atletismo ligero, en general, es el número relativamente escaso de lesiones, de las que el 50 % corresponden a procesos musculares y tendinosos achacables, por regla general, a una mala técnica o un entrenamiento insuficiente. Por orden de frecuencia, ocupan el primer lugar las lesiones de la cadera (19,2 %), siguiéndole las de la tibia (16,20 %), rodilla (15,2 %), pie (5,3 %), hombro (5,3 %), antepié (4 %), codo (3,6 %), mano (2,6 %) y antebrazo (2 %).

**Atletismo pesado.** En el atletismo pesado la frecuencia media de accidentes es mucho más alta que en el ligero, superando claramente las lesiones articulares (44,46 %) a las ligamentoso-musculares (7,75 %). Las estadísticas más frecuentes sobre localización de las lesiones revelan: hombro (20,94 %), rodilla (17,84 %), codo (13,18 %), tórax (11,63 %), tibia (5,81 %), muñeca (4,26 %), abdomen (3,86 %), dedos del pie (3,86 %), dedos de la mano (3,49 %), pie (1,16 %) y pelvis (0,39 %).

1. *Halterofilia.* Artrosis de la columna vertebral y fibrositis lumbar. A veces, fracturas por arrancamiento de las apófisis espinosas de las vértebras cervicales inferiores y torácicas superiores.
2. *Lucha.* Alteración morfológica de la articulación acromioclavicular, que produce una deformación gibosa típica de los hombros; no es dolorosa ni limita los movimientos. No son raros el llamado «hombro del luchador» (con alteración posicional de la escápula y dificultad para levantar y girar el brazo) y la apofisitis espinosa cervical a veces con dolores y rigidez.

**Automovilismo y motorismo.** Son frecuentes las lesiones del plexo braquial a consecuencia de distensiones musculares por caída sobre el hombro e hiperextensión del cuello y cabeza en sentido contralateral; estas lesiones se producen cuando el piloto, proyectado con violencia hacia delante, tropieza con el cuerpo y el hombro en el volante. Las lesiones de los conductores de coches (el 65 % de las lesiones corresponden al conductor, el 28 % al pasajero de delante y un 8 % a los de los asientos posteriores) suelen asentar en la rodilla al chocar contra el panel del coche y por transmisión de fuerzas a la cadera (fractura, dislocación o ambas), tórax (choque contra el volante) y cabeza.

El cinturón de seguridad ejerce su acción de contención y desaceleración manteniendo la pelvis fija con respecto al chasis del vehículo. Esta acción puede dar lugar a lesiones de la pelvis, abdomen y columna lumbar si la desaceleración es muy brusca. Además, si el cinturón está colocado muy alto, pueden observarse lesiones de la columna dorsal y las costillas.

Las lesiones de los accidentes de moto pueden ser desde simples erosiones cutáneas superficiales hasta las multiplejías, llegando en caso extremo a la muerte.

**Baloncesto.** Fracturas y luxaciones de las falanges (eventualmente con desinserción de los

© MASSON, S.A. Fotocopiar sin autorización es un delito.

tendones extensores a nivel de la última falange del dedo) y lesiones en las articulaciones de la rodilla y del pie por sobrecarga. Son frecuentes los esguinces (48 %), a los que hay que añadir las lesiones de la muñeca (12 %) y dedos (8,05 %).

**Balonmano.** Predominan las lesiones de las articulaciones de la rodilla y tobillo (50 %). En las manos, artrosis metacarpofalángica a nivel del pulgar y desprendimiento del tendón extensor del anular (provocado por el choque contra la pelota) que obliga al dedo a flexionarse cuando el tendón extensor se halla en tensión. Ambas lesiones, junto a luxaciones y esguinces de los dedos, conducen a las alteraciones morfológicas incluidas como «dedos de balonmano».

**Pelota a mano desnuda.** Produce una variada patología de la mano multitraumática (mano de los pelotaris). La pelota, cuyo peso varía entre 90-107 g, es golpeada con la mano abierta, dedos en extensión o algo flexionados «en cuenco». El punto de impacto se sitúa en los relieves que cubren las articulaciones metacarpofalángicas, en la cara palmar de las falanges de los tres dedos medios, o en ambos, y, a veces, sobre las falanges distales en la volea. La pelota puede cogerse de rebote o al vuelo, muy cerca del frontón o hasta a 30 metros de éste. La afectación de las partes blandas motiva:

1. *Hinchazón roja de la mano.* Con turgencia del sistema venoso superficial; proporciona una hipoestesia necesaria para los golpes violentos.
2. *Hiperqueratosis.* En los puntos de contacto de la pelota; adquiere una dureza leñosa.
3. *Hematomas de los pliegues de flexión y de las extremidades digitales.* El más frecuente asienta en el pliegue de flexión del pulgar.
4. *Grietas.* En la cara dorsal de los espacios interdigitales.
5. *Dedos blancos isquémicos.* El índice y el medio son los más afectados. Puede complicarse con trastornos tróficos.
6. *«Clavo»* (*itzia*, en vasco). Aparece a nivel de las articulaciones metacarpofalángicas de los tres dedos medios. Se comporta como un neuroma.
7. *Manifestaciones osteoarticulares.* Se presentan con los siguientes signos:

*a) Desviación axial de las falanges.* Una de las formas es la inclinación de la falangeta del meñique hacia el eje de la mano y la centrífuga de la falangeta del anular.

*b) Artrosis digital postraumática.* Nudosidades de Heberden y de Bouchard.

*c) Desviación «pura» de las falanges.* Es frecuente a nivel del meñique.

**Béisbol.** En el lanzador o *pitcher*, son frecuentes el desprendimiento de fragmentos de cartílago o hueso de la cabeza del radio, «codo del lanzador», y la rotura de los extensores de los dedos en la proximidad de su inserción en la falange ungueal (dedos de béisbol). El cuadro conocido como «hombro de béisbol» consiste en el dolor difuso en el hombro que se intensifica al efectuar movimientos semejantes al lanzamiento de la pelota y que remite al inmovilizar el hombro.

**Boxeo.** Son frecuentes la tendosinovitis tricipital, la subluxación de las articulaciones condrocostales (especialmente a cargo de las costillas V, VI, VII y VIII), el síndrome de las apófisis espinosas (síndrome de Baastrutp) con dolores a nivel de la columna lumbar, la osteocondrosis disecante de la articulación del codo, la artrosis carpometacarpiana del pulgar y la carpocifosis («muñeca de boxeador»). Rara vez se producen lesiones en los miembros inferiores. Una secuela típica del boxeo es la encefalopatía, con deterioro intelectual progresivo y apatía.

**Ciclismo.** El 77,2 % de lesiones se deben a fracturas, contusiones y heridas por caídas o choques. Son frecuentes la condromalacia de la rótula, la tendosinovitis tibial y aquílea, roturas musculares, la contractura dolorosa del trapecio y las molestias vertebrales de tipo lumbálgico o lumbociático. No son raras la cifosis localizada en la columna torácica inferior (debida a la posición encorvada habitual), las lesiones del perineo por caída sobre el cuadro de la bicicleta (posibilidad de heridas uretrales) y las lesiones cutáneas por fricción contra el sillín (piodermitis).

**Deportes acuáticos.** Las lesiones abarcan varias posibilidades, desde una simple aspiración de líquido hasta la muerte por gran traumatismo:

1. *Natación.* Manifestaciones de desgaste en las articulaciones de la raíz de los miembros (en los que practican el estilo braza, con fuerte abducción de las extremidades) y una actitud viciosa en posición erecta por hipotonía y relajación muscular; la cifosis dorsal se prolonga, transfor-

mándose en una cifosis total que interesa tanto la columna torácica como la lumbar, que se apoya mal, por así decirlo, en el macizo sacro. Posibles calambres musculares (permanencia prolongada en agua fría), muerte súbita (inhibición cardiorrespiratoria al zambullirse) y accidentes por peces o animales marinos.

2. *Waterpolo.* Artrosis de los dedos y lesiones de la muñeca, codo y hombro (12 %) y con relativa frecuencia procesos musculares y tendinosos.

3. *Salto.* Contusiones abdominales, rotura del tímpano y fracturas de la columna cervical (casi siempre a nivel de la C5).

4. *Piragüismo y remo.* Calambres musculares de las manos y piernas. Es frecuente el llamado «lumbago de los remeros».

5. *Motonáutica.* La especial posición del timón en las lanchas con el motor fuera borda es causa, con cierta frecuencia, de lesiones artrósicas de la rodilla, debido a que ésta se halla expuesta a todos los contragolpes producidos por las oscilaciones de la lancha. No son raros tampoco en este deporte los dolores lumbares de gran intensidad.

En las lanchas motoras, sus sacudidas violentas interesan a toda la columna vertebral, con la consiguiente fatiga de los músculos que se insertan en ella. Esto explica la fácil aparición de lumbalgias y discopatías, sobre todo en adultos. Para practicar este deporte son aconsejables los cojines especiales para apoyar la rodilla y las fajas ortopédicas.

6. *Esquí acuático.* Son frecuentes las torceduras y distensiones de tobillo y rodilla, fractura espiral de tibia con luxación de tobillo, ducha vaginal (posible salpingitis) y rectal (ambos evitables con pantalones protectores de goma), rotura del tímpano y sinusitis.

Las más graves son las lesiones vertebrales cervicales (motivo de tetraplejías) y los desgarros por la hélice de la lancha a veces con arrancamiento de miembros.

7. *Submarinismo.* Otopatías y sinupatías barotraumáticas, borrachera de las profundidades (Dumas, 1943), y accidentes neurológicos y osteoarticulares por embolias múltiples si la descompresión se realiza de forma inadecuada.

**Equitación.** En los que montan desde su juventud, se observa una artrosis secundaria de la rodilla. Calcificaciones y osificaciones en los abductores del muslo y cuádriceps y bursitis frecuentes.

**Esgrima.** Produce lesiones en el codo por epicondilitis y la fatiga de los músculos rectos del abdomen (pubialgia). También produce alteraciones de la columna vertebral (escoliosis dorsolumbar), por la hipertrofia de los músculos de los canales vertebrales, y talalgias (el talón del pie anterior golpea con fuerza y reiteradamente el suelo durante el combate). Son infrecuentes, aunque no excepcionales, los accidentes graves, incluso con resultado de muerte; recordemos el fallecimiento del ruso Vladimir Smirnov (campeón olímpico y mundial) al penetrarle un fragmento distal de florete de su oponente, por la órbita, y lesionarle seriamente la masa cerebral.

**Esquí.** Son frecuentes las luxaciones y fracturas. En el 60-70 % se afectan las extremidades inferiores. La articulación tibioperoneotarsiana (27-28 %) es la más afectada.

**Fútbol.** La mayoría de las lesiones (se excluye el guardameta) recaen en las articulaciones de la rodilla y tobillo. Ambas suman el 55 % del total.

En la primera, son frecuentes las lesiones ligamentosas, meniscales y rotuliana, con rápida reacción sinovial. También se observan fracturas de la base del quinto metatarsiano y osteoartropatía degenerativa de la sínfisis pubiana. En los porteros, el eje se desplaza hacia las manos, muñecas, codos y hombros. En ellas se dan la fractura de la clavícula y la tumefacción dolorosa de la inserción tendinosa del tríceps braquial en el olécranon.

**Gimnasia.** Las manos muestran callosidades e induraciones debidas a las intensas presiones y fricciones que tienen que soportar. Son raras las discopatías y lesiones artrósicas vertebrales.

**Golf.** Luxaciones del hombro, hernias discales, esguinces de la rodilla con rotura del menisco y desprendimiento o fracturas de la eminencia intercondílea.

**Patinaje y hockey.** Prevalecen las fracturas (24 %) y las contusiones (21 %). Las partes más afectadas son la cabeza, cuello y hombros. Con relativa frecuencia, heridas lacerocontusas de la cara, como también el hundimienio de la arcada superciliar y la fractura de los huesos nasales. Se registran luxaciones de los dedos.

© MASSON, S.A. Fotocopiar sin autorización es un delito.

**Rugby.** Su patología es comparable a la del fútbol. Lesiones en la columna vertebral y tórax, producidas, por lo general, en la *melée*, tanto abierta como cerrada, y en los llamados «paquetes de delanteros», debido a la aglomeración de elementos de los equipos contendientes.

**Tenis.** Las lesiones típicas son la tendosinovitis de la porción larga del bíceps, carpometacarpopatía, «síndrome del latigazo» (por trombosis de las venas profundas con espasmo de las arterias de la pierna), «brazo de tenis» (molestias a nivel del supinador largo y extensores radiales del carpo), «talón de tenis» (más frecuente en pista dura y zapatillas ligeras), la lesión afecta la inserción posterior de la aponeurosis y de los músculos en la tuberosidad del calcáneo.

El *codo de tenis* (4,48 %) es típico de los que practican este deporte y el de la esgrima; se trata de una epicondilitis humeral. Se supone que la lesión de los tejidos articulares y periarticulares se produce por las violentas contracciones musculares durante los frecuentes movimientos de hiperextensión del codo, a través de un mecanismo de repetidos microtraumas, agravado por una técnica defectuosa.

El dolor localizado en el epicóndilo o en la interlínea radiohumeral es, en sí, poco acentuado, pero se exacerba con determinados movimientos y remite al inmovilizar el brazo. Al progresar la enfermedad, el dolor irradia hacia arriba, a lo largo del borde exterior del húmero, y sobre todo hacia abajo, a lo largo de la fascia lateral del antebrazo, acompañándose de una sensación de pesadez en la articulación, hasta producirse una impotencia funcional casi total.

Como signos objetivos cabe apuntar la tumefacción moderada en la región del epicóndilo, fuertes dolores a la presión sobre éste, dolor a la extensión activa de la mano y a la supinación activa del antebrazo con la articulación del codo en extensión.

Otras afecciones son las roturas subcutáneas del tendón de Aquiles y del tríceps sural, desgarros musculares, desprendimientos y la fractura de la costilla XII derecha por contracción muscular repentina y violenta. No son raras las lesiones de la rodilla y tobillo, afectándose igualmente músculos y tendones.

**Caza.** Hematomas en la base del dedo medio (si se aprieta muchas veces el gatillo), antebrazo (si se lleva el arma sin portafusil), deltoides, pectoral mayor e incluso mejilla en que se apoya la culata del arma. Heridas por perdigón, ortigas, zarzas, espinas y posibles mordeduras de perros o animales dañinos.

**Paracaidismo.** Dolores vertebrales sin fractura visible o secuentes a fracturas en la región dorsolumbar (76,3 %) o en la región cervical baja.

El *deporte femenino* plantea una serie de problemas por motivos obvios. Mientras el embarazo aconseja reposo, la menstruación normal no modifica el rendimiento deportivo, tanto más cuanto que los tapones intravaginales aumentan la sensación de seguridad. La maternidad no es obstáculo para la deportista. En los combates *(catch)* femeninos (de origen remoto; recuérdense las amazonas que habitaban las orillas del Termodon, en Capadocia, y las historias bíblicas de mujeres que han luchado y perecido para salvar su dignidad y el honor nacional), los accidentes no presentan ninguna particularidad, tanto más cuanto las lesiones mamarias son evitadas de común acuerdo.

En el deporte femenino cuenta el problema de la intersexualidad. Se trata de determinadas formas muy adecuadas para el deporte de resistencia, por ejemplo, el seudohermafroditismo masculino y la feminización testicular. Desde los Juegos Olímpicos de 1968, en México, son obligatorios los controles del sexo. No se tiene en cuenta que hay «mujeres» que según el sexo nuclear son hembras, pero producen hormonas sexuales masculinas en mayor cantidad y tienen características corporales masculinas, como, por ejemplo, el síndrome adrenogenital. A mayor virilización, mayor resistencia física. Se puede hablar de una especie de *dopaje endógeno*.

## HÁBITOS ALIMENTARIOS

En lo que se refiere a los hábitos alimentarios, se sabe que el estudio de la dieta elegida espontáneamente por una persona puede decirnos mucho sobre ésta, por cuanto, en la mayoría de los casos, no es la consecuencia de un proceso educativo, sino, por el contrario, el resultado de factores fisiológicos involuntarios que dirigen nuestros gustos por encima de hábitos y convenciones. Los hábitos alimentarios son, en buena parte, una respuesta a las exigencias fisiológicas del organismo. Las preferencias por unos

u otros alimentos constituyen, en cierta medida, una expresión de la existencia de ciertas desviaciones de la composición bioquímica de nuestros humores y tejidos. Las predilecciones alimenticias muy marcadas proporcionan al médico avezado datos diagnósticos valiosos.

Sabores y olores son desagradables o no, según los gustos de cada raza; así, en Indochina, gustan del pescado salado y putrefacto; un nigeriano, del casabe semilíquido y negruzco por el *Spergillus niger,* y nosotros de un rochefort, un gorgozola o un camembert.

Los *alimentos pueden ser nocivos* bajo las siguientes circunstancias:

1. *Ingesta de alimentos excesivamente calientes o fríos.* Las repetidas agresiones en la boca y esófago por el paso de los alimentos o bebidas (café, té) muy calientes explican la elevada morbilidad por cáncer bucofaríngeo y del esófago en los chinos de antaño (las esposas comían a continuación los manjares más fríos) y vaqueros de ciertas regiones de Argentina. Los helados y bebidas muy frías castigan el estómago e intestino, desaconsejándose su uso en los gastrópatas y por su acción peristaltógena en los enfermos enterocolíticos.

2. *Preparación o conservación en recipientes inadecuados.* La intoxicación accidental por plomo ha sido señalada tras el consumo de vino casero conservado en tinajas vidriadas. Los vinos acidificados, a consecuencia de su mala conservación en estas vasijas, difíciles de cerrar herméticamente, disuelven los compuestos de plomo que se utilizan al pintar su interior. Este mecanismo (descubierto por Baker, 1767, y conocido como «cólico epidémico» de Devonshire) ha motivado numerosas intoxicaciones. Se han señalado gastroenteritis agudas con el agua de Seltz y por productos conservados en botes o envueltos en papeles de estaño.

3. *Presencia de micotoxinas por enmohecimiento durante su almacenamiento.* Como ejemplo de intoxicación por micotoxinas, en alimentos averiados en el curso de su almacenamiento, citaremos la del *yellow rice* o arroz amarillo, observada en el Japón. Su causante es el *Penicillium islandicum,* el cual contiene varios tóxicos, uno de ellos la islandicina (del grupo de las antraquinonas), con un cuadro clínico agudo y grave, con adinamia, hipotensión, hemorragias difusas, ictericia y a veces nefritis.

4. *Insuficiente cantidad* (hipoalimentación global). Los antropólogos han llegado al convencimiento de que algunos caracteres de determinados pueblos, atribuidos históricamente a factores raciales, solamente son consecuencia directa de una mala alimentación. No olvidemos que sólo una cuarta parte de la humanidad disfruta de una alimentación suficiente. ¡Centenares de millones de personas luchan simplemente para no morirse de hambre!

Sin llegar a estos casos extremos, señalaremos el papel de la desnutrición (casi siempre asociada a las malas condiciones de la vivienda [hacinamiento], enolismo y a la convivencia con animales vectores de enfermedades) en las avitaminosis, difusión de la tuberculosis (en distintas formas), litiasis renal, hipotensión arterial, tifus exantemático, esteatosis hepática y cirrosis, sobre todo si existe enolismo.

Si la hipoalimentación ocurre desde la infancia, limita, hasta cierto punto, el desarrollo corporal. Chadwick (siglo XIX) señala que la pobreza y la enfermedad forman un círculo vicioso: la gente enferma porque es pobre, se empobrece todavía más con la enfermedad y este aumento de la miseria se traduce en una agravación de las enfermedades.

Cabe hablar de una «patología de la pobreza» bien distinta de la de los sujetos que viven en la abundancia.

5. *Excesiva abundancia* (hiperalimentación global). Las colaciones escasas pero copiosas sobrecargan los aparatos digestivo y circulatorio, liberando una cantidad excesiva de insulina con hipoglucemia secundaria e introducción reactiva de catecolaminas en la circulación. El número de comidas debe ser, aproximadamente, de 6 al día, subdivididas en 3 comidas principales y 3 tentempiés, eventualmente también nocturnos, especialmente en la angina de pecho, que en parte sería debida a descensos nocturnos de la glucemia. La cena copiosa es reprobable: «Come poco y cena más poco, que la salud de todo el cuerpo se fragua en la oficina del estómago», decía Don Quijote a Sancho Panza.

La dieta vegetariana exclusiva tiene la ventaja de su alta tasa en minerales, en especial potasio y magnesio (poco sodio), vitaminas y enzimas; es rica en fitosterol, capaz de disminuir el colesterol de la sangre; tiene los inconvenientes de su escaso aporte proteico y riqueza en ácidos fítico (desmineralizante), oxálico (interfiere la utilización del calcio), antiniacina (destruye la niacina [pelagra]), dicumarol (antivitamina K), ascorbioxidasa (col, pepino, calabacín, calabaza), etc.; puede producir meteorismo y diarreas.

© MASSON, S.A. Fotocopiar sin autorización es un delito.

6. *Transmisores de agentes morbosos.* Ya sea porque estén contaminados por gérmenes (estafilococo dorado, salmonelas; parásitos (triquinosis); contengan sustancias tóxicas animales (pescados, mariscos), o vegetales (setas, almortas [latirismo], habas [favismo]), o exceso de condimentos (mostaza) o productos químicos accidentales (pescado recogido en aguas contaminadas por residuos industriales, como mercurio, ácidos resinosos) o incorporados con intención *(food additives)* ya sea para mejorar su gusto (edulcorantes, aromatizantes), aspecto (colorantes), modificar su consistencia (hidratantes, emulsionantes), evitar alteraciones perjudiciales (antioxidantes, antibióticos).

7. *Mala tolerancia.* Ya sea por alergia o malabsorción por carencias o anomalías enzimáticas de la célula intestinal. Citaremos las estomatitis, gastritis, enteritis tras la ingesta de nueces, higos, fresas, carne de cerdo. Las grasas se toleran mal en los procesos hepatobiliares, pancreáticos y en la esprue, enfermedad de Whipple y amiloidosis. Cuando existe un déficit de lactasa (esta enzima se halla en la superficie del ribete en cepillo de las células epiteliales que recubren las vellosidades intestinales) la lactosa de la leche queda en el intestino, produciendo una diarrea acuosa de tipo osmótica con pH en las heces bajo.

8. *En los enfermos tratados con inhibidores de la monoaminooxidasa* (IMAO) *o en el síndrome carcinoide* (productor de serotonina). La ingesta de alimentos ricos en tiramina (originada en la decarboxilación de la tirosina), entre ellos quesos fermentados, ciertas cervezas y vinos (chianti), motiva crisis hipertensivas.

9. *Abuso del tabaco, alcohol y drogas.* El uso es bueno, lo que convierte el uso en malo es el abuso.

Para el primero, y refiriéndonos a los fumadores «en cadena», citaremos los procesos irritativos gástricos con las consecuencias que conllevan sobre la dinámica digestiva, amén de las alteraciones de las vías respiratorias altas, enfermedades coronarias y arteriopatías periféricas, que repercuten indirectamente sobre la mentada dinámica digestiva.

El alcohol, sobre todo en ayunas y en sujetos con hipoalimentación global, es causa de gastritis (pituitas matutinas), esteatosis hepática, hepatitis alcohólica y cirrosis hepática, trastornos nerviosos y psíquicos que culminan en las crisis de *delirium tremens.* Refuerza, en gran manera, la acción de sedantes y barbitúricos, y es mal tolerado por las mujeres con cánceres viscerales y portadores de la enfermedad de Hodgkin.

El abuso de las drogas es una verdadera plaga social. Se le ha llamado el «cáncer de la juventud» por ser la gran mayoría de los adictos menores de 25 años. El aumento del consumo de drogas es multifactorial, destacando una auténtica crisis de valores de todo tipo. Existen cerca de un centenar de productos naturales, sintéticos o semisintéticos catalogados como drogas estupefacientes, o ambos, sometidos a control internacional. Unas se consumen puras (opio, morfina, heroína, cocaína, hachís, LSD), otras en preparados farmacéuticos (anfetaminas, barbitúricos), y otras son sintéticas. Unas causan dependencia física, otras psíquica y algunas ambas dependencias a la vez.

## ANTECEDENTES FAMILIARES

Todos aceptamos que el proceso que da lugar a que los seres humanos coincidan en ciertos detalles morfológicos o funcionales con sus antepasados se denomina o es la herencia biológica.

Las dificultades de análisis en este tema son muchas, por razón de que la disposición hereditaria de las células reproductoras con su capital potencial (*genotipo,* de Johannssen) está bajo la influencia constante de la circunstancia y el medio ambiente (*perístasis,* de Fischer).

El estudio de la genética clínica encuentra su lugar en este capítulo. Ésta, como rama particular de la medicina interna, utiliza las técnicas semiológicas comunes a las demás disciplinas clínicas y se aprovecha de todos los avances que la tecnología ofrece a la medicina en general.

Ahora bien, no hay duda de que el enfoque genético de una enfermedad o enfermo en concreto no se centra solamente en el caso aislado, sino que amplía su visión hacia toda la circunstancia que rodea al paciente, tanto en el ambiente del momento, como en la prolongación familiar que antecede y sigue al caso concreto objeto del estudio.

La humanidad es un *pool* de genes que debemos estudiar simultáneamente en diversas generaciones. De ahí que la genética clínica deba insistir en algunos puntos semiológicos para obtener datos que nos ayuden a identificar el carácter hereditario de una determinada enfermedad, o bien que nos permitan establecer un pronóstico, importantísimo en el momento del consejo genético.

# Árbol genealógico

Todos los genetistas están de acuerdo en que el estudio minucioso de los antecedentes familiares mediante el árbol genealógico constituye la pieza fundamental de la semiología genética. Tanto es así que todas las demás técnicas, incluido el cariotipo, son meros auxiliares de los que se puede prescindir en numerosos casos. Por el contrario, la construcción y valoración de todo el esquema familiar constituyen la base de la investigación y del pronóstico genéticos, por cuanto nos permiten llegar a descubrir las formas de transmisión de una determinada enfermedad y, conocidas éstas, hacen posible emitir un pronóstico respecto al siempre angustiante consejo genético.

En todo *estudio familiar,* debemos seguir dos etapas:

1. *Primera etapa.* Construcción técnica del árbol mediante una buena anamnesis de todos los miembros afectos y sanos.
2. *Segunda etapa.* Estudio de estos documentos para poder deducir el máximo de conclusiones, mediante su adecuada valoración.

Para su *expresión gráfica,* existe una serie de líneas y figuras geométricas (no internacionalizadas) que permiten, con una simple visión de conjunto, orientar la genealogía del paciente. Son las siguientes:

1. *Símbolos de los individuos:*

*a)* Varón □ ♂
*b)* Hembra ○ ♀
*c)* Sexo indeterminado ◇ ○
*d)* Embarazo ◇
*e)* Número de hijos o hijas ③④
*f)* Gemelos bivitelinos o dicigotos
*g)* Gemelos univitelinos o monocigotos
*h)* Nacido muerto ⊕ ∅ ♀
*i)* Mortalidad perinatal ∅
*j)* Aborto

2. *Símbolos de relación.* Están constituidos por líneas horizontales o verticales.

*a)* Línea de padres
*b)* Línea de hermanos

Las generaciones pueden numerarse con cifras romanas y es preciso colocar al varón siempre a la izquierda. El probando o propósito (enfermo estudiado) se indica con una flecha. El orden de los hijos se indica con cifras arábigas e igualmente las distintas generaciones se pueden designar mediante letras:

A, hermanos del probando.
B, hermanos del padre.
C, hermanos de la madre.
D, hermanos del abuelo, etc.
H, hijos del probando.

Existen algunos casos especiales que precisan una notación particular:

*a)* Doble matrimonio
*b)* Unión de pareja
*c)* Consanguinidad

3. *Código patológico.* El familiar o probando que presenta la enfermedad completa se indica rellenando toda la figura: ●.

Si existe prácticamente certeza, aunque no se haya confirmado, se indica (Ⓓ), y si el estudio clínico o interrogatorio sólo permite suponer la enfermedad (Ⓓ).

En árboles genealógicos que se remontan a varias generaciones, los casos comprobados por el investigador se marcan con un aspa.

Cuando existen varias enfermedades de posible herencia y susceptibles de relacionarse desde el punto de vista genético, se construye un código especial que sea práctico para el investigador y para los que estudien el caso, utilizando signos geométricos especificados al margen del árbol genealógico.

La construcción de un árbol genealógico correcto no es fácil. En primer lugar, el problema del tiempo no nos permite estudiar personalmente más de tres generaciones, y los datos del interrogatorio de los familiares, a excepción de datos muy concretos (sindactilia, sordera, etc.) deben tomarse con mucha prudencia. En otras ocasiones, el hecho de que los familiares vivan en lugares distintos y alejados hace lentísimo el estudio y nos obliga, a veces, a desplazamientos muy engorrosos.

Finalmente, no debemos olvidar nunca que la inscripción de una dolencia en el árbol exige un estudio clínico, radiológico, humoral, etc., extra-

© MASSON, S.A. Fotocopiar sin autorización es un delito.

ordinariamente detenido y minucioso, por cuanto un error diagnóstico puede invalidar cualquier estudio genético al incluir enfermedades no ciertas o fenocopias, que no tienen nada que ver con el problema genético que se está investigando.

## Historia clínica genética

Deben constar los siguientes datos, que tienen un interés extraordinario:

1. *Edad de los padres en el momento de nacer el probando.* La edad materna influye en la frecuencia de determinadas enfermedades (síndrome de Down).
2. *Orden de nacimiento de los hijos.* Las primíparas dan a luz a hijos con permeabilidad del conducto arterioso o estenosis pilórica más frecuentemente que las multíparas.
3. *Consanguinidad.* Ya que hace posible la aparición, con mayor frecuencia, de homocigotos de genes recesivos.
4. *Abortos y mortinatalidad.* Es sabido que los abortos dependen de malformaciones congénitas letales y que las malformaciones congénitas suelen estar rodeadas de abortos o mortinatalidad. De ahí la importancia de consignarlo en el árbol.
5. *Datos negativos* (ausencia de enfermedad) *en los distintos familiares.* Comprobados minuciosamente, tienen valor en genética clínica. Debe concretarse, por tanto, el diagnóstico, una época de aparición, datos necrópsicos o clínicos, etc.

Una vez dibujado el árbol familiar, comienza la segunda fase del estudio. Su valoración es importante y persigue varios objetivos, así, reconocer la forma de transmisión de una determinada enfermedad, predecir el nacimiento de hijos sanos o enfermos con una probabilidad más o menos aproximada, datos sobre alelismo y ligamiento.

Para la valoración de un árbol, no hay duda de que no es suficiente ser un buen clínico, sino que deben conocerse a la perfección todas las leyes y posibilidades de transmisión hereditaria. En suma, es preciso ser un buen genetista clínico. La aplicación de los conocimientos sobre las formas de transmisión hereditaria culminan y se ponen a prueba al estudiar un árbol genealógico. Aquí empiezan a surgir los problemas. En efecto, las familias humanas (y más si tienen ya con anterioridad un hijo enfermo) suelen ser cortas, y esto complica el cálculo de probabilidades. Muchas de ellas consultan al tener el primer hijo enfermo. Es muy difícil entonces valorar la frecuencia o incidencia de una enfermedad. En segundo lugar, la penetrancia y expresividad de algunos rasgos, la herencia poligénica, la posible aparición de fenocopias y, finalmente, la confusión de microsíntomas (formas heterocigóticas) con parasíntomas (enfermedades semejantes, pero totalmente independientes) nos llevan a la conclusión de que el análisis del árbol genealógico no es nada sencillo.

El primer paso es reconocer si una *enfermedad es hereditaria o* simplemente si se trata de una *fenocopia ambiental:*

1. *La enfermedad se transmite por herencia autosómica dominante.* Si al estudiar un árbol genealógico descubrimos que la enfermedad aparece en todas las generaciones sin saltarse ninguna; que las personas sanas no transmiten el carácter a sus descendientes y que el paciente transmite la enfermedad a la mitad de sus hijos sin que el sexo intervenga (varones o hembras afectos indistintamente).
2. *La enfermedad se transmite con carácter autosómico recesivo.* Si en los padres fenotípicamente sanos existe consanguinidad y la enfermedad aparece sólo en los hermanos y no en otras generaciones, en la proporción de una cuarta parte, sin distinción de sexo. Los estudios bioquímicos pueden mostrar en los padres el trastorno químico, pero no la enfermedad, como ocurre en numerosos errores congénitos del metabolismo, de carácter recesivo.
3. *La enfermedad se transmite con herencia recesiva ligada al sexo.* En estos casos, la enfermedad aparece con mayor frecuencia en los varones. Las hijas transmiten la enfermedad, sin sufrirla, a la mitad de sus hijos varones, aunque no existan problemas de consanguinidad. En este tipo destaca cómo la enfermedad salta las mujeres para afectar a los varones, y su reconocimiento es más sencillo que en los otros tipos de transmisión.
4. *La enfermedad se transmite con herencia dominante ligada al sexo.* Los criterios para reconocer este tipo de herencia son muy patentes.

En efecto, los varones enfermos transmiten la enfermedad a todas sus hijas, pero los hijos varones nunca están enfermos.

Por el contrario, si la mujer es la enferma, transmite la enfermedad indistintamente a varones y hembras, como si fuera una enfermedad dominante no ligada al sexo. En dichos casos, deben investigarse los antecedentes familiares en

busca de un varón enfermo, y ver cómo se transmitió la enfermedad en su descendencia.

5. *Los rasgos y enfermedades que se transmiten por herencia poligénica.* Son los que se presentan con mayor frecuencia en la práctica clínica.

En efecto, la talla, la inteligencia (como rasgos normales); la hipertensión, obesidad (como entidades nosológicas), son ejemplos de tal tipo de transmisión.

En este tipo de herencia, el carácter no depende de un solo gen individual y concreto (como en los tipos de herencia mendeliana), sino de una batería o tren de genes.

En la herencia mendeliana (dominante o recesiva), el rasgo aparece o no, según el individuo haya recibido el gen dominante o la pareja de genes recesivos. Por esto, la transmisión es de tipo cualitativo y el rasgo o enfermedad se presenta en unos familiares y en otros no.

Por el contrario, en la herencia poligénica, el rasgo aparece en mayor o menor cantidad (más talla o más hipertensión) según el número de genes recibidos. Es, por tanto, más cuantitativo que cualitativo. En una familia de hipertensos, el grado de enfermedad oscila según la batería de genes heredados y por tanto es variable en cada miembro. Hay familiares muy hipertensos, otros menos y otros normales. Todos son incluidos en una curva de Gauss.

La cantidad de genes recibidos está relacionada con el índice de parentesco o la correlación parental. Sabemos que el grado de correlación parental puede detectarse con las huellas dactilares que se heredan con carácter poligénico.

A pesar de este esquema simple, la herencia poligénica no está desprovista de problemas y persisten numerosos puntos sin aclarar.

**Dermatoglifos (examen lofoscópico).** El término dermatoglifo se debe a Cumming (*glyphe*: escritura, grabado) y se refiere a las líneas dermopapilares que se dibujan en los pulpejos de los dedos, las palmas de las manos y las plantas de los pies; como dato accesorio se incluye el estudio de los pliegues de flexión de estas zonas.

El interés semiológico de esta exploración se fundamenta en el carácter genético de las imágenes dermatoglíficas, en cuya determinación fenotípica intervienen casi exclusivamente factores hereditarios. Se ha señalado la ausencia congénita y familiar de huellas digitales.

Es conocida su utilidad para la identificación personal (huellas digitales), a causa de la variación indefinida de los dibujos, su inmutabilidad durante la vida y la sencillez de su registro.

Por tener caracteres propios en algunas cromosomopatías, los dermatoglifos pueden contribuir a su diagnóstico y permiten seleccionar los casos en que sea conveniente el estudio del cariotipo.

Una premisa esencial del estudio dermatoglífico es considerar que ninguna de las imágenes halladas debe calificarse de patológica o anormal por sí misma, ya que puede tratarse de un dato familiar sin mayor importancia; únicamente cuando no existe la correlación familiar esperada podrá aceptarse como anomalía. De ahí la necesidad del examen dermatoglífico de los consanguíneos del probando.

En el examen dermatoglífico, es básico localizar los llamados trirradios o deltas, que son el punto de confluencia de tres grupos de crestas papilares.

En el *pulpejo de los dedos,* se dibujan las siguientes imágenes según el número de trirradios:

1. *Arco.* No existe trirradio alguno.
2. *Bucle* (también llamado presilla, asa, coca o rizo). Sólo hay un trirradio, y se distingue el bucle radial, si la imagen se abre hacia el lado externo de la mano, por estar el trirradio en el lado interno, y el bucle ulnar, si se abre hacia el lado cubital.
3. *Vorticilo* (o torbellino). Existen dos trirradios, y en el centro del pulpejo se dibuja una imagen de arcos concéntricos. En ocasiones, el vorticilo no queda cerrado y en realidad es un doble bucle.

En genética, más que el tipo de imagen, tiene interés el cómputo del número de crestas (número dactilar) que separan el trirradio del centro de la figura, por un valor numérico e independiente de la edad (tamaño); para ello se traza una recta que una estos dos puntos y se cuentan las crestas cortadas o que contacten con esta línea, sin tener en cuenta la cresta que forma parte del trirradio ni la última si constituye el centro del dibujo.

Tratándose de un arco, el cómputo será 0. En los vorticilos se trazan dos líneas y sólo se valora la que dé el cómputo más elevado.

Si en una población normal se ordenan de mayor a menor los valores medios obtenidos para cada dedo, queda la secuencia I, IV, V, III, II, en ambas manos.

La suma dactilar de los diez dedos, o número dactilar total, es el dato más valioso en los estu-

© MASSON, S.A. Fotocopiar sin autorización es un delito.

dios genéticos, y su valor medio en una población normal ha sido establecido por Holt en 144,98 para los varones y 127,73 para las mujeres.

La suma dactilar de los dedos de la mano derecha suele ser algo superior a la de la izquierda.

En la palma de la mano, se distinguen cinco trirradios; cuatro de ellos se localizan, respectivamente, en la base de cada uno de los últimos cuatro dedos y se designan con las letras a, b, c, d.

En la zona proximal de la palma, cerca del pliegue de la muñeca, se halla el llamado trirradio axial (t); habitualmente su posición no rebasa el 40 % de la distancia entre el citado pliegue y la base del dedo medio.

De los trirradios situados en la base de los dedos parten líneas que se conocen con las correspondientes letras en mayúscula: A, B, C, D. La línea A se extiende hasta el borde cubital de la palma, enmarcando las demás; éstas, en un trayecto breve, se dirigen a los espacios interdigitales.

En la región hipotenar, se aprecian imágenes en un 30-50 % de la población normal, siendo excepcional hallarlas en la región tenar.

Tiene importancia el estudio de la *goniometría palmar.*

Trazando rectas entre los puntos a-t y t-d, se forma un ángulo «atd» cuyo valor determina la posición del trirradio t, de gran interés en genética. Se designa como t° si el ángulo no rebasa los 45°; t' hasta los 70°; t" hasta los 100° y t"' si es superior a los 100°; en estas tres últimas eventualidades se habla de trirradio t distal. La frecuencia de la posición t° en la población normal oscila entre 80-92 %.

El valor del ángulo «d» (formado por las rectas t-d y d-a) define la situación medial (tm) o lateral del trirradio t; se denomina tu (ulnar), si este ángulo supera los 86°; tm entre los 76-85°, tr (radial) si es inferior a 75°.

**Pliegues palmares.** Otras líneas más groseras que merecen cierto interés son las depresiones que se forman en las zonas sometidas a repetidos movimientos de flexión (pliegues de flexión). En la palma se dibujan un pliegue longitudinal oblicuo que enmarca la región tenar, y dos pliegues transversales, uno distal que se inicia en el borde cubital y se dirige hacia el II espacio interdigital y otro proximal que nace con el longitudinal en el borde radial y suele terminar en el eje del IV dedo (fig. 1-1 A).

En un pequeño porcentaje (1-4 %) de la población normal, los dos pliegues transversales se

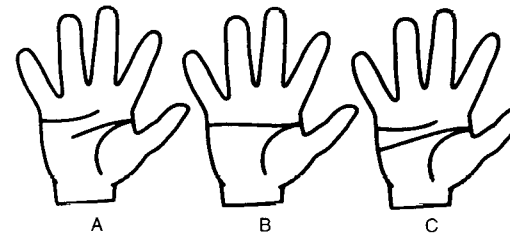


**Fig. 1-1.** Los pliegues palmares normales (A) son transversales (proximal y distal); el pliegue simiano (B) es un pliegue transversal único, formado por la fusión de los pliegues proximal y distal; el pliegue Sydney (C) está formado por la extensión del pliegue proximal hasta el borde cubital de la mano.

funden en uno solo, que se denomina pliegue simiano (fig. 1-1 B).

Asimismo, se considera atípico (4-7 %) que el pliegue transversal proximal se extienda hasta el borde cubital de la palma; Purvis-Smith y Menser han propuesto denominarlo pliegue (o línea) Sydney (fig. 1 1 C).

Los patrones dermatoglíficos pueden ser tan característicos que incluso pueden sustituir al cariotipo como confirmación diagnóstica.

En diversas malformaciones congénitas sin alteración cromosómica conocida (polidactilia, focomelia), se han comprobado anomalías de los patrones cutáneos.

Se conocen algunos patrones dermatoglíficos típicos. Cabe recordar que las muestras de las líneas papilares se desarrollan antes del cuarto mes de la vida fetal y es, por tanto, en el primer trimestre de desarrollo cuando actúan las causas que las configuran.

1. *Síndrome de Down.* Existe el pliegue simiano o palmar transverso en el 75 % de los casos, a veces limitado al quinto dedo. Disminución del número de trirradios y gran abundancia de bucles ulnares; a menudo ausencia absoluta de impresiones en las yemas de los pulgares.
2. *Síndrome de Turner.* Abundantes vorticilos t ligeramente desplazados (t').
3. *Trisomía 13.* Abundancia de arcos. Pliegues en el dedo V (como en el síndrome de Down). En la palma pocos datos de interés.
4. *Leucemias.* Puede aparecer un aumento de bucles radiales en los varones (49 %; 29 % en los controles) y de vorticilos (43 %; 29 %) en las mujeres, y Purvis-Smith y Menser observan la incidencia elevada de pliegues simiano (16 %; 6 %

en los controles), dato confirmado por Carvalho y Sydney (20 % y 7 % en los controles).

También se han citado anomalías de las huellas dictilopalmares, en la esquizofrenia (gran cantidad de arcos tectiformes, con aumento del número de vorticilos); enfermedad de Wilson (alta incidencia de verticilos en los dedos I, II, IV); corea de Huntington (claro aumento de vorticilos [imagen frecuente en el dedo III de la mano izquierda], con arcos en los dedos IV y V); cardiopatías congénitas (los arcos son abundantes en la comunicación interauricular, y los vorticilios, en el Fallot y la estenosis y coartación aórticas).

**Cariotipo.** El conjunto de cromosomas de una célula en mitosis debidamente clasificados y ordenados se denominan *cariotipo.* Éste hace siempre referencia a una célula concreta, mientras que el idiotipo o idiograma es la representación esquemática de la dotación cromosómica de una especie determinada.

Durante la metafase, los cromosomas presentan un aspecto en su mayoría característico, con dos brazos cortos y dos brazos largos unidos entre sí por el centrómero. El brazo corto y el brazo largo de un mismo lado constituyen conjuntamente un cromátide. Cada uno de los cromátides dará lugar, normalmente, a un cromosoma hijo. Por consiguiente, la división normal del centrómero es siempre longitudinal.

El *centrómero* es el punto de unión de los dos cromátides del cromosoma en metafase.

Según la *posición del centrómero,* podemos dividir los cromosomas en distintos tipos morfológicos:

1. *Metacéntricos.* Son los cromosomas que presentan el centrómero situado centralmente. En estos casos, ambos pares de brazos son aproximadamente iguales, aunque a veces se distingue un par más corto. Son típicamente metacéntricos los pares 1, 3, 16, 19 y 20.

2. *Submetacéntricos.* Son aquellos cromosomas cuyo centrómero se halla algo desplazado hacia un extremo. En estos casos, existe claramente un par de brazos cortos y un par de brazos largos. Son típicamente submetacéntricos los pares 2, 4, 5, 9, 11, 12, 17 y 18. Los pares 6, 7, 8, 10 y el cromosoma X poseen su centrómero en posición submetacéntrica, aunque a veces pueden parecer casi metacéntricos.

3. *Acrocéntricos.* Son los cromosomas, cuyo centrómero se halla situado en un extremo. En estos cromosomas los brazos cortos son extremadamente reducidos y a veces difícilmente apreciables. En algunos de los cromosomas acrocéntricos los brazos cortos se prolongan mediante dos pequeñas masas de cromatina que se denominan satélites. Son típicamente acrocéntricos los pares 13, 14 y 15, que constituyen los acrocéntricos grandes, y los pares 21 y 22 que forman los acrocéntricos pequeños. El cromosoma Y es también un cromosoma acrocéntrico de tamaño semejante al de los pares 21 y 22, aunque a veces es ligeramente más largo. No posee satélites, y en general sus brazos largos se sitúan paralelamente de una forma característica que permite distinguirlo de los restantes acrocéntricos pequeños.

Para la *confección del cariotipo,* los cromosomas se disponen por parejas en orden decreciente de tamaño, siendo el más grande el par 1 y el más pequeño el par 22.

Según su tamaño y la situación del centrómero, se distinguen 7 grupos cromosómicos, que reúnen los 22 pares de autosomas. Los grupos cromosómicos de los autosomas se reconocen por las letras mayúsculas del alfabeto, de la A a la G inclusive.

Al mismo tiempo, cada par cromosómico recibe un número del 1 al 22.

El par de cromosomas sexuales o heterocromosomas no recibe numeración, sino que se distingue con las letras XX en la mujer y XY en el varón.

Asimismo, el número de los cromosomas, demasiados o insuficientes, determinan las anormalidades. Cuando existen tres en lugar de dos cromosomas de un mismo grupo, nos hallamos ante una trisomía. Cuando, por el contrario, encontramos un solo cromosoma de un mismo grupo, tenemos una monosomía. Teóricamente, deberían existir 23 trisomías posibles y otras 23 monosomías posibles, también, cada una dando lugar a un cuadro clínico característico.

Sin embargo, en clínica se conoce una sola monosomía, la del cromosoma X o síndrome de Turner, en el que encontramos un solo cromosoma X y que, corrientemente, se denomina «monosomía XO».

Las posibles monosomías de los autosomas son, aparentemente, de gran letalidad. Con toda verosimilitud podemos creer que se producen, pero deparan un aborto precoz.

Además de la del cromosoma X, se conocen las *trisomías* de tres grupos de autosomas:

© MASSON, S.A. Fotocopiar sin autorización es un delito.

1. *Trisomía del cromosoma 21,* que provoca el síndrome de Down.
2. *Trisomía del cromosoma 18,* origen de un complejo específico de malformaciones.
3. *Trisomía de un cromosoma de los grupos 13-15* (hay inseguridad sobre el cromosoma exacto), que determina otro grupo específico de malformaciones.

Una vez más, las trisomías de otros cromosomas mayores que los citados parecen ser letales al producir un aborto precoz.

Se conocen, además, otras tres formas de trisomías de los cromosomas sexuales: la forma XXY, que origina el síndrome de Klinefelter; la forma XXX, causante de pocas anormalidades específicas, aunque parece ser común en los afectados una tendencia al retraso mental y a la esquizofrenia, y la forma XYY, que motiva, según parece, una talla muy superior a la normal y una conducta de gran agresividad.

Las anormalidades de los cromosomas, además de numéricas, pueden ser morfológicas. Dos causas principales de anormalidades morfológicas parecen ser la transposición y la pérdida de un segmento de cromosomas. En algunos casos de síndrome de Down, aunque el número de cromosomas del paciente sea sólo de 46, el cariotipo presenta un cromosoma 21 «extra» fusionado con otro, probablemente del grupo 13-15 o del 21-22; por ello, diremos que tienen síndrome de Down típico, aunque su número de cromosomas sea sólo de 46.

A veces, en este tipo de síndrome de Down, se encuentra que un progenitor (normalmente la madre), aunque es normal, tiene sólo 45 cromosomas, uno de los cuales está constituido por la fusión de uno de sus cromosomas 21 con otro de los mencionados, creando así la base para la aparición del futuro síndrome de Down familiar.

Una forma de pérdida de un segmento cromosómico que parece ser relativamente frecuente es la de uno de los brazos cortos del cromosoma 5, lo que clínicamente se traduce por el síndrome llamado del maullido de gato (*cri-du-chat,* Lejeune), que consiste en retraso mental, microcefalia y en la capacidad de proferir un grito muy semejante al maullido del gato (en la primera infancia).

**Los gemelos como indicadores genéticos.** Los gemelos dicigóticos se orientan por la fertilización independiente de dos óvulos que han madurado simultáneamente. La fertilización de estos dos óvulos por dos espermatozoos distintos dará lugar a dos embriones que, desde el punto de vista de su constitución genética serán también distintos, de modo similar a la diferencia que existe habitualmente entre hermanos y hermanas nacidos en diversos embarazos. Por tratarse de dos espermatozoos distintos, el sexo de los gemelos dicigóticos podrá ser el mismo o diferente.

En los gemelos monocigóticos, existe una sola fecundación de un solo óvulo por un único espermatozoo, dando lugar a un cigoto que se escinde en dos en una fase muy precoz de su desarrollo; esta escisión precoz originará dos individuos gemelos cuya constitución genética será idéntica ya que proceden del mismo cigoto. Por tal motivo, los gemelos monocigóticos siempre serán del mismo sexo.

Los estudios genéticos en gemelos se basan en controlar una serie de gemelos mono y dicigóticos, de los cuales al menos uno está afectado por un rasgo o una enfermedad determinada. Si el gemelo correspondiente presenta el mismo rasgo o enfermedad se considera concordante para este rasgo; si no lo presenta se considera discordante. Suponiendo que las diferencias ambientales son semejantes tanto para los monocigóticos como para los dicigóticos, una mayor concordancia con respecto a un rasgo en los gemelos monocigóticos que en los dicigóticos indicará que el rasgo o enfermedad estudiada está, al menos en parte, determinado genéticamente. Cuanto mayor sea el «índice de concordancia» entre los gemelos monocigóticos tanto mayor será la importancia de los factores genéticos en la determinación de aquel rasgo o enfermedad.

**Los grupos sanguíneos como trazadores.** Los grupos sanguíneos son de gran valor para la genética, ya que permiten, de una forma sencilla, comprobar los mecanismos hereditarios mendelianos. En general los antígenos hemáticos son codominantes. En los estudios genéticos, los grupos sanguíneos constituyen los *markers* o marcadores genéticos más frecuentemente empleados, por la facilidad con que se determinan los genotipos.

## ANTECEDENTES PATOLÓGICOS O ENFERMEDADES ANTERIORES

Preguntaremos: ¿Ha tenido alguna enfermedad semejante a la actual? ¿Cuándo y cómo evo-

lucionó? ¿Qué otras dolencias ha sufrido? Antes de anotar un dato proporcionado por el enfermo, indagaremos sobre éste hasta formarnos, en lo que cabe, una opinión propia. Y si ello no es posible, dejaremos la pregunta en interrogante. Vale como ejemplo, si el enfermo nos dice que tuvo reumatismo, preguntaremos cuánto duró, si fue febril, qué articulaciones se afectaron, si eran siempre las mismas o se sucedían, cuál fue la medicación y su eficacia, etc. El interrogatorio sobre este punto es muy útil, por cuanto la enfermedad actual puede ser consecuencia de otra anterior, de la medicación empleada e incluso del método exploratorio.

## COMIENZO Y EVOLUCIÓN DE LA ENFERMEDAD ACTUAL

Es la parte más importante de la anamnesis.

El interrogatorio debe empezar por la enfermedad actual. El enfermo desea, naturalmente, que el médico se entere, ante todo, del mal que lo lleva a solicitar asistencia, y sólo después de eso accederá a suministrar datos alejados o de familia. Además, empezando por estos últimos, nos exponemos a perder mucho tiempo con escasísimo provecho, mientras que ya con una impresión o hipótesis diagnóstica dada por la anamnesis próxima, el interrogatorio de los antecedentes personales, de familia y hereditarios se hace mucho más eficaz y se orienta más fácilmente en relación con el padecimiento actual.

### Preguntas base

*¿Qué le pasa? ¿Cuándo comenzó la enfermedad actual? ¿Cómo comenzó? ¿Cómo ha evolucionado hasta la fecha?* Es útil preguntar cuál fue, o es, para el enfermo la causa aparente de su estado. Por el primer extremo nos daremos cuenta de si el padecimiento es agudo (duración no superior a tres meses), subagudo (más de tres meses y menos de 1 año), subcrónico (más de 1 año y menos de cinco) o crónico (más de cinco años). A menudo, la fecha o momentos señalados como de principio de una dolencia corresponden en realidad a la exageración de síntomas preexistentes o a la aparición de otros más molestos o más aparatosos. Se evita este error formulando la siguiente pregunta: «Antes de la fecha que usted señala, ¿estaba completamente sano o ya tenía alguna molestia?». Preguntando ¿cómo comenzó?, veremos si la dolencia se inició lenta y paulatinamente o de una manera brusca. Atendiendo a la evolución precisaremos si la enfermedad transcurre por crisis (asma, colecistopatía, angina de pecho, etc.), períodos (úlcera gastroduodenal), sigue un curso progresivo (procesos malignos), regresivo (inflamatorios) o con brotes y remisiones (esclerosis en placas).

En la *terminación de la enfermedad,* caben tres posibilidades:

1. *Restitutio ad integrum* o curación completa.
2. *Vita deficiens* o curación con defecto.
3. *Exitus letalis* o muerte del enfermo. En tal caso, la historia clínica termina con el protocolo de la *inspectio cadaveris.*

El aumento progresivo de la vida media (promedio de los años de existencia de todos los habitantes de una región, desde la cuna a la sepultura), en especial en los países en pleno desarrollo, ha motivado el envejecimiento de la población y la aparición de la multimorbilidad gerontológica y, a su vez, el notable desarrollo de la gerontología.

Es clásico, y tiene gran valor didáctico, que delante de un paciente problema, el médico tienda a integrar toda la sintomatología en un diagnóstico clínico. Ello, que es viable y casi obligado en los sujetos jóvenes, no ocurre en los ancianos, en que los síntomas suelen obedecer a diversas afecciones simultáneas.

## ■ INSPECCIÓN

Es el examen del enfermo por medio de la vista. En ella se basaban para el diagnóstico los médicos antiguos, que tenían tan desarrollada la facultad de la observación. Se divide en directa o inmediata, e instrumental o mediata.

La inspección no se reduce a echar un ojeada al enfermo, sino que hay que observar todos los detalles revelables a la vista. De ahí la necesidad de una técnica correcta. «Ver es, en algunos aspectos, un arte que debe ser aprendido.» «Cuando mejor se mira, más cosas se ven.» «Por una equivocación producida por no saber, decenas de ellas por no mirar.» «El médico debe esforzarse en dominar el difícil arte de mirar y ver.»

La inspección comienza tan pronto nos enfrentamos con el enfermo. Lo observamos durante el interrogatorio y cuando, después de éste, se prepara para ser reconocido.

© MASSON, S.A. Fotocopiar sin autorización es un delito.

## CRITERIOS BÁSICOS

Para practicar *el examen* de forma adecuada, el observador precisa de tres circunstancias:

1. *Buena luz.* A ser posible luz natural. Una luz mala podría ser causa, por ejemplo, de que pasara inadvertido un tinte ictérico de la piel.
2. *Posición correcta del enfermo.* Una posición impropia del enfermo pudiera hacer que fallara la observación de una masa en el epigastrio, por ejemplo, en un enfermo apoyado en un codo y con los músculos abdominales en tensión.
3. *Atención concentrada y penetrante.* La concentración necesaria del observador no requiere comentarios.

El enfermo debe desnudarse parcial o de forma honestamente completa. Corvisart, Bayle y después Chomel fueron los primeros en señalar las ventajas de examinar a los enfermos con poca ropa, así como los inconvenientes que resaltan cuando el médico, llevado de un falso pudor y por excesiva condescendencia o prisa, no recurre a este requisito.

Nos ocuparemos primero en las particularidades de orden general, como son la vestimenta, actitud o postura, facies, hábito corporal (o biotipo morfológico), talla, estado de nutrición, marcha, movimientos, etc., para centrar luego nuestra atención en el órgano supuesto enfermo (inspección local).

## HÁBITOS Y VESTIMENTA

El examen de las prendas de vestir tiene gran importancia semiológica. Creado el vestido para proteger contra el frío y agentes climáticos, ha sufrido variaciones según las épocas (recuérdense los fastuosos del Renacimiento italiano y corte papal, como signo distintivo de la calidad de las personas), profesiones (militares, clérigos, etc.), manera de ser y estado de ánimo de las personas, constituyendo a manera de un retrato moral. La chaqueta roja de Teófilo Gautier, destinada a *épater le bourgeois* y el girasol que llevaba Oscar Wilde en sus trajes de etiqueta, para destacar la personalidad.

El desprecio de los viejos artistas por la burguesía, y de la juventud inconformista, se manifiesta con los sombreros flexibles, de amplias alas, muchas veces rotos y sucios, larga melena y barba poblada, atuendos de colores llamativos y corte caprichoso. El traje de la mujer resultaba antaño, en casi todos los casos, una especie de retrato moral; así, las hombrunas propenden a los trajes varoniles, y las de carácter rígido, inflexible, a los de líneas rectas, en contraste con el exceso de adornos de las instintivamente coquetas.

Con el nombre de *travestismo* (Hirschfeld) o *eonismo,* se designa una situación que consiste en vestirse con trajes del sexo opuesto. El travestismo lleva consigo una tensión emocional compulsiva fuerte, así como la existencia de una satisfacción sexual, si no fuera así, se trataría sólo de una «carnavalada» sin significación afectiva. Es poco frecuente y suele referirse más a pacientes masculinos que se visten de mujer (como el caballero D'Eon, agente secreto de Luis XV de Francia, que se presentó en la corte rusa vestido de mujer) o de niño, que a mujeres con atavíos masculinos (como Catalina de Erauso, la monja alférez, que después de huir del convento se enroló en la milicia para combatir a los indios de Chile y Perú bajo el nombre de Alfonso Díaz Ramírez de Guzmán, siendo promovida al rango de alférez por su valor). Carece de significación el travestismo en masa actual de las deportistas con prácticos atuendos masculinos.

El *desaliño en el vestir,* en personas de suyo aseadas y pulcras, induce a pensar en procesos orgánicos, como tumores malignos graves, esclerosis vascular cerebral, parálisis general progresiva, etc. Los obesos tienen tendencia a escoger trajes oscuros que sientan mal a los delgados.

El examen de la ropa interior, prendas íntimas e incluso de las sábanas, no sólo interesa en medicina legal (manchas de semen, sangre [la costumbre de mostrar la sábana como testimonio de la consumación nupcial ha persistido hasta hace poco en algunos pueblos de España], secreciones), sino también al práctico cuya labor semeja la de un detective cuando se trata de buscar signos de orientación diagnóstica. En los paños higiénicos, se estiman los loquios (hemáticos los cinco días subsiguientes al parto; serohemáticos durante los días quinto y octavo, y luego serosos, con olor *sui generis,* pero nunca fétidos), leucorrea, flujo menstrual. La orina pigmentada puede manchar la ropa interior de color amarillo (ictericias), oscuro (alcaptonuria, por oxidación del ácido homogentísico; melanuria), azul (*blue draper Syndrome,* enfermedad de los pañales azules, por el indicán que se oxida al aire), sonrosado (porfiria congénita), gris verde (*maple syrup disease,* enfermedad del jarabe de

arce, por el ácido hidroxifenilpirúvico), etc. Es conocida la emisión involuntaria de orina y heces en las crisis convulsivas epileptógenas, lo que no suele ocurrir en las debidas a otras causas. En el taponamiento cardíaco, ya sea por crecimiento rápido de un derrame o por hemopericardio traumático, es casi constante la presencia (80 %) de defecación espontánea (reflejo por vía eferente vagal), cosa que jamás ocurre, en los traumatismos pleuropulmonares u abdominales altos. En la pancreatitis crónica, son frecuentes las pérdidas rectales oleosas que manchan las prendas íntimas, sábanas y papel sánico. Estas manchas son de ácidos grasos libres, colesterol libre y esterificado y triglicéridos. El signo «del falso amigo» (salida de excrementos que ensucian la ropa interior en lugar de supuestas ventosidades) es sospechoso de cáncer del recto.

El *examen del calzado* puede ser útil. Los zapatos (en especial los no fisiológicos de punta afilada y tacón alto) son motivo de durezas, callos dolorosos, deformidades persistentes (los pueblos primitivos no conocen el *hallux valgus*) y dermatitis, y al alterar la estática del cuerpo, de molestias a nivel de las articulaciones de las rodillas, caderas, región dorsolumbar e incluso cervical. Las dermatitis causadas por el calzado tienen características muy definidas y tendencia a la cronicidad. La mayoría de los casos se deben a aceleradores químicos usados en la vulcanización de la goma; el aspecto clínico es bastante característico, con lesiones eccematosas bien delimitadas en el dorso de los pies, acentuadas en las zonas de mayor presión de calzado; parte interna dorsal de pies y dedos, especialmente el dedo gordo; en general, toma configuración de concavidad superior; la localización plantar se hace en forma difusa con resequedad y fisuración de toda la zona pero respetando la parte del arco plantar donde el peso del cuerpo, por la disposición anatómica, no se hace sentir. Cabe destacar que la larga evolución de este eccema explica la automedicación y el uso de innumerables aplicaciones tópicas que complican, alteran y, en ocasiones, agravan el cuadro clínico.

El desgaste de la suela y tacón orientan sobre las anomalías de la marcha debidas a causas congénitas o adquiridas. El rozado de la punta se observa en las marchas espasmódicas y equina, y el del tacón (parte posterior), en el pie talo. En los pies planos valgos no compensados, destaca el roce del borde interno de las suelas y tacones, y en el equino varo, el del tacón y suela externos.

## ACTITUD

Su examen tiene gran valor. Los enfermos adoptan, instintivamente, la que hace su mal más llevadero. Si se tiene cierto hábito, es posible deducir la naturaleza de este mal mediante el examen de aquélla.

Mientras en castellano se emplean indistintamente los términos actitud, postura o posición, otros idiomas admiten la diferencia entre posición o postura, cuando es pasiva, sin esfuerzo muscular o con un esfuerzo mínimo, y actitud, que representa actividad o acto preparatorio de un determinado movimiento, la puesta en tensión de la máquina orgánica presta a realizar su función[6].

---

[6]Hewes, en un curioso estudio sobre antropología postural, recoge las principales posturas estáticas que ha adoptado el hombre desde los tiempos más remotos. Las reúne en cuatro grupos fundamentales, las demás son variaciones:

1. *Posición sentada.* La posición sentada es ignorada, al menos por una cuarta parte de la humanidad. Las características de la silla tienen una importancia considerable. Para que los músculos estén distendidos y el raquis lumbar se halle colocado entre las posiciones extremas de cifosis y lordosis, la posición no debe ser demasiado baja (la hiperflexión de las articulaciones coxofemorales bascula la pelvis hacia atrás) dejando un intervalo suficiente (17-20 cm) entre el asiento de la silla y el respaldo para que puedan alojarse las nalgas y la columna lumbar pueda hallar el apoyo del respaldo. La forma de este último y su consistencia son igualmente importantes para que se adapten a las curvaturas del raquis en la región lumbar y dorsal. Las posturas incorrectas castigan la columna dorsolumbar y motivan estasis venosa pélvica y compresión de la vena safena, motivo de trombosis, y formaciones varicosas; estas últimas, raras entre los japoneses y pueblos orientales que acostumbran sentarse en el suelo, se previenen, en parte, levantando algo los pies apoyándolos sobre un taburete o silla baja.

Como variante de la posición sentada, citaremos:

*a) Sentarse en el suelo.* Habitualmente, con las piernas cruzadas, de la que hay ocho a diez variedades, algunas de ellas prácticamente limitadas a los adeptos especialmente entrenados en estas posturas, como sucede en los templos hindúes, budistas, etc. Ésta es la forma predominante de sentarse entre pueblos situados en el gran arco que va desde África del Norte a través de Oriente Próximo, India, sudeste de Asia e Indonesia, con pueblos aislados en el Asia central, Corea, Japón, Micronesia y Polinesia.

En el mundo occidental hay una minoría de adultos (con la suficiente flexibilidad articular y tendinosa) que se sientan de esta forma, bien en el trabajo o en juegos y fiestas campestres; pero los vestidos y ciertos convencionalismos sociales restringen su empleo. La mujer, al sentarse en el suelo, lo hace con las piernas plegadas a un lado o extendidas o cruzadas en los tobillos, posturas típicamente femeninas. Las razones de esta unión al sexo no son claras, aunque es probable que al menos una de ellas sea que en esta postura pueden fácilmente lactar a un niño y hacer labores, como tejer esteras, cestas, etc., y otras similares efectuadas por las mujeres en la sociedades primitivas.

→

© MASSON, S.A. Fotocopiar sin autorización es un delito.

El modo como los enfermos se sostienen en pie y su forma de caminar son valorados por el médico, puesto que la estática y la deambulación no sólo ponen de manifiesto el estado general del individuo, sino también la perfecta coordinación de una serie de factores óseos, articulares, musculares y nerviosos cuya alteración puede reflejarse en el andar o en el modo de tenerse en pie.

## Tipos de actitud

La *actitud erguida,* propia de la especie humana, es posible gracias a la angulación sacrovertebral (promontorio) y la lordosis lumbar. No es una postura estática, sino un estado de equilibrio entre la acción de la gravedad, que tiende, cual un peso que colgara del esternón, a desplomar el cuerpo hacia delante, y otras fuerzas que obran en sentido opuesto, y que se encuentran representadas (fig. 1-2) por:

1. La *contractura tónica* de los músculos llamados antigravitativos, como son los de la nuca, los de los canales vertebrales, los glúteos y los extensores de las extremidades inferiores.
2. La presencia del *cojinete gaseoso abdominal,* colocado a manera de un balón entre el diafragma y suelo de la pelvis, y bien tenso por la contracción de la musculatura abdominal.
3. La *aorta repleta de sangre y adosada* como un tallo de apoyo a la columna vertebral.
4. El *freno pasivo* de las articulaciones.

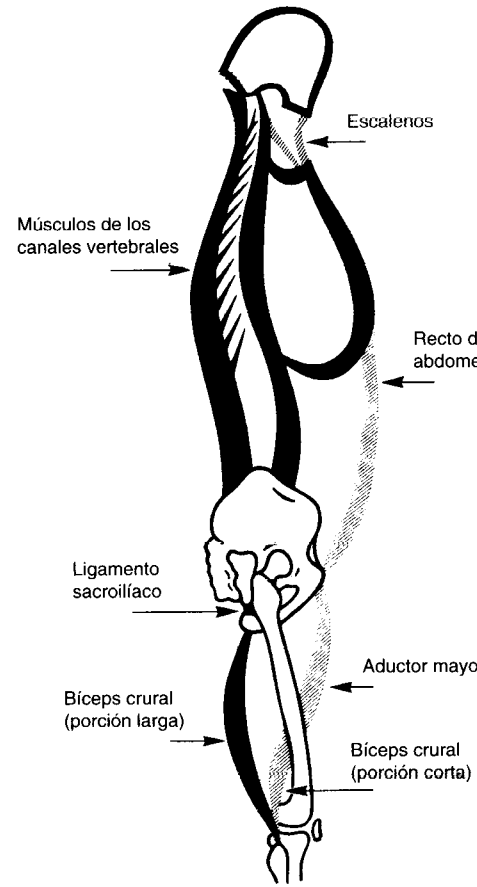


**Fig. 1-2.** Grupos musculares anteriores y posteriores que mantienen el equilibrio del cuerpo.

---

b) *Sentarse sobre los talones.* Habitualmente con las rodillas descansando en el suelo. Es típica del Japón. Se trata de una postura mixta de rodillas y sentada, y la adoptan también el mundo islámico durante la oración y otras culturas de Asia. En México e Indonesia, es una postura utilizada principalmente por mujeres.

2. *Posición en cuclillas.* La posición en cuclillas profunda es tan extendida como la de sentarse en la silla. Es similar a la habitual de reposo del chimpancé, que para el mundo occidental resulta indecorosa y sólo se utiliza, exceptuando los niños muy pequeños, en muy específicas ocasiones. Este baldón es más antiguo que la civilización occidental, ya que los griegos la consideraban grosera, como lo demuestra el hecho de que los sátiros se sentaban de esta postura cuando tocaban la flauta del dios Pan. Actualmente, se encuentra muy extendida en Asia, África, América latina y Oceanía, en donde la gente trabaja y descansa ordinariamente en esta posición.

3. *Posición de rodillas.* La posición semiarrodillada, con una rodilla en alto y la otra en tierra, data de la antigüedad. En las pinturas rupestres de las cuevas de Altamira y otras, se observa esta posición, e igualmente en las esculturas de la antigua Grecia, y la adoptaban los arqueros para disparar el arco. Rara vez se encuentra en mujeres.

4. *Posición de pie.* Es una posición universal. Posición erecta ordinaria con los brazos colgando a los lados del cuerpo o con las manos cruzadas por delante o por detrás. Como variedad de postura en pie, destaca la *posición nilótica,* semejante a la de la cigueña y consistente en permanecer en pie sobre una pierna, estando la planta del otro pie apoyada en una zona próxima a la rodilla. Era la posición favorita de los altos hombres de las tribus del Nilo superior, y se ve también en el Sudán meridional y, a menudo, en otras partes de África, en las colinas de la India, en los aborígenes de Australia y entre las tribus indias de América del Sur. Se trata de una postura rara y curiosa, inadaptable para el hombre vestido y calzado.

En la evolución de los distintos hábitos posturales, interviene un complejo conjunto de factores anatómicos, fisiológicos, psicológicos, culturales, ambientales y tecnológicos. Influyen el sexo, el vestido, la vivienda, el suelo (frío, húmedo, de vegetación alta o baja, etc.) y las actividades laborales, vehículos, instrumentos, etc. La forma como nos sentamos, arrodillamos o estamos en pie, está determinada, fundamentalmente, por la cultura; de ahí que el estudio de los hábitos posturales sea una de las fuentes más importantes del conocimiento de las costumbres de un pueblo.

Si en un sujeto en pie dejamos que la columna vertebral vaya aumentando sus curvaturas por la sola acción de la gravedad, llegará un momento en que las incurvaciones ya no aumentan más, pues los cuerpos vertebrales contactan unos con otros, los ligamentos se ponen tensos y el movimiento se frena en ausencia de toda acción muscular.

## *Actitud de pie*

Entre las actitudes que se han descrito como las habituales adoptadas por el individuo en pie, figuran las siguientes:

1. *Actitud erguida normal.* El plano de la pelvis forma un ángulo de 30° con la horizontal. La línea de gravedad pasa por las articulaciones del hombro, cadera, rodilla y pies (fig. 1-3 A). Es una actitud que, teóricamente, no necesita esfuerzo muscular; pero es tan inestable que sólo puede ser mantenida breves momentos o utilizando una pierna en actitud normal y la otra más separada, para conservar el equilibrio, como se ve en las esculturas griegas.

Cada individuo tiene, entre ciertos límites, una actitud peculiar consecuencia de varios factores, así, talla, hábito corporal, tono vital, hábito deportivo, etc. Contrasta la manera de mantenerse en pie de los pícnicos y atléticos (y los sujetos de corta talla) con la de los longilíneos y asténicos, que la hacen incurvándose y adoptando la posición de reposo. Como ejemplos de actitudes viciosas en posición erecta debidas al abuso del deporte citaremos a los nadadores (cifosis total dorsolumbar por hipotonía y relajación muscular), ciclistas (cifosis localizada en la columna torácica inferior relacionada con la posición encorvada durante la carrera y la tracción ejercida por los miembros superiores e inferiores hacia abajo), esgrimidores (esclerosis dorsolumbar por la hipertrofia de determinados músculos), equitación (incurvación de las extremidades inferiores), etc.

No hay que estar de pie inútilmente. El abuso de esta postura facilita la aparición de varices y pies planos, y repercute sobre la columna vertebral y diversos órganos, como el estómago y la musculatura lumbar.

2. *Actitud erguida cómoda* (o de descanso [figura 1-3 B]). Requiere poco esfuerzo muscular. La pelvis en las articulaciones de las caderas se inclina hacia atrás, de modo que el centro de gravedad se encuentra por detrás del punto de rotación de las caderas. La lordosis lumbar disminuye, la cifosis dorsal se acentúa, y puede llegarse a la fijación pasiva de la columna por tensión de los ligamentos vertebrales y contacto anterior de las vértebras; de ahí el trabajo casi nulo de la musculatura vertebral.

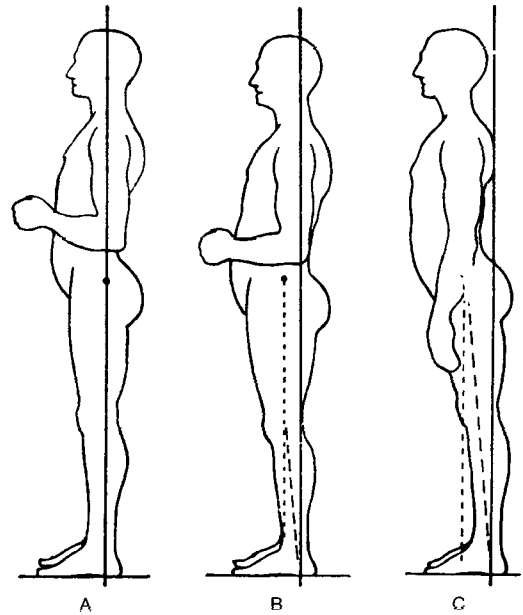


**Fig. 1-3.** Actitudes habituales adoptadas por el individuo en pie. A) Actitud normal. B) Actitud descanso o cómoda. C) Actitud de firmes.

3. *Actitud erguida forzada militar de firmes* (fig. 1-3 C). Hay una fuerte contracción de los músculos espinales, de los extensores de la cadera y de los flexores plantares. La contractura del cuádriceps no es necesaria, ya que la línea de gravedad pasa por delante de la rodilla y a unos 10 cm de los maléolos. Es una actitud que no puede mantenerse largo tiempo.

4. *Posición de Meyer.* Aprovechando el freno articular, la cadera y la rodilla se colocan en extensión. La línea de gravedad pasa por detrás de la cadera, por delante de la rodilla y a unos 4-10 cm por delante de los maléolos.

## *Actitud en decúbito*

La actitud o manera espontánea de estar acostado el enfermo se llama «decúbito». Distinguimos los siguientes:

© MASSON, S.A. Fotocopiar sin autorización es un delito.

1. *Decúbito dorsal o supino*[7]. El cuerpo descansa sobre el dorso. Es el más antifisiológico. Ningún animal lo adopta para dormir. El descanso nocturno en esta posición motiva:

*a) Descenso de la mandíbula.* Por su peso y por la masa de la musculatura lingual que se encuentra relajada.

*b) Semiapertura de la boca.* En esta posición no se puede deglutir. La flora bacteriana crece con rapidez sobre la seca superficie mucosa de las cavidades bucal y nasal.

*c) Presión en dirección dorsal.* El peso que ejerce la musculatura lingual hace que la laringe se desplace hacia la columna vertebral, con lo que se consigue un estrecho contacto entre la comisura posterior de la laringe y las paredes de la faringe. Las secreciones, que contienen bacterias, pueden descender hasta este punto desde el espacio nasofaríngeo y la cavidad bucal, a lo largo de las amígdalas y de la faringe. Al alcanzar esta posición, permanecen detenidas, dado que, mientras se duerme con la boca abierta, el acto de la deglución no se desencadena. Desde esta localización, las secreciones son aspiradas hacia la laringe durante la inspiración que produce los ronquidos laringofaríngeos. De este modo, las infecciones pueden pasar de la faringe, a lo largo de la laringe, hasta la tráquea y alcanzar y atacar las vías aéreas más profundas, condicionando las más diversas afecciones de las vías respiratorias (llamadas, generalmente, «catarros descendentes»).

2. *Decúbito ventral o prono.* Es la actitud que, filogenéticamente, corresponde para dormir (fig. 1-4 A), aunque actualmente hay controversia sobre si es la ideal para el descanso de los bebés o no. La compresión de las vísceras abdominales y del tórax facilita la eliminación de gases y la espiración (muy útil en asmáticos y enfisematosos), así como el trabajo del epitelio ciliar de los bronquios y tráquea (fig. 1-4 B).

3. *Decúbito lateral derecho* (u oblicuo derecho). Evita el peso del hígado y favorece el sentido de la circulación del contenido gástrico al duodeno.

4. *Decúbito lateral izquierdo* (u oblicuo izquierdo). Mal soportado excepto por los portadores de hernia hiatal por disminuir el ángulo cardioesofágico de His.

5. *Decúbitos pasivos* (se oponen a los antes descritos o activos). Los enfermos adinámicos o comatosos yacen en cama en actitud flácida o laxa, siguiendo su cuerpo y miembros las leyes de la gravedad. No son capaces de variarla por sí mismos, aunque les resulte incómoda.

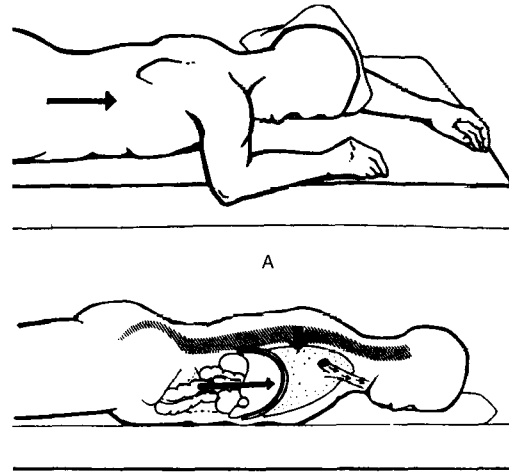


**Fig. 1-4.** Decúbito ventral fisiológico. A) Gracias al peso de la columna vertebral, de la musculatura dorsal, etcétera., el tórax resulta comprimido. Además, los órganos intestinales se ven apretados en dirección torácica. Así se favorece la espiración, siendo la inspiración más superficial. B) Las flechas de la tráquea señalan la dirección de la corriente secretora «cuesta abajo» provocada por los cilios.

6. *Decúbitos forzados.* En ocasiones, los enfermos adoptan posiciones que, aunque realizadas voluntariamente, nada tienen que ver con la postura normal. Su causa es la evitación del dolor o de algún síntoma molesto y que, por tanto, tienen considerable valor clínico. Aunque su estadio compete al de cada aparato en particular, citaremos para ilustrar el concepto, la actitud en gatillo de fusil propia de los procesos meníngeos, la ortopneica de los enfermos disneicos, la genupectoral o en plegaria mahometana en los grandes derrames pericárdicos, etc. Por ejemplo, en el tétanos y otras enfermedades, existen contracturas tónicas dolorosas que cuando se generalizan el paciente puede adquirir posiciones variadas:

*a) Opistótonos.* En que el enfermo aparece en forma de arco de concavidad posterior por contractura de los extensores, descansando en la cama sólo por la cabeza y los pies. A veces sólo se afecta el cuello, lo que constituye el opistótonos cervical.

*b) Pleurostótonos derecho o izquierdo.* Cuando el cuerpo se flexiona sobre uno u otro lado. Es la variedad más rara (tétanos lateral de Sauvages).

[7]Del latín *supinare* o pedir. Los pedigüeños solicitaban la dádiva con la palma de la mano (cara ventral) dispuesta hacia arriba.

*c) Emprostótonos o tétanos en bola.* El enfermo está incurvado hacia delante, en posición de feto, por contractura de los flexores.

*d) Ortostónos* (tétanos recto de Larrey). El enfermo aparece en actitud recta; se puede levantar de una pieza. Esta rigidez tónica es interrumpida por crisis convulsivas.

Algunos enfermos, en vez de guardar siempre la misma postura, tienen que cambiarla a cada instante. Esta agitación o inquietud física *(inquies)* se suele observar casi siempre en las afecciones febriles de comienzo agudo.

## *Reposo prolongado*

El individuo enfermo siente casi siempre la necesidad imperiosa de acostarse. El hombre ha conservado este instinto que también poseen los animales. Indudablemente, la posición horizontal ejerce un efecto terapéutico por sí misma.

Es de criticar el «reposo por prescripción», a menudo, durante demasiado tiempo después de haber vencido una enfermedad aguda. Muchas veces el entrenamiento se ha antepuesto al reposo, por ejemplo, en el caso de los cardiópatas o después de intervenciones quirúrgicas. Al igual que el día y la noche, la vida y la muerte, el reposo y el movimiento se completan entre sí ineludiblemente. El reposo en cama constituye sólo una parte de este par de antagonistas y no es posible prolongarlo impunemente más de lo necesario. Tan pronto como una enfermedad se convierte en crónica, el reposo prolongado en cama pasa a ser un factor patógeno y comienzan a presentarse efectos perjudiciales, al igual que sucede en toda clase de sobrecargas debidas a la rotura de una polaridad. El reposo en cama constituye para los *ancianos* el principio del fin.

Un *encamamiento* demasiado prolongado perjudica diversas estructuras orgánicas:

1. El *aparato locomotor* (atrofia por inactividad de los músculos), huesos (osteoporosis dolorosa), articulaciones (artrosis, deformaciones), la piel se arruga, engruesa, edematiza y se altera la secreción sudoral. Debida a la presión ejercida por la ropa de la cama sobre los pies, se observa, después de una clinoterapia prolongada, el «pie equino debido a las ropas de cama». La deformación de la columna vertebral (se adapta a la cama, curvándose hacia fuera donde tendría que ser cóncava) no sólo motiva neuralgias segmentarias, sino perturbaciones de los órganos inervados por los nervios correspondientes (corazón, estómago); se producen, además, deformaciones torácicas y abdominales, causa de trastornos cardiopulmonares y digestivos.

2. Todos los *órganos cuya capacidad de acción* depende de la actividad física, así, respiratorios (la hipoventilación predispone a infecciones broncopulmonares y, junto al fallo cardíaco, a neumonías hipostáticas); circulatorios (fallo cardíaco, edemas maleolares, trombosis venosas, a su vez motivo de embolias, etc.); digestivos, con digestiones penosas, estreñimiento rectal (disquecia), hemorroides, hernias por atrofia de la pared, etc.

3. Las *partes del cuerpo que descansan sobre el lecho,* debido a atrofia por compresión y úlceras de decúbito. La presión ejercida sobre las tuberosidades isquiáticas en la posición sentada (algo menos en la supina) es de unos 300 mm Hg, mientras que la presión capilar oscila entre 16 y 33 mm Hg.

4. El *psiquismo.* El reposo prolongado en cama desencadena, como primera reacción, una situación de angustia. Un enfermo encamado es un hombre derrotado que, en vez de vivir su vida, la ve pasar desde su lecho. En general, esta angustia de ser colocado «fuera de circulación» desaparece antes en el hospital que en el hogar, donde el enfermo pretende en vano seguir actuando o vigilando su profesión.

La actitud que los sujetos sanos adoptan durante la noche (dormir de espaldas, boca abajo, con las piernas encogidas, abrazado a la almohada, de costado sobre un hombro) es indiferente. Guarda cierta relación con hábitos adquiridos desde la infancia y son valorados como índice de su carácter y personalidad. Los enfermos adoptan una postura fija con el fin de hacer su mal más llevadero.

Los pleuríticos con un derrame copioso, así como los portadores de abscesos o cavidades tuberculosas o bronquiectásicas, duermen semiincorporados y reclinados sobre el lado de la lesión, con lo que calman el dolor, disminuyen la disnea y evitan el paso de secreciones al árbol bronquial, motivo del molesto reflejo tusígeno.

Los enfisematosos y bronquíticos crónicos prefieren el decúbito ventral con lo que logran presionar el diafragma, cuya cúpula es desplazada hacia arriba al ser comprimido el contenido del abdomen; disminuir la inspiración profunda, por la resistencia que ofrece el diafragma sosteni-

© MASSON, S.A. Fotocopiar sin autorización es un delito.

do por los órganos abdominales; favorecer y reforzar mecánicamente la espiración, por el peso que ejercen sobre el tórax la columna vertebral, la musculatura dorsal y los grandes vasos (fig. 1-4).

El decúbito lateral izquierdo es mal tolerado cuando el ventrículo homónimo inicia la descompensación, lo contrario ocurre cuando claudica el corazón derecho. Sólo un individuo con corazón sano puede dormir de ambos lados sin molestias.

En la hernia del hiato diafragmático con reflujo gastroesofágico, la horizontalidad (y el decúbito lateral derecho) favorecen la regurgitación y pirosis, al igual que en las estenosis esofágicas; el enfermo duerme semiincorporado (o en decúbito lateral izquierdo) por colocación de unos tacos de madera en la cabecera de la cama, pues si lo incorporamos con almohadas la leve cifosis dorsal favorece el reflujo.

La dificultad para dormir en uno de los decúbitos laterales puede obedecer a que con la almohada se ocluya la ventana nasal que trabaja en buenas condiciones, poniéndose de relieve el defecto funcional de la otra ventana nasal; asimismo, los enfermos con hipoacusia o hiperacusia dolorosa unilateral evitan ocluir el oído sano.

Los sujetos ancianos y esclerosos gustan de almohadas delgadas, pues la posición horizontal favorece el riego sanguíneo cerebral.

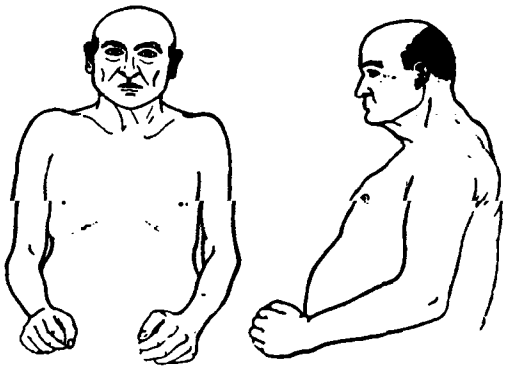

**Fig. 1-5.** Tipo pícnico.

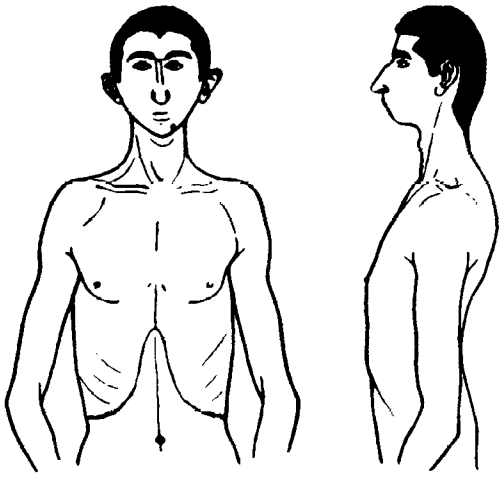

**Fig. 1-6.** Tipo asténico; leptosómico.

## FACIES

En la cara, cuya extremidad frontal tiene la significación más noble, se reflejan las reacciones provocadas por el mundo exterior (interés, miedo, repugnancia, etc.), así como las excitaciones que tienen su origen en el propio individuo, ya sean estados de ánimo (alegría, tristeza, preocupación, angustia, etc.) o en trastornos funcionales de las vísceras provocados por daños de cualquier índole. En todos los casos, y por vía nerviosa, se produce, a la par, la contractura de determinados músculos faciales y fenómenos en la irrigación de la piel (palidez, rubor, sudación), que dan a la cara un aspecto que permite al observador experto apreciar la causa que lo motiva.

En los sujetos sanos, el aspecto de la cara varía según múltiples factores. Citaremos la edad, la raza y el estado de ánimo.

En los sujetos pícnicos, la cara tiene el contorno pentagonal o en forma de escudo ancho, con color fresco de la piel y sienes notablemente despejadas (fig. 1-5).

Los leptosómicos tienen el contorno frontal de la cara ovoideo, con el eje corto (fig. 1-6).

En los atléticos, el contorno de la cara es ovoideo, alargado, sin perfil característico (fig. 1-7).

Los gestos de la cara (apretar los labios, fruncir el ceño, adelantar la barbilla; sonrisa ancha con elevación de las cejas, etc.) son como un semáforo revelador de un gran número de emociones e incluso de estados no expresados por el lenguaje. Los gestos de la cara adquieren mayor significado si se acompañan de otros de la cabeza, cuello y cuerpo.

Las enfermedades graves se reflejan en la expresión entera de la cara y sobre todo en la de los

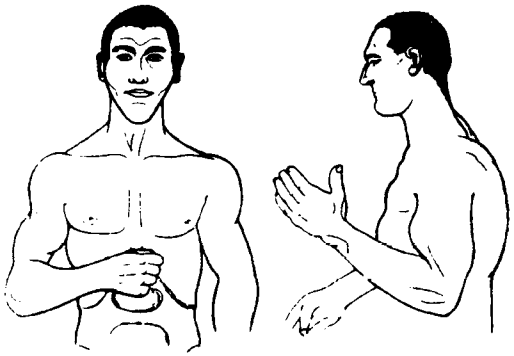

**Fig. 1-7.** Tipo atlético.

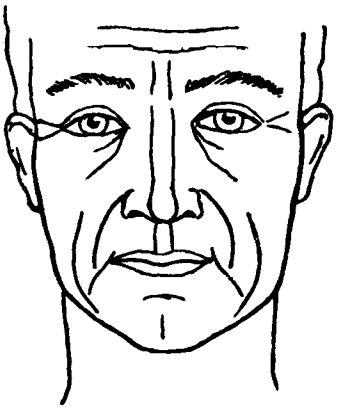

**Fig. 1-8.** Arrugas mórbidas de Jadelot.

ojos. Reciben diversas calificaciones en relación con el nombre del autor que las ha descrito (*facies* hipocrática, de Spencer Wells, de Corvisart, etc.), según el signo principal que manifiestan (*facies* ictérica, anémica, etc.) o el órgano enfermo (*facies* cardíaca, ovárica, hepática, etc.).

Los procesos dolorosos de larga duración (así como los estados de ánimo sostenidos) motivan la reiteración de un mínimo gesto (fruncir el entrecejo, arrugar la frente, rictus bucal) que, a la larga, acaba por fijarse confiriendo a la cara un aspecto peculiar, valgan como ejemplos las *facies* ulcerosas gástrica y lamímica «en omega» (ω) propia de los abscesos y tumores cerebrales[8].

Son de valorar las modificaciones de las *facies* consecutivas a la toma de determinados fármacos (*facies* yatrogénicas; *facies* cortisónicas, discinésica por derivados fenotiacínicos), intoxicaciones profesionales (áurica, plúmbica y mangánica) y aberraciones cromosómicas (síndromes de Down y del maullido de gato [deleción del brazo corto del cromosoma 5]) y, por alteración de los cromosomas sexuales o gonosomas, las de los síndromes de Klinefelter (disomía o polisomía en el varón) y Turner.

## HÁBITO CORPORAL

Desígnase como hábito corporal (o biotipo morfológico) el aspecto particular del cuerpo dependiente de la especial combinación morfológica de sus segmentos. Siendo parte de la constitución total, su estudio tiene notorio interés práctico. Los médicos antiguos, a partir de Hipócrates, señalaban una correlación entre la figura corporal y la aparición y curso evolutivo de las enfermedades. Precisando más, se debe a Rostán la noción de que los cuatro tipos morfológicos (muscular, respiratorio, digestivo, cerebral) corresponden al predominio de uno u otro de los aparatos orgánicos sobre los restantes y que tal primacía no sólo predispone al individuo al padecimiento de ciertas enfermedades, sino que también imprime modalidades a su curso que habrán de tenerse en cuenta en el tratamiento y en el juicio pronóstico.

La tendencia universal en medicina de buscar una relación entre la morfología y el funcionalismo, la comodidad que supone el adquirir un conocimiento mediante la simple inspección y la exactitud numérica de las medidas empleadas, en

[8]Como no ignoraban los clásicos, ciertas partes de la cara expresan, sobre todo por la intervención del sistema vegetativo, las alteraciones físicas que corresponden a enfermedades determinadas. Estos datos constituyen el fundamento de las *arrugas mórbidas de Jadelot* (fig. 1-8). Se distinguen tres trazos principales:

1. *Oculocigomático.* Trazo o arruga, parte del ángulo externo del ojo y va a perderse un poco por debajo del saliente formado por el hueso malar en la cara. Se relaciona con las enfermedades del cerebro.
2. *Nasolabial.* Comienza en la parte superior del ala de la nariz y rodea en semicírculo más o menos completo la línea externa de la comisura de los labios. En muchas ocasiones, se une a otro trazo (llamado genal) que viene de la mejilla. Jadelot ha señalado la correlación que tiene con las enfermedades del aparato respiratorio.
3. *Labial.* Comienza en el ángulo de los labios y termina en la parte baja de la cara; no es muy profundo, y los clásicos lo han relacionado con las enfermedades del abdomen.

El arte de descubrir la significación de los rasgos de la cara se designa *fisiognomía.* Existen personas llamadas fisonomistas, que tienen facilidad natural para interpretar el lenguaje del rostro. Las *facies* sólo hablan, permítasenos la expresión, a los acostumbrados a verlas.

© MASSON, S.A. Fotocopiar sin autorización es un delito.

contraste con la vaguedad de los datos que proporciona el examen del funcionalismo interno, explican la predilección de los autores en el empleo del estudio del hábito corporal para conocer la constitución de un individuo determinado.

En todo individuo (fenotipo) hay una serie de caracteres constitucionales transmitidos por herencia (genotipo) más o menos modificados por la acción del mundo externo o perístasis (fenotipo = genotipo + perístasis). Las disposiciones hereditarias (más influyentes que los factores ambientales) son eternas y el individuo las transmite a su descendencia en virtud de la famosa ley de la «continuidad del plasma germinal»; las adquiridas por acción del medio (perístasis) no se transmiten, a menos que éstas seas intensas (radiaciones ionizantes) y que a la par de las células somáticas se afecten las germinativas (entre 30.150 nacidos en Hiroshima inmediatamente después de la II Guerra Mundial, no menos de 4.282 eran anormales).

## Aspectos semiológicos del fenotipo

Procede diferenciar en el fenotipo o manifestación externa de la constitución total, tres sectores o aspectos:

1. *Hábito corporal* (somático o biotipo morfológico). Según las distintas escuelas se distinguen diferentes formas fundamentales.
2. *Temperamento o ánimo.* Estructura psíquica primaria que imprime dinamismo a la constitución y determina la conducta vital emotivoafectiva. Apenas es influido por el ambiente y educación, más eficaces sobre el carácter, espíritu o estructura psíquica secundaria de Adler. Procede distinguir, con Kretschmer, las siguientes variedades temperamentales:

*a) Esquizotímica.* De tendencia impulsiva o del todo indiferente y con vida afectiva pobre.
*b) Ciclotímica.* Intensamente afectiva con oscilaciones entre la exaltación y la depresión.
*c) Enequética o viscosa.* De conducta y afectos perseverantes, iterativos, minuciosos.

3. *Capacidad reactiva.* Es el tercer componente integrante de la constitución. Determina el modo de reaccionar y el funcionalismo de cada sujeto ante las diversas situaciones y estrés de la vida. Está en relación con la herencia, sistema neurohormonal y temperamento. Atendiendo a la capacidad reactiva, se han distinguido diversas diátesis o predisposiciones, como las diátesis alérgicas, la braditrófica, la neurodistónica vegetativa (vago) y simpaticotónica.

El conjunto del hábito corporal (o constitución morfológica), el temperamento (o constitución psíquica) y la capacidad reactiva (o constitución reactiva) integran la constitución total, la cual puede definirse como «la resultante de la integración de factores morfológicos, psíquicos y funcionales, producto de la reacción entre las influencias peristáticas y la base hereditaria de determinado individuo»[9].

Numerosas escuelas han pretendido clasificar el fenotipo. Sin dejar de reconocer la utilidad de muchas ellas, sólo nos detendremos con cierta extensión en las de Kretschmer, Sheldon y Stevens. Cabe señalar que los antecedentes de todas estas escuelas se remontan a Hipócrates, quien, más de cuatro siglos antes de J.C., ya definió magistralmente los dos fenotipos extremos, a los que denominó «tísico» y «apoplético». Corresponden al predominio de los diámetros vertical o sagital en la morfología corporal y están en correlación positiva con los denominados temperamentos esquizotímico y ciclotímico de la tipología kretschmeriana, como se comenta a continuación.

## Tipología de Kretschmer

Este autor ha demostrado que la estructura física de una persona se asocia, a menudo, con cierto tipo de personalidad, y en caso de enfermedades psiquiátricas, con una perturbación peculiar. Comenzó admitiendo dos tipos polares, el pícnico (compacto) y el asténico (llamado después leptosomático); pero, posteriormente, introdujo un tercer tipo que denominó atlético. Más tarde, añadió el grupo inclasificable de los displásicos. Todos ellos son desviaciones del biotipo normal (o normotipo), caracterizado por no ofrecer ningún detalle disonante en su morfología, que se adapta a los cánones clásicos; los datos biométricos (talla,

[9]Vicente Espinel expresó con mano maestra, a principios del siglo XVII, cuanto acabamos de decir: «Los grandes médicos que yo he conocido y conozco, en llegando al enfermo, procuran con gran cuidado saber el origen, causa y estado de la enfermedad, y el humor predominante del paciente, para no curar al colérico como al flemático, y al sanguíneo como al melancólico; y, aún, si es posible, aunque no hay ciencia de particulares, saber la calidad oculta del enfermo, y de esta manera se acierta la cura y se acreditan los médicos». (*Vida del escudero Marcos de Obregón.* Descanso IV.)

peso, superficie corporal en relación con aquellos, proporciones mutuas de las medidas segmentarias, etc.) son los que corresponden a su edad y sexo; hay también un desarrollo armónico de los grandes sistemas orgánicos, así como de las actividades metabólicas y psíquicas (fig. 1-9).

**Tipo pícnico** (de πικνοζ, compactos). Su arquetipo es la figura Sancho Panza. En él predomina el diámetro anteroposterior abdominal. Cara, pecho y abdomen anchos y gruesos; miembros cortos y más bien gráciles. Manos anchas y cortas, articulaciones delicadas, cabeza algo hundida entre los hombros, piernas delgadas. La cara del pícnico, propende al enrojecimiento, y la grasa tiende a concentrarse especialmente debajo del mentón. Los hombres pícnicos son calvos precoces, por seborrea, desde jóvenes se inicia en ellos la «curva de la felicidad» (*embonpoint*, de los franceses; barriga, de los españoles). Si a lo expuesto se asocia una *facies* rubefacta, cianótica, con las conjuntivas inyectadas y vasos flexuosos en mejillas, sienes y partes descubiertas, queda constituido el hábito apoplético de los clásicos (fig. 1 5).

La textura orgánica de estos sujetos, se relaciona con una «fórmula endocrina» peculiar, con hiperfunción hipofisogonadal (de ahí la talla corta por hipoplasia de las extremidades inferiores; el buen desarrollo de los genitales externos; menarquia precoz) y de las glándulas suprarrenales (hipertonía arterial, hirsutismo), con bajo tono del tiroides. Propenden a la neoformación del tejido conjuntivo y a la reacción inflamatoria. En ellos son frecuentes las enfermedades cardiovasculares (arteriosclerosis, hipertensión arterial con sus complicaciones, angina de pecho, varices, etc.), de la nutrición (diabetes, gota, litiasis biliar o renal, etc.), reumáticas (del tipo cronicodegenerativo), respiratorias (bronquitis crónica, enfisema, asma bron quial, etc.), así como la cirrosis hepática, la nefrosclerosis, la pancreatitis, los tumores malignos, etc.

Los pícnicos se relacionan con el temperamento ciclotímico, con predisposición a la psicosis maniacodepresiva y resistencia a la esquizofrenia y epilepsia (tabla 1-1).

**Tipo leptosomático** (λεποζ, estrecho; σωμα, cuerpo) o **asténico**. En Kretshmer, este último término se refiere a todo el conjunto de caracteres somatoscópicos y dimensionales del tipo, que no implican necesariamente un tono morfológico «asténico», pese a que la mayoría de casos realmente lo sean. Es superponible al clásico hábito tísico de Stiller. Su arquetipo es la figura de Don Quijote.

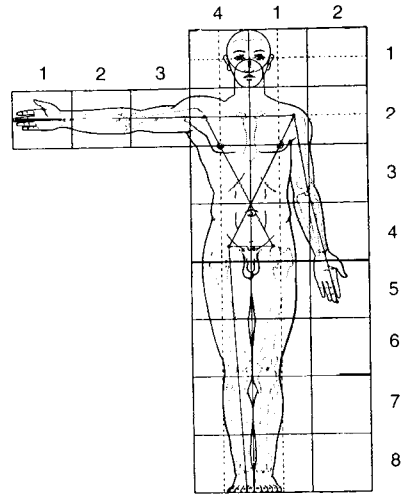


**Fig. 1-9.** Índices de armonía morfológica. Tipo normal.

En él, predomina el diámetro longitudinal, vertical, sobre los demás. Se trata de sujetos delgados, de hombros estrechos, pecho largo y aplanado, vientre sin grasa y caderas poco prominentes. La cara es también alargada, estrecha y pálida, con frente inclinada hacia atrás, gran nariz y micrognatia, que produce un perfil angular (cara de pájaro). El perímetro craneal es escaso, se ensancha por encima de las orejas y aparece cubierto de un pelo fuerte, con largas cejas muy unidas. Las extremidades son largas y delgadas (excepto en las formas mixtas astenico-atléticas), con tendencia a cianosis de manos y pies. Hay predisposición a ptosis visceral y al corazón pén-

**Tabla 1-1. Relación entre epilepsia, esquizofrenia y psicosis maniacodepresiva y los diferentes hábitos corporales**

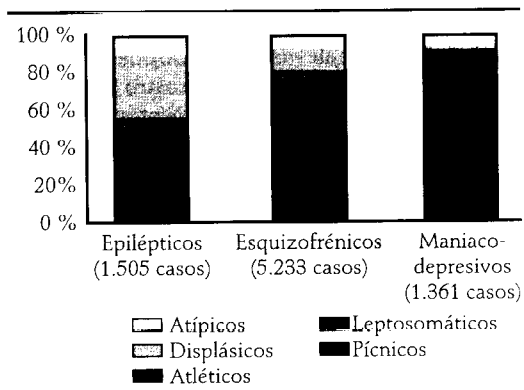


© MASSON, S.A. Fotocopiar sin autorización es un delito.

dulo o en gota, y signos frecuentes de hipoplasia e hipofunción genital. En las mujeres, es frecuente que resulten también pequeñas las medidas longitudinales (tipo asténico hipoplásico).

Kretschmer concede gran importancia, como signo de estigma biológico, al envejecimiento prematuro de este biotipo. Señala además que su característica dinámica es el ritmo acelerado de sus funciones, pero con valores bajos de tono e intensidad y poca resistencia a la fatiga (fig. 1-6).

La constitución asténica tiene por esquema endocrino la debilidad hipofisaria y suprarrenal y la energía tiroidea. Según el predominio respectivo, tenemos los asténicos con tendencia depresiva y los irritables. En ellos, son frecuentes la tuberculosis en sus diversas formas y localizaciones, la úlcera gástrica, las ptosis viscerales y hernias, y la jaqueca. La hipoplasia o debilidad constitucional del mesénquima los aleja de las enfermedades que determinan neoformación del tejido conjuntivo; cirrosis hepática, nefrosclerosis, esclerosis vascular, etc.

El hábito leptosómico se relaciona con el temperamento esquizotímico y aboca con frecuencia a la esquizofrenia.

**Tipo atlético.** Llama la atención el fuerte desarrollo del esqueleto y de la musculatura, y el hecho de que las extremidades sean más bien largas. Destaca el imponente tórax, ricamente musculado, que distrae la atención de la parte inferior del cuerpo, que se adelgaza considerablemente, así como la pelvis estrecha y las piernas delgadas, conjunto de caracteres que dotan al contorno frontal del tronco de una forma trapezoide. La armazón ósea es compacta y sólida, particularmente en las regiones escapulohumerales y en las partes distales de los miembros superiores e inferiores; los músculos, recubiertos de piel elástica y pobre en grasa, se hallan magníficamente desarrollados y exhiben fuertes relieves plásticos. Sobre el cuerpo elevado y sólido, descansa una cabeza firme, alargada, con un rostro igualmente alargado en su parte media y mentón y relieves óseos acentuados. El contorno de la cara es de forma ovoide, alargado, sin perfil característico, y el cráneo es alto y estrecho (fig. 1-7).

Se relaciona con el temperamento viscoso, de Kretschmer (o *enequético*, de Mauz), cuyo rasgo más peculiar es la escasa reacción a los estímulos, así como la adherencia o perseveración en el funcionamiento psíquico. Corresponde al movimiento seguro y vigoroso, pero no diestro ni pródigo, de mayor fuerza y masa que precisión, al reves del esquizotímico. Propenden, como los pícnicos, a la psicosis maniacodepresiva y a la epilepsia.

**Subtipo asténico-atlético.** Con caracteres imbricados de los tipos anteriores; en general, los individuos pertenecientes a este subtipo producen la impresión de asténicos artificialmente desarrollados por el ejercicio muscular activo.

**Tipo displásico.** Se señala en los sujetos cuyas anomalías morfológicas son tan patentes que no permiten encasillarlos en ninguno de los grupos anteriores. Según Kretschmer, presenta tres variedades:

1. Gigantes eunocoides.
2. Eunocoides y obesos pluriglandulares.
3. Hipoplásicos e infantiles.

Todas ellas tienen en común la falta de eurritmia, su desproporción y tosquedad (en realidad, etiológicamente, displásico significa mal conformado), es decir, su falta de armonía intrínseca. Un individuo displásico parece haber sido constituido aprovechando un molde desfigurado o mal configurado. Los displásicos, en todas sus variantes corporales conocidas, se encuentran a menudo en la epilepsia (más que los pícnicos y leptosomáticos) y en la esquizofrenia (siguen a los leptosomáticos y aventajan a los pícnicos), pero faltan casi por completo (0,4 %) en la psicosis maniacodepresiva.

## Tipología de Sheldon y Stevens

Distinguen tres tipos, basados en las medidas corporales, cada uno con su temperamento propio.

**Endomórficos.** De baja estatura y obesidad manifiesta, son viscerotónicos. Su característica fundamental es que la vida parece que gira en ellos alrededor del instinto de nutrición, siendo su mayor placer el de la hora de las comidas. Simpáticos para todo el mundo, son de gran sociabilidad, siendo escasa su combatividad y agresividad, precisando ayuda de los demás, para resolver problemas de cierta gravedad. Desean cubrir sus necesidades con el mínimo esfuerzo, por lo que su ideal consistiría en vivir siempre en la infancia. La sexualidad ocupa en ellos un lugar secundario.

**Mesomórficos o somatotónicos.** Tienen un relativo predominio de los órganos mesodérmicos (esqueleto, musculatura, aparato circulatorio) con un físico pesado, duro, atlético, de perfil rectangular, giran vitalmente alrededor del instinto de poder. Su placer estriba en el hacer, en desplegar una actividad máxima, de aquí que la fase más apreciada de la curva vital sea la juventud por ser en ella donde mejor se manifiesta su potencia física. De una agresividad competitiva manifiesta, carecen de piedad y presentan una gran resistencia para el dolor físico y también un instinto sexual poderoso y sin inhibiciones.

**Ectomórficos o cerebrotónicos.** Se acompañan de una corporalidad con predominio de los órganos ectodérmicos, así, tegumentos, órganos de los sentidos, sistema nervioso y aspecto delicado, longuilíneo, asténico; siendo su peculiaridad más destacable la inhibición en todos los ámbitos de su fisiologismo. De apariencia juvenil (largamente conservada) son hipersensibles al dolor; con tendencia a la soledad, a la intimidad, escasean en comunicabilidad sentimental, tratando de orientarse más en la relación histórica que con la actualidad. De pensamiento profundo, gustan de disquisiciones sobre el sentido de la vida, estructura del Universo y problemas de este tipo, por eso la edad que más les satisface es la de la madurez, cuando creen que pueden encontrar respuestas a las preguntas que se formulan. De psicosexualidad precoz y viva, adquiere un predominio sobre los instintos de poder y nutrición, causante de perturbaciones juveniles por las inhibiciones y timidez propias que dificultan el trato con el sexo opuesto.

Estas tres tipologías pueden combinarse entre sí.

## Anomalías morfológicas

1. *Visibles.* Se clasifican, según su intensidad, en simples anomalías, malformaciones y monstruosidades. Pueden ser hereditarias o secuentes a causas nocivas durante el desarrollo del embrión (embriopatías). Su importancia práctica radica en que crean complejos de inferioridad y en que se trata de sujetos con escasa resistencia a las noxas exógenas, lo que explica los elevados índices de morbimortalidad.

2. *Ocultas.* Suelen coincidir con otras anomalías ocultas (espina bífida, valvulopatías, etc.) y algunas visibles, de acuerdo con la ley de la multiplicidad de las anomalías congénitas.

## ESTADO DE NUTRICIÓN

Se estima con la inspección y se confirma con la pesada. Es útil realizar esta última periódicamente en una báscula de confianza, y en las mismas condiciones; mejor al levantarse en ayunas, con el mismo atuendo y después de haber orinado y defecado.

La *obesidad,* siempre debida a una exceso de grasa, resulta o de un apetito excesivo (obesidad exógena, nombre poco apropiado por cuanto la causa que motiva este apetito reside en el propio individuo, a veces como estigma familiar) o de un retardado metabolismo en relación con un trastorno de las glándulas endocrinas (obesidad endógena).

Todos los obesos, aunque no coman en exceso en comparación con otras personas, ingieren más de lo que necesitan.

Debemos siempre pensar en la retención de líquidos o edema, sobre todo en enfermos cardíacos, renales o diabéticos no tratados con insulina.

La *delgadez* es el estado opuesto a la obesidad y, como esta última, puede ser exógena (por hipoalimentación absoluta o relativa en relación al ejercicio o trabajo producido) o endógena. Hay individuos en quienes la delgadez es un estado familiar; son los llamados magros o enjutos. Generalmente, pertenecen al hábito corporal leptosomático o asténico, y pueden considerarse sanos, pues comen con envidiable apetito. Los sujetos que, por la causa que sea, han enflaquecido se denominan delgados o flacos.

La pérdida continuada de peso es propia de los procesos dilatados y graves, aunque las simples preocupaciones, con su secuela común de anorexia e insomnio, dan lugar, con frecuencia, a una notable disminución del peso corporal. Citaremos la diabetes mellitus, el hipertiroidismo, algunas formas del síndrome de Sheehan (caquexia hipofisaria), la arteriosclerosis generalizada, la tuberculosis pulmonar avanzada, los procesos neoplásicos malignos, la esclerosis lateral amiotrófica, la distrofia muscular, etc. La rápida desaparición de los edemas cardíacos y renales motiva también una súbita pérdida de peso.

La *caquexia* (κακοζ, malo, εξιζ, estado) es una forma de desnutrición en la que a la pérdida extrema de peso y deshidratación, se añade una gran postración física y debilitamiento mental.

© MASSON, S.A. Fotocopiar sin autorización es un delito.

El *peso normal* para cada individuo guarda relación con la edad, sexo y talla y desarrollo esquelético.

El panículo adiposo representa las 2/3 partes de la masa total de grasa, la cual se estima midiendo el espesor de la capa adiposa a nivel del tríceps braquial, cresta ilíaca, abdomen, parte anterior del muslo, lado derecho del tórax (en los varones) parte posterior del muslo (en las mujeres) y, finalmente en la espalda, debajo del omóplato. Las cifras obtenidas permiten calcular el desarrollo de musculatura y huesos. Existen compases apropiados. Normalmente, basta medir el espesor del pliegue hacia la mitad del tríceps en la mujer y en la región subescapular, por debajo del ángulo del omóplato, en el varón.

## TALLA Y OTROS DATOS BIOMÉTRICOS

Atendiendo a su estatura o altura, clasificamos a los indidivuos en dos grupos:

1. De talla *normal* (altos y bajos).
2. De talla *anormal* (gigantes y enanos).

Quien ha de ser medido, una vez descalzo, se coloca con los talones juntos sobre un piso bien plano y con la espalda apoyada contra una regla métrica; contra ésta y sobre la cabeza del sujeto se apoya una escuadra, evitando el encogimiento y las posiciones violentas; el oído y las ventanas de la nariz se han de encontrar a la misma altura.

La talla normal suele variar según las familias, razas, ambiente social, profesión, etc.

La talla disminuye, desde que el individuo se levanta de la cama hasta cinco horas después, en 1 2 cm y debido a los grandes esfuerzos hasta 4 cm, sobre todo si se trata de sujetos jóvenes y altos.

Hablamos de *gigantismo,* cuando la estatura excede considerablemente a la considerada como máxima en el ambiente donde vive el sujeto; el verdadero (macrosomía esencial) muestra entre sus partes corporales la debida proporción. Existe hiperproducción de hormona del crecimiento (GH) o hipersensibilidad del cartílago articular. Tiroides y gónadas subactivas, lo cual explica la frecuente combinación de talla gigante y pesadez o lentitud (según la Biblia, la talla de Goliat era de «seis codos y una braza» o sea 297 cm).

En el *enanismo,* la talla es inferior a 130 cm en el varón y 120 cms en la mujer. Los verdaderos enanos son de talla normal al crecer. El desequilibrio hipofisario que detiene su crecimiento puede ocurrir en cualquier momento desde la infancia. Se desarrollan normalmente en cuanto a lo sexual. Retienen algunas características infantiles, como escasez o ausencia de pilosidad facial y púbica, extremidades cortas, y manos y pies desproporcionadamente pequeños. Su voz suele conservar un tono infantil. Alta actividad tiroidea, lo que configura su carácter activo. En general, se sienten constantemente impelidos a probar que son iguales o superiores a personas de tamaño normal, en lo que se refiere al acto sexual y en otros aspectos. Han pasado a la historia por su tamaño exiguo y preclaro ingenio, Sir Jeffrey Hudson (56 cm a los 30 años) a quien Carlos I ennobleció, y el general Washington Nutt, que sólo alcanzó 78 cm.

Una vez pesado y tallado el individuo, es provechoso estudiar las proporciones de las grandes partes del cuerpo (somatometría o antropometría externa), procediendo a compararlas entre sí y también con las medidas estándar de la población de su entorno.

### Somatometría

Es muy útil para el diagnóstico de las enfermedades del sistema endocrino. En la práctica, bastan unas pocas medidas, por otra parte fáciles de obtener, pues sólo requieren la cinta métrica y el compás de espesores (fig. 1-10). Son las siguientes:

1. *Talla o altura.* Desde el vértex al suelo o peana.
2. *Altura en posición sentada* (longitud superior).
3. *Longitud de las piernas o inferior.* Medida como diferencia entre la altura del cuerpo y la altura en posición sentada.
4. *Braza.* Distancia entre los dactilios (borde anterior y más bajo de la yema del dedo medio), extendiendo los brazos en cruz.
5. *Distancia vértex-sinfisio* (borde superior de la sínfisis pubiana).
6. *Distancia sinfisio-suelo.* Distancia entre la sínfisis pubiana y el suelo.
7. *Altura del trocánter.* Desde su punto más alto al suelo; se encuentra con facilidad encogiendo algo el muslo.
8. *Anchura de los hombros.* Se colocan las puntas del compás de espesores en el punto más la-

© MASSON, S.A. Fotocopiar es delito

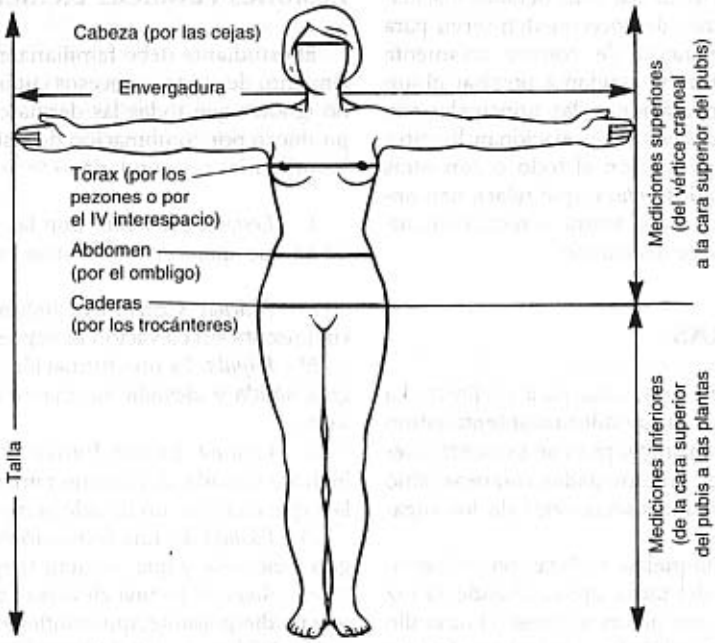


**Fig. 1-10.** Principales medidas antropométricas.

teral del acromion de cada lado, estando los brazos caídos.

9. *Anchura de las caderas.* Tomando como puntos de referencia el más lateral del trocánter de cada lado; en la mujer, es mayor que el biacromial; en los hombres, sobre todo en los de hábito atlético, ocurre lo contrario.

10. *Perímetro torácico.* Se mide con la cinta métrica horizontal bajo las tetillas, haciendo que el individuo que ha de ser medido tenga los brazos en cruz o las manos sobre la cabeza, inspire con fuerza y cuente hasta diez en voz alta, con lo que se consigue hacer la medición en un estado intermedio entre la inspiración y la espiración; es recomendable medir junto a la axila, para que en la medición en las mujeres no influya el desarrollo de las mamas. Si lo que interesa es la amplitud respiratoria, el volumen de las mamas carece de importancia, pudiendo hacerse la mesura a nivel de los pezones (fig. 1-11 A y B). El perímetro del tórax del adulto normal debe ser superior a la mitad de la talla (*ley de Dally*).

11. *Perímetro de la cintura.* A la altura del ombligo o debajo de las costillas donde sea menor y del muslo, pierna y brazo.

12. *Palmo.* Mide, en el adulto, alrededor de 20 cm.

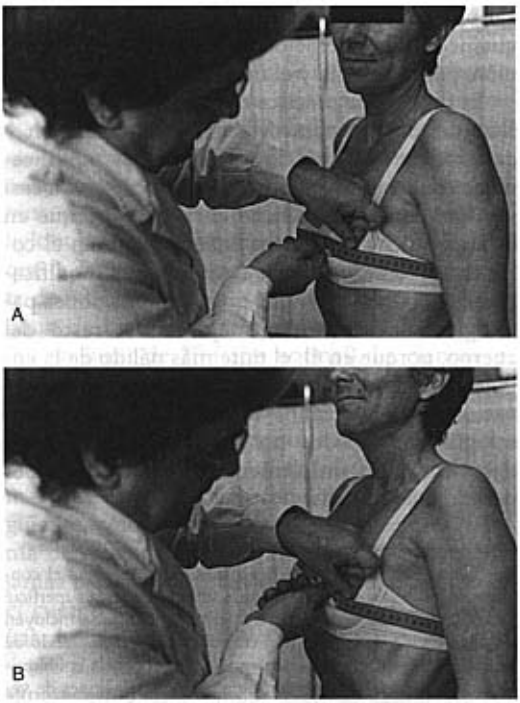


**Fig. 1-11.** Mensuración torácica. A) En espiración máxima. B) En inspiración máxima.

© MASSON, S.A. Fotocopiar sin autorización es un delito.

Las diferentes medidas, consideradas aisladamente unas de otras, de poco pueden servir para apreciar las diferencias de forma; solamente comparándolas entre sí ayudan a precisar el juicio. De estas comparaciones, las principales son las llamadas *proporciones,* que relacionan longitudes o alturas de partes con el todo o con otras partes, y los llamados *índices,* que relacionan anchura con longitud o con altura, o recta con curva, en la misma parte del cuerpo.

## PIEL Y FANERAS[10]

Su examen tiene gran valor para el clínico. La piel ha sido descrita muy adecuadamente como el «espejo del organismo», pues se presenta alterada no sólo en las enfermedades cutáneas, sino también en muchísimas afecciones de los órganos internos.

El examen de la piel se realiza con los sentidos de la vista y del tacto, aprovechando la luz del día, debido a que algunos tintes (el amarillo ictérico y ciertas tonalidades débiles) pueden escapar al reconocimiento con luz artificial. Es conveniente una habitación caldeada, a fin de evitar el súbito escalofrío del cuerpo, lo cual puede causar una contracción involuntaria de los músculos cutáneos y la alteración del aspecto de la erupción, por la anemia y el moteado resultantes.

Es una buena práctica examinar toda la superficie del cuerpo para determinar la extensión y carácter de una erupción. Las simples modificaciones del color rosado de la piel se observan casi siempre con gran facilidad en la cara, porque en ésta es mucho más característico también el color en estado normal. En cambio, otras modificaciones del color de la piel por pigmentaciones patológicas se reconocen mejor en el resto del cuerpo, porque en él, el tinte más pálido de la envoltura cutánea estorba menos dicha observación. Muchos fallos diagnósticos en dermatología son debidos no a lesiones difíciles de descubrir, sino simplemente al hecho de haber pasado inadvertidas.

[10]Con esta palabra, debida a Blainville, se designa el conjunto de los órganos defensivos que sobresalen en la superficie de las membranas tegumentarias dermopapilares. Se incluyen las uñas y los pelos, que están constituidos (prescindiendo de su órgano productor) por elementos de procedencia epidérmica y no tienen en la dermis más que simples relaciones de vecindad. En este lugar, sólo nos ocuparemos en las uñas; la pilificación y sus anomalías serán tratadas con detalle en otro capítulo.

## Lesiones cutáneas elementales

El estudiante debe familiarizarse con el conocimiento de ciertos procesos cutáneos comunes y no ignorar que todas las dermatosis comunes se producen por combinación de lesiones elementales primarias o secundarias:

1. *Lesiones primarias.* Son las formas originales en que aparecen las diversas lesiones:

*a) Mácula.* Constituye una mancha cutánea circunscrita sin elevación ni depresión.

*b) Pápula.* Es una formación cutánea patológica, sólida y elevada, no mayor que medio guisante.

*c) Vesícula.* Es una formación cutánea patológica y elevada, del mismo tamaño que la pápula y que contiene un líquido seroso.

*d) Pústula.* Es una formación cutánea patológica y elevada, y que contiene un pus.

*e) Ampolla.* Es una elevación de la piel mayor que medio guisante, que contiene líquido libre.

*f) Nódulo.* Es una formación cutánea patológica y sólida cuyo tamaño varía entre el de medio guisante y el de una avellana.

*g) Tumor.* Es una formación patológica sólida de la piel, de mayor tamaño que una avellana.

*h) Roncha.* Es una elevación cutánea transitoria y circunscrita producida por edema del corion.

2. *Lesiones secundarias.* Son aquellas que se desarrollan a partir de las primarias, ya como resultado de una transformación ulterior, ya por agentes secundarios que actúan sobre ellas:

*a) Exfoliación.* Está constituida por una masa de epidermis descamada o en descamación.

*b) Costra.* Es una masa que se forma sobre la superficie de la piel, debida a la acumulación de exudados desecados o de otros restos patológicos.

*c) Excoriación.* Es una abrasión superficial de la piel.

*d) Fisura.* Es una grieta de la piel, que de ordinario se extiende por la epidermis hasta el seno del corion.

*e) Úlcera.* Es una pérdida cutánea de sustancia, circunscrita, que se extiende desde la epidermis hasta el corion; tiene por causa un proceso patológico.

*f) Cicatriz.* Es una formación de tejido conjuntivo que sustituye a una pérdida anterior de sustancia del corion.

*g)* *Queloide.* Es una cicatriz exuberante.

*h)* *Mancha.* Se debe, de ordinario, a un depósito, anómalo de sustancia colorante, como resultado de un proceso patológico.

*i)* *Erupción.* Es el resultado de la combinación de algunas de estas lesiones elementales, que sobreviene en un caso dado.

## Color

Depende del grado de transparencia de la epidermis y capas superficiales de la dermis, de la cantidad y color de la sangre contenida en los vasos cutáneos y de la presencia de pigmentos[11].

### *Decoloración de la piel*

**Generalizada:**

1. *Transitoria.* Se observa por la acción de un influjo emocional intenso, crisis hipertensiva, saturnina, feocromocitoma, etc., colapso o *shock*; cuando es por infarto de miocardio, es frecuente un leve tinte cianótico en los labios.

2. *Permanente.* Es propia de las anemias graves, del reumatismo cardíaco evolutivo (palidez cérea), de la endocarditis maligna lenta (llamada por este motivo, y con razón, endocarditis pálida), de las valvulopatías aórticas con insuficiencia (cardíacos blancos, de Lesègue), de la hipertensión maligna (o pálida), procesos neoplásicos, etc.

**Circunscrita.** Cuando se halla limitada a las partes distales (lóbulo de la oreja, punta de la nariz, extremidades de los dedos de los pies, etc.) orienta hacia un trastorno de la circulación periférica. Asimismo, se acompaña de frialdad.

Cabe señalar que existen individuos (a veces agrupados en familias), que muestran una palidez seudoanémica de matiz terroso, sin que el examen de sus órganos ni de su sangre señale nada de particular. Esta anomalía no tiene importancia alguna. Presentan las mucosas bien irrigadas y son capaces de enrojecimientos súbitos por cualquier causa (dolor, rubor, vergüenza, etc.).

### *Coloración de la piel*

Obedece a un amplio abanico causal.

**Coloracion rojiza.** Puede ser por exagerada finura y transparencia constitucional de la piel, hipervolemia pletórica (hipertensión), policitemia vera y secundaria, etilismo crónico.

**Crisis congestivas transitorias *(flush)*.** En cara, cuello y parte superior del tórax, se observan en el síndrome carcinoide (productor de serotonina), en la proyección de sentimientos al tegumento (pudor, ira), en el síndrome climatérico y tras esfuerzos corporales violentos. Enrojecimientos circunscritos definen las *facies* mitral, neumónica y las palmas hepáticas.

**Cianosis (Baumes).** Se designa de este modo la coloración azulada de la piel y de las mucosas. Depende de la cantidad absoluta de hemoglobina reducida existente en la sangre capilar, no teniendo importancia la cifra de oxihemoglobina. Aquélla se produce aun en los casos de poliglobulia, cuya riqueza en hemoglobina es tal que la sangre tiene mayor capacidad de transporte de oxígeno, por su riqueza en hematíes, y por tanto de hemoglobina; alrededor de 30 volúmenes en lugar de 20 (cifra normal). La cianosis se produce cuando la insaturación llega a 7 ml, teniendo en su sangre 23 volúmenes, es decir, una cantidad de oxígeno superior a la de una persona normal. Inversamente, un anémico que no tenga más que el 30 % de hemoglobina y, por consiguiente, sólo una capacidad de transporte máxima de oxígeno de 5,4 volúmenes %, no tendrá jamás cianosis. La cianosis puede afectar a todo el cuerpo o limitarse a determinados segmentos (cianosis local o periférica).

Es debida a un cambio en el carácter de la sangre circulante y, por ello, la manifestación cromática desaparece con la «maniobra de vitropresión».

---

[11]El color rosado, *sui generis*, de la piel de los sujetos de raza blanca (que los pintores denominan «carnación») depende, excluidos los pigmentos hemáticos, de la presencia de carotenos (sustancias asociadas a las grasas, no esteroides) y de la melanina (sustancia orgánica derivada de la tirosina y fenilalanina) en gránulos finísimos en los melanocitos (células constituyentes de la capa basal de la epidermis) y gruesos en los melanóforos, células ramificadas que existen en la dermis.

La melanogénesis está regulada por factores hereditarios y familiares, raciales, geográficos, nutritivos, hormonales y nerviosos. La carencia absoluta de melanina (el melanocito es incapaz de sintetizar tirosinasa), motiva el *albinismo* (acromodermia) con una blancura anormal, pero no patológica, de la piel, cabellos y ojos.

© MASSON, S.A. Fotocopiar sin autorización es un delito.

Se distinguen diferentes variedades de cianosis:

1. *Cianosis centrales.* La sangre pasa por el pulmón aireado, pero la hemoglobina de la sangre arterial está insuficientemente oxigenada. La coloración suele repartirse de una manera uniforme, pero se percibe más en las zonas cutáneas de piel fina y muy vascularizada, como son los labios, lóbulos de la oreja, punta de la nariz, pómulos, mejillas, lengua, extremidad distal de los dedos y lecho ungueal. Como quiera que la sangre venosa no tiene el color azulado característico que observamos en las regiones cianóticas, hemos de admitir que son las capas de la epidermis situadas sobre los vasos las que producen esta modificación del matiz del color de la sangre.

*a) Por disminución de la tensión del oxígeno del aire:*

— Gases inertes o mezclados con poco oxígeno.
— Recintos cerrados en los que se consume oxígeno.
— Disminución barométrica (altura, cámaras de hipopresión, etc.).

*b) Por hipoventilación alveolar:*

— Respiración superficial (postoperatorio, afecciones dolorosas del tórax o del diafragma, histeria, encefalitis, neumopatías agudas, granulia, etc.).
— Insuficiencia respiratoria (narcosis, encefalitis).
— Dificultad del paso del aire por obstrucción de las vías aéreas altas o extrapulmonares (boca, laringe, tráquea, bronquios [asma, edema de glotis], etc.).
— Disminución importante de la expansión pulmonar (narcóticos, enfisema, esclerosis, neumotórax, etc.).

*c) Por alteración de la permeabilidad del endotelio pulmonar o vascular.*

En todos estos tipos de cianosis, la administración de oxígeno mejora la cianosis, la temperatura de la piel es normal por el hecho de serlo la cantidad de sangre que circula por la piel en la unidad de tiempo.

*d) Presencia de cortocircuito no aireado entre la sangre venosa y arterial:*

— Cortocircuito venoso o arterial. Hay cianosis si la sangre arterial se mezcla, por lo menos, con 35 % de sangre venosa (comunicación interauricular o interventricular, aorta nacida en el ventrículo derecho, fístula arteriovenosa pulmonar, etc.).
— Paso de la sangre por zonas pulmonares no aireadas. Hay cianosis, si por lo menos un 40 % de la sangre venosa pasa por el pulmón sin oxigenarse (neumonía, atelectasia, congestión cardíaca o de otra causa, edema, etc.).

La administración de oxígeno no mejora estas formas de cianosis. La temperatura de la piel es la normal.

2. *Cianosis periféricas.* La sangre circula con lentitud en los capilares y pierde mucho oxígeno. Se observa en todos aquellos casos en que, ya sea por dilatación capilar o por un obstáculo en la circulación venosa de retorno, la sangre circula con parsimonia y pierde oxígeno en exceso. Se señala en:

*a) Insuficiencia cardíaca congestiva.* La plétora venosa retarda la circulación por los capilares a su vez dilatados (asistolia congestiva con cianosis distales frías al tacto).

*b)* Cuando hay un obstáculo en la circulación de retorno por *oclusión (flebitis) o compresión de un tronco venoso.* Si el obstáculo radica en el mediastino, la cianosis incluye la cabeza, cuello, brazos y parte superior del tórax.

*c) Por trastornos vasomotores.* Cianosis en la fase asfíctica de la enfermedad de Raynaud.

*d) Por angostamiento de un tronco arterial (tromboangitis).* La sangre llega con poca fuerza, por lo cual disminuye el *vis a tergo*; de ahí la rémora capilar y la cianosis. En la coartación de la aorta, se observa la cianosis del hemicuerpo inferior, que puede ir acompañada de la del miembro superior izquierdo cuando se afecta la arteria subclavia de este lado.

La administración de oxígeno no mejora estas cianosis. La piel es fría (cianosis frías) por cuanto la cantidad de sangre que circula por unidad de tiempo es menor que la normal.

3. *Cianosis por alteración de la hemoglobina.* Citaremos:

*a) Metahemoglobinemia.* Cuando la metahemoglobina alcanza la proporción del 20 % de la hemoglobina total en vez del 12 %. Puede deberse a tóxicos exógenos (anilina, nitritos, fenacetina, bromuro de metilo, etc.) o endógenos (nitritos producidos en el intestino).

*b) Hemoglobinopatías M.* Casos congénitos en algunos familiares.

*c) Sulfohemoglobinemia.* Como en el «síndrome de Stokvis-Tolam» y en la intoxicación por hidrógeno sulfurado (cianosis autotóxica endógena).

**Ictericia.** Es la coloración amarilla de la piel que suele ser debida a la extravasación de la materia colorante de la bilis. Cuando los pigmentos que la tiñen no son de la bilirrubina, hablamos de *seudoictericias.*

Recordaremos que debe buscarse siempre con luz diurna, pues la luz artificial la atenúa y aun la borra, y en sitios de elección, como son la conjuntiva escleral (a este respecto, evítese tomar como señal de ictericia el tinte amarillento de la grasa subconjuntival, muy acentuado sobre todo en los individuos caquécticos y en los alcohólicos; la diferenciación es casi siempre fácil si recordamos que el color amarillo de la ictericia es también visible en la parte de la conjuntiva desprovista de grasa, mientras que la grasa subconjuntival se acumula en los bordes de la conjuntiva, limitándose a las regiones denominadas pliegues conjuntivales); también cabe confusión con la pinguécula, que no es más que una pequeña formación amarillenta situada en el ángulo interno del ojo debida a la degeneración hialina de la conjuntiva; la cara, sobre todo en la región frontotemporal; paladar óseo; la base de la lengua; la parte anterior del tórax, y la palma de la mano. Se vuelve más patente comprimiendo un momento estos puntos con un dedo para disminuir su contenido en sangre.

Como ejemplos de *coloración seudoictérica,* citaremos la debida al ácido pícrico o trinitrofenol (piel + esclerótica + mucosas), dinitrotenol, dinitrortrocresol, santonina, azafrán (piel y mucosas con este último), quinacrina (piel + escleróticas; a veces asociada a bandas negroazuladas en el lecho ungueal, paladar y en torno a nariz y orejas; la combinación de estos tipos de pigmentación se considera patognomónico del uso prolongado de este fármaco), carotinemia (color amarillo canario, limón o anaranjado de palmas, piantas y pliegues nasolabiales, ausente en la esclerótica y mucosas), licopenemia (amarillo naranja de la piel) y xantomatosis (amarillo oro gamuza, que respeta la esclerótica), etc. En todos los casos citados la «cifra de bilirrubina sérica es normal».

**Anomalías cromáticas generalizadas.** Entre las principales anomalías (debidas a la alterada proporción de los componentes pigmentarios normales o a la presencia de pigmentos extraños), citaremos:

1. *Melanosis addisoniana.* Tono oscuro particular, más manifiesto en las partes descubiertas, sitios de roce, cicatrices y en las zonas normalmente ya pigmentadas (areola mamaria y pezón, escroto, pliegues articulares, etc.). Respeta las palmas de las manos, las plantas de los pies y las uñas. Afecta a las mucosas vaginal, anorrectal y bucal.

2. *Hemocromatosis.* Ya sea idiopática (tipo Sheldon), secundaria (poshemopatías [tipo Heilmeyer] o cirrógena [tipo Castleman]), motiva una coloración melánica de tono metálico brillante o bronceado, de predominio en las zonas descubiertas, expuestas a roces, o ya usualmente más pigmentadas. En la piel se encuentran hemosiderina, hemofuscina y melanina.

Debe diferenciarse de la *hemosiderosis* por depósito férrico histico por transfusiones repetidas, hemorragias (hemosiderosis pulmonar en los mitrales; en las extremidades inferiores, por hemorragias capilares originadas por la estasis venosa) o exceso de hierro en la dieta o agua de bebida. El tono es pardo o negruzco.

3. *Porfirias.* En la forma cutánea crónica, la piel adquiere un típico color castañonegruzco.

4. *Metales pesados.* Citaremos las debidas a la plata (argiria; tono grisazulado que se exagera por la exposición al sol), sales de oro (crisocianosis; difusa, grisazulada o azulverdosa), bismuto (grisazulada), mercurio (pizarrosa o parda en los sitios donde se aplican cosméticos que lo contienen; es muy rara la pigmentación difusa por inyección intramuscular), plomo (tinte gris lívido o grisamarillento, color plúmbico), arsénico (grisácea difusa o moteada, con los arsenicales inorgánicos), etc.

5. *Síndrome de Albricht y neurofibromatosis de von Recklinghausen.* La acumulación circunscrita de pigmento en una pequeña zona se denomina genéricamente *mancha pigmentaria.* Entre las que orientan hacia padecimientos de índole general, citaremos las *manchas de «café con leche»* propias de estos síndromes; las que corresponden al último, tienden a ser generalizadas, abundantes y de disposición irregular, además de la característica pigmentación en forma de pecas en las axilas y la coexistencia de tumores cutáneos y nerviosos.

6. *Cloasma.* Suele afectar al rostro, en especial frente y mejillas; la coloración oscila entre el amarillo ligero y pardo oscuro y es más o menos simétrica. En los casos por embarazo («máscara o

© MASSON, S.A. Fotocopiar sin autorización es un delito.

forro de las embarazadas»), obedece a un exceso de la hormona estimulante de los melanocitos (MSH) y en las enfermedades abdominales y uteroováricas, a estímulos sobre el sistema cromafín.

7. *Acantosis nigricans.* Pigmentación verrugosa negra o parda en las axilas, cuello y regiones submamarias, cubital o genitocrural; el tipo juvenil suele ir asociado a trastornos endocrinos y malformaciones congénitas; el adulto (> 40 años), a neoplasias del estómago, hígado, páncreas y pulmón.

8. *Síndrome de Peutz-Jeghers.* Manchas melánicas en los labios y mucosa bucal con poliposis intestinal.

9. *Melanoma maligno.* De aspecto granular verrugoso en pequeñas áreas negras, junto a otras tostadas o parduscas, con posibles metástasis linfáticas regionales y distantes en el hígado, cerebro, pulmones, etc.

## *Consistencia y elasticidad*

Es laxa y elástica (piel de goma) en el síndrome de Ehlers-Danlos[12] e hipopituitarismo, y gruesa y rígida en la acromegalia, mixedema y síndrome de Cushing, en el que se añade a este dato el de la presencia de estrías cianóticas. La piel tensa, por edema, se deprime al ser comprimida con la punta del dedo, dejando una huella persistente (signo de la fóvea) y la por enfisema subcutáneo, despierta a la presión la sensación de crepitación nívea[13].

La *piel atrófica* difusa se observa en los procesos consuntivos, carenciales graves y senilidad; se inicia en las partes descubiertas; pierde su color rosado y grosor con los vasos visibles por transparencia. Se puede plegar como el papel de fumar y los billetes de banco; estos pliegues vuelven lenta y difícilmente a su posición inicial.

En los ancianos, sobre esta piel ajada se observan verrugas seborreicas, queratomas seniles y estados preepiteliales, manchas melánicas y purpúricas (púrpura senil de Bateman), «seudocicatrices estelares espontáneas», etc.

La *atrofia macular localizada* puede ser una secuela de diversas dermatosis, como granulomas (sífilis, tuberculosis, carcinoma, lepra), lupus eritematoso, esclerodermia, radiodermitis, xeroderma pigmentoso, etc.

La *fusión de la grasa subcutánea* en zonas limitadas es posible tras inyecciones de insulina.

## *Temperatura*

Guarda relación con la cantidad de sangre que circula en unidad de tiempo. Se mide por medio de termómetros cutáneos. La determinación se realiza en zonas simétricas que deben ser isotérmicas.

## *Pilificación*

Con sus anomalías, nos ocupará con detalle en otro capítulo.

## *Humedad*

Depende de la *perspiratio insensibilis* ajena a las glándulas sudoríparas y casi sin pérdida de electrólitos, y del sudor, producto de la secreción de las glándulas sudoríparas, que se encuentran en todas partes, excepto en los labios, lecho de las uñas y glande.

Las *glándulas sudoríparas* se dividen en:

1. *Glándulas ecrinas.* Predominan en las palmas de las manos y plantas de los pies, y en una zona relativamente pequeña de la bóveda axilar; son tubulares (con un espiral secretorio y un conducto excretor) e independientes del folículo piloso; son activas desde el nacimiento y de inervación simpática, aunque de respuesta farmacológica colinérgica; su secreción, ligeramente alcalina e inodora, tiene un peso específico de 1.004.

2. *Glándulas apocrinas.* Relacionadas con el sexo, se abren en un folículo piloso y tienen una distribución limitada a las axilas, región pubiana,

[12]El síndrome de Ehlers-Danlos junto con el de Marfan, el seudoxantoma elástico y el cutis laxo, integran el grupo de las llamadas «elastopatías sistémicas». Se afecta el tejido conjuntivo y sus fibras elásticas y colágenas. Se cree que se debe a un déficit enzimático que altera, más que la cantidad, el funcionamiento de estas fibras. El tejido elástico y colágeno afectado con mayor intensidad es el correspondiente a la piel, vasos, ligamentos, tendones y cápsulas articulares y en mucho menor proporción, el de las vísceras.

[13]La presencia de gas en el plano subcutáneo puede ser debido a una causa bacteriana (gangrena gaseosa, por gérmenes anaerobios o aerobios en diabéticos) o traumática. Es casi constante en las heridas penetrantes del tórax y no raro en las de los miembros, incluso poco extensas; los músculos, durante sus movimientos, actúan como bomba aspirante-impelente forzando la entrada de aire a través de la piel. También cuentan las heridas, aun mínimas, en las manos de los obreros que manejan equipos con aire a presión o mezclas polvorientas efervescentes.

zona anogenital y areolas mamarias. No se desarrollan hasta la pubertad, cuando comienzan a secretar un líquido oleoso de olor peculiar que desempeña su papel en la atracción sexual. Se atrofian, en parte, en la senectud.

La *sudoración termorreguladora* está controloda por el hipotálamo y ocurre, principalmente en la cara y parte superior del tronco y, en menor grado, por todo el cuerpo incluyendo las palmas de las manos y las plantas de los pies.

La *estimulación mental* motiva secreción difusa con predominio en las palmas de las manos y plantas de los pies.

La *hiperhidrosis gustativa* es provocada por ciertos alimentos ácidos o muy sazonados (queso). La sudación se localiza de preferencia en la región infraorbitaria, labio superior y punta de la nariz, aunque puede alcanzar la frente, cráneo e incluso cuello y hombros. Este fenómeno muy molesto y que embaraza socialmente a quien lo sufre (prefiere comer sin testigos) se produce por una neuropatía de los nervios de la parótida (síndrome del auriculotemporal), simpaticectomía cervical o por conexiones anormales vago-ganglio cervical superior.

La *cantidad del sudor* está sujeta a fuertes variaciones, pudiendo ocasionar, en condiciones patológicas, pérdidas muy importantes de líquido. Se puede contar que la pérdida total de agua por las vías respiratorias y por la piel (normalmente 500-1.000 ml/24 h) se aumenta en un 30 % por cada grado de subida de la temperatura corporal en exceso de los 37 °C.

La *hiperhidrosis* es la piel húmeda por exceso de sudor, y se observa por múltiples causas. Puede ser generalizada o circunscrita a un determinado segmento orgánico.

Los *sudores difusos y repetidos* se señalan en múltiples procesos. Debe precisarse si se producen desde hace tiempo y si se acompañan o no de elevación térmica. Citaremos:

1. *Procesos infecciosos e inflamatorios.* Tuberculosis (suelen ser nocturnos o con el descenso térmico matutino en la fase inicial); melitococia (con predominio a veces casi exclusivo en el he micuerpo superior); enfermedad de Bang; reumatismo poliarticular agudo (suele tener olor ácido); endocarditis bacteriana (soplos cardíacos + esplenomegalia + embolias cutáneas [panadizo de Osler] y viscerales), toxoplasmosis; leptospirosis; linfogranuloma maligno (prurito + adenopatías + leucopenia), etc.

2. *Perturbaciones neurocirculatorias, endocrinas y melabólicas.* Obesidad (la pérdida del calor por irradiación se halla disminuida en virtud de la capa aislante de la grasa); climaterio (crisis simpaticotónica con sudación como contrarregulación); hipertiroidismo; crisis hipoglucémicas (en el coma diabético, la piel suele estar seca); astenia neurocirculatoria; síndrome ortostático; infarto de miocardio (a veces acompañada de náuseas y vómitos); crisis hipertensivas del feocromocitoma; *shock* (sudor frío y pegajoso), etc.

3. *Procesos digestivos.* En el *dumping syndrome*; como signo indicador de una hemorragia digestiva copiosa; teniasis (es valiosa su asociación con cefaleas + vértigos + prurito nasal + dolores abdominales), etc.

4. *Intoxicaciones y agentes físicos.* Salicilatos, insecticidas a base de fosfato de alquilo, agárico, amanita faloides (después de un período de latencia prolongada [1-24 h]; se acompaña de vómitos copiosos, diarreas profusas con el sensorio conservado); esfuerzos prolongados en ambientes cálidos, trabajo en altos hornos o industrias afines, etc.

La *sudación circunscrita* a determinadas áreas orgánicas se observa de preferencia en las palmas de las manos y de los pies y axilas en la distonia nerovegetativa y estados emotivos (la piel aparece enrojecida por la vasodilatación, mientras que la sudación debida a otras causas puede acompañarse de palidez cutánea); en la región cefálica, en la estenosis ístmica de la aorta; en la cabeza y nuca (empapan la almohada) en el raquitismo; en las palmas de las manos (mano hipogenital[14]) y plantas de los pies en la acrocianosis, y sólo en estas últimas, en la tromboangitis y pies planos. Algunos hemipléjicos o con parálisis medulares, sudan más en la zona afecta. Lo propio sucede en casos de heridas del nervio facial o trigémino. Ya hemos citado la hiperhidrosis gustativa limitada de manera casi exclusiva al labio superior, región infraorbitaria y punta de la nariz.

El sudor es inodoro; cuando no es así, hablamos de *bromhidrosis*, casi siempre asociada a una sudoración excesiva. La forma localizada que suele limitarse a los pies, huecos axilares y región

[14]Marañón describió la «mano hipogenital» caracterizada por acrocianosis y humedad permanente. Produce al estrecharla una sensación de viscosidad poco agradable, comparable a la de coger un sapo. En ocasiones, acompleja a su portador, induciéndole a secársela de continuo evitando el darla a los demás, en el más simbólico acto de sociabilidad o dando sólo rápidamente la punta de los dedos (hidrosisfobia). Tiene tratamiento quirúrgico con división de ciertas ramas simpáticas.

© MASSON, S.A. Fotocopiar sin autorización es un delito.

genitocrural, es de origen bacteriano; la generalizada puede derivar de la ingesta y excreción de ciertos alimentos (ajos, cebollas, trufas, alcohol, etc.), fármacos (preparados azufrados, aceite de hígado de bacalao, etc.) o presentarse en el curso de ciertos procesos morbosos.

Los clásicos han valorado, desde antiguo, el de la fiebre reumática (ácido), fiebre tifoidea, melitococia (como paja mojada), mucoviscidosis (peculiar y penetrante), linfogranulomatosis maligna (recuerda al del esputo purulento), tuberculosis (ácido, en especial a nivel axilar). La secreción de las glándulas sudoríparas apocrinas sufre cambios cíclicos, en lo que atañe a su cantidad y fragancia, en relación con la actividad sexual femenina.

La *piel seca* se observa en la ictiosis, diabetes, nefritis crónica, mixedema, avitaminosis A (en que se acompaña de hiperqueratosis [*queratosis pilar*]). En la parálisis del facial y de los nervios periféricos, a menudo se halla disminuida la secreción sudoral del lado afecto.

La *anhidrosis* se observa cuando falta la secreción sudoral, como ocurre en la agenesia congénita de las glándulas sudoríparas, ictiosis, esclerodermia y síndrome de Sjögren.

## *Piel y enfermedades sistémicas*

En la piel y en relación con procesos de índole general o distantes, cabe señalar la presencia de:

1. *Manchas.* Unas son congestivas y desaparecen con la vitropresión (roséola tifóidica), mientras que otras persisten (manchas de pigmento o hemorrágicas) y son, a veces, indelebles (discromías como secuelas de procesos anteriores, como sífilis, herpes zoster, etc.).

2. *Dermografismo.* En muchas personas sanas con piel «sensible», se produce un dermografismo no pruriginoso por la acción sobre la piel de un roce o contacto; el fenómeno suele ser más acentuado en personas de temperamento neuropático, así como en los hipertiroideos y en afectos de varias enfermedades neurológicas (tabes dorsal, parkinsonismo, etc.). Si se acusa una sensación de intenso ardor, cabe pensar en una urticaria «facticia».

3. *Placas celulíticas.* Su aspecto puede ser de piel de naranja; dolorosa a la presión, al tacto se perciben gránulos.

4. *Nódulos.* Tipo Meynet en la carditis reumática y poliartritis crónica primaria; eritema nudoso por tuberculosis, infecciones estreptocócicas, sarcoidosis, lepra; ciertos fármacos, como ácido acetilsalicílico, sulfamidas, yoduros, fenacetina; colagenosis (poliarteritis de Kussmaul-Meier; son hipodérmicos); metastásicos de neoplasias malignas profundas (suelen ser numerosos, no ulcerados, ni costrosos, y del tamaño de un grano de mijo o lenteja. Se conocen como letálides. Su significado es ominoso).

5. *Calcificaciones:*

*a) Metastásicas.* A veces, en tejidos con perfecta conservación de su vitalidad.

*b) Tróficas.* En tejidos necrosados o muy desvitalizados, sin alteración previa del equilibrio fosfocálcico.

*c) Generalizadas:*

— Sobre lesiones tumorales inflamatorias o neoplásicas.

— Secundarias a una alteración del metabolismo del calcio.

— Metabólicas por alteración local del calcio (esclerodermias, dermatomiositis, etc.).

6. *Estrías atróficas.* Por causas fisiológicas (embarazo [90 % de los casos], obesidad) o patológicas (síndrome de Cushing, diabetes, desnutrición pronunciada, enfermedades infecciosas crónicas [tuberculosis] o prolongadas [tifus]). También se han observado (amplias y de color rojo oscuro) tras la aplicación más o menos prolongada de pomadas o cremas a base de corticosteroides. En su génesis, al factor mecánico se añade la perturbación enzimática del sistema hialurónico-hialuronidasa y grupos sulfhídricos de las fibras elásticas.

7. *Cicatrices hipertróficas y queloides* (más frecuentes en la raza negra). Son, a veces, descartadas las causas locales, manifestaciones de la diátesis queloidea de Schridde, probablemente, no son más que un mismo proceso evolutivo patológico de la cicatriz, con la diferencia de que el queloide no acaba de completar dicho proceso evolutivo y se detiene en un estado o fase de evolución permanente, mientras que la cicatriz hipertrófica, prosiguiendo en su evolución, involuciona y se estabiliza[15].

8. *Úlceras.* En ellas, precisaremos:

---

[15]Las pérdidas de tejido, para recibir el nombre de úlceras, necesitan ser consecutivas a un proceso morboso persistente que las haya originado, puesto que cuando la destrucción hística que acarrea la pérdida de sustancia es consecutiva a un traumatismo se la califica de *herida*. Cuando la lesión es muy superficial y sólo alcanza, total o parcialmente, la epidermis, se

→

*a) Topografía.* Orienta, muchas veces, sobre su causa. La úlcera varicosa asienta en el 75-80 % de los casos a nivel del maléolo tibial interno; la debida a arteriolitis en los grandes hipertensos, en el tercio medio de la pierna (cara anteroexterna); la de las vasculitis nodulares y tuberculosis, en la cara posterior de la pierna; la de la enfermedad de Raynaud, en la punta de los dedos de ambas extremidades; la debida a isquemia (tromboangitis, arteriosclerosis), en el borde anterior de la tibia y ambos maléolos; la sifilítica, en la raíz del miembro, etc.

*b) Número.* Única o múltiples, como en las vasculitis nodulares.

*c) Caracteres de los bordes.* Cortados a pico, irregulares, desprendidos, blandos o endurecidos.

*d) Profundidad y estado del fondo* (necrótico, limpio, granuloso, hemorrágico). La úlcera piógena es superficial; la sifilítica, profunda. La piel circundante aparecerá, según los casos, edematosa, pigmentada, cianótica o normal. Si las úlceras asientan en las extremidades, es preciso descartar su origen arterial o venoso.

9. *Púrpura.* Se denomina así la extravasación de sangre bajo la piel caracterizada por:

*a) Comienzo* brusco, a veces acompañado de hemorragias en las mucosas y órganos internos (púrpura hemorrágica).

*b)* Variabilidad en el *tamaño* de las lesiones, en relación con su causa y localización.

*c)* Cambios de *coloración* según la edad de las lesiones.

*d) Persistencia* y no desaparición por vitropresión.

Puede adoptar diferentes *formas*:

*a) Petequias.* Son las lesiones purpúreas más pequeñas, redondeadas y del tamaño de una cabeza de alfiler.

*b) Púrpura pilar.* Cuando centran un folículo piloso, como en el escorbuto.

*c) Equimosis.* Son amplias lesiones, de bordes irregulares y de 6-15 $cm^2$ de superficie.

*d) Víbices.* Son hemorragias lineales, ya sean consecutivas a un traumatismo de esta forma o por generarse en el lugar donde la dermis se fija a la hipodermis, como en los pliegues de flexión.

10. *Hematoma.* Cuando la hemorragia ocurre en el tejido celular subcutáneo, y es copiosa, llega a formar un tumor prominente.

## UÑAS Y PELOS

Sus anomalías son del mayor interés. Nos centraremos en las primeras, ya que la pilificación será estudiada en otro capítulo.

La uña es una placa rígida ligeramente curvada, formada por células epidérmicas especialmente cornificadas a partir de una raíz (invaginación epidérmica) o matriz que comprende 8-10 mm desde el extremo proximal al distal de la cutícula. Fuertemente adherida a su lecho, con la excepción del extremo libre, se fija a un marco epidérmico lateral parecido a la lente de unas gafas de estrucura peculiar.

Toda la uña de un dedo de la mano se renueva por completo en el plazo de unos 6 meses; el crecimiento es más lento en invierno que en verano, aumentando en un 20 % en los individuos que se las muerden (onicofagia). Las uñas de los pies crecen a ritmo mucho más lento, necesitando un año entero para su total renovación.

### Lesiones ungueales

Son poco variadas, ninguna de ellas es característica de una etiología específica. Consisten en cambios de color, forma, grosor, estriación, etc.

Cada uña consta de lámina, lúnula, matriz, lecho, pliegue ungueal y cutícula. La sustancia ungueal en sí se compone, principalmente, de queratina y cistina; sus lípidos naturales son, básicamente, colesteroles.

#### Malformaciones congénitas:

1. *Anoniquia.* Ausencia de uñas. Se trata de un defecto genético que suele ir acompañado de otros trastornos ectodérmicos hísticos, como ausencia o hipoplasia de glándulas sudoríparas y sebáceas, alopecia, defectos dentarios. En todos los dedos o en varios de ellos (índice y medio de ambas manos) faltan por completo; in-

---

denomina *erosión*. Cuando además comprende el cuerpo capilar, merecerá el calificativo de *excoriación* o de *ulceración*, según que su mecanismo de producción haya sido externo (traumático) o profundo (dermatológico). Cuando la úlcera tenga un curso evolutivo crónico y sea de larga duración dará lugar a la *úlcera propiamente dicha;* cuando la evolución sea más rápida y su gravedad menor, se designará con el término de *ulceración* (úlcera varicosa, ulceración chancroide).

© MASSON, S.A. Fotocopiar sin autorización es un delito.

cluso el lecho está ausente y recubierto de piel, con limitación de la movilidad entre falangina y falangeta.

2. *Síndrome uña-rótula.* Se trata de una ónico-osteoartrodisplasia hereditaria autosómica dominante. Se integra de anomalías ungueales (agenésicas; hipoplásicas; con surcos longitudinales, etc.) + ausencia o meros residuos de rótula + displasia de la pelvis.

3. *Onicocauxis.* Hipertrofia ungueal. Al engrosamiento de la placa ungular (los grados extremos le confieren un aspecto de zarpa [onicogrifosis]), se añaden hiperqueratosis palmoplantar y trastornos vasculares, desórdenes nerviosos o deficiencias endocrinas.

**Traumatismos.** Pueden motivar:

1. *Onicorrexis.* Estrías longitudinales con o sin fisuras.

2. *Leuconiquia.* Punto o estrías blancas, por la entrada de aire entre las células de la lámina; es rara la leuconiquia total.

3. *Onicoatrofia y hematoma subungueal.* Muy doloroso, pues la sangre queda acumulada en un espacio estrecho y rígido entre la uña y su lecho; color azulnegruzco.

4. *Onicofagia.* El hábito de morderse las uñas es un microtraumatismo local constante y persistente que motiva el desgaste de su borde libre y la presencia de *padastros* (colgajos de los pliegues supraungueales) causa frecuente, a su vez, de perionixitis aguda.

5. *Onicólisis.* En los sujetos con pruritos violentos que inducen a un furioso rascado, sobre todo durante la noche, las uñas están gastadas y pulidas en toda su superficie; su borde libre dibuja, con frecuencia, una curva cóncava. La exposición prolongada de las manos a la acción del frío (meses invernales) compromete la nutrición de la matriz ungueal, con el resultado de la aparición ulterior de un surco profundo y transverso a nivel de las uñas. Citaremos la fragilidad de las uñas y la separación distal de la lámina y su lecho en las mujeres a causa de traumatismos físicos asociados a la frecuente inmersión de las manos en aguas jabonosas que empapan e hinchan la sustancia ungueal.

**Alteraciones sintomáticas:**

1. *Procesos broncopulmonares.* En los crónicos son frecuentes, aunque no exclusivos, los dedos en «palillo de tambor» (o hipocráticos) con uñas en «cristal de reloj».

2. *Cardiopatías y vasculopatías:*

*a) Uñas cianóticas* a veces acompañadas de dedos hipocráticos y uñas en cristal de reloj.

*b) Hemorragias* puntiformes y lineales finas, «en astilla» subungueales.

*c) Líneas o surcos* transversales de Reil-Beau. Al cabo de un cierto tiempo de un infarto de miocardio, cabe observar su aparición dando a la uña un aspecto ondulado. Son ocasionadas por la súbita suspensión de la función de la matriz de la uña con alteración de su producción normal (queratinización). Afecta a todas o sólo a algunas uñas. Surgen por debajo del repliegue subungueal y avanzan hacia su borde libre.

*d) Hiperqueratosis subungueal* (espesamiento córneo debajo de su borde libre). Se observa en la tromboangitis obliterante, junto a cambios de color y onicorrexis a veces sólo en los dedos correspondientes a la arteria digital afecta; en el síndrome de Raynaud, las uñas de las manos aparecen rajadas transversalmente y tan sutiles que son más coloreadas que las normales.

3. *Sistema nervioso central* (tabes, siringomielia) *o periférico* (neuritis). Suelen limitarse al territorio afecto; leuconiquia total, en bandas o puntiforme; onicorrexis; onicogrifosis; onicólisis.

4. *Procesos digestivos.* En la hepatitis crónica, colitis crónicas, esprue, es posible observar dedos hipocráticos con uñas en cristal de reloj, manchas acrómicas puntiformes y mengua de la lúnula (buscarla en el pulgar) por disproteinemia. En la degeneración hepatolenticular de Wilson, aparecen teñidas de azul por depósito de cobre.

5. *Procesos reumáticos.* Uñas muy frágiles que se doblan y rompen con mucha facilidad en la poliartritis crónica; con oquedades del mismo tamaño que las semillas de adormidera (uña punteada, semejante a la picada por gusanos) en la artropatía psoriásica. El brote de reumatismo poliarticular agudo puede motivar la presencia de líneas transversales o surcos de Reil-Beau.

6. *Dolencias endocrinas y metabólicas.* Uñas frágiles, secas, a veces con estriaciones transversales o longitudinales en la hipofunción tiroidea, tetania paratiroideopriva y diabetes mellitus; en la insuficiencia suprarrenal, puede aparecer pigmentación en bandas longitudinales (coincidiendo con la cutáneomucosa) que desaparecen con el tratamiento. En el escorbuto, son posibles hemorragias subungueales puntiformes, lineales o

difusas; en la malnutrición crónica disproteinémica, aparecen, junto con la reducción de la lúnula, bandas longitudinales pigmentarias, negras o de color gris oscuro, en las uñas de las manos y pies, muy frágiles, y se acompañan de una pigmentación oscura del dorso del dedo, mano, y aun codo, al revés de lo que ocurre en la pelagra, donde la piel es lisa. Esta «uña cebrada» se observa en el 5 % de los casos y desaparece con lentitud al mejorar la dieta.

7. *Intoxicaciones.* En la arsenical, la uña brilla y, así como en la intoxicación por talio, aparecen unas estrías grisáceas transversales de 1 mm de anchura, dispuestas en toda la amplitud de la uña y que avanzan con el crecimiento de ésta (bandas de Mees). La ingesta excesiva de clorhidrato de quinacrina provoca manchas negroazuladas en el lecho ungueal, paladar y en torno de las conjuntivas, nariz y orejas. Esta combinación cromática tiene valor patognomónico. En la argirosis, el lecho ungueal se tiñe de azul ceniciento. En un caso de intolerancia al ginergeno observamos intensa cianosis ungueal. Terminaremos citando como noxas lesionantes las sustancias empleadas en la manicura, como lacas y disolventes, algunos álcalis y herbicidas a base de dipiridilio (Gramoxone [paraguat]). El pirogalol (revelador fotográfico) adelgaza, estría y tiñe de oscuro las uñas. La manipulación mecánica de las uñas, a efectos estéticos, favorece la infección de los pliegues subungueales y periungueales (perionixis).

## MARCHA

Los trastornos de la marcha orientan hacia determinados padecimientos, sobre todo de los sistemas nervioso y locomotor.

La marcha es la resultante de una serie de actos coordinados de iniciación voluntaria, y que se realizan posteriormente de forma automática. Requiere, por tanto, un elemento determinativo y un elemento cerebrospinal ejecutivo y coordinador.

La marcha en el hombre se basa en la actitud vertical.

En el recién nacido, no es posible, a causa del predominio del tono de flexión.

La marcha cuadrúpeda aparece con la tonización de la musculatura de extensión, hecho relacionado con la actividad funcional de la esfera mesencefálica.

El paso de la fase cuadrúpeda a la marcha vertical está ligado al desarrollo de ciertas partes del cerebro frontal, considerado el mantenedor de la estación bípeda y de la marcha.

El hombre, de pie, moviéndose en terreno plano, puede avanzar, retroceder, desplazarse hacia derecha e izquierda, en línea recta u oblicua, dar media o un cuarto de vuelta y volver a partir.

*Estudiar el paso de una persona* consiste en examinar, en el plano sagital y en el plano frontal, al sujeto que evoluciona, es decir, visto de perfil o viniendo de frente, pero también en observar ciertos movimientos giratorios del busto y de la pelvis que se verifican en el plano horizontal. Aunque estos movimientos giratorios encuentran su expresión máxima en las medias vueltas y en la marcha oblicua, deben estar igualmente incluidos en la marcha normal en línea recta.

Por tanto, la evolución de la persona en terreno plano está, en realidad, regida por un componente de movimientos íntimamente ligados en los tres planos y que conduce a la armoniosa progresión en los diferentes modos de andar.

### Sistemas de paso conjugado

Describiremos tres sistemas conjugados en la marcha:

1. *Sistema de paso sagital.* Las articulaciones de amplia movilidad (tibiotarsiana, rodilla, cadera) son impulsadas hacia la progresión por los músculos más importantes de la economía por su fuerza y volumen, así el tríceps, cuádriceps, glúteo mayor.
2. *Sistema de paso lateral.* Necesario en la marcha bípeda, por desplazarse alternativamente de derecha a izquierda y de izquierda a derecha el centro de gravedad del cuerpo. Participan las articulaciones de la pronación subastragalina y cadera (músculos glúteos mediano y menor), con exclusión de la rodilla.
3. *Sistema giratorio en el plano horizontal.* Animado por los músculos de orientación en el plano horizontal (fibras superiores del glúteo mayor, transverso y oblicuo del abdomen, retromaleolares) precisa el viraje astragalino por encima del calcáneo, un avance pelviano oblicuo alrededor de la cabeza femoral y un giro de la cintura escapular inverso al de la pelvis.

Durante la marcha, los dos miembros inferiores se separan a la manera de las ramas de un compás, la cadera posterior junto con el miembro rezagado, y la cadera anterior, con el situado delante. Se observa rotación cotiloidea por enci-

© MASSON, S.A. Fotocopia: sin autorización es un delito.

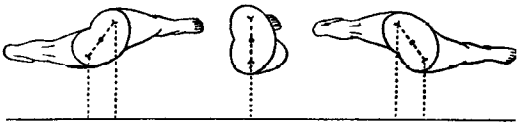

**Fig. 1-12.** Componente pelviano del paso. Proyección cefalocaudal.

ma de las cabezas femorales, que se encuentran, la anterior en rotación externa, y la de atrás en rotación interna, con una oblicuidad variable del eje transverso de la pelvis; es el denominado *paso pelviano de Ducroquet* (fig. 1-12).

El giro pelviano aparece exactamente compensado por otro inverso de la cintura escapular, transmitido por un movimiento axial vertical de las articulaciones vertebrales, junto con un viraje astragalino sobre el calcáneo (fig. 1-13).

Los sujetos de corta talla usan al máximo el paso pelviano y el giro inverso de la cintura escapular, de lo que resulta una marcha agitada, en contraste con los altos, cuyo eje pelviano transverso se mantiene casi perpendicular a la línea de progresión, usando muy poco la compensación escapular.

## Semiología de la marcha

Para *explorar la marcha,* se hace andar al sujeto, ligero de ropa, en una habitación espaciosa, bien iluminada y caldeada. Se examina de perfil, viniendo de cara y alejándose del observador. Nos fijaremos en si mira adelante, como es habitual, al suelo (con la vista en los movimientos de sus pies y donde pisa) o a un punto fijo situado a media altura («muletas oculares»); si la marcha es rápida y decidida o lenta y torpe, sin la apostura y gallardía naturales; si sigue una línea recta o se desvía; si separa en exceso los miembros inferiores en busca de una mayor base de sustentación o, por el contrario, los aproxima en demasía; si existe o

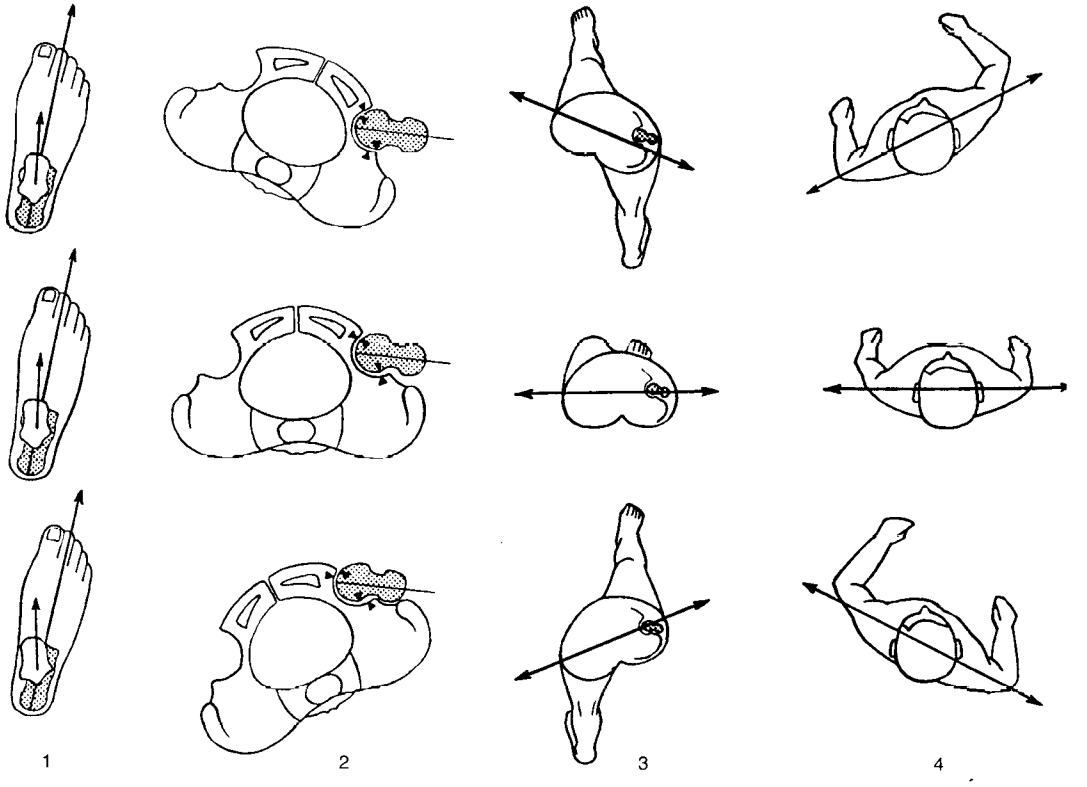


**Fig. 1-13.** Paso pelviano. 1, participación subastragalina; 2 y 3, estudio del giro pelviano alrededor de la cabeza femoral en el curso del paso pelviano; 4, compensación escapular por giro inverso.

no la basculación anteroposterior de la pelvis y la compensación escapular; si los brazos pendulan normalmente (el derecho avanza cuando lo hace el pie izquierdo, y viceversa), permanecen rígidos y pegados al cuerpo o, por el contrario, se separan en busca de puntos de apoyo o se mueven sin finalidad alguna, como en los coreicos.

En el examen de perfil, observaremos el juego de los muslos sobre el tronco, de las rodillas y tobillos y de los pies, precisando cuál es la parte que primero llega al suelo, el talón o la punta, y los puntos de apoyo.

Se *termina el examen,* haciéndole andar cierto número de pasos hacia delante y otros tantos hacia atrás, primero con los ojos abiertos y luego cerrados, así como detenerse bruscamente y volver sobre sus pasos a una señal convenida, para ver si lo hace con seguridad o tambaleándose.

La marcha propia de los distintos padecimientos orgánicos o funcionales se describe más adelante.

## MOVIMIENTOS

En estado de salud, el cuerpo y las extremidades se encuentran en reposo, excepto cuando se realizan movimientos voluntarios. Los movimientos involuntarios son desviaciones de la normalidad y ocurren cuando la persona se halla consciente o inconsciente. El diagnóstico de estos últimos es posible basándose en el interrogatorio (del propio enfermo; de los parientes que conviven con él; de los testigos de las crisis, si las hubo) y en los datos aportados por el examen clínico. El primero servirá para precisar en qué momento y en qué condiciones empezaron a manifestarse (después de un proceso infeccioso, traumatismo, *shock* emocional, accidente vascular agudo, etc.; en los motivados por un tumor, el enfermo sólo nos refiere que fueron precedidos o acompañados de cefalalgias, y los familiares, de posibles trastornos en la conducta) y si existen o no antecedentes familiares, como en ciertos temblores, epilepsia genuina, corea de Huntington, etc.

Durante el examen, nos fijaremos en el asiento y características de los movimientos. Si afectan a toda la musculatura, la mitad del cuerpo, un miembro (porción distal o proximal), un grupo de músculos, o un músculo o algunas fibras de un músculo si agitan o no el miembro; si el movimiento es rápido o lento (contaremos la frecuencia por minutos o segundos); si rítmico o arrítmico; las condiciones de su aparición (temblor estático, emotivo, cinético); las causas que los modifican (si aumentan al moverse, si disminuyen con la realización de movimientos voluntarios, etc.).

En caso de crisis convulsiva, y una vez liquidado el episodio agudo, indagaremos sus secuelas; equimosis, mordeduras de lengua, hemorragias conjuntivales, emisión involuntaria de orina y heces, anamnesis residual, estado crepuscular, etc.

En el capítulo de neurología, nos ocuparemos con detalle en los principales movimientos involuntarios, como convulsiones, movimientos coreicos, balismo y hemibalismo, atetosis, tics, espasmos musculares, mioclonías, temblor y miocimias.

En los *estados febriles graves,* se observa un movimiento oscilatorio de los músculos y tendones, en especial en la muñeca, conocido como subsalto tendinoso *(subsaltum tendinum)*, acompañado, en fase preagónica, de un movimiento continuo de los dedos como de «hilar copos de lana» (Hipócrates) o de recoger o frotar las ropas de la cama o de asir algo, frecuentemente los órganos genitales (carfología o crocidismo).

En el *coma urémico* en fase terminal, se observa un signo facial, que consiste en la presencia de movimientos espasmódicos moderados de proyección o de succión de los labios; carecen de ritmo; el intervalo entre un movimiento y el siguiente oscila entre 2 seg y 5 min.

Es llamativo del *precoma hepático,* un temblor a sacudidas basto, irregular y bilateral, pero no bilateralmente sincrónico, de flexión-extensión de la muñeca, con desviación cubital algunas veces (aleteo hepático o *flapping tremor*); la mejor manera de observarlo es haciendo que el enfermo extienda sus manos y efectúe la flexión dorsal de las muñecas o intentando la dorsiflexión con el antebrazo fijado contra el borde de una mesa o de un almohadón (fig. 1-14); el temblor puede afectar también a la lengua, los párpados y las piernas, pudiendo coincidir, preceder o seguir a la confusión mental. No es específico del coma hepático, pues también se observa en la uremia, insuficiencia respiratoria y cardíaca congestiva, hipocaliemias y gran desnutrición.

En la *enfermedad de Wilson* y en la *seudosclerosis de Westphal-Strümpell,* se observan con frecuencia sacudidas y movimientos similares a los que se llevan a cabo en el acto de remar («aletazos»).

En el *enolismo crónico,* el temblor de las comisuras bucales (a veces acompañado del del ala palpebral o del músculo orbicular) y lengua, se acompaña de temblor de los dedos, con un ritmo de 6-7 oscilaciones por segundo, y a menudo de

© MASSON, S.A. Fotocopiar sin autorización es un delito.

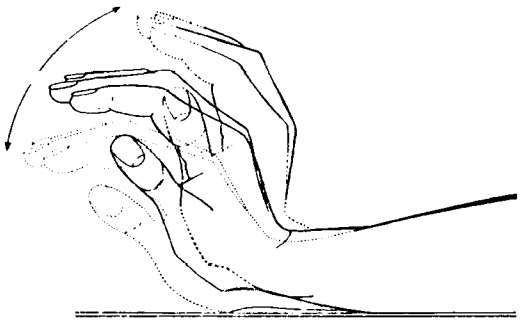

**Fig. 1-14.** Temblor «a sacudidas» desencadenado al intentar la flexión dorsal de la muñeca teniendo fijo el antebrazo *(flapping tremor)*.

tirones verticales o ligeros movimientos de rotación o pronosupinación.

En la *drogadicción,* se señala un movimiento anormal de la boca, como de masticación, con frotamiento repetido de la lengua con la cara interna del labio inferior.

## ■ PALPACIÓN

Es el método de exploración que se vale del sentido del tacto. Permite el examen de las partes normales o patológicas colocadas bajo la piel o en cavidades naturales de pared flexible, como el abdomen y el escroto, por la aplicación metódica de los dedos o la mano sobre la superficie cutánea. Además de la palpación *directa,* se practica la palpación *indirecta,* por medio de instrumentos; esta última permite explorar los conductos y las cavidades naturales o accidentales en las que no puede penetrar el dedo del médico. Puede decirse que los instrumentos con que se practica esta exploración están destinados, esencialmente, a prolongar los dedos del práctico o, mejor dicho, son continuación del tacto. Dichos instrumentos reciben nombres diversos, como sondas, catéteres, estiletes, etc.

### TÉCNICA

Aunque varía según el órgano que se vaya a explorar y la finalidad que se persiga, conviene que se adapte a unas sencillas normas generales que es útil recordar:

1. *Debe seguir a la inspección.* Nada revela tanto la deficiente educación clínica del médico como palpar de buenas a primeras la parte enferma, sin haberla precedido de una atenta y detallada inspección. La palpación complementa la inspección; en ningún caso la sustituye.

2. *Manos tibias y con las uñas cortadas.* Se colocan de plano, como acariciando, sobre la pared. El frío embota todas las formas de sensibilidad, y el contacto de la mano fría en la superficie cutánea provoca por vía refleja la contractura de los músculos subyacentes y el aumento de la tensión parietal, con el consiguiente desmedro de la palpación. El calentamiento de las manos se consigue frotándolas entre sí o aproximándolas a una fuente de calor. Se considera que están en condiciones térmicas adecuadas cuando no provocan sensación de frío al poner los dedos en contacto con el cuello del explorador.

3. *Todo va mejor cuanto más se palpa y menos se comprime.* Se debe evitar el hundir la mano en el abdomen que se explora, ya que la reacción de defensa del paciente impide que la palpación posterior sea lo suave que debe ser. El palpar suavemente, «como acariciando el vello», y procurando molestar lo menos posible a los enfermos, es lo que ha creado el calificativo de «tiene buenas manos», que todo médico debe esforzarse en merecer. «Hay que evitar que las manos, al palpar, parezcan garras».

4. *Suavidad de la superficie que se explora.* Los detalles profundos se perciben mejor espolvoreando la piel de la zona correspondiente con polvos de talco o untándola con vaselina, lo que disminuye las asperezas de la piel, facilita el deslizamiento de los dedos y embota menos la sensación táctil.

### TIPOS

La palpación puede ser uni o bimanual, según se acuda a una o ambas manos, y uni o bidigital, según se investiguen puntos dolorosos, colecciones fluctuantes u orificios (herniarios, etc.).

1. *Palpación unimanual.* Es útil para explorar la región precordial, las paredes torácicas, la tensión del vientre y algunos órganos abdominales (hígado, bazo, ciego, colon sigmoideo) que asientan en la línea media, en los hipocondrios o en las fosas ilíacas, lugares donde existe un plano posterior de apoyo resistente; en estos casos, la mano palpatoria o mano activa deprime los tegumentos de una manera progresiva y permanente, aprovechando las fases espiratorias para aumentar la presión; en

cambio, cuando se explora la movilidad respiratoria de las vísceras del abdomen, sobre todo hígado y bazo, la mano aplicada sobre la estructura que se explora o inmediatamente por debajo de ella permanece quieta, para así poder advertir el desplazamiento de las formaciones subyacentes; por eso se la denomina «mano en acecho».

2. *Palpación bimanual.* Ambas manos pueden ser activas como, por ejemplo, en la maniobra de la «amplexación» de Lasègue, en que, comprendiendo entre ellas sucesivamente ambas mitades del tórax, permiten apreciar las diferencias de volumen, especialmente en los derrames y en las sínfisis pleurales, y reconocer por una presión suficiente la existencia de fracturas costales, gracias a la crepitación ósea y al dolor provocado (fig. 1-15), y en la palpación bimanual de la pared abdominal (fig. 1-16) o bien una activa y otra pasiva, ya sea:

*a) Para relajar la pared.* La mano pasiva se apoya sobre la superficie abdominal a poca distancia de la mano activa y hace presión sobre ella, con el «talón» de la mano (maniobra de Obrastzow [fig. 1-17 A] o con la cara palmar de los dedos (maniobra de Galambos [fig. 1-17 B]) se denomina «mano de relajación».

*b) Para crear un apoyo resistente.* Como ocurre cuando se coloca la mano en la región lumbar para palpar el riñón o el colon ascendente o palpación oponente; se denomina «mano de sostén» (fig. 1-18).

*c) Para ayudar o favorecer la penetración de la mano activa.* En el caso de abundante panículo adiposo o de gran desarrollo muscular, se consigue este fin sobreponiendo la mano pasiva (que hace solamente fuerza) encima de la activa; se denomina «mano de presión» (fig. 1-19).

*d) Para investigar el signo de la «oleada ascítica»* o de Morgagni (v. más adelante).

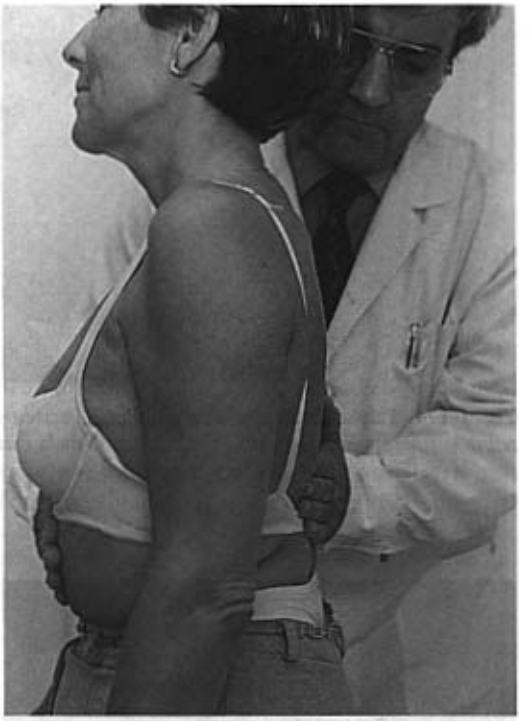

**Fig. 1-15.** Maniobra para apreciar la elasticidad pulmonar (amplexación).

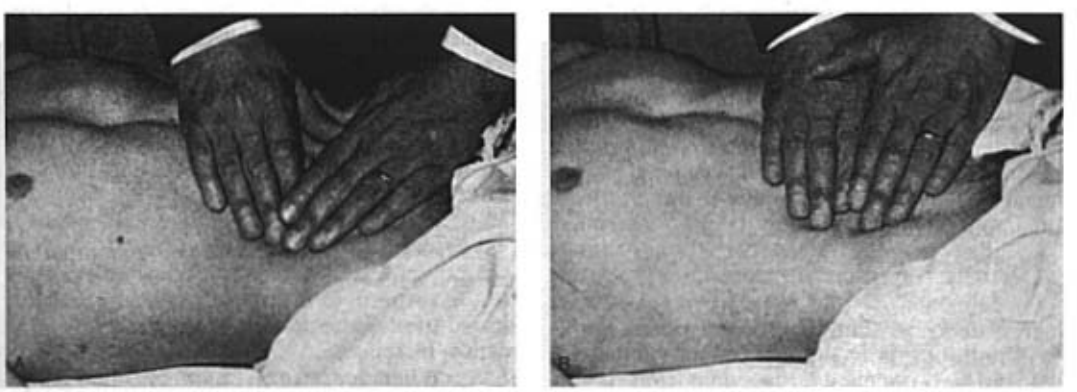

**Fig. 1-16.** Palpación bimanual con dos manos activas. A) Modo correcto de colocar los extremos digitales. Los pulpejos de los dedos forman una línea recta (levantando un poco ambos índices), cuyos distintos puntos en un instante dado reciben simultáneamente las sensaciones de lo que se toca, y por un fenómeno de suma, la percepción se amplifica; lo que no ocurre colocando las manos en contacto con los bordes radicales de los índices (B), pues la línea dipalpatoria es quebrada.

© MASSON, S.A. Fotocopiar sin autorización es un delito.

**Fig. 1-17.** Palpación bimanual con una mano activa y otra pasiva. Para relajar la pared, la mano pasiva se apoya sobre la superficie abdominal, a poca distancia de la mano activa, y hace presión sobre ella, ya sea con el «talón» de la mano, maniobra de Obrastzow (A), o con la cara palmar de los dedos, procedimiento de Galambos (B).

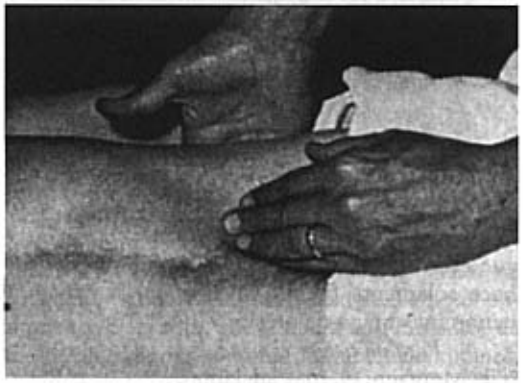

**Fig. 1-18.** Palpación oponente. La mano auxiliar de sostén crea un apoyo resistente en la región lumbar para palpar el riñón o el colon ascendente.

**Fig. 1-19.** Palpación con manos sobrepuestas. Útil en caso de abundante panículo adiposo o de gran desarrollo muscular. La mano pasiva hace fuerza sobre la activa (mano auxiliar de presión).

Al palpar, debe colocarse al enfermo en la posición más adecuada para cada órgano, es decir, en aquella en que la relajación de la pared es máxima y el órgano se hace más abordable.

El médico debe evitar que asome a su rostro la impresión que le produce el hallazgo de un dato de gran interés o la desorientación de una búsqueda infructuosa; el enfermo, en estos momentos, está espiando su expresión y, además, la familia dudará de él si lo que dice no se halla en consonancia con lo que expresó antes su rostro.

## Tacto

Es la palpación digital de una cavidad natural con uno o más dedos. Puede ser:

1. *Simple.* Si se limita a una cavidad (faringe, vagina, recto).
2. *Doble.* Si alcanza dos al mismo tiempo (vagina y recto).
3. *Combinado.* Si estando el dedo o dedos de una mano en la vagina o recto, los dedos de la otra mano deprimen el abdomen por encima de la sínfisis del pubis en busca o no de aquéllos.

## ■ PERCUSIÓN

Este método semiológico, debido a Auenbrugger (1761) y vulgarizado media centuria después por Corvisart (1808), fue estudiado con base científica a partir de Piorry (inventor del plesímetro), Wintrich, Skoda y Traube.

Consiste en *golpear suavemente* la superficie del cuerpo con el fin de obtener sonidos cuyas cualidades permiten reconocer el estado físico del órgano subyacente. A esta percusión, llamada *comparativa* porque por medio de ella comparamos el sonido que se obtiene con el que normalmente se encuentra en esta misma región, se opone la *topográfica,* que sirve para limitar los contornos de los órganos. El procedimiento es exactamente el mismo (salvando las distancias) que el empleado por los taberneros (el padre de Auenbrugger lo era) para determinar, por medio de golpes dados con los dedos o con un martillo, el nivel del contenido de sus barriles.

### MÉTODOS

Son plurales y adecuados a cada zona a percutir:

1. *Inmediata o directa.* Era la que usaba Auenbrugger, golpeando directamente con los dedos de una mano dispuestos en forma de gancho o mano de comadrón. Esta percusión apenas se usa, pues en las regiones blandas el sonido que produce es muy apagado y poco claro. Sólo recurrimos a ella para valorar el clapoteo gástrico, percutir las clavículas durante el examen de los pulmones (percusión directa y suave con el dedo) y al iniciar la percusión del tórax, para darnos cuenta rápida de si las bases se encuentran ocupadas (fig. 1-20).

2. *En «resorte».* Es una variante de la anterior, en la cual el dedo medio o índice flexionados o bien los dedos agrupados, se disparan contra la pared abdominal (fig. 1-21). Es muy útil para el diagnóstico de un derrame peritoneal libre.

3. *Medial o dígito-digital,* de Gerhardt. Es la más usada; se interpone entre el dedo que golpea (dedo percutor) y la superficie del cuerpo, un dedo (medio o índice) de la otra mano (dedo plesímetro). Este método tiene una serie de ventajas, como son su comodidad, pues no requiere instrumento alguno, da sonidos de una gran pureza y completa la sensación auditiva con una táctil particular (percusión palpatoria, de Ebstein), que difiere si la zona sobre la que actúa es mate o sonora (fig. 1-22).

El *dedo plesímetro* se apoya con cierta firmeza sobre la zona que explorar, adaptándolo a las desigualdades de la superficie para eliminar la interposición de aire entre éste y la piel.

4. *Con la faceta dorsal de los dedos.* Con los dedos ligeramente flácidos, se golpea rítmicamente y con suave energía la superficie que estudiar. Es un método excelente para determinar la presencia de ascitis en voluminosos abdómenes con gran distensión aérea (fig. 1-23).

5. *Puntiforme.* Es la aplicación solamente del extremo de la falange terminal del dedo plesímetro, estando los restantes dedos levantados y sepa-

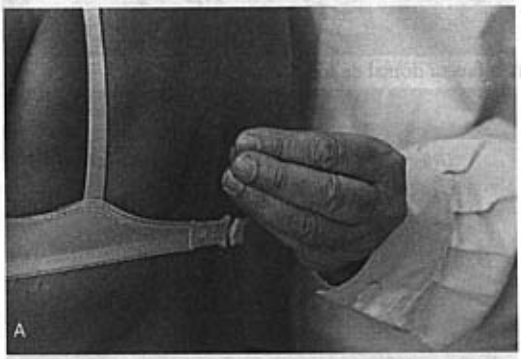

**Fig. 1-20.** A) Percusión directa o inmediata del tórax (método de Auenbrugger). Los cuatro dedos de la mano se disponen reunidos y encorvados de manera que sus yemas queden en un mismo plano vertical y formando con la palma de la mano un ángulo agudo; se percute sobre el tórax merced a movimientos de charnela de la articulación de la muñeca. Este proceder es útil para darse cuenta rápida, al comenzar la percusión, de si las bases pulmonares se encuentran ocupadas. B) Lo mismo vale para la ascitis.

© MASSON, S.A. Fotocopiar sin autorización es un delito.

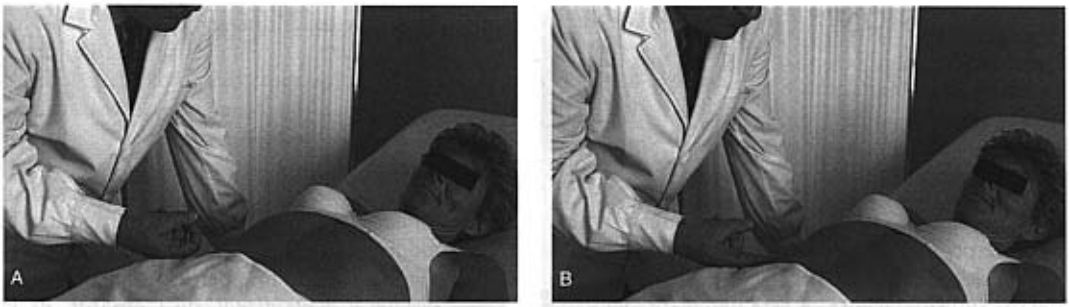


**Fig. 1-21 A y B.** Percusión en resorte.

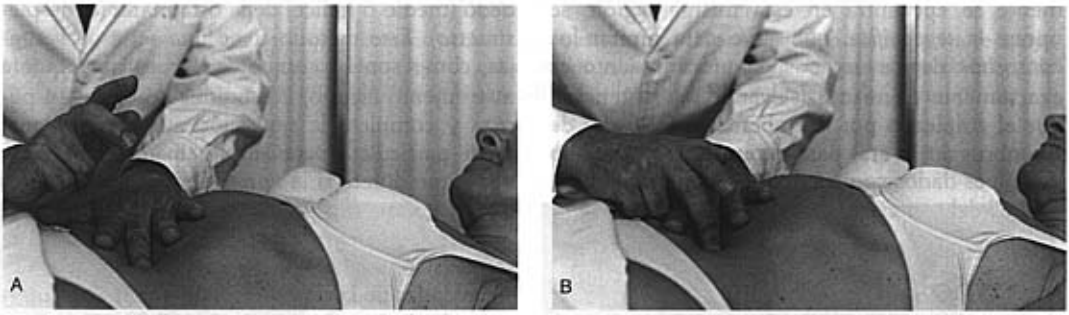


**Fig. 1-22 A y B.** Percusión digitodigital (método de Gerhardt).

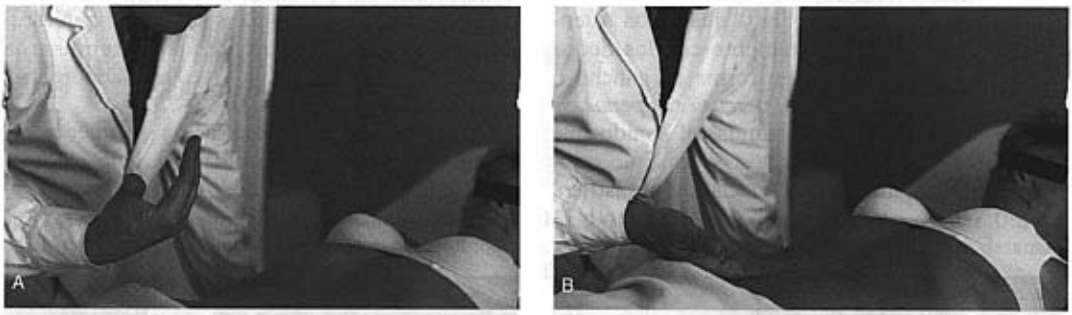


**Fig. 1-23 A y B.** Percusión con la faceta dorsal de los dedos.

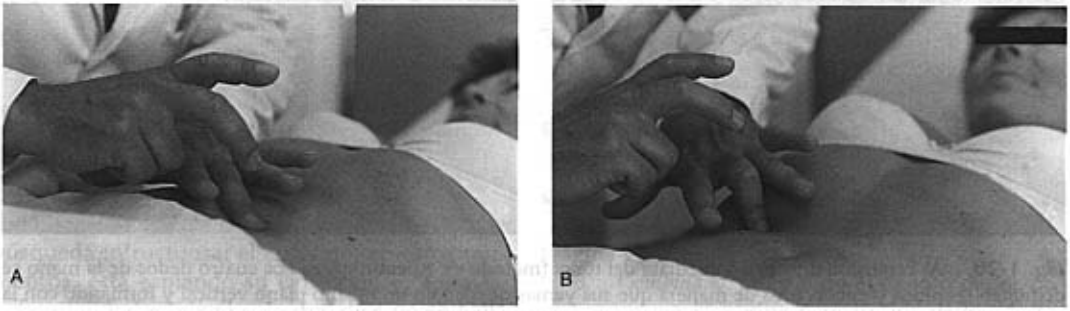


**Fig. 1-24 A y B.** Percusión puntiforme. El dedo plesímetro puede estar a plano o doblado por la primera y segunda falanges, apoyando en la zona la punta del dedo.

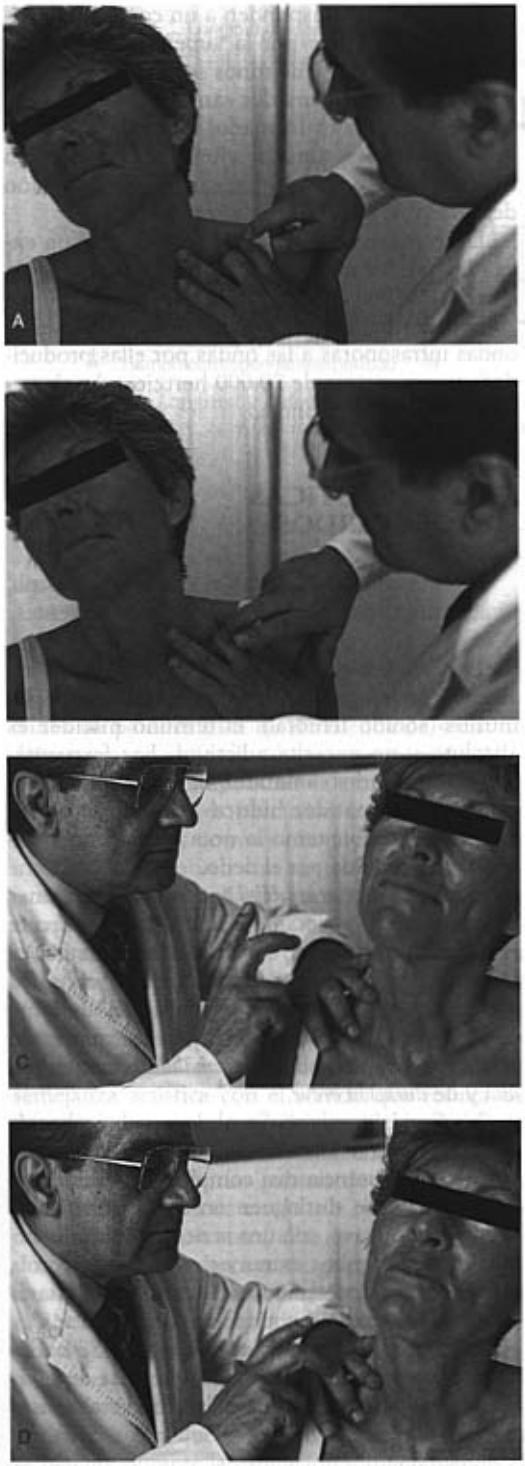


**Fig. 1-25 .** Ortopercusión digital, de Plesch. A, B) Ápex izquierdo. C, D) Ápez derecho.

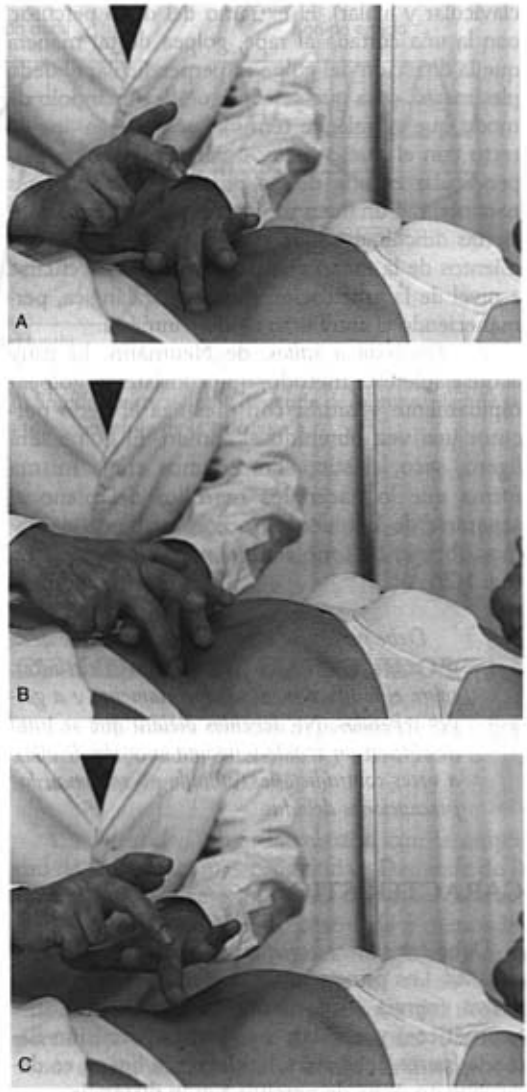


**Fig. 1-26 A-C.** Percusión a saltos.

rados de la piel con la finalidad de no amortiguar las vibraciones producidas y de restringir al máximo la superficie plesimétrica del dedo (fig. 1-24).

6. *Ortopercusión digital,* de Plesch. Es otra técnica consistente en flexionar en ángulo recto la II falange del dedo percutido sobre la I, aplicarlo apoyándolo en la extremidad distal de la III falange, colocada verticalmente a continuación de la II, y percutir sobre la interlínea articular entre la I y II falanges (fig. 1-25). Se emplea para demarcar zonas de reducida y limitada extensión, en las que a veces es difícil colocar el dedo plano (regiones supra-

© MASSON, S.A. Fotocopiar sin autorización es un delito.

clavicular y axilar). El extremo del dedo percutor, con la uña cortada al rape, golpea de tal manera que la dirección del golpe es perpendicular al dedo plesímetro, cosa que se consigue flexionándolo de modo que su falange terminal se halle en ángulo recto con el hueso metacarpiano; este golpe perpendicular es una de las principales condiciones para obtener un buen sonido regular, si bien ofrece ciertas dificultades para el principiante. Los movimientos de la mano que percute deben efectuarse a nivel de la articulación metacarpofalángica, permaneciendo el antebrazo rígido e inmóvil.

7. *Percusión a saltos,* de Neumann. Es muy aconsejable este método, que consiste en golpear rápidamente y retirar con presteza el dedo percutor una vez obtenido el sonido. El golpe será ligero, seco, elástico. Procedemos en la misma forma que lo hacen los martillos del piano al separarse de las cuerdas, o como cuando deseamos obtener un tono claro al percutir en un gong (fig. 1-26 A-C).

*Debe percutirse siempre sobre el mismo dedo y a golpes espaciados y no, como se suele hacer, sobre el índice o medio indistintamente y a golpes repetidos. No debemos olvidar que se trata de obtener un sonido y no una sucesión de ellos, a veces contradictorios, cuando no se toman las precauciones debidas.*

## CARACTERÍSTICAS

Debe ser *suave, superficial y siempre de igual intensidad.* Los principiantes suelen hacerla con excesiva energía («sus manos parecen un martillo neumático») y olvidan que aun la percusión llamada fuerte debe ser relativamente ligera, es decir, que no se ha de percibir a gran distancia.

Al percutir, ponemos en vibración cuerpos elásticos que emiten ondas sonoras, las cuales, propagándose a través de un medio elástico (generalmente aire), llegan a nuestro oído y producen en él la sensación de sonido.

Las ondas sonoras pueden representarse por líneas onduladas y en ellas cada vibración equivale a una porción de la onda que comprende dos salientes sucesivos. La distancia entre los puntos que limitan dicha porción se denomina *longitud de onda,* y la que media entre un saliente y un entrante, *amplitud de onda* (fig. 1-27 A). El tiempo que tarda la onda de propagación en avanzar una longitud de onda se llama *período,* y el número de vibraciones por segundo, *frecuencia.*

Los *sonidos* corresponden a un conjunto de vibraciones formadas por la superposición de un tono fundamental y de tonos secundarios, de frecuencia múltiple, llamados «armónicos»[16].

Los *ruidos* están formados por muchos sonidos y resulta una suma de vibraciones de aspecto irregular y aperiódico. Si producen una sensación desagradable se califican de «estridentes».

Las terminaciones del nervio auditivo son excitadas por vibraciones cuya frecuencia se sitúa entre 20-20.000 ciclos/s o hertzios; por debajo de 20 hertzios hablamos de *infrasonidos* (y llamamos ondas infrasonoras a las ondas por ellas producidas), y por encima de 20.000 hertzios, de *ultrasonidos* y ondas ultrasonoras.

## CARACTERÍSTICAS DE LOS SONIDOS

Percutiendo las distintas regiones del cuerpo, se auscultan sonidos de características diferentes:

1. *Sonido mate.* Se obtiene sobre órganos sin aire, como las grandes masas musculares de los muslos (sonido femoral). El término matidez es absoluto y no necesita adjetivos. Los frecuentemente empleados, «matidez de madera», «matidez pétrea», «matidez hídrica», tienen por objeto evidente describir tanto la nota oída como la resistencia percibida por el dedo.

El sonido mate es *débil* (pues las vibraciones producidas son poco amplias); cuando se percute el tórax de un paciente con un derrame pleural, el sonido claro pulmonar lo oyen bien todos los presentes, mientras que el mate del derrame pleural es audible solamente por los que están cerca del paciente, al ser de *tonalidad* (frecuencia) *alta* y de *duración breve.*

2. *Sonido timpánico.* Se obtiene sobre el estómago e intestino. Las vibraciones son sencillas, regulares, con ausencia casi completa de sobretonos o armónicos. Se distinguen un sonido timpánico agudo y otro grave, con una serie de sonidos intermedios entre ambos extremos, en relación con la tensión del gas contenido en la cavidad. Si ésta es excesiva, la percusión obtiene un sonido mate.

3. *Sonido claro o resonante pulmonar.* Se obtiene por la percusión del pulmón y resulta de la vibración del aire situado entre las lengüetas tensas

[16] «Armónicos» son sonidos cuya frecuencia es múltiplo de la de otros denominados «fundamentales», y que se producen simultáneamente con éstos.

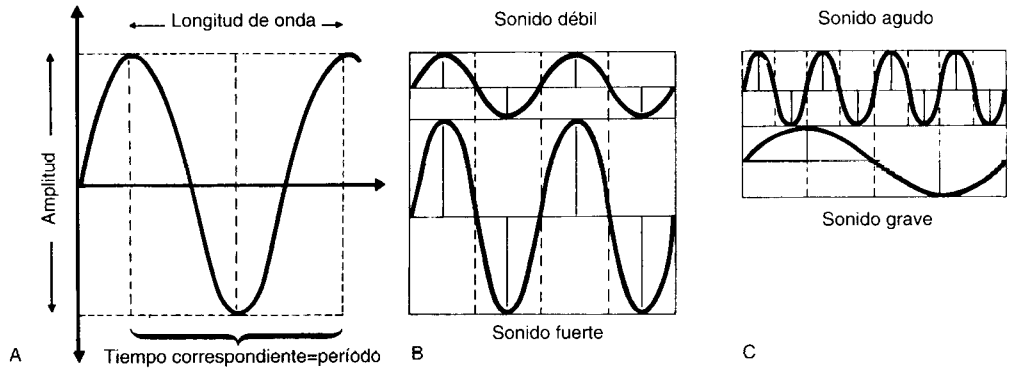


**Fig. 1-27.** A) Longitud y amplitud de las ondas sonoras. B) Sonido fuerte y débil; depende de la intensidad de las vibraciones producidas. C) Altura o tono; depende de la frecuencia.

del parénquima. Es *fuerte,* resonante, de *baja tonalidad y rico en armónicos,* que determinan su cualidad o timbre.

4. *Sonido metálico* (resonancia anfórica). Se asemeja al timpánico, excepto en que la nota es más resonante y como haciendo eco, y tiene una calidad claramente metálica. Se oye sobre cavidades de paredes lisas de no menos de 4 cm de diámetro y en el neumotórax a gran tensión. Nos haremos una idea aproximada escuchando el sonido que produce la percusión suave de uno de nuestros carrillos convenientemente dilatado por insuflación. También vale sostener contra la oreja una pelota pequeña de goma, a la que se percute con la uña. Esta nota se compone de armónicos altos con un tono fundamental bajo. Su duración es mayor que la del tono timpánico.

5. *Ruido de olla cascada* (*bruit de pot felé,* de los autores franceses). Fue descrito primero por Laennec al percutir el tórax de tuberculosos. Tiene gran semejanza acústica con el sonido que resulta de percutir ligeramente una olla cascada o rajada o la pera de un pulverizador. También vale el siguiente artificio, se unen las palmas de las dos manos sin comprimirlas y de modo que quede un pequeño espacio de aire entre ellas, y con el dorso de una de las dos se dan ligeros golpes sobre la rodilla, de forma que a consecuencia del golpe brusco el aire contenido en la cavidad se escape por los lados. Es un ruido estenótico que se produce cuando el aire contenido en una cavidad se ve obligado a salir de ella bruscamente a través de una abertura estrecha o pequeña hendidura. Se oye mejor si se percute durante la espiración y manteniendo el sujeto la boca abierta. Se aconseja poner el oído o el pabellón del estetoscopio lo más cerca posible del tórax o de la boca. Este sonido puede obtenerse también por medio de la percusión del tórax de un niño mientras llora.

## CUALIDADES DE LOS SONIDOS

Las cualidades sónicas dependen de las vibraciones, frecuencia, intensidad y elasticidad de las estructuras (fig. 1-27 B y C):

1. *Intensidad.* Guarda relación con la amplitud de las vibraciones producidas. Depende de la fuerza con que se golpea (un diapasón produce siempre el mismo sonido, pero más o menos intenso según la mayor o menor energía empleada para ponerlo en movimiento), así como de la masa y constitución física particular del órgano percutido. Con un golpe de la misma fuerza, el tórax de un adulto da una nota más intensa que un tórax infantil; asimismo, en iguales condiciones, la nota del pulmón es más intensa que la del hígado, porque el pulmón, con su contenido aéreo, es un órgano mucho más elástico y vibra, por tanto, con mayor facilidad. Los sonidos pueden ser, según su intensidad, *fuertes y débiles.*

2. *Altura o tono.* Depende de la frecuencia. Se expresa en ciclos por segundo o hertzios. Los sonidos de gran frecuencia son *agudos* o altos; los de poca frecuencia, *graves* o bajos. Será de utilidad para el estudiante recordar que cuanto más mate es la nota, más alto es el tono, y comparar las diferentes notas de un dispasón de 256 vibraciones por segundo con las de otro de 128.

3. *Timbre.* Cualidad del sonido en virtud de la cual el oído distingue dos sonidos del mismo

© MASSON, S.A. Fotocopiar sin autorización es un delito.

tono e intensidad al ser producidos por diversos instrumentos (piano y violín). Este carácter guarda relación con los sonidos armónicos que acompañan al fundamental y cuyo número e intensidad varían según el instrumento de donde proceden.

4. *Duración.* Guarda relación con la intensidad y amplitud de la vibración inicial y la elasticidad del tejido presentado. Así la nota mate del hígado, considerando iguales los demás factores, no sólo es menos intensa que la nota pulmonar, sino de una menor duración.

Al ocuparnos en la percusión del tórax insistiremos sobre la *vibración simpática* o consonancia (*con + sonare* = sonar con), cuya importancia ya fue subrayada por Skoda.

## ■ AUSCULTACIÓN

La auscultación, como método de exploración clínica, consiste en aplicar el sentido del oído para recoger todos aquellos sonidos o ruidos que se producen en los órganos.

Estos ruidos pueden ser originados por el propio órgano (contracción cardíaca; borborigmos intestinales) o en el órgano mismo, pero sin que éste tome una participación inmediata en su producción (soplos intracardíacos).

Aunque Hipócrates ya conocía no sólo el ruido de sucusión que lleva su nombre, sino también los roces pleuríticos, que él comparaba al crujido de un trozo de cuero, debe atribuirse el descubrimiento de la auscultación a Laennec (1781-1826), también el primero en emplear el estetoscopio. La obra del gran clínico francés ha sido perfeccionada por gran número de autores, entre los que citaremos, limitándonos a los clásicos a Skoda, Wintrich, Traube y Gerhardt.

### TIPOS

La auscultación, como la percusión, puede ser:

1. *Directa* (inmediata). En ella se aplica la oreja, ejerciendo cierta presión, directamente sobre el cuerpo del examinando, con interposición de un ligero paño de hilo (fig. 1-28). Es de técnica fácil (no requiere instrumental) y obtiene los ruidos intensos y puros, evitando los parásitos debidos al roce del fonendoscopio con la piel. Sus inconvenientes son la excesiva proximidad del enfermo; el localizar con poca exactitud el lugar donde radica la lesión (el tamaño reducido del estetoscopio permite señalar el sitio preciso); el no ser posible en ciertas regiones anatómicas circunscritas, como supraclaviculares o axilares, en las que no cabe aplicar el pabellón de la oreja, ni aconsejable en el plano anterior del tórax en la mujer, por razones obvias. Mantiene su vigencia para las bases del pulmón en el plano posterior.



**Fig. 1-28.** Auscultación inmediata. La oreja del médico se aplica sobre el cuerpo del individuo examinado interponiendo un lienzo fino, no almidonado ni de seda.

2. *Indirecta (mediata).* En ésta, se escucha mediante un aparato llamado *estetoscopio o fonendoscopio*[17]. Es el método más empleado por eludir muchos de los inconvenientes que hemos señalado para la auscultación directa, pero el estudiante debe familiarizarse con esta última para los casos en que, por motivos imprevistos, no lleve su fonendoscopio o se vea obligado a auscultar a un

[17] *Estetoscopio*: instrumento a modo de trompetilla acústica que sirve para auscultar. *Fonendoscopio*: aparato semejante al estetoscopio más perfeccionado (con membrana, campana, o ambas) y para audición biauricular.

niño al que puede suscitar temores el aspecto del aparato.

Para que la auscultación con un fonendoscopio resulte eficiente, influyen, aparte la pericia y oído musical del práctico, el hábito de utilizarlo, así como el realizarla en un ambiente silencioso, cosa más factible en el consultorio del médico que en los medios hospitalarios con rumores de fondo, debidos a factores humanos o instrumentales, que alcanzan niveles de 60-70 decibelios. Se debe tener en cuenta que un sonido cardíaco apenas perceptible en completo silencio debe tener una intensidad 12 veces superior para ser oído con la misma claridad en la sala del hospital.

*No hay que olvidar que, para sacar buen partido a un fonendoscopio, lo primero que hace falta es saber auscultar.*

*La parte más importante de todo el sistema auscultatorio es lo que queda entre los auriculares del fonendoscopio.*

## ■ OLFATO[18]

La aplicación del sentido del olfato, en clínica, comienza con Hipócrates, al que siguen Teofrasto de Efeso («Todo es más o menos odorífero», escribía en su tratado de 14 capítulos *De odoribus*), Bravo de Piedrahita (el primero en Europa que intenta demostrar la posibilidad del diagnóstico y pronóstico por el olor y sabor que ofrecen los líquidos orgánicos), J. L. Petit, Langer, Landré, Beauvais, Hipp, Cloquet, Monin y Menini, entre otros.

De la misma manera que en la inspección, comenzaremos a recoger nuestras impresiones olfatorias cuando entremos en la habitación del enfermo o cuando en la clínica hospitalaria nos acerquemos a la cabecera de éste. El número de datos positivos obtenidos depende de la memoria olfatoria del médico, adquirida con la práctica.

El olor que se percibe en los enfermos suele ser complejo y resulta de la mezcla del producido por el aire espirado, sudor, emanaciones de las cavidades naturales (nariz, boca, vulva y vagina, ano y recto [gases intestinales, etc.]), secreciones purulentas (fístulas) o exudados (úlceras secretantes cutáneas), etc. En algunas ocasiones, como venenos volátiles (anhídrido sulfuroso, ácido cianhídrico, plomo, tetraetilo, etcétera), es útil fijarse en el olor de la ropa impregnada por el tóxico.

El *olor de las secreciones cutáneas* es característico en algunas enfermedades. Citaremos el propio del sudor de los tíficos; de la melitococia (como paja mojada); de los reumáticos; de la linfogranulomatosis maligna (recuerda el del esputo purulento diluido), de la acidemia isovaleriánica (como queso agrio); mucoviscidosis; de los tuberculosos (el sudor, sobre todo el axilar, es muy penetrante). En los niños con raquitismo, los sudores nocturnos de cabeza y nuca que empapan la almohada despiden un olor peculiar y penetrante.

El *aire espirado* huele, a veces, de manera característica, impregnando en ocasiones el ambiente. Citaremos el olor a fruta fresca (como manzana) o heno recién cortado del coma diabético; el *sui generis* del alcohólico; el de ajos en las intoxicaciones por selenio o telurio; el de almendras amargas en la intoxicación por nitrobenceno (esencia de mirbana); el penetrante en la intoxicación yódica, fenólica, por tetracloruro de

[18]El hombre pertenece a los llamados *microsmatos*, mientras que el corzo, perro y otros mamíferos se encuentran entre los *macrosmatos*. En comparación con los animales, el sentido del olfato en el hombre es débil, pero frente a otros de sus sentidos es muy sensible.

La *olfatometría* sirve para medir, definir y valorar el sentido del olfato en el individuo. Puede ser subjetiva y objetiva; esta última no forma aún parte de la práctica habitual. Dos factores importantes son el umbral olfativo (olfatometría cuantitativa) y la discriminación (valiéndose de sustancias odoríferas estables, perfectamente definidas, no absorbibles).

Es bien conocido el hecho de que la especie humana posee tres zonas cutáneas especialmente dedicadas a producir olores, las cuales están dotadas de pelos para mantenerlos, son las axilas, región anogenital y la areola del pezón.

En las axilas, son las glándulas sudoríparas apocrinas las generadoras de olores y en la región anogenital, aparte el sudor, contribuyen al olor el esmegma en el hombre y las secreciones vulvares y vaginales en la mujer. El lactante huele intensamente la areola del pezón, y ello le atrae.

No hay que encarecer la importancia del olfato en la conducta de los animales (incluido el *homo sapiens*) en lo tocante a la atracción sexual. Todos secretan unas sustancias odoríficas de origen hormonal (*feromonas*) excitantes sexuales, al ser captadas por la pituitaria de individuos del sexo opuesto.

Llama la atención el hecho de que nuestra actual civilización trata de suprimir los olores corporales mediante el rasurado de axilas (del mismo modo que en el mundo musulmán todavía es corriente la depilación del área genital por parte de las mujeres) y la aplicación de desodorantes y perfumes por parte de la mujer y la circuncisión en el hombre. La pregunta es, si ello, a la larga, podrá tener una repercusión sobre la sexualidad. Creemos que el asunto es muy discutible. La verdad es que por muchas feromonas que emitan hombres y mujeres, nada supera a la vista, por lo que a la atracción sexual se refiere (y una axila depilada es a la vista de muchos más atractiva), y por lo que toca a los olores, un buen perfume o simplemente el olor «a limpio» tienen para cualquier persona medianamente cultivada, un poder erotizante muy superior a ciertos olores, por muy «naturales» que sean.

© MASSON, S.A. Fotocopiar sin autorización es un delito.

carbono o debido a procesos que radican en la nariz (ocena), boca (dientes, amígdalas), vías aéreas superiores (abscesos y, sobre todo, gangrena pulmonar, bronquitis fétidas, etc.), esófago (cáncer, megaesófago, divertículos), estómago (gastritis, cáncer, úlcera), hígado (hepatitis graves, necrosis, recuerda el mercaptano; *foetor hepaticus*), intestino (colitis, estreñimiento [aliento estercoráceo]), etc.

El *olor de la orina,* es aromático y, a veces, modificado por ingesta de algunos alimentos, como espárragos, coles, cebollas, ajos. Es amoniacal (en la orina recién obtenida), en los casos de retención con infección urinaria; fétido (como podrido), en las orinas albuminosas; de manzanas, orujo o hierba cortada, en la diabetes descompensada (por la acetona); de jarabe de arce *(maple syrup disease),* en la leucinosis; de flores de lúpulo o apio en las orinas ricas en fenilalanina y ácidos fenilpirúvico y fenilacético; estercoráceo, en las fístulas vesicorrectales. La trementina, copaiba, azafrán y valeriana originan un sutil olor a violetas.

El *olor de las heces* normales se debe a la presencia de escatol. En la dieta cárnea y dispepsia de putrefacción es pútrido (por la gran cantidad de indol, escatol y anhídrido sulfuroso), y agrio, como manteca rancia, en la de fermentación. Muy repugnante (pero muy característico) es el de la melena y cáncer ulcerado del recto[19].

A veces, los gases emitidos, además de odoríferos, son *inflamables,* lo que propició que el empleo de aparatos electroquirúrgicos ocasionase explosiones durante su manejo (cirugía del tubo digestivo).

## ■ SENTIDO DEL GUSTO

El gusto es el sentido que, en sí, directamente, tiene menos importancia en clínica. El afán de llegar al diagnóstico llevó a los médicos hipocráticos a investigar el sabor dulce o amargo del cerumen (mereciendo por ello el nombre de «coprófagos» por parte de los autores satíricos), el acre duradero de las partes necrosadas, el azucarado de la orina de los diabéticos. Los pacientes nos refieren, con frecuencia, el gusto amargo de los vómitos biliosos; el ácido de los gástricos; el fecal de las crisis obstructivas intestinales y el salado en las vómicas por quiste hidatídico abierto en el árbol respiratorio.

El gusto es percibido por una serie de papilas más abundantes en la lengua, pero también presentes en el paladar, faringe y laringe. Cuentan también el sentido del olfato y el tacto.

Se pueden detectar *cuatro sabores fundamentales,* así, dulce, salado, ácido y amargo.

### Alteración específica

Se ha observado que diferentes enfermedades pueden alterar el sentido del gusto, haremos una pequeña reseña de carácter específico:

1. *Lesiones bucales extensas.* Algunas actúan como si se anestesiara la lengua y el paladar. Las dentaduras colocadas entre el paladar duro y el blando tapan las papilas ubicadas en este lugar. Se observa disminución de la sensibilidad para el ácido y amargo.
2. *Discinesia gonadal cromatinnegativa.* Sensibilidad normal para el dulce y el salado; niveles muy elevados para el amargo.
3. *Seudohipoparatiroidismo.* Menor sensibilidad gustativa para el amargo y para el ácido, normal para el dulce y salado.
4. *Síndrome de Riley-Day.* Disminución muy intensa o abolición absoluta de la sensibilidad gustativa. La mayoría de estos pacientes son incapaces de distinguir el agua de las soluciones con diferentes sabores, aun a concentraciones fuertes.

## ■ TERMOMETRÍA CLÍNICA

Tiene por objeto el estudio de la temperatura del cuerpo, la cual se altera en el curso de múltiples procesos patológicos.

Se aconsejan dos tomas diarias en el mismo sitio. Por existir un ritmo nictemeral (con dos máximos a las 9 y 18 h y dos mínimos a las 3 y 12 h, aun estando el sujeto encamado) se aconseja hacerlo en las dos primeras. La temperatura axilar fisiológica no suele superar los 37 °C, la inguinal los 37,2 °C, la bucal los 37,4 °C y la rectal los 37,8 °C. Es preferible confiar en las vías axilar, bucal y rectal.

[19] Citaba Von Hochenegg la siguiente anécdota personal: «Con ocasión de una excursión de caza se vio obligado a escalar una montaña detrás de un cazador al que conocía hacía años. El extraño olor nauseabundo de los gases intestinales del que le precedía, le indujo a reconocer al cazador en una choza, confirmándose su sospecha de que éste padecía un carcinoma de la porción alta del recto».

## TERMÓMETRO

Aparato inventado por Galileo, es el útil idóneo para verificar la temperatura corporal. Instrumento de aplicación habitual en la práctica clínica desde hace algo más de un siglo. La primera gráfica térmica fue publicada por Traube en 1851.

El termómetro más usado consta de un tubo capilar cerrado, de vidrio, ensanchado en la parte inferior a modo de pequeño depósito, que contiene un líquido, por lo común mercurio, el cual, dilatándose o contrayéndose por el aumento o disminución del calor, señala los grados de temperatura en una escala colocada al lado o grabada sobre el tubo. Por motivos prácticos, suele comprender de 35-42 °C. Los anglosajones se mantienen fieles a la escala de Fahrenheit. Existen también termómetros metálicos garantizados para una precisión de 0,2 °C y electrónicos con márgenes de error de 0,1 °C.

Se comienza limpiando el termómetro, sobre todo cuando vamos a ponerlo en la boca. Se han observado vulvitis y gonococias rectales (estas últimas en niñas hospitalizadas) consecutivas al uso de un termómetro no desinfectado y común para toda una sala de enfermos, por lo que es exigencia el personalizar el termómetro.

Se observa si la columna de mercurio está cerca del depósito. De no ser así, se la hace bajar sacudiendo el aparato. En caso de que se rompa la columna de mercurio, bastará con calentar el depósito hasta lograr unir la parte que asciende con la rota. Una vez juntas, bastará sacudir y todo el mercurio bajará, dejando el termómetro en condiciones de ser utilizado. Debe ponerse en cada ocasión una sola vez, y no menos de 2 ni más de 5 min.

## LUGAR DE TOMA DE LA TEMPERATURA

Es conveniente tomarla en los orificios naturales, reflejo fiel de la interna, en lugar de la cutánea, mucho más variable. En una habitación fría, por ejemplo, la temperatura de la piel puede descender notablemente, sin que se altere para nada la interna. Se aconsejan:

1. *Cavidad axilar.* Si la toma se realiza en este punto, la mano del lado correspondiente se ha de aplicar sobre el hombro del lado opuesto con el fin de comprimir la axila en estudio. Son inconvenientes, la excesiva descarnación de los sujetos emaciados y el exceso de pilosidad.
2. *Boca.* El bulbo del termómetro se coloca debajo de la lengua. Los labios se mantienen cerrados. Existen unas delgadas cubiertas de plástico cambiables para evitar el contacto, a veces séptico, entre la boca y el cristal del aparato.
3. *Recto.* Se obtienen cifras constantes pese a la presencia de escíbalos, malos conductores del calor. Están influidas por el ejercicio físico (marcha) y procesos inflamatorios pelvianos. En los recién nacidos pueden producirse ulceraciones hemorrágicas y perforaciones rectales, por lo que deben utilizarse termómetros con bulbo en vez de puntiagudos.
4. *Vagina.* Pese a su evidente incomodidad, da valores estables.
5. *Conducto auditivo.* Ofrece datos térmicos muy exactos y constantes. Los termómetros deben adaptarse por medio de un bulbo distal. Si no se es prudente, hay riesgo de perforación del tímpano. Tienen gran predicamento los termómetros electrónicos.
6. *Pliegue inguinal.* Es aplicable la técnica de la toma en axila.

## CARACTERÍSTICAS DE LA TEMPERATURA CORPORAL

Cabe señalar que, en un cierto número de sujetos sanos, la temperatura basal axilar excede los 37 °C («*floridez térmica*»).

El estudio comparativo entre las temperaturas axilar y rectal tiene notoria utilidad clínica para el diagnóstico de los procesos sépticos pelvianos (anexitis, pelviperitonitis), y apendiculares agudos, en la que la diferencia puede alcanzar hasta 2 °C a favor de esta última. Este dato clínico es muy estimable. En el colapso, baja la temperatura de la piel (hasta menos de 34 °C en las formas álgidas) y se mantiene la del recto. En la isquemia intestinal de origen vascular, la temperatura rectal es muy baja.

## TIPOS SEMIOLÓGICOS

Interesa precisar el alcance de los términos hipotermia, distermia, febrícula, hipertermia y fiebre.

### Hipotermia

La temperatura rectal es inferior a 35 °C. Existen varios niveles:

© MASSON, S.A. Fotocopiar sin autorización es un delito.

1. Hipotermia ligera entre 28-34 °C. Es frecuente por la acción combinada del frío y tóxicos depresores del sistema nervioso central y periférico (fenotiacinas).
2. Profunda. Entre los 17-28 °C.
3. Muy profunda. Inferior a los 17 °C. Se emplea en la cirugía cardíaca a cielo abierto y en neurocirugía.

Si la temperatura es inferior a 30 °C aparece rigidez global, midriasis bilateral arreactiva, livideces y una cianosis en placas; la bradicardia es extrema. Se comprende la importancia de practicar un examen electrocardiográfico prolongado en presencia de esta muerte aparente; la real ocurre por fibrilación ventricular.

## Distermia

Es un neologismo caro a los clínicos españoles. El aumento de la temperatura corporal (> 38 °C), que no obedece a causa orgánica o infecciosa, es funcional pura. Por tal motivo, es bien tolerada siendo las pruebas de laboratorio mudas. Es más frecuente en sujetos lábiles vegetativos. Son posibles signos de estirpe diencefálica, como obesidad, delgadez, anorexia, trastornos del metabolismo hídrico o de los hidratos de carbono, alteraciones del sueño, etc.

## Febrícula

Estado febricular o subfebril. Fiebre moderada, entre 37-38 °C, ligada a la existencia de estados organolesionales o de naturaleza infecciosa de larga duración. Es acusada por el sujeto; palidez anémica, cansera, pérdida de peso, etc. Existen signos biológicos reveladores.

## Hipertermia

Es el aumento súbito e intenso de la temperatura corporal (> 41 °C) por motivos múltiples. En la forma maligna, se acompaña de rigidez muscular difusa con fasciculaciones (se inician a nivel de los maseteros), taquicardia sinusal extrema, hipotensión sistémica y gran polipnea, con acidosis y piel seca. Se observa tras anestesias generales (1 × 10.000), golpes de calor y bajo la acción del nitrofenol etiocolanona, hormona tiroidea, «fiebre del cinc» o «de los fundidores», paradójicamente tras la toma de ácido acetilsalicílico, etc. Se cree que obedece a un fallo del sistema termorregulador hipotalámico + ausencia de la fosforilación oxidativa a nivel mitocondrial + elevación de la cantidad celular de adenosinmonofosfatocíclico. Existen grupos familiares portadores de una afección muscular sensible a la succinilcolina y al halotano; al parecer, presentan de una manera congénita una elevación de la creatinfosfocinasa y del pirofosfato inorgánico.

## Fiebre

Es una compleja reacción del organismo, caracterizada por la elevación de la temperatura corporal y motivada por causas múltiples, la mayoría infecciosas[20]. Al ascenso térmico acompañan síntomas y signos diversos a cargo del aparato circulatorio (taquicardia, hipotensión, soplos cardíacos sistólicos [ruidos febriles]), respiratorio (polipnea), digestivo (lengua saburral, anorexia, sensación de plenitud gástrica, sed excesiva, etc.), nervioso (cefalalgia, abatimiento general, insomnio o sueño intranquilo, excitabilidad general e incluso convulsiones [más frecuentes en niños entre 6 meses y 4 años y en crisis tónicas más que tonicoclónica] y a veces trastornos psíquicos

[20]La toxina de los gérmenes patógenos contiene un lipopolisacárido termostable capaz de producir al ser inyectado, y después de un período de latencia de cerca de una hora, una característica elevación difásica de la temperatura corporal asociada a leucopenia inicial seguida de leucocitosis; las inyecciones sucesivas de este «pirógeno exógeno» microbiano provocan reacciones febriles cada vez menos acentuadas (tolerancia).

Actúa sobre el sistema nervioso directamente, y sobre todo por intermedio de un pirógeno endógeno liberado bajo un estímulo a nivel de las células de los tejidos agredidos y leucocitos polinucleares, lo que explica el período de latencia antes citado. Este pirógeno endógeno es una proteína termolábil que pasa al suero y provoca una rápida reacción febril, la cual se produce también si este suero se inyecta a otro paciente; el pirógeno endógeno es, pues, transferible. Puede ser obtenido de los leucocitos no sólo *in vivo* sino *in vitro*, poniéndolos en contacto con las endotoxinas bacterianas.

La normal actividad del centro hipotalámico y del sistema autónomo simpático son necesarios para que la reacción febril de los pirógenos exógenos se verifique; al simpático cabe atribuir la vasoconstricción periférica que constituye el momento inicial de la reacción fébril (clínicamente traducida por la sensación de frío) reduciendo la termodispersión y favoreciendo el aumento de la temperatura corporal. A propósito de este aumento debe recordarse que se verifica sobre todo a cargo de los órganos internos supra e infradiafragmáticos y cerebro, mientras que la temperatura de los tejidos superficiales, especialmente de las extremidades, puede mantenerse casi normal e incluso baja. Esto tiene importancia en lo que se refiere a la exactitud de la termometría; los valores de la temperatura axilar e inguinal son influidos por la de los tejidos de las extremidades; en cuanto a la termometría oral, sus cifras se ven afectadas por la vasoconstricción de los tejidos mucosos.

[delirio febril]). La piel se percibe caliente y húmeda, enrojecida, sobre todo en la cara (enrojecimiento febril) y sudada, especialmente después del escalofrío, que constituye el momento inicial de la reacción febril. Ésta es producida por la vasoconstricción cutánea a cargo del sistema autónomo simpático. Determina la intensa y fugaz sensación de frío, con tiritera, castañeteo de dientes, horripilación y favorece la elevación de la temperatura corporal al reducir la termodispersión. En procesos sépticos, los escalofríos se repiten con frecuencia durante el curso febril. Existen, además, oliguria (la orina febril es concentrada [color oscuro, peso específico elevado]) y aumento del metabolismo basal, con proteólisis excesiva y combustión aumentada de hidratos de carbono y grasas; por consiguiente, en las enfermedades infecciosas de larga duración siempre sobreviene un intenso adelgazamiento.

En ocasiones, existe, más o menos acentuado, el síndrome subjetivo de la fiebre sin elevación térmica; se habla entonces de «fiebre sin hipertermia», de observación frecuente en individuos con distonía neurovegetativa.

Semiológicamente, distinguiremos con arreglo al aspecto de la curva térmica reflejada en la gráfica (fig. 1-29), los siguientes tipos de fiebre:

1. *Fiebre continua.* Las oscilaciones diarias, máxima y mínima, no llegan a 1 °C; así ocurre en la neumonía neumocócica, fiebre tifoidea no tratada, etc.

2. *Fiebre remitente.* Oscilaciones diarias superiores a 1 °C, sin alcanzar en ningún momento la normal; encontramos este tipo en supuraciones, bronconeumonía, etc.

3. *Fiebre intermitente.* Se encuentra apirexia entre los accesos febriles. La temperatura sube bruscamente después de un escalofrío, y desciende también rápidamente a la normal o subnormal, acompañándose de abundante sudación. Se observa en las septicemias, sepsis urinaria y biliar, absceso del hígado y en el paludismo con accesos cotidianos (*fiebre cotidiana*), a días alternos (*terciana*) o después de los dos días de apirexia (*cuartana*). La *fiebre quintana* (llamada también «de los cinco días») se observa en la enfermedad producida por la *Rickettsia* quintana, transmitida por los piojos.

4. *Fiebre recurrente.* Caracterizada por alternancia de períodos de fiebre continua en meseta, que duran 2, 5 o más días, seguidos de una fase de remisión apirética que persiste otros tantos o aún más días. Se observa en las llamadas fiebres recurrentes (española, africana), sodoku y meningococemias crónicas.

5. *Fiebre ondulante.* Series de ondas febriles separadas por intervalos de apirexia o febrícula. Es propia de la melitococia, endocarditis lenta y enfermedad de Hodgkin (fiebre de Pel-Ebstein).

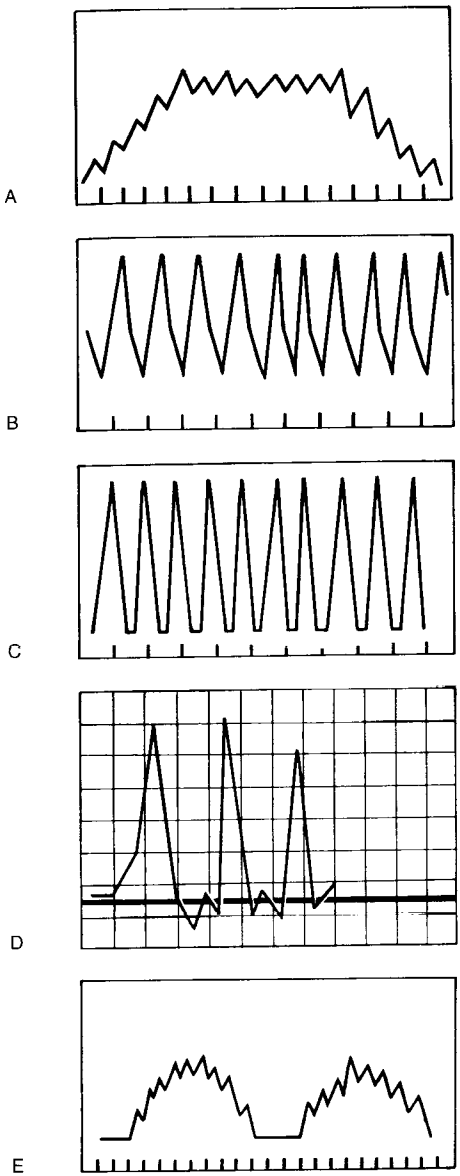


**Fig. 1-29.** Distintos tipos de fiebre. A) Continua. B) Remitente. C) Intermitente. D) Fiebre palúdica terciana con acceso cada «tercer» día. E) Fiebre recurrente.

© MASSON, S.A. Fotocopiar sin autorización es un delito.

6. *Fiebre en «dromedario», en «joroba de camello» o en «silla de montar».* En la poliomielitis anterior aguda, caracterizando los estadios inicial, de latencia, preparalítico y paralítico. La fiebre en «dromedario» invertida se observa en las leptospirosis.

7. *Fiebre inversa.* Cifras máximas durante la noche y por la mañana. Se ha señalado en la granulina tuberculosa, cáncer de estómago, vegetaciones adenoideas, enfermedad de Basedow y filariasis.

8. *Fiebre héctica.* Se observan grandes oscilaciones diarias muy irregulares. Propia de tuberculosis avanzadas y sepsis hepatobiliar.

9. *Fiebre periódica o familiar mediterránea.* Integra una serie de trastornos que reciben el nombre de «enfermedad periódica», descrita por Reimann (1948), en sujetos jóvenes de raza judía o, en su defecto, de tronco mediterráneo, a veces con carácter familiar. Esencialmente, se caracteriza por una poliartritis con signos inflamatorios y edematosos en varias articulaciones, un cuadro peritonítico benigno y un síndrome febril de aspecto seudopalúdico, en crisis de hipertermia de escasa duración. Cada episodio morboso dura varias horas o pocos días, y aparece nuevamente a los 7, 14, 21, 28 o cualquier múltiplo de 7 días después de su acceso anterior. Puede durar décadas, pero también puede ser motivo de muerte por colapso, nefrosis o amiloidosis.

10. *Fiebre catamenial.* Así se denomina la elevación térmica febricular que experimentan muchas mujeres algunos días antes de la menstruación y que suele cesar en cuanto aparece la menstruación o pasada ésta. Es signo de labilidad neurovegetativa en relación con actividad lesional o de resorción de hormonas ováricas.

11. *Fiebre de origen indeterminado.* Son fiebres persistentes no diagnosticadas. La mayoría de estos pacientes no sufren enfermedades raras, sino manifestaciones atípicas de procesos corrientes, como infecciones con predominio de la tuberculosis, neoplasias, colagenosis, etc.

## Prueba terapéutica (diagnóstico *ex juvantibus*)

Ocasionalmente, puede ser de gran ayuda para el clínico; la fiebre de origen infeccioso cede con los antibióticos; la colagenótica y tumoral, a los corticoides y antiblásticos; la neurótica, con sedantes; la de origen hipertiroideo, con yodo y antiroideos; la del «síndrome postinfarto de Dressler» (febrícula + eosinofilia), con salicilatos y cortisona; la de la embolia pulmonar (y de otros procesos venosos trombosantes), con heparina (resiste a los antibióticos; dato clínico valorable) y la que acompaña a algunas crisis graves de hipoglucemia, a la perfusión de glucosa.

# ■ MÉTODOS COMPLEMENTARIOS

Los métodos complementarios, como su nombre indica, completan la exploración clínica facilitando el diagnóstico. Se distinguen los análisis de laboratorio y los métodos gráficos.

*Los métodos complementarios complementan, de ningún modo suplen la clínica.*

Existen un cierto número de exámenes de laboratorio cuya investigación es obligada en todos los pacientes que acuden a la consulta médica, sobre todo, si es por vez primera. Un hemograma completo, glucemia, perfiles lipídico, renal y hepático, y un análisis básico de orina. Si el aspecto del paciente y la primera impresión diagnóstica tras la anamnesis y la exploración física orientan hacia determinada patología, es preceptivo pedir los análisis específicos orientados a determinadas alteraciones. Es absolutamente indefendible pedir una batería de análisis «para ver lo que encuentro» y de este modo orientar el diagnóstico; si no se tiene la más mínima orientación diagnóstica, se debe reiniciar la anamnesis o consultar con otro colega los datos recogidos en el interrogatorio y exploración; de este modo, es mucho más fácil pedir los análisis correctos evitando tener muchos datos en la mano y no saber dónde y cómo colocarlos.

En los demás exámenes de laboratorio, el papel del médico se limita a interpretar los datos del analista.

Se podría incluir en este capítulo una explicación sobre las bases de los numerosos métodos complementarios de diagnóstico (endoscopias, ecografías, TAC, etc.), pero hemos preferido hacerlo de forma sucinta en algunos capítulos como forma específica de exposición

# 2

# Neumología

## ■ INTERROGATORIO

### FILIACIÓN Y ANTECEDENTES INDIVIDUALES

**Grupo étnico.** Los sujetos que pertenecen a la raza negra, así como los mulatos y mestizos, propenden más a la tuberculosis que los asiáticos, y todos ellos más que los de raza blanca.

**Edad.** Se relacionaron ciertos procesos broncopulmonares, cuyo curso evolutivo guarda relación con la edad. Las neumopatías agudas suelen darse en todo tiempo, señalándose la frecuencia de las de tipo bronconeumónico en la infancia y vejez y la neumonía en la edad adulta. La edad de aparición de las primeras crisis de asma bronquial suele oscilar entre los 10-30 años. El carcinoma broncopulmonar primitivo tiene su frecuencia máxima entre los 50 y 60 años.

Por lo que se refiere a la tuberculosis, los lactantes y los niños pequeños están especialmente amenazados, en tanto que los niños de edad preescolar y escolar ofrecen una resistencia acrecida; en la pubertad, la incidencia tuberculosa aumenta bruscamente, porque a los factores externos desfavorables del cambio de medio y a unos esfuerzos físicos e intelectuales mayores, se añaden las influencias endógenas nocivas del crecimiento. Después de los 25 años, la amenaza se atenúa lentamente, para reaparecer en los últimos años de la vida con la tuberculosis senil.

La edad media del *cor pulmonale* crónico es de 58 años.

**Sexo.** En la juventud, enferman de tuberculosis pulmonar más mujeres que hombres (2:1), lo que se relaciona con su pubertad más precoz y rápido desarrollo corporal, junto con las vicisitudes de la vida sexual. Los varones, sobre todo los que realizan trabajos mecánicos y están expuestos a los agentes climáticos o fuman en exceso, propenden a las bronconeumopatías agudas (5:1), neumoconiosis y neumotórax espontáneo (77,9 %). En lo referente a los carcinomas broncopulmonares primitivos, la mayor incidencia recae en los varones fumadores.

**Ocupación.** Todos aquellos oficios en que el obrero trabaja al aire libre y expuesto a los agentes atmosféricos facilitan los procesos agudos de las vías respiratorias (rinitis, traqueobronquitis) y pulmón. La inhalación de gases nitrosos y clóricos (industrias de nitrocelulosa, explosivos, etcétera) causa neumonitis químicas gravísimas y, al cabo de años, cáncer broncopulmonar primitivo; y la de polvos de metales (níquel, berilio, vanadio, cromo, uranio, torio, etc.), fenómenos de irritación bronquial aguda y lesiones cutáneas de tipo granulomatoso (en la beriliosis), que se confunden con la sarcoidosis y cáncer bronquial.

La entrada continua de polvo en las vías respiratorias motiva una fibrosis pulmonar linfoectásica llamada «neumoconiosis» (término propuesto por Zenker, 1867, de: *pneumón*, pulmón; *konis*, polvo). Los polvos inhalados pueden ser inorgánicos y orgánicos. Las coniosis más importantes producidas por los primeros son la silicosis (dióxido de sílice puro y libre), la asbestosis (silicato magnésico: amianto o asbesto), la talcosis (silicato magnésico hidrolado: talco), la caolinosis (silicato de alúmina: caolín), la esquistosis (polvo de pizarra), la antracosis (polvo de carbón), la siderosis (soldadores de metales ferrosos), la beriliosis (polvo de be-

© MASSON, S.A. Fotocopiar sin autorización es un delito.

rilio), la aluminosis (bauxita), la estannosis (estaño), la baritosis (polvos de bario), etc. Entre las neumoconiosis por polvos orgánicos citaremos la bisinosis (debida al algodón), la tabacosis (polvo de tabaco), la bagazosis (polvo de caña de azúcar), la amilosis (harinas), la suberosis (corcho), la cannabiosis (polvo de cañamo), etc.

El pulmón del granjero o trillador se observa en agricultores en contacto con heno o paja almacenados húmedos. La inhalación de esporas de hongos termófilos se presenta bajo una forma aguda (alveolitis hiperérgica) con frecuencia reversible o crónica, esclerógena, difícil de diferenciar de una broncopatía crónica. Lo propio ocurre con la enfermedad de los silos, por inhalación de bióxido de nitrógeno en silos recién llenados.

En el riesgo silicógeno cuentan la edad, factores genéticos (diátesis queloidea); constitución linfática y la eficacia del filtro nasal y linfático pulmonar, este último alterado en las enfermedades previas cardiopulmonares.

Los médicos, enfermeras y personal subalterno que conviven con tuberculosos propenden a contagiarse si no toman las medidas oportunas para evitar el contagio.

**Lugar de residencia, vivienda, alimentación, hábitos de vida.** Los climas húmedos (puertos de mar, vecindad de los ríos) no son convenientes a los bronquíticos crónicos, asmáticos, enfisematosos y tuberculosos.

La polución del aire de los núcleos urbanos es nociva para las vías respiratorias, sobre todo en las nieblas bajas *(smog)*. Los irritantes carcinogenéticos (hidrocarburos policíclicos y aromáticos, benzopireno, etc.), a partir de calles y carreteras asfaltadas, industrias, motores de combustión, etcétera, explican la relación cáncer broncopulmonar y densidad urbana.

La hipoalimentación sostenida crea una especial labilidad para la tuberculosis.

El fumar en exceso es nocivo, irrita las vías aéreas superiores, acarreando laringitis con edema uni o bilateral de las cuerdas vocales, así como bronquitis espástica con disnea y tendencia a infecciones respiratorias. Existe una relación directa entre el hábito de fumar y la frecuencia del cáncer de pulmón.

## ANTECEDENTES FAMILIARES

Destaca, en ocasiones, y de manera indudable, la acumulación de ciertas neumopatías en determinadas familias, ya sea por heredarse algunas particularidades corporales que predisponen a ellas, ya por una modalidad peculiar de reacción a la infección. En lo que se refiere a la tuberculosis pulmonar, cabe señalar la importancia de las influencias exógenas (hipoalimentación, malas condiciones de la vivienda, promiscuidad, drogadicción, etc.).

Existen antecedentes familiares de cáncer broncopulmonar. Es válido el concepto de la «predecesión»; se trata de familias en las que se observa una localización tumoral concreta, que aparece en sucesivas generaciones en edades cada vez más precoces.

En los asmáticos, es frecuente la incidencia dentro de la familia de esta misma enfermedad u otras de índole alérgica, como rinitis, traqueítis, eccemas, colitis mucomembranosa.

## ANTECEDENTES PATOLÓGICOS O ENFERMEDADES ANTERIORES

Valoraremos las sufridas en la infancia, ya que algunas de ellas (neumonía, bronconeumonía, tos ferina, etc.) dejan secuelas (bronquiectasias) o predisponen a sufrir otras; así, las bronquitis de repetición figuran, con notable frecuencia, en los antecedentes de los enfermos enfisematosos y cancerosos bronquiales.

Existe cierto número de enfermedades que favorecen la aparición de la tuberculosis pulmonar (sintrópicas), tales como la diabetes, linfogranuloma de Hodgkin, gripe, tos ferina, esquizofrenia, sarampión, SIDA, etc., y otras que presentan cierto rechazo (distrópicas), las adenitis supuradas tuberculosas curadas, las enfermedades alérgicas y reumáticas inflamatorias, etc.

Los pacientes con esclerodermia difusa generalizada pueden presentar alteraciones pulmonares características, bajo la forma de una fibrosis intersticial (pulmón de la esclerodermia), con un síndrome grave de bloqueo alveolocapilar.

Es frecuente la relación entre asma bronquial y parasitosis intestinal.

## COMIENZO Y EVOLUCIÓN DE LA ENFERMEDAD ACTUAL

Existen una serie de síntomas que, aislados o en grupo, orientan hacia un proceso respiratorio, como son el dolor torácico, disnea, cianosis, tos, expectoración, vómica, hemoptisis, fiebre, anorexia, astenia, trastornos menstruales y dolores os-

teoarticulares. En fase avanzada, puede observarse la llamada encefalopatía respiratoria.

## Dolor

Es un síntoma muy valioso y valorado por los enfermos, quienes creen que mientras persiste, lo hace también la enfermedad. En ocasiones, es tan específico en su forma de presentarse y calidad subjetiva, que adquiere un máximo valor diagnóstico.

Antes de entrar en materia y adelantando ideas, vamos a ocuparnos del dolor somático en sus tres tipos:

1. *Local.* Se circunscribe donde radica la causa y no se irradia, aumentando con la presión directa y en los intentos de movilizar la parte dañada.
2. *Irradiado o transmitido.* Es consecuencia de la irritación de una rama o tronco nervioso, por procesos inflamatorios o tóxicos (neuritis) o compresivos (tumores, hernia discal, etc.). Es vivo, en un solo plano, en descargas (neurálgico) y se proyecta a lo largo de la zona de inervación del nervio o rama afectos (neuralgia segmentaria).
3. *Referido o reflejo*[1]. Es un dolor profundo, que se proyecta a distancia de la zona estimulada, siguiendo en esta proyección las leyes de la organización segmentaria. Se trata de un dolorimiento sordo (como el que se obtiene al pinzar el vientre muscular entre dos dedos) sentido profundamente en el cuerpo, y difuso o escasamente limitado. Cuando es intenso se acompaña de:

*a) Dolor sordo difuso a la palpación profunda.* Que no debe ser interpretado como testigo del asiento de la lesión.

*b) Sensibilidad cutánea refleja con discreta hiperestesia.* Sobre todo en las enfermedades viscerales, dando lugar a las conocidas *zonas de Head* (fig. 2-1), de límites imprecisos.

*c) Trastornos viscerales.* Así, el dolor torácico intenso motiva una sensación de sofocación y constricción, y el abdominal, de náuseas, plenitud y aun vómitos. No existen apenas trastornos motores ni verdadera atrofia, por cuanto los nervios se limitan a transportar los impulsos dolorosos sin estar afectados por ningún proceso irritativo, como hemos visto que ocurre en el dolor irradiado.

Las *vías de la sensibilidad dolorosa* de las paredes torácicas y pleura parietal pasan por las raíces dorsales posteriores; la región superior del cono torácico recibe fibras del plexo cervical. El pericardio depende del nervio frénico, y el diafragma, de éste y de los últimos nervios intercostales (T7-T12) en su tercio posterior. La sensibilidad del árbol respiratorio es transmitida esencialmente por los nervios vagos, así como por los ramos comunicantes de las cadenas simpáticas paravertebrales.

*El parénquima pulmonar, los bronquíolos y la pleura visceral carecen de sensibilidad dolorosa.*

Muchos procesos patológicos que afectan la pleura o los pulmones no son dolorosos (neumo o hidrotórax, tumores e incluso inflamaciones necrosantes con destrucciones extensas).

Una *lesión pulmonar es dolorosa:*

1. *Si se extiende* hasta la pleura parietal o diafragmática.

---

[1]El organismo, a pesar de su unidad, presenta un profundo metamerismo, por lo que puede considerarse dividido en una serie de segmentos, cada uno derivado de un par de somitas embrionarias. Cada somita, al evolucionar, se diferencia en tres porciones:

1. *Externa o dermatoma.* Que dará lugar al corian dérmico, y del que tomará su inervación la piel procedente del ectodermo.
2. *Interna o miotoma.* De la que proceden los músculos esqueléticos.
3. *Medial o esclerotoma.* Origen de los huesos, cartílagos y otras estructuras del esqueleto.

El dermatoma, el miotoma y el esclerotoma procedentes de un mismo somita reciben la inervación sensitiva de una misma raíz nerviosa posterior procedente del correspondiente segmento neurológico. El miotoma recibe, además, una raíz motora.

La distribución segmentaria de los dermatomas se observa mejor en el tórax y abdomen, donde se distribuyen en estrechas bandas circulares alrededor del tronco. No obstante, también en los brazos, si éstos se mantienen horizontales, se observa que los dermatomas corren paralelos de dentro afuera, y lo mismo ocurre en las extremidades inferiores, aun cuando en éstas la distribución está enmascarada por la subsiguiente rotación que sufren durante el desarrollo embrionario, de tal manera que siguen un curso espiral alrededor del miembro de arriba abajo y de fuera adentro en la cara anterior, y de dentro afuera en la cara posterior (fig. 2-2).

→

Las vísceras no se desarrollan a partir de los somitas. No obstante, su inervación sensitiva se hace, igualmente que en las estructuras somáticas, por fibras procedentes de las raíces posteriores, aunque le llegan a través de los ramos comunicantes blancos simpáticos, por todo lo cual las vísceras muestran también, a través de su inervación, una cierta distribución segmentaria.

© MASSON, S.A. Fotocopiar sin autorización es un delito.

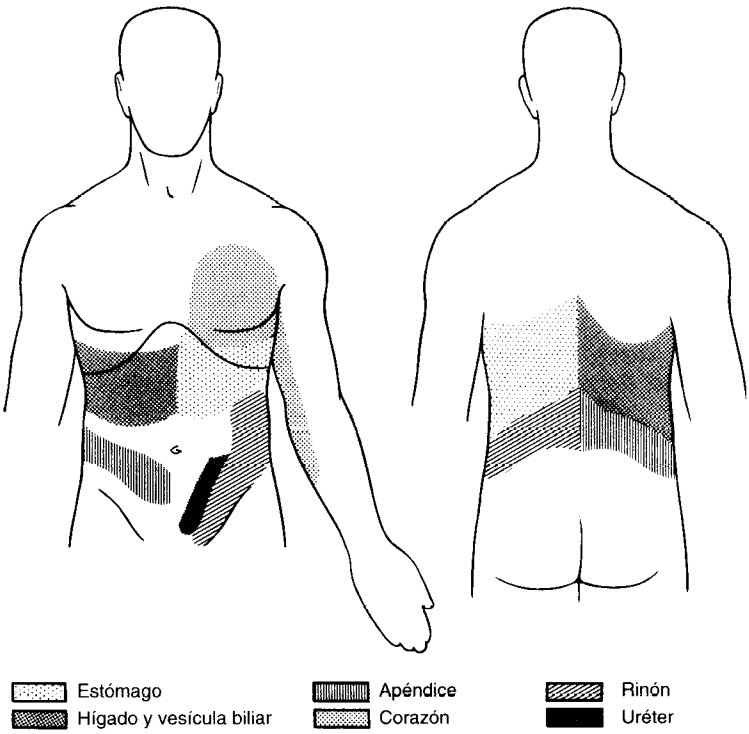


**Fig. 2-1.** Localización del dolor visceral (zonas de Head).

2. *Si alcanza* la tráquea o grandes bronquios.
3. *En caso de* espasmo vascular sobreañadido, como en las embolias pulmonares.
4. *A consecuencia de* cambios en las relaciones de presión intrapulmonar e intrapleural, directamente o por el desplazamiento concomitante de las estructuras torácicas. Tal ocurre en la estenosis bronquial con acción valvular, en la atelectasia masiva por obstrucción de un bronquio principal, en el neumotórax y en el derrame pleural copioso, etc.

La estimulación de la pleura parietal suele producir dolor exactamente localizado sobre la zona irritada; pero, en ocasiones, no sucede así, y aquél rebasa este límite alcanzando partes distantes, cosa que es preciso conocer para evitar errores diagnósticos. Tal ocurre con ciertos procesos del vértice del pulmón que engloban los nervios del plexo braquial, con dolores intensos en la parte anterior del tórax, espalda y brazos, y en algunas neumonías en la infancia, que irritan a través de los nervios intercostales, con localización abdominal del dolor. Cuando se afecta la parte central de la pleura diafragmática (inervada por el nervio frénico) se produce dolor referido en el cuello y hombro, y en la zona de distribución cutánea de los segmentos C3-C5. El tercio posterior del diafragma, en relación con los últimos nervios intercostales, proyecta su dolor sobre la pared en el límite toracoabdominal. En el síndrome diafragmático global, se asocian los dos focos de proyección dolorosa.

El dolor que se acusa a nivel de tórax puede ser de origen parietal (fractura u osteítis costal, pericondritis, miositis, neuralgia intercostal, nódulos miosíticos), proceder de vísceras contenidas en él (tráquea, bronquios, mediastino, pericardio, corazón) o ser irradiado o referido de órganos vecinos o distantes (vesícula biliar, páncreas, esófago, estómago), lo que no debe olvidar el práctico, quien de inmediato frente al dolor, imagina toda la anatomía visceral de la región (tabla 2-1).

En el *árbol traqueobronquial,* los procesos agudos se manifiestan por una sensación molesta de sequedad, quemazón o escozor retrosternal, que empeora con la tos, inhalación de aire frío o vapores irritantes y deglución, aliviándose en ambientes húmedos y cálidos, y al aparecer la expectoración.

**Tabla 2-1. Exposición tabular de las relaciones entre las zonas de hiperalgesia y los órganos internos**

| | | | |
|---|---|---|---|
| Corazón | C3-C4 a T1-T8 | — | C3-C4 a T1-T5 |
| Aorta descendente y cayado aórtico | C3-C4 a T1-T3 | — | C3-C4 a T1-T3 |
| Aorta torácica | — | — | T4-T7 |
| Pleura | — | — | T2-T12 |
| Pulmones | C3-C4 a T3-T9 | — | C3-C4 |
| Esófago | (T5)-T8 | T5-T6 | (T4) T5-T8 |
| Estómago | C3-C4 a (T6) T7-T8 | T6-T8 (T9) | (T5) T6-T9 |
| Hígado y vías biliares | C3-C4 a T7-T10 | T9-T10 | (T5) T6-T9 (T10) |
| Páncreas | — | T8 | T6-T9 |
| Intestino | T9-T12 | — | — |
| Intestino delgado | — | T9-T10 | T9-T11 |
| Intestino grueso | — | T11-T12 | — |
| Colon transverso | — | — | T9-T10 |
| Colon descendente | — | — | T11-T12 |
| Recto | S2-S4 | — | — |
| Riñón y uréter | T10-L1 (L2) | T11 | T10-L1 |
| Anexos | T9-L1 | T12 L1 | — |
| Peritoneo | — | — | T5-T12 |

La *pleuritis aguda* motiva un dolor brusco, intenso, en la región mamaria o submamaria del lado afecto, conocido como «punzada (o punta) de costado». Aumenta, por distender la hoja parietal, al inspirar profundo, toser, estornudar; y disminuye al aparecer el derrame y en aquellas maniobras (decúbito lateral sobre el hemitórax enfermo, respiración abdominal) o artificios (fijación del hemitórax enfermo mediante vendaje compresivo o fajín elástico) que inmovilizan la parrilla costal. Si la pleuritis es interlobular, el dolor en capa o en faja acompaña el trayecto de las cisuras pulmonares, partiendo generalmente de la columna entre las apófisis espinosas de las vértebras T3-T4 y terminando en la extremidad esternal de la VI costilla. A la derecha, puede acompañar el recorrido de la cisura superior, siguiendo entonces la IV costilla.

La *pleura mediastínica* motiva molestias retrosternales irradiadas y dolores al cuello, no agravados por la tos ni la respiración.

En la *pleuritis diafragmática,* el dolor, muy agudo sobre todo al inspirar y toser, se experimenta en el límite toracoabdominal, con irradiaciones, a través del nervio frénico, al cuello y hombro (segmentos cervicales 3-5).

Las *pleuritis residuales con adherencias* son causa de molestias sordas, gravativas y de localización fija. Aumentan a veces durante los movimientos respiratorios amplios, en las inflamaciones, aun triviales, del tramo respiratorio y con los cambios climáticos.

En el *neumotórax espontáneo,* es de carácter pleural, se irradia casi siempre al cuello y hombro del mismo lado, aunque puede referirse al cuadrante inferior del abdomen o epigastrio; oscila entre un carácter terebrante y una sensación de pesadez. No hay relación entre el grado de colapso pulmonar y la intensidad del dolor; en cambio, sí influye la rapidez con que se produce.

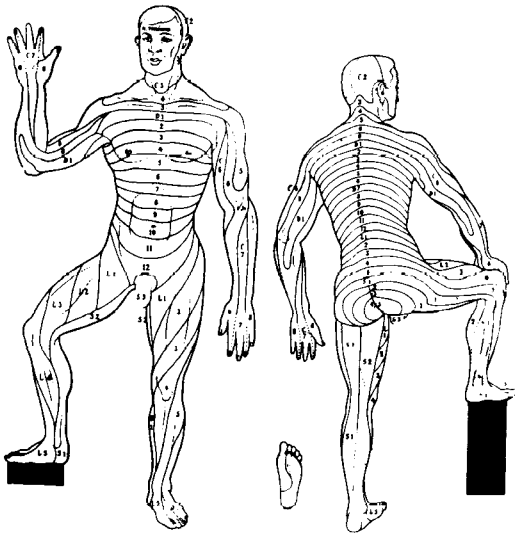

**Fig. 2-2.** Distribución radicular de los dermatomas (cuando en la figura aparece D, se refiere a T, como en el texto).

© MASSON, S.A. Fotocopiar sin autorización es un delito.

En la *neumonía fibrinosa,* el dolor suele tener la agudeza y situación propias de la punzada (o punta) de costado. Si aquélla es central, el dolor es tardío, pues sólo aparece cuando al aumentar el tamaño del foco se alcanza la pleura parietal.

En los niños, es posible que el dolor sea sentido en el hemiabdomen correspondiente, que incluso aparece contraído (lo que se explica por la dirección oblicua de los nervios intercostales), con la posibilidad de desviar la atención sobre el tórax y enfocarla hacia un padecimiento digestivo. Cuando el proceso afecta al lóbulo superior o medio derecho (fig. 2-3), el dolor suele localizarse en el cuadrante superior derecho del abdomen, y cuando afecta al lóbulo inferior, puede asentar en la fosa ilíaca derecha.

El dolor de la *atelectasia* es parecido al de la neumonía fibrosa; unas veces es agudísimo, otras moderado. Este dolor se atribuye a la tracción que el parénquima retraído ejerce sobre la pleura, sin que llegue a superar la adherencia de las hojas pleurales. En las inferiores, casi siempre muy dolorosas, representan un papel importante las tracciones del músculo diafragmático y desviaciones de los órganos mediastínicos.

En el *cáncer primitivo del pulmón,* el dolor sigue en frecuencia a los síntomas tos y expectoración y precede a la hemoptisis. El precoz es por atelectasia de una vasta zona de parénquima pulmonar, las más de las veces, un lóbulo. En la neoplasia central, el dolor es tardío y sólo aparece cuando al crecer, el tumor alcanza la pleura y pared costal y compromete los nervios intercostales. La afectación del vértice del pulmón *(tumor de Pancoast)* motiva dolores en el hombro y cara interna del brazo, algias radiculares violentas, lancinantes, a lo largo del plexo braquial, al que invade y, además, síntomas simpáticos, ya sean de excitación («síndrome de Pourfour de Petit», con midriasis, exoftalmia y aumento de la hendidura palpebral) o de parálisis («síndrome de Bernard-Horner», con miosis, enoftalmía y disminución de la hendidura palpebral).

Las *embolias pulmonares* de tamaño mediano (el embolismo mínimo es poco aparente) se manifiestan por dolor casi siempre intenso y brusco, disnea progresiva que no se explica con los signos físicos encontrados, aceleración del pulso y angustia con estado sincopal, tanto más llamativa cuanto que falta en los restantes estados agudos pulmonares o pleurales, como si el enfermo sintiera que su vida está seriamente amenazada. Horas después se presentan fiebre de intensidad variable y rebelde a los antibióticos y esputos con sangre roja y fresca en los casos en que haya infarto pulmonar, cosa que sólo ocurre en el 50 % de los casos.

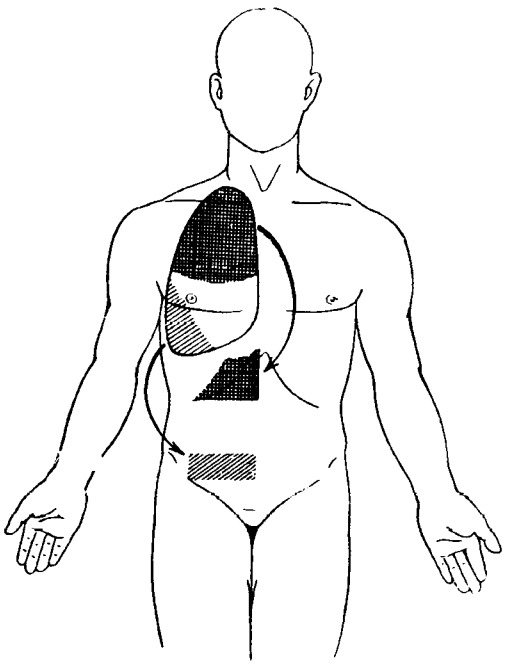

**Fig. 2-3.** Localizaciones abdominales del dolor en la neumonía.

En los *cardíacos* (muchas veces se trata de trombosis por la estasis), el dolor adquiere un carácter vago y suele faltar la expectoración hemoptoica (30 %), siendo casi constantes la fiebre y la disnea más o menos intensa, acompañada de una sensación molesta de opresión torácica.

En los *procesos mediastínicos,* el dolor es retrosternal o interescapular, con irradiaciones a distancia. Es muy intenso en la mediastinitis aguda (se acompaña de disfagia, tos, disnea y fiebre), y poco manifiesto en los tumores benignos, salvo si aumentan bruscamente de volumen al sangrar, se infectan o malignizan. En la infiltración del mediastino superior (casi siempre por cáncer bronquial), el dolor fijo y agudo se percibe en la parte anterosuperior del tórax, irradiándose hacia el cuello, la mandíbula y el oído, al toser, respirar profundamente o estornudar (fig. 2-4).

En los *linfomas malignos* (sobre todo hodgkinianos), la ingesta de alcohol, aun a dosis moderadas (basta un vaso de cerveza), puede ir seguida a los pocos minutos de la aparición o del aumento de molestias en las regiones retrosternal

**Fig. 2-4.** Irradiación del dolor mediastínico.

e interescapular, con posibles irradiaciones al cuello, la espalda o a lo largo de los brazos. Los linfoganglios supraclaviculares, axilares e inguinales, pueden hacerse también más sensibles. Este curioso fenómeno, descrito por Hoster (1950), es un síntoma valioso y precoz.

## *Dolor torácico de origen musculosquelético y nervioso*

Es tan frecuente como poco valorado. Nos ocuparemos, con cierto detalle, en sus causas principales.

**Neuralgia intercostal.** La irritación de las raíces dorsales posteriores o de los nervios intercostales es motivo de un dolor vivo, urente, superficial, con exasperaciones pulsátiles a lo largo del tronco afecto. Se agrava durante la noche y aumenta en las respiraciones profundas y con el esfuerzo. Hay hiperestesia cutánea y dolor exquisito a la presión a nivel de unos puntos de elección, en los cuales el nervio (o una de sus ramas) se torna superficial y puede ser comprimido contra un plano óseo subyacente (puntos de Valleix); el vertebral o apofisario junto a la columna vertebral, donde emerge el nervio del canal; el lateral, en la mitad del espacio intercostal, en el sitio en que la rama colateral perforante lateral se irradia por los tegumentos, y el esternal, junto al esternón, donde la rama perforante anterior atraviesa la capa muscular (fig. 2-5).

**Ganglionitis posterior aguda.** Conocida como *herpes zoster* (palabra griega, esta última,

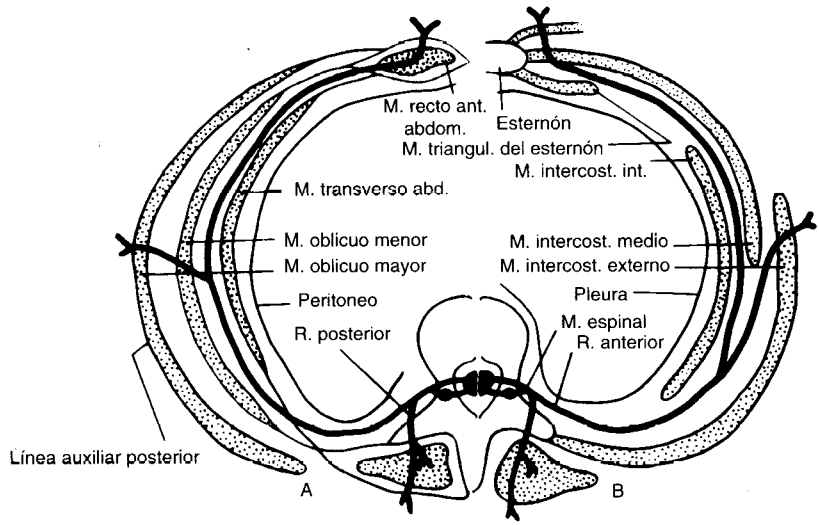


**Fig. 2-5.** Los nervios intercostales en relación con las estructuras del abdomen (A) y con la del tórax (B).

© MASSON, S.A. Fotocopiar sin autorización es un delito.

que significa cinturón) o zona (expresión derivada de la palabra latina *cingulum*, de igual significado), motiva dolores neurálgicos intensos acompañados de una erupción sobre una base eritematosa de pápulas, papulovesículas o vesículas, distribuidas a lo largo del nervio intercostal afecto, sin que llegue a rebasar la línea mediosternal. Casi siempre es unilateral.

**Fracturas costales.** Pueden ser traumáticas o causadas por violencia muscular indirecta, como en la tos o estornudo. El sitio habitual de fractura es la unión de los tercios medio y anterior de las costillas V a X. También se han señalado fracturas de las primeras costillas, en la hiperextensión súbita de los músculos de la cintura escapular, y de las situadas bajas, en el embarazo, en que el desarrollo del útero somete al tórax a un esfuerzo constante. El dolor aparece a la presión en un punto limitado (o zona extensa si son varias las costillas afectas), con sensación de crepitación o desplazamiento (salvo en las fracturas en tallo verde); si se comprime el tórax en diferentes planos, las molestias se notan siempre en el mismo sitio, contrariamente a lo que sucede en una contusión simple; si se invita al paciente a levantar un peso, se percibe un dolor violento en el punto de fractura (maniobra de Brandel).

La radiografía puede ser muda en las fracturas en tallo verde sin desplazamiento, hasta que haya transcurrido tiempo suficiente para que el callo se calcifique, y entonces sólo nos puede ayudar para el diagnóstico retrospectivo.

**Neoplasias malignas primarias o metastásicas.** Con relativa frecuencia, se observa dolor parietal, por afectación de las costillas, esternón o vértebras. El diagnóstico es difícil hasta que el foco es lo bastante grande para percibirse por palpación, producir fracturas patológicas o verse en las radiografías; asimismo, duelen los procesos inflamatorios agudos (tifóidicos, tuberculosos, sépticos, así como en las periostitis sifilíticas secundarias); las costillas y el esternón son, junto al cráneo y la tibia, las localizaciones preferidas, capaces de producir salientes seudoexostóticos de evolución gomosa.

**Síndrome de Tietze.** Se caracteriza por una tumefacción dolorosa de uno o varios cartílagos costales. Es frecuente en el adulto de edad media. El segundo cartílago costal es el que se afecta con más frecuencia, y a veces el tercero o el cuarto.

La hinchazón local aparece rápidamente al mismo tiempo que dolores circunscritos, a veces bastante intensos tras la tos. Se trata de una prominencia fusiforme bien visible con luz que lo haga resaltar, prolongada varios centímetros, firme y muy sensible a la presión digital, sin coloración de la piel ni calor local. Predomina en la articulación condrocostal, a veces en la articulación condrosternal, y puede durar varias semanas o meses antes de retroceder lentamente. No existe, habitualmente, ningún signo radiológico; el extremo anterior de la costilla implicada puede aparecer ensanchado, porótico o condensado. Es frecuente en las neumopatías crónicas tusígenas. Nunca supura, lo que lo diferencia de las osteocondritis costales sépticas.

**Síndrome de Cyriax (o del noveno cartílago costal).** Producido por el deslizamiento o subluxación del extremo anterior del noveno cartílago costal, el cual se desplaza en dirección dorsal y se coloca por detrás del octavo. Entre el extremo puntiagudo y ligeramente incurvado hacia arriba del noveno cartílago y la cara posterior del octavo, queda pellizcado el octavo nervio intercostal, que pasa entre ambos.

Aunque con menor frecuencia, la subluxación puede presentarse en el octavo cartílago, en el séptimo o en el décimo; el cartílago afecto se desplaza hacia atrás con respecto al cartílago situado por encima, quedando pinzado, entre ambos, el nervio intercostal suprayacente al cartílago luxado. La afección puede aparecer indistintamente en uno o en otro lado. La unión osteocondral de los extremos anteriores de los cartílagos nunca se afecta. Sean traumatismos directos o indirectos, siendo más frecuente en determinadas profesiones, como administrativo, camillero, zapatero, carpintero, deportistas (tenis, golf), etc.

El síntoma cardinal del síndrome es el dolor que, de ordinario, se presenta en forma aguda, de aparición súbita y se acompaña de impotencia funcional completa. Se localiza en el extremo anterior del cartílago costal luxado. En algún caso, el dolor es tan agudo y violento, que se acompaña de un cuadro de *shock*. En sus accesos, el dolor puede irradiar al hombro y al brazo homolateral. En algunos pacientes, aparece con los caracteres del dolor de una crisis cardíaca o el de un neumotórax espontáneo. Con menor frecuencia, el cuadro clínico se presenta como un dolor local sordo, que sufre accesos de exacerbación que van recidivando durante años.

En ocasiones, el dolor es desencadenado por una inspiración profunda seguida de una espiración violenta, como en el estornudo; en otros casos, se presenta a consecuencia de movimientos del tronco o de las extremidades superiores. Sobre todo, se exacerba cuando el paciente se inclina hacia delante doblando el tronco, como si saludase. Por palpación, se halla un punto de dolor electivo a la presión, que corresponde al extremo del noveno cartílago costal luxado. Si con los dedos se intenta desplazar este cartílago hacia arriba, aproximándolo más al octavo, se despierta un dolor vivo, debido al pinzamiento de la parte anterior del VIII nervio intercostal, en su trayecto entre los dos cartílagos. A veces, al efectuar esta maniobra, se obtiene una sensación de frote o de resalte.

La radiografía es completamente negativa. No aporta más ayuda al diagnóstico que la de excluir otras posibles afecciones.

**Xifoidinia o xifoidalgia.** Consiste en la percepción de dolor espontáneo o a la presión sobre el cartílago xifoides. Se denomina también «síndrome del xifoides hipersensible». Es de observación frecuente; suele incidir entre los 40-60 años. El dolor xifoideo varía considerablemente en cuanto a localización, calidad, intensidad, duración y agente desencadenante, pero incluso en un mismo paciente puede mostrar, en el curso del tiempo, respuestas diferentes. Las más de las veces, el sufrimiento se experimenta como una sensación dolorosa profunda, situada inmediatamente detrás del esternón, que puede irradiar al epigastrio, espalda, hombros, brazos o región precordial. Es frecuente después de cirugía cardíaca.

En cuanto a su tonalidad, el dolor tiene un matiz especial; el paciente lo describe como un algia nauseosa, parecida a la que se experimenta, a veces, tras un golpe en el plexo celíaco. Puede ser ligera o intensa, pero nunca llega a ser terebrante o en puñalada.

Cuando se presenta por la noche, es frecuente que impida el sueño, ya sea por su intensidad o porque el matiz visceral provoca en el enfermo miedo o aprensión, que son los que le impiden conciliar el sueño.

El hecho fundamental que permite afirmar la existencia del síndrome es la reproducción o exacerbación de las molestias espontáneas, al efectuar una presión digital ligera sobre el cartílago xifoides.

Antes de comprimir el xifoides, el que explora debe, sistemáticamente, comprimir con fuerza las costillas adyacentes, cartílagos costales y esternón, y observar las respuestas del paciente. A continuación, procediendo con suavidad, se palpa el cartílago xifoides en su cara anterior y en sus bordes, pero haciendo la compresión con mucha menor intensidad que en la exploración de los elementos vecinos. Cuando existe el síndrome, puede delimitarse una zona de hiperalgesia acusada sobre una porción del cartílago xifoides y, más frecuentemente, a lo largo de un borde. En ocasiones, una vez retirada la compresión digital, el dolor local y el reflejo persisten desde algunos minutos a varias horas. Incluso se da el caso de que algunos pacientes se nieguen a ser explorados de nuevo, debido al mal recuerdo que les ha dejado la primera exploración; ellos mismos se palpan el cartílago xifoides con gran cuidado y aprensión.

El comienzo y la desaparición del dolor no son instantáneos. Su duración varía entre algunos minutos a varias horas y presenta recidivas a intervalos de minutos, horas o días. Lo más corriente es que el dolor recidive varias veces durante el día. Si no se somete a tratamiento, el cuadro puede persistir durante semanas o meses, más raramente años; no obstante, es frecuente que, por sí sólo, tienda a involucionar. En algún caso, después de muchos meses o años, puede reaparecer.

Las causas desencadenantes suelen ser oscuras, y varían de un enfermo a otro. Las que más a menudo se observan son el agacharse para recoger un objeto, doblarse hacia delante, levantar pesos, volverse de lado en la cama, andar (sobre todo cuesta arriba), o la ingestión de una comida abundante.

La xifoidalgia puede ser *primaria* (no se acompaña de otra enfermedad); postraumática, poslaparotomía media supraumbilical, postesternotomía media, esencial; y *secundaria* a procesos digestivos, cardioangiopáticos y asmáticos.

Son muy frecuentes las algias reumáticas de los cartílagos costales y condrosternales, así como las esteroclaviculares y manubriosternales en casos de artrosis; no rara vez coinciden con nódulos fibrosíticos y placas celulíticas, manifestación de inflamaciones tórpidas que afectan al tejido fibroso que encapsula los nódulos de grasa.

En los capítulos correspondientes, nos ocuparemos del dolor irradiado o referido a la pared costal procedente de estructuras osteoarticulares vecinas (columna cervical, hombro); de vísceras intratorácicas ajenas al aparato respiratorio (esófago, pericardio, corazón y grandes vasos) o de

© MASSON, S.A. Fotocopiar sin autorización es un delito.

órganos abdominales (estómago, vesícula biliar, páncreas, etc.).

## Disnea

Es un síntoma de observación frecuente en clínica, por causas diversas. En lo que atañe al aparato respiratorio, es el más impresionante desde el punto de vista subjetivo y el que más llama la atención objetivamente.

La palabra disnea significa, etimológicamente, «respiración difícil». En la disnea, aparte de este aspecto subjetivo (sed de aire) hay otro objetivo, evidenciado por anomalías en la amplitud, frecuencia y ritmo de los movimientos respiratorios.

En los sujetos en coma, el ansia de aire no puede ser percibida y sólo son las anomalías en la amplitud y ritmo de los movimientos torácicos los que traducen el trastorno respiratorio.

El ejemplo más conspicuo es la «respiración acidótica de Kussmaul» con un llamativo contraste entre la rapidez y energía de las excursiones respiratorias y el aspecto tranquilo del sujeto, sin signo subjetivo alguno de obstáculo al respirar.

La disnea, como el dolor, dependen, en gran parte, de la sensibilidad general del individuo. Existen sujetos muy sensibles a la anoxia, en los cuales una ligera alteración en el transporte del oxígeno y del anhídrido carbónico, se sigue de graves trastornos, en contraste con otros capaces de una vida activa, casi normal, a pesar de un grave fallo en la función oxigenatriz; casos de este género, aunque no frecuentes, son patrimonio de la experiencia de todo médico práctico. Una notable tolerancia frente a la hipercapnia y anoxia se señala en la llamada «encefalopatía respiratoria».

La disnea se manifiesta por anomalías de los movimientos respiratorios en frecuencia, amplitud, ritmo y duración de las fases inspiratoria y espiratoria. La dificultad respiratoria, en un primer tiempo, puede tener el aspecto de la llamada *disfrenia,* para convertirse más tarde en una disnea auténtica; el paciente tiene la impresión de no poder acabar de respirar hasta el fondo y de quedar tan sólo satisfecho cuando practica una respiración consciente y activa.

La disnea con respiración lenta *(bradipnea)* se observa en la estenosis de las vías aéreas altas y en el asma y enfisema obstructivo broncógenos; en el primer caso, a expensas de la inspiración que se alarga, y en el asma y enfisema, de la espiración.

La *taquipnea* o respiración rápida suele ir acompañada de la disminución de la amplitud respiratoria (*respiración superficial* o corta) o de su aumento *(polipnea)*.

La respiración superficial o corta (en los sujetos sanos se observa después de grandes esfuerzos o traumas emotivos) se señala en las insuficiencias pulmonar y cardíaca. La diferenciación entre estas dos últimas es difícil, siempre y cuando no sean tomadas en consideración la anamnesis y las condiciones de su presentación. La disnea por enfermedad pulmonar se intensifica con la sobrecarga física, pero apenas por los cambios de posición. El enfermo puede dormir con una sola almohada; la de origen cardíaco acrece, como la anterior, con el ejercicio *(disnea de esfuerzo)*, pero opuestamente a la motivada por una lesión pulmonar, se intensifica con el decúbito *(ortopnea)* y, a menudo, durante la noche una vez conciliado el sueño. Clínicamente, en ambas la espiración se encuentra alargada de manera idéntica, no siendo rara la demostración de estertores secos *(sibilancias)*. Es característico y casi exclusivo del fallo cardíaco, la presencia de estertores húmedos *(crepitaciones)* más o menos abundantes, auscultables en una o ambas bases pulmonares.

Como ejemplo de respiración rápida y amplia *(polipnea)*, citaremos la de Kussmaul, propia del coma diabético acidótico (no del hiperosmolar) y urémico.

Algunas disneas presentan características propias que las definen, tal ocurre con la llamada «de esfuerzo», ausente en el reposo; la *ortopnea,* sólo patente en la posición horizontal; la *trepopnea* o intolerancia para un decúbito lateral (casi siempre el izquierdo), por la existencia de un derrame pleural contralateral o de una excesiva distopia postural del corazón; las *paroxísmicas* (asma bronquial o cardiógeno, edema agudo del pulmón); las *periódicas,* como la de Cheyne-Stokes *(ciclopnea)* y de Biot (o meningítica), etc.

La *disnea psicógena* es taquipneica (hasta 60 o más respiraciones por minuto) y suspirosa o no; si persiste, da lugar a hiperventilación con descenso del $CO_2$ de la sangre y alcalosis secundaria con manifestaciones tetánicas, cardíacas (precordialgias, taquicardia) y psíquicas (abatimiento, confusión mental), integrando el llamado «síndrome de hiperventilación».

### *Disneas de causa respiratoria*

Ciñéndonos a las disneas cuya causa radica en las vías aéreas o en el pulmón (inútil decir que en la mayoría de los casos se suman varios de estos

factores), podemos considerar una serie de subgrupos según sean los factores etiopatogénicos que intervengan:

**Estenosis de las vías respiratorias.** La causa de la disnea radica en un trastorno de la ventilación pulmonar (disneas aerógenas). La difícil llegada del aire a los alvéolos motiva en ellos el descenso de la tensión parcial del $O_2$, con aumento de la del $CO_2$, causas a su vez de anoxemia e hipercapnia con insuficiente aporte de oxígeno a los tejidos para sus procesos oxidativos (hipoxia o anoxia).

En ciertos procesos nasofaríngeos infantiles (pólipo nasal gigante, hipertrofia adenoidea [las vegetaciones presionan sobre el velo del paladar bloqueando la entrada de aire], amígdalas hipertróficas, etc.), se produce un estridor (ruido áspero y audible a distancia) que puede ser inspiratorio, espiratorio o de ambos tiempos. La dificultad inspiratoria es grande (el niño respira con la boca abierta y la cabeza extendida hacia atrás) y la hipoxia e hipercapnia profundas pueden conducir al coma. La hipertensión pulmonar secundaria a la mala oxigenación sobrecarga al corazón derecho que puede claudicar.

Si la causa radica en la laringe (lesiones inflamatorias [laringitis en todas sus variedades y etiológicas], tumores, espasmos [en el curso de una tetania mientras el niño llora], etc.), existen trastornos en la fonación, estridor doble y gran dificultad respiratoria.

La cabeza extendida facilita la visión del ascenso y descenso de la laringe al compás de la respiración. La presión intratorácica inspiratoria negativa no es compensada con rapidez suficiente, por lo que se produce una succión con depresión de las partes blandas a nivel de las fosas yugular, supra e infraclaviculares, espacios intercostales y hueco epigástrico *(tiraje)*. Puede producirse tos y aleteo nasal con cianosis.

En las *lesiones traqueobroncotronculares,* se observa:

1. *Disnea inspiratoria.* Salvo en las distonías de tipo hipotónico («síndrome de Lemoine-Herzog-Nissen» y de traqueo-bronquiomegalia) en que es espiratoria y a veces con crisis de sofocación, y con tiraje torácico parcial o total.
2. *Respiración ruidosa.* Que puede ir del «jadeo» inspiratorio, a veces ruidosísimo, a los fenómenos de «gorguera» y *wheezing.*

La gorguera es un estertor oral generalmente grave en su tono. Es más audible con el enfermo acostado sobre el lado afecto que en la posición de pie. Se observa en la tuberculosis bronquial con retracción de los bronquios de un cierto calibre, aunque se puede escuchar en todos los procesos estenóticos cuando la lesión es limitada o parcial y no difusa. La retención de secreciones a nivel de la zona afecta produce remolinos aéreos en sentido ascendente. La gorguera desaparece después de uno o varios accesos de tos, para volver a aparecer de nuevo en un intervalo más o menos largo, según la intensidad y rapidez en la formación de secreciones.

El *wheezing* es un término anglosajón, algo parecido a la gorguera, pero de tono no tan alto, más sibilante, en relación con estenosis más amplias y, sobre todo, en bronquios de calibre menor. También desaparece con los accesos de tos, haciéndose de nuevo audible con la nueva acumulación de secreciones.

3. *Tos.* Es tanto más intensa cuanto más alta es la estenosis. Adquiere un tono perruno cuando se origina en bronquios gruesos, y metálico cuando el obstáculo es traqueal. Es persistente e incluso paroxísmica, muy grave, en caso de cuerpos extraños, sobre todo de origen vegetal.
4. *Expectoración.* Es un signo directo de la estenosis, que interrumpe el mecanismo normal de drenaje. Su tipo depende de los distintos procesos que originan la estenosis y la retención subestenótica.
5. *Dolor.* Los cuerpos extraños producen molestias retrosternales parecidas a la dificultad que ocasiona un cuerpo extraño en el esófago. Puede ser intenso, por la atelectasia secundaria o por la compresión que sobre los vasos y nervios pueden ejercer las masas tumorales en crecimiento.

La oclusión total de un bronquio lobular o menor se compensa con los territorios pulmonares no afectos, pero si la supresión de la ventilación es muy intensa (atelectasia masiva por oclusión de un tronco bronquial), la reducción del campo de hematosis produce insuficiencia respiratoria, y dado que además persiste la circulación por el territorio no ventilado, la sangre no se oxigena, y por consiguiente llega a las venas pulmonares con composición de sangre venosa y en éstas se mezcla con la sangre arterializada que proviene de los territorios pulmonares aireados (cortocircuito). Esto da lugar a una «mezcla venosa» en la sangre arterial, con saturación oxihemoglobínica baja, aumento de $CO_2$ y posible cianosis.

En la obstrucción de los bronquios terminales y bronquíolos (asma, bronquiolitis, etc.), la dis-

© MASSON, S.A. Fotocopiar sin autorización es un delito.

nea es espiratoria y de ritmo lento a expensas de la espiración alargada, la cual se acompaña de sibilancias, a veces audibles a distancia. A ello se añade tos quintosa, que aumenta la disnea, y expectoración viscosa escasa y adherente, que se torna más fácil y fluida al terminar la crisis disneica asmática.

**Reducción de la superficie alveolar.** Hay un trastorno de ventilación, pues el aire no llega hasta los alvéolos por hallarse éstos ocupados (neumonía, tuberculosis), o colapsados (derrame pleural, neumotórax). La frecuencia de la respiración y la cianosis guardan relación con la amplitud de los territorios no ventilados, con la persistencia o no de la circulación (cortocircuito) y con la agudeza del síndrome. El edema pulmonar agudo difuso se acompaña de un grave cuadro de insuficiencia respiratoria global aguda.

**Disminución o pérdida de la elasticidad pulmonar**[2]. Es mixta con predominio espiratorio, no ortopneica, mejorando en posición clinostática, por la elevación del diafragma y disminución del volumen residual. Es de esfuerzo, casi nunca de reposo. El enfermo duerme sin ninguna molestia con una sola almohada; su suplicio comienza al levantarse y realizar esfuerzos, tan leves, como el de ponerse los pantalones o calzarse los zapatos. En los casos graves, sobre todo en el momento de la agudización de la participación bronquial, casi no puede dar un paso.

**Trastornos de la permeabilidad.** El bloqueo alveolocapilar disminuye el tiempo de contacto entre el aire alveolar y la sangre capilar, como se señala en la fibrosis pulmonar difusa. La disnea es, primero, de esfuerzo, más tarde aparece incluso en reposo, se acompaña de cianosis.

**Anomalías de la caja torácica.** Citaremos la cifoscoliosis (por desigual movilidad de los lóbulos del pulmón e irregular distribución de los volúmenes respiratorios); el tórax rígido (por paquipleuritis), la obesidad, elevación del diafragma y todos los procesos que motivan dolor torácico, ya sean por lesión parietal (fractura costal, neuralgia intercostal, etc.) pleural (pleuritis, neumotórax) o pulmonar (infarto, neumonía, etc.).

## Cianosis

Sólo nos ocuparemos, en este lugar, de la cianosis pulmonar, la cual es centrógena, y debida a una o varias de estas causas:

1. *Bloqueo alveolocapilar.* Como en las fibrosis pulmonares difusas.
2. *Disminución de la tensión del $O_2$ alveolar.* Como en el asma, enfisema, atelectasia, procesos infiltrativos extensos.
3. *Cuando existe un territorio pulmonar sin ventilación y, en cambio, persiste la circulación.* La sangre que pasa por dicho territorio no se oxigena y se mezcla, en las venas pulmonares, con la sangre oxigenada procedente de las regiones pulmonares sanas, bien aireadas, produciendo lo que se llama «mezcla venosa por cortocircuito vascular».
4. *Por conservarse la irrigación de alvéolos mal ventilados.* En este caso, existe aire alveolar que no puede ser útil para la hematosis, por no estar en contacto con la sangre capilar.

En los dos primeros casos, con la inhalación de oxígeno puro, la cianosis disminuye o cesa, lo que no ocurre en los dos últimos.

## Tos

La tos es un signo inespecífico que aparece en casi todas las afecciones del aparato respiratorio. Se trata de un reflejo defensivo que tiende a estereotiparse por facilitación y causas psíquicas.

La tos consiste en una espiración forzada con la glotis cerrada al principio, que después, cuando se ha alcanzado cierto grado de presión, se abre, expulsándose el aire a gran velocidad y produciendo el ruido característico.

Todo el complejo mecanismo de la tos está regulado por su centro, llamado «centro tusígeno», situado cerca del respiratorio en el bulbo raquídeo, el cual recibe estímulos del cerebro (tos voluntaria) y de determinadas zonas (zonas tusígenas) radicadas, casi en su totalidad, en el apara-

---

[2]En el proceso obstructivo, intervienen varios mecanismos:

1. *Espasmo bronquiolar difuso.* Produce aumento del volumen residual con el que debe diluirse el aire inspirado. Alteración del $O_2$ y $CO_2$ del aire alveolar y de su gradiente de tensión con la sangre capilar.
2. *Disminución de la superficie de contacto alveolocapilar.* Por destrucción y rotura de tabiques, y formación de ampollas y quistes.
3. *Hipertensión en la circulación menor.* Por hipoventilación alveolar («reflejo de Euler»), que repercute sobre el corazón derecho, el cual, a la larga, claudica.

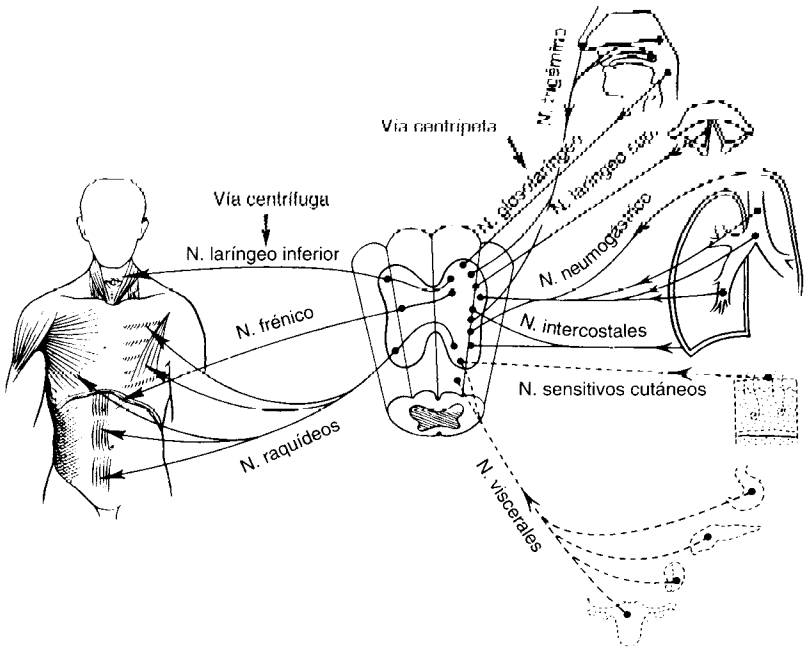


**Fig. 2-6.** Punto de partida y vías centrípeta y centrífugas del reflejo tusígeno.

to respiratorio, sobre todo en la pared posterior de la laringe (región interaritenoidea), en la mitad inferior de las cuerdas vocales y de la tráquea (carina y bronquios); en cambio, la excitación del parénquima pulmonar no produce tos, lo que explica la existencia silenciosa de cavernas, quistes e incluso abscesos.

Las sinusitis, vegetaciones adenoideas y amigdalofaringitis crónicas son, asimismo, causas de toses rebeldes.

Existe una variedad de *tos* llamada *refleja* o *simpática*, cuyo estímulo parte de un órgano lejano. No es muy frecuente, pues en el 90 % de los casos se debe a una excitación de las vías respiratorias y siempre es seca, pues por estar los bronquios sanos no hay motivo de hipersecreción bronquial (fig. 2-6).

Los estímulos procedentes del *centro tusígeno* alcanzan la glotis (nervio laríngeo inferior), los músculos torácicos (intercostales, diafragma, dorsal largo) y rectos del abdomen (nervios frénico y raquídeos).

La tos se inicia con un movimiento de inspiración previa (no indispensable), seguido del cierre inmediato de la glotis; a continuación, se produce un movimiento espiratorio brusco que tiende a expulsar el aire de las vías respiratorias, pero encontrándose la glotis cerrada, sólo se logra un aumento considerable de la presión intratorácica; acto seguido, se abre la glotis y se eleva el velo del paladar, con lo que se cierra la comunicación con las fosas nasales y el aire es expulsado, entonces, con violencia y con una velocidad de 100 m/s (en vez de los 2,5 m/seg en la espiración normal), arrastrando los cuerpos extraños que encuentra en su camino.

Cabe señalar que la función defensiva de la tos se encuentra favorecida por la secreción de moco; por el movimiento incesante, día y noche, de los cilios vibrátiles (empujan las partículas a una velocidad de 0,25 a 1 cm/min) y por las contracciones de los músculos bronquiales.

**Tipos de tos.** Los principales son:

1. *Tos seca.* Característica de la bronquitis catarral simple y pleuritis. Rara vez es neurógena o refleja (auditiva, ovárica, hepática, etc.). Es una tos clara, a oponer a la tos perruna ronca, áspera, oscura.

2. *Tos crasa o húmeda.* De timbre grave y burbujosa, que se convierte en productiva cuando hay expectoración. Mientras el esputo de origen infraglótico es proyectado con fuerza por la

© MASSON, S.A. Fotocopiar sin autorización es un delito.

corriente espiratoria de aire de la tos hasta la faringe, donde aparece de forma brusca, y desde donde se elimina al escupir; el esputo laríngeo, es decir, la secreción que se origina en el espacio glótico o por encima de él, pero siempre en la endolaringe, precisa la ayuda del «carraspeo» para ser eliminado una vez terminada la crisis de tos. Si no hay carraspeo, las secreciones laríngeas pasan directamente del espacio interaritenoideo a la boca esofágica y son deglutidas.

3. *Tos apagada.* Débil, de anciano, por paresia de la musculatura respiratoria.

4. *Tos acoplada.* Propia de la tos ferina, salvo:

*a)* En los *primeros días* del período catarral.
*b)* En las formas muy *leves*.
*c)* En las *atípicas* de los lactantes, sobre todo.

Cada acceso (quinta, ataque o paroxismo) se ofrece con dos aspectos característicos muy notables:

— En forma de series de golpes de tos; dos, tres o más; reiterada, inmediatamente una tras otra; con un intervalo muy breve entre ellas, de ordinario sólo algunos segundos; es decir, en forma de *repris*.

— Dato aún de mayor valor que el anterior es que está constituida cada *repris* por varios golpes de tos seguidos (cuatro, cinco o más), sin inspiración entre ellos, acoplados, en *stacatto («chec, chec, chec»)*. Al final, se añade una inspiración prolongada con «estridor laríngeo» (gallo o hipido) muy característico. Por «ferinoide» que sea una tos (gripe, adenopatías traqueobronquiales, bronquitis asmatiforme), nunca presenta los caracteres antes descritos, sobre todo el acoplamiento.

5. *Tos emetizante.* Se atribuye a la estimulación directa de los esputos sobre la mucosa faríngea, o al alcanzar el estímulo tusígeno el centro bulbar del vómito.

6. *Tos contenida.* Dolorosa, seca, muy breve y superficial a causa del dolor; propia de la irritación pleural.

**Efectos secundarios a los accesos de tos.** La tos puede ser causa de trastornos. Graves fue el primero en señalar la posibilidad de *fracturas costales* sin necesidad de invocar un aumento de la fragilidad ósea. Suelen ser únicas (sitio habitual, las costillas medias a nivel de la línea axilar posterior); más raramente múltiples o acompañadas de fracturas del esternón. La intensa presión endobronquial (± 500 veces superior a la normal) explica la presencia de *neumotórax espontáneo* por rotura alveolopleural y de bronquiectasias, enfisema y quistes aeríferos en los tosedores habituales.

Al aumento súbito de las tensiones arterial, venosa y del líquido cefalorraquídeo se atribuyen la *cefalea tusígena*, de aparición brusca y breve duración; el *síncope por la tos,* sólo se produce después de repetidos y violentos golpes de tos no interrumpidos por una inspiración, y la *epilepsia tusígena.*

**Origen de las crisis tusígenas.** Atendiendo a los caracteres de la tos, es posible precisar, hasta cierto punto, dónde radica el estímulo que la motiva.

Las *sinusitis, vegetaciones adenoideas y amigdalofaringitis crónicas* son motivo de tos seca, especialmente en decúbito, al drenar las secreciones hacia las vías respiratorias.

En la *laringitis aguda simple,* se oye una tosecilla seca, continua, cuyo sonido se parece a la articulación de la sílaba «hem». En fase más avanzada, la tos es «áfona». Si el timbre aumenta un poco de intensidad se obtiene la tos «velada».

En las *laringitis agudas estenosantes,* semeja el croar de las ranas (de ahí el nombre de *crup* dado por Home, en 1765, a las diftéricas) o el ladrido de un perro (tos «perruna»).

La *tos bitonal* se encuentra en la primera infancia, cuando existen adenopatías que comprimen la tráquea, y en los adultos por aneurisma del cayado aórtico o tumores mediastínicos con parálisis del recurrente. Se trata de una tos chillona, seca, que puede o no presentarse por accesos y que resulta de la superposición de dos ruidos producidos al mismo tiempo. Uno grave, velado, y el otro agudo. Al escuchar esta tos parece que el paciente tiene dos laringes.

En la *tos ferina,* es característica la «tos acoplada» recién descrita; este carácter, exclusivo, sirve para su diferenciación de las toses «ferinoides» de otro origen (adenopatías hiliares, gripe, bronquitis asmatiforme).

En la *traqueobronquitis,* la tos es, al comienzo, entrecortada, seca y paroxismal, más tarde adquiere el timbre grave y burbujoso de la tos crasa o húmeda, que se convierte en productiva cuando comienza la expectoración.

En las *broncorreas,* la tos es un signo muy importante, pero está lejos de ser proporcional a la cantidad de secreción. Suele haber una tos alta, tos «de garganta», debida a la acumulación de

mucosidades, más acentuada por la mañana al hacer lo que se ha dado en llamar la «*toilette* bronquial».

En el *cáncer broncógeno,* la tos es el síntoma inicial más frecuente (40,5-57 %). Al principio, es seca, y a medida que el tumor progresa adquiere sonoridad metálica («broncínea») y se asocia con disnea y expectoración hemática.

En las *fístulas esofagotraqueobronquiales* (la mayoría tumorales malignas, abarcando tráquea o bronquio izquierdo), la ingesta de alimentos sólidos o líquidos motiva accesos de tos con expulsión de partículas alimentarias, sangre o moco. Si la comunicación es muy pequeña, sólo los líquidos determinan tos, ya que los sólidos no pasan por el orificio.

Por sí mismo, el parénquima pulmonar es ajeno al reflejo que nos ocupa. Esto explica la existencia silenciosa de cavernas, quistes e incluso abscesos con líquido. La tos se despierta si la secreción pasa al árbol bronquial o si existe una sensibilidad anormal de la mucosa bronquial afecta de un proceso flogótico.

Conocida es la «tosecilla» que de una manera tan pertinaz, como molesta, presentan precozmente los enfermos tuberculosos. Con frecuencia, el tuberculoso sólo tose por la mañana (*toilette* de su cavidad). La tos vespertina suele coincidir con la elevación de la fiebre, por lo que pudiera pensarse en una mejor irrigación de las lesiones tuberculosas como causa productora. La tos fundamentalmente nocturna aparece, a veces, en los tuberculosos con manifestaciones circulatorias o con insuficiencia nasal, por lo que se ven obligados a respirar el aire frío por la boca. La tos posprandial aparece durante las comidas y a causa de la sumación de estímulos al paso del bolo alimenticio por el esófago. Si no termina hasta haber provocado el vómito, hablamos de «tos emetizante» (mortonismo), ya descrita.

En la *pleuritis de la gran cavidad,* la tos es seca, dolorosa y modificable por los cambios de posición. Si se trata de la *pleura diafragmática,* es además breve, incompleta, tímida, en virtud de que el diafragma no puede contraerse con energía.

## Expectoración

Se denomina expectorar al acto de arrancar y arrojar por la boca las flemas y secreciones que se depositan en la laringe, tráquea y bronquios. El producto obtenido se llama *esputo,* cuyo examen tiene gran valor clinicodiagnóstico, pudiendo asegurar que tiene un valor parejo al de la biopsia pulmonar.

La presencia de esputos supone siempre algún proceso anormal en el sistema broncopulmonar. La secreción bronquial habitual (< 100 ml/24 h) no motiva expectoración alguna, al ser deglutida de manera inconsciente. Es transportada por el batido ciliar, cuando se halla tapizando la pared bronquial, en forma de película y proyectada hacia el exterior por un golpe de tos cuando está formando acumulaciones.

El *esputo* es *un espejo de los fenómenos biológicos* que se realizan en el interior del bronquio. La bacteriología del esputo muestra el agente infeccioso agresor; su bioquímica refleja cómo se realiza la defensa orgánica y cómo están desarrollándose los fenómenos alternativo y exudativo de la inflamación; su estudio fisicoquímico nos da la clave del porqué de su viscosidad y de su mayor o menor facilidad para expulsarlo.

### *Obtención del esputo*

El esputo debe ser recogido en un recipiente estéril. Se aprovechan las primeras horas de la mañana. El examen se realiza lo antes posible. Si su obtención es difícil por ser escaso y viscoso, se acude a varias técnicas:

1. Rápidas *percusiones torácicas (clapping),* que se efectúan con el borde cubical de una mano sobre el dorso de la otra aplicada plana sobre la espalda.
2. *Presionar* simultáneamente con ambas manos opuestas el tórax durante la espiración.
3. *Drenaje postural* aprovechando la acción de la gravedad.

*a)* El de los *lóbulos superiores* se obtiene con la posición semisentada y la rotación sobre un flanco, de modo que el lóbulo a drenar se encuentre más alto que la bifurcación de la tráquea.

*b)* El drenaje de los *lóbulos inferiores* se obtiene con el enfermo extendido sobre la cama, con la cabeza más baja que los pies.

*Las sesiones de drenaje postural, deben hacerse antes de las comidas, porque después pueden provocar regurgitaciones y vómito.*

4. *Sondaje gástrico.* En determinados casos, se acude a la «escupidera natural» representada por el estómago; el producto obtenido por medio del

© MASSON, S.A. Fotocopiar sin autorización es un delito.

sondaje gástrico se centrifuga y examina. Esta técnica es aconsejable para la investigación del bacilo de Koch.

Para el diagnóstico de carcinoma bronquial, es corriente el estudio citológico de las secreciones obtenidas por aspiración, a través del broncoscopio, del bronquio correspondiente a la región sospechosa de hallarse afectada.

El empleo por la vía oral o aerosol de sustancias broncodilatadoras, mucolíticas o suero fisiológico caliente favorecen la eliminación de un esputo tenaz.

## *Examen de los esputos*

Comienza en sus *caracteres físicos* y entre ellos por su *cantidad.* Puede ser muy escasa (en algunos asmáticos, se obtiene tras grandes esfuerzos un esputo pequeño, denso, consistente y perlado, o unos filamentos de igual constitución) o muy abundante (> 400/500 ml por 24 h), en este caso hablamos de *broncorrea.* La expulsión brusca o masiva de gran cantidad de pus o líquido acompañada de violentos golpes de tos se llama *vómica:*

1. *Color.* Puede variar desde un moco incoloro y translúcido, hasta una masa purulenta opaca. Es blanco o ligeramente amarillo en las bronquitis agudas o en la tuberculosis incipiente; amarillo verdoso en la bronquitis crónica, abscesos pulmonares o tuberculosis avanzada; francamente verde en las ictericias, en la neumonía caseosa o en los padecimientos sangrantes, a los pocos días del accidente hemorrágico; ceniciento en los abscesos de pulmón; de polvo de ladrillo, en la neumonía por bacilos de Friedländer, etc. La presencia de sangre conferirá al esputo, según su cantidad, toda una gama de colores, como el rojo rutilante (incluso con pequeños coágulos), en plena hemoptisis; rojo como jalea de ciruelas, en algunos tumores bronquiales; rojo claro (en un medio espumoso), en el edema agudo del pulmón; como herrumbre, en la neumonía fibrinosa e infarto pulmonar; achocolatado, cuando un absceso amebiano hepático se abre en un bronquio.

La infección por *Serratia marcescens* produce esputos rosados seudohemáticos con una tonalidad que se intensifica a las 24-48 h.

La forma depende de sus componentes principales, el moco y el pus. El esputo mucoso es globoso *(esputo perlado)* y el purulento plano, sin individualidad, como también ocurre con los muy líquidos (edema agudo de pulmón, bronquitis pituitosa, etc.). Los llamados esputos «numulares» son planos, purulentos, redondeados y de bordes recortados e individuales entre sí, gracias a la cubierta de moco que los rodea y aísla. Deben recogerse en un recipiente seco, pues muchos esputos proyectados en uno con agua, adquieren un aspecto parecido a los verdaderos numulares. Significan la presencia de una cavidad pulmonar, y resultan de que la secreción se rodea de moco al pasar por el árbol bronquial.

2. *Viscosidad.* Guarda relación con la fase fibrorreticular tridimensional del esputo con fibras mucoproteínicas, mucopolisacarídicas neutras y ácidas oxirribonucleicas; estas últimas, sólo presentes en condiciones inflamatorias. Se estima de manera grosera, levantando el esputo con una pinza; los muy viscosos caen aplomados a la manera de una masa homogénea y pesada y se adhieren al recipiente tembleteando como la gelatina; los esputos purulentos, sin consistencia ni viscosidad, se aplanan.

3. *Olor.* Falta en los esputos recién obtenidos; más tarde lo adquieren a causa de gérmenes que obran sobre su material proteico. Es fétido, cadavérico, y perceptible a distancia en la gangrena del pulmón, y como queso envejecido en esputos que proceden de bronquiectasias infectadas o de vómicas, consecutivas a pleuresías purulentas. En las bronquiectasias no complicadas, recuerda al del yeso mojado. En los casos de quiste hidatídico no supurado, abierto en los bronquios, se percibe un olor como el de la compota de ciruelas.

4. *Sabor.* Es apreciado por el enfermo. El esputo del catarro bronquial simple y del quiste hidatídico no supurado es salado, y de sabor amargo en los procesos hepáticos fistulizados a bronquio.

5. *Aire incluido en los esputos.* Si es abundante, señala que éste es poco consistente y que procede de bronquios finos, habiendo recorrido un largo trecho impulsado por el aire.

## *Examen macroscópico del esputo*

Examinando el esputo en una cápsula de Petri, haciéndolo deslizar en capa delgada y colocando alternativamente el recipiente sobre un fondo blanco o negro con luz diurna, podremos apreciar:

1. *Moldes bronquiales.* Se observan en las bronquitis fibrinosas (o plásticas), sintomáticas (sarampión, tuberculosis, espiroquetósicas o

idiopáticas). Se presentan como moldes ramificados, de color blancorrosado o ambarino y consistentes, resbalando al intentar aplastarlos. También pueden observarse en los trastornos del aparato circulatorio (cardiopatías, después de la extracción de grandes trasudados y exudados pleurales, tras grandes pérdidas hemáticas) y por diversas causas físicas y químicas, como inhalación de veratrina, amoníaco, gasolina, colas, pegamentos, humos calientes, aspiración de sustancias cáusticas, así como tras la ingesta de yoduro potásico.

Los moldes bronquiales tras la hemoptisis, constituidos por sangre coagulada, son fáciles de distinguir.

2. *Tapones o trombos de Dittrich.* Se presentan como pequeñas masas de 7-10 mm, de color amarillento y olor nauseabundo. Al microscopio, se observan cristales de ácidos grasos (agujas) que rodean un núcleo central formado por células epiteliales. Se hallan en la gangrena y abscesos de pulmón, bronquitis fétida y rara vez en la tuberculosis.

3. *Granos riciformes* (o lentes). Son formaciones parecidas a las anteriores. Se diferencian por su forma achatada o biconvexa e inodora. Están constituidos por fibras elásticas entremezcladas y son ricos en bacilos de Koch.

4. *Espirales de Curschmann.* Son una especie de vainas o tubos retorcidos en espiral con los extremos deshilachados, transparentes, con pequeñas burbujas de aire en su interior (o sin ellas), de coloraciones grisáceas o amarillentas y de una longitud que alcanza o rebasa los 2 cm, en contraste con su anchura de pocos milímetros. Al microscopio, con débil aumento, se observa un filamento central claro u oscuro (según el foco con que es examinado) rodeado por otros arrollados, que lo envuelven siguiendo su eje. A gran aumento, resaltan elementos celulares (células eosinófilas y cristales de Charcot-Leyden) sobre todo en las espirales de color amarillento, que son precisamente las vías más viejas. Están presentes en la bronquitis asmática y en el edema agudo de pulmón.

5. *Cálculos pulmonares* (neumolitos). Son concreciones calcáreas constituidas por carbonato y fosfato cálcico. Proceden de antiguas lesiones tuberculosas calcificadas y reactivas.

6. *Parásitos intestinales. Ascaris lumbricoides.* Fáciles de identificar por sus características.

7. *Fragmentos de tejidos orgánicos.* Se observan en la gangrena de pulmón y en el carcinoma bronquial.

8. *Quiste hidatídico.* En los casos de quistes hidatídicos abiertos a bronquio, pueden expulsarse vesículas enteras o rotas (como pieles de uva) y aun pedazos de membrana o la membrana entera, «como un calamar», en medio de un líquido fluido, y de sabor salado.

9. *Restos alimenticios groseros.* Pueden proceder del estómago, si al expectorar se producen arcadas, o de restos adheridos a los dientes o en la cavidad bucofaríngea o del esófago a través de una fístula esofagotraqueal. Pueden ser considerados elementos patológicos en una observación descuidada.

## *Examen microscópico del esputo*

El examen microscópico, primero sobre material fresco y luego en la preparación teñida, ilustra sobre elementos difíciles de etiquetar a simple vista. Podemos observar:

1. *Fibras elásticas y cristales:*

*a) Fibras elásticas.* Aparecen como fibrillas incoloras o ligeramente amarillas, mostrando un doble contorno. Su forma es ondulada, con extremos incurvados. Significan que existe un proceso destructor (absceso, gangrena, tuberculosis), que necrosa el pulmón y destruye su estructura, disgregando su armazón alveolar constituido, fundamentalmente por las fibras elásticas que aparecen en los esputos.

*b) Cristales.* Entre las diferentes variedades, citaremos los de:

— Charcot-Leyden. Como octaedros alargados, y derivados de las granulaciones procedentes de los leucocitos polinucleares que abundan en el esputo de los asmáticos.

— Hematoidina. Pequeñas tableras rómbicas y cortas agujas de color ladrillo.

— Bilirrubina. Cristales romboidales, de agujas irregulares o pequeños gránulos de color amarillo naranja.

— Colesterina. Placas o láminas rectangulares con tendencia a superponerse.

— Oxalato cálcico. Incoloros, brillantes y en forma de sobre de carta.

— Fosfato amonicomagnésico. En forma de tapa de ataúd, etc.

2. *Células faríngeas.* Son de gran tamaño, como tres veces el de un granulocito neutrófilo y

© MASSON, S.A. Fotocopiar sin autorización es un delito.

de forma poliédrica u oval, con el núcleo central y pequeño en relación con el protoplasma.

3. *Células bronquiales:*

*a) Célula bronquial adulta* (o típica). Propia de la capa superficial del epitelio traqueobronquial, tiene forma alargada o en tronco de cono en cuya base se implantan cilios vibrátiles y un vértice que a veces es bífido. El núcleo es muy voluminoso y de un violeta rojizo, y el protoplasma se tiñe de violeta. Se las encuentra en afecciones muy agudas (al comienzo de traqueítis y bronquitis), o cuando un esputo líquido es expectorado en cantidad y con violencia, como en el caso de edema agudo de pulmón.

*b) Célula bronquial joven* (o de reemplazo). De las capas medias de la mucosa traqueobronquial. Tiene aspecto de un linfocito grande y forma esférica u oval. El protoplasma, ocupado en sus dos tercios por el núcleo, es granuloso, opaco (debido a su espesor); el núcleo, redondeado, oval, escotado triangular o cuadrangular, tiene una gruesa red de cromatina muy densa.

*c) Célula alveolar grande* (o macrófago endotelial). Salvo en el tamaño que es mayor, presenta caracteres tintoriales de protoplasma y núcleo parecidos a los de la célula alveolar pequeña. El núcleo, oval, escotado o en media luna, suele ser en ocasiones central y a veces múltiple; cuando contiene pigmento carbonoso bajo la forma de pequeños gránulos que aumentan la opacidad del protoplasma, se denomina «célula del polvo», y si contiene gránulos parduscos de hemosiderina distribuidos irregularmente en su citoplasma, «célula de insuficiencia cardíaca», signo de muchos episodios de hemoptisis con acumulación intraalveolar de hematíes.

4. *Células hemáticas.* En los esputos con sangre, predominan los hematíes; en los purulentos, los leucocitos polinucleares neutrófilos y, en el asma bronquial y broncopatías alérgicas, leucocitos polinucleares eosinófilos.

5. *Células neoplásicas.* Aparecen cuando el tumor se ulcera. Se caracterizan por el tamaño del núcleo y citoplasma; por las irregularidades y distorsiones nucleares; por las condensaciones masivas de cromatina distribuidas irregularmente; por la presencia de mitosis, y por su tendencia a agruparse. Los resultados obtenidos dependen del modo de recoger los esputos (el más simple consiste en expectorar directamente en un frasco de boca ancha conteniendo alcohol de 50° y realizar el análisis antes de las 24 h), de la reiteración de los exámenes y de la localización del cáncer; en los bronquios grandes, el porcentaje de positividades es muy alto; en los demás, este porcentaje aumenta a medida que se repiten los exámenes. No obstante, el 12-16 % de resultados son falsamente negativos. Son muy raras (2 %) las citologías falsamente positivas.

6. *Bacterias.* La tinción con el método de Gram es muy útil como orientación, y la fucsina fenicada, para el bacilo de Koch. Debe tenerse en cuenta que algunos gérmenes tienen un alto significado, como el neumococo, *Haemophylus influenzae* y *Staphylococcus aureus*; mientras que el grupo de las enterobacterias debe valorarse en las bronquitis crónicas con gran cautela. Tiene gran valor el cultivo de los esputos que, en condiciones óptimas, debe realizarse previo a toda antibioterapia.

7. *Hongos.* Para las micosis del pulmón (actinomicosis, nocardiosis, etc.), vale el examen microscópico, cultivo, inoculación al cobayo y seroaglutinaciones.

## *Examen bioquímico del esputo*

El estudio del esputo, desde el punto de vista bioquímico e inmunológico, es fundamental. De él extraemos:

1. *Agua y sales.* Procedentes de la saliva y del trasudado capilar.

2. *Fermentos.* De origen vario. Ptialina (salival); N-acetil-β-glucosaminidasa, N-acetil-β-galactosaminidasa, galactosidasa-β, flucosidasa-α y las llamadas arylsulfatasa A y B (proceden de la actividad celular bronquial y son los degradadores fisiológicos de la mucina); calicreína (procede de las glándulas y de los macrófagos y leucocitos polinucleares); cininógeno (del plasma sanguíneo en casos de inflamación y alergia con hiperpermeabilización capilar); peroxidasas, fosfatasas y lactodeshidrogenasas (el aumento de esta última es testimonio fidedigno de bronquitis; tasa normal: 800 U/1 l de esputo). Al destruirse los leucocitos neutrófilos liberan de su protoplasma fermentos proteolíticos, lipolíticos y amilolíticos; sustancias procedentes de la secreción bronquial (lisocima y la lactoferrina), participantes en el sistema de defensa bronquial; ésta, junto con la properdina y la interferona, son los representantes de la inmunidad congénita. La inmunidad adquirida está representada por las opsoninas específicas y la IgA.

3. *Proteínas plasmáticas.* La albúmina apenas se encuentra (1 %) en la secreción bronquial; en la reacción alérgica, y sobre todo en las bronquitis agudas, se asiste a una auténtica plasmorragia en el esputo, incluso con globulinas y fibrinógeno en las formas graves. Entre las globulinas γ, tenemos la IgG e IgA. La relación IgG/IgA es de 0,4 o menos en el asma y 0,05-1 en la bronquitis. El epitelio bronquial secreta un líquido seroso tensoactivo, compuesto de tensoactivo y glucoproteínas ligeramente ácidas. Este tensoactivo, análogo al que tapiza el endotelio alveolar, está formado por fosfolípidos que tienen un grupo polar hidrófilo aplicado sobre las células, y otro hidrófobo libre en la luz bronquial o alveolar. Lo secretan las células de Clara de los bronquíolos. Su papel es oponerse al colapso reduciendo la tensión superficial.

4. *Mucina.* Es el resultado de la actividad secretora de las células caliciformes y de las glándulas seromucosas. Insoluble en el agua, puede separarse por lavado del esputo y luego solubilizarse con acetilcisteína y mercaptoetanol. Su papel fundamental es la protección del epitelio contra los agentes irritantes mecánicos y químicos, y la fijación de partículas extrañas o microorganismos y detritos orgánicos. Representa el conjunto de una serie de glucoproteínas separadas, por su selectividad tintorial, en mucopolisacáridos neutros, tingibles por el PAS, y mucopolisacáridos ácidos, ricos en ácido siálico, tingibles por azul cian y azul de toluidina. Según el predominio de unos u otras, las glucoproteínas del moco se clasifican en glucoproteínas ricas en fucosa, sulfoglucoproteínas y sialoglucoproteínas. Estas dos últimas son los mucopolisacáridos ácidos que se tiñen con azul de toluidina. Las sialomucinas se sintetizan en las células mucosas de las glándulas mixtas (actividad de una sialiltransferasa), mientras las sulfomucinas se sintetizan en las células caliciformes (actividad de una sulfotransferasa). Las primeras abundan más en bronquios finos, y las segundas, en bronquios grandes.

## *Esputo y enfermedades respiratorias*

Las características de los esputos varían en las diversas afecciones del aparato respiratorio:

1. *Laringitis.* El esputo laríngeo es mucoso o mucopurulento en los procesos inflamatorios con integridad del revestimiento epitelial, y más o menos teñido de sangre cuando hay una solución de continuidad superficial o profunda. Da una sensación de macidez muy acusada; es decir, apenas contiene burbujas de aire, como sucede con los de los sectores bajos, en los que la secreción tuvo tiempo y ocasión de mezclarse íntimamente con el aire, que en una y otra dirección pasa por los dispositivos tubulares del árbol respiratorio bajo. En la laringe, esto no puede suceder, porque la secreción depositada sobre la mucosa es arrastrada de cuajo bien por el aire espirado, bien por el movimiento vibratorio que imprime el carraspeo en toda ella.

2. *Bronquitis aguda.* Primero son mucosos, fluidos y transparentes, *(sputum crudum)* pero en seguida se tornan mucopululentos, de color amarillo verdoso, espesos *(sputum coctum)* de fácil expulsión. Hay abundante y variada flora. En caso de cromobacterias, el esputo aparece teñido, ya sea de color verdeazulado *(Pseudomona pyocyanea)* o rojizo *(Serratia marcescens)*, etc.

3. *Bronquitis crónica.* La expectoración puede ser muy escasa, caracterizando la bronquitis seca (o «catarro seco» de Laennec), pero más frecuente es la mucopurulenta, en donde el esputo, mezcla de moco y pus, es globuloso, de color amarillo o grisverdoso e inodoro. Contiene abundantes fibras y mucopolisacáridos ácidos y microorganismos con predominio del *Haemophylus influenzae*, neumococos y *Staphylococcus aureus*.

Si la mucosa está conservada, hay células bronquiales adultas y de reemplazo, y leucocitos aislados o incluidos en grandes retículos mucosos; en fase avanzada, al destruirse la mucosa desaparecen las células bronquiales y aumenta la cifra de leucocitos. Esta expectoración purulenta puede, incluso, en casos raros, ser fétida. En el catarro bronquial crónico, la expectoración es muy abundante, de 200 a 500 ml diarios, mucosa y muy filante. Suele coincidir con violentísimas crisis de tos. Algunas veces, las secreciones bronquiales se solidifican formando moldes bronquiales de fibrina o mucina, que se expulsan tras una crisis aguda de tos y disnea. Son las bronquitis fibrinosas, seudomembranosa o plástica.

4. *Tos ferina.* Gracias a la vacunación infantil, ha pasado casi a la historia, pero todavía se debe pensar en ella en zonas escasamente desarrolladas. La crisis termina en un fenómeno excepcional en el niño; una expectoración viscosa, gelerosa, como clara de huevo, tan difícil de desprender de la garganta y de los labios, que a menudo se hace necesaria la intervención de los dedos o del pañuelo.

5. *Bronquiectasias.* La expectoración suele ser abundante, aunque puede faltar, constituyendo

© MASSON, S.A. Fotocopiar sin autorización es un delito.

las formas secas. El olor es de yeso mojado o ligeramente fétido, por la putrefacción del esputo en la bolsa bronquial. Contiene células bronquiales degeneradas, cristales de ácidos grasos, glóbulos de pus y flora bacteriana saprofita muy abundante.

6. *Asma bronquial.* En las formas puras y al final de la crisis, se obtiene un esputo adherente, brillante, transparente o poco menos (esputo perlado), constituido por moco, leucocitos polinucleares eosinófilos, con algunas «espirales de Curschmann» y «cristales de Charcot-Leyden».

7. *Bronconeumonía.* Expectoración mucopurulenta con numerosos gérmenes, y abundantes células bronquiales y alveolares. Ausencia de fibras elásticas.

8. *Neumonía.* En la neumonía neumocócica (neumonía crupal), el esputo es viscoso y pegajoso. Se desprende con dificultad de la boca y de los labios, y se adhiere a las paredes o fondo del recipiente, que puede invertirse sin que aquél se desprenda. Al principio, contiene sangre roja rutilante como un esputo hemoptoico, o adquiere un colorido bermellón anaranjado (color de yema de huevo) típico del llamado «esputo herrumbroso». Después del tercer día, se vuelve más amarillento o verdoso, o sea más purulento, reflejando lo que sucede en el interior del bloque neumónico. En la neumonía por *Staphylococcus* o *Streptococcus*, la expectoración es más purulenta y menos viscosa y pegajosa, tomando un color de «polvo de ladrillo». Microscópicamente, se observan abundantes leucocitos, masas de moco y una flora casi exclusiva del germen causal. No hay fibras elásticas.

9. *Absceso.* Expectoración purulenta de color ceniciento, abundante, con numerosa flora, fibras elásticas y cristales de hematoidina en tabletas romboidales o en finas agujas de color pardoscuro; muchas veces se evacúa en forma de vómica.

10. *Gangrena.* El esputo es gris verdoso o grisáceo, y tan fétido que incluso repugna al propio enfermo e impone el diagnóstico casi sin verlo, con sólo entrar en la habitación. Recuerda el olor de la descomposición cadavérica. Se exhala especialmente al toser, en la espiración y en el momento de expectorar. Contiene trozos de tejido necrosado. Esta expectoración contiene abundante flora bacteriana, y, además, espirilos, bacilos fusiformes y gérmenes anaerobios.

11. *Tumores.* Los benignos (fibromas, lipomas, neurinomas, etc.) motivan una expectoración mucosa o mucopurulenta, a veces con estrías de sangre. En los malignos, carcinoma la mayoría de las veces (95 %), no ofrece nada característico; en el 5 % restante, adopta el clásico aspecto de «jalea de grosella», que resulta de sangre mezclada íntimamente con moco. La hemoptisis se presenta sobre todo en los tumores de los grandes bronquios, y por ulceración y destrucciones necrobióticas del tumor. En ciertos casos, los esputos arrastran restos de tumor, semejantes a fragmentos de cerebro.

12. *Quiste hidatídico.* Si se vacía en un bronquio, pueden expulsarse vesículas enteras o rotas (como «hollejos de uva»), fragmentos de membrana y aun toda la membrana entera, «como un calamar», en medio de un líquido fluido y de sabor salado.

13. *Tuberculosis pulmonar.* El diagnóstico de la naturaleza de la afección lo da la presencia del bacilo de Koch; la citología señala el origen de los esputos y las lesiones que los producen:

*a)* En las *formas fibrocaseosas,* es mucopurulento y contiene bacilos de Koch, muy poca flora bacteriana y fibras elásticas. Hay células bronquiales más o menos degeneradas y polinucleares bien conservados (por reacción bronquial sobreañadida), al mismo tiempo que células mononuclares de origen alveolar y algunos hematíes.

*b)* En los *cavitarios,* el esputo es numular (o en forma de moneda), purulento, con granos riciformes o lentes, constituidos casi exclusivamente por bacilos y fibras elásticas que significan la destrucción del alvéolo.

*c)* En las *formas fibrosclerosas,* la expectoración es la propia de la bronquitis crónica avanzada, con dilatación bronquial. No existen células alveolares que puedan señalar la adición de lesiones del parénquima, porque el alvéolo está destruido por la fibrosis; si ésta es antracótica (mineros), se presenta el «esputo negro» cuyo valor, cuando esta coloración es muy subida, es patognomónico. A veces se observa la expulsión de cálculos (neumolitos) de tamaño variable, pero no superior al de un garbanzo, que proceden de una cavidad primaria, de nódulos intraparenquimatosos o de ganglios perforados en bronquios. Su salida puede acompañarse de un ligero dolor torácico, de bloqueo obstructivo de la respiración y de hemoptisis. Su presencia es, en todos los casos, índice de un brote evolutivo, pues no se concibe su expulsión sin síntomas de actividad local.

14. *Edema agudo del pulmón.* Expectoración muy abundante, serosa, de color rosado, muy

fluida, casi transparente y muy aireada, conteniendo gran cantidad de albúmina.

15. *Congestión pasiva pulmonar.* La expectoración es abundante (la insuficiencia cardíaca la favorece) y mucosa; a veces, hemática, con células alveolares con hemosiderina en forma difusa o granular (célula cardiopática). Si aparece una franca hemoptisis, cabe pensar en una trombosis por estasis o en una embolia.

16. *Embolia pulmonar.* Si se sigue de infarto, lo que ocurre en el 50 % de los casos, hay expectoración hemoptoica, casi siempre, poco abundante (50-100 ml). En los días sucesivos, los esputos adquieren un color ocre o de zumo de regaliz, que se atenúa con lentitud.

## Vómica

Es la expulsión brusca y masiva, por la boca, de una cantidad grande de pus o líquido. Se realiza a bocanadas, con violentos golpes de tos. Puede llegar a provocar sofocación y aun asfixia. Si se realiza a intervalos, se trata de una «vómica fraccionada», como ocurre con frecuencia en el absceso y el quiste de pulmón.

La vómica auténtica debe diferenciarse de la *seudovómica,* por el aumento accesional de la expectoración que presentan los broncorreicos y bronquiectásicos, sobre todo en fase de agudización. La distinción es fácil; en la vómica verdadera, el producto tiene aspecto homogéneo, como de puré, y su eliminación va seguida del descenso de la temperatura, que vuelve a ascender a medida que el pus se va formando y se acumula de nuevo en la cavidad abscesal (fiebre de retención); en la seudovómica, el producto se dispone en capas y la intensidad de la fiebre guarda relación con el volumen de la expectoración (fiebre de secreción).

La *vómica verdadera* puede ser *torácica y extratorácica* (fig. 2-7). La primera se señala en el absceso o quiste del pulmón, en la pleuresía purulenta enquistada y en la mediastinitis supurada; y la segunda, en los abscesos póttico, subfrénico y hepático abiertos en los bronquios. En este último caso, el pus es fétido, de sabor amargo, y con el aspecto y color de la «salsa de anchoas».

## Hemoptisis

Es la expulsión de sangre que procede de las vías respiratorias o del pulmón. Es un signo de gran valor semiológico si es correctamente interpretado, ya que no todo sujeto que dice haber expulsado sangre por la boca ha tenido una hemoptisis. La hemorragia expulsada por vía bucal puede tener, frecuentemente, otros orígenes, así, las fosas nasales, encías u otras estructuras de la misma boca, faringe, esófago o estómago.

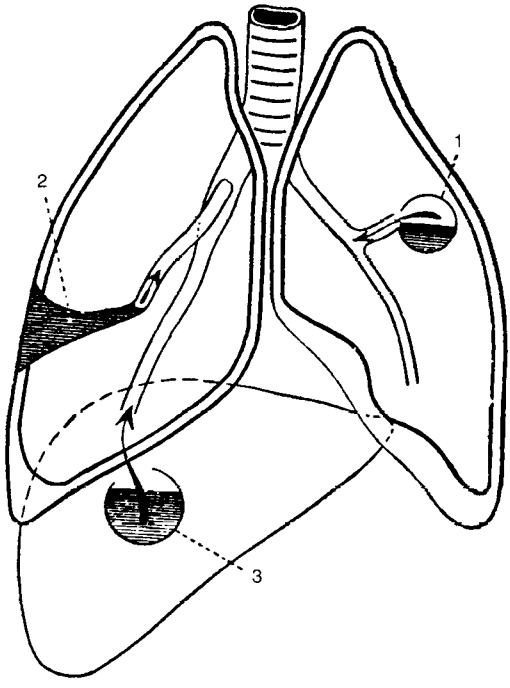


**Fig. 2-7.** Origen de las vómicas: 1, absceso o quiste pulmonar; 2, empiema enquistado; 3, absceso hepático.

Se valoran para el diagnóstico de la hemoptisis dos signos:

1. *La hemorragia produce carraspeo y tos.*
2. *La sangre es clara, rutilante y con burbujas de aire* (espumosa).

El interés práctico del tema merece un estudio detenido:

1. *Hemorragias de origen nasal* (epistaxis). Influye la postura del individuo. En las que se producen en decúbito supino, como a veces en el sueño, la sangre, por la fuerza de la gravedad, se desliza hacia atrás y se expulsa por la boca. Al incorporarse, empezará a salir también por la nariz, sobre todo en el acto de sonarse. La sangre es roja rutilante u oscura, no espumosa, con coágu-

© MASSON, S.A. Fotocopiar sin autorización es un delito.

los o sin ellos. La rinoscopia anterior señala su origen, casi siempre en la llamada «área de Kiesselbach», región muy rica en capilares. Examinando la faringe, se ve cómo la sangre desciende por la pared posterior, a modo de cortina, distribuyéndose en grumos gruesos.

2. *Succión repetida de las encías.* A veces como un «tic» en sujetos con tachas nerviosas, motiva una saliva sanguinolenta de olor desabrido y con abundantes células epiteliales pavimentosas de la boca. El examen visual revela las encías tumefactas, donde al efectuar presión (o invitar al paciente a que realice movimientos de succión), aparecen puntos o zonas sangrantes.

3. *Rotura de varices superficiales de la base de la lengua.* Ya sean reveladoras de una disposición flebectosante hereditaria, como en la enfermedad de Rendu-Osler, o de un retraso en la circulación venosa, como en las tumoraciones mediastínicas altas, procesos fibrosos apicales con peripleuritis esclerosa, estasis cardíaca, etc. La hemorragia puede ser mínima (si se produce por la noche, se manifiesta solamente por un esputo negruzco por la mañana) o copiosa. La sangre aparece pura, rutilante, en bocanada, y precedida de una sensación de estorbo y picor en la garganta. Casi siempre, en el primer momento, aparece sin tos y sólo después puede provocar ésta, al descender la sangre por la laringe, observándose algunas veces un estertor traqueal al penetrar la sangre en el árbol respiratorio. El esfuerzo es casi siempre el desencadenante de la hemorragia (hablar en demasía y forzar la voz, acción de recoger un objeto del suelo, etc.), aunque aquélla puede también aparecer espontáneamente. Suele continuar en forma decreciente, a veces durante varios días.

El examen local permite ver las varicosidades. Éstas son superficiales, uni o bilaterales, en forma de abanico con convergencia inferior, por encima de la fosa supraepiglótica, extendiéndose con frecuencia por toda la amígdala lingual, en ocasiones hasta el *sulcus terminalis*.

Aparecen unas veces finas, otras veces engrosadas y abollonadas. Llegando a producirse pequeños aneurismas venosos que pueden alcanzar el tamaño de una alverja y hasta más grandes. Exploradas en la fase de hemorragia, sangran de manera continua. Otras veces se han hallado pequeños coágulos adheridos fuertemente a una dilatación varicosa. En las épocas de quietismo, se hacen menos aparentes, como sucede en las hemorroides.

4. *Vegetaciones adenoideas y faringitis crónicas.* La hemorragia suele ser mínima y no acompañada de tos irritativa. Si, como ocurre con frecuencia, se produce durante la noche, el enfermo expectora, al despertar, una mucosidad sanguinolenta y maloliente por la pululación microbiana.

5. *Procedencia esofágica o gástrica.* Casi siempre por rotura de varices en los hipertensos portales o úlcera péptica, neoplasia, etc. En estos casos, hablamos de *hematemesis* cuya presencia motiva el diagnóstico diferencial, de gran interés práctico, con la hemoptisis. Éste es posible valorando los datos del interrogatorio, el aspecto de la sangre y la evolución de la hemorragia:

*a) Signos premonitorios:*

— En la hemoptisis, la sangre motiva con relativa frecuencia, al atravesar bronquios gruesos y tráquea, una sensación que muchos describen como cosquilleo (que induce a carraspear y toser) o de que pasa algo caliente, acompañándose o no de un ruido estertoroso. Excepcionalmente, se percibe a lo largo de las vías respiratorias desde el sitio de la hemorragia, que se puede señalar con precisión. El esputo tiene sabor de sangre.

— En la hematemesis, el vómito va precedido de náuseas, salivación excesiva, malestar general con sudor frío (si la hemorragia es copiosa) y náuseas, es decir, movimientos incoordinados de los músculos respiratorios, coincidiendo la contracción del diafragma con la de los músculos respiratorios.

*b) Examen de la sangre:*

— En la hemoptisis, la sangre es clara, rutilante, espumosa y sin restos alimentarios ni coágulos.

— En la hematemesis, es negruzca o de color café oscuro (como «poso de café», según la expresión clásica) o pardo y mezclada con residuos de alimentos.

Sus excepciones son las hemorragias esofagogástricas copiosas en que la sangre es vomitada con su color natural (hematemesis roja) y aquellas que se fraguan en una cavidad pulmonar, total o parcialmente bloqueada, sufriendo la acción de bacterias que transforman la sangre. Cuando ésta es expulsada más tarde, al permeabilizarse el bronquio obstruido anteriormente, aparece como de color pardo castaño o café. En estos casos, aparte de la tos, la sangre arrojada suele tener un olor putrefacto, aunque a veces sea poco notable, lo que no ocurre en la sangre de igual aspecto que procede del estómago.

*c) Evolución:*

— La hemoptisis va seguida de esputos hemoptoicos que se espacian progresivamente hasta desaparecer.

— En la hematemesis, no hay expectoración sanguinolenta, parada brusca o recidiva de la misma gravedad.

*d) Exámenes complementarios:*

— Radiología. Nos orienta sobre el estado del pulmón, corazón, esófago y estómago.

— Esofagogastroduodenoscopia. Nos pone de manifiesto las posibles lesiones sangrantes digestivas altas.

— Broncoscopia. Es imprescindible en los enfermos con hemoptisis repetidas, que sobrevienen en el curso de afecciones pulmonares crónicas (bronquitis, bronquiectasias, tuberculosis, neoplasias), si el examen radiológico es negativo o poco claro, y para confirmar el diagnóstico.

6. *Lugar de origen de la hemoptisis.* La hemoptisis puede ser pequeña y fraccionada (expectoración hemoptoica), o súbita e intensa (hemoptisis en bocanadas). La lesión que la motiva puede radicar en:

*a) Laringe.* La pérdida de sangre suele ser escasa. Se observa en sujetos sanos en ocasión de un esfuerzo vocal, y en las laringitis varicosas, tuberculosa ulcerada, tumoral, etc. En estos casos, hay molestias locales (picor, sensación de cuerpo extraño y aun dolor), distonía y en fase avanzada, disfagia.

*b) Tráquea y bronquios.* Sangran con facilidad. El número de hemoptisis clasificadas de «esenciales» ha disminuido notablemente desde que, frente a un resultado negativo de la radiografía de tórax, se practica habitualmente la broncoscopia. Generalmente, se trata de una expectoración hemoptoica, aunque pueden verse hemoptisis francas.

Sus causas más frecuentes son los tumores benignos y malignos (en estos últimos es destacable su persistencia y continuidad sin eclipses); las bronquiectasias; las lesiones inflamatorias circunscritas o difusas a todo el sistema bronquial; las varices (más frecuentes en la parte inferior de la tráquea o en las dos caras del espolón traqueal); los cuerpos extraños; adenopatías hiliares con periadenitis adheridas a la tráquea cuya pared aparece congestiva en este punto, etc.

*c) Pulmón.* Sus condiciones anatómicas son ideales para ello; basta considerar que existe una enorme cantidad de capilares separados del exterior sólo por una finísima capa de células alveolares. Como sea que las arteriolas y venillas bronquiales aumentan de calibre al acercarnos al hilio, se deduce lógicamente que las hemorragias serán tanto más copiosas cuanto más central sea la lesión que las motiva y, sobre todo, destructiva de mucho parénquima, muchos bronquios y septos, como en la tuberculosis caseosa extensa, gangrena o absceso pulmonar, neoplasia avanzada, etc.:

— Tuberculosis. Entre las causas determinantes de hemoptisis de origen parenquimatoso pulmonar, citaremos la tuberculosis en sus diversos tipos anatomoclínicos, caseosa, fibrocaseosa y fibrosa evolutiva o no. En esta última, la hemorragia suele repetirse motivando anemia, pero sin signo alguno de impregnación tóxica, por lo que cabe pensar que alrededor de los focos fibrosos muy vascularizados se producen descargas vasomotoras a causa de traumatismos psíquicos, cambios climáticos, menstruación, etc. La hemoptisis de los cavitarios puede ser debida a la rotura de un «aneurisma de Rasmussen» o de un vaso parietal. Puede ser copiosísima y aun causa de muerte fulminante por una anemia aguda; un síncope por brusco descenso de la presión, aun siendo la efusión sanguínea no tan exagerada, y, finalmente, por una inundación masiva del árbol bronquial con producción de asfixia.

— Quiste hidatídico. Sangra con facilidad y a veces intensamente, aunque no invada ni destruya tejido pulmonar como el carcinoma; la sangre procede de la zona periquística (pulmón colapsado alrededor de la membrana) sobre todo si está inflamada, y de los bronquios vecinos comprimidos y desviados por la tumoración.

— Procesos necrotizantes del pulmón (absceso, gangrena). Pueden sangrar copiosamente por afectar a vasos bronquiales de un cierto calibre y septos.

— Procesos inflamatorios pulmonares extensos. Por ejemplo, neumonías; la pérdida es mínima, motivando la sangre al mezclarse con el moco, los conocidos «esputos herrumbrosos». Esto obedece a que sólo se afectan los alvéolos cuyos vasos inmediatos son de ínfimo calibre, precapilares, capilares y poscapilares, y además estos vasos finísimos se ocluyen, por lo menos funcionalmente, y la sangre deriva a otros territorios.

© MASSON, S.A. Fotocopiar sin autorización es un delito.

— Estados congestivos del parénquima pulmonar. Por estasis en la pequeña circulación (estenosis mitral), se producen esputos hemoptoicos y aun francas hemoptisis por alteraciones infárticas.

— Edema agudo de pulmón. No existe realmente hemorragia; precisamente, la desproporción entre la salida de plasma y los elementos formes es la característica principal, por ello la expectoración aparece, todo lo más, ligeramente manchada, como rosada.

— Embolia pulmonar. Es causa de hemoptisis si hay infarto, lo que sólo ocurre en el 50 % de los casos (con previa alteración de la circulación menor o sin ella). En el embolismo recidivante, es posible la aparición de un «corazón pulmonar crónico embólico», con hemoptisis de repetición como su signo más característico.

— Síndrome de Goodpasture (1929). La asociación de neumonitis hemorrágica y glomerulonefritis focal se observa con relativa frecuencia en las enfermedades del colágeno afines a la periarteritis nudosa. En esta dolencia, la hemoptisis es el signo predominante (81 %) con importante anemia hipercroma (98 %) y signos de fallo renal, hematuria, proteinuria, uremia y, a veces, hipertensión.

— Hemoptisis neurovegetativas. Las lesiones pulmonares son nulas o mínimas bajo la forma de restos fibrosos cicatrizales a cuyo alrededor se produce la descarga vasomotora. Se señalan con mayor frecuencia en las mujeres y suelen ser poco intensas. Es más corriente ver esputos teñidos de sangre que verdaderas hemoptisis. Citaremos las hemoptisis menstruales, las del embarazo (siguiendo el ritmo de la desaparecida menstruación), las del climaterio que, como las anteriores, a veces son ritmadas, las motivadas por traumatismos psíquicos. Cuentan también como factores determinantes los cambios de estación (se ha descrito un tipo primaveral otoñal y mixto) y las mutaciones climáticas.

— Hemoptisis alérgicas. Raras, se presentan al manipular sustancias alergénicas y cursan con crisis de asma y esputos con sangre.

## Fiebre

Todos los tipos de fiebre pueden ser observados en las diversas enfermedades del aparato respiratorio. En algunas de ellas, lo peculiar del trazado tiene un valor semiológico considerable:

1. *Bronquitis aguda.* La fiebre es alta, con escalofríos y se acompaña de tos y dolor retrosternal. Hacia el cuarto o quinto día, la temperatura desciende, la tos es menos penosa y la expectoración más fácil. Si la inflamación desciende a los bronquios finos (bronquitis capilar) la fiebre alcanza cifras muy elevadas, la tos aumenta y con ella la expectoración (lo que es más característico) aparecendo disnea y cianosis. Si se complica con bronconeumonía (eventualidad frecuente), la fiebre aumenta con remisiones matutinas y oscilaciones en relación con la producción de nuevos focos. Termina en la mayoría de los casos en lisis lenta, pero puede hacerlo también en crisis. En los ancianos, es posible un curso febricular o apirético.

2. *Bronquitis crónicas y bronquiectasias.* El curso es apirético, salvo en fases de agudización, en que también aumenta la expectoración (fiebre de secreción).

3. *Asma infeccioso broncopático.* El estado febricular o febril va a cargo de los gérmenes de asociación o productores del cuadro; si se trata de *asma alérgico puro,* se piensa en una reacción distérmica de origen anafiláctico, y en el *asma con influjos alérgicos e infecciosos,* en la suma de ambos factores.

4. *Neumonía fibrinosa aguda.* El comienzo es brusco y precedido de un fuerte escalofrío; la ascensión febril es rápida, alcanzando grados de hiperpirexia que persiste con muy ligeras remisiones hasta que aparece la crisis, o sea el descenso brusco no sólo de la hipertermia, sino de todos los signos febriles, cosa que suele ocurrir al séptimo día de evolución. A veces, este descenso se hace algo más gradual, pero siempre en pocos días. Si la fiebre persiste o reaparece en plena convalecencia, debe pensarse en una complicación supurada, especialmente un empiema metaneumónico.

5. *Colecciones purulentas pulmonares* (absceso, gangrena). En su primera fase o prevómica, la fiebre, de altura variable, puede ser de tipo continuo, neumónico o bien remitente o irregular. Una vez producida la vómica, si ésta es tan completa que implica la curación del proceso, la fiebre desciende con rapidez y cesa. Si permanece elevada e irregular y la expectoración es abundante, ello revela que el proceso persiste. Después de descensos febriles, no es raro observar elevaciones bruscas coincidiendo con disminución de la expectoración; son debidas a retención de la secreción por dificultad de desagüe (fiebre de retención).

6. *Carcinoma broncopulmonar primitivo.* La fiebre es un síntoma bastante constante, de tipo intermitente e irregular e intensidad variada (37,5-38 °C). La supuración de la neoplasia se manifiesta por la variación del tipo febril, que puede adoptar carácter hético.

7. *Embolia pulmonar.* Con o sin infarto, la fiebre es continua; no obedece a los fármacos bacteriostáticos y apenas a los corticosteroides, pero sí a la heparina.

8. *Tuberculosis pleuropulmonar.* Tiene gran valor el curso de la temperatura corporal, tanto para el diagnóstico como para comprobar la tendencia evolutiva del proceso. Puede adoptar los siguientes tipos:

*a) Distérmica o febricular.* Con temperaturas vespertinas discretas (inferiores a 38 °C), pero acrecidas con pequeños esfuerzos, por ejemplo, tras un paseo (fiebre tuberculosa de esfuerzo); la temperatura se toma al cabo de media hora del paseo y cuando el paciente está de nuevo en cama. Cabe señalar que más que la elevación de la temperatura, se ha de valorar la tardanza con que una «termólisis perezosa» restituye la temperatura normal, cosa que el sano logra con rapidez.

*b) Fiebre ondulante.* Consiste en una fiebre que comienza con un tipo subfebril y variaciones vespertinas, va aumentando progresivamente hasta constituir una fiebre de tipo intermitente que dura de 8-10 días, para declinar nuevamente al mismo ritmo que ascendió, y tras unos días de apirexia vuelve a establecerse, dibujando unas ondas que suelen llegar a ser 4 o 5 en pocos meses. Lo característico es, precisamente, que cuando comienza a manifestarse la fiebre, el enfermo conserva el buen estado general y su apetito, la tos es la habitual y la expectoración no aumenta. Sin embargo, al llegar a los valores de la fiebre intermitente, el estado general se altera, aumenta notablemente la tos con expectoración abundante, y hay quebrantamiento general y dolores torácicos, hasta que aparecen sudores abundantes y sobreviene la defervescencia; la fiebre vuelve a sus valores distérmicos y el enfermo recobra la sensación de bienestar, como si entrara en convalecencia. Transcurridas una o dos semanas se repite la onda, como si cesara la inmunidad transitoria que la hizo descender. El pronóstico de este tipo de fiebre es de gravedad.

*c) Fiebre regular.* La gráfica da cifras poco elevadas, y la diferencia entre los valores matinales y vespertinos no excede de medio grado.

*d) Fiebre irregular.* Muestra ascensiones térmicas irregulares, no diarias; la diferencia entre mañana y tarde puede alcanzar hasta 1 °C.

*e) Fiebre inversa.* La elevación térmica es más manifiesta por la mañana; señálase en algunos sujetos granúlicos y en los portadores de cavernas secretantes. La temperatura desciende cuando con la tos se ha evacuado su contenido.

*f) Fiebre héctica.* Ascensiones térmicas vespertinas, que suelen ofrecer una diferencia de 1-2 °C con respecto a la temperatura matinal. Es intermitente y suele descender al final de la noche, con sudores profusos. La presentan los tuberculosos crónicos, caquécticos, cavitarios, con abundantes secreciones. Caracteriza muchas veces a enfermos en período terminal; por consiguiente, es de pronóstico ominoso.

*g) Fiebre posprandial.* Como indica su nombre, aparece después de las comidas (a las 2-3 h). Significa una localización digestiva del proceso tuberculoso. Esta fiebre es proporcional, hasta cierto punto, a la cuantía de la ingesta, y así, falta o es poco elevada si el paciente come frugalmente o ayuna.

## Anorexia

Es síntoma casi constante en los procesos neoplásicos, sépticos, tuberculosos avanzados y fibrosis intersticial difusa. Sus causas son la intoxicación y la incidencia de factores psíquicos que incrementan la causa inicial. Junto a la fiebre, la toxiinfección y eventuales trastornos digestivos, conducen a una rápida pérdida de peso corporal, llegando a extremos de emaciación en fases avanzadas o terminales.

## Astenia

Es un síntoma de observación frecuente en los enfermos tuberculosos, neoplásicos, portadores de bronconeumopatías sépticas y fibrosis intersticiales difusas. Se confunde con la fatiga y por este motivo el enfermo la traduce como sensación de cansancio. En su génesis, influyen la alteración del metabolismo de la musculatura esquelética y causas psíquicas, así como la leve insuficiencia suprarrenal o hipoadrenalismo propia de los procesos sépticos de larga duración.

El paciente tuberculoso suele sentirse con pocas fuerzas (asténico) al levantarse, y va mejoran-

© MASSON, S.A. Fotocopiar sin autorización es un delito.

do su estado a medida que avanza el día, para encontrarse bien a media tarde, muchas veces coincidiendo con la elevación de la temperatura corporal.

La astenia del neoplásico persiste inmodificada o aumenta, como la fatiga normal, a medida que avanza el día.

## Síntomas gastrointestinales

Son frecuentes en la tuberculosis pulmonar y enfisema. En los primeros, se observa acidosis, pesadez gástrica posprandial e irregularidad en las deposiciones, que a veces es debida a una posible localización del proceso en el intestino; en los enfisematosos, sus síntomas más molestos son distensión epigástrica posprandial, a veces con vómitos, dolor epigástrico (ligero o intenso) después de la comida y anorexia con pérdida de peso, lo que no pocas veces hace sospechar la existencia de una enfermedad de carácter maligno.

## Trastornos menstruales

Son, a veces, precoces. En la tuberculosis, se deben a la impregnación tóxica general o a la concomitancia, nada rara, de lesiones genitales bacilares. Se manifiestan por la ausencia de la menstruación (amenorrea), por su escasez (hipomenorrea) o por su retraso (oligomenorrea).

## Trastornos neurológicos y osteoarticulares

Se observan (70-80 %) en el cáncer bronquial microcelular *(oat-cell)* y mesoteliomas pleurales. Preceden al descubrimiento del malignoma o se manifiestan con plenitud en la fase evolutiva avanzada.

1. *Síndromes neurológicos paraneoplásicos* (no debidos a metástasis). Entre ellos, citaremos, las polineuritis (sensitivas o sensitivomotoras); miopatías (no asociadas a lesiones cutáneas, como en la dermatomiositis, ni nerviosas) con debilidad, reducción de la masa muscular y dolores a nivel de los músculos próximos al tronco (el subir escaleras y el levantarse de una silla, son actividades laboriosas); un síndrome miasténico (músculos de las cinturas escapular y pelviana respetándose los músculos oculares externos, masticadores, faríngeos y laríngeos); degeneración cerebelosa cortical; meningosis con un síndrome meníngeo asociado a un cuadro polirradiculoneurítico con alteraciones motoras (paraplejía flácida y amiotrofia), sensitivas (parestesias y dolores radiculares, a veces de tipo ciático), y trastornos de los esfínteres superponibles al síndrome de la cola de caballo.

2. *Anomalías osteoarticulares.* Aquí, citaremos las polialgias difusas casi siempre asociadas a malestar general y anemia; un cuadro de artritis reumatoidea con infiltración periarticular, y a veces hidrartrosis (se ha descrito en la neumoconiosis y en el cáncer bronquial, al que puede preceder en meses o semanas remitiendo, a veces, con la extirpación del tumor) y la osteoartropatía hipertrófica tóxica.

## Encefalopatía respiratoria[3]

Se observa en la insuficiencia respiratoria avanzada.

La encefalopatía respiratoria es un cuadro clínico complejo, con una rica sintomatología neuropsíquica:

1. *Cefalea.* A veces se asocia a vómitos y estasis papilar. Es persistente, de carácter sordo y localizada en las regiones frontal y occipital. Aumenta por la noche y al despertar; se atribuye a vasodilatación cerebral y meníngea por la hipercapnia, y la estasis papilar, a ésta y a la hipoxia, que motivan hipersecreción del líquido cefalorraquídeo y edema del tejido cerebral. Se puede confundir con un tumor cerebral.

2. *Somnolencia.* Guarda relación con el contenido de $CO_2$, y $O_2$, en la sangre. Conduce al coma con mayor facilidad en los sujetos ancianos con esclerosis vascular. Independientemente de ella, se observa incapacidad para prestar atención y concentrarse; pérdida de la memoria, sobre todo para los acontecimientos recientes; deso-

[3]La encefalopatía respiratoria, también llamada «hipercápnica o carbonarcótica», puede definirse como un cuadro morboso con sintomatología neurológica y psíquica, provocado por la hipercapnia, hipoxia y otros desórdenes bioquímicos, directa o indirectamente, dependientes de la deficiente ventilación alveolar. Este desorden metabólico del tejido nervioso es irreversible en fase avanzada.

rientación en el tiempo, y espacio; menos veces existe irritabilidad, agitación psicomotriz e incluso manifestaciones psicóticas maníacas o paranoides en sujetos psicolábiles.

3. *Manifestaciones motoras.* Temblor fino, de carácter intencional; temblor amplio idéntico al *flapping tremor* descrito por Adams y Foley, en la fase inicial del coma hepático; mioclonías, que coinciden con la fase apneica de la respiración de Cheyne-Stokes (frecuente en estos enfermos), y crisis convulsivas epileptiformes en caso de hipoxia aguda transitoria por una momentánea obstrucción de las vías aéreas.

## ■ INSPECCIÓN

Se realiza de una manera ordenada. En un primer tiempo, se examina al enfermo *(inspección somática general)*; luego, se centra la atención sobre el tórax en reposo *(inspección local estática)* y durante los movimientos respiratorios *(inspección local dinámica)*.

### INSPECCIÓN SOMÁTICA GENERAL

La inspeccción somática general comprende el examen de la actitud, facies, constitución, estado de nutrición, piel y faneras.

### Actitud

La actitud que adopta el enfermo suministra datos muy valiosos. La mayoría tienen una finalidad antiálgica o buscan un alivio de la disnea.

El examen en la posición erguida no suele ser muy demostrativo. En los procesos consuntivos (tuberculosis, cáncer, etc.), llama la atención una flojedad general y un andar cansino. En ciertos casos, la contractura muscular refleja ocasiona la contorsión homolateral del tronco, con inclinación de la cabeza hacia el lado afecto (signo de Bosco).

En ciertas neoplasias bronquiales, el enfermo puede adoptar un aspecto endocrinopático precediendo durante meses a la identificación del proceso maligno causal, como aspecto cushingoide, así como cuadros hipotiroideos y ginecomastia uni o bilateral poco dolorosa y nunca galactorreica (con o sin acropaquía).

Los enfermos disneicos graves (enfisematosos, silicóticos) después de un esfuerzo físico buscan alivio en actitudes forzadas y a veces peculiares, como inclinar el tronco hacia delante apoyándose en un soporte; en esta posición, el mediastino bascula hacia delante con una mejor ventilación de la base del pulmón.

El decúbito en cama es indiferente en los enfermos broncopulmonares puros. Llama la atención que cianóticos y disneicos puedan dormir con una sola almohada (cosa imposible en las restantes disneas, en especial por insuficiencia cardíaca) o sin ella en decúbito dorsal o mejor ventral.

El decúbito lateral sobre el lado enfermo es de rigor en las supuraciones pulmonares y bronquiectasias, con la finalidad de dificultar el paso de las secreciones al árbol bronquial y evitar así la molesta tos nocturna; en la neuralgia intercostal, pleuritis seca y neumotórax espontáneo, para inmovilizar el hemitórax y disminuir la intensidad del dolor, y en la neumonía, para aprovechar al máximo el pulmón sano.

Si la lesión es bilateral (derrame, focos bronconeumónicos en ambos pulmones) es obligada la posición semisentada, reclinándose algo sobre el lado más afecto.

### Facies

Las facies más características son las siguientes:

1. *Facies adenoidea.* Por la ocupación faríngea con respiración bucal. La boca se mantiene entreabierta, primero sólo durante el sueño cuando el niño se halla en decúbito supino, y después durante el día. El labio superior es corto y no recubre por completo los incisivos superiores; los pómulos se hallan aplanados, de manera que el plano del párpado inferior se continúa con el del pómulo, sin línea de demarcación; los ojos son saltones, la mirada adormecida, y la fisonomía inexpresiva y abotargada. La nariz está deprimida transversalmente en toda su extensión y disminuida de volúmen, con los orificios pequeños y estrechos. El interior de la boca es elevado y angosto, con la bóveda palatina de forma ojival; esto hace que el extremo anterior del arco dentario y los incisivos sobresalgan «en punta de almendra». Si observamos al enfermo de frente, llama la atención en algunos casos el desarrollo relativo del maxilar inferior, con aumento del diámetro transversal inferior de la cara.

© MASSON, S.A. Fotocopiar sin autorización es un delito.

2. *Facies disneica.* Es muy demostrativa en el obstáculo de las vías altas (crup, edema de la glotis) y en el asma bronquial. En el primer caso, el aspecto de la cara es de angustia o susto (facies ansiosa), con los ojos muy abiertos y las ventanas de la nariz dilatadas e inmóviles. La cianosis de los labios y lóbulos de las orejas contrasta con la palidez del resto de la facies. La boca permanece entreabierta, como para facilitar la entrada del aire. La presencia de un tiraje de predominio alto (regiones suprasternal, supra e infraclaviculares, epigástrica y espacios intercostales inferiores) y la audición de un ruido inspiratorio grave (cornaje) o de tono alto (estridor) completan el conjunto. En el asma bronquial, la cara está abotargada, cianótica, perlada de sudor; las venas cervicales son prominentes; las sibilancias respiratorias se oyen a distancia.

3. *Facies tosferinosa.* Durante la crisis y en el momento de la apnea, la cara y los ojos aparecen inyectados, las venas turgentes, la lengua abarquillada y propulsada. No rara vez está teñida de un leve tinte azul. Fuera de las crisis, persisten el abotargamiento facial, sobre todo palpebral, el lagrimeo y la quemosis conjuntival.

4. *Facies neumónica y bronconeumónica.* En la neumonía, es vultuosa, congestionada pero no cianótica. Hay aleteo nasal por la intensa polipnea. Las hendiduras palpebrales abiertas dan la falsa sensación de procidencia de los globos oculares. Las conjuntivas se encuentran inyectadas y a veces con un discreto tinte subictérico. En la neumonía caseosa, en vez del aspecto vultuoso y congestivo del neumónico común, se observa palidez, acentuada por las facciones afiladas y los ojos hundidos. Los labios muestran leve cianosis.

El rostro del bronconeumónico es algo angustioso, con cianosis lívida más o menos intensa según la gravedad del proceso, y abundante sudor en la cabeza.

5. *Facies tuberculosa.* A veces es poco demostrativa. En las formas caseosas más graves, se presenta el aspecto llamado hético, con palidez alabastrina de la piel, cierta rubicundez de las mejillas (a menudo con tinte cianótico) y ojos brillantes.

6. *Facies cianótica.* Se observa en las broncopatías crónicas con enfisema y fallo cardíaco derecho. Vultuosa con el tinte más acusado en los labios.

7. *Facies mediastínica.* Se observa a consecuencia de la estasis venosa a nivel de la vena cava superior por un proceso mediastínico casi siempre tumoral. Se observa edema de la cara, cuello, parte superior del tórax y ambos brazos (edema en esclavina) o limitado sólo a la cara, cuello o fosas supraclaviculares; cianosis de los labios y extremidades digitales o de la cara, cuellos y miembros superiores, y gran ingurgitación de las venas yugulares.

8 *Facies escrofulosa.* Se describe aquí habida cuenta de la relación de la escrófula con la tuberculosis. Los elementos que la caracterizan residen en los ojos, nariz y labios. Los ojos, a causa de la conjuntivitis con formación de flictenas, aparecen hinchados y entornados, con el borde de los párpados enrojecido; la abundante secreción nasal seropurulenta (debida a la rinitis crónica con gran hipertrofia y tumefacción de la mucosa) excoria las ventanas de la nariz y engruesa el labio superior. La irritación crónica que produce la secreción lagrimal y nasal es causa de un eccema impetiginoso, el cual se sitúa casi exclusivamente en la línea media de la cara. El cuello aparece engrosado por la tumefacción de los ganglios cervicales[4].

9. *Facies tumoral cerebral.* Puede obedecer a una metástasis precoz (20-35 %) de un tumor maligno bronquial, con el posible diagnóstico erróneo de un tumor cerebral primario. Signos cerebrales (o meníngeos difusos) se han señalado en los abscesos pulmonares piógenos y micóticos, en especial por la Nocardia asteroides.

## Constitución

La *tuberculosis,* como infección, es capaz de atacar a todos los humanos, dependiendo su desarrollo de las posibilidades de infección de la reiteración en el contagio, de la potencia del agente contagiante, de la virulencia del bacilo, de los factores sociales y del ambiente (alimentación, vida higiénica, drogadicción, hacinamiento, promiscuidad, profesión, etc.). Existe un grupo de individuos, precisamente aquellos clasificados como leptosomos o asténicos, que son más vulnerables a la infección tuberculosa. En ellos, se desarrolla frecuentemente, con el cuadro que se conoce clásicamente como «tisis». Por el contrario, en los sujetos calificados por los pediatras

[4]La denominación de escrófula (Hufeland, Virchow) se aplica a una forma de tuberculosis cuyas peculiaridades radican en que la infección recae en un terreno exudativolinfático. En ella, las reacciones tuberculínicas son intensamente positivas. Los sujetos escrofulosos ofrecen cierta resistencia a las formas graves de la tuberculosis del adulto.

como diatésicos exudativolinfáticos, la tuberculosis tiene más dificultades para desarrollarse.

En el *asma bronquial,* al lado del alergeno, cuenta el «terreno orgánico».

A igualdad de circunstancias, se observa que la *neumoconiosis* es más frecuente en los sujetos de hábito pícnico que en los asténicos leptosomos. Influye en ello la hiperactividad del tejido conjuntivo (muy frecuente de los pícnicos), que tiende hacia la fibrosis y el enquistamiento de las lesiones del pulmón.

## Estado de nutrición

Los tumores malignos, supuraciones crónicas, colagenosis y tuberculosis pulmonar, desnutren y a la larga pueden caquectizar al sujeto. No debe olvidarse que ciertas formas hematógenas monoviscerales (renales) son compatibles con un buen estado de nutrición.

## Examen de la piel y faneras

Es llamativo el tinte amarillogrisáceo de los *tuberculosos* cavitarios, y su palidez extrema después de hemoptisis copiosas.

En el *cáncer bronquial,* aspergilosis pulmonar primaria y tuberculosis hematógena diseminada, pueden observarse nódulos cutáneos con tendencia a supurar y ulcerarse o sin ella. Las lesiones cutáneas tuberculosas (tubercúlides) se acompañan de un curso evolutivo tórpido de las pulmonares.

El *eritema nudoso* motiva una erupción simétrica de nódulos subcutáneos ovalados, rojos, duros al tacto, localizados en las espinillas, en la superficie de extensión de los brazos y en las nalgas. Después de dos o tres días, las lesiones comienzan a desaparecer con un cambio gradual de color, pasando del rojo vivo al violeta y al amarillo (eritema contusiforme); es frecuente que sigan brotando nuevos elementos durante varias semanas. Las lesiones nunca supuran ni ulceran. La erupción va precedida o acompañada de signos generales, como fiebre, artralgias, trastornos digestivos, etc.

Los sujetos portadores de *cicatrices* en la región cervical procedentes de una tuberculosis cutánea (escrofuloderma) curada, rara vez enferman de tuberculosis pulmonar (ley de Marfan) y si ello ocurre, el proceso evoluciona, casi sin excepción, hacia las formas fibrosas menos graves; lo propio sucede en los que muestran predisposición, a veces familiar, a las cicatrices fibrosas y exuberantes («diátesis queloidea» de Schridde). En éstos es frecuente, si acostumbran a inhalar polvo, la aparición de neumoconiosis.

En la *insuficiencia respiratoria crónica,* la piel suele tomar, con frecuencia, los caracteres de la piel senil. El espesor de la dermis es muy reducido y la colágena se altera tanto en su estructura como en sus caracteres tentoriales. El conjunto de estos datos la semejan, sin confundirla, con la del «síndrome de la piel transparente».

En la *embolia grasa del pulmón,* casi siempre secuente a fractura de huesos largos (los cuales tienen un elevado contenido de grasa), aparecen junto con las manifestaciones cerebrales (ansiedad, confusión, coma) y pulmonares, un *rash* petequial situado, preferentemente, en el pliegue axilar anterior y en el saco conjuntival inferior. Este *rash* petequial es patognomónico del síndrome, pero puede no aparecer hasta fases avanzadas.

**Osteoartropatía hipertrófica tóxica (OHT) y dedos en palillos de tambor.** Se trata de un síndrome de hipertrofia dolorosa ósea y de las partes blandas de las extremidades debido a causas múltiples.

Los dedos en *«palillo de tambor o hipocráticos»* pueden aparecer aislados o preceder al desarrollo de la OHT. En el primer caso, se consideran como una forma abortiva o frustrada de esta última. Se caracterizan por la existencia de una deformación que consiste en una incurvación en sentido longitudinal y transversal de las uñas *(uñas en cristal de reloj)* aislada o asociada a una hipertrofia, en forma de maza, de las partes blandas de las falangetas *(dedos hipocráticos; en palillo de tambor).* Más frecuentes en los varones (8:1), suelen comenzar por los dedos pulgar y gordo para extenderse luego a los restantes. Evolucionan lenta y solapadamente en el curso de años en algunos casos, sin embargo, en otros casos se forman con rapidez, en pocos meses, acompañándose de sensación de calor e incluso dolor. La anomalía acostumbra ser bilateral y simétrica, aunque no es raro que esté más acentuada en un solo lado y, especialmente, en el que reside la afección neoplásica pleuropulmonar o cuando hay un aneurisma en el cayado aórtico, tronco braquiocefálico, subclavia o axilar.

El dedo hipocrático único ha sido hallado en pacientes con gota, sarcoidosis o después de un traumatismo. El diagnóstico de esta anomalía no

© MASSON, S.A. Fotocopiar sin autorización es un delito.

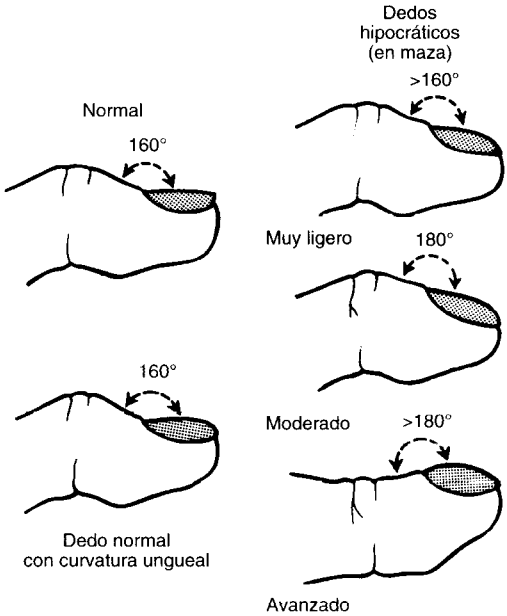


**Fig. 2-8.** Comparación entre un dedo normal y un dedo en maza o hipocrático; el ángulo ungueodigital es más abierto en este último. Normalmente, la uña forma con el dedo un ángulo de 160°.

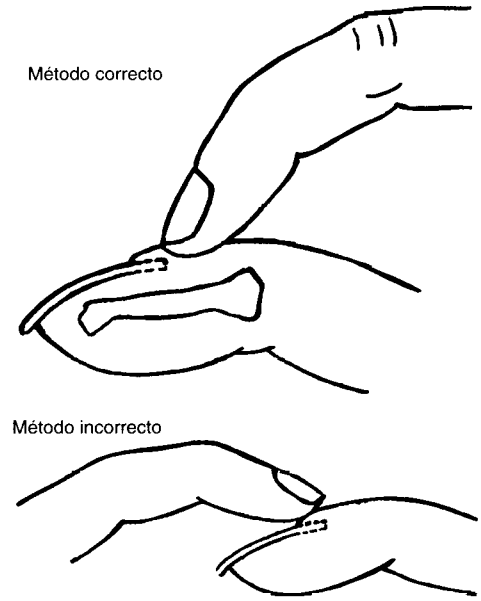


**Fig. 2-9.** Examen de los dedos en palillo de tambor; la palpación debe efectuarse en sentido distal. El borde de la uña se aprecia claramente.

ofrece dificultad alguna; en caso de duda, por tratarse de un estadio incipiente se valora el *«signo del perfil»* (fig. 2-8) y los datos aportados por la palpación posterior de la uña, cuya raíz, claramente apreciada, aparece como fluctuante en los tejidos blandos que la circundan (fig. 2-9).

El hipocratismo digital familiar se observa en sujetos de familias completamente sanas. Este defecto estético heredado, se instaura alrededor de la pubertad. Evoluciona sin signos inflamatorios.

En la OHT, la manifestación objetiva primordial es el aumento de volumen, casi siempre simétrico, que experimentan las partes distales de las extremidades. Las manos son de gran tamaño, con los dedos gruesos en forma de palillo de tambor y uñas en cristal de reloj. La región metacarpiana está también hipertrofiada, aunque menos que los dedos. Las muñecas se hallan engrosadas, lo que produce en la parte inferior del antebrazo un rodete transversal. La piel es rugosa, como si el revestimiento cutáneo fuera excesivo respecto a la parte interesada. Los pies presentan igual deformación que las manos; los dedos, en forma de badajo de campana, tienen las uñas gruesas y en vidrio de reloj. La región maleolar está engrosada y, a veces, la tumefacción se extiende al tercio inferior de la pierna. Con frecuencia se observan trastornos vasomotores, que se manifiestan en forma de calor local, edema, cianosis, hiperhidrosis.

La OHT, tanto en estadio precoz (uñas en cristal de reloj, dedos hipocráticos) como avanzado, es una afección hasta cierto punto reversible; al suprimir la causa (neumectomía por neoplasia), las lesiones desaparecen en semanas o meses. A veces, a las pocas horas de la intervención el paciente encuentra un gran alivio de sus molestias.

## INSPECCIÓN DEL TÓRAX

Se divide en estática y dinámica, según se examine el tórax en reposo o durante los movimientos respiratorios.

Antes de comenzar la exposición del tema, es conveniente recordar algunas *líneas y puntos de referencia,* que son necesarios para la localización topográfica de los procesos patológicos pleuropulmonares.

La «jaula» o caja torácica se encuentra limitada por las costillas, las cuales tienen una fuerte dirección oblicua de atrás adelante y de arriba abajo, hasta el punto de que una horizontal que pase por la extremidad anterior del primer cartílago costal alcanza, en la espalda, el nivel de la IV costilla. La abertura superior del tórax es también fuertemente oblicua y contiene la zona del vértice pulmonar, que, especialmente en su parte anterior, es completamente extratorácica, ya que asciende de 2-4 cm por encima de la clavícula.

El límite inferior del tórax parte de la base del apéndice xifoides (que señala el punto de inserción del VII cartílago costal), sigue la arcada costal y termina a nivel de la T12 siguiendo el borde superior de la última costilla. El cartílago de las VIII-IX-X costillas (la XI y la XII son flotantes) se une con el del lado opuesto a la altura del apéndice xifoides limitando el «ángulo epigástrico o de Charpy» el cual tiene, en los sujetos normales, un valor de 70-80°.

En la unión del mango con el cuerpo del esternón, se aprecia una arista horizontal llamada *«ángulo esternal»* (o de Louis), la cual corresponde exactamente a la inserción del II cartílago costal en el esternón. Es un punto de referencia muy valioso para contar las costillas y los espacios intercostales.

Se procede, comprendiendo entre el pulpejo de los dedos medio e índice, la arista mencionada (cuando hay dos, la superior es la que marca la inserción del II cartílago costal); luego, deslizándose a derecha o izquierda, estos dedos circunscriben la II costilla, por encima y por debajo de la cual se encuentran el I y II espacios intercostales, respectivamente (fig. 2-10). Una vez reconocida la II costilla y el I y II espacios, los restantes se cuentan de arriba abajo tomando cada costilla entre el pulgar y el índice, teniendo cuidado de hacerlo siguiendo la línea vertical que pasa por el mamelón. Este recuento resultaría difícil si se tratara de hacerlo junto al esternón, porque en este lugar los cartílagos costales, sobre todo los inferiores, se encuentran muy próximos entre sí y unidos íntimamente por ligamentos. Si no se sigue esta técnica es fácil equivocarse al contar las costillas y los espacios intercostales, pues aquéllas quedan recubiertas por la extremidad interna de la clavícula y no son accesibles a la palpación. *La primera costilla palpable es, numéricamente, la II.*

En el plano posterior, el borde superior de la escápula corresponde a la II costilla, y el ángulo inferior a la VII. La C7 señala el límite entre el cuello y el tórax. Sirve como punto de partida para numerar las vértebras dorsales. Se hace más palpable inclinando la cabeza hacia delante. Si son dos las vértebras prominentes, la inferior es la buscada; si tres, la del medio es la C7.

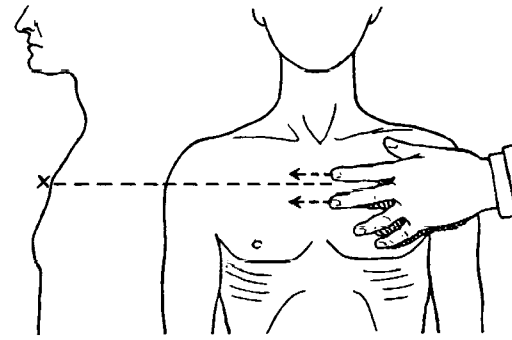

**Fig. 2-10.** Técnica para buscar el ángulo de Louis. Por corresponder exactamente a la inserción del segundo cartílago costal en el esternón, constituye un excelente punto de referencia para contar las costillas y los espacios intercostales.

**Líneas de referencia.** Las más usadas en clínica, son las que a continuación citamos (figura 2-11):

1. *Mediosternal.* Desciende a lo largo del eje medio del esternón, desde la fosa yugular hasta el apéndice xifoides. Divide la pared anterior del tórax en dos mitades simétricas.
2. *Parasternal.* Parte de la articulación esternoclavicular y sigue todo el borde esternal.
3. *Mamilar.* Es la vertical que pasa por el pezón y, aproximadamente, a unos 10 cm del borde esternal.
4. *Línea medioclavicular.* En las mujeres, por razones obvias y por ser el punto de referencia muy variable, la línea mamilar no nos sirve; se recurre entonces a la mediclavicular, la cual queda señalada por la vertical, que se tira desde la mitad de la distancia entre las articulaciones esternoclavicular y acromioclavicular media a lo largo de la clavícula, o mejor, a lo largo de la horizontal que pasa por la I articulación esternocostal. Dista 7-10 cm de la línea mediosternal.
5. *Axilar anterior.* Desciende verticalmente del punto en que el borde inferior del músculo pectoral mayor forma un ángulo con la pared la-

© MASSON, S.A. Fotocopiar sin autorización es un delito.

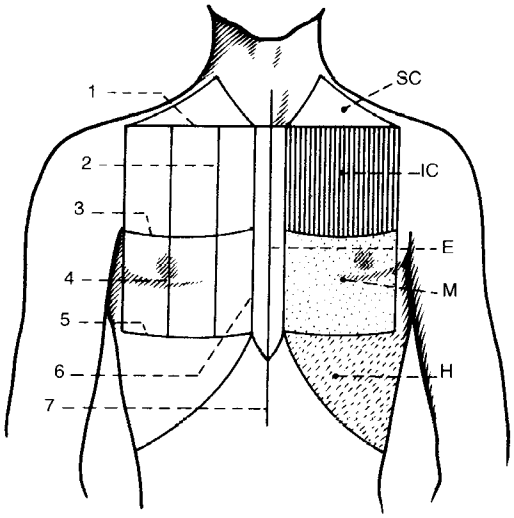


**Fig. 2-11.** Líneas convencionales y regiones de la parte anterior del tórax. Líneas: 1, clavicular; 2, tercera costal; 3, sexta costal; 4, parasternal; 5, medioclavicular; 6, esternal; 7, mediosternal. Regiones: E, esternal; H, hipocondrio; IC, infraclavicular; M, mamaria; SC, supraclavicular.

teral del tórax permaneciendo el brazo horizontal. Entre ambas líneas axilares anteriores se limita la pared anterior del tórax.

6. *Axilar media.* Desciende vertical a partir del vértice de la axila.

7. *Axilar posterior.* Corresponde a la dirección de una plomada que cae desde el borde inferior del músculo gran dorsal, permaneciendo horizontal el brazo. Entre la línea axilar anterior y la posterior, se limita la pared lateral del tórax, y entre ambas líneas axilares posteriores, la pared torácica posterior.

8. *Vertebral.* Es una vertical que sigue las apófisis espinosas de las vértebras. Se determina marcando con el lápiz dermográfico una serie de puntos correspondientes al vértice de cada una de las apófisis espinosas y reuniendo después, con un trazo único, la serie de índices así obtenidos; o también frotando rápida y vigorosamente, en sentido descendente, con la uña del pulgar o un objeto romo, las eminencias óseas que se presentan; el frote determina a los pocos segundos la aparición de una línea eritematosa que indica, con suficiente exactitud, la dirección del eje vertical.

9. *Escapular.* Es una vertical que pasa por el borde interno del omóplato.

10. *Escapulospinal.* Es una horizontal que sigue la espina de la escápula, trazada desde la línea vertebral. Señala, al cruzar la columna vertebral, la apófisis espinosa de T3. Es un punto de referencia del origen de las cisuras pulmonares.

11. *Infrascapular.* Es una horizontal que pasa por el ángulo inferior de la escápula, corta la columna entre las apófisis de T7-T8.

12. *Basilar.* Señala la base del pulmón. Corresponde a T12. Se busca, a cuatro dedos, por debajo del ángulo de la escápula.

13. *Basal de Mouriquand.* Corresponde al límite del fondo de saco costodiafragmático, y es el máximo nivel alcanzado por el pulmón en la inspiración forzada. Se obtiene uniendo con una horizontal el punto en que la XII costilla corta la masa lumbar. Se busca haciendo inclinar el sujeto hacia delante.

14. *De Piorry.* Une la articulación esternoclavicular izquierda con la extremidad libre de la XI costilla del mismo lado. Tiene cierto valor, como consideraremos más adelante, para la limitación topográfica del bazo.

**Regiones anatómicas del tórax y órganos contenidos en ellas.** Señalaremos los más importantes:

1. *Supraclavicular.* Resulta limitada por la clavícula, el borde superior del músculo trapecio y el borde posterior del músculo esternocleidomastoideo (fig. 2-11 SC). Desde el punto de vista anatomotopográfico, corresponde al vértice del pulmón, el cual sobresale 2-4 cm por encima de la clavícula. En su parte interna, y en el ángulo formado por la clavícula y la cabeza medial del músculo esternocleidomastoideo, se encuentra el «punto de auscultación del asma», de Guttmann.

2. *Suprasternal.* Corresponde al borde anterior de ambos músculos esternocleidomastoideos y al superior de la horquilla esternal. Contiene la laringe, parte de la tráquea y la glándula tiroides.

3. *Infraclavicular.* Se encuentra comprendida entre el borde inferior de la clavícula, el superior de la III costilla, la línea mediosternal por dentro, y la axilar anterior por fuera (fig. 2-11 IC). Corresponde en el lado derecho a la proyección de la mayor parte del lóbulo superior derecho, y en el izquierdo, a la mitad superior del lóbulo superior del pulmón de este lado.

Presenta una ligera depresión debajo de la clavícula, más acentuada en su parte externa, donde se dibuja una fosita de forma triangular con la base a nivel del tercio externo de la clavícula, y el

vértice en la unión del músculo pectoral mayor con el músculo deltoides, llamada «fosa de Mohrenheim»[5].

4. *Mamaria.* Está limitada, por arriba, por el borde inferior de la región infraclavicular y por abajo, por una horizontal trazada a la altura de la inserción esternal de la VI costilla. En ella se encuentra la mama (fig. 2-11 M). En los hombres musculados, se hace ostensible un surco que sigue el borde inferior del pectoral. Corresponde, en el lado derecho, en su mayor parte, al lóbulo medio del pulmón derecho, y hacia afuera y abajo, a una pequeña parte del lóbulo inferior. En el lado izquierdo, corresponde a la porción inferior del lóbulo superior, y en su parte inferior y externa, a una pequeña porción inferior del lóbulo inferior.

5. *Hipocondrios* (derecho e izquierdo). Entre las horizontales que corresponden a la VI costilla por arriba y la X por abajo. Su límite externo es la línea axilar anterior, y el interno, la línea mediosternal y reborde de las falsas costillas (figura 2-11 H). Contienen órganos abdominales (hígado en el lado derecho; bazo y estómago en el izquierdo) y el seno costodiafragmático inferior, que se halla ocupado por las bases pulmonares durante las inspiraciones profundas.

6. *Axilar.* Está limitada por las dos líneas axilares, anterior y posterior, siendo su límite superior el hueco axilar y el inferior, la línea de la VI costilla (fig. 2-12 A). Se estrecha a medida que se asciende, a causa de los relieves que forman las masas musculares del pectoral por delante y del gran dorsal por detrás. Debido a que esta región se encuentra desprovista de espesores musculares (las digitaciones del gran dorsal, por su gran delgadez, no cuentan), constituye un sitio apropiado para abordar el pulmón subyacente. Existe la posibilidad de alcanzar el II espacio intercostal si tenemos la precaución de auscultar o percutir sobre el vértice de la axila, haciendo que el enfermo levante el brazo y lo dirija muy hacia atrás.

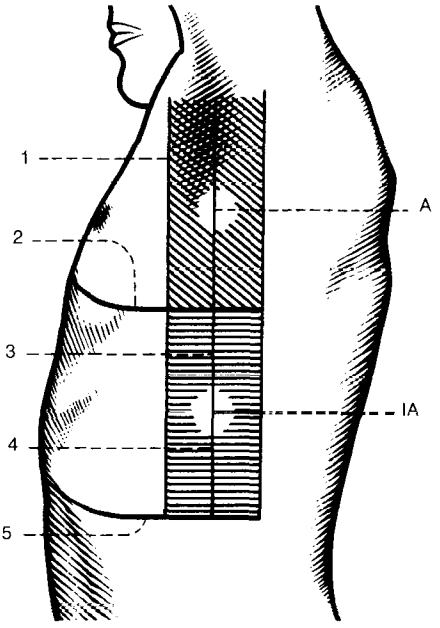


**Fig. 2-12.** Líneas convencionales y regiones de la parte lateral del tórax. Líneas: 1, axilar anterior; 2, sexta costal; 3, axilar media; 4, axilar posterior; 5, prolongación de la línea esternal. Regiones: A, axilar; IA, infraaxilar.

7. *Infraaxilar.* Esta región, situada entre el límite inferior de la anterior y el reborde de las falsas costillas, es convexa de arriba abajo y en sentido transversal (fig 2-12 IA). Corresponde a la base del pulmón derecho, y a la base del pulmón, seno costodiafragmático, estómago (espacio de Traube) y bazo, en el izquierdo.

8. *Suprascapular* (o supraspinosa). Tiene forma triangular. Está limitada por la columna dorsal, espina del omóplato y el borde superior del hombro por fuera (fig. 2-13 SEE y SEI). Se halla en relación con el lóbulo superior del pulmón y con la proyección de la tráquea en su parte interna. En ella, se encuentra la llamada *zona de alarma de Chauvet,* uno de los sitios más aptos para descubrir por auscultación el comienzo apical de la tuberculosis pulmonar. Se encuentra en la mi-

[5]Es preciso hacer hincapié sobre la especial disposición anatómica de esta región. La clavícula, que se articula en su extremidad interna con el esternón, por encima de la articulación de la I costilla, se dirige transversalmente hacia fuera en busca del omóplato. La caja torácica, por el contrario, muy angosta a este nivel, sólo conserva brevemente esta dirección transversal no tardando en dirigirse hacia atrás, alejándose por tanto de la clavícula y del plano transversal correspondiente a la pared cutánea a este nivel. Al mismo tiempo, y como consecuencia de la oblicuidad de las costillas hacia arriba y atrás, las dos primeras costillas y el primer espacio limitado son cruzados, a la manera de un puente, por la clavícula. De ahí que la exploración del vértice del pulmón en esta región sólo sea posible en la parte superior e interna. Si intentamos percutir el vértice pulmonar y lo hacemos algo por fuera, la dirección anteroposterior de las costillas, en contraste con la transversal de la piel, hace que el resultado sea poco preciso, a menos que se tome la precaución de aplicar estrechamente y con fuerza el dedo plesímetro con el fin de aproximarse lo más posible a la caja ósea.

© MASSON, S.A. Fotocopiar sin autorización es un delito.

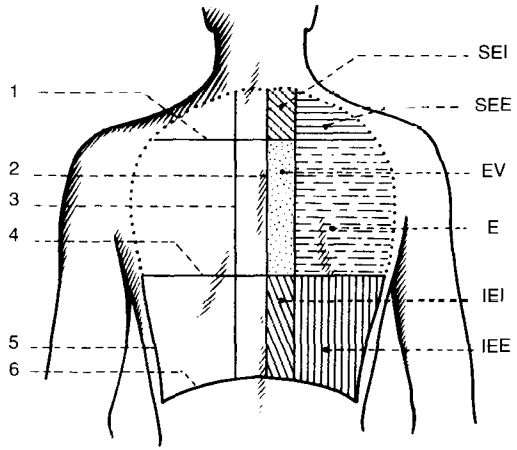


**Fig. 2-13.** Líneas convencionales y regiones de la parte posterior del tórax. *Líneas:* 1, escapulospinal; 2, vertebral; 3, escapular; 4, infrascapular; 5, axilar posterior; 6, duodécima dorsal. *Regiones:* E, escapular; EV, escapulovertebral; IEE, infrascapular externa; IEI, infrascapular interna; SEE, suprascapular externa; SEI, suprascapular interna.

tad de la línea trazada desde el espacio que existe entre las apófisis espinosas de C7 y T1 hasta la prominencia, muy aparente y fácilmente palpable, situada hacia la parte media de la espina de la escápula, que se conoce con el nombre de «tubérculo del trapecio».

9. *Escapular.* Se encuentra limitada por arriba y abajo por las horizontales que pasan por la espina y ángulo inferior de la escápula, respectivamente. Su límite interno es el borde de la escápula y el externo la línea axilar posterior (figura 2-13 E). Es de escasa importancia semiológica, pues el plano óseo de la escápula y las masas musculares que la recubren constituyen un obstáculo casi insuperable para la exploración física.

10. *Escapulovertebral.* Entre el borde interno de la escápula y la columna dorsal, en la porción comprendida entre las apófisis espinosas de T3-T7. Sus límites superior e inferior son las horizontales que pasan por la espina y ángulo inferior de la escápula (fig. 2-13 EV). Está en relación con el lóbulo superior e inferior del pulmón y con el bronquio principal.

11. *Infrascapular.* Por debajo de la horizontal que pasa por el ángulo de la escápula (fig. 2-13 IEI e IEE). Su exploración es fácil y útil, pues abordamos directamente el lóbulo inferior del pulmón y el fondo de saco inferior de la pleura. «Es la región más sonora del plano posterior».

*Proyección de los órganos torácicos en las principales líneas y regiones* (figs. 2-14 y 2-15):

1. *Tráquea.* Penetra en la caja torácica por detrás de la horquilla esternal, y en su línea media. A poco se divide en los dos bronquios, el derecho y el izquierdo. La tráquea, en su bifurcación, corresponde exactamente al ángulo de Louis por delante y al disco intervertebral entre T4-T5 por detrás.

2. *Pulmones.* Tienen la forma semicónica, de base inferior, en relación con el músculo diafragma, y vértice superior.

El pulmón derecho presenta en su cara externa dos surcos profundos o cisuras pulmonares, que lo dividen en tres lóbulos, el superior, medio e inferior.

El pulmón izquierdo sólo presenta una cisura, y por tanto dos lóbulos, el superior y el inferior.

Al precisar la situación topográfica de este órgano, consideraremos sucesivamente la de su vértice, bordes, base, cisuras, lóbulos y la de la túnica serosa que lo envuelve, es decir, de la pleura:

*a) Vértices.* Se extienden por delante 2-4 cm por encima del borde superior de la clavícula, y por detrás hasta el nivel de la apófisis espinosa de la C7. El vértice derecho está más próximo a la tráquea, pues entre ésta y aquél no se interpone la arteria subclavia, como ocurre en el lado izquierdo[6].

*b) Bordes.* Comprende el anterior, posterior e inferior:

— Anterior. Parte de la articulación esternoclavicular y sigue un trayecto oblicuo hacia abajo y adentro hasta encontrarse con el del lado opuesto a la altura del «ángulo de Louis». De ahí desciende paralelamente hasta el IV cartílago, donde diverge. En la margen derecha, desciende aún, verticalmente, hasta el V cartílago, desvián-

[6] Los límites de la proyección de los vértices en la superficie de la base del cuello son, por delante, una línea que partiendo de la articulación esternoclavicular se dirige verticalmente hacia arriba hasta 2-4 cm a lo largo del músculo esternocleidomastoideo. De esta altura, la línea se encorva hacia abajo y afuera y va a cruzar la clavícula a la altura de la unión del tercio interno con el tercio medio. En el plano posterior, los límites son una línea que partiendo a 3 cm de la línea vertebral, a la altura de la apófisis espinosa de T3, se dirige hacia arriba hasta la vértebra prominente, donde se inflexiona hacia abajo y afuera para cruzar la espina de la escápula en la unión del tercio interno con el tercio medio.

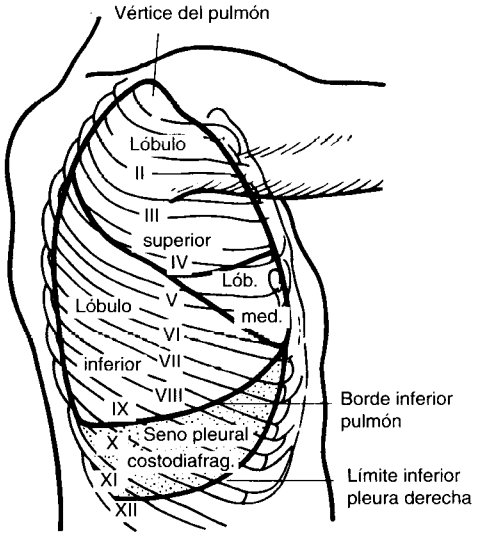


**Fig. 2-14.** Límites del pulmón y de la pleura, vistos por el lado derecho.

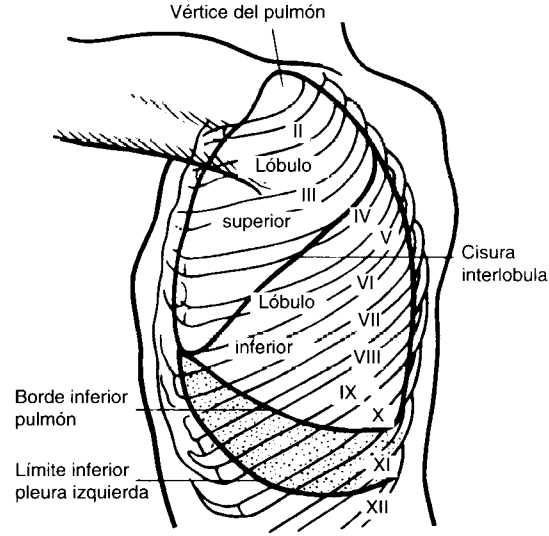


**Fig. 2-15.** Límites del pulmón y de la pleura, visto por el lado izquierdo.

dose entonces hacia fuera para continuarse, a nivel de la extremidad esternal de la VI costilla, con el borde inferior. En el lado izquierdo, el borde anterior describe, a la altura de los IV y V espacios intercostales, una curva, llamada «incisura cardíaca», que corresponde al área desnuda del corazón. A nivel del VI espacio, se continúa con el borde inferior (fig. 2-16).

— Posterior. Es redondeado y transcurre por el canal costovertebral desde T1 a T12 (fig. 2-17).

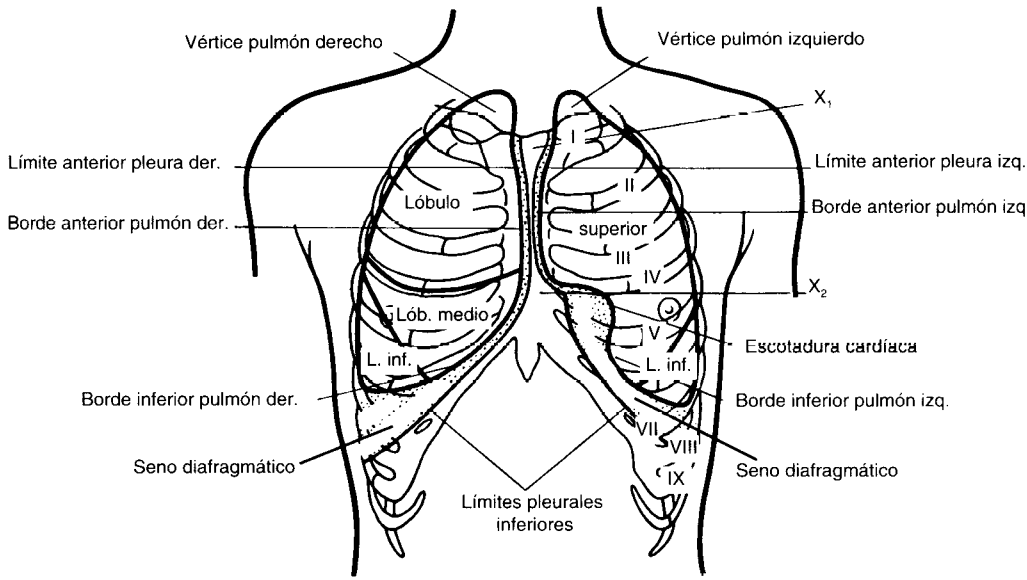


**Fig. 2-16.** Límites de los pulmones y de la pleura, vistos por delante.

© MASSON, S.A. Fotocopiar sin autorización es un delito.

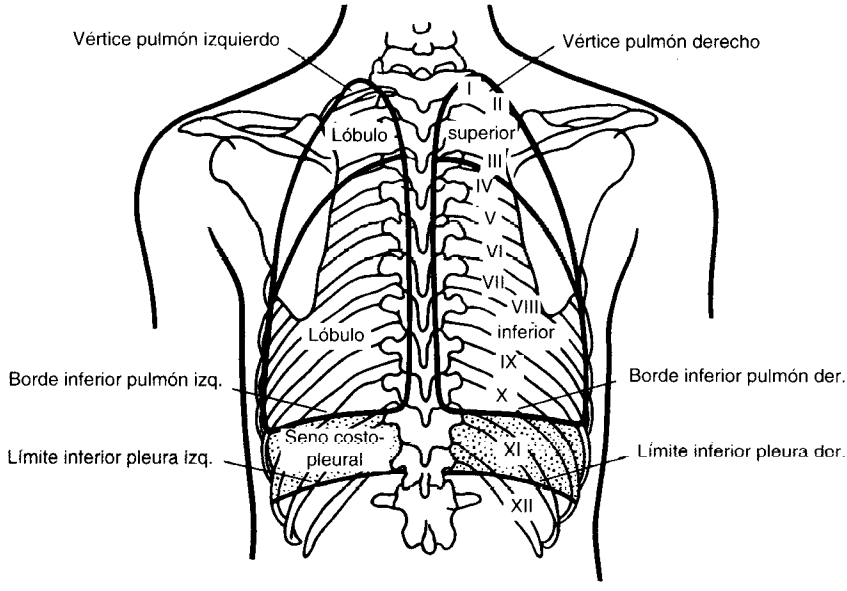


**Fig. 2-17.** Imagen posterior de los pulmones. Límites inferiores pulmonar y pleural.

— Inferior. Comienza a nivel de la extremidad interna del VI cartílago; de allí se dirige hacia atrás y abajo cruzando el VI espacio a nivel de la línea mamilar, el VII sobre la línea axilar, la IX costilla en la línea axilar posterior y la X costilla sobre la línea escapular. Alcanza el raquis a nivel de la apófisis espinosa de T11. Desciende de 3-4 cm durante la inspiración, ocupando entonces el espacio que le ofrece el seno costodiafragmático vacío.

*c) Base.* Se adapta a la convexidad del diafragma. La base del pulmón derecho se encuentra más elevada a causa de la presencia del hígado, el cual empuja hacia arriba el hemidiafragma correspondiente.

*d) Cisuras.* Corresponden, dos al lado derecho y una al lado izquierdo. La cisura principal parte de la columna vertebral, a la altura de la apófisis espinosa de T3. Se dirige oblicuamente hacia delante, abajo y afuera; cruza la línea axilar posterior, a la altura de la V costilla, para terminar, en la línea medioclavicular a nivel de la VI costilla. La cisura principal derecha emite, en el punto en que cruza la línea axilar posterior, una rama (cisura accesoria o secundaria), la cual después de un trayecto horizontal, va a terminar a la derecha del esternón, a la altura del IV cartílago costal.

*e) Lóbulos.* Tres de ellos corresponden al pulmón derecho y dos al izquierdo. Recordando la disposición de las cisuras, podemos darnos cuenta de cómo queda constituida la cara posterior del tórax en ambos lados; por la cara posterior del lóbulo superior, la porción que queda por encima de la III costilla, aproximadamente a nivel de la espina de la escápula, y por la cara posterior del lóbulo inferior, la porción que queda por debajo de dicha costilla. En la cara anterior, a la izquierda, el lóbulo superior; a la derecha, el lóbulo superior y el lóbulo medio. En la región lateral del tórax, lado derecho, se encuentran los tres lóbulos; en el izquierdo, sólo dos.

*f) Región hiliar.* El hilio del pulmón se encuentra situado en la cara interna de los pulmones, en la unión del tercio posterior con los dos tercios anteriores, y a media distancia de la base y del ápice. La región hiliar corresponde, por delante, al III espacio intercostal, junto al esternón, y por detrás al V espacio intercostal en las proximidades de la columna vertebral.

*g) Pleuras.* Sus límites rebasan ligeramente los márgenes pulmonares, constituyéndose los «espacios pleurales complementarios» o de reserva, el más importante es el complementario inferior, que corresponde al seno costodiafragmático. Comienza a nivel de la extremidad interna del VI cartílago costal, de allí, dirigiéndose hacia

atrás, cruza la X costilla sobre la línea axilar, la XI a 10 cm de la línea mediospinal, a la que alcanza a nivel del borde inferior de la XII costilla. Este seno diafragmático, lleno durante la inspiración por descenso de las lengüetas pulmonares, se encuentra vacío sobre unos 3-5 cm durante la espiración.

**Puntos de referencia para localizar las estructuras profundas.** Terminaremos insistiendo sobre la utilidad de tomar como puntos de referencia el «ángulo de Louis», la clavícula, la escápula y la columna vertebral, para la localización de los órganos situados en la profundidad:

1. *Ángulo de Louis.* Nos señala:

*a)* El nivel donde *se une* el II cartílago costal con el esternón, lo cual nos permite fácilmente contar una costilla determinada en la cara anterior del tórax.
*b)* El punto de *bifurcación traqueal* y el punto más elevado del cayado aórtico.
*c)* El punto inferior del *vértice pulmonar.*
*d)* El punto en el cual *ambas pleuras* se ponen en contacto en la línea media anterior.

2. *Clavícula.* Dividida idealmente en tres tercios, sólo el tercio interno está en relación topográfica con el vértice pulmonar, mientras se halla en contacto directo con la pleura; el tercio medio se relaciona con el plexo braquial y con los vasos axilares, y el externo solamente con la articulación del hombro.
3. *Ángulo superior de la escápula.* Corresponde a la II costilla, a nivel de la II apófisis espinosa. La base de la espina de la escápula está en el III espacio, o sea, donde parte la cisura principal.
4. *Columna vertebral.* Los puntos de referencia relacionados con la columna vertebral se indican en la tabla 2-2.

Es muy útil la retención de esta topografía, en profundidad, de los órganos, porque su superposición hace que, a un mismo nivel, una alteración determinada de la exploración física pueda ser referida a varios órganos, y además modifica los signos físicos de exploración; así, la proximidad de la tráquea al vértice pulmonar, especialmente a la derecha, hace que el ruido respiratorio que se ausculta tenga un carácter bronquial; los ruidos de deglución pueden ser oídos en el área posvertebral, especialmente a la izquierda, debido a la proximidad del esófago; un desplazamiento del hígado dará una oscuridad percutatoria en la base; una hipertrofia de los ganglios traqueales puede dar una matidez paravertebral, etc.

## Inspección estática de la pared del tórax

Es necesaria una buena luz y que las superficies objeto del examen se encuentren completamente expuestas a la vista. La inspección debe efectuarse con el paciente de pie, sentado o echado en la cama, si su estado es grave y no puede incorporarse. La observación en dos o tres de estas posiciones puede reportar ventajas.

> *Recordaremos que las inspecciones parciales llevan a resultados incompletos y son fértiles en errores.*

Para los planos anterior y posterior, el enfermo tiene el tórax erguido, con los brazos colgando pasivamente a lo largo del cuerpo; para el examen de las regiones axilar e infraaxilar, coloca la mano sobre la nuca o cabeza, mientras dirige el hombro hacia atrás.

Aportan datos valiosos la *inspección desde los pies* y la *oblicua desde arriba* (fig. 2-18). Para la primera, el enfermo con el torso desnudo se dispo-

**Tabla 2-2. Puntos de referencia relacionados con la columna vertebral**

| Vértebras | Cara anterior | Cara posterior |
|---|---|---|
| T2 a T3 | Vértice del lóbulo superior. Ramas ascendentes de los bronquios | Tráquea y ganglios bronquiales. Esófago. Arco aórtico |
| T4 a T7 | Vértice del lóbulo inferior. Base anterior de los pulmones | Bifurcación de la tráquea. Aurículas, corazón, aorta y esófago |
| T8 a T11 | Bases pulmonares. Ramas bronquiales descendentes | Los ventrículos llegan hasta la T9, al igual que el estómago y esófago |

© MASSON, S.A. Fotocopiar sin autorización es un delito.

**Fig. 2-18.** Inspección del tórax. Oblicuamente desde arriba.

ne en decúbito dorsal y luego ventral. El médico, situado a la distancia aproximada de 1 m, dirige la visual a lo largo de la línea media anterior del tórax o de la columna vertebral. Estos métodos son útiles para evidenciar las asimetrías estáticas y dinámicas del tórax normal.

El *tórax normal* exige una simetría de las dos mitades, tanto en su volumen como en su conformación. La pared anterior presenta un ligero abombamiento; se levanta desde la clavícula a la IV costilla y disminuye de aquí en adelante. En la parte media del tórax, aparece un surco vertical desde la articulación del mango con el manubrio esternal (arista esternal o de Louis) hasta la apófisis xifoides, y a veces otro transversal, por la depresión del VI y VII cartílagos costales (donde se inserta la porción anterior del músculo diafragma), conocido como «surco de Harrison». El ángulo formado por los dos rebordes costales anteriores, al encontrarse con el apéndice xifoides (ángulo epigástrico o de Charpy), debe ser casi recto (80°). Los espacios intercostales suelen ser algo hundidos, y en las dos terceras partes superiores de los individuos bien nutridos no se ven, pero aparecen en la parte inferior y laterales del tórax, donde la musculatura es más débil. Las regiones supra e infraclaviculares tienen que formar con la clavícula casi un plano. A nivel de la V costilla de cada lado, se encuentran los pezones. La VII costilla suele sobresalir más que las otras en la parte posterolateral del tórax; el hecho de que sobresalga exageradamente es tan anormal como si lo hace insuficientemente.

El plano posterior del tórax presenta un abombamiento discreto estando las escápulas aplicadas de plano y de manera simétrica, cubriendo la II a la VII costillas. En el hombre con musculatura bien desarrollada, el tórax tiene forma cónica, con el vértice dirigido hacia el abdomen y la base hacia el cuello. En la mujer, es más cilíndrico.

Dentro de la normalidad, la forma del tórax varía en relación con los distintos tipos constitucionales. En los asténicos, es alargado, estrecho, con las costillas muy oblicuas y la X flotante; en los pícnicos, es corto y globuloso, con las costillas casi horizontales, y en los atléticos, llama la atención el grosor de las partes musculares y la robustez de las óseas (fig. 2-19).

## *Deformidades del tórax*

Pueden ser congénitas o adquiridas. Tanto en uno como en otro caso, pueden alcanzar el tórax en su totalidad o limitarse a una de sus partes.

**Deformidades congénitas.** Se observan en un 0,06 %, siendo cuatro veces más frecuentes en el sexo masculino:

1. *Tórax paralítico.* Es plano y largo, con las costillas muy oblicuas hacia abajo, «ángulo epigástrico de Charpy» agudo, hombros caídos y escápulas lateralizadas y dispuestas en forma de alas (escápula alada). Frecuentemente, falta el cartílago de la X costilla. Dado que la musculatura es pobre y el panículo adiposo escaso, estas personas, por lo general altas y delgadas, dan la impresión de ser débiles, habiéndoselas catalogado dentro del llamado «hábito asténico o de Stiller».

2. *Tórax acanalado.* Discreto hundimiento longitudinal del esternón sin trastorno alguno. Se observa en un 1,5 % de los sujetos examinados.

3. *Tórax en embudo (pectus excavatum).* Predomina en el sexo masculino (83,7 %). Adopta dos formas, una circunscrita, recta, y otra más am-

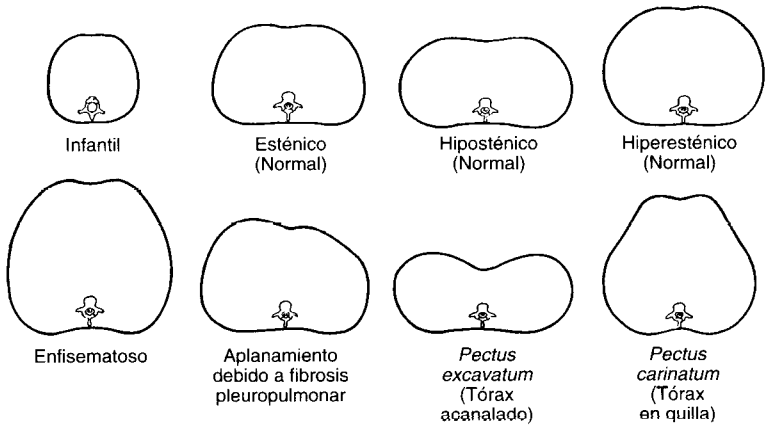


**Fig. 2-19.** Esquema de los tipos constitucionales del tórax.

plia, casi siempre combinada con un tórax plano (25,5 %). Por lo general, la parte craneal del esternón no participa en la deformación. La retracción más notable suele encontrarse junto al borde esternal inferior. El tramo caudal del embudo, por lo menos en su porción periférica, está constituido a menudo por las partes blandas de la pared abdominal anterior. La distancia esternovertebral, que normalmente es de unos 20 cm en el adulto, puede haber quedado reducida incluso a muy pocos centímetros. Cuando la malformación es muy acentuada, el abdomen aparece muy abultado. La musculatura abdominal es débil. La respiración diafragmática desplaza notablemente las vísceras abdominales en sentido caudal. Con relativa frecuencia, se advierten otras malformaciones, a nivel de la columna vertebral; aparte de incurvaciones laterales y deformaciones de los cuerpos vertebrales, a menudo desaparece la lordosis lumbar, y la columna vertebral dorsal adopta una posición más erecta, llegando a adoptar incluso a veces una postura de lordosis compensadora.

Desde el punto de vista funcional, se observan trastornos respiratorios (bronquitis, broncopatías agudas) y circulatorios (el corazón se desplaza hacia el lado izquierdo [62,8 %]).

Se atribuye a una disarmonía en el crecimiento de las estructuras óseas del tórax.

4. *Tórax piramidal.* Prominencia de la parte anteroinferior de la caja torácica a la altura del apéndice xifoides, por excesivo desarrollo costal.

5. *Tórax piriforme.* Recuerda una pera con el pedículo dirigido hacia abajo. El abovedamiento de la parte superior contrasta con la ostensible estrechez de la abertura torácica inferior. Se observa en individuos visceroptósicos con actividad diafragmática deficiente.

6. *Tórax de Davies.* Se entiende como tal, una prominencia torácica anterior, bilateral y simétrica, de ordinario situada hacia arriba y acompañada de una depresión costal en las regiones submamarias. Esta deformación se observa, sobre todo, en la hipertensión pulmonar hipercinética, en la estenosis mitral congénita y en el corazón triauricular. Suele producirse en los recién nacidos y en la infancia, a consecuencia de una disminución de la distensibilidad pulmonar.

7. *Tórax de la disostosis cleidocraneal* de Pierre Marie-Sainton (displasia o aplasia de la clavícula, asociada a lesiones óseas craneales y defectos esqueléticos). Puede observarse la ausencia bilateral del tercio externo de ambas clavículas (en ocasiones, el defecto es unilateral), con una configuración especial del tórax; los hombros se encuentran desviados hacia abajo, adelante y adentro, y los segmentos claviculares lo están hacia arriba por la tracción de los músculos esternocleidomastoideos no contrarrestada por los medios de fijación que mantienen normalmente la clavícula. Empujándolos hacia dentro, ambos hombros llegan casi a tocarse. Como forma incompleta de esta displasia, se admite la ausencia unilateral total o en su porción medial o acromial, de una clavícula.

8. *Estenosis relativa de la abertura torácica superior.* Es de origen congénito, a consecuencia del hundimiento progresivo del tórax en relación con la edad, acentuándose la estasis venosa a nivel de la vena cava superior.

© MASSON, S.A. Fotocopiar sin autorización es un delito.

**Deformidades adquiridas.** Son cada vez menos frecuentes, por la posibilidad de prevenir las causas que las motivan:

1. *Tórax en la obstrucción nasal crónica* (casi siempre por vegetaciones adenoideas). El pulmón se ventila mal, aumentando la presión negativa endotorácica. Esto motiva actitudes viciosas diversas (el sujeto se inclina hacia delante con elevación exagerada de los hombros) al mismo tiempo que se observa la depresión del VI y VII cartílagos costales (simétrica o con predominio de un lado) a causa de la tracción del músculo diafragma (surco de Harrison).

2. *Tórax raquítico.* Las costillas blandas y poco elásticas se deprimen proyectando el tórax hacia delante, sobre todo en su parte media; el engrosamiento de la unión condrocostal motiva una serie de prominencias esféricas palpables, y aun visibles, escalonadas hacia abajo y afuera («rosario raquítico»). El abdomen es voluminoso.

3. *Tórax en carena (pectus carinatum).* Se caracteriza por la protrusión simétrica del esternón, que muestra un saliente angular y mediano, mientras que los costados se continúan con él a la manera de grandes guías que levantan los tegumentos, recordando el «armazón de un navío en el astillero». Se atribuye a crecimiento uni o bilateral exagerado de los cartílagos costales, empujando el esternón hacia fuera, o haciéndolo rodar sobre su eje longitudinal. Según los casos, la proyección del esternón y cartílago es uniforme, o lo proyectado son sólo los cartílagos de uno o de ambos lados. Se observa con frecuencia en asmáticos juveniles.

4. *Tórax en falda.* Se caracteriza por un estrechamiento circular en «golpe de hacha» a la altura de los pectorales, que contrasta con la distensión globulosa del sector suprayacente y la repentina y gran oblicuidad hacia abajo y hacia afuera, del segmento subyacente, que toma un aspecto muy ensanchado. Se asocia a cifosis raquídea, a un cierto grado de debilidad general del esqueleto torácico y a veces a un retraso global del crecimiento; es propio, como el anterior, de asmáticos jóvenes.

5. *Tórax enfisematoso.* Forma globosa del tórax por el aumento de sus diámetros anteroposterior y transverso, rígido y en posición inspiratoria, que se le ha calificado de «tórax en tonel». Aumento del relieve costal, con horizontalidad de las costillas y ensanchamiento de los espacios intercostales, y que cuando se acompaña de cierto grado de cifosis aparece con la espalda redonda. Proyección hacia delante del esternón, con aumento de la abertura torácica inferior, y por consiguiente del ángulo epigástrico. Cuando esta propulsión es exagerada, hace prominencia el apéndice xifoides, a veces doloroso. Desaparición de las fosas claviculares, que están por el contrario abombadas, en forma de almohadilla, acentuada en los golpes de tos. Relieves musculares, originados por el sobreesfuerzo que las resistencias respiratorias obligan a los músculos auxiliares de la respiración (escalenos, esternocleidomastoideos, intercostales, trapecio).

Los habitantes de las altiplanicies presentan, por factores ecológicos, un voluminoso tórax con grandes pulmones y amplio fuelle pulmonar, este último dato es el más valorado para diferenciarlo del gran tórax enfisematoso hipofuncional.

6. *Tórax tuberculoso.* En las formas consuntivas avanzadas, la atrofia de las partes blandas acentúa el relieve de las óseas y de la parrilla costal. Las fosas supra e inflaclaviculares son muy profundas, y en la espalda, se dibuja con nitidez la escápula, cuyo borde interno se separa de la pared costal (escápula alada). La atrofia predomina en el lado más afecto.

7. *Tórax pleurítico.* La anomalía suele ser unilateral. En el derrame pleural, el tórax abomba por el lado correspondiente. Este saliente depende tanto de la proyección hacia delante y afuera de las costillas del lado afecto y de su rotación sobre su eje fisiológico ficticio, como del traslado del esternón hacia el lado enfermo, con aplanamiento relativo del lado sano. Tal deformación se origina especialmente a expensas de las regiones anteriores y laterales del tórax, pues la posterior está casi inmóvil durante los movimientos respiratorios. En el lado enfermo, los cartílagos costales abomban y las costillas quedan en posición fija de rotación respiratoria; en el lado sano los cartílagos se aplanan y las costillas, arrastradas por el esternón desviado hacia la mitad enferma, ejecutan un movimiento inverso al del lado opuesto.

En el empiema pleural crónico con sínfisis pleural, el hemitórax correspondiente se retrae e inmoviliza; los espacios intercostales se estrechan e incluso llegan a desaparecer, disponiéndose las costillas como las tejas de un tejado. Simultáneamente, se produce lordosis con la convexidad dirigida hacia el lado enfermo.

8. *Tórax en la atelectasia pulmonar masiva.* Casi siempre por obstrucción neoplásica de un bronquio, el hemitórax aparece inmóvil y retraído, con los espacios intercostales estrechos y de-

primidos, y hundidas las fosas supra e infraclavicular. La columna vertebral puede estar incurvada hacia el lado afecto. Estos signos de retracción rara vez alcanzan la intensidad de las retracciones por esclerosis pulmonar o por paquipleuritis.

9. *Tórax cifoscoliólico.* La deformidad, sea simétrica o no, es muy patente. El tórax así conformado, no sólo predispone al enfisema (enfisema toracógeno), sino también, por la elevación del diafragma y la discolocación de los grandes vasos, a complicaciones cardíacas.

10 *Tórax escafoideo.* Se observa en la siringomielia. Se caracteriza por el hundimiento de la parte superior del esternón, acompañado a veces de subluxación de ambas clavículas.

11. *Tórax de polichinela.* Es propio de sujetos acromegálicos. Llama la atención del observador el enorme desarrollo total, con cifosis cervicodorsal, robustísimas clavículas y esternón prominente.

12. *Tórax telescopado.* Es propio de los sujetos con enfermedad de Paget. Corresponde a un acortamiento del tórax, al que se suma la prominencia de ambas clavículas y una cifosis acentuada. Ello, junto con la gran incurvación de los miembros inferiores, tiene como consecuencia el que los brazos aparezcan como colgantes, llegando sus extremos hasta las rodillas.

## *Observaciones derivadas de la inspección estática de la pared del tórax*

Comienza con los signos cutáneos. A continuación, y ayudados por el tacto, nos daremos cuenta del estado de las masas musculares, del grosor del panículo adiposo, de las anomalías esqueléticas, de la existencia de adenopatías, del aumento o angostura de los espacios intercostales, etc.

**Anomalías de la piel del tórax.** Limitándonos a las vinculadas a la patología del aparato respiratorio, citaremos:

1. *Nevos.* Revelan una inferioridad contitucional de los órganos (si muestran una topografía unilateral no es raro que, en este lado del tórax, se localicen preferente o exclusivamente los procesos tuberculosos).

2. *Acné.* En la región escapulovertebral, signo de una sugestiva mayor resistencia orgánica frente a la tuberculosis.

3. *Cicatrices.* Ya sean consecutivas a intervenciones quirúrgicas sobre las costillas (osteítis), pleura (empiema), o pulmón, o de naturaleza sifilítica, tuberculosa, etc. Si son viciosas, hipertróficas o queloideas, permiten formular un pronóstico favorable cuando en el momento del examen el sujeto sufre un proceso tuberculoso activo, pues son indicio de una capacidad reactiva intensa del tejido conjuntivo.

4. *Estrías lineales* (vinosas si son recientes, o anacaradas si son antiguas). Propias de los procesos que motivan la distensión exagerada del revestimiento cutáneo de un hemitórax en intensa función vicariante.

5. *Vesículas.* Si están a lo largo del trayecto de un nervio intercostal (sin rebasar la línea media), son propias del herpes zoster (al curar pueden dejar manchas acrómicas indelebles y manchas de color «café con leche» como en el síndrome de Albricht y neurofibromatosis).

6. *Equimosis.* Si están en la raíz del tórax con tendencia a difundirse, por traumatismo mediastínico; o un *rash* petequial en el pliegue axilar anterior y saco conjuntival inferior, en la embolia grasa del pulmón, secuente a fracturas de los huesos largos.

7. *Eritema ab igne* (cutis marmóreo). Limitado a una zona, viene indicado por un proceso doloroso que ha requerido la frecuente aplicación de calor local, o por el excesivo uso de lámparas de luz ultravioleta para conseguir un bronceado cutáneo artificial.

8. *Dermografismo rojo* o *blanco.* La inestabilidad vasomotora es causa de la aparición de una roncha lineal roja al rascar la piel con la uña o con un objeto romo.

9. *Ginecomastia.* Las afecciones torácicas se sitúan en el segundo lugar entre los factores etiológicos de las ginecomastias, después de las afecciones testiculares; el aumento del tamaño de las mamas es moderado, bilateral (si es unilateral es más frecuente en el lado izquierdo) e indoloro. La causa más común es el cáncer de pulmón y el corioepitelioma, sin olvidar, a notoria distancia, las bronquiectasias y tuberculosis pulmonar, en especial tras tratamiento prolongado con hidracidas.

10. *Latidos arteriales.* En la coartación aórtica del adulto, a medida que va haciéndose más patente la circulación colateral, se palpan, y a veces se ven, latidos arteriales a nivel de los «puentes de compensación» (regiones supraclavicular, parasternal, interescapular, intercostal, etc.), en donde se pueden también palpar frémitos y auscultar soplos.

11. *Síndrome de la vena cava superior.* En la ocupación mediastínica (tumores, adenopatías

© MASSON, S.A. Fotocopiar sin autorización es un delito.

malignas, Hodgkin, linfo o reticulosarcoma, aneurisma aórtico, mediastinitis crónicas), se observa este síndrome con su tríada clásica, de edema en esclavina (cara, cuello y ambos brazos), cianosis en manos y cara, y circulación complementaria toracobraquial. Esta circulación complementaria puede traducirse por la presencia de auténticas varicosidades; la circulación de la sangre se realiza en sentido descendente (hacia el abdomen), ya que la derivación de la sangre venosa se verifica por el territorio de la cava inferior.

12. *Procesos infiltrativos apicales.* Casi siempre de origen tuberculoso, se observa con cierta frecuencia, sobre todo si existen adherencias pleurales, la dilatación varicosa de los finos troncos venosos superficiales colaterales de la vena cava superior. Estas estrías venosas sintomáticas debidas a la relación (a través de las adherencias pleurales) de las venas pulmonares con las de la dermis se perciben preferentemente a ambos lados del manubrio del esternón y en la región infraclavicular («estrías venosas» de Kuthy); tienen gran valor semiológico.

13. *Estrías o arañas vasculares* (*vascular spiders,* de los autores anglosajones). Es frecuente su aparición coronando las vértebras T2-T3 («zona varicosa de alarma», de Lombardi), en el asma y bronquitis asmática de los niños, y que se extienden a veces hasta los hombros, en forma de mariposa, en el asma inveterado de los adultos. Estas estrellas vasculares, constituidas por minúsculas dilataciones capilares en forma de estrella, aisladas o confluentes, pueden también observarse en el cuello y parte anterosuperior del tórax.

14. *Edema.* Aparece cuando el tejido celular subcutáneo se encuentra infiltrado de serosidad, aumentando de grosor y borrando las estructuras anatómicas subyacentes. Puede ser de naturaleza mecánica o inflamatoria.

El edema mecánico, debido a una dificultad en la circulación venosa de retorno, se reconoce por ser indoloro, pálido (siendo la piel semitransparente), y por dejar huella («fóvea») a la presión con el pulpejo del dedo. Aunque esta depresión no se perciba algunas veces a simple vista, no hay más que pasar ligeramente la yema del dedo por el sitio donde se ha hecho la presión y se distinguirá al tacto un leve hundimiento. Asimismo, se reconoce, incluso en grado mínimo, cuando se puede pellizcar la piel con los dedos, pues el pliegue que de este modo se forma tiene un grosor superior al que muestra en las partes no edematosas.

El edema inflamatorio, al contrario, es rojo, caliente y doloroso.

15. *Enfisema.* Es la infiltración subcutánea de aire y se reconoce con facilidad por la leve crepitación que la presión suave causa en las partes hinchadas (diríase que se aplastan una serie de vesiculitas secas y friables); por la flojedad y elasticidad de los tegumentos dilatados, que ceden sin dificultad a la presión del dedo sin conservar su huella, y por el aumento de sonido a la percusión.

16. *Empiema necessitatis.* Cuando un empiema pleural se abre al exterior a través de un espacio intercostal, forma previamente un tumor prominente, oval, de tamaño variable y que al tacto produce sensación de pastosidad fluctuante. Si recae en el lado izquierdo, cerca del corazón, puede pulsar («empiema pulsátil»).

17. *Atrofia de las partes blandas.* Se reconoce por su depresión con exageración de los relieves óseos, y a la palpación por el menor grosor del pliegue de la piel y la débil resistencia que ofrece el músculo a la presión suave. Manifiestas atrofias simétricas y disminución de la fuerza en los músculos esternocleidomastoideo, brazo y cintura escapular, han sido señaladas frecuentemente en miopatías sintomáticas de procesos neoplásicos bronquiales o de órganos distantes.

18. *Aumento de tamaño de los ganglios linfáticos.* Se señalan en determinadas afecciones pleuropulmonares. Cabe observarlo en el cuello, regiones supra e infraclavicular, axilar y lateral del cuello. Aunque suelen verse bien, se estudian mejor combinando la inspección con la palpación, la cual precisa sus características físicas.

**Anomalías de la pilificación.** No insistiremos sobre el valor diagnóstico y pronóstico de estas las anomalías, pues nos ocuparemos de ellas en otro capítulo.

**Anomalías del esqueleto óseo.** La inspección ayudada por la palpación aporta datos de notorio interés. Las anomalías pueden señalarse en el esternón y apéndice xifoides, en la clavícula, en las costillas, en las articulaciones esterno y costocondrales y en la escápula, y ser de naturaleza congénita, inflamatoria o tumoral.

1. *Esternón.* Podemos encontrar:

*a) Anomalías congénitas.* Acanalado, bífido (ambas bandas hemiesternales tienen una forma curva, más separadas en la parte superior que en

la inferior), ausente total o en un solo lado, lo cual es causa de que las costillas de este lado terminen libremente, quedando el defecto de sustancia ósea revestido de una membrana que se curva hacia fuera durante la espiración y se deprime durante la inspiración.

*b) Procesos inflamatorios.* Osteítis piógenas (su asiento predilecto es el mango), tuberculosas (casi siempre a focos múltiples), sifilíticas (esta periostitis suele afectar también el cráneo y tibias) capaz de producir salientes seudoexostóticos de evolución gomosa. Los procesos reumáticos asientan en las articulaciones esternoclavicular y condrosternales.

*c) Nódulos neoplásicos.* Son frecuentes en la enfermedad de Hodgkin (su lugar predilecto es el mango esternal) y mieloma (suele acompañarse de focos múltiples costales). Ocasionalmente, el primitivo puede permanecer mudo.

*d) Fracturas.* Pueden ser traumáticas y espontáneas, por accesos violentos de tos.

2. *Apéndice xifoides.* Se encuentra situado a lo largo de la línea media esternal. Puede ser perforado, bífido o luxado por un traumatismo o congénitamente. Su falta (axifoidia) es interpretada como signo de heredosífilis. Su desviación lateral (fácil de apreciar por medio de una plomada que pende del hueco suprasternal) se observa en el derrame pleural, pues el abombamiento del hemitórax enfermo lo arrastra consigo (signo de Pitres, [fig. 2-20]), y en el cáncer broncógeno, en que se aleja de la lesión por retracción del hemitórax enfermo y dilatación del sano, en su función vicariante (signo de Pitres invertido o de Novaro). Puede ser motivo de dolores espontáneos o provocados (xifoidalgia).

3. *Clavícula* (a veces apreciables por inspección y siempre por palpación). Sus anomalías pueden ser congénitas o adquiridas:

*a) Anomalías congénitas.* Pueden ser por exceso y por defecto:

— Anomalías por exceso. Citaremos la *clavícula uncinada,* de menor longitud que la del lado normal, pero con una prolongación de 3-4 cm lateralmente a la articulación acromioclavicular; la *hipertrofia del tercio interno,* que se relaciona con la heredosífilis tardía, soliendo coincidir con otros signos de lúes congénita y la *bifurcación clavicular,* ya sea acromial, esternal o medial.

— Anomalías por defecto (casi siempre acompañadas de otras malformaciones óseas).

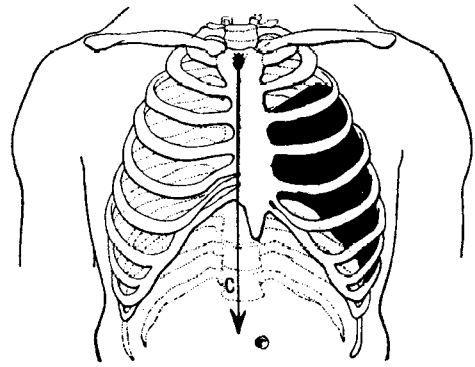


**Fig. 2-20.** Signo de la plomada o de Pitres. C, columna vertebral

Cuentan la ausencia total (rara) o parcial (medial; acromial) de la clavícula; en el grupo de la ausencia parcial y medial, hay casos en que ambos extremos claviculares quedan unidos por un tejido fibroso blando y flexible *(sindesmosis clavicular)* y otros en que no existe tejido de unión y el extremo esternal se eleva por la acción del músculo esternocleidomastoideo. Otras anomalías interesantes, son la hipoplasia total o parcial de la clavícula, casi siempre de su extremo esternal *(floating clavicle* o *clavicula mobile)* y la disostosis cleidocraneana.

*b) Anomalías adquiridas.* Las clavículas aparecen gruesas, robustas, pero de morfología normal y proporcionadas al volumen del cuerpo del sujeto y desarrollo de los restantes huesos del tórax, en la acromegalia. Los abultamientos circunscritos corresponden a lesiones inflamatorias (osteítis tuberculosa, por gérmenes piógenos, sifilítica), traumáticas o tumorales.

4. *Anomalías de las costillas.* Señalaremos su falta congénita, ya sea en todo su trayecto, ya en alguna de sus porciones. Tiene importancia por su frecuencia la llamada *costilla cervical,* en relación con C7, la cual puede ser uni o bilateral. Su conocimiento es útil, pues puede falsear el resultado de la percusión del vértice del pulmón y ser causa de dolores toracobraquiales *(Thoracic outlet Syndrome)*:

*a) Tumores costales.* Pueden ser primitivos o secundarios. Los primeros resultan poco frecuentes, y en el 80 % de los casos son de naturaleza maligna, sobre todo sarcomas. Los tumores secundarios revelan la existencia de una neoplasia

© MASSON, S.A. Fotocopiar sin autorización es un delito.

distante. En ambos casos, la neoformación se manifiesta bajo la forma de nódulos dolorosos y de crecimiento rápido. La costilla es frágil a su nivel y pronta a la rotura. Cabe señalar que es posible, aunque muy raro, el mieloma costal solitario, el cual evoluciona más lentamente.

*b) Procesos inflamatorios agudos* (osteítis tifódica, tuberculosa, por gérmenes sépticos, etc.). Ocasionan un abultamiento más o menos circunscrito, que llega a supurar y aun fistulizarse. Son tanto más dolorosos cuanto más se afecta el periostio. Como punto de predilección se señalan las extremidades costales anteriores, los cartílagos y las articulaciones esterno y costocondrales y esternoclavicular. La sífilis es capaz de producir salientes seudoexostósicos de evolución gomosa.

*c) Fracturas costales.* Pueden ser traumáticas (si son múltiples o bilaterales trastornan la función respiratoria) o espontáneas, por una violenta contracción muscular al toser y estornudar, y en las embarazadas en ocasión de un esfuerzo, debido a que en ellas el tórax está sometido a una tensión continua por el desarrollo del útero. En las costillas, el sitio habitual de fractura es a la altura de la línea axilar anterior, en la intersección de los músculos serrato mayor y oblicuo mayor del abdomen. Para el diagnóstico, es decisivo el dolor circunscrito sobre un punto costal (que puede crepitar a la presión), y que al comprimir el tórax en diferentes planos los dolores se presentan localizados en el mismo sitio, contrariamente a lo que sucede en una contusión; si se invita al paciente a levantar un peso, se percibe un dolor violento en el punto de fractura (maniobra de Brandel). Recordaremos que cuando se halla fracturada sólo una costilla, se produce, en virtud del apoyo de las costillas vecinas, únicamente una hendidura fina, demostrable radiológicamente sólo cuando el rayo central se halla con exactitud en el plano de la fractura. A veces puede hacerse su diagnóstico retrospectivo por el callo que se forma al consolidarse la fractura.

*d) Cartílagos costocondrales.* Pueden ser asiento de procesos inflamatorios o traumáticos, en ocasión de esfuerzos excesivos y repetidos.

*e) Espacios intercostales.* Se angostan, llegando incluso a desaparecer en los casos extremos, por disponerse las costillas como las tejas de un tejado, en la sínfisis pleural, atelectasia y tuberculosis crónica. Lo contrario sucede en el enfisema, derrame pleural reciente, neumotórax y parálisis de los músculos intercostales.

5. *Anomalías de la escápula.* Es una dismorfia congénita habitual, en la que una escápula (casi siempre la izquierda) se encuentra situada 2-3 cm más alta que la otra, sin que pueda demostrarse anormalidad alguna en la columna vertebral ni en el tórax.

## Inspección dinámica de la pared del tórax

Sirve para precisar las características de los movimientos respiratorios en lo que se refiere a su frecuencia, ritmo, amplitud y simetría.

**Respiración normal.** Consiste de la sucesión rítmica y fluida de los movimientos de expansión (inspiración) y de retracción (espiración torácica), sin que el ojo pueda observar ningún intervalo entre el final del uno y el comienzo del otro. Representando por 10 todo el tiempo ocupado por el acto respiratorio y la pausa que le sigue, podría considerarse la duración de la inspiración igual a 5, la espiración a 4, y la pausa que le sigue, a 1[7].

**Tipos respiratorios.** En estado normal (figura 2-21), se observan dos tipos[8]:

1. *Toracoabdominal.* Propio del sexo masculino, la contracción enérgica del diafragma motiva

[7]Sibson ha dado una descripción clásica del movimiento del tórax en el acto respiratorio: «Durante la *inspiración*, se levantan las primeras costillas y las clavículas, y por medio de éstas, el esternón y todas las costillas conectadas con él. Las costillas superiores convergen; las inferiores divergen. Los cartílagos costales superiores forman un ángulo recto con el esternón, y los inferiores, a partir del VII se separan de los del lado opuesto, como si quisieran ampliar el espacio abdominal entre ellos justamente debajo del cartílago xifoides, siendo el efecto que se amplifique la base del tórax. El cuello se acorta y el abdomen aparentemente se alarga.

En la *espiración*, el esternón y las costillas descienden. Las costillas superiores divergen y las inferiores convergen. Los cartílagos superiores forman un ángulo más obtuso con el esternón, y los cartílagos superiores de las partes opuestas se aproximan como si quisieran estrechar el espacio abdominal entre ellos, justamente debajo del xifoides, siendo el efecto que todo el tórax baje y se estreche. El cuello se alarga y se acorta el abdomen». Añadiremos, que existe un balance normal entre los movimientos respiratorios torácicos y los correspondientes del abdomen, con retracción de este último en la inspiración y dilatación en la espiración.

[8]Estos tipos respiratorios son conocidos desde tiempo inmemorial pues ya fueron descritos por el filósofo chino Lao-Tsé quinientos años antes de Jesucristo, sugieren un carácter sexual secundario que no se modifica durante la evolución normal del individuo.

la dilatación inspiratoría de la parte inferior del tórax y abdomen.

2. *Costal superior.* Propio del sexo femenino. La acción de los músculos de la cintura escapular, sobre todo escalenos y esternocleidomastoideos, desplaza hacia arriba y adelante la parte superior del tórax, con un máximo a nivel de la III y IV costillas.

La respiración toracoabdominal (o masculina) se observa en la mujer con procesos dolorosos del tórax o con signos de virilización; la inversión del tipo respiratorio en el hombre, dáse en casos de feminización, asma bronquial y procesos abdominales (ascitis, peritonitis, tumor voluminoso).

**Frecuencia respiratoria.** Es el número de actos respiratorios por minuto; varía por múltiples causas, entre las que cuentan los esfuerzos físicos, las excitaciones psíquicas, el trabajo digestivo, el tono vegetativo del sujeto y sobre todo la edad. En condiciones basales, la frecuencia al nacer es de 44 respiraciones por minuto; de 26, a los 5 años; de 20, a los 15-20 años; de 18, a los 20-25 años; de 16, a los 25-30 años, y de 18, por encima de los 40 años. Se explora colocando la mano sobre el pecho del enfermo y contando las respiraciones por minuto. La relación entre el ritmo de la respiración y el del pulso es aproximadamente de 1 a 4.

El aumento de las necesidades respiratorias se compensa, en el sujeto normal, acrecentando la amplitud de los movimientos respiratorios sin modificación ostensible de su número *(batipnea)*, como es frecuente en los deportistas entrenados, o elevando su frecuencia, caso corriente *(taquipnea)*. Ambas representan modalidades reactivas normales y son, como la respiración del sujeto sano, actos inconscientes, o sea, no asociados a signos de fatiga respiratoria. Si la demanda de oxígeno es muy acusada, estos acrecentamientos en el número y amplitud resultan insuficientes y la compensación, sin menoscabo de la hematosis, se consigue por un aumento considerable de la frecuencia respiratoria, con conservación de la amplitud normal *(taquipnea simple)*, con disminución de dicha amplitud *(respiración superficial)*, o con aumento de la amplitud *(polipnea)*.

La disminución de la frecuencia respiratoria se llama *bradipnea*, puede alcanzar cifras muy bajas, hasta de 6 respiraciones por minuto en atletas entrenados y en reposo. Como sea que al mismo tiempo está aumentada la amplitud respiratoria, es por consiguiente más correcto hablar de *bradibatipnea*.

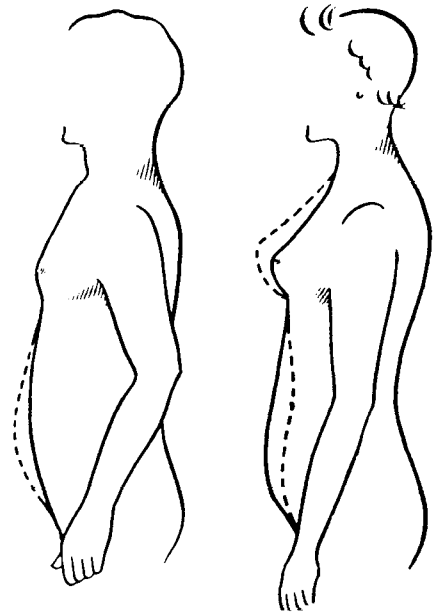

**Fig. 2-21.** Tipos respiratorios. La mujer respira principalmente por la parte superior del tórax. En el hombre tiene gran importancia la respiración por el diafragma y el abdomen.

## *Trastornos del ritmo respiratorio*

Los más interesantes son los que a continuación vamos a considerar:

**Respiración de Cheyne-Stokes (ciclopnea [Letamendi]).** Considerada por Traube una respiración propia del automatismo bulbar, su mecanismo íntimo no se conoce por completo; lo que sí sabemos es que dos factores son necesarios para que se produzca, el déficit irrigatorio cerebral y la hipoexcitabilidad del centro respiratorio. Se caracteriza por una fase de apnea, de duración variable (10-30 seg) seguida de una serie de respiraciones, que progresivamente van aumentando en amplitud y frecuencia para luego volver a decrecer hasta una nueva fase apneica, y así periódica y sucesivamente (fig. 2-22).

Durante el período de apnea o interrupción de la respiración, el $CO_2$ se acumula en la sangre y gradualmente estimula el centro respiratorio has-

© MASSON, S.A. Fotocopiar sin autorización es un delito.

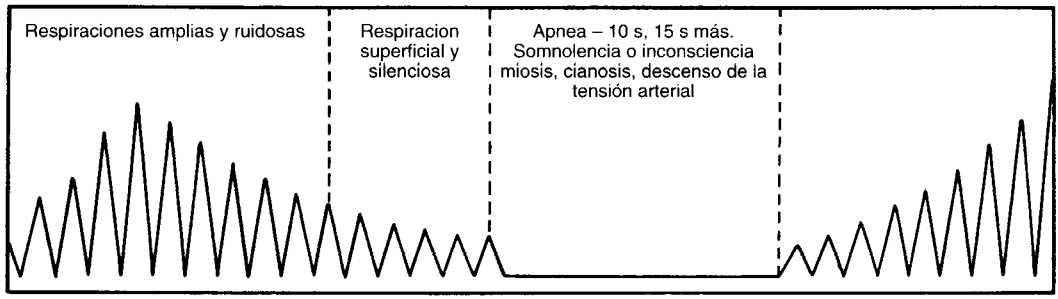


**Fig. 2-22.** Esquema de la respiración de Cheyne-Stokes.

ta que éste alcanza un máximo de actividad, produciendo una serie de respiraciones profundas. Esta respiración forzada elimina su exceso, con lo que desaparece la estimulación del centro respiratorio y la respiración cesa de nuevo hasta que la reacumulación del $CO_2$, lo vuelve a activar.

La respiración de Cheyne-Stokes no es una verdadera disnea, ya que no constituye una respiración penosa para el enfermo, pues éste no se da cuenta de ella por estar más o menos inconsciente.

Este tipo de respiración se observa en:

1. *Afecciones vasculares esclerosas del cerebro.* Muchas veces acompañadas de hipertensión arterial.
2. *Insuficiencia cardíaca izquierda.* Por miocardiosclerosis asociada con una afectación vascular general con aumento de la tensión arterial o sin ella. Esto último explica que nunca se observe en las lesiones valvulares, en las que faltan los factores locales cerebrales; cuando coincide con pulso alternante y ritmo de galope («tríada de Scherf»), tiene un significado ominoso.
3. *Algunas neuropatías orgánicas tumorales.* Hemorragia cerebral, meningoencefalitis, etc.
4. *Respirando el aire enrarecido de las grandes altitudes.* Somervell y Pugh-Ward la observaron, respectivamente, a partir de los 5.200 m, en los miembros de las expediciones de Bruce (1922) y de Hunt (1953) al Everest, aunque siempre estando dormidos y acostados y jamás en vigilia o en posición sentada o erguida. En el propio Edmund Hillary, el primero que llegó a la cumbre del Everest, el ciclo respiratorio consistía en dos respiraciones cada una de las cuales duraba 3 s, seguidas por una pausa de 10 s; y en Lowe, otro miembro de la misma expedición, en tres respiraciones profundas con una pausa intercalar de igual duración.
5. *Intoxicaciones* (morfínica, barbitúrica). En las que disminuye la excitabilidad del centro respiratorio.

Durante el sueño profundo de algunas personas ancianas, y en menor número en niños, puede observarse una «respiración cíclica» que ofrece cierta semejanza con la que nos ocupa.

**Respiración «grande» de Kussmaul.** Depende de una estimulación enérgica del centro respiratorio por acidosis. Es propia del coma urémico y del diabético clásico (el hiperosmolar no cetoacidótico tiene disnea, pero no de este tipo). Consiste en una inspiración profunda y ruidosa seguida de una pausa, y de una espiración rápida separada por un intervalo de la inspiración que la sigue. Es llamativo el contraste entre la energía de las excursiones respiratorias y la debilidad general del sujeto, que permanece tranquilo y quieto sin mostrar disnea ni signo alguno de obstáculo en la respiración. Durante esta inspiración el pulso es siempre dícroto, se regulariza al cesar y vuelve a hacerse dícroto en la inspiración siguiente.

**Respiración de Biot.** Consiste en breves pausas apneicas sucesivas, si bien en los períodos intermedios la respiración es regular y de profundidad normal. Es índice de lesión del centro respiratorio (meningitis, tumores, hematoma extradural) (fig. 2-23).

**Respiración paradójica.** Cuando las fracturas costales son múltiples o bilaterales, o la costilla se fractura en dos o más puntos, o se asocian a fracturas del esternón, se puede perder la estabilidad de la pared torácica con grave trastorno para la función respiratoria. Esto es lo que se conoce con el nombre de «volet costal» (*flail chest*, tórax en postigo, flacidez o inestabilidad de la pared torácica). Durante la inspiración, y como

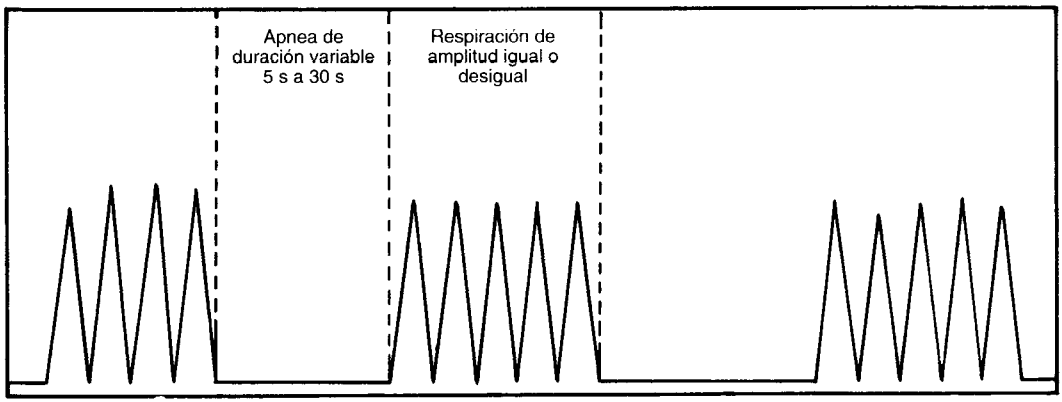


**Fig. 2-23.** Esquema de la respiración periódica de Biot.

consecuencia de la presión negativa intratorácica, las costillas fracturadas se deprimen hacia el tórax, interfiriendo con la expansión del pulmón subyacente. El pulmón es incapaz de expandirse vicariando la inspiración en el contralateral (respiración pendular). En la espiración sucede lo contrario; cuando la caja torácica se deprime, el «volet» es lanzado hacia el exterior.

Algo similar ocurre con el mediastino durante la inspiración, es atraído hacia el lado sano, y en la espiración, hacia el patológico (balance mediastínico). La circulación de retorno al corazón queda dificultada (fig. 2-24).

**Respiración alternante.** Descrita por Galli (1918) y Netousek (1925), consiste en la sucesión alternada de una respiración grande y de otra pequeña; es un fenómeno idéntico al del pulso alternante, con una sístole fuerte seguida de otra pequeña, y así sucesivamente. Se observa en sujetos desnutridos o caquécticos.

**Respiración en escalera.** Se observa a continuación de un esfuerzo físico intenso y prolongado, y en ocasiones tras practicar la clásica prueba de Valsalva. Las respiraciones son cada vez más profundas hasta un cierto límite, a partir del cual disminuye la amplitud. Se atribuye al aumento de la tensión endocraneal durante el esfuerzo, la cual compromete la circulación y consecutiva nutrición del tejido nervioso; con el ritmo escaleriforme ascendente, cesa esta anómala situación.

**Respiración suspirosa (o disfrénica).** Se caracteriza por una serie de inspiraciones profundas seguidas de una espiración rápida, motivo de un ruido particular conocido como «suspiro». Acompañada de una sensación angustiosa de sofoco y ansiedad, puede durar varias horas, y cede

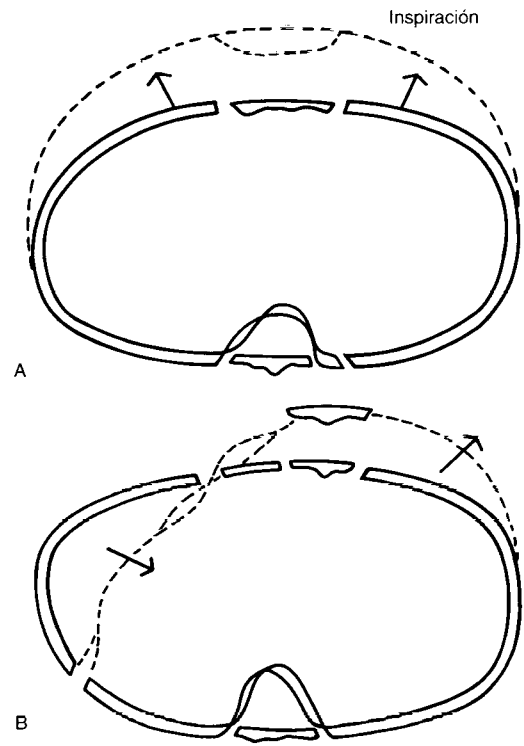


**Fig. 2-24.** «Volet costal» o *flail chest* mostrando la respiración paradójica externa (B), comparada con la respiración normal (A).

© MASSON, S.A. Fotocopiar sin autorización es un delito.

más o menos temporalmente después de una inspiración y espiración completas, logradas al cabo de varios intentos. Es frecuente en sujetos jóvenes (sobre todo mujeres, con una historia de tensión emocional crónica, conflictos espirituales y casi siempre con una vida asociada a una frustración progresiva).

**Respiración jadeante.** Es entrecortada y teatral. La inspiración, ruidosa y rápida, se sigue de una espiración violenta. El sujeto está agitado y siente que le falla el aire, se señala después de ejercicios físicos y de excitaciones psíquicas. El «jadeo» constituye la representación típica de la pasión sexual al acercarse el clímax u orgasmo.

**Hipo.** Es una convulsión inspiratoria brusca, determinada por la contracción mioclónica del diafragma acompañada de disminución del calible de la glotis, lo que produce un ruido gutural característico. Entre la forma aislada y el hipo persistente (mal hipante), existe una forma intermedia de hipo o «*flutter*» diafragmático (corea diafragmática) con sacudidas clónicas, cuya frecuencia llega a 60 por minuto, mientras que la del hipo es baja, del orden de 15.

Se trata de un reflejo visceromotor con un centro nervioso coordinado (bulbopontino, en la vecindad del respiratorio y del vómito), y vías aferentes y eferentes constituidas por los mismos nervios (vago y frénico). Hay dos tipos de hipo:

1. *Central.* Puede aparecer en los tumores pontocerebelosos o de la medula espinal, en la hidrocefalia, en los abscesos cerebrales, meningitis tuberculosa y, en general, en todos los síndromes de hipertensión craneal, así como en la encefalitis epidémica, en la tabes, en la epilepsia y en la hemorragia cerebral. También en ciertas intoxicaciones endógenas (uremia, coma diabético, coma hepático) o exógenas (digital, yohimbina, alcohol, etc.). En las personas nerviosas, se registra un hipo de origen central ante cualquier estrés emocional. A veces, adquiere la forma de un «tic» ruidoso (tic eructante).
2. *Periférico.* Tiene su origen en vísceras digestivas, torácicas (tumores y adenopatías mediastínicas, pericarditis con derrame, etc.) o lesiones de la región cervical, como espondilitis, fracturas, metástasis óseas, etc.

**Bostezo.** Situado entre los reflejos automáticos y los movimientos expresivos, consta de tres fases:

1. *Primera fase.* Es activa inspiratoria. Se observa la apertura progresiva de la boca, la dilatación de la porción laríngea de la faringe y la distensión del tórax con descenso del diafragma. La dilatación de la faringe es enorme, alcanzando tres o cuatro veces su calibre normal. Hay también descenso de la lengua y hueso hioides. Durante esta fase, la hipotensión torácica aspira la sangre de las venas corporales hacia el corazón, por lo cual impulsa la circulación sanguínea. La compresión de las venas yugulares origina estasis venosa cefálica.
2. *Segunda fase.* Corresponde al acmé inspiratorio. Estos fenómenos de distensión alcanzan su máximo en este período, en que es posible, en sujetos predispuestos, la luxación de la mandíbula.
3. *Tercera fase.* Es pasiva espiratoria. Está marcada por una espiración lenta y ruidosa; un bostezo rara vez se presenta aislado; a veces se acompaña de flexión pronta y luego extensión lenta y graduada de los miembros, en particular de los pectorales (desperezo).

*Las causas desencadenantes del bostezo* son múltiples:

1. *Fisiológicas.* Citaremos la somnolencia, así como el despertar de un sueño profundo, aburrimiento, hambre, plenitud gástrica posprandial, etcétera. Puede ser contagioso, sin ser exclusivo (también el reír, sonreír o llorar son factores de imitación). A veces, la fatiga excesiva y el embarazo son su causa. Se puede provocar voluntariamente el bostezo con cuatro o cinco aperturas de la boca.
2. *Patológicas.* Las más importantes son las lesiones del tronco cerebral, siendo signo de gravedad, y como secuela respiratoria de la encefalitis letárgica, asociado a suspiros e hipo de tipo espasmódico. También se ha señalado en la histeria, miastenia grave, epilepsias diencefálicas, hemiplejía (en que puede observarse el bostezo acompañado de la extensión del brazo paralizado), en la corea, etc. Es frecuente en la convalecencia de las enfermedades de larga duración. Los hipnóticos favorecen su aparición.

El bostezo es atribuible a una descarga en la estructura motriz bulbocerebral, despertada por un estado de excitabilidad particular del sistema reticulado ascendente, correspondiendo a una baja de la vigilancia precediendo al sueño; además, o en vez de, a disminución de la excitabilidad de los

centros nerviosos inferiores, con liberación de los subyacentes a fin de restablecer la circulación cerebral insuficiente para mantener el estado de vigilia, provocando una hipertensión venosa.

## *Anomalías de la amplitud y simetría de los movimientos respiratorios*

Las más notorias son las siguientes:

**Aumento bilateral y simétrico de la amplitud respiratoria.** Puede producirse sin modificación de la frecuencia respiratoria (batipnea), con disminución de ella (bradibatipnea) o con su aumento (polipnea). Las dos primeras son propias de algunos sujetos (deportistas bien entrenados) para compensar sus necesidades respiratorias, o de algunas variedades de disnea. La respiración «grande» de Kussmaul es el ejemplo más conspicuo de polipnea.

**Reducción bilateral y simétrica de la amplitud respiratoria.** Se observa en aquellas formas de disnea en que la sucesión rápida de los movimientos respiratorios se opone a su amplitud (respiración superficial o corta), así como en la espondiloartritis anquilosante (afectación de las pequeñas articulaciones) y poliomielitis (parálisis de los músculos intercostales). En la fibrosis pulmonar intersticial difusa, al inspirar hondo, se percibe un momento antes de llegar al final de la inspiración, la sensación de que ésta es detenida; este paro inspiratorio se debe a pérdida de la elasticidad del pulmón.

**Aumento o disminución unilateral de la expansión inspiratoria.** Son fáciles de apreciar examinando al enfermo mientras respira, y tomando cumplida nota de los «puntos de apoyo de la mirada» (fig. 2-25). El aumento se observa en aquel hemitórax cuyo pulmón, en función vicariante, suple el déficit funcional del pulmón del lado opuesto enfermo (atelectasia masiva, derrame pleural, neumonía lobular, etc.). La distensión exagerada del revestimiento cutáneo puede ser causa, en ciertos sujetos, de estrías cutáneas lineales. La menor expansión de un hemitórax en relación con el opuesto normal o distendido (por función vicariante) se observa en procesos pleuropulmonares agudos (pleuritis, neumonía) o crónicos (tuberculosis, sínfisis pleural), en las afecciones dolorosas (pleurodinia, miositis reumática, fractura costal), en la atelectasia masiva por oclusión del bronquio principal (tumoral o no) y en la hemiplejía (signo de Egger) aun en coma.

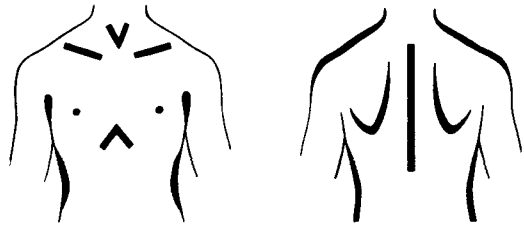

**Fig. 2-25.** «Puntos de apoyo» de la mirada en la inspección dinámica del tórax en los planos anterior y posterior.

**Aumento o disminución circunscritos de la expansión inspiratoria.** El primero es propio de aquellas zonas limitadas cuyo pulmón subyacente suple por otras vecinas enfermas, como el vértice en un derrame de la base, y esta última en los procesos apicales. La disminución se señala en el segmento de pared torácica en relación con una lesión pleural o pulmonar subyacente que limita su expansión normal.

**Inspección de las regiones apicales.** Para su estudio, el enfermo se sienta con el tórax desnudo y con la cabeza ligeramente inclinada hacia delante y abajo. El observador se coloca inmediatamente detrás del paciente y explora desde arriba visualmente y comparando las líneas externas del tórax, la forma, tamaño y depresión inspiratoria de las fosas supraclaviculares y el juego de las paredes torácicas en el movimiento de la respiración. En pacientes poco o nada colaboradores resulta de ayuda para el examen de las zonas apicales el descenso ligeramente forzado de la cabeza, según la técnica de Loewenberg. (fig. 2-26).

**Inspección de los espacios intercostales.** Puede evidenciar su fuerte hundimiento (tiraje) en los casos en que existe dificultad para la entrada de aire en el pulmón, y su anormal abombamiento en las crisis de disnea espiratoria (asmática).

**Inspección de la movilidad del diafragma.** Se explora colocando al enfermo en decúbito supino. Observaremos que al contraerse el diafragma y hundirse en la cavidad abdominal, provoca un vacío en la cavidad pleural, con lo cual la presión atmosférica produce la depresión de los últimos espacios intercostales (fenómeno diafragmático de Litten). La movilidad diafragmática puede

© MASSON, S.A. Fotocopiar sin autorización es un delito.

**Fig. 2-26 A y B.** Técnica de Loewenberg para examinar la movilidad de las regiones apicales.

estar alterada en las afecciones pulmonares y pleurales de la base, en el absceso subfrénico, en la miositis primaria del diafragma, en las peritonitis y ascitis. En el enfisema broncógeno avanzado, puede darse el fenómeno inverso, o sea, la aspiración del diafragma durante la inspiración (prueba de Staehelin).

## ■ PALPACIÓN

Una vez efectuada la inspección del tórax, se procede a su palpación; confirma y completa muchos de los datos obtenidos por la primera, pero de ninguna manera la sustituye. Requiere una cierta educación del tacto, fácil de adquirir con la práctica.

Nos proporciona datos sobre las partes blandas y caja torácica; ganglios del cuello, axilas y tórax; movimientos respiratorios; frémito pectoral o vocal; elasticidad pulmonar; frémitos laringotraqueal, brónquico, cavernoso y pleural; fluctuación torácica; laringe y tráquea.

### PARTES BLANDAS Y CAJA TORÁCICA

La mano aplicada llana y muy abierta se pasea sobre todas las regiones torácicas; luego, con una palpación más profunda y metódica, se precisan los detalles que han llamado la atención en el curso del examen.

En los sujetos sanos, el tórax no duele al ser palpado. Si esto ocurre, debe buscarse dónde reside la causa algiógena, ya sea en las partes blandas (piel y tejido celular subcutáneo, músculos [miositis]), en los huesos (costillas, esternón, vértebras dorsales) y en los cartílagos condrocostales o en las articulaciones.

La sensibilidad aumentada de la piel (se explora tirando de un pelo, pellizcándola sin brusquedades o arrastrando la punta de una aguja) cuando no es por una causa local, por otra parte fácil de observar, se debe a un «reflejo viscerosensitivo» (casi siempre acompañado de un «reflejo visceromotor», causa de contractura muscular) a partir de la pleura, pulmón, corazón o

grandes vasos enfermos. La zona sensible guarda relación con la topografía apical o basilar del proceso; así, cuando se afecta la parte central del diafragma (inervada por el nervio frénico), se produce dolor referido en el cuello y hombros, en la zona de distribución cutánea de los segmentos cervicales III-V. El tercio posterior del diafragma, en relación con los últimos nervios intercostales, proyecta su dolor sobre la pared en el límite toracoabdominal. En el síndrome diafragmático global, se asocian los dos focos de proyección dolorosa.

La palpación de las *fosas supra e infracalviculares,* es dolorosa en los procesos apicales tuberculosos, tumorales (Pancoast), síndrome de la entrada del tórax *(thoracic outlet)* y pleuritis del vértice. En el primer caso, el dolor mengua, cesa o aumenta según la evolución del proceso, lo cual le confiere carácter pronóstico relativo. En el carcinoma apical, existe un leve abultamiento o al menos una discreta reducción de la profundidad de la fosa supraclavicular del lado afecto. En estos casos, la escasa retracción de esta fosa durante la «maniobra de Müller» y su poca expansión en la espiración forzada (Valsalva), afirman el diagnóstico.

La profundidad de la *fosa yugular* guarda relación con la del tórax. Es notable en el enfisema, los sujetos desnutridos y en los portadores de una gran masa en el mediastino anterior; disminuye en las lesiones retrotraqueales que ensanchan el espacio prevertebral en la raíz del cuello, proyectando la tráquea hacia delante como en las mediastinitis, acalasia y en el aneurisma aórtico, en el cual la punta del dedo situada detrás de la horquilla percibe un impulso sincrónico con la sístole. Esto es más patente en los sujetos pícnicos y durante la espiración forzada.

En la *neuralgia intercostal,* hay una franja cutánea hipersensible y un dolor exquisito a la presión (a veces se irradia a lo largo de su trayecto), en aquellos puntos donde el nervio o una de sus ramas se torna superficial y puede ser comprimido contra un plano óseo subyacente *(puntos de Valleix):*

1. El *vertebral o apofisario,* junto a la columna vertebral, donde emerge el nervio del canal.
2. El *lateral,* en la mitad del espacio intercostal, en el sitio en que la rama colateral «perforante lateral» se irradia por los tegumentos.
3. El *esternal,* donde el filamento terminal del nervio emerge junto al margen lateral del esternón.

En la *neuralgia frénica* por irritación de este nervio (pleuritis mediastínica o diafragmática, pericarditis, inflamaciones peritoneales, en las cuales puede estar afectado el diafragma [absceso hepático, úlcera gastroduodenal perforada, etc.]), existen unos puntos dolorosos a la presión, que son los siguientes:

1. *Entre dos haces claviculares* del músculo esternocleidomastoideo, en donde el nervio frénico cruza el músculo escaleno anterior.
2. *En el I-II espacios intercostales,* junto al esternón.
3. *En la línea parasternal* a nivel del X cartílago («botón diafragmático anterior»).
4. En la inserción diafragmática con la pared torácica.
5. *A la salida de los nervios cervicales* en el cuello, junto a las vértebras cervicales; el dolor en esta región es referido al área supraclavicular.
6. *En el XI espacio intercostal,* junto a la columna vertebral («botón diafragmático posterior»).
7. *Al lado del apéndice xifoides,* entre éste y el espacio intercostal («punto epigástrico»).

Al explorar la sensibilidad ósea presionando con el pulpejo del dedo, podemos encontrar que el punto doloroso corresponde a una lesión anatómica bien definida, como un foco de fractura (a veces con crepitación), osteítis, tumor, o que al tacto no revela anormalidad alguna. En este último caso, hablamos de «ostealgia», la cual puede observarse en zonas limitadas o comprender toda la extensión del hueso. Las costillas (ostealgia costal) y el esternón (esternalgia) duelen a la presión digital o a la percusión ligera y en relación con la sobreactividad de la médula ósea en las leucemias, en la anemia perniciosa, en la mononucleosis infecciosa, en el mieloma múltiple, en la enfermedad de Gaucher, en la endocarditis maligna subaguda y en la tripanosomiasis («signo de Canaris»). También es dolorosa la presión del esternón, en los tumores del mediastino y en los aneurismas aórticos que comprimen su cara interna.

Los cartílagos costales y el apéndice xifoides pueden ser dolorosos, como se ha considerado al ocuparnos en los síndromes de Cyriax, Tietze y xifoidinia.

El «signo de Petruschky» (o espinalgia) consiste en el dolor provocado por la presión en las apófisis espinosas desde la T3 a la T7. Este signo se encuentra en casos de adenitis traqueobronquiales agudas, bronquitis agudas y afecciones mitrales descompensadas.

© MASSON, S.A. Fotocopiar sin autorización es un delito.

En la tromboflebitis de las venas que drenan la mama, se aprecia una tumefacción dolorosa de la parte inferoexterna del seno (más a menudo del izquierdo) y el característico cordón tenso y sensible que sigue el trayecto de la vena inflamada; suele tener de 20-30 mm de longitud y de 3-8 mm de diámetro; se dirige inferiormente para perderse en reborde costal; su percepción se facilita al levantar el seno y abducir el brazo; su evolución es benigna y persiste durante años bajo la forma de una banda fibrosa submamaria; se atribuye a la presión ejercida por el sostén en el pliegue submamario (en mujeres de senos voluminosos) con compromiso del retorno venoso.

La presencia de un absceso o de un *empiema necessitatis* (cuando el pus de origen pleural atraviesa los músculos intercostales y se colecciona debajo de la piel para drenar al exterior) motiva una tumoración, a veces animada de latidos si se encuentra cerca del área cardíaca (empiema pulsátil), recubierta de una piel rosada, caliente y edematosa (se reconoce porque al comprimir deja huella o fóvea) que presenta el «signo de la fluctuación»[9].

Si existe aire en el tejido celular subcutáneo (enfisema), abulta la parte afecta (en el mediastínico propagado al cuello, las fosas supraclaviculares forman como almohadillas gaseosas), cuyos tegumentos ceden a la presión sin dejar huella, pero despertando una crepitación, como si comprimiéramos entre los dedos un trozo de tejido pulmonar que contiene aire.

En la *estenosis ístmica* o coartación aórtica, a medida que va haciéndose más patente la circulación colateral, se palpan y a veces se ven, latidos arteriales a nivel de los «puentes de compensación» (regiones supraclavicular, parasternal, interescapular, intercostal, etc.), en donde se pueden palpar también frémitos y auscultar soplos.

Cuando el pulmón o la pleura se hallan afectos de un proceso inflamatorio agudo, se produce una contractura de los músculos asociados al área común de inervación relacionada con los mismos segmentos medulares. Si es el lóbulo superior el afectado, este reflejo visceromotor motiva la rigidez del trapecio, escalenos, elevador del ángulo de la escápula, pectorales y diafragma del lado afecto; si la base (pleuritis aguda), la de la masa lumbar (signo de Ramond). Esta rigidez no tiene nunca la intensidad de los músculos abdominales en la peritonitis, pero es perfectamente demostrable pinzando entre el índice y el pulgar una doblez muscular o colocando la punta de los dedos perpendicularmente y apretando primero con ligereza y luego más profundamente, en una forma «vibratoria», prestando gran atención al grado de resistencia encontrada, siempre superior a la de los músculos sanos que sirven como término de comparación. La rigidez del músculo diafragma se revela por la menor excursión inspiratoria, que se pone de manifiesto por la falta del fenómeno diafragmático de Litten o por radioscopia. Si la enfermedad persiste, se establece la atrofia muscular, que se comprueba comprimiendo con los dedos y comparando la resistencia opuesta por el tono muscular con la del lado opuesto.

En el enfisema pulmonar y asma bronquial, existen intensas contracturas musculares a nivel del hombro, cuello, partes torácicas paravertebrales y ventrales de los músculos del pecho, y sobre todo pectorales. A la palpación se encuentran nódulos de miogelosis.

## GANGLIOS DEL CUELLO, AXILAS Y TÓRAX

Se alteran en algunos procesos de las vías respiratorias altas, así como de la pleura y pulmón; no olvidemos que a veces, a pesar de su topografía, son sintomáticos de procesos generales o distantes (leucemias, *morbus* Hodgkin, neoplasias digestivas, etc.). Precisaremos su número (mono o poliadenitis), tamaño, consistencia, sensibilidad, movilidad y características de las adherencias, etc. La palpación se realizará simultáneamente en ambos lados, para establecer mejor comparaciones, siempre necesarias[10].

[9]Este signo se demuestra comprimiendo el tumor con un dedo de la mano derecha, al mismo tiempo que otro de la mano izquierda percibe una ligera elevación; desde el momento en que el dedo derecho, sin moverse de su sitio, deja de comprimir, pero continúa aplicado el izquierdo, aquél nota por reflexión una pequeña oleada. Para que se produzca este fenómeno es indispensable que la pared del tumor sea elástica y que la tensión del líquido no sea excesiva. Se evidencia mejor estando ambos dedos próximos y colocados de plano, no tangencialmente (fig. 2-27).

[10]De los 400 a 700 ganglios que posee el organismo humano, un tercio de ellos se hallan situados en el cuello, es decir en una región corporal tan al alcance de nuestra observación clínica que su alteración puede verse, palparse y, por último, investigarse por medio de su extirpación y estudio histológico. Los ganglios más accesibles para la biopsia son los cervicales superiores y los preescalénicos.

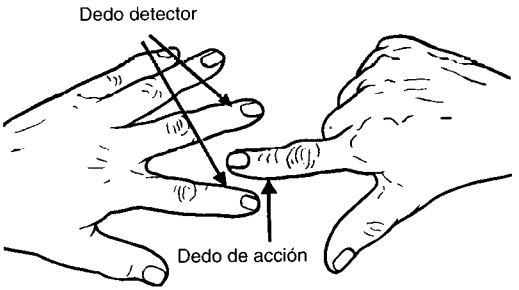


**Fig. 2-27.** Método para buscar la fluctuación en las pequeñas tumefacciones.

Para que ningún ganglio pase inadvertido es útil palpar en sentido descendente (fig. 2-28):

1. *Ganglio cervical superior.* En la parte alta del surco retromandibulomastoideo. Recoge la linfa de la mucosa rinofaríngea y vegetaciones adenoideas, y drena en la cadena ganglionar yugular. Su presencia es constante en caso de adenoiditis. Basta su palpación para establecer el diagnóstico.
2. *Ganglio subangulomaxilar.* Es grueso y palpable directamente bajo el ángulo de la mandíbula. Su palpación, como la de los restantes ganglios cervicales, se facilita poniendo la cabeza en flexión moderada y relajada, y algo inclinada hacia el lado que se quiere explorar. Guarda relación con la región faringoamigdalar y bucogingivolingual de la parte posterior de la boca. Drena en la cadena ganglionar yugular.
3. *Ganglio submaxilar.* Alojado justamente bajo el punto medio de la rama horizontal de la mandíbula. Está íntimamente unido a la glándula salival submaxilar. Se afecta en los abscesos dentarios y gingivitis laterales. Algunas veces se encuentra el llamado *ganglio de Star* sobre el borde inferior de la mandíbula y al lado de la arteria facial, cuyos latidos, por el hecho de asentar sobre un plano duro y ser yuxtaarterial, son transmitidos y pueden inducir a errores.
4. *Cadena ganglionar submentoniana.* Bordea por debajo todo el arco mandibular y termina por detrás en el ganglio submaxilar. Se afecta en los abscesos dentarios y gingivitis anteriores. Todos estos ganglios submentonianos y submaxilar vierten en la cadena ganglionar yugular.
5. *Ganglio yugular medio.* Pertenece a la cadena yugular (en relación con la vena de este nombre) y recibe los linfáticos de la base de la lengua. La cadena yugular está constituida por otras tres paralelas que se disocian fácilmente por palpación, sirviendo de puntos de referencia los bordes del músculo esternocleidomastoideo. Son la preesternocleidomastoidea (a lo largo del borde anterior del músculo); la retrosternocleidomastoidea (a lo largo de su borde posterior), y la cadena ganglionar subesternocleidomastoidea (situada debajo del músculo y que se puede poner de manifiesto abarcando los dos bordes del músculo entre los cuatro dedos y el pulgar). Los pulpejos introducidos bajo la masa carnosa muscular disocian muy bien las masas ganglionares subyacentes, que pasan fácilmente inadvertidas sin este pequeño artificio técnico.

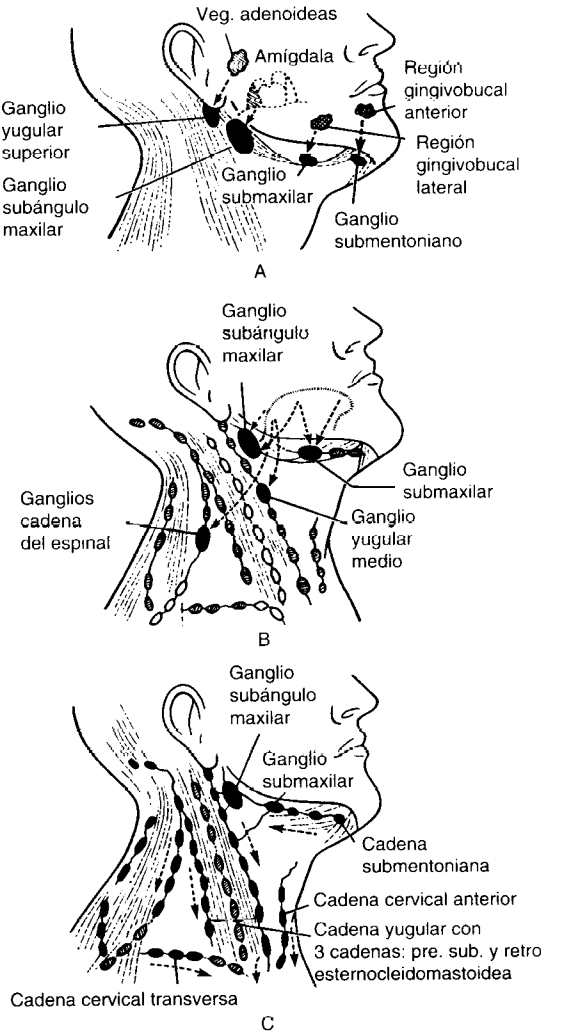


**Fig. 2-28.** A) Ganglios satélite adenoideo, amigdalino y gingivobucal. B) Ganglios satélites homolaterales de la lengua. C) Cadenas ganglionares cervicales.

© MASSON, S.A. Fotocopiar sin autorización es un delito.

6. *Ganglio espinal medio.* Es satélite de una lesión de la base de la lengua. Forma parte de la cadena ganglionar del espinal, es vertical, y situada en el triángulo delimitado por los dos músculos esternocleidomastoideos y trapecio, por una parte, y la clavícula, por otra.

7. *Cadena nucal.* Igualmente vertical. Completamente posterior. Rara vez afectada por los procesos tuberculosos o tumorales. Cuando está toda tumefacta, cabe pensar en la mononucleosis infecciosa.

8. *Ganglios supraclaviculares.* A lo largo del borde superior de la clavícula. Pertenecen a la cadena cervical transversa que une de atrás adelante, según la corriente linfática, los ganglios posteriores y posterolaterales a los yugulares y anteriores, para desembocar en el conducto linfático torácico a la izquierda, y directamente por la gran vena linfálica en la subclavia, a la derecha. El 80 % de estas adenopatías, homo o bilaterales, corresponden a neoplasias del pulmón, y el resto a tuberculosis o pleuritis apical.

El pulmón derecho y el lóbulo inferior del pulmón izquierdo drenan con preferencia hacia la fosa supraclavicular derecha; mientras que el lóbulo superior izquierdo lo hace hacia la fosa supraclavicular izquierda.

9. *Ganglio de Troisier (de Virchow,* para los autores alemanes). De antiguo, se concede valor semiológico. Desígnase como tal, un ganglio único, o con una pléyade ganglionar satélite, del tamaño de una cereza, de una castaña o incluso a veces de un huevo de paloma, duro e indoloro, radicado en casi todos los casos en la fosa supraclavicular izquierda, exactamente detrás del ángulo que forman la clavícula con la inserción del músculo esternocleidomastoideo; se percibe mejor al final de una inspiración profunda y al toser. Se trata de una metástasis, a veces precoz, de una lesión maligna, casi siempre digestiva (estómago, hígado), aunque puede asentar en el recto, próstata u ovario (fig. 2-29).

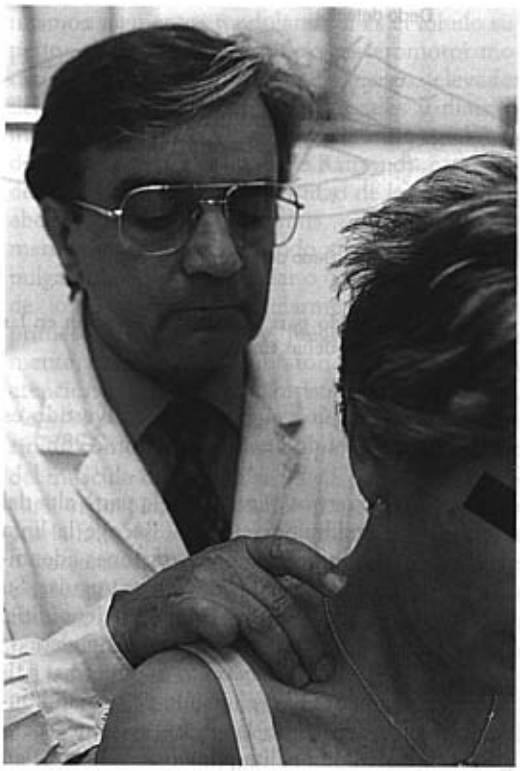

**Fig. 2-29.** Palpación de la fosa supraclavicular por vía posterior. Localización del ganglio de Troisier o de Virchow. Vía posterior.

## Palpación de los ganglios de la axila

Tiene gran valor, aun limitándose a los procesos respiratorios; la presencia de infartos ganglionares indoloros, especialmente si son mayores que un guisante, revela adherencias del proceso tuberculoso apical con la pleura parietal; por el contrario, en las formas exudativas no se encuentran; también se los percibe en los procesos malignos bronquiales.

Desde el punto de vista clínico, se señalan un grupo central y otro pectoral, subescapular, costotoracoideo y en el hiato semilunar, repliegue aponeurótico que está constituido por la vena basílica y el nervio braquial cutáneo interno al perforar la aponeurosis del brazo (fig. 2-30).

La *técnica palpatoria* es la siguiente:

La enferma deberá sentarse ligeramente hacia la derecha, pero mirando al médico. La axila derecha se palpa con la mano izquierda y viceversa. Supongamos que se va a palpar la axila izquierda:

1. Levántese el brazo de la paciente y llévense los dedos de la mano derecha, extendidos hacia el vértice de la axila, dirigendo la palma hacia la pared lateral torácica (fig. 2-31 A). El brazo de la paciente es traido de nuevo hacia el costado y su antebrazo reposará sobre el del examinador. Pídase a la enferma que deje reposar suavemente su brazo en esta posición (fig 2-31 B). Si se han cumplido estas instrucciones, la otra mano queda

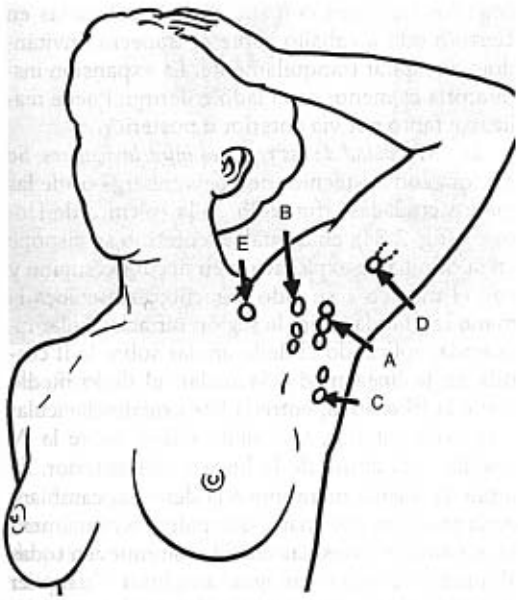


**Fig. 2-30.** Ganglios axilares desde el punto de vista clínico. A, Grupo central. B, Grupo pectoral. C, Grupo subescapular. D, Ganglios alrededor del hiato semilunar. E, Grupo costocoracoideo.

libre para ser colocada sobre el hombro de la paciente y sirve para reforzar y seguir las maniobras ulteriores. En la axila, los dedos se deslizan hacia arriba, hasta que el examinador esté seguro de que ha alcanzado el límite superior; luego (con los pulpejos aplicados a la pared lateral torácica) se corren hacia abajo con un movimiento de firme progresión. Si los ganglios axilares centrales están aumentados de tamaño, quedarán momentáneamente aprisionados entre el tórax y los dedos que palpan; su número, tamaño y consistencia son debidamente anotados.

2. Se examinan luego los ganglios del grupo pectoral. Se levanta el brazo de la paciente y se insinúan los dedos debajo del pectoral mayor. En este momento, las yemas digitales están dirigidas hacia delante.

3. Los ganglios linfálicos subescapulares situados en el pliegue retroaxilar son examinados mejor desde atrás (fig. 2-31 C). Estando de pie detrás de la paciente, se palpa la cara anterointerna del dorsal ancho, y si los ganglios se hallan hipertrofiados se les encontrará en el fondo del pliegue.

4. El vértice de la axila puede ser palpado desde esta cara, que da un excelente acceso a los ganglios más posteriores del grupo central.

5. Pálpese alrededor de la inserción del pectoral mayor y del hiato semilunar, por si hay ganglios hipertrofiados sobre la tercera porción de la arteria axilar.

6. A veces, los ganglios del grupo costocoracoideo se encuentran hipertrofiados, en tanto que los de la axila no lo están. Cabe sospechar

**Fig. 2-31.** Examen de la axila. A) El brazo está elevado y los dedos del médico se sitúan lo más alto posible. B) Nótese que el brazo de la examinada descansa cómodamente sobre el brazo del examinador. C) Examinando desde atrás, los ganglios linfáticos subescapulares se encuentran en el pliegue posterior de la axila.

© MASSON, S.A. Fotocopiar sin autorización es un delito.

hipertrofias ganglionares situadas sobre la membrana costocoracoidea cuando existe una obliteración del hueco infraclavicular. Además, puede haber una prominencia unilateral de las venas de esta región.

## FRECUENCIA DE LA RESPIRACIÓN Y MOVILIDAD RESPIRATORIA

Para explorar la frecuencia respiratoria, se coloca la mano sobre el pecho del enfermo y se cuentan las respiraciones por minuto. La frecuencia puede ser la normal, puede estar disminuida (bradipnea) o aumentada (taquipnea). La palpación ayuda a la inspección, para poner de manifiesto las pequeñas anomalías en la amplitud y simetría de los movimientos respiratorios; a veces es más útil que el sentido de la vista.

1. *Expansión de los vértices.* Se explora con la «maniobra de Rouault» (fig. 2-32). El enfermo estará sentado con el tórax desnudo. El médico coge los hombros con sus manos, colocadas en cierto modo a caballo sobre el trapecio, invitándolo a respirar tranquilamente. La expansión inspiratoria es menor en el lado enfermo. Puede realizarse tanto por vía anterior o posterior.

2. *Movilidad de las regiones infraclaviculares.* Se explora con la «técnica de Loewenberg» o «de las manos cruzadas» (fig. 2-33), o la «técnica de Hoover» (fig. 2-34), en la cual, el enfermo se dispone en la camilla de exploración en decúbito supino y con el médico a su lado derecho; éste coloca la mano izquierda sobre la región infraclavicular izquierda, aplicando el dedo anular sobre la II costilla en la línea medioclavicular, el dedo medio sobre la III costilla, entre la línea medioclavicular y la axila anterior, y el dedo índice sobre la IV costilla, a la altura de la línea axilar anterior. Se repite la misma maniobra a la derecha, cambiando la posición y la mano que palpa. Normalmente, en ambos lados, las costillas se mueven todas al mismo tiempo y con igual amplitud. Cualquier anomalía en la expansión pulmonar, ya sea en defecto (enfisema, neumotórax, procesos pleura-

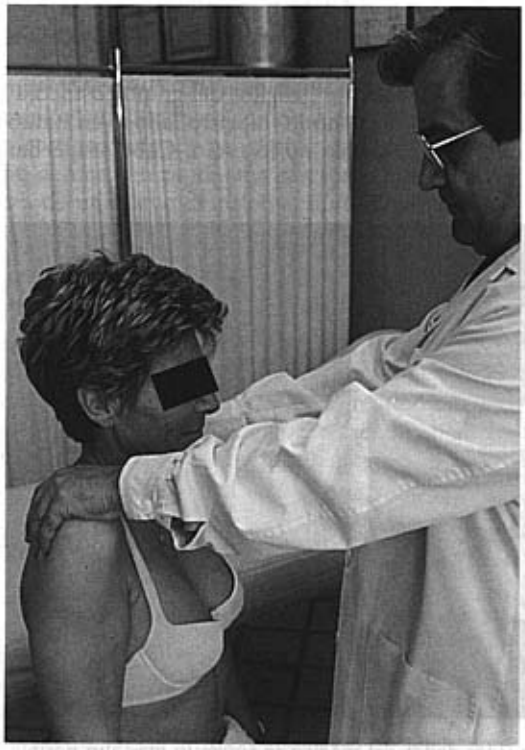

**Fig. 2-32.** Maniobra de Rouault.

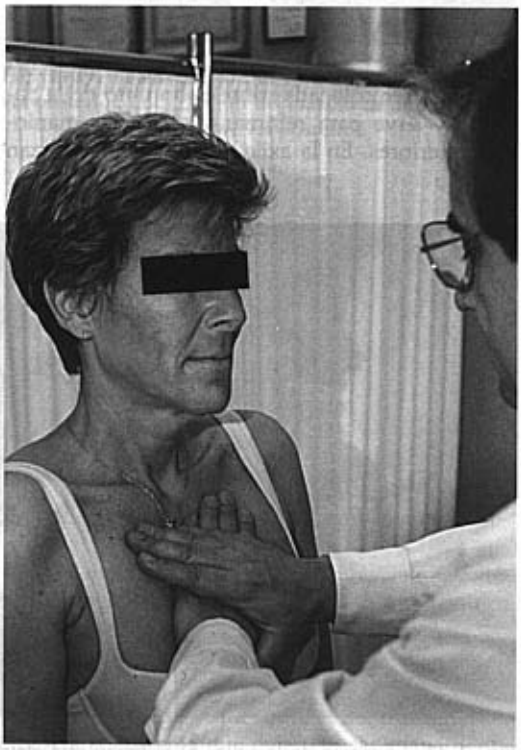

**Fig. 2-33.** Exploración de la movilidad de la región infraclavicular con la técnica de Loewenberg.

**Fig. 2-34.** Exploración de la movilidad de la región infraclavicular con la técnica de Hoover.

**Fig. 2-35.** Exploración de la expansión de las bases desde el plano anterior. Los pulgares casi se juntan en la línea media anterior a la altura de la VI articulación, y los demás dedos, horizontalmente dirigidos hacia fuera, llegan a la línea axilar media.

les [derrame, sinequias], condensación pulmonar), ya en exceso (pulmón en función vicariante de partes vecinas enfermas), es percibida con facilidad.

3. *Movilidad de las bases del pulmón.* Se explora desde los planos anterior y posterior, inspirando y espirando profundamente. En el plano anterior, los pulgares casi se juntan en la línea media a la altura de la VI articulación y los demás dedos, horizontalmente dirigidos hacia fuera, llegan a la línea axilar media (fig. 2-35). En el plano posterior, las manos aplicadas de plano alcanzan desde la línea media posterior a la axilar media (fig. 2-36).

**Fig. 2-36.** Exploración de la expansión de las bases desde el plano posterior. Las manos, aplicadas de plano, alcanzan desde la línea media posterior a la axila media.

## FRÉMITO PECTORAL O VOCAL (VIBRACIONES TORÁCICAS)

Consiste en la vibración de las paredes del tórax al hablar, cantar, gritar, y que percibe la mano palpando al mismo tiempo.

Se pide al enfermo que con voz bien articulada, lentamente y con intensidad entre media y fuerte, repita en el mismo tono y con la misma intensidad, una palabra en la que entre la letra «r» (carro, guerra, burro) mientras el médico va aplicando la mano en distintos puntos del tórax, *comparando la sensación táctil obtenida en puntos simétricos.* Las vibraciones transmitidas por el rumor que se produce al carraspear son un buen procedimiento.

La mano se dispone de distintas maneras. Así, plana y ejerciendo una presión moderada con la cara palmar de los cuatro dedos *(método de Monneret)* (fig. 2-37); en forma de piña y aplicando el pulpejo de los dedos *(método de Grancher)*, técnica

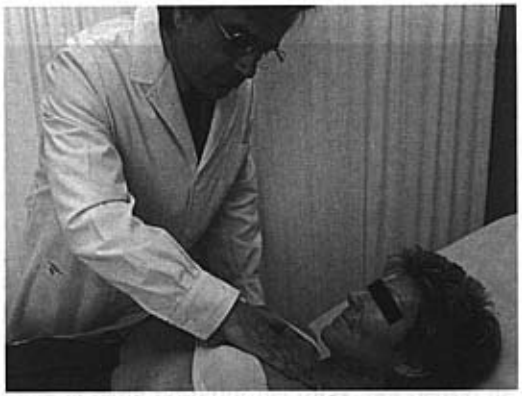

**Fig. 2-37.** Exploración de las vibraciones vocales con la técnica de Monneret.

© MASSON, S.A. Fotocopiar sin autorización es un delito.

especialmente recomendable en las regiones apicales, a causa de la configuración anatómica. Con la *técnica de Eichhorst,* aprovechando la exquisita sensibilidad de las regiones periarticulares, que permiten percibir indicios de vibración, se aplica sobre el tórax, ejerciendo una presión mínima, el borde cubital de la mano, en las proximidades de la articulación carpometacarpiana (fig. 2-38).

1. *Intensidad de las vibraciones.* Depende de varios factores:

*a) Cualidades de la voz* (intensidad, tono, timbre). A igualdad de tono y timbre de la voz, las vibraciones guardan relación con su intensidad, siendo más fuertes en un sujeto que habla con voz alta que cuando lo hace con voz normal o cuchicheando. Por este motivo, disminuyen en los ancianos y en las personas débiles o enfermas. En las mujeres y en los niños que tienen voz aguda, de tono alto y fino, las vibraciones se perciben con mayor dificultad y están aumentadas en el vértice y disminuyen, hasta a veces desaparecer, a medida que se desciende hacia la base. En los hombres de voz grave y fuerte, las vibraciones se aprecian bien en todo el tórax y son más intensas en la base.

Si hacemos cantar la escala de notas a un sujeto, nos daremos cuenta de que en las notas graves las vibraciones se perciben mejor en la base; a medida que la voz se va elevando, también lo hacen las vibraciones, hasta el punto de que en las notas agudas el frémito se percibe exclusivamente en las regiones infraclaviculares y en las fosas supraspinosas.

*b) Diámetro mayor o menor de las vías respiratorias superiores.* La proximidad de la tráquea y bronquios con la pared explica que las vibraciones sean más intensas en la región escapulovertebral, sobre todo derecha, y en el plano anterior que en el posterior.

**Fig. 2-38.** Exploración de las vibraciones vocales con la técnica de Eichhorst.

*c) Distinta resistencia y amplitud vibrátil de la pared del tórax.* El tórax de un joven vibra más que el de un anciano, en quien la rarefacción del parénquima pulmonar y sobre todo la osificación de los cartílagos costales, lo convierte en un peto rígido. La disposición de los planos musculares motiva que la intensidad de las vibraciones disminuya de arriba abajo en el plano anterior y de abajo arriba en el posterior. La presencia de grasa dificulta su percepción.

De todo lo dicho, se deduce que no existe un tipo normal de vibración aplicable a todos los individuos, sino un tipo individual subordinado a la edad, sexo, timbre y tono de la voz, estado de nutrición y configuración anatómica de la caja torácica.

2. *Las vibraciones vocales aumentan de intensidad:*

*a) Cuando el parénquima aparece condensado y sin aire.* Lo que acrece su aptitud vibrátil (neumonías en la fase de hepatización, bronconeumonía seudolobular, tumores, procesos tuberculosos masivos, etc.).

*b) En todos los estados patológicos del pulmón, que conducen a la formación de cavidades ampliamente abiertas a los bronquios.* Como son las cavernas tuberculosas y las dilataciones bronquiales (bronquiectasias), siempre que estas cavidades no estén recubiertas por una gruesa capa pleural capaz de interceptar las ondas vibrátiles.

*c) Cuando el pulmón subyacente está sometido a un funcionamiento exagerado por suplencia funcional.* El aumento del frémito unido a la respiración suplementaria y a la hipersonoridad percutoria *(skodismo)* indican que la parte del pulmón en que se perciben estos signos está sana, pero que existe en otro punto un foco patológico al que compensa.

Ocasionalmente, el paciente percibe y localiza con bastante facilidad, si se le llama la atención sobre ello, una repercusión subjetiva de la voz, como un estremecimiento, notando que el pulmón vibra, que su voz resuena dentro de su pecho (broncofonía subjetiva), coincidiendo el punto donde el enfermo nota más intensa esa repercusión con aquel en que se encuentran más aumentadas las vibraciones. Este síntoma podría tener valor para revelar infiltraciones centrales no accesibles a la percusión ni a la auscultación.

3. *Las vibraciones vocales disminuyen de intensidad*:

*a) En las lesiones de la laringe* (laringitis aguda o crónica, parálisis de las cuerdas vocales, etc.). Las vibraciones producidas son mínimas y el estímulo transmitido a la pared débil o nulo.

*b) En la ocupación bronquial.* Por cuerpo extraño, masa tumoral, compresión extrínseca, acumulación de falsas membranas (bronquitis seudomembranosa), exudado fibrinoso (neumonía masiva, etc.). Dificulta y aun impide la transmisión, en sentido descendente, de la columna aérea en vibración.

*c) Por la pérdida de elasticidad de la jaula torácica.* Como en el tórax senil. En el enfisema atrófico del anciano, se añade a la anterior, la mala disposición vibrátil del parénquima rarefacto.

*d) Por la interposición de un obstáculo entre el órgano que vibra* (pulmón) *y la mano que palpa.* Derrame pleural, adherencias pleurales, neumotórax, edema o enfisema subcutáneo, adiposis excesiva de la pared.

El hecho paradójico que representa la presencia de vibraciones torácicas, incluso aumentadas de intensidad, a nivel de un derrame líquido o gaseoso, se explica por la existencia de las llamadas «vibraciones indirectas o de retorno», las cuales, una vez han alcanzado las zonas pulmonares del mismo lado o del opuesto en suplencia funcional y, por tanto, en aumentada amplitud vibrátil, ponen en conmoción la región que ha dejado de vibrar por su cuenta.

4. *Frémitos:*

*a) Frémito laringotraqueal.* Apreciable sobre la laringe y porción cervical de la tráquea, significa obstrucción traqueal y falta en la bronquial, motivo, a su vez, de un frémito, más palpable que audible, persistente y localizado en un lado o región del tórax.

*b) Frémito bronquial.* En las bronquitis con secreción espesa y viscosa, es difuso y se percibe por igual en los dos tiempos de la respiración. La mano experimenta la misma sensación que la que se obtiene al palpar una cuerda vibrante (contrabajo). Desaparece cuando se fluidifica la secreción bronquial.

*c) Frémito cavernoso.* Se produce por la existencia de cavernas superficiales y de gran tamaño, localizadas en el lóbulo superior. Parece que debajo de la mano estallan una gran cantidad de pequeñas vesículas; se aprecia con mayor intensidad en la inspiración. La difusión de este frémito es limitada y significa tan sólo el movimiento del material líquido en una excavación pulmonar.

*d) Frémito pleural.* Se encuentra en las pleuritis secas o con secreción fibrinosa escasa, percibiéndose mejor en las bases y durante la inspiración.

## ELASTICIDAD TORÁCICA

Guarda relación con la de la pared ósea, sumada a la de su contenido. Es mayor en los niños y en las mujeres. Se aprecia aplicando la palma de una mano en la cara anterior de un hemitórax y la otra en la pared posterior, diametralmente opuestas, mientras se realizan con ellas presiones de acercamiento (amplexación de Lasègue). Se comprueba la mayor o menor facilidad con que la caja se deja deprimir. Efectuado el examen de un hemitórax, se procede de igual manera con el opuesto y, finalmente, se compara con puntos simétricos de uno y otro lado.

En condiciones anómalas, disminuye en ambos lados por igual en el tórax raquítico (osificación de los cartílagos costales) y en el enfisematoso, en el que la osificación de los cartílagos se añade a la pérdida de la elasticidad pulmonar. En la espondiloartritis anquilosante, la maniobra, además de estar dificultada por la afectación de las articulaciones costotransversales, es dolorosa por el mismo motivo. La disminución de la elasticidad de un hemitórax ocurre por densificación del pulmón subyacente (neumonía, tumores, quistes) o por la presencia de un derrame pleural. La elasticidad aumenta en el neumotórax a poca presión y en el pulmón sometido a hiperactividad funcional en suplencia del lado opuesto enfermo.

## FLUCTUACIÓN TORÁCICA

Es propia de los quistes hidatídicos de la cara superior del hígado, y también del pío o hidroneumotórax sin exagerada tensión. Se basa en la sensación de onda que percibe un dedo que palpa un tumor lleno de líquido cuando es percutido, a pequeños choques, en un punto diametralmente opuesto. Se examina al enfermo, de pie, con el tórax desnudo.

Se coloca la mano izquierda horizontalmente sobre la parte posterior del tórax, por debajo de la punta del omóplato derecho, y se percute ligeramente con la mano derecha al nivel de las cos-

© MASSON, S.A. Fotocopiar sin autorización es un delito.

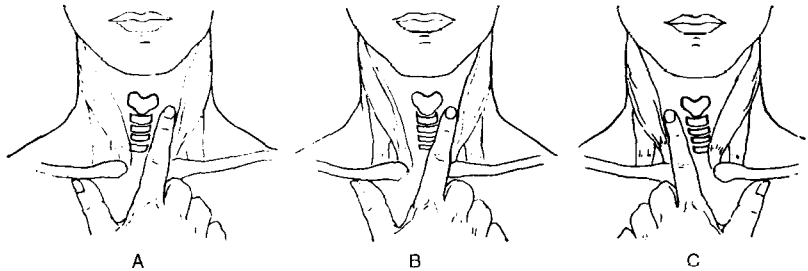


**Fig. 2-39.** Movimiento pendular de la tráquea. A) Desplazamiento a la derecha durante la espiración en el enfisema obstructivo o en el neumotórax al lado izquierdo. B) Retorno a la posición media durante la inspiración. C) Desplazamiento a la izquierda durante la inspiración en la atelectasia del pulmón izquierdo.

tillas V y VI o espacios intercostales correspondientes; la mano izquierda percibe entonces una ondulación profunda y vibratoria, que parece propagarse de delante atrás como una ola. La percusión en sentido inverso da un resultado menos neto.

## EXAMEN FÍSICO DE LA TRÁQUEA Y LARINGE

Aporta datos valiosos para el diagnóstico de procesos morbosos endotorácicos:

1. *Movimiento pendular de la tráquea.* La tráquea se mueve hacia el lado de la obstrucción traqueal en las inspiraciones profundas y en dirección opuesta en la espiración. Se experimenta frémito a su nivel (fig. 2-39).

2. *Desviación lateral de la tráquea.* Es difícil su estimación a nivel de la fosa yugular; es mucho más aconsejable palpar el espacio traqueoesternocleidomastoideo. Se desvía hacia el lado enfermo en la parálisis de un hemidiafragma (signo de Parodi), y en el neumotórax.

3. *Fluctuación de la tráquea.* En la acalasia, el esófago distendido por líquido y gas ocupa el espacio traqueovertebral. La tráquea se hace más anterior y la fosa yugular menos profunda. La tráquea se hunde con facilidad mediante la presión de un dedo en la fosa yugular, y recobra su posición inicial tan pronto se retira éste.

4. *Fijeza de la laringe en los movimientos verticales.* Normalmente, la laringe puede ser elevada, manteniendo el cuello vertical, gracias a la elasticidad de la tráquea en toda su altura. Cuando la tráquea está estirada hacia abajo por descenso del músculo diafragma, como en el enfisema, la laringe se mantiene fija y es difícil moverla hacia arriba. Este signo, en ausencia de enfisema, señala un proceso mediastínico infiltrante (mediastinitis, neoplasia) o un aneurisma aórtico montado sobre el ángulo traqueobronquial (fig. 2-40).

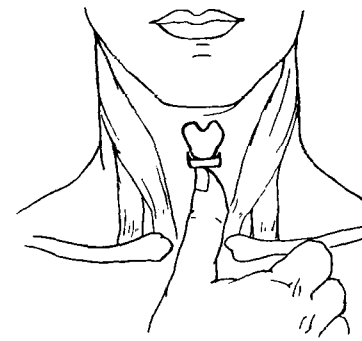

**Fig. 2-40.** Fijeza de la laringe en los movimientos verticales.

5. *Pulsación laríngea.* Se basa en que las pulsaciones impresas sobre el bronquio izquierdo o bifurcación traqueobronquial por un aneurisma del cayado, estenosis valvular aórtica o corazón agrandado, se transmiten a la laringe. Se perciben bien, invitando al enfermo a que extienda la cabeza, con el fin de poner tenso el cuello, mientras con el pulgar se presiona con suavidad sobre el cartílago cricoides hacia la izquierda.

## ■ MENSURACIÓN TORÁCICA

Comprende ciertos procedimientos y determinados instrumentos destinados a darnos a co-

nocer la forma exacta y las dimensiones de las diversas partes del tórax.

El tórax es la parte del cuerpo que ofrece mayores dificultades para ser medido, a causa de sus movimientos alternativos de dilatación y encogimiento, y de las variaciones de conformación que suele tener.

De una manera general, solamente conviene retener, en la práctica, estos tres procedimientos:

1. *Mensuración perimétrica.* Valora el perímetro torácico. La cinta métrica rodea el tórax a la altura de un plano horizontal situado por encima de los pezones (v. fig. 1-11 A y B). La diferencia en centímetros entre la inspiración y espiración máximas se llama *amplitud respiratoria.* Es difícil precisar su cuantía en los sujetos sanos, por cuanto influyen el sexo (12 cm a favor de los varones), edad (disminuye al envejecer) y tensión psíquica. La amplitud respiratoria normal mínima es de 4 cm en el hombre y de 3 cm en la mujer.

La medición comparativa de ambos hemitórax tiene gran valor para comprobar la conducta de los exudados pleurales (y la del neumotórax), acerca de cuya disminución o aumento da con frecuencia mejor idea que la percusión. Se mide el perímetro torácico en el lado derecho o izquierdo, tanto del extremo superior del esternón como a nivel del apéndice xifoides. Sin embargo, fisiológicamente, se halla una diferencia de 0,5 a 1,5 cm en favor del lado derecho en los individuos diestros y una diferencia algo menor en los zurdos. Es de observar, además, que cuando existen grandes cantidades de aire o exudados en la pleura, aumenta también el perímetro del lado sano, a causa de la distensión vicariante del pulmón normal.

2. *Mensuracion diamétrica.* Se vale de un compás metálico de espesores. La distancia entre el esternón y el raquis es de 16 cm a nivel del manubrio y de unos 19 cm a nivel del extremo inferior del esternón, en el varón, y algo menor en la mujer. El diámetro transversal del tórax a nivel de los pezones es de unos 26 cm en el varón y menor también en la mujer. Los diámetros oblicuos nos proporcionan una idea de las posibles deformaciones de la caja torácica.

3. *Cirtometría.* Tiene por objeto obtener el trazado de la sección horizontal del tórax a diferentes alturas. El fijar gráficamente la deformación torácica tiene la ventaja de que nos permite darnos cuenta de las variaciones que ésta sufre en el transcurso de la enfermedad. Se emplean con tal fin un simple hilo o una cinta.

## ■ PERCUSIÓN

Tiene una importancia semiológica considerable. Nos orienta sobre el estado físico y límites del pulmón subyacente. En el capítulo destinado a la parte general de la percusión, hemos mencionado su técnica y las distintas variedades de sonidos que pueden obtenerse.

## TÉCNICA PERCUTORIA

La más útil es la *digitodigital de Gerhardt,* aplicando solamente sobre la piel el extremo de la falange terminal del dedo plesímetro *(percusión puntiforme),* el cual es retirado con presteza una vez obtenido el sonido, con el fin de no amortiguar las vibraciones producidas. El dedo percutor golpea en dirección perpendicular al dedo plesímetro, cosa que se consigue flexionándolo de modo que su falange terminal se halle en ángulo recto con el hueso metacarpiano (v. fig. 1-22). El movimiento de la mano que percute se efectúa a nivel de la articulación metacarpofalángica, permaneciendo el antebrazo rígido e inmóvil.

La *ortopercusión de Plesch* (v. fig. 1-25) sirve para limitar zonas de reducida extensión en las que a veces es difícil colocar el dedo plano (regiones supraclavicular y axilar).

La *percusión inmediata o directa de Auenbrugger* es útil al comienzo de la exploración para darnos rápida cuenta de si las bases del pulmón se encuentran o no ocupadas (v. fig. 1-20).

La percusión debe ser ligera, golpeándose siempre con igual intensidad, y comparativa en zonas simétricas, que suelen ser isótonas. Es más exacta si se aprovecha la misma fase respiratoria.

Al percutir el tórax, debe tenerse en cuenta que no se puede explorar con este método a mayor profundidad de 5 cm. Todos los procesos (neumonía central, tumores, aneurismas) situados más allá de este límite no producen cambios en la nota de percusión. Lo propio ocurre con las lesiones de menos de 2-3 cm de diámetro, y con el líquido libre en la cavidad pleural cuyo volumen no exceda de 200-250 ml.

La posición del enfermo durante el examen será diferente según la región que se desee percutir. La mejor es la de pie o sentada, con los brazos caídos pasivos a lo largo del tronco, y las palmas de las manos sobre las rodillas a fin de relajar la musculatura torácica.

Para la percusión de la axila y paredes laterales, debe levantar el brazo del lado que se exami-

© MASSON, S.A. Fotocopiar sin autorización es un delito.

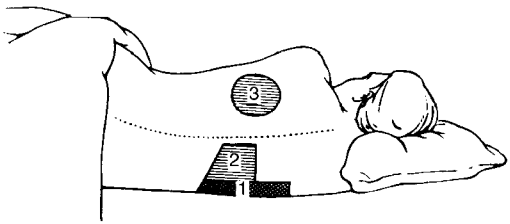


**Fig. 2-41.** Zonas de matidez producidas por el decúbito del paciente: 1, zona de matidez debida al efecto amortiguador de un colchón; 2, zona de matidez debida a compresión del tórax por el peso del cuerpo; 3, zona de matidez debida a la aproximación de las costillas.

na y apoyar la mano sobre la cabeza, de manera que la palma caiga sobre el parietal del otro lado.

A veces, por tratarse de enfermos graves o con hemoptisis, la percusión ha de llevarse a cabo con el paciente acostado. En estas condiciones, pueden cometerse errores, a menos que se recuerde que la posición del paciente influye sobre la nota de percusión. Esto es especialmente cierto examinando al paciente en decúbito lateral (fig. 2-41).

## Sonido percutorio

El sonido que se obtiene durante la percusión del tórax normal depende del lugar donde se aplica el dedo plesímetro. La topografía de la percusión debe ser conocida por el práctico a fin de tener un patrón seguro para reconocer lo anormal (figs. 2-42 y 2-43). Así, vemos que percutiendo sobre la zona de proyección topográfica de los pulmones se obtiene el *ruido o sonido claro pulmonar;* sobre el corazón e hígado, matidez, y a nivel del espacio de Traube, *timpanismo.*

El sonido claro pulmonar resulta de la vibración simultánea del pulmón (integrado por una serie de lengüetas tensas y elásticas con aire entre ellas) y de las paredes del tórax. Los órganos blandos que no contienen aire (hígado y el corazón), los músculos y los líquidos, no entran en vibración con los golpes ordinarios de percusión y así actúan como amortiguadores. Esta serie de factores explica que no exista un tipo normativo que pueda aplicarse indistintamente a todos los sujetos, y que cada uno muestre, dentro de ciertos límites, un sonido que le es propio.

El tórax del niño da un sonido más intenso, más resonante y de tonalidad más elevada que el tórax del adulto, y éste que el de los ancianos,

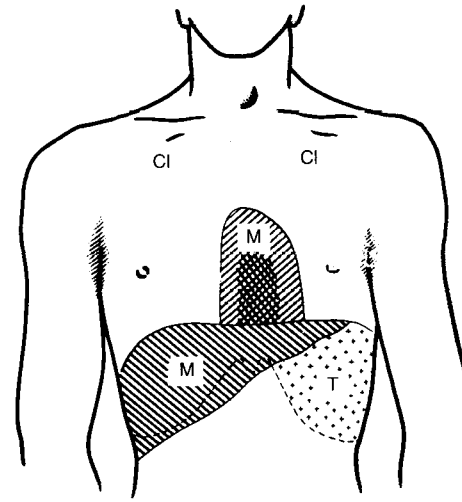


**Fig. 2-42.** Topografía de la percusión torácica en el plano anterior. CL, sonido claro pulmonar; M, sonido mate; T, sonido timpánico.

cuyo esqueleto es muy rígido. El tono de una persona delgada con poco desarrollo muscular es más resonante que el de una persona musculosa, con notables adiposidades o ambas.

Las características acústicas del sonido claro pulmonar ya han sido descritas, por lo que no insistiremos sobre ellas. Debemos observar que la

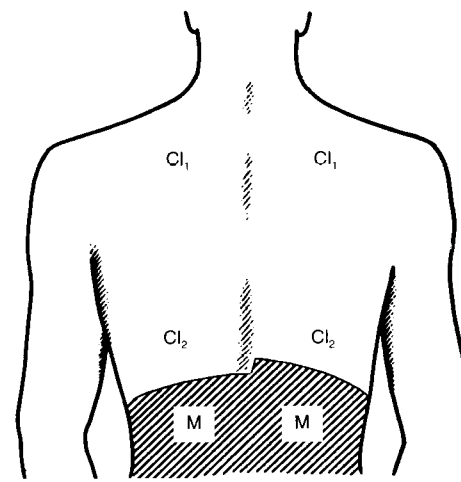


**Fig. 2-43.** Topografía de la percusión torácica en el plano posterior. $Cl_1$, sonido claro menos evidente por la menor masa vibrante del pulmón y el mayor grosor de las masas musculares; $Cl_2$, sonido claro pulmonar muy patente; M, sonido mate.

nota pulmonar normal no es la misma en todo el pulmón. En los vértices, hay una cierta disminución de sonoridad, pues al desarrollo de las masas musculares se añade la menor cantidad de tejido pulmonar vibrante, cosa fácil de comprender si consideramos que los pulmones llenos de aire tienen forma de cono de vértice superior, de suerte que hay más pulmón en la parte inferior del tórax que en la superior. El sonido claro pulmonar más puro se obtiene a nivel de ambas axilas, sobre todo la derecha; a ella siguen ambas bases y las regiones infraclaviculares.

*Antes de comenzar la percusión, el médico debe buscar esta nota fundamental, en la región axilar derecha (o izquierda si la lesión se encuentra localizada en el pulmón derecho) y comparar con ella los signos obtenidos en otras regiones.*

## Dinámica de la percusión pulmonar

La percusión del pulmón, para ser completa, precisa la exploración sucesiva:

1. *De los campos apicales de Krönig.* Se realiza situándose el médico detrás del paciente y empezando a percutir entre el arranque del cuello y del hombro hacia ambos lados, hasta encontrar el paso del sonido pulmonar al mate. Las percusiones deben hacerse con mediana intensidad. Se obtiene así un área percutoria de sonido bajo, fuerte y prolongado, que aumenta de diámetro hacia delante y atrás.

En el individuo sano, las franjas sonoras son iguales en ambos lados (fig. 2-44). Si en uno de ellos se observa un acentuado estrechamiento del área, debe pensarse siempre que no existan alteraciones de la columna vertebral, en procesos retráctiles o infiltrativos del vértice pulmonar.

2. *Del plano posterior* (fijándonos, sobre todo, en la movilidad de las bases) *y determinación de la expansión del pulmón en las bases.* El sonido obtenido en este plano es de tonalidad algo más elevada, por ser las costillas más robustas y obrar la columna vertebral y escápula con sus músculos como amortiguadores. No olvidemos que, por su forma convexa, la pared torácica posterior es menos elástica, lo que motiva la pérdida de una parte de la fuerza empleada para percutir (acción de las bóvedas). Se percute en sentido descendente a partir del vértice, pasando por la parte media de la región escapulovertebral. La sonoridad del tórax va aumentando gradualmente, siendo máxima a nivel de las bases, a medida que disminuye el grosor de las masas musculares y aumenta la cantidad de pulmón vibrante.

Una vez alcanzado el límite inferior del pulmón (a la altura de una horizontal que pasa por la apófisis espinosa de T10 o a unos cuatro dedos por debajo del ángulo de la escápula), se procede al examen de la *movilidad de las bases;* se pide al enfermo que contenga la respiración después de una inspiración profunda, observando el nivel hasta el cual se extiende la resonancia pulmonar; acto seguido, el paciente hace una espiración forzada y se observa el nuevo límite. Normalmente, la diferencia entre ambos es de 4-6 cm, siendo prácticamente igual en los dos lados. Si la excursión de un lado se halla dificultada o impedida por adherencias, pleuritis, procesos dolorosos del tórax, etc., este cambio de resonancia en la inspiración queda abolido o disminuido, mientras que en el lado normal encontramos la diferencia habitual.

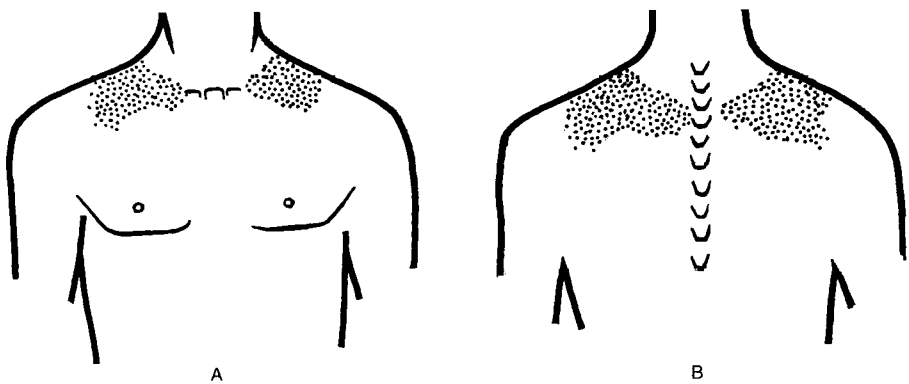


**Fig. 2-44.** Campos apicales de Krönig. A) Plano anterior. B) Plano posterior.

© MASSON, S.A. Fotocopiar sin autorización es un delito.

Antes de terminar la exploración del plano posterior, percutiremos la columna vertebral dorsal en toda su longitud. La mínima pérdida de tiempo que ello representa es compensada con creces por los datos que se obtienen. En el sujeto sano, la percusión es sonora en el tramo comprendido entre las apófisis espinosas de T1-T10. A nivel de la zona hiliar (T4-T5) lo es algo menos, sobre todo en los sujetos de hábito leptosomático. En circunstancias anormales, existe disminución de la sonoridad en las primeras vértebras, en las adenopatías traqueobronquiales agudas y en los tumores mediastínicos, y en las medias y últimas vértebras, en los derrames pericárdicos (frecuentemente de T4-T9) y pleural. Este dato semiológico sirve para diferenciar este último de la paquipleuritis y de la atelectasia de los lóbulos basales o de todo un pulmón, en que la matidez no alcanza la columna. El neumotórax puede transformar en timpánica la sonoridad vertebral.

3. *Del plano anterior.* Se comienza a percutir debajo de la clavícula, colocando el dedo plesímetro paralelamente a ésta y sobre un espacio intercostal. Al ir descendiendo, la sonoridad disminuye a causa de la presencia de los músculos pectorales en el hombre, y de éstos y la mama en la mujer. A nivel del V espacio intercostal derecho, comienza la matidez hepática. En el hemitórax izquierdo, se encuentra el corazón y por debajo, un espacio sonoro conocido como *espacio semilunar de Traube,* de notoria importancia semiológica (fig. 2-45)[11].

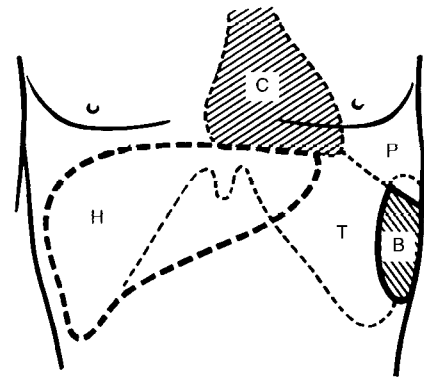


**Fig. 2-45.** Espacio de Traube. Su límite superior se encuentra en la línea que une la región de la punta cardíaca con el borde superior de la matidez esplénica. El inferior es el borde costal. Por dentro, límites con el borde inferior del hígado y, por fuera, con la matidez esplénica.

4. *De las regiones axilar y lateral.* No debe omitirse nunca. Por la delgadez de la pared, son muy útiles para explorar el pulmón subyacente. El sujeto levanta el brazo del lado que se examina y apoya la mano sobre la cabeza, de manera que la palma cae sobre el parietal del otro lado. Se percute de abajo arriba (o viceversa) siguiendo la línea axilar media. El dedo plesímetro se dispone paralelamente a los espacios intercostales, excepto en el hueco axilar, en que, para eludir la dificultad que representa la prominencia de los músculos pectorales por delante y del músculo

[11]Las investigaciones de Traube (1868) pueden resumirse en (textual):

1. La zona mencionada timpánica tiene una forma de media luna (observada en el hemisferio norte), limitada hacia abajo por el reborde costal y hacia arriba por una línea curva con la concavidad hacia abajo.
2. El espacio así delimitado comienza hacia delante, debajo del quinto o en el sexto cartílago, y se extiende hacia atrás a lo largo del reborde costal hasta el extremo anterior de la IX o X costilla.
3. Su mayor anchura es de 7-8,5 cm.
4. El sonido de esta zona, en condiciones normales del estómago e intestino grueso, se distingue no sólo por su timbre timpánico, sino también por ser más alto que el sonido pulmonar situado más arriba.
5. En inspiración profunda, al descender el pulmón, se empequeñece considerablemente el espacio semilunar y es, por lo tanto, testimonio de la movilidad normal del borde pulmonar.
6. Un significativo aumento del espacio semilunar con inamovilidad del borde inferior del pulmón izquierdo es un signo importante de la retracción de este último.
7. En un derrame pleural, el espacio semilunar puede desaparecer completamente y el comienzo de la resorción del derrame se manifiesta por una reaparición del espacio semilunar.

Jaccoud (1884) agregó, además, dos características semiológicas fundamentales:

1. La falta total de vibraciones vocales en la zona del espacio semilunar.
2. En la misma zona, por auscultación, se nota la ausencia de ruidos respiratorios.

Según Neumann, el límite superior del espacio de Traube corresponde a una línea que une la punta del corazón al borde superior de la matidez esplénica; aconseja que el enfermo debe estar semisentado en posición diagonal para que, tanto el borde del estómago como la cámara de aire ocupen la posición más alta y den a la percusión un buen timpanismo de esta región, y resume sus opiniones diciendo que la matidez por debajo del límite superior del espacio de Traube significa derrame pleural y que, en cambio, la matidez por encima de dicho límite significa infiltración de la língula pulmonar.

A pesar de la radiología, el espacio de Traube es de utilidad para revelar la presencia de derrames pleurales de la pleura izquierda que, incluso, fueron inadvertidos por muy expertos radiólogos, lo cual ha sido corroborado repetidas veces y comprobado irrefutablemente por la toracocentesis.

→

gran dolsal por detrás, el dedo se coloca perpendicularmente o se recurre a la ortopercusión. El límite inferior de la región lateral derecha es muy preciso, pues corresponde a la matidez hepática; el de la región lateral izquierda resulta bastante menos manifiesto, debido a que se continúa con la hipersonoridad del espacio de Traube y con la matidez esplénica. La movilidad respiratoria del borde inferior del pulmón es máxima a nivel de la región axilar, llegando incluso, si situamos al paciente en posición lateral, a valores de 6-8 cm.

*La percusión del hueco axilar tiene valor considerable para la exploración del vértice pulmonar. Si percutimos en su porción más alta, caemos sobre la parte lateral del segundo espacio intercostal.*

## REPERCUSIÓN DE LOS PROCESOS RESPIRATORIOS EN EL SONIDO PERCUTORIO

Las enfermedades del aparato respiratorio suelen modificar los caracteres del sonido de percusión. Sin embargo, esta regla no es absoluta y escapan de ella las bronquitis agudas o crónicas, las bronquiectasias no complicadas, las sínfisis pleurales muy delgadas, los derrames pleurales poco copiosos (menos de 250 ml) y las lesiones situadas profundamente (más allá de 5 cm) o poco extensas.

1. *Disminución de la sonoridad a la percusión.* Disminuye en las siguientes circunstancias:

*a) En todas las condensaciones del parénquima pulmonar.* Atelectasia masiva, procesos tumorales y tuberculosos, neumonía. En esta última, la matidez suele acompañarse de una cierta resonancia debida a la distensión del tejido pulmonar que circunda la parte afecta y a la vibración del aire contenido en los bronquios (matidez timpánica).

*b) En los derrames pleurales.* En el de la gran cavidad, si la cantidad de líquido es considerable, la matidez tanto en la nota como en el tacto (se percibe un fuerte aumento de resistencia torácica) es semejante a la que se obtiene percutiendo las masas musculares del muslo. Es la «matidez hídrica» de los clásicos. El límite superior de esta matidez, correspondiente al del derrame, sigue una línea de convexidad superior y vértice axilar (lugar donde el pulmón se colapsa con más facilidad) constituyendo la «curva parabólica de Damoiseau-Ellis». Si cambiamos de posición al enfermo, percutiéndolo primero sentado y luego en decúbito lateral, la línea de matidez se desplaza, aunque muy poco, siempre que la cantidad de líquido no sea muy grande, caso en el cual no se modifica en absoluto. En los derrames enquistados, la zona mate guarda relación con la ocupada por el líquido, y en el interlobular, dibuja una franja oscura entre dos sonoras, especialmente manifiesta en la región axilar.

2. *Aumento de la sonoridad a la percusión.* Aumenta en las siguientes circunstancias:

*a) Enfisema atrófico y compensador* (o vicariante). En el primer caso, el abombamiento y rigidez del tórax, junto con la atrofia del tejido vibrátil pulmonar, motivan aumento de resonancia y disminución de tono con un timbre con cierto grado de timpanismo, «sonido de caja de cartón vacía».

En el segundo caso, una porción de pulmón sano trata de compensar otras enfermas y que, por tal motivo, respiran mal (en el vértice, en las ocupaciones de la base, en las bases en los procesos apicales), la sonoridad aumenta sin adquirir carácter timpánico, sino una resonancia aguda especial, con carácter de cosa hueca *(resonancia skódica o skodismo)*.

*b) Neumotórax espontáneo.* El timbre del sonido es blando y su tonalidad percutoria, distinta según la tensión a que está el aire dentro de la cavidad pleural; si ésta aumenta fuertemente, el tono se va haciendo cada vez más alto, pero sin perder su carácter timpánico; en estos casos, cabe observar un timbre anfórico del sonido percutorio.

Cuando se percute una caverna de un diámetro superior a 4 cm radicada cerca de la pared y unida a ella por una franja de tejido pulmonar hepatizado, el sonido es a menudo timpánico. No es raro, a la percusión fuerte, el ruido de «olla cascada».

## ■ AUSCULTACIÓN

Consiste en la exploración auditiva de los ruidos, normales o no, que se producen en el aparato respiratorio. Se efectúa directamente con la oreja o por medio del fonendoscopio aplicados sobre la piel del tórax. Ocasionalmente, este último se coloca delante de la boca (auscultación preoral). En ocasiones, es suficiente hallarse al lado del enfermo (auscultación a distancia o extraauscultación).

© MASSON, S.A. Fotocopiar sin autorización es un delito.

## REQUISITOS PARA LA CORRECTA AUSCULTACIÓN

La auscultación requiere ciertos requisitos que a continuación consideramos:

1. Debe practicarse en una habitación con *temperatura confortable, luz tenue y aislada de ruidos,* para que nada externo distraiga nuestra atención.

Si el enfermo es ambulatorio, se le ha de auscultar sentado, con la cabeza ligeramente flexionada hacia delante, brazos caídos pasivamente a lo largo del tronco y las palmas de las manos sobre las rodillas. Para la axila y regiones laterales, debe levantar el brazo del lado que se examina y apoyar la mano sobre la cabeza, de manera que la palma caiga sobre el parietal del otro lado.

Si se encuentra en cama, se dispone en decúbito dorsal y reclinado en almohadones para la auscultación del plano anterior, y sentado con los brazos hacia delante, para el plano posterior. Si el paciente está muy postrado, se le mantiene en esta posición con auxilio de un ayudante.

2. El *tórax debe estar desnudo.* Una talla sobre el pecho mientras se ausculta el dorso (y viceversa) evitarán, si se trata de una mujer, toda incomodidad subjetiva. En el caso de un sujeto con mucho vello, que crepita al ser comprimido por el pabellón del fonendoscopio produciendo ruidos casi indiferenciales de los estertores secos, es preciso auscultar con la campana o humedecer el vello con agua y comprimirlo contra la piel.

Los ruidos producidos en las aponeurosis y articulaciones suelen desaparecer cuando el sujeto descansa en completa relajación muscular. También hay que mencionar los frotes motivados al rozar la escápula con la pared torácica («estertores escapulares» de Galvagni-Küttner) o al ejercer presión con el estetoscopio sobre regiones del tórax que presentan gran cantidad de tejido adiposo, como, sobre la mama de la mujer.

3. En caso de roces pleuríticos, *no se debe desechar en absoluto la auscultación inmediata o directa,* sobre todo en la espalda y bases. La campana del fonendoscopio debe aplicarse con firmeza. Si se inclina de un lado ligeramente o no se excluye el aire, podemos oír un rumor sordo y confuso semejante al que se percibe cuando se aproxima la concha de un caracol grande al oído. Un ruido semejante se oirá si las piezas auriculares del fonendoscopio no ajustan a los oídos del observador o si están puestas al revés. Evitaremos que la campana roce la piel del tórax. Esto da origen a ruidos secos semejantes a roces pleurales o pericárdiacos.

4. No existe ningún motivo que justifique la *respiración bucal o nasal* para la auscultación. Hay quien cree que es un error alterar el hábito del enfermo, pues si se le obliga a respirar diferente de como acostumbra, con facilidad altera los caracteres de la respiración. Es mejor no hablar de esto al enfermo, dejándole que respire como sea su costumbre, recomendándole sólo que lo haga tranquila y normalmente, sin esfuerzo alguno y con la mayor regularidad posible, evitando que haga sonidos guturales.

5. El *principiante en auscultación oye más bien demasiado que muy poco.* Esto se debe a que no ha aprendido a prescindir de ciertos ruidos que no tienen importancia diagnóstica y a concentrar su atención sobre los sonidos que realmente la tienen. Es aconsejable considerar, en primer lugar, el murmullo vesicular haciendo caso omiso de los demás ruidos, y aun en aquél, sólo la fase inspiratoria, durante una serie de cuatro o cinco respiraciones; a continuación, se hace lo propio con el ruido espiratorio, teniendo la precaución de comparar puntos simétricos. A renglón seguido, se atiende a los ruidos anómalos (estertores, soplos, frotes) reteniendo sólo aquellos cuya evidencia sea absoluta. Siguiendo el prudente consejo de Laennec, de vigencia actual: *«Vale más dejar de etiquetar un ruido anómalo dudoso, que caer en el error de asignarle un significado erróneo».*

6. La auscultación del pulmón *debe ser ordenada y completa.* A partir del vértice y en sentido descendente, comprende los planos anterior y posterior (figs. 2-46 A y B), así como el lateral. De esta manera, evitaremos que alguna zona pulmonar escape al examen. Existen algunos puntos cuya relación topográfica con los órganos profundos les concede un significado semiológico particular:

*a) Punto de auscultación del asma,* de Gutmann. En la fosa supraclavicular, en el ángulo formado por la clavícula y la cabeza medial del músculo esternocleidomastoideo (ángulo asmático). La auscultación de este punto permite, con mucha frecuencia, percibir los sonidos asmáticos bronquiales característicos con espiración alargada en un momento en que tales sonidos ya no son audibles en cualquier otra región del tórax (fig. 2-47).

*b) Zona de alarma,* de Chauvet. En la mitad de la línea trazada desde el espacio que existe entre las apófisis espinosas de C7 y T1, hasta la prominencia muy aparente y fácilmente palpable

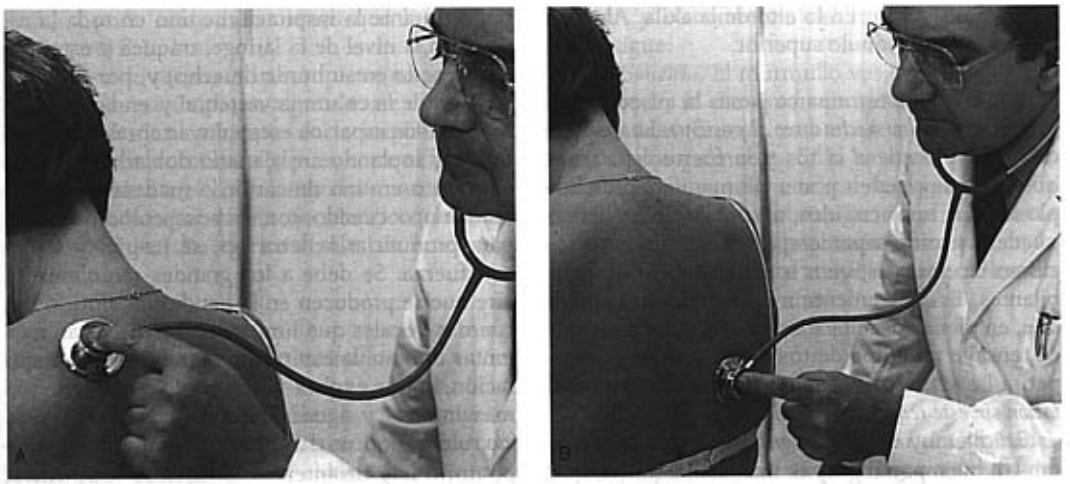

**Fig. 2-46.** La auscultación dede ser correcta y ordenada, empezando por los vértices y descendiendo en zig-zag hasta las bases, auscultando ambos campos pulmonares de forma simétrica y alternante. Si se empieza auscultando el vértice izquierdo (A) terminará la auscultación en la base derecha (B) y viceversa. El fonendoscipio no debe sufrir ningún tipo de roce para evitar ruidos sobreañadidos que puedan interferir la interpretación de los sonidos que producen las zonas examinadas.

situada hacia la parte media de la espina de la escápula, que se conoce con el nombre de «tubérculo del trapecio». Es uno de los sitios más adecuados para descubrir por auscultación el comienzo apical de la tuberculosis pulmonar.

*c) Punto hiliar.* Corresponde a la bifurcación de la tráquea, grandes bronquios y zona ganglionar del hilio. En la región escapulovertebral, a la altura de la apófisis transversa de T3.

*d) Punto de alarma basilar.* Inmediatamente por debajo de la escápula. Importante para el diagnóstico precoz de neumonías, bronconeumonías y corticopleuritis.

*e) Punto cisural.* Coincide con el borde interno de la escápula, oblicuada al colocar la palma de la mano del brazo del mismo lado sobre el hombro opuesto. Corresponde a la cisura interlobular (fig. 2-48).

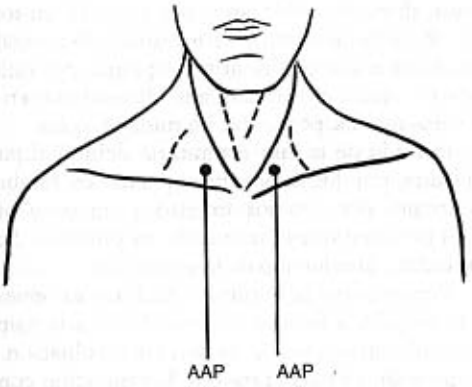


**Fig. 2-47.** Ángulo asmático de Gutmann (AAP, *asthma auscultation point*).

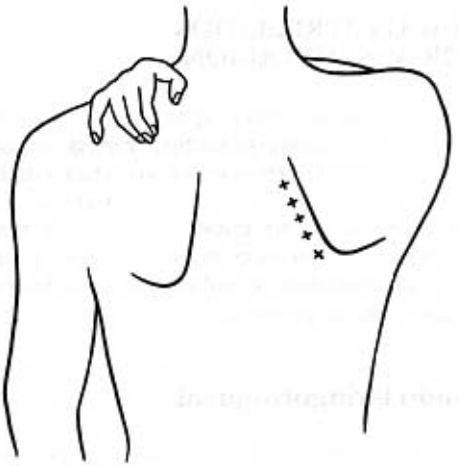

**Fig. 2-48.** Posición útil para poner en evidencia la cisura interlobular.

© MASSON, S.A. Fotocopiar sin autorización es un delito.

*f) Punto axilar.* En lo alto de la axila. Alcanza la parte alta del lóbulo superior.

7. No debe terminarse jamás la auscultación torácica *sin haber hecho toser al paciente.* La inspiración que precede a la tos y la fuerte espiración que la sigue pueden poner de manifiesto un soplo latente, unos crujidos, un tintineo metálico, o pueden hacer desaparecer, al movilizar las secreciones bronquiales, unos roncus o unos ruidos sibilantes. Es conveniente avisar al enfermo para que, en plena auscultación y a una señal convenida, ensaye un golpe de tos único y seco, que repetirá las veces que sean necesarias. *Toda auscultación sin este requisito es técnicamente defectuosa.*

8. Es muy útil *anotar gráficamente* lo observado. Un buen paradigma es más demostrativo que una larga explicación (v. cuadro de la pág. 186).

## Leyes para el diagnóstico por auscultación

Terminaremos indicando que para poner de manifiesto las alteraciones pulmonares por medio de la auscultación, es preciso que se ajusten a tres leyes:

1. *Ley del volumen mínimo.* Que sean lo bastante voluminosas.
2. *Ley de la profundidad mínima.* Que estén suficientemente superficiales.
3. *Ley de la transmisión.* Que se hallen situadas en una región explorable.

# RUIDOS APRECIADOS POR AUSCULTACIÓN

Si a un sujeto sano le aplicamos el fonendoscopio primero sobre la tráquea y luego en otro punto del tórax, como en las regiones axilares, percibimos dos ruidos en todo diferentes, el laringotraqueal y el murmullo vesicular. Un tercero, llamado «respiración broncovesicular», resulta de la superposición de ambos ruidos en determinadas zonas del pulmón.

## Ruido laringotraqueal

Conocido también como *respiración bronquial,* de Laennec; *soplo glótico,* de Jumon. Es un ruido soplante, de tonalidad elevada, que se percibe tanto durante la inspiración como en toda la espiración, a nivel de la laringe, tráquea y esternón (sobre todo en su borde derecho) y, por detrás, a lo largo de la columna vertebral y en la parte interna de los espacios escapulovertebrales. Se imita bien, soplando en la mano doblada en forma de tubo o en uno de cartón o madera de calibre mediano o cuando con la boca colocada como para pronunciar la letra «g», se inspira y espira con fuerza. Se debe a los grandes remolinos de aire que se producen en la hendidura glótica. Las cuerdas vocales que limitan el orificio están más juntas durante la espiración que durante la inspiración, lo que explica que el soplo espiratorio sea más intenso y agudo que el inspiratorio. Entre los ruidos glóticos de uno u otro movimiento respiratorio hay un intervalo silencioso muy corto. Las vibraciones que llegan hasta las terminaciones bronquiales en el parénquima pulmonar se extinguen por difusión, refracción y reflexión, entre los múltiples tabiques tensos y elásticos que existen en esta región.

## Murmullo vesicular

Se percibe en todas las partes en que el pulmón está en contacto con la pared torácica, y con máxima pureza en las axilas, debajo de las clavículas y en las regiones infrascapulares. Es como un soplo muy suave, y que podría reproducirse inspirando primero y espirando después suavemente aire por la boca, habiendo dispuesto los labios como para pronunciar la «v».

El murmullo vesicular es, esencialmente, un ruido inspiratorio continuo (que se percibe durante toda la inspiración), ligero, dulce, suave, puro, de una percepción agradable y ligeramente musical; es más bien un soplo, pero de un tono fijo. Resulta de la suma de los ruidos elementales producidos por el aire al ser aspirado por millones de alvéolos bruscamente distendidos en la inspiración. Es, por tanto, un ruido alveolar.

El ruido de la fase espiratoria debido al paso del aire por los tubos bronquiales es también continuo, pero menos intenso y un tono más bajo (re a do) que el murmullo inspiratorio. Sólo es audible al principio de la espiración.

Vemos como la impresión auditiva es opuesta a la visual y a los datos obtenidos por la palpación. Mientras que a la inspección y palpación, la inspiración es más corta que la espiración como 1:2 o 3, en la auscultación los términos se invierten, pues la espiración, sólo audible en el primer

tercio o poco más, dura menos que la inspiración, como 3:1.

En un ciclo respiratorio completo, no se percibe en la inspección pausa alguna entre el final de la espiración y el principio de la inspiración, lo cual no ocurre auscultando, pues entre el final del ruido espiratorio y el comienzo del murmullo vesicular que le sigue existe un silencio que comprende casi los dos tercios finales de la espiración.

### *Cualidades del murmullo vesicular*

1. *Intensidad.* Guarda relación, habida cuenta que el pulmón es un instrumento de viento, con la velocidad con que circula el aire, que a su vez depende de la mayor o menor amplitud de los movimientos respiratorios, y con las condiciones de transmisión de la pared torácica. Se encuentra aumentada, dentro de la normalidad, en los niños, a causa del menor grosor de la pared torácica y de la mayor elasticidad del parénquima pulmonar, constituyendo la «respiración pueril» (*puer*, niño) o suplementaria, llamada así por ser el tipo de murmullo que se percibe a nivel del pulmón que respira en suplencia funcional (en un vértice, si hay derrame o condensación en la base, o viceversa). La respiración pueril (o suplementaria) no es una respiración ruda, pues conserva la tonalidad y el timbre normales; sólo la relación inspiración-espiración se encuentra ligeramente modificada, igualándose la duración de los dos tiempos por volverse audible, dada la mayor intensidad respiratoria, el último tercio de la fase espiratoria, normalmente muda.

La intensidad del murmullo vesicular disminuye en los sujetos obesos y en los muy musculados (por el grosor de la pared), en los asténicos y sujetos de vida sedentaria (por poca energía de los movimientos respiratorios), y en los ancianos por rarefacción del parénquima pulmonar.

2. *Timbre.* Depende de la naturaleza de las partes vibrantes y de las condiciones de resonancia y de transmisión al oído. Normalmente, el sonido es dulce, blando, musical y muy suave.

3. *Tono.* El tono del ruido inspiratorio es más alto que el del ruido espiratorio; la inspiración da un re de la cuerda libre del violín, y la espiración, el do bemol.

4. *Ritmo.* Ya hemos insistido en que, mientras la inspiración es toda ella audible, la espiración sólo lo es en sus comienzos. Esto motiva un silencio de cierta duración entre el final de la espiración y el comienzo del murmullo vesicular que le sigue.

5. *Simetría.* El murmullo vesicular es simétrico, es decir, se presenta con iguales características acústicas (fuerza, timbre) en las partes simétricas de los pulmones. Sólo hay una excepción, en la región escapulovertebral derecha y hacia la espina del omóplato la respiración es más fuerte o de un timbre bronquial más rudo que en la zona opuesta, debido al mayor grosor de los tubos bronquiales a este nivel.

## Respiración broncovesicular

Resulta de la superposición, en determinadas zonas del pulmón, del ruido laringotraqueal y del murmullo vesicular. Participa de las características de ambos, siendo su intensidad intermedia y su fase espiratoria más larga, intensa y aguda que la correspondiente a la respiración vesicular. Se oye en la región infraclavicular derecha, articulaciones esternoclaviculares y espacio escapulovertebral, en especial en el lado derecho, y a nivel de la bifurcación traqueal (T3) y en el vértice derecho, por efecto del mayor calibre del bronquio correspondiente.

## AUSCULTACIÓN EN PATOLOGÍA RESPIRATORIA

En la auscultación del tórax, en circunstancias patológicas, podemos darnos cuenta de las variaciones del murmullo vesicular, de la existencia de ruidos adventicios o accidentales (soplos, estertores) y de la anormal transmisión de la voz hablada o cuchicheada, o de los ruidos producidos en la superficie del tórax.

## Alteraciones patológicas del murmullo vesicular

Los ruidos respiratorios pueden alterarse en uno o varios de sus caracteres, recibiendo en cada caso una denominación distinta (tabla 2-3). Cabe señalar que el ritmo y la intensidad pueden modificarse a voluntad. Por eso, se debe pedir al enfermo que respire normalmente. La tonalidad, el timbre y la simetría son fijos e independientes de la voluntad, y todas sus modificaciones son siempre patológicas:

1. *Alteraciones de su intensidad:*

© MASSON, S.A. Fotocopiar sin autorización es un delito.

**Tabla 2-3. Alteraciones patológicas del murmullo vesicular**

| |
|---|
| Alteraciones de su intensidad |
| Aumento del murmullo |
| Disminución o abolición del murmullo |
| Alteraciones de su timbre (o calidad) |
| Respiración ruda |
| Alteraciones de su tono |
| Respiración grave o baja |
| Respiración aguda o alta |
| Alteraciones de su ritmo |
| Inspiración acortada |
| Espiración alargada |
| Respiración continua |
| Respiración a sacudidas |
| Respiración «en rueda dentada» |

*a) Aumento del murmullo.* En ambos pulmones, en las disneas centrógenas; cuando es localizado, señala zonas pulmonares en suplencia funcional (respiración suplementaria), siendo signo indirecto, y cierto, de una lesión que puede radicar en el mismo pulmón o en el pulmón opuesto.

*b) Disminución o abolición del murmullo.* Se señala en todos aquellos casos en que se encuentra alterada su normal producción o transmisión. Tal sucede:

— En la insuficiencia respiratoria nasal (adenoides, pólipos), en ambos pulmones o preferentemente en el vértice derecho.

— Por ocupación, angostamiento o destrucción del alveolo, con disminución o abolición de su función (neumonía, bronconeumonía, esclerosis, neumoconiosis, cavernas, etc.).

— Por el aumento del obstáculo que se encuentra normalmente entre el pulmón y el oído, representado por la pared torácica y la pleura (adherencias pleurales, derrame pleural, neumotórax).

— Por una menor velocidad del aire alveolar, ya sea por enfisema (en esta afección se encuentra una esclerosis atrófica muy acentuada de la trama conjuntivoelástica interalveolar, con dificultad de la sístole alveolar), por inmovilidad de un hemitórax a causa del dolor (neuralgia intercostal, pleurodinia), por deformidades anatómicas (gibosidad, escoliosis, cifoscoliosis, etc.), o por obliteración (neoplásica o no) de un bronquio.

2. *Alteraciones de su timbre.* Consideraremos la *respiración ruda.* Si el ruido pierde su carácter suave y toma un timbre seco, áspero y granuloso, aparece este tipo de respiración. Depende de una congestión ligera del alveolo o de una irregularidad en la mucosa de los bronquíolos, que se encuentran parcialmente cerrados o abollados por la compresión de pequeñas formaciones inflamatorias, desarrolladas en el tejido pulmonar circundante. Señala precozmente una lesión congestiva o inflamatoria del aparato alveolobronquial.

No caeremos en la confusión de considerar como términos sinónimos *respiración ruda y respiración fuerte.* Una es la alteración de timbre, otra la intensidad. Si bien es frecuente encontrar respiración ruda y fuerte, es asimismo posible hallar respiración ruda y débil.

3. *Alteraciones de su tono:*

*a) Respiración grave o baja.* Tiene escaso valor diagnóstico, no obstante, se encuentra al final de las bronquitis o al principio de la tuberculosis; su causa reside en la tumefacción de la mucosa bronquial o del endotelio alveolar, la entrada del aire se hace a menor velocidad, lo que da un ruido de tono bajo.

*b) Respiración aguda o alta.* Marca la transmisión entre la respiración normal y el soplo. Se manifiesta, al principio, sobre la fase espiratoria, que se prolonga y aumenta de tono (el cual iguala y aun supera el del ruido inspiratorio), adquiriendo un carácter soplante. Indica una condensación pulmonar incipiente y es, si se encuentra localizada en un vértice, un buen signo de tuberculosis apical.

4. *Alteraciones de su ritmo.* Pueden señalarse en la duración relativa de cada uno de los dos tiempos de la respiración (inspiración acortada, espiración alargada, respiración continua) o en su continuidad (respiración a sacudidas, en rueda dentada):

*a) Inspiración acortada.* Definida por su nombre, se observa en aquellos casos en que la expansión normal del pulmón se encuentra dificultada; procesos dolorosos (pleurodinia, fisuras costales), disneas con aumento de la frecuencia respiratoria, etc.

*b) Espiración alargada.* Consiste en que a la auscultación se torna perceptible una parte, mayor o menor, de la espiración, que en estado normal es muda. Puede alargarse hasta igualar o rebasar la duración de la inspiración. La espiración alargada va siempre acompañada de alteración

de los ruidos respiratorios, que se vuelven rudos y débiles en la inspiración, y de tonalidad elevada con tendencia a soplante en la mayoría de los casos en la espiración. Se encuentra en:

— Enfisema. En grandes zonas o en todo el tórax, por rarefacción y esclerosis de la trama conjuntivoelástica interalveolar. Se acompaña de murmullo vesicular débil y rudo.

— Tuberculosis incipiente. Suele localizarse en el vértice. Coincide con la disminución del sonido de percusión; cuando a la percusión ordinaria no se encuentra submatidez, si se busca por transonancia, no falta casi nunca. Esto indica que la espiración alargada obedece, en estos casos, a condensación del parénquima.

— Asma bronquial. Por espasmo bronquiolar que dificulta la salida del aire. En la obstrucción bronquial parcial y a nivel de la región correspondiente, persiste el rumor espiratorio después de una espiración forzada, en contraste con el silencio del resto del pulmón. El rumor persiste hasta la expulsión del aire retenido.

*c) Respiración continua.* Se observa cuando la espiración se alarga tanto que llega a juntarse con la inspiración siguiente. La «pausa-silencio» que normalmente sigue a la espiración, desaparece, y se oye siempre ruido respiratorio. Éste, que en los casos más característicos es igual durante la inspiración que en la espiración, es débil y rudo, no presentando ni el carácter del murmullo inspiratorio ni el del ruido espiratorio. La intensidad presenta ligeras ondulaciones.

En algunos enfermos, el carácter de la respiración continua no cambia si hacen una respiración profunda; en otros, al forzar la respiración, el ruido espiratorio se torna ligeramente traqueoglótico; en otros, al forzar la respiración, el síntoma desaparece y se marcan los dos tiempos y la pausa. Se encuentra especialmente en el vértice, en la región del hilio y, con menor frecuencia, en la parte posterior de las bases en las infiltraciones tuberculosas.

*d) Respiración a sacudidas.* Consiste en que la inspiración y, a veces, pero con mucha menor frecuencia, la espiración, en lugar de verificarse en un solo tiempo con una perfecta continuidad, se realiza en varios tiempos (de dos a cinco) separados por cortas interrupciones. El punto en que mejor se aprecia esto es en la fosa infraclavicular. Desaparece a menudo en las respiraciones profundas. Descartando aquellos estados (afecciones dolorosas torácicas, emociones, escalofríos, etc.), que, ocasionando movimientos respiratorios irregulares, hacen que el aire llegue a los alvéolos por fracciones; se atribuye a la pérdida de la elasticidad del pulmón, que hace que éste se dilate en diferentes tiempos en varias de sus partes. Cuando va acompañada de otras alteraciones del murmullo vesicular y se encuentra en una región limitada, fija y persistente del vértice, tiene valor para el diagnóstico precoz de la tuberculosis.

*e) Respiración «en rueda dentada».* Es aquella en que las interrupciones se suceden de manera regular. Se atribuye a la misma causa que la anterior.

## Soplos pulmonares

Ya hemos visto cómo, gracias a la existencia entre la estrechez glótica y el oído de una serie de órganos representados por la tubería bronquial, el tejido pulmonar, las hojas pleurales y la pared torácica, pasamos del ruido de soplo laringotraqueal (intenso, de tonalidad elevada y de timbre tubárico) a otro (poco intenso, de tonalidad baja y de timbre vesicular), que constituye el murmullo vesicular. Pero si el tejido interpuesto entre la estrechez glótica y la pared del tórax deja de ser normal, ya sea por la presencia de un bronquio dilatado, de una zona hepatizada, de una cavidad en pleno parénquima, o de agua o gas entre ambas hojas pleurales, el soplo glótico, al propagarse, encontrará en su trayecto el bronquio dilatado o la hepatización, o la caverna o la colección líquida o gaseosa a que nos hemos referido y modificará sus caracteres de propagación normal, de tal modo que, en lugar de producirse el murmullo vesicular normal, ocasionará un murmullo vesicular patológico al que se denominará «soplo pulmonar».

Vemos, pues, que el ruido de soplo resulta de la transmisión del ruido laringotraqueal o soplo glótico a través de un tejido pulmonar alterado, tanto en sus condiciones físicas como en su conductividad sonora.

Para que este *soplo* se produzca, se precisan dos factores:

1. *Una condensación pulmonar* capaz de producir el soplo tubárico que, al ser modificado, ha de ocasionar el pleural.
2. *Una cantidad suficiente de líquido en la pleura* para que dicho fenómeno se verifique. Por tal

© MASSON, S.A. Fotocopiar sin autorización es un delito.

motivo, se percibe en los derrames inflamatorios (pleuritis) y falta en los de naturaleza mecánica (hidrotórax), pues en el primer caso el pulmón subyacente está siempre más o menos afectado, mientras que en el hidrotórax es normal (figura 2-49).

Los *soplos pulmonares* pueden ser:

1. *Primarios o autóctonos.* Resultan de un obstáculo patológico a nivel de la tráquea o bronquios.

En los casos de estenosis traqueal o bronquial, la vena fluida que atraviesa la estrechez es una vena fluida sonora, y como tal tiene una intensidad, tonalidad y timbre en relación al distinto tamaño del orificio y con su velocidad de paso.

Si la estenosis traqueal o bronquial es muy angosta, el aire, al pasar por el orificio, vibra intensamente; la intensidad del soplo es elevada, y la tonalidad, aguda. En el límite extremo encontramos los soplos de carácter silbante (estridor) o de carácter córneo (*cornage*, en francés, o huélfago). El estridor y el *cornage* se perciben a distancia, y se suceden en las dos fases respiratorias.

Si el orificio de la estenosis es amplio, la intensidad del soplo resulta débil, y la tonalidad, grave, siendo entonces difíciles de diferenciar del soplo glótico normal.

Estos soplos tienen la característica de nacer y morir en el mismo sitio, es decir, de no propagarse y de debilitarse a medida que, con el fonendoscopio, nos alejamos del hilio. Si el árbol bronquial se ocluye por completo, el aire no circula y no hay motivo alguno de soplo.

2. *Secundarios o por transmisión.* Aunque originados a nivel de un estrechamiento en la tubería traqueobronquial ya normal (esfínter glótico) ya patológico (estenosis bronquial), son propagados a distancia y transmitidos al oído por intermedio de un tejido densificado y buen conductor del sonido (parénquima hepatizado, más rara vez un mazacote ganglionar); por esto, se les conoce también como *soplos por transmisión o propagación.*

Son, con mucho, los más importantes. De acuerdo con todo lo anteriormente dicho, señalaremos que para producirse requieren:

*a)* La *estenosis glótica* normal. Capaz de ocasionar el ruido que ha de constituir, al modificarse, el soplo que percibimos; éste falta, como es lógico, en los sujetos laringuectomizados.

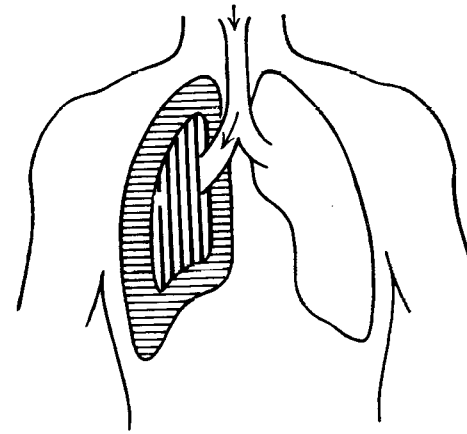

**Fig. 2-49.** Esquema de la producción del soplo pleurítico. La zona de rayas verticales señala el pulmón condensado y comprimido; las rayas horizontales, el lugar ocupado por el derrame líquido. El ruido laringotraqueal, al encontrar el parénguima pulmonar comprimido y condensado, toma las características del soplo tubárico. Éste, al llegar al límite del derrame, disminuye de intensidad y cambia de timbre dando lugar al soplo pleurítico (o pleural).

*b)* Una cierta *velocidad y volumen del aire inspirado.* Por esto, los soplos desaparecen cuando el tórax se encuentra inmovilizado, ya sea por un dolor agudo, ya por parálisis diafragmática (desaparición preagónica del soplo tubárico en la neumonía), o cuando las vías aéreas se encuentran obstruidas por mucosidades, cuerpos extraños o por un tumor.

*c)* Un *tejido pulmonar alterado* y con unas propiedades conductoras del sonido distintas de las que corresponden al tejido pulmonar normal.

Entre las variedades más importantes de los soplos por transmisión, citaremos:

*a)* *Soplo tubárico.* Consiste en la percepción, a nivel de las paredes del tórax, del ruido laringotraqueal que, en los sujetos sanos, oímos exclusivamente en la laringe, tráquea, esternón y espacio escapulovertebral. El pulmón homogéneo y sin aire, como en la neumonía, es un excelente conductor de dicho ruido, con tal que los bronquios sean permeables. Difiere de la respiración laringotraqueal percibida en la tráquea tan sólo en que es menos intenso y de tono más alto, por ser el calibre de los bronquios menor que el de la tráquea; pero tiene las mismas características fundamentales de la pausa postinspiratoria y la

duración e intensidad típica de la fase espiratoria, en contraste con la del murmullo vesicular. Se imita pronunciando en voz baja y de manera sucesiva las vocales a, e, o.

El foco de condensación pulmonar precisa tener, para ocasionar el soplo que nos ocupa, un grosor suficiente que le permita alcanzar, por lo menos, aquellos bronquios cuyo diámetro interno sea superior a 3 mm, pues en los tubos más pequeños la conducción del sonido laringotraqueal es mínima. Si recordamos que los bronquios de 3 mm están a 3 cm de la pleura, en las porciones superiores del pulmón, de 3,5-5 cm en las porciones basales y laterales, y de 1-2 cm en las proximidades de la columna vertebral, nos explicaremos que condensaciones de igual volumen y densidad puedan o no transmitir el soplo según su nivel topográfico (fig. 2-50).

*b) Soplo cavitario* (o cavernoso). No es más que un soplo tubárico modificado en su timbre y en su intensidad por la presencia, en el interior del tejido pulmonar condensado, de una cavidad. No se debe al aire que entra y sale de la cavidad, sino a la producción, en la cámara de resonancia de la cavidad, de armónicos que refuerzan determinadas vibraciones de los ruidos bronquiales, dando así un timbre alterado al ruido original. Puede imitarse utilizando la boca como cámara de resonancia y respirando con los labios dispuestos en forma de o. Para que una cavidad produzca la modificación cavernosa, debe encontrarse rodeada de pulmón condensado. Una cavidad situada en el centro de un pulmón sano y aireado, y las hay, no produce respiración cavernosa, pudiendo incluso ser silenciosa (fig. 2-51).

*c) Soplo anfórico.* Es, habitualmente, poco intenso y presenta resonancia metálica. La mayor parte de las veces debe buscarse con atención, y en algunos casos sólo se percibe en las respiraciones profundas o haciendo toser al enfermo. Más que un soplo, parece una resonancia; *bourdonnement amphorique* (zumbido anfórico), lo llamó Laennec. Se imita bien, aplicando, sin apretar, el pulpejo del dedo medio al orificio del conducto auditivo externo, de modo que quede cerrado por completo, y dando golpecitos sobre este dedo con otro cualquiera. Se percibe:

— En el neumotórax espontáneo con el aire a tensión. Si hay adherencias que den lugar a neumotórax parciales, puede ser poco claro o faltar.

— En las grandes cavernas pulmonares, de paredes lisas, radicadas cerca de la pared, que comunican ampliamente con los bronquios y están vacías o poco menos.

— En los derrames pleuríticos abundantes, que comprimen el pulmón contra el raquis. En

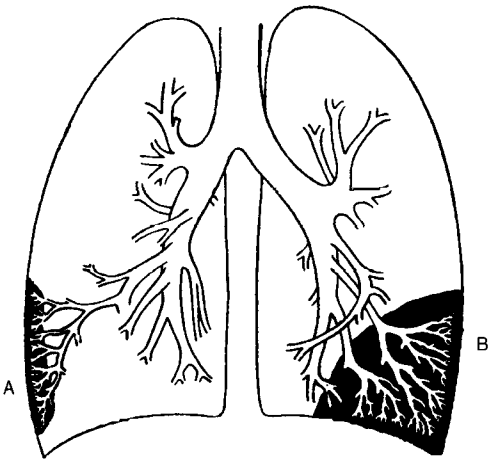


**Fig. 2-50.** Esquema de las condensaciones pulmonares. A) condensación superficial que no alcanza hasta los bronquios de 3 mm de diámetro; no hay, por tanto, transmisión del soplo brónquico. B) condensación que alcanza los bronquios de un calibre mayor de 3 mm; se produce, pues, transmisión del soplo brónquico.

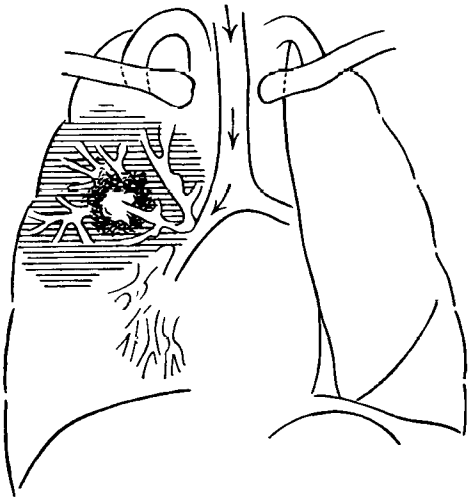

**Fig. 2-51.** Esquema de la producción del soplo cavitario. La zona señalada en negro indica tejido pulmonar condensado en el interior. La zona rayada, esclerosis pericavitaria. El ruido laringotraqueal al encontrar el parénquima pulmonar aumentado de densidad toma las características acústicas del soplo tubárico. Éste, a su vez, al llegar a la caverna, se modifica en su tonalidad y timbre adquiriendo una resonancia especial, hueca, que define el soplo cavernoso.

© MASSON, S.A. Fotocopiar sin autorización es un delito.

estos casos, el soplo se percibe en el espacio escapulovertebral.

*d) Soplo pleurítico.* Es un soplo tubárico modificado en su intensidad y características acústicas por la presencia, entre el foco de condensación pulmonar que lo produce y el oído del que ausculta, de un derrame pleural. Se imita pronunciando en voz baja las letras e, l. Es relativamente inconstante. Al principio de la enfermedad, se percibe en la base, cerca de la columna vertebral, y es poco intenso, suave, como velado y preferentemente espiratorio. A veces, sólo se percibe en las respiraciones profundas. Con frecuencia, se tiene más la impresión de una respiración soplante que de un verdadero soplo, ya que no es raro que el murmullo vesicular esté en parte conservado. Cuando el derrame aumenta, el soplo, cuando existe, se oye en el límite superior del líquido, en la zona donde el pulmón está habitualmente atelectasiado, motivo por el cual adquiere características acústicas que recuerdan las del soplo tubárico, aunque sin igualar su intensidad y con timbre distinto.

Los soplos pleuríticos, más o menos intensos o velados, pueden percibirse en regiones bastante extensas, pero casi nunca o nunca pasan de la línea axilar. En la cara anterior del tórax, no se oyen. El sitio en el que se perciben más claramente acostumbra ser la región donde el pulmón se halla rechazado entre la columna vertebral y el omóplato. Cuando la cantidad de líquido es abundante, habitualmente no se percibe soplo ni otro ruido respiratorio.

*e) Soplo tubopleural.* Se designa de este modo a un doble soplo, tubárico en la inspiración y con los caracteres del soplo pleural en la fase espiratoria. Aparece en las esplenoneumonías y corticopleuritis.

## Estertores pulmonares[12]

Son ruidos anómalos que acompañan a los ruidos respiratorios propiamente dichos, modificados o no en sus caracteres. Unos se originan en los bronquios o en el pulmón (estertores pulmonares propiamente dichos); otros, en la cavidad pleural (frotes pleurales). No hay unanimidad en su interpretación, ni tampoco sobre el criterio que debe presidir su clasificación (tabla 2-4). Es costumbre didáctica, clasificarlos atendiendo al lugar donde se originan:

1. *Estertor traqueal.* Producido por las secreciones acumuladas en los bronquios gruesos, tráquea y laringe, y que el paciente, a causa de su estado, es incapaz de eliminar. Cuando es muy intenso, motiva un sonido brusco, desapacible, confuso, llamado «zurrido», audible a distancia.
2. *Roncos y sibilantes.* Estos estertores, impropiamente denominados secos, traducen la estenosis parcial del árbol traqueobronquial en alguna parte de su trayecto, ya sea por mucosidades espesas (como en la fase inicial de la bronquitis), sea por espasmo de la musculatura bronquial y edema de la mucosa, como en el asma.

Los roncos son estertores bronquiales de tonalidad grave y se originan en los bronquios grandes o en la tráquea. Cubren los dos tiempos de la respiración, con ligero predominio espiratorio, se propagan a distancia y se modifican con la tos; pueden acompañarse de una sensación táctil de frémito.

Los estertores sibilantas o estertores «piantes» son de tonalidad aguda, se originan en los bronquios de pequeño tamaño.

**Tabla 2-4. Tipo y origen de los estertores**

| |
|---|
| Estertores cuyo origen se encuentra en la tráquea y bronquios |
| Traqueales |
| Roncos |
| Sibilantes |
| Estertores originados en los alvéolos |
| Crepitantes |
| Estertores que indican la presencia de moco y pús en los bronquíolos terminales o en el tejido pulmonar en vías de desintegración |
| Estertores subcrepitantes |
| De pequeñas burbujas |
| De medianas burbujas |
| De grandes burbujas |
| Crujidos |
| Estertores cavernosos |
| Gorgoteo |
| Estertores cuyo origen se encuentra en la pleura |
| Frotes pleurales |

[12]Los *estertores* son ruidos de auscultación, que cuando se engendran en una zona pulmonar rodeada de tejido sano y, por tanto, mal conductor, se perciben lejanos, apagados y poco resonantes; son los estertores *no consonantes*. En cambio, los llamados *consonantes*, por producirse en un lugar rodeado de tejido condensado, y por ello buen conductor, aparecen agudos y resonantes (con un tono alto que llega hasta el la), como si estallaran en el propio oído. *La consonancia es signo de condensación pulmonar.*

3. *Estertor crepitante.* Se manifiesta al oído como una serie de crepitaciones breves, finas e iguales, que parecen proyectarse en racimo sobre la oreja al final de la inspiración. Han sido comparados al ruido que produce el frote de un mechón de cabellos cerca de la oreja.

El valor semiológico del estertor crepitante es considerable. Señala la presencia de una alveolitis fibrinoleucocitaria. El alvéolo, humedecido y colapsado por el proceso inflamatorio que lo circunda, se despega bruscamente al final de la inspiración, generando el estertor que nos ocupa.

Debemos diferenciar el estertor crepitante de las *crepitaciones,* ruidos adventicios que aun produciendo una impresión acústica parecida, tienen significado distinto. Diferenciaremos por su grano más grueso y desigual las *crepitaciones de decúbito* en las personas sanas (que desaparecen con la respiración profunda o con la tos) y las de la *atelectasia* (cuando en una zona pulmonar insuficientemente ventilada [una base, después de la frenicectomía o un vértice por insuficiencia respiratoria nasal] se produce una aireación brusca). Al mismo mecanismo patogénico obedecen las crepitaciones perifocales del infarto pulmonar y de alguna hemoptisis. Las crepitaciones de la *insuficiencia cardíaca* y las del *edema agudo de pulmón* son, en realidad, un grado intermedio entre la verdadera crepitación y el estertor subcrepitante.

4. *Estertor subcrepitante.* Se trata de un estertor húmedo, comparado a pequeñísimas vesículas removidas por el aire, el cual se percibe durante toda la fase respiratoria, a diferencia del estertor crepitante, sólo audible al final de la inspiración. Se modifica con la tos que lo pone de manifiesto o lo hace desaparecer momentáneamente. Su causa reside en la inflamación de la envoltura de los últimos bronquíolos. La mucosa bronquiolar tumefacta y atónica contiene exudados que adhieren y aun obturan sus paredes, despegándose cuando son atravesados por el aire.

Según que la impresión recogida por el oído parezca referirse a vesículas de tamaño pequeño, mediano o grande, hablamos de estertores de pequeñas, medianas o grandes burbujas. Debemos dejar sentado, para ser más precisos, que esta clasificación en tres tipos, por el tamaño de las burbujas, es sólo esquemática, pues existe toda una gama intermedia.

5. *Crujidos.* Por su timbre especial, han sido comparados al ruido de agitar cáscaras de nueces o de resquebrajar madera muy seca. A la auscultación, parecen constituidos por burbujas más o menos grandes, poco numerosas, heterogéneas, separadas entre sí por silencios irregulares. Aparecen en áreas circunscritas (generalmente apicales) y se caracterizan por su estabilidad (pues persisten semanas y aun meses inmodificados), y por aparecer durante la inspiración (más raramente en la espiración) y después de los esfuerzos de la tos. Se atribuyen a la presencia de una ulceración o caverna, con secreción muy viscosa, rodeada de parénquima pulmonar condensado. Los *crujidos húmedos,* en oposición a los anteriores, o *crujidos secos,* se producen cuando la condensación pulmonar es poco acentuada (formas fibrocaseosas de la tuberculosis). A veces, los crujidos se vuelven confluentes (gorgoteo vesicular). Deben diferenciarse de los falsos chasquidos originados en los músculos, aponeurosis y tendones.

6. *Estertores cavernosos.* Se producen en un bronquio de cierto tamaño (bronquiectasias) o en una cavidad. Dan la impresión grosera de burbujas. Cuando asientan en una cavidad de paredes induradas, son consonantes y a veces adquieren un timbre metálico.

Un grado más avanzado lo representa el «gorgoteo cavitario», constituido por burbujas consonantes muy grandes, confluentes, perceptibles en los dos tiempos de la respiración, remedando el ruido ocasionado por una jeringa que, a un mismo tiempo, expulsa aire y agua, o al que se produce al soplar con una paja en agua jabonosa. Estas burbujas nacen en el propio bronquio de desagüe.

7. *Frotes pleurales.* Se originan por el roce de las dos hojas pleurales cuando, por un proceso inflamatorio, han perdido su lisura normal. Son superficiales, más notorios al final de la inspiración, aunque se perciben en toda la respiración; *no se modifican con la tos,* y sí con la presión del fonendoscopio o en aquellas posiciones forzadas del tronco que favorecen el contacto entre ambas hojas pleurales. No se propagan; es decir, nacen y mueren en el mismo sitio. Dan la sensación auditiva de pisar nieve recién congelada. Se imitan bastante bien colocando una mano de plano sobre el oído y frotando con la pulpa de un dedo de la otra sobre los nudillos.

El roce pleural típico casi no se percibe más que en las partes inferiores del pulmón, desde T4 hacia abajo; precisamente, en aquellas zonas donde la excursión pulmonar es más amplia y el contacto pleural más íntimo.

© MASSON, S.A. Fotocopiar sin autorización es un delito.

## Ruidos adventicios

Son aquellos difíciles de incluir en las categorías precedentes. De aparición poco frecuente, merecen ser conocidos, pues poseen un valor clínico no desdeñable:

1. *Estertor secuela.* Son ruidos inspiratorios agudos, como chirridos, comparados a los producidos al comprimir un muelle metálico o al estirar un pergamino arrugado. Se producen a nivel de los bloques de tejido escleroso, residuos cicatrizales de antiguas lesiones inflamatorias curadas. El ruido es mezcla del producido por el frote de los tejidos indurados y por el despegamiento de los alvéolos atelectásicos y esclerosos.

2. *Ruido de bandera.* Análogo al de un estandarte flameando al viento, resulta producido por la agitación ejercida por la corriente de aire respiratorio sobre membranas móviles existentes en la tráquea o bronquios, en donde se mantienen adheridas por uno de sus extremos. Este ruido se considera típico de traqueobronquitis seudomembranosa.

3. *Ruido de válvula.* Es debido a la abertura y cierre sucesivos de una cavidad, cuya comunicación con los bronquios está encerrada por una especie de tapón movible formando válvula. Este ruido es inconstante y, a veces, sólo audible al final de las inspiraciones forzadas capaces de vencer la resistencia valvular. Se señala en las grandes cavernas y en los neumotórax valvulares.

4. *Ruido en «tic-tac».* Recuerda el ruido de un reloj en marcha. Es sincrónico con los latidos cardíacos. Se observa en los grandes cavitarios, y en su producción intervienen tanto fenómenos de resonancia por la caverna como la existencia de una sínfisis pleuropericárdica, la cual produce la variación, sincrónica con el latido cardíaco, de la presión en el interior de la caverna, con la consiguiente entrada y salida rítmica de aire a través de bronquios de desagüe.

5. *Tintineo metálico.* Ha sido comparado al ruido que hace un perdigón al caer en una copa de cristal. Tiene un timbre argentino característico. Aparece en ambas fases respiratorias, a veces, sólo después de toser; en otras, tras un cambio de postura. Su aparición va ligada a la existencia de un neumotórax, con líquido o sin él, y, más raramente, de una vasta caverna superficial.

6. *Ruido de molino.* Sus características quedan definidas por su nombre. Es análogo al que produce una embolia gaseosa en el corazón. Se oye en las cavernas de gran tamaño y que contienen aire y líquido, el cual entra en conmoción por los movimientos cardíacos.

7. *Ruido de fístula pulmonar.* Aparece en pacientes con hidroneumotórax que tienen una fístula pulmonar que se abre por debajo del nivel del líquido. La respiración puede obligar a salir burbujas en el líquido.

La presencia de *blebs* (cavidades subpleurales por escape intersticial de aire) y *bullas* (cavidades intraparenquimatosas por confluencia alveolar) es motivo, en ocasión de los movimientos respiratorios, sobre todo si se ejerce presión con el fonendoscopio, de una rica auscultación burbujeante y de tal consonancia que sugiere la existencia de licuación o fusión masiva.

## Resonancia vocal (auscultación de la voz)

Se explora auscultando el tórax de un sujeto que habla repitiendo con igual intensidad y lentamente, una palabra rica en consonantes (carro, guerra, burro). En un sujeto sano, la auscultación de la voz, en todas las regiones en que se percibe el murmullo vesicular, da una sensación sonora poco intensa, confusa, como un eco borroso, que no permite distinguir las sílabas. Es la llamada «broncofonía normal» (o fisiológica), más fuerte en las personas de tórax delgado que en las gruesas y musculosas, y en aquellas con voz robusta.

1. *Broncofonía* (sin epíteto). La voz llega al oído más intensa y resonante que en circunstancias normales, pero sin poder reconocer con claridad las palabras. Parece como si nos hablasen o gritaran de lejos. Se encuentra en las zonas de condensación pulmonar. Es muy patente en el período de condensación de la neumonía, llamándose «tubárica» por acompañar y parecerse por su timbre al soplo tubárico. En las infiltraciones tuberculosas ulceradas, puede tomar un timbre cavernoso (broncofonía cavitaria).

2. *Pectoriloquia.* Como la anterior, se encuentra en las zonas de condensación pulmonar. Se diferencia de la broncofonía, en que se reconocen con claridad las palabras. Al que ausculta, le parece que es el tórax del enfermo quien le habla directamente al oído.

3. *Pectoriloquia áfona.* Consiste en que la voz cuchicheada llega a nuestro oído articulada lim-

piamente, en contraste con lo que ocurre en los sujetos sanos, en quienes se percibe como un débil ruido confuso, incaracterizado, que no permite distinguir palabras ni sílabas. Diríase que el enfermo habla en voz baja en nuestro oído. Suele observarse en la mayoría de las condensaciones pulmonares, incluso antes de que se altere la transmisión de la voz normal, y en la pleuritis seca. En las cavernas de gran tamaño y paredes lisas, toma un timbre cavitario, y en el neumotórax a gran tensión, anfórico.

Las anomalías de la voz cuchicheada son más valiosas para el diagnóstico de los pequeños derrames pleurales que la presencia de una matidez, y ambas que el examen radiológico. Permite diferenciar con facilidad la matidez por derrame de la debida a una paquipleuritis, que produce disminución de la sonoridad percutoria, pero sin alteración de la voz cuchicheada.

4. *Egofonía.* Consiste en una modificación particular de la voz transmitida. Adquiere un timbre especial, agrio, estridente, una tonalidad aguda, y presenta un carácter tembloroso, como por sacudidas. Puede imitarse contando «uno, dos, tres...» y mientras se sigue contando cerrar súbitamente la nariz apretándola entre los dedos. Este cambio a una calidad nasal acentuada, se asemeja a la alteración de la resonancia vocal cuando el fonendoscopio pasa a una zona donde se percibe egofonía. Se presenta casi exclusivamente en las pleuritis de magnitud moderada, usualmente cerca del ángulo inferior de la escápula. A medida que el líquido aumenta, la egofonía se advierte más hacia el vértice, siempre correspondiendo al nivel superior del derrame. En los derrames muy copiosos, puede desaparecer, para volverse a oír al resorberse (egofonía de retorno). En las corticopleuritis, la egofonía se da con menos pureza y asociada a la broncofonía, constituyendo la llamada «egobroncofonía».

## AUSCULTACIÓN A DISTANCIA (EXTRAUSCULTACIÓN)

Permite darnos cuenta de algunos fenómenos relacionados con la respiración sin necesidad del empleo del fonendoscopio. Es suficiente hallarse situado al lado del enfermo.

En estado de salud, los ruidos respiratorios son suaves, casi inaudibles, pudiendo acompañarse de ronquidos durante el sueño. Si hay obstrucción nasal, la respiración recuerda el agua que hierve, o parece que el enfermo esté olfateando. En el espasmo, parálisis o edema de la glotis, se produce un ruido inspiratorio como el soplido del viento o estridor *(respiración estridulosa)*. Cuando el obstáculo radica en la tráquea, la respiración semeja un gruñido; si está llena de mucosidades acumuladas a causa de la debilidad e insensibilidad del paciente, aquélla es muy ruidosa, conociéndose como *respiración estertorosa,* (cuyo ejemplo más típico es el estertor agónico). La obstrucción bronquiolar propia del asma bronquial motiva sibilancias, sobre todo espiratorias *(respiración sibilante)*. Especial mención merecen la *respiración quejumbrosa,* caracterizada por los quejidos que se oyen a cada inspiración, propia de los procesos agudos y dolorosos del tórax y de las pirexias; la *suspirosa* o *disfrénica*, ya descrita, como la *hiposa,* y aquella entrecortada por frecuentes bostezos, a veces muy ruidosos.

## ■ PROCEDIMIENTOS DE EXPLORACIÓN COMBINADA

Resultan de la combinación de auscultación con percusión.

1. *Prueba del diapasón.* Se coloca un diapasón vibrante sobre la parte alta del mango del esternón. El ruido se difunde a ambos lados del tórax y es captado por el estetoscopio. El tórax actúa como caja de resonancia. Es útil para diferenciar los procesos condensantes, por ejemplo, neumonía (ruido acrecido) de la pleuritis (ruido disminuido) y ambas del neumotórax espontáneo a presión (ruido anfórico). Es un buen método en los enfermos inconscientes. Puede ser usado para estudiar la resonancia vocal en mudos, afónicos, afásicos o con voz débil, como en la atrofia muscular progresiva. Las vibraciones del diapasón no son bastante intensas para dar la sensación táctil de frémito pectoral.

2. *Auscultación plesimétrica del vértice del pulmón* (signo de Guéneau de Mussy). Sirve para darnos cuenta de las condiciones físicas del vértice del pulmón. Se busca auscultando sobre diferentes puntos del plano posterior, principalmente la fosa supraspinosa y el espacio interescapular; el efecto acústico producido a través del tórax por los choques determinados por la percusión directa de la clavícula del lado correspondiente y de la parte superior del esternón. La cúspide del pulmón obra como caja de resonancia.

El sonido que se percibe por transonancia en un pulmón sano es claro, un poco vibrante y de

© MASSON, S.A. Fotocopiar sin autorización es un delito.

tonalidad media. La región esternal es un poco más oscura. En condiciones anómalas, da, como la percusión y en las mismas condiciones que ésta, o aumentos de la sonoridad, con elevación o no del tono, o disminución, con submatidez o matidez. Pero tiene sobre la percusión ordinaria la ventaja de que permite distinguir pequeños y delicados matices del sonido pulmonar y es de una sensibilidad exquisita.

Percutiendo sobre la parte interna de la clavícula y, principalmente, sobre el esternón, se pueden apreciar oscurecimientos debidos, casi con seguridad, a infartos de los ganglios mediastínicos, que no llegan a modificar la percusión ordinaria (fig. 2-52).

## ■ EXPLORACIÓN RADIOLÓGICA

Tiene un gran valor diagnóstico, siendo el complemento indispensable de la exploración clínica.

### EXAMEN SIMPLE

La radioscopia y la radiografía se complementan. La primera permite un examen del conjunto del tórax en todas sus proyecciones y hace visibles los movimientos torácicos, diafragmáticos y mediastínicos. También sirve para observar si los vértices se aclaran durante la inspiración o la tos y las variaciones de tamaño de las cavernas de paredes delgadas con los movimientos respiratorios. La ventaja de la radiografía radica en el gran detalle de sus imágenes.

### Posiciones radiológicas del tórax

Las posiciones más adecuadas para observar las distintas regiones torácicas son:

1. *Anterior o dorsoventral.* En la cual el tubo de rayos X se coloca detrás del enfermo, a unos 2 m de distancia, y la placa en contacto con el esternón. La escápula, que constituye un estorbo, se aparta dirigiendo el hombro hacia delante, mientras se practica la rotación interna del brazo.
2. *Oblicua anterior derecha* (OAD). El enfermo está en contacto tangencial con la pantalla por la línea axilar derecha anterior. Es conveniente, para facilitar la visión, levantar el brazo colocando la palma de la mano en la nuca.
3. *Oblicua anterior izquierda* (OAI). La línea axilar anterior izquierda toca la pantalla. Ambas posiciones oblicuas permiten ver los espacios pre y retrocardíacos.

### Imagen normal del tórax

En la posición anterior o dorsoventral, el tórax presenta una sombra media y dos zonas claras laterales (fig. 2-53). La sombra media, llamada «sombra mediastínica», es de una gran densidad por estar constituida por la superposición de la columna vertebral, el esófago y, por delante de éste, la tráquea en la parte superior, los grandes vasos del pedículo del corazón en la parte superior y media, y el propio corazón en la inferior y, finalmente, por el esternón.

En la parte superior, se ve comúnmente el espacio claro producido por la luz de la tráquea, proyectándose encima de las primeras vértebras hasta el nivel de la articulación de T4-T5.

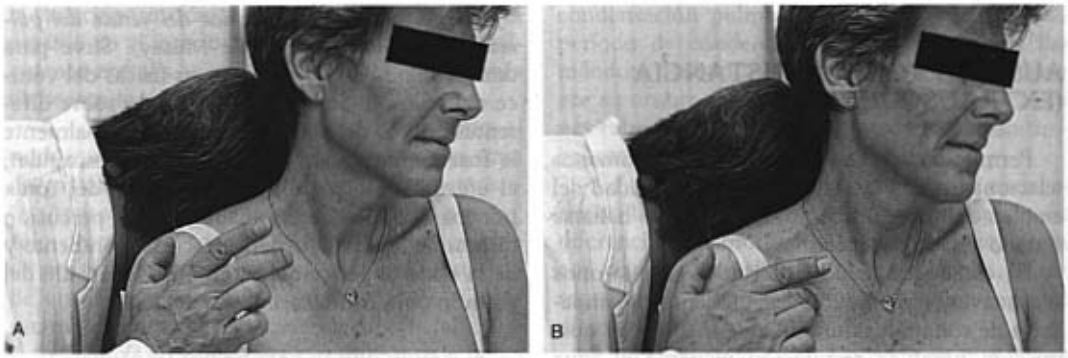


**Fig. 2-52 A y B.** Auscultación plesimétrica del vértice del pulmón.

**Fig. 2-53.** Tórax normal.

La sombra formada por el corazón y grandes vasos sobresale en la parte media e inferior de la constituida por el raquis y el esternón, principalmente a la izquierda, donde procide el ventrículo izquierdo.

Los campos pulmonares que quedan a los lados de la sombra media son diferentes en cada lado, siendo el derecho más extenso a causa de que en el lado izquierdo está oculto gran parte del tercio inferior por la sombra del ventrículo cardíaco.

Las sombras de las costillas cruzan en toda su extensión estas áreas pulmonares, correspondiendo los espacios claros a los espacios intercostales. La dirección de las costillas, en su tercio posterior, es oblicua hacia abajo y afuera; esta oblicuidad varía en los diversos tipos de tórax, siendo menor en los anchos y enfisematosos, y muy acentuada en los estrechos de tipo asténico. En su parte anterior, las siluetas costales son, generalmente, más anchas y están dirigidas hacia abajo y adentro, sin llegar a unirse con el esternón, ya que lo hacen mediante la interposición de los cartílagos costales, transparentes a los Rx, salvo en el caso de que se hallen osificados, como sucede en personas de edad avanzada y en algunos adultos. Las partes axilares laterales de las costillas señalan los límites externo y superior de los campos pulmonares.

En la parte media y externa de ellos, se proyecta la sombra de la escápula.

El diafragma constituye el límite inferior en cada lado con su silueta redondeada y oscura, que ha sido llamada «cúpula diafragmática». La cúpula diafragmática derecha es visible en toda su extensión; no así la izquierda, que, en su parte interna, se confunde con la sombra del corazón que yace encima.

La parte externa de ambas cúpulas forma con la pared costal del lado respectivo un ángulo agudo o «seno costodiafragmático», y en la parte interna, con la sombra cardíaca, los «ángulos cardiofrénicos» correspondientes.

El ángulo cardiofrénico derecho se encuentra, a veces, borrado por el borde externo de la vena cava inferior, que forma prominencia en él. La cúpula diafragmática derecha está, generalmente, situada a un nivel más alto que la izquierda, debido al hígado, situado debajo de aquélla; no obstante, durante la repleción gástrica, puede estar más alta la cúpula izquierda, viéndose generalmente en este caso la zona clara correspondiente a la cámara de gases del estómago.

En la parte media más interna de los campos pulmonares, a un nivel situado poco más o menos entre las siluetas de las porciones posteriores de las costillas VI-VIII y en estrecha conexión con la sombra mediastínica media, se hallan a cada lado las sombras correspondientes a los «hilios», constituidas normalmente por una trama gruesa de escasa densidad y contorno difuso, mucho más visible en el lado derecho que en el izquierdo, por hallarse éste oculto, en parte, por la sombra cardíaca. Estas sombras hiliares están integradas por la proyección anatómica de bronquios, ganglios y de las ramas de la arteria pulmonar. Normalmente, hay espacios claros entre los distintos elementos que integran el hilio. De ellos parte una trama arborizada, en forma de malla fina, la cual se acentúa hacia la periferia. Este retículo radiológico del pulmón, especialmente ostensible hacia las bases, consta de vasos sanguíneos, linfáticos y ramas bronquiales, junto con el tejido conectivo que los acompaña.

## *Regiones de las áreas pulmonares*

En las áreas pulmonares, y desde el punto de vista radiológico, distinguiremos las siguientes regiones:

1. *Vértice* o campo apical. Entendiendo como tal, todo aquel segmento que se proyecta radiológicamente por encima del borde superior de la sombra clavicular, estando la clavícula horizontal y centrando el tubo a nivel de T4; de este modo

© MASSON, S.A. Fotocopiar sin autorización es un delito.

coinciden en la placa la sombra de la clavícula y la del extremo superior de la I costilla y el posterior de la IV, y el vértice queda limitado por el primer anillo costal y el mediastino.

2. *Región infraclavicular* o campo superior del hilio del pulmón.

3. *Región parahiliar* o campo medio. Entre dos líneas horizontales, correspondientes al extremo superior e inferior del hilio.

4. *Región de la base* o campo inferior. Entre el extremo inferior del hilio y el diafragma. Esta zona basal está oscurecida de manera uniforme en las mujeres de gran desarrollo mamario, sobre todo a nivel de los fondos de saco pleurodiafragmáticos cuando las mamas son péndulas; por esto, es necesario apartarlas con el fin de evitar posibles errores de diagnóstico, además de favorecer la visibilidad de la base pulmonar tanto al practicar la radioscopia como para la radiografía. En algunos casos, puede aparecer también la silueta del pezón, pero será fácilmente identificado por su contorno y situación.

## *Metódica de estudio*

Para que durante el examen no pasen por alto detalles de interés, procederemos metódicamente. Dividimos mentalmente esta exploración en cinco fases:

**Observación.** Consideraremos primero y de una rápida ojeada, la totalidad de la imagen torácica, y luego los detalles en sus distintas regiones, aconsejando para ello seguir una cierta rutina que cada observador ha de formarse con la práctica. En un primer tiempo, manteniendo completamente separados los diafragmas, se procede a una exploración general de orientación, en la que precisaremos el tipo torácico (tórax asténico, pícnico, cilíndrico, enfisematoso, etc.), la movilidad del conjunto, así como el grado de aclaramiento de los campos pulmonares en su totalidad durante la inspiración normal forzada.

Cabrá, asimismo, anotar en este primer tiempo, las diferencias de simetría o movilidad entre ambos lados; el mayor o menor acercamiento de los arcos costales, que denotan procesos de retracción o dilatación de los órganos subyacentes; las excursiones diafragmáticas, comparando uno y otro lados; su sincronismo y las posibles deformaciones óseas existentes, como costillas cervicales, hipoplasia de la I costilla, articulación de las costillas entre sí, ensanchamiento en forma de pala de la extremidad anterior, imágenes anulares en forma de ojal de la costilla (simula una cavidad pleural), cifoscoliosis, etc. Acto seguido, se pasa al estudio de la silueta mediastínica, en la cual, aparte de la existencia de las deformaciones correspondientes a los diversos procesos cardiovasculares, podremos sorprender la existencia de anomalías debidas a tumoraciones de índole diversa, así como a derrames pleurales o mediastínicos, abscesos osifluentes, etc.; igualmente, después de cerciorarnos de que el enfermo se halla en correcta posición anteroposterior (lo que significa que la sombra esternal se confunde totalmente con el conjunto mediastínico y que las extremidades internas de las clavículas equidistan de la línea media), apreciaremos las posibles desviaciones de la sombra media, que podrá estar rechazada hacia el lado opuesto por la presencia de un derrame o un neumotórax a gran presión en cualquiera de los lados, o bien atraída hacia el lado de la lesión en los casos de atelectasia pulmonar total o de un fibrotórax residual.

En un segundo tiempo, pasaremos a examinar detenidamente las distintas regiones, utilizando el diafragma óptico con el fin de suprimir la mayor parte de radiación secundaria posible. Examinaremos primero los vértices, ambos a la vez, comprobando su aclaramiento en la inspiración, y la tos y las posibles diferencias que puedan existir; luego, cada uno por separado, cuidando de apreciar el máximo detalle en el examen de las lesiones que existan. Para lograr un campo apical grande, se invita al paciente a que doble el cuerpo hacia delante, con lo cual la clavícula hace lo propio. Luego, examinaremos las zonas infraclaviculares, comparada y particularmente, haciendo toser al enfermo si sospechamos la existencia de una caverna, con el fin de obtener la reducción del anillo cavitario durante la espiración forzada del golpe de tos, que nos permitirá afirmar que, en efecto, se trata de una solución de continuidad en el interior del tejido pulmonar.

Acto seguido, examinaremos la zona hiliar y parahiliar, anotando las posibles distopias, ensanchamientos, etc., que puedan existir a su nivel y las lesiones perihiliares y parahiliares, tan frecuentes en la infancia. La situación del hilio hacia arriba nos hará pensar en la existencia de un proceso de retracción apical o colapso lobular superior. Una imagen cisural lineal evocará una cisuritis residual, y su distopia, una retracción lobular concomitante, que corresponderá al lóbulo supe-

rior si es hacia arriba o al lóbulo medio si es hacia abajo.

Finalmente, pasaremos a examinar sucesivamente ambas bases pulmonares, la persistencia del ángulo costodiafragmático, o su ocupación por exudados, o bien la falta de una correcta excursión diafragmática, así como el contorno de la cúpula y la presencia de tumoraciones sospechosas en su borde.

**Rotación.** A continuación, rotando el enfermo ligeramente (10-20°) hacia uno u otro lado, podremos evidenciar la existencia de lesiones discretas que pueden ocultarse detrás de las sombras costales. Asimismo, podremos descartar falsas sombras ganglionares producidas por la proyección anteroposterior de los vasos hiliares, que desaparecen con la lateralización, y nos permitirá obtener una idea bastante aproximada de la localización de las lesiones, teniendo en cuenta que las situadas hacia la parte anterior del pulmón se mueven hacia el lado que alejamos de la pantalla, mientras que las lesiones situadas en el plano posterior lo hacen hacia el lado que acercamos a ésta, y que las que están situadas hacia el centro del parénquima sufren traslación mínima.

Finalmente, exagerando esta rotación de modo que sólo un lado del enfermo esté en contacto con la pantalla fluoroscópica, conseguiremos las mencionadas posiciones OAD y OAI, que facilitan el examen del mediastino posterior, sombra cardíaca y la posible existencia de derrames interlobulares, infiltrados cisurales y colapsos del lóbulo inferior izquierdo, difícilmente visibles en la proyección posteroanterior.

**Respiración forzada.** Es importante estudiar los movimientos de cualquier sombra anormal mientras el enfermo respira.

Durante la inspiración, la columna dorsal permanece relativamente inmóvil mientras las costillas se mueven hacia arriba, el diafragma y los campos pulmonares inferiores lo hacen hacia abajo y las sombras vasculares se distancian unas de otras. La cuidadosa observación de una lesión o sombra pulmonar durante la alternancia de movimientos respiratorios permite relacionarla con el mediastino, la pared torácica, el corazón, el diafragma y el pulmón. Si ambas estructuras se mueven al unísono, se puede postular una conexión entre ambas, pero incluso la más ligera insinuación de movimiento independiente indicará que ambas estructuras no se hallan íntimamente asociadas.

Los efectos de la respiración sobre las sombras cardíaca y mediastínica son también dignos de una cuidadosa observación. En el enfisema obstructivo y en los colapsos lobulares, el corazón y las estructuras mediastínicas se desplazan hacia el lado de la lesión durante la inspiración y hacia el lado opuesto durante la fase espiratoria. Ello se debe al hecho de que la tráquea y bronquios normalmente se distienden durante la inspiración y se contraen durante la espiración.

En el enfisema obstructivo, el aire inspirado puede pasar el área de obstrucción bronquial pero luego queda parcialmente retenido en el pulmón afectado durante la fase espiratoria, cuando el bronquio enfermo se contrae. Ello hace que la tensión del pulmón enfermo se mantenga relativamente constante durante un ciclo respiratorio, y durante la fase espiratoria, el mediastino se desplace hacia el pulmón contralateral que estará entonces a menor tensión. Durante la inspiración, cuando hay menor discrepancia de tensión entre ambos pulmones, el mediastino se reintegra a su posición inicial desplazándose en la dirección del pulmón enfermo. Por el contrario, en presencia del colapso de un lóbulo (debido a neumotórax, obstrucción bronquial, etc.), la tensión diferencial es mayor durante la fase inspiratoria, puesto que entra más aire en el pulmón normal que en el colapsado. Por ello, irrespectivamente de la posición inicial del mediastino (que suele estar desplazado hacia el pulmón normal en el enfisema obstructivo y hacia el lado enfermo en el colapso lobular):

*La dirección del movimiento mediastínico durante la fase inspiratoria es siempre hacia el lado de la lesión.*

En el paciente normal, la silueta cardíaca parece disminuir durante la inspiración y aumentar durante la espiración. Estos cambios parecen variar en proporción inversa a la edad del sujeto, siendo muy marcados en la edad pediátrica y menos en el adulto. Asimismo, el uso de la maniobra de Valsalva y de la tos forzada pueden ayudar en la diferenciación entre una sombra vascular y otra no vascular, puesto que la alteración de la presión intraalveolar a menudo produce cambios de tamaño en las estructuras vasculares. Estas técnicas tienen una utilidad especial en la diferenciación, entre los ganglios linfáticos hiliares y mediastínicos, y las sombras vasculares.

© MASSON, S.A. Fotocopiar sin autorización es un delito.

**Ingestión de medios de contraste.** El estudio de la ingestión de una cierta cantidad de sulfato de bario es esencial en toda ocasión en que nos hallemos con el problema diagnóstico de una densidad intratorácica. Esta sombra anormal puede representar, en ocasiones, el mismo esófago o estómago; o en otros casos la presencia de una insospechada anormalidad esofagogastrointestinal puede ser la causa velada de una lesión intratorácica, como en el caso de la neumonía por aspiración secundaria a la presencia de una acalasia o cáncer de esófago.

Asimismo, la evidencia de una compresión extrínseca o un desplazamiento en el esófago ayuda a la localización de una masa mediastínica.

La huella de una compresión en la pared posterior del esófago, por ejemplo, nos indicará una lesión localizada en el mediastino posterior; y, en ocasiones, una indentación en la silueta esofágica puede ser el único signo radiológico que nos haga sospechar la presencia de nódulos mediastínicos hipertróficos, la mayoría de las veces situados junto a la carina. La combinación de tal indentación esofágica y de una lesión pulmonar es sugestiva de la presencia de un carcinoma broncogénico en el paciente de edad, y de tuberculosis o de un proceso fungal en el joven.

**Inclinación.** En muchas ocasiones, es útil examinar al paciente en las posiciones prona, supina, de Trendelenburg, lordótica, y en los diversos decúbitos. Estas diversas inclinaciones, que el enfermo puede adoptar con un mínimo de colaboración por su parte y con la ayuda de una mesa móvil radiológica, pueden ofrecer sorprendentes resultados.

Estos métodos gravitacionales tienen una utilidad especial para confirmar la presencia de niveles líquidos. Así, delineación de procesos patológicos del lóbulo medio derecho; separación de sombras pulmonares de las estructuras que normalmente las cubren; y estudiar la localización de derrames pleurales, que probaremos fehacientemente en la posición de decúbito sobre el pulmón enfermo, y que mostrará un aclaramiento de la parte media torácica.

## PROYECCIONES RADIOGRÁFICAS

En la mayoría de los pacientes con sintomatología respiratoria, deberá obtenerse una telerradiografía posteroanterior. Esta simple radiografía sirve admirablemente para detectar la presencia de la mayoría de lesiones, y también será de gran ayuda para determinar qué estudios adicionales pueden ser de utilidad.

Naturalmente, la radioscopia y la radiografía deben complementarse, y la obtención de placas radiográficas durante el examen radioscópico es una parte importante de la exploración radiológica del paciente. Las vistas radiográficas nos proveen de un documento permanente, que a veces permitirá aclarar detalles adicionales difíciles de ver en la radioscopia, y que podremos comparar con exámenes futuros del mismo paciente, para seguir la evolución de su proceso patológico.

Son varios los métodos y las proyecciones radiográficas que están al alcance del clínico que persiga con tenacidad el diagnóstico de una lesión intratorácica.

A continuación, expondremos las más útiles, y sus características principales:

1. *Proyecciones transversas.* Exponen las lesiones pulmonares y mediastínicas que se hallan ocultas por el corazón, diafragma y estructuras óseas en la proyección posteroanterior. *La proyección transversa habitual será la lateral izquierda* (lado izquierdo del paciente junto a la placa), puesto que en la proyección posteroanterior hay una mayor porción oculta del pulmón izquierdo que del derecho. Cuando se conoce o sospecha una lesión, se escogerá naturalmente la vista lateral que la aproximará lo más posible a la placa radiográfica.

2. *Proyecciones oblicuas.* Al igual que en la radioscopia, estas proyecciones resultan útiles para localizar una lesión, visualizar todos sus bordes, y separarla de las estructuras que la cubren. Las proyecciones oblicuas se prefieren a las transversas en el caso de procesos patológicos bilaterales, ya que se evita la superposición de imágenes de ambos lados.

3. *Proyección decúbita.* Se toma normalmente con el paciente en posición supina y con los rayos X incidiendo anteroposteriormente. Es la preferida en enfermos graves encamados, a los que cuesta mantener erguidos, y en los niños pequeños, que colaboran mejor con el radiólogo cuando pueden ver cuanto sucede a su alrededor. El foco de rayos X suele colocarse a 1 m del paciente para conseguir la debida penetración, lo que causa mayor magnificación y menor nitidez de las imágenes, pero ello se ve compensado por las ventajas técnicas.

4. *Proyecciones en decúbito lateral.* Con el enfermo apoyando un lado de su cuerpo en la mesa

radiológica y el haz de rayos X incidiendo en dirección paralela a la mesa. Es la posición ideal para demostrar la presencia de fluido libre en las cavidades pleurales. Sirve también para comprobar la existencia de fluido y aire dentro de una cavidad (caverna) pulmonar.

5. *Proyección lordótica.* Así llamada porque se pide al paciente que se incline hacia atrás con su espalda arqueada en lordosis, de modo que solamente toque la placa radiográfica con su región interescapular. Los hombros deberán estar rotados hacia delante.

En esta proyección, las clavículas se sitúan por encima de los campos pulmonares, y las costillas se encuentran en un plano paralelo al suelo, de modo que sus segmentos anterior y posterior aparecen superimpuestos.

*La proyección lordótica nos proporciona una excelente visión de los ápices pulmonares con un mínimo de interferencia de las estructuras óseas.*

Es, asimismo, muy valiosa para confirmar la presencia de un proceso patológico en los lóbulos medio derecho y de la língula, ya que los rayos X atraviesan en esta posición el eje más largo de estos lóbulos, y sus sombras aparecen más densas en presencia de un infiltrado o colapso lobular.

6. *Proyecciones estereoscópicas.* Consisten en tomar dos radiografías del mismo sujeto desde dos ángulos ligeramente diferentes, lo que permite a veces que una lesión completamente oculta en una de ellas se proyecte libre y con gran claridad en la otra placa.

7. *Espiración completa.* En ciertas ocasiones, un pequeño neumotórax puede pasar inadvertido en la radiografía torácica habitual tomada en inspiración forzada. Por el contrario, en espiración forzada, debido a que la presión intrapulmonar disminuye, el aire que puede haber en la cavidad pleural se expande y el neumotórax puede entonces hacerse visible.

## IMÁGENES RADIOGRÁFICAS EN CONDICIONES PATOLÓGICAS

Antes de seguir adelante, señalaremos que las partes blandas torácicas visibles, sobre todo fuera de los campos pulmonares, pueden proyectar sobre éstos sombras susceptibles de inducir a error, como sucede, por ejemplo, con la opacidad y límite inferior de las mamas, los pezones (que pueden ser confundidos con infiltrados redondos), los músculos pectorales, el borde del músculo esternocleidomastoideo, el pliegue cutáneo supraclavicular, etc. Asimismo, hay que considerar las anomalías del esqueleto torácico, ya sean de índole congénita (costillas en espátula, ojal, hipoplasias, puentes intercostales, hundimiento del esternón y los cartílagos en su mitad inferior [tórax excavado], etc.) o adquiridas (cifoscoliosis, abscesos, tumores primitivos o metastásicos, etc.) (fig. 2-54).

Por todo esto, veremos que el diseño pulmonar puede alterase por la presencia de una serie de imágenes nuevas, las cuales pueden ser reunidas en tres grandes grupos:

1. *Imágenes de opacificación* (o de sombra radiológica). Destacan sobre los campos claros pulmonares, y pueden ser debidas a exageración de los dibujos normales, hiliar y de la trama o a imá-

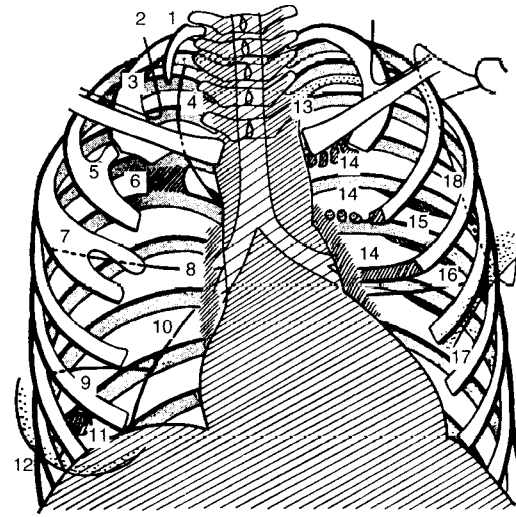


**Fig. 2-54.** Esquema de las fuentes de error diagnóstico: 1, costilla cervical; 2, contorno del esternocleidomastoideo; 3, sombra accesoria de la I y II costillas; 4, lóbulos de la vena ácigos; 5, fractura ósea articular entre la I y II costilla; 6, fractura ósea consolidada de la VI costilla, porción posterior; 7, bifurcación de la III costilla; 8, línea interlobular entre el lóbulo superior y el lóbulo medio; 9, línea interlobular accesoria profunda del vértice del lóbulo inferior; 10, lóbulo cardíaco; 11, pezones; 12, sombra de la mama; 13, arteria subclavia; 14, cartílago costal calcificado (grumos, anillos, abrazaderas); 15, surco costal; 16, línea interlobular de un lóbulo medio izquierdo accesorio; 17, sombra del músculo pectoral; 18, borde de la escápula.

© MASSON, S.A. Fotocopiar sin autorización es un delito.

genes sobreañadidas, que a su vez son lineales, nodulares y extensas o maculares:

*a) Acentuación de las sombras hiliares y del retículo radiológico.* Se observa en procesos inflamatorios broncopulmonares y la estasis circulatoria. El hilio aparece aumentado y su imagen homogénea (empastamiento hiliar) en contraste con el hilio normal, que muestra espacios claros entre los distintos elementos que lo constituyen. A partir del hilio, la trama aparece como un retículo arborescente que se dirige a la periferia y alcanza hasta la pared lateral del tórax, lo que no sucede normalmente. No olvidemos que, siendo la trama la imagen de los vasos pulmonares sanguíneos y linfáticos, su acentuación significa su repleción, como es propio de los procesos inflamatorios, de la estasis carcinógena y de la linfangitis tuberculosa o neoplásica.

*b) Imágenes sobreañadidas.* Son debidas a la presencia de exudados o neoformaciones en la pleura o pulmón, cuando no a procesos atelectásicos. Como ejemplos de lineales, citaremos, aparte la acentuación de toda la trama vascular del pulmón ya descrita, las que se observan en los campos indurados residuales, la atelectasia laminar de Fleichner, los engrosamientos pleurales, generalmente cisurales, líneas de Kerley, etcétera.

*c) Imagen nodular.* Es de observación frecuente por ser propia de múltiples procesos pulmonares. Los micronódulos o elementos miliares están bien limitados y a veces no son visibles a la simple radioscopia. Pueden estar diseminados en ambos campos pulmonares o localizados y agrupados en una zona del pulmón. Se observan en la tuberculosis, bronconeumonía y carcinosis miliares, así como en la neumoconiosis y en la hemosiderosis de los enfermos mitrales.

Los nódulos propiamente dichos tienen mayor tamaño. Pueden presentarse como pequeñas manchas oscuras, sin límites precisos, como copos pequeños, formados por focos inflamatorios exudativos limitados a ácinos pulmonares, rodeados de zonas claras; en caso de confluir, forman gruesos nódulos de tipo bronconeumónico. Otras veces sus bordes son más precisos y su forma redondeada y su tamaño variable.

Como cabe asegurar que no existe enfermedad torácica que no dé también imágenes parecidas, será muy útil, ante una radiografía con opacidades o focos redondeados, realizar una especie de taxonomía de los caracteres y modificaciones de ella, del siguiente modo:

— Localización. Parietal, intrapulmonar, mediastínica, diafragmática; los nódulos localizados en el vértice pueden confundirse con ganglios cervicales calcificados.

— Número. Único o múltiples.

— Tamaño. Pequeño (menos de 2 cm), mediano (2-4 cm) y grande (más de 4 cm).

— Densidad. Pequeña (muy inferior a la costal), mediana (algo menor que la costal), grande (igual o superior a la costal).

— Estructura. Homogénea o heterogénea.

— Contorno. Neto o borroso. Se admite que una imagen de bordes bien cortados corresponde a procesos tumorales o de escasa reacción inflamatoria (productivos, cicatrizales) y que, por el contrario, un borde difuso a la manera de un halo, a inflamatorios, exudativos. Esta regla tiene su única excepción en los casos de quistes y de tumores desarrollados en el seno del pulmón, que, por efecto de las zonas de atelectasia que por compresión producen a su alrededor, pueden dar la impresión de un halo de tipo inflamatorio. Si los nódulos engloban varios ácinos, el conjunto adopta la forma de corimbo o de hoja de trébol («focos acinoproductivos» de Graff y Kupferle).

— Evolución. Rápida o lenta.

*d) Sombras extensas, maculares.* Se observan en todos los procesos que suprimen el aire de los alvéolos en zonas extensas por exudación, proliferación o plegamiento, o bien cuando se interpone entre el pulmón y la pared del tórax una masa opaca como en la pleuritis. Sus características en lo que atañe a su densidad, homogeneidad, tamaño, etc., son variables.

Según el tamaño, hablamos de pequeños infiltrados cuando son semejantes a nódulos gruesos, y en este caso aparecen en el centro del campo pulmonar rodeados de tejido sano; de zonitis, si afectan una zona; y de lobulitis, si un lóbulo entero limitado por las cisuras. En ocasiones, alcanzan todo el pulmón (atelectasia masiva). Las lesiones pleurales discretas dan sombras muy tenues denominadas velos, sólo identificables en ocasiones por comparación con la zona simétrica del lado opuesto o por la falta de aclaramiento por la tos. La pleuresía de la gran cavidad, así como la interlobular, mediastínica y diafragmática dan imágenes características.

2. *Imágenes de rarefacción* (o exceso de claridad de la imagen pulmonar). Se señala en el enfisema atrófico, caso en el cual se extiende a todo

el tórax y ambos campos pulmonares, en el neumotórax y en las cavidades abiertas en pleno parénquima.

3. *Imágenes patológicas hiliomediastínicas.* Las más frecuentes son:

*a) Cardiovasculares.* Cardiopatías, aortitis, aneurismas.
*b) Ganglionares.* Adenopatías, neoplasias, etc.
*c) Endocrinas.* Hiperplasia del timo, bocio retrosternal.
*d) Pleurales.* Pleuritis mediastínica.
*e) Vertebrales.* Absceso póttico.
*f) Esofágicas.* Acalasia, divertículos.
*g) Procesos tumorales mediastínicos.*
*h) Deformidades cicatrizales.* Secuela de procesos, pulmonares, mediastínicos, hiliares, etc.

## EXPLORACIONES RADIOLÓGICAS CON MEDIOS DE CONTRASTE

### Broncografía

Ideada por Chevalier-Jackson, Forestier y Sicard. Tiene por objeto la inspección visual del árbol bronquial valiéndonos de un medio opaco introducido en su interior por vía transglótica, con anestesia de faringe y laringe, mediante una sonda flexible con la extremidad opaca.

La imagen broncoscópica normal es característica. Los grandes bronquios llenos tienen el aspecto de «árbol en invierno», sin hojas, y los bronquios pequeños y los alvéolos, el de «árbol en primavera», con hojas.

Las imágenes bronquiales que se observan con mayor frecuencia son las *estenosis* y las de *dilatación* (bronquiectasias).

### Angioneumografía

La angioneumografía es uno de los tiempos de la angiocardiografía. El contraste inyectado en una vena del codo o por cateterismo, después de llenar la aurícula y ventrículo derecho, pasa a la arteria pulmonar y sus ramas. Los documentos obtenidos orientan sobre la repartición de las ramas vasculares con posibles áreas hipervasculares o avasculares. Anteriormente, nos ha ilustrado sobre el estado del corazón derecho, tan vinculado a las neumopatías y sobre la existencia de una embolia pulmonar (fig. 2-55).

### Neumotórax diagnóstico

El aire insuflado en la pleura determina la localización intra o extraparenquimatosa de una tumoración. Ello es fácil en cuanto se ve el pulmonar separado de la pared del tórax.

### Neumoperitoneo

Necesario en algunos casos de procesos de la base del pulmón, para definir su situación supradiafragmática o infradiafragmática. Puede tratarse de tumores pulmonares basales, pleuresías diafragmáticas enquistadas, tumores subfrénicos, abscesos, etc.

### Neumomediastino

La inyección de aire en el mediastino (vías transtraqueal, retrosternal [por detrás del manubrio], retroxifoidea) seguida de radiografías en distintos planos es útil para el diagnóstico de tumores, masas ganglionares y malformaciones vasculares. En las mediastinitis crónicas, es llamativa la falta de disociación gaseosa de los principales órganos anatómicos.

### Gammagrafía pulmonar

Permite la representación gráfica de los campos pulmonares basándose en la detección, desde el exterior de la distribución intrapulmonar, de un material marcado con un isótopo gammae-

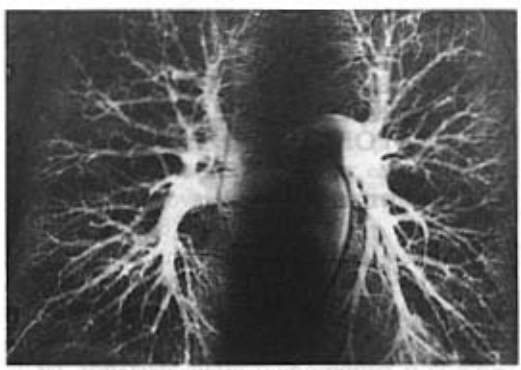

**Fig. 2-55.** Angioneumografía normal.

© MASSON, S.A. Fotocopiar sin autorización es un delito.

misor. El material radiactivo suele ser administrado por vía intravenosa con macroagregados de albúmina humana marcada con $I^{131}$, $Cr^{51}$, cuyas partículas tienen un tamaño suficiente para producir un fugaz microembolismo pulmonar difuso. En el gammagrama normal, aparecen dos siluetas pulmonares, bien dibujadas, de aspecto homogéneo, apreciándose una zona inactiva triangular central, que corresponde al corazón y grandes vasos. Las densidades de la sombra son más débiles en los vértices, senos costodiafragmáticos y zonas axilares debido al menor espesor del parénquima explorado. Esta técnica es útil para el diagnóstico de la embolia pulmonar (ausencia de fijación de toda el área del vaso afecto).

## Tomografía axial computarizada

Es la prueba diagnóstica más importante en patología respiratoria después de la radiografía simple de tórax. Permite clarificar el diagnóstico de procesos de la cavidad torácica, pleura, parénquima pulmonar y mediastino. Resalta engrosamientos, cavidades, estructuras sólidas y líquidas, y grado de infiltración de procesos invasivos. Su aportación al diagnóstico en patología respiratoria ha sido decisivo y es una prueba que se debe realizar ante cualquier duda diagnóstica de la cavidad torácica.

## Resonancia nuclear magnética

Exploración poco efectiva en patología respiratoria, salvo en aquellos casos en que las afecciones están en la región próxima o interesan a la columna vertebral.

# IMÁGENES RADIOLÓGICAS MÁS NOTABLES EN LAS DIFERENTES ENFERMEDADES DEL APARATO RESPIRATORIO

## Traqueobronquitis

Tanto en la forma aguda como en la crónica, las imágenes son pobres y muestran un refuerzo de la trama pulmonar por congestión de tipo inflamatorio. Cuando la pared del bronquio y su periferia o peribronquio están afectados, las líneas paralelas de sus paredes pueden ser visibles de manera evidente. Esta imagen es frecuente en los bronquios de drenaje cavitario.

## Bronquiectasias

El estudio radiológico puede ser normal, cuando no hay lesiones importantes de la pared, ni del peribronquio o bien están situadas de manera que la sombra cardíaca las oculta.

Las cilíndricas o tubulares aumentan de manera tosca la trama basal, que muestra a manera de tubos opacos si el bronquio está lleno de secreción, o de líneas paralelas con un espacio intermedio claro si están vacíos.

Las bronquiectasias ampollares dan imágenes de tipo anular claras, de contorno policíclico y asiento hiliar, parahiliar o basal. Si son congénitas, sus límites son finos, precisos, y la pared delgada no está rodeada de una zona oscura de peribronquitis. No se modifican en el transcurso del tiempo.

## Asma bronquial

En las crisis se observa el tórax insuflado, con las costillas horizontales, el diafragma aplanado con movilidad reducida y el campo pulmonar claro o leve y uniformemente velado, con las regiones parahiliares oscurecidas. Fuera de ellas, los signos radiográficos son los típicos de los procesos que motivan esta enfermedad (bronquitis crónica, esclerosis pulmonar, etc.) o de las alteraciones sobrevenidas a consecuencia del asma, como enfisema, zonas atelectásicas, etc.

## Estenosis traqueobronquial

En las acentuadas, se observa la desviación del mediastino hacia el lado enfermo durante la inspiración y en las de mecanismo valvular (el aire entra bien, pero sale con dificultad), enfisema del lado afecto con desviación del mediastino hacia el lado sano y descenso del diafragma durante la espiración. Si la obliteración bronquial es total se produce una atelectasia con retracción del pulmón, lóbulo o zona afectos.

## Enfisema broncógeno

La radioscopia debe ser dinámica y giratoria. Mostrará una hiperclaridad, una mayor transpa-

rencia pulmonar con resalte de hilios y arborizaciones broncovasculares. Se observará también una disminución de la movilidad costal y diafragmática, con el aplanamiento de sus arcadas. Cuando el enfisema alcanza cierto grado con repercusión ventricular, se nota un aumento del arco medio de la silueta cardíaca izquierda, por dilatación de la arteria pulmonar.

La radiografía confirma los signos observados en la radioscopia. En ocasiones, evidencia imágenes anulares finas, de tamaño vario o grandes cavidades con el aspecto de quistes congénitos (enfisema ampolloso gigante).

El *síndrome de Mac Leod;* de *Swyer y James;* de *Jano* (el personaje mitológico de las dos caras [Bret]), consiste en la transparencia exagerada de un hemitórax acompañada de su retracción. Esta hiperclaridad tiene como características el que no existe distensión, sino ligera retracción e incluso, a veces, con desviación mediastínica y elevación diafragmática; vascularización muy pobre; la radioscopia demuestra desplazamiento mediastínico hacia el lado hiperclaro durante la inspiración y su falta de oscurecimiento durante la espiración; la broncografía señala la ausencia de estenosis de los grandes bronquios, las frecuentes bronquiectasias y la falta de repleción de los bronquios distales. La angioneumografía confirma la rarefacción vascular.

## Atelectasia

Motiva una opacidad homogénea a través de la cual se distinguen las sombras costales (sombra de vidrio esmerilado o lechosa) y signos de retracción torácica, con acercamiento de las costillas entre sí, desviación del mediastino con distopia del corazón y tráquea, y percepción de la columna vertebral. Hay disminución acentuada de la movilidad en la zona afecta y penduleo del mediastino hacia el lado atelectásico durante la inspiración (signo de Holzknecht-Jacobson). Según la extensión de la atelectasia, la sombra comprende un pulmón o un lóbulo (figs. 2-56, 2-57).

Especial mención merece el llamado «síndrome del lóbulo medio», en que éste aparece condensado en forma de un triángulo con vértice en la periferia y base en el mediastino en la proyección anterior, y con base anterior y vértice en el hilio, en la proyección lateral. Cuando se retrae, la sombra es de menor tamaño, bordes irregulares y en ocasiones queda reducido a múltiples nódulos de tipo cordonal.

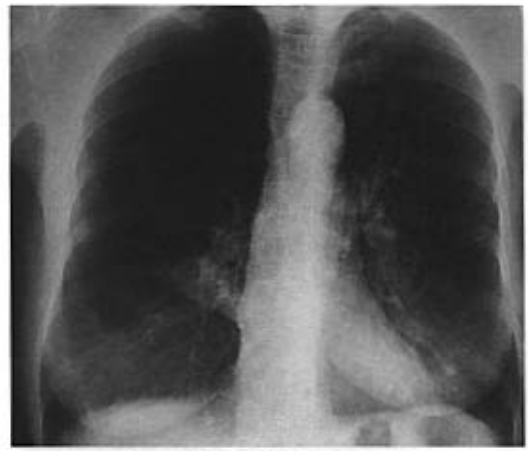

**Fig. 2-56.** Atelectasia. Visión panorámica.

**Fig. 2-57.** Atelectasia. Visión lateral.

Fleischner ha señalado la presencia de de «atectasias lineales» en forma de bandas horizontales de un grosor de varios milímetros en las bases del pulmón. No debidas a obstrucción bronquial, aparecen en casos de afecciones infradiafragmáticas, como absceso subfrénico, tumores, cirrosis hepáticas, etc. En su producción cuenta, especialmente, un factor de hipoventilación por elevación del diafragma (fig. 2-58).

## Fibrosis intersticial difusa

En ambos pulmones, se observa una trama gruesa y densa con nódulos de distintos tamaños

© MASSON, S.A. Fotocopiar sin autorización es un delito.

difícil desagüe). El absceso siempre es subpleural; de ahí que se acompañe con frecuencia de una pleuritis localizada, con adherencias o derrame (figs. 2-60, 2-61).

Radiológicamente, tanto el absceso como la gangrena empiezan por un infiltrado neumónico, el cual, al reblandecerse, forma una cavidad solitaria cuyo contenido es expectorado a través del bronquio. Esta cavidad muestra, algunas veces, un nivel líquido y está rodeada de una zona infiltrada, más o menos extensa, de neumonitis condensada (fig. 2-62). Su disposición basal o media y la zona de infiltración diferencian la cavidad del absceso del de la caverna tuberculosa. La cavidad desaparece radiológicamente, si se llena de exudado, porque desaloja el aire. Esto ocurre cuando se obstruye el bronquio que conduce al absceso. Si se produce un intenso derrame pleural, la imagen del absceso queda oculta.

En los *abscesos metastásicos del pulmón* (sepsis), se observan opacidades redondeadas, densas, parecidas a las de una siembra neoplásica.

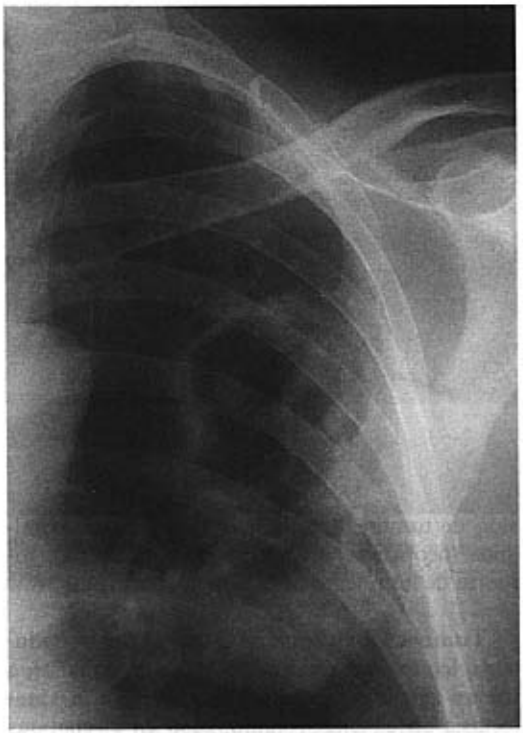

**Fig. 2-61.** Absceso pulmonar. Visión proximal.

## Tumoraciones pulmonares

Las causas que pueden ocasionar la ocupación de una zona más o menos extensa de tejido pulmonar por una formación accidental, generalmente extraña a la estructura normal de la víscera, son múltiples. Se extienden desde la parasitación pura y simple (quiste hidatídico, cisticercosis), hasta el desarrollo de noviformaciones procedentes, ya del crecimiento de inclusiones embrionarias (quistes dermoides), ya del desarrollo de neoplasias (fig. 2-63) del tipo diverso originadas en los mismos órganos respiratorios (adenomas bronquiales, carcinomas, epiteliomas malpigianos, o más raramente, sarcomas), o bien producidas por siembras metastásicas de neoplasias desarrolladas en otros órganos y verificadas por las vías linfática o sanguínea (carcinomas, sarcomas, hipernefromas, etc.), e incluso por inva-

**Fig. 2-60.** Absceso pulmonar. Visión panorámica.

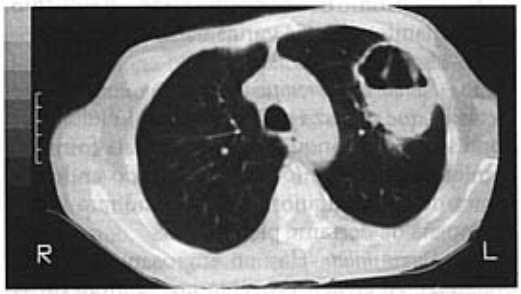


**Fig. 2-62.** Absceso pulmonar. TAC torácica. L, izquierda; R, derecha.

© MASSON, S.A. Fotocopiar sin autorización es un delito.

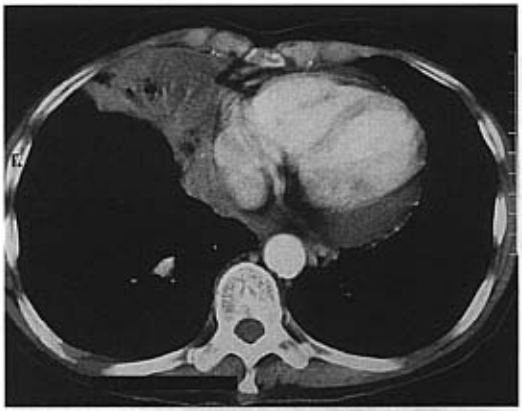

**Fig. 2-63.** Neoplasia broncopulmonar. TAC torácica.

**Fig. 2-64.** Aspergilosis pulmonar. Visión panorámica.

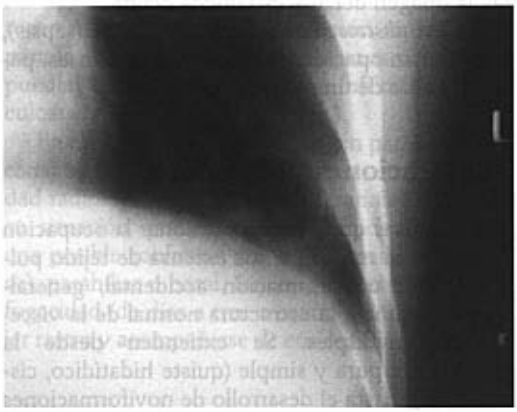

**Fig. 2-65.** Aspergilosis pulmonar. Visión proximal.

sión de tumores desarrollados en órganos contiguos (neoplasias del mediastino, esofágicas, tumores de los huesos de la jaula torácica, etc.).

**Tumores benignos.** Dan imágenes nodulares, lentamente progresivas, bien delimitadas, a menos que acarreen lesiones de congestión o atelectasia en el tejido vecino, caso en el cual sus bordes aparecen esfumados.

Los *quistes hidatídicos* tienen una densidad uniforme. Si son grandes, provocan desviación traqueal o de los grandes bronquios hacia el lado opuesto. Después de su rotura, se observa una imagen cavitaria hidroaérea. A veces, por encima del nivel horizontal del líquido aparece una irregularidad, como si flotara en el líquido un cuerpo sólido, es la membrana hidatídica. Recuerda la prominencia del camalote en el agua (signo del «camalote»). Cuando desaparece el líquido, se puede ver la membrana descendida y arrugada en el fondo de la cavidad. Algo semejante causa el hongo *Aspergillus* (figs. 2-64, 2-65).

**Carcinoma broncopulmonar primitivo.** Puede manifestarse de varias maneras:

1. *Forma endobronquial.* Por una sombra atelectásica que alcanza un pulmón, un lóbulo o una zona según el bronquio ocluido; es una forma de comienzo frecuente (65 %) sobre todo en los tumores de los bronquios inferiores; no rara vez se acompaña de derrame pleural.

2. *Forma hiliar.* Hay un engrosamiento hiliar unilateral. Al crecer, proyecta una sombra de aspecto redondeado, muy oscura y uniforme, cuyos límites, si bien pueden ser nítidos, circulares o policíclicos, en general son irregulares, deshilachados, resultando la imagen de «abanico» o de «dedos separados». Al avanzar el proceso, puede transformarse en una forma lobular o masiva.

3. *Forma periférica circunscrita* (nodular, quística). Motiva una sombra densa, redondeada, de límites precisos en pleno parénquima o próximo al mediastino y a la pared costal. Se diferencia de los infiltrados tuberculosos y quistes pulmonares por la imagen redondeada y límpida en estos últimos, mientras que el tumor presenta bordes irregulares tentaculares o al menos de linfangitis neoplásica. Crece con rapidez y si se necrosa, da lugar a la formación de cavidades anfractuosas (fig. 2-66).

4. *Forma periférica invasora.* La masa tumoral ocupa todo un lóbulo, a menudo el superior, o todo

Fig. 2-66. Neoplasia invadiendo todo un lóbulo. TAC torácica.

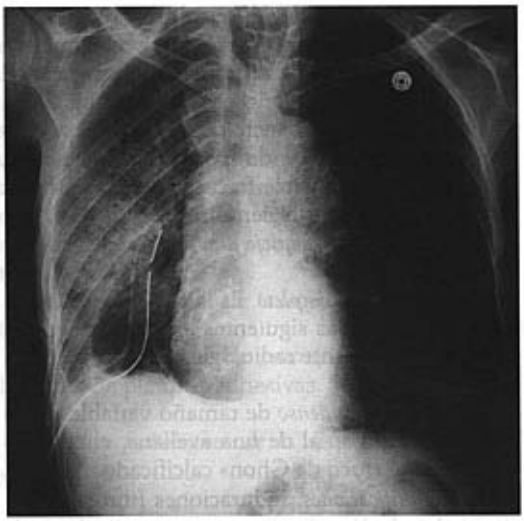

Fig. 2-67. Neoplasia broncopulmonar que invade un lóbulo. Tubo de drenaje para aspirado del derrame pleural paraneoplásico.

un hemitórax, provocando desviaciones mediastínicas y dejando libre el seno costodiafragmático si no es acompañado de derrame pleural (fig. 2-67).

5. *Tumor de Pancoast-Tobias.* Es una modalidad especial de los tumores periféricos. Asienta en el vértice del pulmón con una opacidad densa, homogénea, en la zona apical y, en ocasiones, destrucciones óseas que interesan uno o dos arcos costales posteriores, alcanzando incluso a la apófisis tranversa y su cuerpo vertebral.

**Metástasis pulmonares.** Se manifiestan:

1. *Por una o varias opacidades redondeadas.* El conjunto de focos redondos y densos se disponen como globos al ser soltados (imagen en *lâcher de ballons*, de los autores franceses, o en «suelta de globos»).
2. *Por numerosos nódulos pequeños.* En todo semejantes a los de la tuberculosis miliar (carcinosis miliar).
3. *Por una imagen radiológica de trama gruesa.* De tipo linfático (linfangitis carcinomatosa), frecuente en las metástasis del cáncer del estómago.

## Enfermedad quística pulmonar

Da lugar a una imagen clara, sin trama pulmonar en su interior, redondeada, regular y limitada por un anillo fino y liso. A veces muestra un doble contorno por la atelectasia periquística. Si el quiste es único y gigante, puede simular un neumotórax espontáneo total o parcial. Los múltiples, más o menos redondeados o policíclicos, se imbrican entre sí, y proyectan imágenes caprichosas apanaladas, que comprenden todo el pulmón o una parte. Cuando se infectan y contienen líquido, dan una típica imagen hidroaérea con nivel horizontal líquido y claridad por encima. La imagen broncográfica es una gran ayuda para diferenciar las bronquiectasias alveoloagenésicas y congénitas (se llenan de contraste) de los quistes.

## Tuberculosis

La imagen radiológica depende de la fase en que se encuentre la enfermedad tuberculosa.

**Primaria (o de primoinfección).** La penetración del bacilo de Koch por vía aérea en el pulmón de una persona hasta entonces no infectado da lugar a la aparición, en un punto limitado de éste, de un foco, mayor o menor, de neumonía caseosa («chancro de inoculación» foco de Ghon, o «foco primario») rodeado de una amplia zona de infiltración perifocal («infiltración primaria»). Al mismo tiempo, se afectan los ganglios traqueobronquiales correspondientes («adenitis tuberculosa primaria»), a su vez rodeados de una zona infiltrativa («infiltración perihiliar primaria»). Al conjunto integrado por el foco primario y la adenopatía saté-

© MASSON, S.A. Fotocopiar sin autorización es un delito.

lite, se designa como «complejo primario». Al ceder la intensidad de los procesos infiltrativos, la imagen radiológica adopta una disposición bipolar, con el foco en un lado y los ganglios en el otro (fig. 2-68). Cabe señalar que el chancro de inoculación pulmonar suele ser único y de disposición subpleural, asentándose con notable frecuencia en los lóbulos inferiores, sobre todo el derecho.

La *evolución del complejo primario* puede ser:

1. *Curar por completo.* Es la forma habitual de evolución. Deja las siguientes lesiones residuales de índole puramente radiológica:

*a)* Un *nódulo denso* de tamaño variable desde el de un perdigón al de una avellana, el cual corresponde al «foco de Ghon» calcificado.

*b)* *Calcificaciones*, induraciones fibrosas y callosidades de los ganglios correspondientes a la adenitis tuberculosa primaria.

*c)* Campos indurados pulmonares en forma de *líneas exageradas*.

*d)* Lesiones residuales pleurales en forma de *líneas de cisura* (la localización más frecuente es la cisura derecha menor), líneas marginales, picos diafragmáticos, etc., si la infiltración ha alcanzado por contigüidad la pleura, y nódulos como manchitas oscuras, redondeadas o irregulares, localizadas preferentemente en el vértice (nódulos de Simon), residuos de la diseminación hematógena intrapulmonar benigna primaria (figs. 2-69, 2-70).

2. *Seguir una evolución maligna* (tuberculosis primaria). Es la posibilidad más rara. La evolución maligna del complejo pulmonar se observa, casi sin excepción, en lactantes o niños expuestos a contagios masivos y repetidos, con coalicuación y cavernización del foco primario («caverna primaria») y ulterior diseminación de los productos procedentes de ésta, con formación de focos bronconeumónicos homo y heterolaterales (tuberculosis pulmonar primaria o infantil).

**Posprimaria o reactivada.** Resulta del despertar evolutivo de los restos radiográficos de la primoinfección que parecían cicatrices, y que tan sólo eran formas intercalares capaces, por sí, de provocar nuevas formas evolutivas después de un período más o menos largo de latencia y asintomático. Se manifiesta por:

1. *Reactivación del foco de Ghon.* Es muy rara. Aparece un halo inflamatorio que se resorbe o encapsula. Puede asociarse a reactivaciones de los ganglios regionales y, además, a diseminaciones hemáticas con siembras miliares.

2. *Tuberculosis ganglionar reactivada.* Sin foco alguno pulmonar, se observa la reactivación de las lesiones ganglionares primarias que, después de curado el complejo primario, parecían haber entrado en una fase de latencia.

Los ganglios patológicos dan una sombra de opacidad variable, con bordes netos y contorno discoideo u ovalado en las vecindades del hilio radiológico y junto a los bordes de la tráquea, cuya claridad puede faltar al ser encubierta por la sombra adenopática.

En las proyecciones oblicuas o transversas, pueden destacar los ganglios de la bifurcación traqueal.

**Fig. 2-68.** Tuberculosis pulmonar. Complejo primario. Nódulo mediastínico.

**Fig. 2-69.** Tuberculosis caseosa. Visión panorámica.

**Fig. 2-70.** Tuberculosis caseosa. Visión lateral.

Son excepcionales las formas tumorales, quizá por la esclerosis parcial de las vías y ganglios linfáticos durante la evolución del complejo primario. No es rara la presencia de una discreta infiltración perifocal.

3. *Infiltración perihiliar secundaria.* Se llama así por observarse en sujetos en la fase posprimaria. Su causa es la reactivación de un ganglio o grupo de ganglios hiliales. La infiltración, si es extensa, alcanza un lóbulo o todo el campo pulmonar. La de extensión mediana proyecta sombras triangulares con el vértice hacia la periferia del lado afecto. Cuando se complica con pleuritis interlobular, el vértice es agudo y se produce el llamado triángulo de Sluka. Si falta el componente pleural, el vértice es romo, cupuliforme. Esta infiltración perihiliar es de breve duración, con escasa tendencia a la actividad.

4. *Tuberculosis hematógena.* La diseminación bacilar que se verifica por vía sanguínea puede alcanzar todo el organismo («tuberculosis hematógena miliar generalizada») o limitarse al pulmón («tuberculosis pulmonar hematógena»). El foco de origen suele estar constituido por ganglios linfáticos hiliomediastínicos, menos veces por lesiones pulmonares o viscerales extrapulmonares (genitales, óseas).

*Características de la siembra hematógena.* Son las siguientes:

*a)* Su *simetría* (invade a la vez ambos pulmones y si es parcial alcanza zonas simétricas).

*b)* Su preferencia por las *regiones apicales*, disminuyendo el número y tamaño de elementos al acercarnos a la base.

*c)* Su *disimetría evolutiva*, pues mientras las lesiones de un pulmón se resorben e induran, algunas de las del otro pulmón evolucionan hacia la inflamación y caseosis, motivando cavidades secas, circulares u ovales, casi sin anillo pericavitario («cavernas en ojal») y con escasa tendencia retráctil.

*d)* Acompañarse de *reacción adenopática* hiliar (incluso importante).

*e)* Acompañarse de *participación pleural*, bajo la forma de pleuritis adhesivas.

*Aspectos radiológicos de la diseminación hematógena:*

*a) Forma nodular fina o miliar.* Las lesiones, de un tamaño no superior a un grano de mijo, aparecen netamente diseñadas y de densidad variable, según la actividad del nódulo. En período de reactivación, se rodean de un halo perifocal de ligera opacidad grisácea (fig. 2-71).

*b) Forma nodular gruesa.* Del tamaño de un grano de trigo al de una avellana. Al principio, tiene un halo inflamatorio con contornos borrosos que al desaparecer deja una imagen que contrasta bien sobre la claridad de las regiones apicales.

*c) Forma infiltrativa.* Caracterizada por una serie de manchas grandes y difusas, en la mitad superior de ambos campos pulmonares, con tendencia a la formación de cavernas, que por diseminación canalicular de su contenido pueden dar lugar a focos metastásicos múltiples.

**Reinfección.** Comprende un conjunto de lesiones que se presentan en individuos que ya han superado la primoinfección y se encuentran en estado anérgico. Resultan de un nuevo anidamiento bacilar eficaz, casi siempre de origen exógeno.

1. *Infiltrado precoz o inicial.* Es una lesión infiltrativa que muchas veces representa el brote inicial de la tuberculosis del adulto. Se manifiesta como una sombra aislada, poco oscura, redondeada, homogénea o con aspecto nuboso, límites imprecisos y tamaño entre el de una avellana y una ciruela, aunque la infiltración puede alcanzar todo un lóbulo, constituyendo el «infiltrado precoz lobulítico». Se localiza en las partes altas del pulmón, rara vez se observa en la región hiliar y en los lóbulos inferiores.

© MASSON, S.A. Fotocopiar sin autorización es un delito.

**Fig. 2-71.** Tuberculosis miliar bilateral en un paciente con SIDA.

**Fig. 2-72.** Infiltrado pulmonar tuberculoso que, eventualmente, dará lugar a complicaciones fibrosas masivas.

*La evolución del infiltado precoz* es distinta en relación con la masividad de la infección y resistencia orgánica. Puede:

*a) Reabsorberse por completo* sin dejar huella (caso infrecuente) o *dejando constancia de su paso por líneas y nódulos indurados.*

b) *Transformarse en infiltrado redondo* (o tuberculoma pulmonar), de forma circular y carácter estable.

*c) Reblandecerse con formación de cavernas,* eventualidad frecuente, con el peligro de metástasis bronquiales circunfocales y a distancia. Estas últimas pueden ser de grano fino y distribución amplia y simétrica (recuerdan las granulias), siendo siempre posthemoptoicas, de nódulos gruesos, y en forma de infiltrado. Estas metástasis últimas, así como las formadas por confluencia de nódulos gruesos, se ulceran y se convierten a su vez en fuente de nuevas metástasis (figura 2-72).

2. *Neumonía caseosa.* Proyecta una sombra bastante regular y uniforme, al comienzo en un solo lóbulo pulmonar, en general en el superior o el medio derecho. La imagen es igual a la de todas las lobulitis, pero con el detalle de la aparición precoz de ulceraciones reveladas por unas zonas claras de contorno irregular y grueso anillo pericavitario, así como metástasis nodulares gruesas en el lado opuesto, que rápidamente confluyen y se ulceran.

3. *Bronconeumonía caseosa.* Es secundaria a otras formas de tuberculosis pulmonar. Presupone una caverna, motivo de siembras broncógenas. Da una imagen abigarrada, en la cual, junto a las lesiones crónicas, aparecen en ambos campos pulmonares una serie de manchas grandes con tendencia confluente, pero que se pueden individualizar bien. Su opacidad es mediana, sus contornos borrosos, y su forma irregular. Si la evolución se prolonga, pueden aparecer cavernas en uno o varios elementos.

4. *Tuberculosis fibrocaseosa común* (tuberculosis común del adulto). Su síndrome radiológico es complejo y abigarrado. Suelen descubrirse retracciones de la pared de un hemitórax o de los dos, con desviación traqueal, mediastínica o ambas. Los senos costodiafragmáticos a menudo están borrados, el contorno del diafragma presenta dentellones o deformidades y es frecuente ver la línea pleural marginal. En los campos pulmonares, la distribución lesional rara vez es simétrica, siendo más extensa en un hemitórax. Comprende imágenes cavitarias con anillo más o menos borroso (figs. 2-73, 2-74), nivel líquido y sistema de drenaje situados preferentemente en las partes altas, y nódulos exudativos de localización pericavitaria o a distancia, constituyendo acumulaciones en forma de infiltrados (figs. 2-75, 2-76). En las fases finales, hay invasión de las zonas del parénquima (antes indemnes) por numerosos nódulos exudativos más o menos grandes y dispuestos en acumulaciones, lo que revela su origen aspirativo.

5. *Tuberculosis fibrosa.* Según la extensión y el asiento de las lesiones fibrosas, se distinguen las siguientes formas:

**Fig. 2-73.** Tuberculosis cavitaria. Atelectasia. Visión panorámica.

**Fig. 2-74.** Tuberculosis cavitaria. Visión lateral.

*a) Difusa.* Los elementos lesionales se reparten simétricamente por ambos campos pulmonares, aunque con predominio apical. Hay ensanchamiento de los espacios intercostales, a veces con retracción apical. La participación pleural se manifiesta bajo la forma de casquetes en el vértice, cisuritis, adherencias de senos costodiafragmáticos, etc. (figs. 2-77 y 2-78).

La silueta cardíaca puede presentar el aspecto del «corazón en gota» o mostrar un moderado aumento de los diámetros transversales, en especial a expensas del corazón derecho.

El parénquima pulmonar tiene los hilios opacos, a veces con callosidades y, en general, algo ascendidos. La trama es nítida. Existe hiperclaridad en el resto del parénquima, y diseminados por él, hay nódulos duros en parte, muchas veces caseificados, en otras ocasiones acompañados de manchas irregulares, oscuras, bien definidas, que representan zonas de fibrosis más extensas.

Esta forma de tuberculosis fibrosa procede de las diseminaciones nodulares hematógenas productivas al involucionar (fig. 2-79).

*b) Densa.* Se aprecia opacidad en ambas partes altas, que comprende, generalmente, los vértices y las regiones subclaviculares. Dentro de esta opacidad pueden observarse zonas más oscuras que le confieren aspecto jaspeado, o espacios claros en relación con cavernas. En el resto de los campos pulmonares, los hilios están algo ensanchados y, sobre todo, ascendidos. Son frecuentes los dentellones diafragmáticos, las líneas cisurales y la hiperclaridad de las bases por enfisema. El corazón tiene la silueta en

**Fig. 2-75.** Tuberculosis cavitaria. Visión proximal.

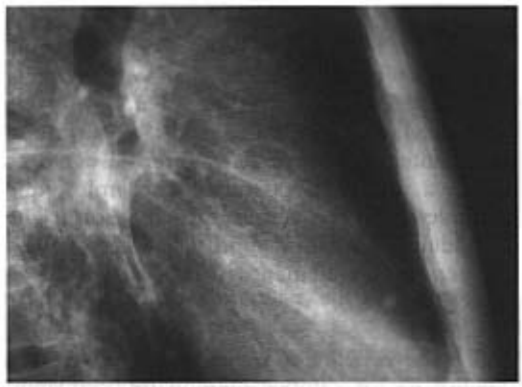

**Fig. 2-76.** Tuberculosis cavitaria. Visión proximal lateral.

© MASSON, S.A. Fotocopiar sin autorización es un delito.

**Fig. 2-77.** Fibrosis por tuberculosis antigua. Visión panorámica.

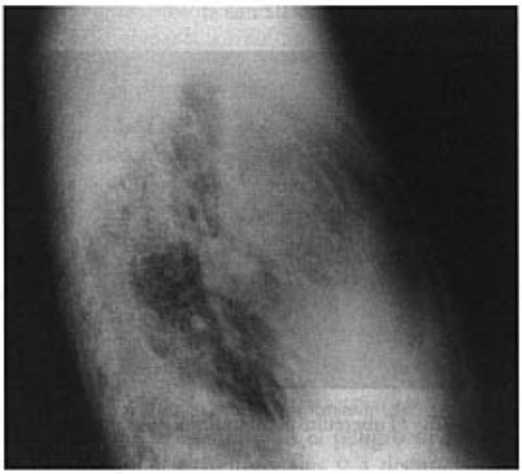

**Fig. 2-78.** Fibrosis por tuberculosis antigua. Visión lateral.

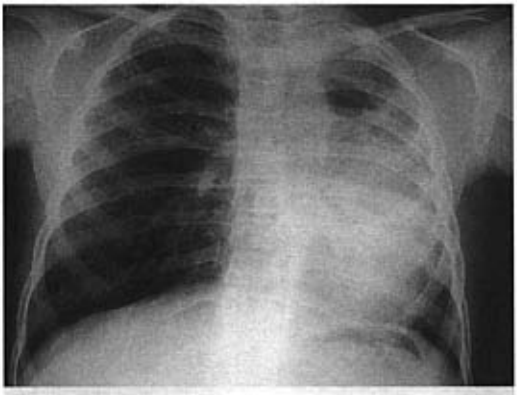

**Fig. 2-79.** Tuberculosis fibrocaseosa difusa con caverna apical.

**Fig. 2-80.** Tuberculosis fibrosa densa con cavitación y opacidad en ambos vértices. Los hilios están elevados y las bases son hiperclaras por enfisema.

gota, característica de los enfisematosos, y en la parte superior del mediastino, la tráquea suele estar desviada hacia uno u otro lado. Como la forma anterior, la tuberculosis fibrosa densa es debida a una siembra miliar, bacilémica, que confluye en ambos vértices, reactivación *in situ* de nódulos indurados y procesos atelectásicos que retraen los elementos más bajos hacia el vértice (fig. 2-80).

6. *Ulcerocirrótica o ulcerofibrosa.* En la parte superior de los campos pulmonares, ocupando aproximadamente un tercio del parénquima, hay masas oscuras, duras, no del todo uniformes, entre las cuales destacan las imágenes cavitarias. Los hilios están desviados hacia arriba y las líneas broncovasculares son rectas en el campo inferior. Es frecuente la hiperclaridad de las bases. Esta forma puede darse por ulceración de la variedad fibrosa densa o a partir de lesiones de tipo fibrocaseoso común, que tengan inicialmente un origen nodular bacilémico, o a partir de un infiltrado cualquiera.

7. *Fibrotórax.* Hay una gran opacidad uniforme que ocupa todo un hemitórax retraído, con imágenes cavitarias en forma de espacios claros en la parte superior. El mediastino y la tráquea están muy desviados hacia el lado enfermo, proyectándose esta última en forma de una cinta clara de trayecto flexuoso. No es raro observar

lesiones contralaterales, pero, salvo en períodos de brote, tienen un aspecto duro y su evolución hacia la actividad no es frecuente.

## Neumoconiosis

Con este término se designa la fibrosis linfoectásica que resulta de la inhalación sostenida durante años, de diversas clases de polvos orgánicos o inorgánicos. Conduce a la formación de áreas de tejido fibroso intersticial denso, que al reunirse motivan sombras extensas. No rara vez se asocia con la tuberculosis (fig. 2-81).

*Se pueden describir tres estadios:*

1. Hay *aumento* de densidad de la sombra hiliar y reforzamiento de la trama radiológica del pulmón; semeja la imagen del pulmón de estasis.
2. Aparece en *nódulos* de tamaño distinto (desde el de un grano de mijo hasta el de un guisante) en el entrecruzamiento de las estructuras radiculares del pulmón; estos nódulos destacan por la densidad de su sombra, por su número relativamente escaso y por distribuirse simétricamente en la parte media de ambos campos pulmonares, respetando vértice y base; las adenopatías hiliares son muy manifiestas.
3. Se caracteriza por la *formación* de masas densas y extensas, las cuales se disponen, preferentemente, en la parte lateral de la región infraclavicular; hay intensas zonas de esclerosis alternando con otras de enfisema; las anomalías diafragmáticas son frecuentes (púas, elevaciones en forma de tienda, etc.).

La presencia de *tuberculosis* se reconoce por la formación de cavernas (la neumoconiosis pura puede ulcerarse, pero lo hace raramente), por la asimetría de las lesiones, por la afectación de los vértices y por la presencia de sombras diseminadas, polimorfas, correspondientes a sombras tuberculosas broncógenas.

## Sífilis

No existen signos radiológicos característicos. Se distinguen dos formas fundamentales:

1. *Gomosa o tumoral.* El elemento característico de la primera es la presencia de una formación más o menos redondeada (goma), la cual puede adquirir el tamaño de una naranja, si se ulcera; por necrosis celular, da lugar a la formación de una cavidad.
2. *Intersticial.* La forma intersticial terciaria origina un proceso indurativo crónico de los pulmones y de la pleura, que en nada se diferencia de la esclerosis pulmonar debida a otras causas.

**Fig. 2-81.** Fibrosis intersticial difusa (paciente que trabajaba en minas de oro). TAC torácica. L, izquierda; R, derecha.

## Micosis

Distinguimos la actinomicosis, la nocardiosis, la blastomicosis, la histoplasmosis, la coccidioidomicosis, la aspergilosis y la esporotricosis. Salvo la aspergilosis, que motiva una masa redondeada, homogénea, de contornos regulares, que se mueve dentro de una cavidad clara (*fungus ball*, de los anglosajones), las restantes micosis carecen de signos radiológicos típicos (fig. 2-65).

Los lóbulos superiores suelen ser los más afectados, con imágenes inespecíficas sugerentes de procesos tuberculosos, neoplásicos, inflamatorios. Tiene tendencia a recidivar y producir atrofias pulmonares. Es frecuente la participación pleural, sobre todo en la actinomicosis por transmisión directa del proceso.

## Adenomegalias sarcoidóticas

Son de localizacion hiliar, bilateral, simétricas, de gran tamaño y redondeadas, en «patata» o en «gemelos de patata». El parénquima pulmonar suele ser normal. Si se asocian con eritema nudoso y artralgias difusas, constituyen el *síndrome de Löfgren* (fig. 2-82).

© MASSON, S.A. Fotocopiar sin autorización es un delito.

**Fig. 2-82.** Sarcoidosis. Adenomegalias hiliares bilaterales.

## Pleuritis. Pleuresía

La inflamación de las hojas pleurales puede ser seca o ir acompañada de derrame. La primera forma, llamada también «fibroplásica», da una imagen radiológica muy pobre. Cuando se afecta toda la pleura de la gran cavidad (pleuritis seca generalizada), se observa un ligero velado difuso e inmovilidad relativa de la parrilla costal y del diafragma. Si se limita a un vértice (pleuritis seca apical), el velado se observa en éste, siendo la sombra tan tenue que permite su aclaramiento por la tos. En la pleuritis seca interlobular, la imagen radiológica ofrece una sombra oscura, acintada, triangular o lineal. La imagen triangular muestra la base adosada al hilio, y el vértice se prolonga con una línea hacia la periferia.

El signo radiológico más llamativo de la pleuritis seca diafragmática es la paresia del diafragma por la vecindad de la reacción flogística pleural.

En la pleuritis con derrame, la porción inferior del campo pulmonar (en los derrames pequeños, sólo la parte inferoexterna) está ocupada por una zona de sombra densa y homogénea; ésta es más elevada en la línea axilar, y su límite superior, más o menos marcado, es cóncavo y borroso. Los grandes derrames (fig. 2-83) pueden cubrir todo el campo pulmonar de una sombra densa que no permite ver las estructuras situadas debajo (densidad hídrica, en oposición a la neumónica o parenquimatosa). Con frecuencia desvían el corazón hacia el lado sano, sin que el grado de desplazamiento guarde relación exacta con la cantidad de líquido. Si la cavidad pleural está tabicada por adherencias, se forman cavidades llenas de líquido.

El derrame enquistado de la gran cavidad, adosado a la pared torácica cuando asienta en la región axilar, proyecta una sombra densa con amplia base en la pared torácica y un límite arqueado y bien deslindado respecto al campo pulmonar claro. Cuando están situados en las paredes anterior o posterior del tórax, aparecen generalmente en la radiografía frontal como una sombra extensa, esfumada, fácil de confundir con una condensación pulmonar, a menos que se examine al enfermo en proyección lateral, que evidencia su condición de formaciones parietales.

La pleuritis enquistada interlobular o cisural da una opacidad homogénea, bien deslindada por todos los lados.

La pleuritis de la cisura derecha, pequeña o media, aparece como una sombra oscura más o menos fusiforme, bien limitada por arriba y más difusamente por abajo, situada a nivel de la II o IV costilla por delante. Su imagen es bastante típica en la proyección anteroposterior.

En la gran cisura derecha, los derrames ofrecen en la proyección transversa, la imagen de huso o lente biconvexa. Estos derrames pueden localizarse en la parte alta o baja únicamente.

Las pleuresías de la cisura interlobular izquierda muestran en la proyección anteroposterior una gran sombra que deja únicamente libres el vértice y el seno costodiafragmático. En la pro-

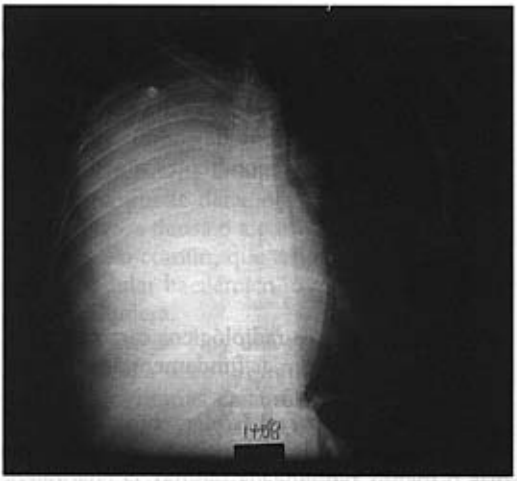

**Fig. 2-83.** Derrame pleural masivo paraneoplásico.

yección transversa, ofrecen una imagen fusiforme, dirigida de arriba abajo y de atrás adelante, en el período inicial de la afección. Si el derrame es abundante, se producen atelectasias en las zonas pulmonares vecinas, y los bordes de la imagen pierden nitidez.

La pleuresía diafragmática del lado izquierdo motiva un aumento de la sombra diafragmática, que adopta la forma de hoz, más ancha en su parte media. En el lado derecho, el diagnóstico es difícil por la opacidad hepática y la tendencia del derrame a localizarse en el seno costodiafragmático posterior (fig. 2-84).

Las pleuresías mediastínicas se caracterizan por una sombra en forma de banda adosada a la silueta cardíaca. Cuando el derrame es abundante, tiende a localizarse en las partes bajas, y la imagen adopta una forma triangular, siendo muy difícil de distinguir de la pericarditis con derrame.

### *Lesiones residuales de la inflamación pleural*

Las inflamaciones de la pleura, tanto si son secas como con derrame (sobre todo estas últimas), pueden dar lugar a lesiones residuales de mayor o menor importancia. Éstas consisten en:

1. *Adherencias en ambas hojas pleurales.* Se encuentran:

*a) Entre el pulmón y la pleura parietal.* Pueden ser en forma de placas o de bridas. Las adherencias en forma de placas se observan sobre todo en los vértices, entre el pulmón y el diafragma y entre el pulmón y el mediastino. En cambio, entre el pulmón y la pared costal, son más frecuentes las adherencias en forma de bridas. Las adherencias mediastínicas y diafragmáticas aparecen como deformidades, crestas, adherencias del seno costodiafragmático, o como deformidades dentelladas en el perfil del mediastino. En el vértice, se observan velos e imágenes en «casquete pleural», con su borde irregular; pequeños triángulos con base apical y el vértice en el pulmón, etc. En el resto de la pared costal, sólo aparece, y no siempre, una línea o banda marginal.

*b) En los espacios interlobulares.* En forma de líneas más o menos gruesas, que siguen la dirección de las cisuras y pueden aparecer arqueadas o deformadas, si existen procesos parenquimatosos vecinos de tendencia retráctil.

*c) Entre las distintas partes de la pared.* Como la adherencia y ocupación del seno costodiafragmático consecutivo a un derrame o neumotórax.

2. *Calcificaciones pleurales.* Como secuela de pleuritis serofibrinosas o supuradas, o de un hemotórax traumático. Su forma es variada, con aspecto de racimos o arborizaciones de coral, placas anchas o alargadas a veces muy extensas (pulmón acorazado), en «chorreado de vela», en estrías que remedan dicha imagen, «en hoz», etc.

3. *Sínfisis pleural y paquipleuritis.* La primera consiste en la adherencia entre las hojas pleurales de toda la cavidad secundaria a una pleuritis exudativa con derrame abundante y desviación mediastínica, y la imagen opaca de la esclerosis pulmonar, casi siempre asociada a esclerosis pulmonar de origen pleural.

**Fig. 2-84.** Empiema pleural.

## Neumotórax

Su signo más importante es el «borramiento» de las estructuras del pulmón por el aire que clarifica una porción más o menos amplia del hemitórax. Puede ser total (el límite del pulmón colapsado destaca bien si la pleura visceral se encuentra engrosada) o tabicado, por adherencias que motivan la formación de cámaras (a veces múltiples y con nivel líquido), que se visualizan mejor en espiración forzada (fig. 2-85). Cuando el neumotórax total se complica con derrame, aparece una típica imagen hidrogaseosa con nivel horizontal (hidroneumotórax).

© MASSON, S.A. Fotocopiar sin autorización es un delito.

## Procesos mediastínicos

La mayoría son procesos neoformativos, adenopáticos o quísticos (fig. 2-86). El diagnóstico etiológico se basa, en gran parte, en su situación topográfica. En el mediastino, cabe distinguir las formaciones neoformativas (tumores verdaderos) de los falsos tumores, grupo heterogéno que incluye anomalías cardiovasculares (aneurismas, arcos aórticos, etc.), y digestivas (acalasia, hernias diafragmáticas, etc.), carcinomas broncopulmonares propagados, procesos inflamatorios de etiología varia (mediastinitis agudas y crónicas, pleuritis mediastínicas), adenitis (la más frecuente es la traqueobronquial tuberculosa), abscesos pótticos o amebianos, etc.

La importancia de este grupo es notoria, al plantearse el diagnóstico diferencial, por cuanto mochos de sus componentes constituyen formaciones circunscritas torácicas.

### *Clasificación de los tumores mediastínicos*

Los tumores del mediastino se clasifican, según su localización, en:

1. *El mediastino anterior* (niveles superior medio o inferior). Bocios retrosternales o endotorácicos y bocios aberrantes, adenoma paratiroideo, timonas y paratimonas, teratodermoides y corioepiteliomas, higroma cístico.

2. *El mediastino posterior.* A este nivel se pueden encontrar una gran variedad de neoformaciones quísticas o sólidas, siendo las más frecuentes las de origen neurogénico (neurinomas o neurofibromas son los más frecuentes) a veces de gran tamaño. Algunas se prolongan a través del orificio de conjunción del cuerpo vertebral, dando lugar al tumor en «reloj de arena».

3. *Cualquier nivel o en el mediastino medio.* Tumores de origen vascular (hemangiomas, hemangioendoteliomas), broncógenos o ganglionares malignos (linfosarcoma, reticulosarcoma, enfermedad de Hogdkin, etc.) o benignos (tuberculosos, sarcoidosis, duplicaciones quísticas del esófago o de los bronquios).

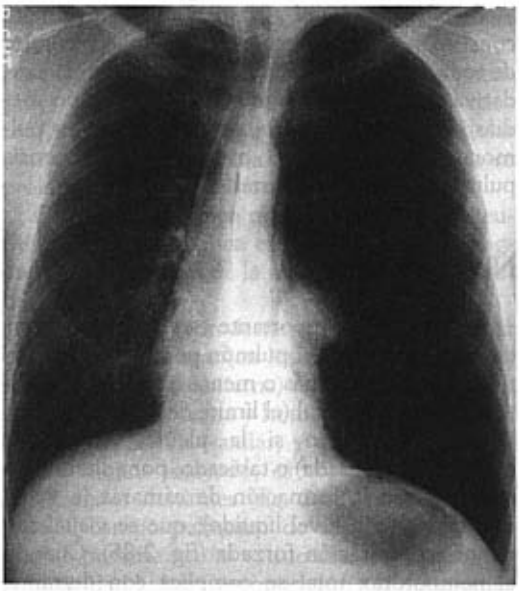

**Fig. 2-85.** Neumotórax izquierdo. Desplazamiento mediastínico hacia el hemitórax sano.

En las mediastinitis, se observa una borrosidad patente de los límites de la sombra mediastínica y el sombreado superior de la claridad normal del espacio retrocardíaco, con la sombra circunscrita de un absceso en caso de supuración; las crónicas (sifilíticas, tuberculosas, inflamatorias) se manifiestan en forma de sínfisis pleurales (con retracciones y distopias) que conducen a la «mediastinitis callosa» de Küssmaul o «mediastino acorazado».

En el enfisema mediastínico, la imagen radiológica anteroposterior descubre una zona clara entre el mediastino y el pulmón, a la inversa de lo que sucede en el neumotórax.

## BRONCOSCOPIA

Es el método de exploración directa del árbol traqueobronquial mediante el broncoscopio fle-

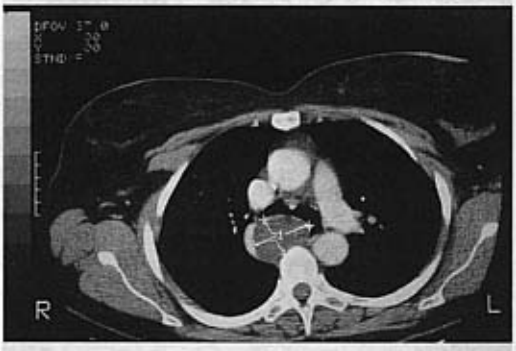


**Fig. 2-86.** Quiste mediastínico. TAC torácica. L, izquierda; R, derecha.

xible de fibras ópticas. La técnica broncoscópica es sencilla y rápida en manos hábiles. Precisa de anestesia local de la faringe primero y de la tráquea y bronquios después. Con la broncoscopia se estudian las alteraciones de las mucosas bronquial y traqueal, ya sean de orden inflamatorio (edema, congestión, granulaciones vegetantes, úlceras, estenosis fibrosa, etc.) o de índole tumoral; neoplasias benignas, sésiles o pediculadas, o malignas con aspecto ulcerado vegetante o ulcerovegetante. En las neoplasias peribronquiales, hay deformidad del bronquio por compresión y plegamiento vertical de la mucosa.

*Indicaciones de la broncoscopia.* Sus principales indicaciones son:

1. *Sospecha de un tumor bronquial.* Cuando éste se localiza en la proximidad de la carina, en los bronquios lobulares y en la entrada de los segmentarios, aparece inmediatamente. Cuando es más distante, la decoloración de los segmentarios de los cuales es tributario y su inmovilidad, son signos indirectos de tumor maligno. De dicha inmovilidad y de las distorsiones de la zona en que asienta la lesión, deducimos la masa de parénquima invadido o no aireado. El aumento del ángulo carinal significa adenopatías de la bifurcación traqueal, de índole neoplásica o inflamatoria. Casi siempre se completa con la biopsia.

En los tumores de los bronquios principales, el resultado de la biopsia broncoscópica (si se ha obtenido correctamente) es positivo en todos los casos. En las de los lobulares inferiores, en el 88,6 % del lado derecho y en el 86,4 % del lado izquierdo. En las del bronquio del lóbulo medio, en el 57 %, y en los lobulares superiores, en el 58,7 % del derecho y en el 32,6 % del izquierdo.

2. *Supuraciones broncopulmonares.* Sirve para su localización (labor facilitada por una radiografía previa) y posible desagüe.

3. *Hemoptisis sin enfermedad pulmonar.* La causa puede ser una mucosa congestiva y sangrante, un tumor benigno o maligno en sus estadios iniciales o en la tuberculosis traqueobronquial ulcerada, caso en el cual hay bacilo de Koch en la secreción.

4. *Atelectasias intermitentes o criptogenéticas y tos inexplicable aun al examen somático más detenido.*

5. *Miscelánea.* Este método es también útil para el examen separado de la expectoración de cada pulmón, para la exploración funcional de cada pulmón en particular y para realizar el desagüe de supuraciones, la extracción de cuerpos extraños, la aspiración de secreciones para preparar autovacunas y la instilación de sustancias medicamentosas.

Entre las contraindicaciones parciales de la broncoscopia, figuran la caquexia y las afecciones cardiovasculares graves, las supuraciones acompañadas de gran reacción neumónica, las lesiones tuberculosas laríngeas ulceradas, las hemoptisis recientes, la tuberculosis muy extensa y la cifoscoliosis grave.

## PLEUROSCOPIA O TORACOSCOPIA

Permite la exploración visual de la cavidad pleural, gracias a un aparato provisto de un dispositivo óptico llamado pleuroscopio, el cual precisa la existencia previa de un neumotórax que puede ser creado artificialmente en el momento del examen. Sirve como complemento diagnóstico:

1. *En el neumotórax espontáneo.* Para localizar sobre la superficie pleurovisceral la fístula, formaciones bulbosas subpleurales, etc., causantes del accidente.

2. *En las pleuritis de etiología imprecisa.* Se completa con una biopsia de la pleura parietal.

3. *Para fijar el tamaño y adherencias de un tumor pulmonar cortical o mediastínico.* Después de un neumotórax diagnóstico, ayudados por el colapso controlado de un pulmón, por medio de un tubo endotraqueal «doble», bajo el control de un anestesista.

## MEDIASTINOSCOPIA

Permite la exploración del mediastino superior con biopsia de tejidos. Es útil para el diagnóstico de los tumores mediastínicos, sarcoidosis y todas las neumopatías en las que participan los ganglios linfáticos mediastínicos. Presenta ventajas frente a la biopsia de los ganglios preescalénicos, para diagnosticar y juzgar la operabilidad del carcinoma bronquial, aun cuando no es inocua y requiere manos expertas, técnica estéril y anestesia general en la mayoría de los casos. Es especialmente útil en las lesiones que afectan al mediastino derecho.

## PRUEBAS CUTÁNEAS

Son importantes para el diagnóstico etiológico de diversos procesos respiratorios.

© MASSON, S.A. Fotocopiar sin autorización es un delito.

## Reacción de Mendel-Mantoux

Consiste en la inyección intradérmica de 0,1 ml de una solución de tuberculina antigua de Koch, a diversas diluciones (la OMS aconseja el empleo de la tuberculina PPD *[Protein Purified Derivate]* con el fin de unificar los resultados).

Si la reacción es positiva, se forma un infiltrado palpable al cabo de 2-4 días, a veces con fenómenos tóxicos generales (fiebre, malestar general, astenia).

La *reacción negativa* (anergia positiva) se observa:

1. En los *sujetos vírgenes de todo contagio* o en pleno período de incubación de la primoinfección, que en el hombre puede durar varias semanas.
2. En los que *han curado por completo* sus lesiones, con destrucción total del bacilo.
3. En *portadores de bacilos* e incluso de lesiones tuberculosas activas (anergia negativa); esto sucede en los casos siguientes:

*a)* En los individuos con *inmunidad muy elevada,* con potentes anticuerpos que neutralizan la tuberculina antes de que pueda actuar.

*b)* Por *falta de reacción cutánea* en determinados estados (embarazo, menopausia, senectud).

*c)* Por la *extrema gravedad del proceso* tuberculoso (anergia negativa final).

*d)* Por la *acción de ciertas enfermedades* como el sarampión, tos ferina, mononucleosis infecciosa, Hodgkin, sarcoidosis, hepatopatías (la reacción a la tuberculina previamente positiva se vuelve negativa en el 47 % de las hepatitis leves, en el 55 % de moderadas y en el 90 % de las severas), grave caquexia de cualquier origen.

*e)* A causa de *ciertos fármacos* (corticoides, vitamina $B_1$, vitamina C, inyecciones terapéuticas de tuberculina).

## Reacción de Casoni

Cuando es positiva, a los 15-20 min produce una pápula roja edematosa, con seudópodos; hacia las 24 h los síntomas disminuyen y desaparecen en pocos días. Es positiva en el 90 % de los quistes hidatídicos pulmonares. La reacción de Casoni sólo es específica si es precoz, pues está ligada a los polisacáridos propiamente parasitarios del líquido hidatídico. En cambio, la tardía (12-24 h) depende de las albúminas hidatídicas no parasitarias, por lo que es una reacción proteínica no específica.

## Test de Kwein

Se inyecta en la dermis una papilla de tejido sarcoidótico, y la toma de una muestra, después de algunas semanas, del punto inyectado, muestra una reacción nodular epitelioide.

## Pruebas cutáneas y mucosas en el asma alérgico

Para la investigación de los posibles alergenos, causa de la aparición de anticuerpos o reaginas, se emplean una serie de pruebas cutáneas y mucosas, sin olvidar que unas pruebas positivas no implican indefectiblemente que dicho alergeno tenga importancia como factor causal del síndrome asmático. Asimismo, un resultado negativo no excluye definitivamente el papel clínico del alergeno estudiado.

# PUNCIONES BIÓPSICAS Y BIOPSIAS QUIRÚRGICAS

Son muy útiles para el diagnóstico de los procesos pleuropulmonares circunscritos o diseminados:

1. *Punción pleural* (toracocentesis). Permite la obtención del líquido pleural con finalidad diagnóstica y terapéutica.
2. *Biopsia pleural.* Tiene por finalidad extraer un fragmento de pleura parietal para realizar su estudio histopatológico y bacteriológico. Este tipo de examen puede realizarse de tres maneras diferentes:

*a)* Durante el curso de una *pleuroscopia* (biopsia dirigida). La toma se realizará con la pinza introducida en la cavidad pleural a través de la cánula del pleuroscopio. Es fácil en los casos en que es posible visualizar imágenes parietales accesibles, como un nódulo o lesión circunscrita.

*b)* Durante el curso de una *toracotomía.*

*c)* Mediante *punción por trocar* especial. Se emplean agujas de extremo romo. Sólo es aconsejable en el caso de que exista un derrame líquido; la biopsia en las paquipleuritis secas expone a la perforación pulmonar.

Las indicaciones de la biopsia pleural son las pleuritis sin etiología conocida, las paquipleuritis en las que no se puede establecer una relación con enfermedades pleuropulmonares anteriores y los tumores yuxtaparietales primarios o metastásicos.

El valor de la punción biópsica en los derrames tuberculosos es superior a los métodos bacteriológicos (cultivo de líquido pleural en el medio de Löewenstein).

3. *Punción biópsica transparietal del pulmón.* La aguja empleada es de bisel largo de 10 cm de longitud y 10/10 de diámetro. Previa anestesia de los tegumentos y del espacio intercostal justo por encima del borde superior de la costilla indicada, se practica la punción en dos tiempos, penetración parietal seguida de la penetración rápida intratorácica, advirtiendo en este momento que el enfermo contenga la respiración. Se retrae el mandril, se adapta una jeringa y se aspira. El producto obtenido se extiende sobre un portaobjetos que es debidamente coloreado.

Entre las complicaciones observadas, se señala la producción en algún caso de un neumotórax parcial sin consecuencias. Sólo se puncionan las tumoraciones que miden un mínimo de 3 cm de diámetro y que no sobrepasen los 9 cm de profundidad, escogiendo las más accesibles de acuerdo con los datos proporcionados por las radiografías de frente y de perfil.

4. *Biopsia pulmonar abierta.* Posee la ventaja de poner a disposición del anatomopatólogo fragmentos pulmonares voluminosos escogidos durante el acto operatorio. Si las lesiones pulmonares son difusas, se practica una toracotomía anterolateral de una longitud de 8-10 cm sin resección costal, y si son circunscritas a una región determinada, se actúa sobre ésta resecando un segmento de costilla, si son ello es necesario. La cavidad pleural se drena con un tubo torácico.

Los incidentes o accidentes de este método son raros; los casos de muerte han sucedido en personas con insuficiencias respiratoria, cardíaca o coronaria grave o llegados a la fase final de una neoplasia. Las neumopatías parenquimatosas difusas (colagenosis, esclerodermia, neumoconiosis atípicas, localización pulmonar de la enfermedad de Hand-Schüller-Christian, cáncer alveolar, etc.), y las lesiones más o menos limitadas, pero situadas profundamente, constituyen la principal indicación de este método.

5. *Biopsia pulmonar broncoscópica.* Se obtienen diminutas piezas (2-3 mm de diámetro) de más de un segmento, o incluso de cada uno de los pulmones, con pinzas flexibles. Los peligros son el neumotórax, enfisema mediastínico y subcutáneo (sobre todo en pacientes tosedores) y hemorragia.

6. *Biopsia de los ganglios prescalénicos.* Tiene por objeto extraer el tejido celulograsoso comprendido entre los músculos esternocleidomastoideo y escaleno, o sea la conjunción cervicomediastínica. Esta lámina conjuntivoadiposa contiene una o varias formaciones linfáticas que reflejan el estado de los ganglios mediastínicos.

La mayoría de las biopsias se efectúan en el lado derecho; se considera que los linfáticos supraclaviculares de este lado drenan el pulmón derecho y el tercio inferior del pulmón izquierdo, mientras que los linfáticos supraclaviculares izquierdos sólo recogen la linfa del tercio superior del pulmón izquierdo, cuyo tercio medio tiene un drenaje mixto.

Representa un paso firme y seguro en el diagnóstico de neumopatías sarcoidóticas y tuberculosas, del cáncer broncopulmonar y de todas las imágenes pulmonares densas y de difícil filiación.

7. *Biopsia del ganglio mamario.* Ayuda al diagnóstico de los procesos pleurales. Se realiza con anestesia local, en el II espacio intercostal del plano torácico anterior, entre las líneas axilares anterior y media.

## ■ EXÁMENES DE LABORATORIO

Los datos más útiles para el diagnóstico de los procesos respiratorios se obtienen examinando los esputos, el líquido pleural (previa toracocentesis) y la sangre en sus aspectos morfológico y químico.

### EXAMEN DEL ESPUTO

Ya ha sido comentado con detalle al inicio del capítulo.

### EXAMEN DEL LÍQUIDO PLEURAL

Se obtiene por medio de una punción pleural (o toracocentesis), que salvo contraindicaciones excepcionales (síndrome hemorrágico, tratamiento anticoagulante) es obligada de manera categórica a la menor sospecha de derrame.

© MASSON, S.A. Fotocopiar sin autorización es un delito.

El lugar de la punción se determina de acuerdo con la percusión y examen radiológico (frente y perfil). Se punciona en medio de la zona mate o sus partes declives (a veces se fracasa por hacerlo demasiado bajo), después de limpiar la piel con un antiséptico y de anestesiar el área en cuestión.

El sujeto se coloca sentado y confortablemente apoyado con los hombros hacia delante para redondear la espalda y mover los omóplatos.

Se emplea un trocar con mandril de longitud y grosor convenientes, después de haber comprobado si ajusta bien con el manguito de la jeringa y no está obturado. Se apoya el dedo en el espacio intercostal escogido (el mejor sitio para los derrames libres son los espacios VII-VIII, en la línea axilar posterior) y se punciona perpendiculalmente a la pared, rozando el borde superior de la costilla inferior para no herir el paquete vasculonervioso situado a lo largo de la parte superior del espacio intercostal. Se comprueba la penetración de la aguja por la sensación de atravesar la pleura parietal; entonces se retira el mandril y se aspira con suavidad con la jeringa. Se evitará el profundizar con exceso, así como el inyectar aire.

Recogido el líquido que se necesita, se coloca de nuevo el mandril (guardado durante la maniobra en un espacio estéril) y se retira el trocar de un golpe seco. Se apoya y frota unos minutos sobre la herida con una torunda empapada con antiséptico y se ruega al paciente que guarde reposo en cama el tiempo que precise, en el decúbito lateral opuesto. Si se extrae una cantidad excesiva de líquido, cabe la posibilidad de un edema agudo de pulmón unilateral o una crisis vagal.

En el líquido pleural obtenido, se consideran una serie de datos que completan la orientación diagnóstica:

1. *Caracteres físicos.* El derrame es de color ambarino, más o menos rosado en relación con la diapédesis eritrocítica, y poco viscoso en el hidrotórax mecánico, y de color más subido (recuerda el de la orina) y viscosidad elevada en la pleuritis inflamatoria:

*a)* Aspecto *sanguinolento* (rara vez amarillo cítrico), en el carcinoma broncopulmonar, pleuritis tuberculosa y traumatismos, siendo preciso asegurarse de que la sangre no procede de la herida accidentada de la pared en el curso de la punción, cosa fácil, pues ésta se coagula, mientras que se sedimenta sin coagular si se trata de un líquido hemorrágico.

*b)* *Opalescente,* con un aspecto entre jabonoso y lechoso en ciertos procesos tumorales pleuropulmonares y mediastínicos, y secundariamente en los tuberculosos.

*c)* *Turbio,* homogéneo, amarillento con reflejos verdosos y muy viscoso en los derrames purulentos (piotórax o empiema) neumocócicos.

*d)* *Mal ligado* y grumoso, en los estafilocócicos y tuberculosos.

*e)* *Blancoamarillento,* puriforme, viscoso o pastoso, en la pleuritis colesterótica de origen tuberculoso, tóxico (alcohol), traumático (por transformación de la colección hemorrágica) o dismetabólico.

*f)* En los derrames por gérmenes anaerobios, el dato más llamativo es su *olor fétido,* pútrido, fecaloideo.

*g)* Cuando un derrame pleural envejece, el signo más conspicuo es la *presencia de bilirrubina,* y sobre todo de cristales de colesterina y gotas de ácidos grasos.

2. *Análisis químicos.* En los líquidos pleurales, la cantidad de cloruros es más elevada que en la sangre, tanto para los exudados como para los trasudados.

El calcio (en su mayor parte, calcio difusible no unido a proteínas) muestra cifras bajas para los trasudados.

Es constante el aumento de potasio respecto al suero; esta diferencia es menos manifiesta en los trasudados y máxima en los derrames inflamatorios.

La glucosa, en los trasudados, tiene valores análogos a los de la sangre; su descenso (< 40-50 mg/dl) es propio de los derrames inflamatorios y reumáticos. En los empiemas, no se encuentra glucosa o sólo en cantidades muy bajas. En los tumores malignos, la cifra varia poco; existe una fuerte probabilidad cuando el nivel es superior a 80 mg/dl. No influye la administración de cortisona, cosa que no ocurre (descenso) en las pleuresías de naturaleza tuberculosa.

En cuanto al peso específico y proteínas, en el trasudado, el primero, generalmente, es inferior a 1.018 y el segundo, menos de 3 g/dl.

Los lípidos se elevan en los derrames quilosos y quilotórax (casi siempre en forma de grasas neutras) y de naturaleza reumática o tuberculosa.

La existencia de cristales de colesterol señala de manera inequívoca que se trata de una efusión tuberculosa.

La existencia de ácido hialurónico afirma, casi con certeza absoluta, un mesotelioma pleural.

En lo referente a las enzimas, en las pancreatitis agudas (con derrame pleural, generalmente izquierdo) la amilasa en el líquido pleural (amilopleuria) alcanza siempre límites altos sin que por ello tenga valor patognomónico pues también se encuentra (pero con cifras más bajas) en pleuresías neoplásicas en franca discordancia con la amilasemia normal. La actividad de la lactatodeshidrogenasa (LDH) del líquido pleural no inflamatorio es más baja que la correspondiente al suero, cosa que no ocurre cuando se trata de exudados inflamatorios o de naturaleza maligna; la estima de esta enzima es índice más fidedigno que la cifra de proteínas para juzgar la naturaleza del derrame.

3. *Examen citológico.* En que atañe a los elementos formes sanguíneos, los polimorfonucleares señalan la presencia de un proceso inflamatorio agudo; los linfocitos o monocitos, tuberculosis, alguna entidad maligna o infección por hongos; y los eosinófilos (> 10 %) un síndrome de Löffer, periarteritis nudosa o enfermedad de Hodgkin. Las células de aspecto atípico orientan, sin duda, hacia procesos malignos. Cabe señalar que la búsqueda es más fácil en aquellos tumores que se descaman con mayor facilidad. Al objeto de aumentar el porcentaje de positividad, se recomienda mandar al laboratorio una cantidad importante de líquido, y, a ser posible, de la parte más baja del derrame o al menos del final de la extracción y no como corrientemente se hace de su comienzo.

4. *Citoquimia celular* (o estudio de la composición química intracelular). Señala que el hallazgo de LDH es un signo de malignidad y que la presencia de fosfatasas ácidas en las vacuolas intraprotoplasmáticas sugiere metástasis pleural de cáncer prostático.

5. *Examen bacteriológico.* Se ve dificultado por la antibioterapia precoz, que ha disminuido la frecuencia del hallazgo de gérmenes. En las pleuritis tuberculosas, el examen directo es, casi sin excepción, negativo. Con el cultivo y la inoculación al cobaya se obtienen un 15-50 % de resultados positivos, siendo más demostrativa la inoculación que el medio de cultivo.

## SANGRE (EXÁMENES MORFOLÓGICO, QUÍMICO Y ENZIMÁTICO)

Existe anemia hipocroma en las neoplasias pulmonares, y en todos los procesos sépticos (supuraciones pulmonares o tuberculosis de larga duración) sobre todo si han sangrado.

En general, en los procesos agudos, es constante una mayor o menor leucocitosis, abundando las formas en cayado (desviación a la izquierda) y las granulaciones tóxicas en su protoplasma; en las neumonitis víricas, existe leucocitosis moderada con linfomonocitosis.

La presencia de polinucleares eosinófilos es constante en el quiste hidatídico, síndrome de Löffler, «neumonía eosinófila» de Meyenburg y Sommer, y en el «edema primaveral alérgico del pulmón» de Engel.

En la hidatidosis, sus valores son moderados (5-10 %) contrastando con los hallados en el síndrome de Löffler (68-70 %).

En la infección tuberculosa activa, hay leucocitosis con abundantes neutrófilos mononunucleares y binucleares; al remitir el proceso se normaliza la cifra de leucocitos con linfomonocitosis y eosinofilia.

En las infecciones bacterianas y víricas, en la tuberculosis activa, y en los procesos neoplásicos, es útil la investigación de la velocidad de sedimentación globular y de la proteína C reactiva, tanto con finalidad diagnóstica y como pronóstico, al comparar entre sí los resultados que se han obtenido en los exámenes sucesivos.

En las afecciones víricas agudas, se buscan anticuerpos, aglutininas y crioaglutininas.

El estado de las inmunoglobulinas (Ig) séricas en el asma bronquial señala niveles elevados de las IgA en las formas con factor infeccioso o de etiología intrínseca, y de las IgE (con valores bajos de las IgA) en las alergénicas. Las reacciones alérgicas son debidas a interacciones antígeno-IgE. Las IgG e IgM presentan variaciones dentro de los límites normales.

En el infarto del pulmón de naturaleza embólica o trombótica, aumentan la LDH y bilirrubinemia sérica con negatividad constante de la creatinfosfocinasa (CPK) y frecuente de la transaminasa glutamicooxalacética (GOT), ambas de gran especificidad muscular. Estos datos se valoran frente al infarto de miocardio, cuya fórmula enzimática es LDH, GOT, CPK, CK-mb y troponinas elevadas, con bilirrubinemia sérica normal.

# ■ EXPLORACIÓN FUNCIONAL

La exploración funcional pulmonar consiste en un conjunto de métodos que permiten el análisis y la medida de la función respiratoria del

© MASSON, S.A. Fotocopiar sin autorización es un delito.

pulmón. Su fin principal es apreciar la repercusión funcional de las neumopatías de cualquier tipo, sea cual fuere su aspecto clínico, etiológico y lesional.

La función respiratoria es un conjunto de procesos mecánicos, fisicoquímicos, nerviosos y humorales, cuyo fin primordial es la normal oxigenación de la sangre y eliminación del anhídrido carbónico procedente de la respiración hística. Estos procesos pueden reunirse en cuatro grupos:

1. *Ventilación.* Mantiene constante la composición del aire alveolar, y con ello asegura la hematosis gracias a la continua entrada y salida de aire por los movimientos respiratorios.
2. *Difusión.* Tiene por finalidad el normal recambio gaseoso alveolocapilar.
3. *Perfusión.* Distribuye la sangre venosa en los distintos territorios alveolares de los pulmones.
4. *Circulación.* Conduce los gases del pulmón a los tejidos y de éstos al pulmón.

La función pulmonar, además de esta finalidad de intercambio gaseoso respiratorio, contribuye al mantenimiento de la homeostasia del pH sanguíneo, tendiendo a compensar las acidosis y alcalosis metabólicas, y a su vez, cuando la ventilación se altera, origina las alcalosis y acidosis respiratorias según se desvía en el sentido de la hiper o de la hipoventilación. Como veremos, el estudio del equilibrio ácido-básico tiene extraordinario interés en patología respiratoria, en especial en la clínica de los síndromes de insuficiencia respiratoria aguda como guía.

# EXPLORACIÓN DE LA VENTILACIÓN

Se efectúa con espirómetros y espirógrafos. Estos últimos inscriben gráficamente los datos espirométricos. Con ellos se obtienen valores estáticos (volúmenes, capacidades) y valores dinámicos (ventilación minuto, capacidad respiratoria máxima, etc.). Los coeficientes (reserva respiratoria, índice de Tiffeneau, etc.) resultan de la relación mutua entre volúmenes, capacidades y valores dinámicos obtenidos por espirometría.

## Medidas estáticas

Comprenden la capacidad vital forzada (CVF), el aire residual, la capacidad total, el espacio muerto anatómico, y el espacio muerto fisiológico (fig. 2-87).

**Capacidad vital forzada.** Es la más importante. Viene definida como el volumen máximo de aire obtenido en el decurso de una espiración forzada que sigue a una inspiración también forzada (CVF). En síntesis, representa las posibilidades de la mecánica ventilatoria exterior (caja torácica, diafragma, pared abdominal y pleuras). Varía entre límites muy amplios, en relación con la edad, sexo, talla y posición, siendo mayor en la sentada que en la de pie y decúbito, por razón de los cambios aportados por la posición al volumen sanguíneo intrapulmonar y a la dinámica del fuelle toracodiafragmático.

Para juzgar la importancia de las modificaciones patológicas, es indispensable comparar el va-

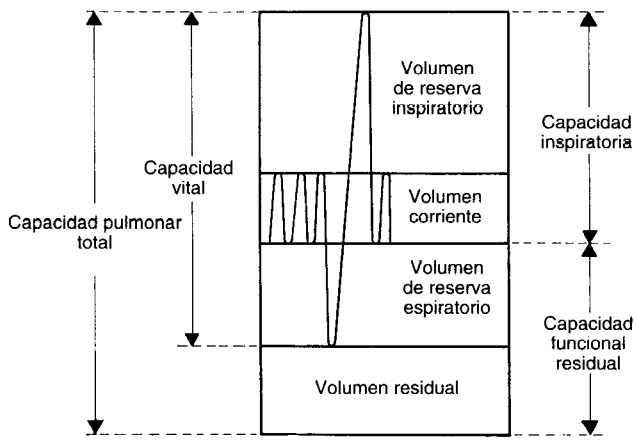


**Fig. 2-87.** Esquema de los volúmenes y las capacidades pulmonares.

lor registrado por cada paciente, con el valor teórico calculado para él. La CV teórica es, en centímetros, el producto de la talla en milímetros por 2 en el hombre y 1,8 en la mujer. Una disminución superior al 15 % del valor teórico así logrado es signo de anormalidad. Se admite la relación de 2,5 l/m de altura en el hombre y 2 en la mujer.

La CVF resulta de la suma de los siguientes volúmenes respiratorios:

1. *Aire corriente o circulante* (volumen corriente, volumen vital). Es la cantidad de aire que entra y sale de los pulmones durante un acto respiratorio normal y en reposo, 500 ml aproximadamente, es decir, un octavo de la CVF.
2. *Aire complementario.* Es la máxima cantidad de aire que puede penetrar en los pulmones por una inspiración forzada, después de una inspiración normal. Valor medio: 1.500-2.000 ml.
3. *Aire de reserva.* Es la máxima cantidad de aire que puede salir de los pulmones por una espiración forzada, después de una espiración corriente. Valor medio: 1.000-1.500 ml.

*Capacidad vital forzada (CVF) = aire corriente + aire complementario + aire de reserva*

**Aire residual.** Es el que queda en los pulmones tras una espiración forzada. Oscila entre 1.000 y 1.500 ml. Es el único valor que no puede ser determinado por espirometría. Su estimación precisa métodos complejos y delicados, operando con mezcla de gases muy difusibles y que no se absorben en el pulmón (helio, xenón). Este aire residual está especialmente aumentado en el enfisema pulmonar; su aumento disminuye la eficiencia ventilatoria, pues al tener que mezclarse el aire corriente con un mayor volumen de aire contenido en el pulmón, su enriquecimiento en oxígeno queda relativamente disminuido o, lo que es lo mismo, precisa de un mayor trabajo respiratorio para mantener las mismas concentraciones en el aire alveolar.

**Capacidad total.** Es el mayor volumen de aire que pueden contener los pulmones y las vías aéreas después de una inspiración máxima; es la suma del aire residual y de la capacidad vital. Valor medio: 4.000-5.000 ml.

**Espacio muerto anatómico.** Una parte del volumen después de una inspiración normal queda en las vías respiratorias altas (fosas nasales, boca, laringe, tráquea y bronquios y aun en los bronquíolos, donde no tiene lugar el intercambio gaseoso). El volumen fisiológico aproximado de este espacio es de 150 ml en el hombre y 100 ml en la mujer.

**Espacio muerto fisiológico.** Es la suma del espacio muerto anatómico más el volumen de aire que llega a alvéolos bien ventilados, pero no perfundidos o mal perfundidos. Normalmente, su volumen es mínimo y se valora dentro del espacio anatómico, pero en el enfisema y la esclerosis vascular pulmonar, el número de alvéolos mal perfundidos es elevado.

## Medidas dinámicas

Entre ellas cuentan las siguientes.

**Ventilación-minuto.** Es el producto del aire corriente por la frecuencia respiratoria. Se suele referir a 1 min. Valor medio: 5.000-12.000 ml.

Estas cifras corresponden al volumen minuto de ventilación pulmonar (también llamada externa), que no siempre es paralela a la ventilación alveolar.

La existencia del espacio muerto es el principal factor de variación entre la ventilación pulmonar y la ventilación alveolar.

Un ejemplo lo aclarará mejor: si en 1 min se hacen 14 respiraciones de 500 ml, la ventilación minuto pulmonar es de 7 l, y la ventilación alveolar será menor de 14 × 150 = 2.100 ml, o sea 4.900 ml. Si se respira más profunda y lentamente, por ejemplo 10 veces por minuto 700 ml, la ventilación minuto será la misma de 7 l, pero la ventilación alveolar será mayor, ya que solamente tendremos que restarle 10 × 150 = 1.500 ml, resultando 5.500 ml. Por el contrario, si la respiración es más frecuente y menos profunda, 20 respiraciones de 350 ml, la ventilación minuto también será la misma, 20 × 350 = 7.000 ml, pero la respiración alveolar será mucho menor que en los casos anteriores, pues tendremos que restar 20 × 150 = 3.000 ml, quedando en 7.000-3.000 = 4.000 ml, lo que demuestra lo antieconómico de la respiración rápida y superficial.

En aquellos procesos en que aumenta el valor del espacio muerto a expensas del crecimiento del espacio muerto fisiológico, como en el enfisema, se acentúan aún más las diferencias entre ambas ventilaciones, pulmonar y alveolar.

También se ve afectada la ventilación alveolar, cuando la relación entre aire corriente y capacidad

© MASSON, S.A. Fotocopiar sin autorización es un delito.

funcional residual se altera por aumentar esta última. Como se dijo anteriormente, al tratar del aumento del aire residual en el enfisema, es distinto el enriquecimiento en $O_2$, que producen estos 500 ml de aire corriente si tienen que mezclarse con 2.500 ml de capacidad funcional residual, que si tienen que hacerlo con 4.000 ml, por ejemplo.

Con la traqueotomía, se reduce el espacio muerto, lo que por sí solo mejora la ventilación alveolar, además de que facilita otras medidas terapéuticas, como la aspiración de secreciones que encharcan el árbol bronquial y la respiración asistida a presiones positivas y negativas.

**Capacidad respiratoria máxima (CRM).** Es la cantidad de gas que penetra en los pulmones cada minuto, mientras el sujeto respira con la amplitud y frecuencia máximas de que es capaz. Como es fatigosa para el paciente, se puede determinar únicamente durante medio minuto y doblar la cifra obtenida: 80-120 l. Esta polipnea artificial representa las posibilidades máximas del fuelle toracopulmonar.

**Volumen espiratorio máximo segundo (VEMS).** *Prueba de Tiffeneau.* Consiste en hacer practicar al paciente, después de una inspiración máxima, una espiración forzada tan completa, rápida e intensa como sea posible. El trazado se registra a gran velocidad y por su mediación se determina el *volumen expulsado durante el primer segundo.* Representa, en la práctica, las posibilidades ventilatorias del parénquima pulmonar y bronquios. El valor normal equivale al 75-80 % de la capacidad vital.

Multiplicando el VEMS por 30 (Tiffeneau y Pinelli) o 37 (Agusti), obtenemos de manera indirecta la *capacidad respiratoria máxima,* tan fatigosa para el paciente y que se presta a valores erróneos.

## Principales coeficientes

Resultan de la relación mutua entre volúmenes, capacidades y medidas dinámicas. Son los indicados a continuación:

1. *Reserva respiratoria.* Es la diferencia entre la CRM y la ventilación minuto. La reserva respiratoria es del 92 %. La cifra que se calcula como normal oscila entre el 90-96 %. Si desciende al 70 %, el paciente ya tiene sensación subjetiva de disnea.
2. *Índice de Tiffeneau (coeficiente de la utilización de la capacidad vital).* Relaciona el VEMS con la capacidad vital forzada. Si el VEMS es de 4 l y la CVF de 5 l, el índice es del 80 %.

En las personas normales, varía entre el 75 y el 80 %. Este índice es independiente, en gran parte, de los factores torácicos, diafragmáticos, pleurales y mediastínicos, pero, en cambio, es influido por los trastornos de la elasticidad pulmonar parenquimatosa y permeabilidad bronquial. Cuando este índice es inferior al 55 %, existe un trastorno enfisematoso. De ahí que la determinación de este coeficiente pueda sustituir la búsqueda del volumen residual, el cual es de muy delicada obtención.

Las determinaciones de la CVF, VEMS y ventilación máxima (VM) deben ser repetidas después de aerosoles farmacodinámicos broncodilatadores o broncoconstrictores. La prueba de la aleudrina es positiva si después de la inhalación el VEMS (prueba de Tiffeneau) aumenta, por lo menos, un 10 %; lo propio podemos decir de la acetilcolina si el VEMS disminuye en igual proporción.

Haciendo inhalar alergenos (polvo, bacterias o pólenes) observando la respuesta broncoconstrictora, se estudia la hipersensibilidad específica del agente causal.

En caso de indicación quirúrgica en un enfermo cuya función global esté disminuida, es útil medir el reparto de la función entre los dos pulmones, merced a la *broncoespirometría* (método de Jacobaeus). Utilizando una sonda de doble luz se hace un registro separado y simultáneo de cada pulmón. En los individuos normales corresponde un 55 % de la función global al pulmón derecho y el 45 % restante al izquierdo.

## Clasificación semiológica de los trastornos ventilatorios

Por su equivalencia espirográfica, los trastornos ventilatorios pueden clasificarse esquemáticamente en dos grupos:

1. *Trastornos por amputación de volumen.* La disminución de la CVF es el signo esencial. La relación VEMS/CVF permanece normal y la VM suele estar bastante bien conservada. Este cuadro espirográfico de aspecto normal y con valores disminuidos ha sido clasificado gráficamente de «aspecto de pequeño rápido». Es propio de las limitaciones parietales, las exéresis y la existencia

de territorios pulmonares excluidos de la ventilación (atelectasia).

2. *Trastornos por lentitud del flujo ventilatorio.* El signo mayor lo constituye la disminución de la relación VEMS/CVF. Con gran frecuencia, la CVF está disminuida y, en mayor proporción, la VM. Este conjunto traduce un defecto difuso de la permeabilidad bronquial (asma, enfisema) o una estenosis bronquial localizada en un tronco importante.

Ni que decir tiene que estos dos tipos de trastornos pueden asociarse en grado variable en un mismo paciente.

## EXPLORACIÓN DE LA DIFUSIÓN

Precisa de la medida de las concentraciones de oxígeno y de anhídrido carbónico contenidas en la sangre arterial. Se recurre a las arterias femoral, humeral o radial. Estas dos últimas tienen la ventaja de permitir la extracción de sangre en el curso de una prueba de esfuerzo, como pedalear sobre una bicicleta ergométrica. La función ventilatoria es cualitativamente normal, lo que permite afirmar que la composición del aire alveolar también lo es. El espirograma no se altera o se asemeja al de los «pequeños rápidos». Por el contrario, la saturación de oxihemoglobina en la sangre está disminuida, primero, por el esfuerzo y luego, aun en reposo.

La difusión de los gases entre el aire alveolar y la sangre capilar está regida, en esencia, por las leyes físicas de la solubilidad (fig. 2-88). Depende de:

### Diferencias entre las presiones parciales de oxígeno ($PO_2$) y de anhídrido carbónico ($PCO_2$) en la sangre venosa mezclada y en el aire alveolar

Se encuentran indicadas en la tabla 2-5, tomada de Best y Taylor. Los valores para la sangre venosa mezclada (valores medios) son de Wiggers (referidos a 760 mm Hg).

En la tabla 2-5, vemos que el $O_2$ del aire alveolar (tensión 103 mm Hg) pasa a la sangre venosa (tensión 40 mm Hg) y eleva la tensión hasta llegar a 100 mm Hg en la sangre arterial; a su vez, el $CO_2$ de la sangre venosa (45 mm Hg) pasa al aire alveolar (40 mm Hg) y queda la sangre arterial con una tensión de 40 mm Hg, igual al aire alveolar.

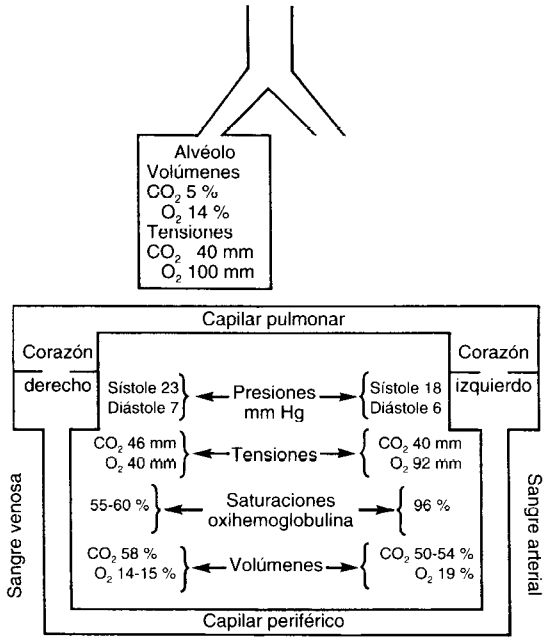


**Fig. 2-88.** Esquema de las tensiones parciales y de los volúmenes de $O_2$ y $CO_2$ en sangre arterial, aire alveolar y sangre venosa.

© MASSON, S.A. Fotocopiar sin autorización es un delito.

**Tabla 2-5. Diferencias entre las presiones parciales de oxígeno ($PO_2$) y de anhídrido carbónico ($PCO_2$) en la sangre venosa y aire alveolar**

| | $PO_2$ | | $PCO_2$ | |
|---|---|---|---|---|
| | mm Hg | Vol % | mm Hg | Vol % |
| Aire inspirado | 158,25 | 20,94 | 0,30 | 0,04 |
| Aire alveolar | 103 | 14,2 | 40 | 5,5 |
| Sangre venosa mezclada | 40 | 12,5 | 45 | 53,5 |
| Sangre arterial | 100 | 19 | 40 | 48 |
| Aire espirado | 116 | 16,3 | 28 | 4 |

Llama la atención que el intercambio gaseoso se efectúe normalmente, a pesar de que la diferencia de tensiones (los llamados *gradientes de tensión*) entre la sangre y el aire alveolar es muy distinta para el $O_2$ y para el $CO_2$. Esto se explica porque el $CO_2$ es mucho más difusible (25 veces más) que el $O_2$ y, por consiguiente, un gradiente de tensión bajo ya es suficiente para asegurar la difusión. En cambio, el $O_2$, menos difusible, necesita un gradiente más alto.

Otro hecho que llama la atención es que no exista la misma tensión de $O_2$ en el aire alveolar (103 mm Hg) y la sangre arterial (100 mm Hg). Se debe a una pequeña cantidad de sangre venosa que, normalmente, no penetra en la zona de los intercambios gaseosos gracias a un cortocircuito anatómico *(shunt)* entre la circulación derecha y la izquierda (venas de Tebesio, que desembocan directamente en las cavidades izquierdas; venas bronquiales distales, drenadas por las venas pulmonares) y la existencia de pequeñas zonas poco o nada ventiladas (por desigualdad de ventilación) y en las que la circulación es normal.

Esta contaminación venosa representa, normalmente, el 5-6 % de la circulación global, lo que significa que la sangre de la circulación mayor se compone de un 95 % de sangre arterializada y de un 5 % de sangre venosa.

## Permeabilidad de la membrana alveolocapilar

Siendo un factor esencial para la hematosis, comprenderemos la importancia de su alteración. Recordemos que comprende:

1. *Epitelio* alveolar recubierto de una membrana hialina y de sustancias que disminuyen la tensión superficial, llamadas «tensoactivas».
2. La *pared* capilar.
3. Una pequeña capa de *líquido* que las separa.
4. El *plasma*.
5. Las *membranas* de los hematíes.

## Superficie y tiempo de contacto

La primera es de unos 100 $m^2$, y disminuye tanto en los síndromes de repleción alveolar (neumonía) como en la destrucción de los tabiques alveolares (enfisema). El «tiempo de estancia» de la sangre en los capilares pulmonares oscila entre 0,3-0,8 s. Su aumento por lentificación de la corriente sanguínea no tendrá influencia sobre la oxigenación hemática, que nunca puede ser superior a un cierto límite (95 %), según se deduce de la curva de disociación oxihemoglobínica; en cambio, si el tiempo de contacto está disminuido (corriente sanguínea rápida), se producirá un déficit en la saturación de la oxihemoglobina sin que afecte el paso de $CO_2$ al aire alveolar, gracias a su gran difusibilidad.

El estudio de la difusión no atañe, en realidad, más que al $O_2$, ya que la del $CO_2$ jamás es perturbada por razón de su gran solubilidad (fig. 2-89).

La determinación del $O_2$ de la sangre combinado con la hemoglobina (una cantidad despreciable, no superior al 0,3 ml %), se disuelve en el plasma y, expresada corrientemente como «saturación oxihemoglobínica», se realiza mediante aparatos manométricos.

Los *valores oximétricos normales* son:

1. 100 ml de *sangre* contienen 15 g de hemoglobina.
2. 1 g de *hemoglobina* se combina con 1,34 ml de $O_2$.
3. 100 ml de *sangre* contendrán (15 × 1,34) 20,1 ml de $O_2$; cifra nunca alcanzada, pues, en realidad no es superior a 19.

Que es lo mismo que decir que 100 ml de sangre contienen 19 volúmenes de $O_2$; o sea, que la sangre arterial contiene 19 volúmenes de $O_2$. Expresado esto en cifras de saturación, la sangre arterial tiene una saturación de 96 %.

En cambio, la sangre venosa contiene 14 volúmenes por 100 ml, que corresponden a un 75 % de saturación (tabla 2-6).

Entre las causas de trastorno de la difusión citaremos el enfisema (hipotensión de $0_2$ alveolar por aumento del aire residual y disminución de la superficie de contacto) y ciertas enfermedades, como la fibrosis intersticial difusa primitiva de

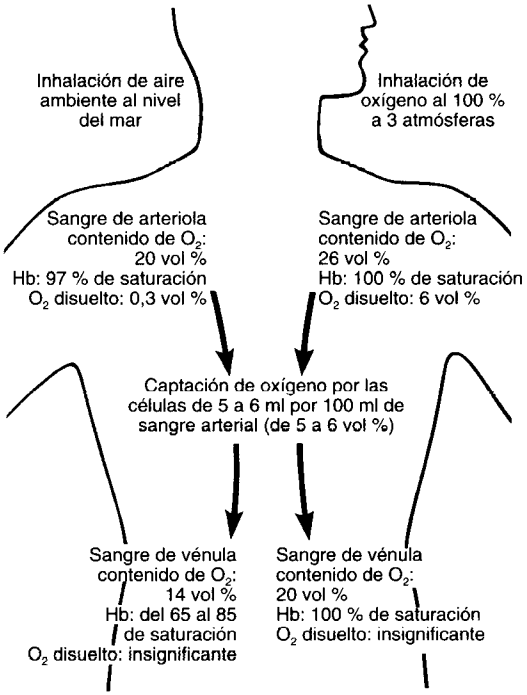


**Fig. 2-89.** Esquema de la difusión del $O_2$ a tensión ambiental de 1 y a 3 atmósferas.

Hamman-Rich, la de la enfermedad de Besnier-Boeck-Schaumann, la de la esclerodermia y de los rayos X, la adenomatosis pulmonar, miliares tuberculosas y pocas más por bloqueo alveolocapilar. En este último, la capacidad vital está muy disminuida, mientras que la ventilación minuto conserva un alto valor, lo que la diferencia del enfisema. La única causa aguda y reversible del trastorno de difusión es el edema agudo de pulmón.

## EXPLORACIÓN DE LA PERFUSIÓN

Para una hematosis pulmonar fisiológica, no sólo es preciso que existan una buena ventilación y difusión alveolares, sino que es necesario que los alvéolos estén también correctamente perfundidos de sangre venosa por oxigenar. Normalmente, cuando por el ejercicio físico aumentan las necesidades de $O_2$, se incrementa la ventilación de los alvéolos y, a su vez, aumenta su perfusión, para que la relación ventilación/flujo sea normal. Esta regulación se establece gracias al «reflejo alveolo-capilar de von Euler», según sea la tensión de $O_2$ alveolar. Cuando ésta aumenta por hiperventilación, crece paralelamente la perfusión alveolar, por abertura y dilatación de los capilares alveolares. Inversamente, cuando disminuye la tensión de oxígeno en los alvéolos, también se reduce la perfusión en los capilares, evitando así que la sangre que regresara de tales alvéolos mal ventilados estuviera poco oxigenada y aumentara el porcentaje de mezcla venosa o cortocircuito venoarterial, que normalmente pasa del 5 %, como se indicó anteriormente.

Cuando en algún territorio alveolar la perfusión es deficiente, en general por esclerosis vascular, y la regulación por el «reflejo alveolocapilar de von Euler» no es eficaz por esta atrofia vascular, la ventilación de estos alvéolos no consigue un intercambio gaseoso correcto, lo que origina un aumento del volumen o espacio muerto fisiológico, disminuyendo la eficiencia de la ventilación.

Estos trastornos de la perfusión, que establecen la llamada «ventilación con exceso de espacio muerto» *(excessive dead-space ventilation)*, se exploran analizando el aire alveolar que permanece rico en oxígeno y pobre en $CO_2$, como consecuencia de no haber podido efectuar el intercambio gaseoso en estos territorios alveolares bien ventilados y mal perfundidos (en la sangre arterial hay hipoxia, generalmente con normocapnia o hipercapnia discreta). Esto es común en el enfisema organizado, embolia pulmonar aguda y en aquellos procesos en que se establezca atrofia o esclerosis vascular de la red pulmonar. Acostumbra ser un proceso orgánico irreversible.

**Tabla 2-6. Valores oximétricos normales**

| | $O_2$ vol % | Saturación OHb |
|---|---|---|
| Sangre arterial | 19 | 96 |
| Sangre venosa | 14 | 75 |

## EXPLORACIÓN DE LA CIRCULACIÓN

Dada la estrecha relación entre respiración y circulación, es indispensable el estudio de ciertos factores circulatorios. Éstos son el débito cardíaco, gasto cardíaco o volumen minuto (cantidad de sangre expulsada por cada ventrículo en un minuto), y las presiones de la circulación pulmonar obtenidos por cateterismo cardíaco.

© MASSON, S.A. Fotocopiar sin autorización es un delito.

Los defectos de la oxigenación de la sangre por trastorno de la circulación pulmonar secundaria a cardiopatías, se observan por:

1. *Reducción del flujo sanguíneo al pulmón.* Estenosis pulmonar, embolia pulmonar aguda, cardiopatías congénitas con derivación *(shunt)* derecha-izquierda.
2. *Aumento del aflujo sanguíneo.* Cardiopatías congénitas con derivación izquierda-derecha.
3. *Estasis retrógrada.* Como en la estenosis mitral y en la insuficiencia cardíaca, dando lugar a la insuficiencia respiratoria congestiva con disminución de la capacidad vital y de la capacidad respiratoria máxima, por disminución del VEMS, dado que este estado de ingurgitación vascular no sólo disminuye el volumen alveolar, sino también la elasticidad pulmonar.

En otros casos, los trastornos circulatorios se producen en la propia red pulmonar, ya sea por esclerosis o fibrosis pulmonar (su reducción se acompaña de hipertensión pulmonar), por cortocircuito vascular (que origina territorios sin ventilación, pero con circulación normal; la sangre que pasa por dicho territorio no se oxigena y se mezcla en las venas pulmonares con la sangre oxigenada que viene de los territorios pulmonares sanos bien aireados, produciéndose lo que se llama «mezcla venosa», con el resultado de una sangre con saturación del $O_2$ baja y aumento del contenido en $CO_2$), por hipertensión en la circulación capilar pulmonar a causa de hipoventilación alveolar. Es un hecho comprobado que la disminución de oxígeno en los alvéolos eleva la tensión arterial del círculo menor por encima de 30 mm Hg gracias a un reflejo vasoconstrictor descrito por Euler. Esta hipertensión es la principal responsable del *cor pulmonale*. En estos casos, se produce un trastorno de difusión por reducción del tiempo de contacto.

En los gabinetes de hemodinamia, mediante el *cateterismo cardiopulmonar,* se obtienen las cifras tensionales en la arteria y capilar pulmonares en reposo y tras esfuerzos (en un principio, sólo se eleva de manera anormal tras el esfuerzo), y las cifras oximétricas a distintos niveles. Con estos datos y conociendo el consumo de oxígeno pulmonar y de las tensiones parciales del $O_2$ y $CO_2$ en la sangre arterial, es posible determinar el débito pulmonar y los cortocircuitos arteriovenosos a distintos niveles utilizando el «principio de Fick»; de ahí su utilidad en el estudio de las anomalías congénitas y adquiridas cardiovasculares y neumopatías cianóticas y disneizantes.

## ANGIOGRAFÍA PULMONAR SELECTIVA

Objetiviza el estado de la red vascular en las diversas neumopatías. El contraste se inyecta, por medio de un catéter, en una rama secundaria de la arteria pulmonar.

En las radiografías seriadas, se ven las ramificaciones de la arteria pulmonar normalmente profusas, en forma de «árbol en verano», con finas ramificaciones que presentan una gradual disminución de calibre, así como una angulación obtusa en sus ramificaciones. Si existe esclerosis vascular, las ramificaciones son escasas, los cambios de diámetros, bruscos y las ramificaciones, en ángulo recto dando, en su conjunto, un aspecto de «árbol en invierno», deshojado. Entre estos dos aspectos existen fases intermedias.

Esta exploración angiográfica se completa con la obtención de placas, situando el catéter en el extremo final en que se detiene el catéter, si lo hacemos progresar dentro de la rama arterial pulmonar, abocando el medio de contraste casi directamente en la fase precapilar. La inyección debe hacerse lenta y suavemente, para no provocar roturas vasculares con extravasación del medio de contraste. Las placas obtenidas en estas condiciones (angiocardiografía en cuña o subsegmentaria) nos muestran la fase precapilar, capilar y el retorno venoso.

Asociando la filmación a la angiocardiografía pulmonar selectiva, se añaden a estos estudios el conocimiento de los factores dinámicos de la velocidad de circulación, muy retardados en las fases finales en los fibroenfisematosos crónicos organizados, en especial cuando entran en la fase de descompensación del corazón pulmonar.

## GASOMETRÍA

Con el estudio de los gases $O_2$ y $CO_2$ en la sangre, y de los volúmenes respiratorios por espirometría, puede hacerse el diagnóstico diferencial de los tipos de insuficiencia respiratoria. El estudio de los gases ha de realizarse no sólo en condiciones normales, sino también durante la respiración de oxígeno puro y ejercicio y respiración de oxígeno al 32-40 %.

Cuando existe un trastorno de ventilación, la tensión del $CO_2$ en la sangre arterial está aumentada; en cambio, es normal o está disminuida en el bloqueo alveolocapilar, en el caso de alvéolos irrigados y no ventilados y en los cortocircuitos venoarteriales.

Cuando se aspira $O_2$ puro, la saturación oxihemoglobínica se eleva hasta el 99-100 % en los trastornos de ventilación, en el bloqueo alveolocapilar y en la irrigación de alvéolos no ventilados. Pero en las derivaciones venoarteriales, no se eleva dicha saturación, sino que queda por debajo del 95 %.

La saturación oxihemoglobínica se eleva tras el ejercicio y respiración de $O_2$ al 32-40 %, en los trastornos de ventilación y en el bloqueo alveolocapilar. En los primeros, las cifras oscilan entre el 95-100 %. En el bloqueo llega al 99-100 %; en cambio, en la irrigación de alvéolos no ventilados en la derivación venoarterial *(shunt)*, la saturación oxihemoglobínica queda siempre por debajo del 95 %.

## EQUILIBRIO ÁCIDO-BÁSICO EN LAS ALTERACIONES DE LA FUNCIÓN RESPIRATORIA

En el organismo, por los procesos metabólicos, se producen constantemente hidrogeniones, y por la alimentación o trastornos metabólicos, sustancias que tienden a desviar este equilibrio en sentido acidótico o alcalótico.

Para regular el pH, el organismo cuenta con una serie de sistemas amortiguadores o tampones *(buffer)* en la sangre y líquidos intra y extracelulares, estando a cargo de los pulmones y riñones el eliminar el exceso de hidrogeniones en caso de acidosis, o retenerlos en la alcalosis. La acción reguladora de los sistemas tampones es muy rápida, actúa en pocos segundos; la regulación pulmonar mediante la retención o eliminación de $CO_2$ requiere minutos; la función renal es mucho más lenta, tarda incluso horas, pero es de efecto intenso y definitivo.

El más importante de los sistemas tampón o *buffer* del plasma está constituido por el ácido carbónico y el bicarbonato sódico.

El $CO_2$ liberado de los tejidos, gracias a la enzima anhidrasa carbónica, se combina con el $H_2O$ para formar el $CO_3H_2$, que se une a las bases y da bicarbonatos.

Se establece una mezcla tampón con una relación de 60 volúmenes % de bicarbonatos por 3 volúmenes % de ácido carbónico, lo que equivale a una proporción de 20:1, y aplicando a esta mezcla la fórmula de Henderson-Hasselbach resulta:

$$pH = pK + \log \frac{CO_3H^{+}\ \text{(bicarbonatos)}}{CO_3H_2\ \text{(ácido carbónico)}}$$

pK es una constante dependiente de la naturaleza del ácido, cuyo valor en este caso es de 6,1.
El pH se mantendrá invariado, mientras la relación entre numerador y denominador sea igual a 20:1, pudiendo compensarse el aumento o disminución de uno de sus términos, numerador o denominador, aumentando o disminuyendo a su vez el otro término en la proporción necesaria para mantener esta relación de 20:1. Cualquier variación que no reúna estas condiciones desviará el pH.

Las alteraciones respiratorias pueden tender a la acidosis por retención de $CO_2$, o a la alcalosis por eliminación excesiva de $CO_2$. En ambos casos, se afecta inicialmente el denominador de la ecuación de Henderson-Hasselbach. Las acidosis y alcalosis metabólicas afectan el numerador, y de ellas nos ocuparemos en este capítulo.

Como quiera que de la sangre arterial, obtenida por punción, se mide el $CO_2$ total, e interesa expresar el denominador de la fórmula de Henderson-Hasselbach en p (presión) de $CO_2$, siguiendo a Rossier puede adaptarse la siguiente ecuación:

$$pH = pK1 + \log \frac{(CO_2)\ \text{total}}{0,1316\ \alpha\ PCO_2}$$

en que pK1 es una nueva constante, y $\alpha$, el coeficiente de solubilidad del $CO_2$ en el plasma.

Con esta fórmula, conociendo el pH de la sangre y su contenido en $CO_2$ total, es posible determinar la presión del anhídrido carbónico, $PCO_2$ en mm de Hg, cuyo valor normal es de 40.

El diagrama de Davenport nos da en forma fácil y rápida la $PCO_2$ arterial. En sus abscisas figuran los valores del pH, y en sus ordenadas, los del $CO_2$ total en volúmenes por % o en miliequivalentes. La línea tope del plasma normal cruza en diagonal, y casi perpendicularmente a ésta, las líneas de los valores de la $PCO_2$ arterial. El círculo marca los valores normales.

La sangre para estas determinaciones se extrae de las arterias humeral o femoral, o por punción capilar cuando se emplean micrométodos,

© MASSON, S.A. Fotocopiar sin autorización es un delito.

menos sensibles pero con grandes ventajas técnicas. Se determinan el pH, el $CO_2$ total y la saturación de $O_2$. Trasladados los valores del pH y del $CO_2$ total al diagrama, nos da la $PCO_2$ arterial y señala gráficamente la situación ácido-básica del paciente. Sólo con tal posesión de estos tres datos, el $CO_2$ total, pH y Sat (saturación) $O_2$, se puede saber la existencia e intensidad de una insuficiencia respiratoria, grado de hipoxia, hipercapnia y equilibrio acido-básico, elementos indispensables para un correcto diagnóstico y oportunas indicaciones teapéuticas.

La hipoxia con hipercapnia es debida a hipoventilación alveolar, ya que los trastornos de difusión y perfusión pueden originar hipoxia, pero no hipercapnia por la extrema difusibilidad del $CO_2$, que permite su correcta eliminación; incluso hiperventilaciones no suficientes para provocar la hipoxemia pueden motivar hipocapnia, con sus consecuencias sobre el equilibrio ácido-básico; estos desequilibrios son más fáciles de producir cuando se aplican técnicas de respiración asistida.

La simple determinación de la «reserva alcalina» puede corresponder igualmente a una acidosis respiratoria, por los mecanismos compensadores renales que luego citaremos, o a una alcalosis metabólica, claro está que si aparece en un paciente con un cuadro de insuficiencia respiratoria, pensaremos en una acidosis respiratoria, pero no nos aclarará el estado del equilibrio ácido-básico, ni su intensidad y grado de compensación.

En clínica, las alteraciones de la función respiratoria pueden originar varios cuadros sindrómicos, en los que el estudio de los electrólitos y del equilibrio ácido-básico nos sirve no sólo para el diagnóstico del cuadro, sino del grado de intensidad y sentido de la alteración de la función respiratoria, así como de las posibles alteraciones secundarias y su repercusión sobre diversas homeostasias bioquímicas, a veces derivadas de circunstancias especiales de cada enfermo o de origen yatrógeno, fundamentalmente por el uso de medicamentos de acción enérgica (diuréticos, corticoides, etc.) y de las técnicas físicas de respiración asistida y oxigenoterapia, con los que se puede, con facilidad, inducir a hipocapnias por hiperventilación o a la disminución de reflejos, cuyas consecuencias a veces aclaramos con los datos de estos análisis del equilibrio electrolítico y del estado ácido-básico; su estudio debe formar parte indiscutible de la exploración de la función respiratoria.

## SÍNDROMES RESPIRATORIOS MÁS FRECUENTES EN CLÍNICA

Son la acidosis respiratoria aguda, las acidosis respiratorias crónicas y la alcalosis respiratoria. Las dos primeras constituyen situaciones funcionales extremas dentro del cuadro clínico de las insuficiencias respiratorias:

1. *Acidosis respiratoria aguda.* Se establece en personas con insuficiencias respiratorias crónicas, por caída brusca de la función respiratoria, en general por fallo de la ventilación alveolar, lo que determina una hipoxemia arterial con hipercapnia y acidosis, precisamente por la retención del $CO_2$.

Clínicamente, se observa en las agudizaciones de procesos broncopulmonares crónicos, como bronquitis, enfisema, etc. En un porcentaje muy bajo, se señala en sujetos sin antecedentes respiratorios, siempre que, por cualquier motivo, se presente una limitación extrema de la ventilación pulmonar, ya sea por oclusión incompleta de las vías respiratorias altas (difteria, edema de la glotis, cuerpos extraños), ocupación pulmonar (edema agudo, atelectasias extensas, neumonía o bronconeumonías masivas, neumotórax) o afectación de los centros nerviosos (intoxicaciones por narcóticos, curare, poliomielitis, parálisis nerviosas, etc.).

La rápida retención de $CO_2$ motiva un descenso del pH (acidosis no compensada) y la estimulación de los centros respiratorios, con aumento de la ventilación pulmonar al hacerse los movimientos respiratorios amplios y profundos, excepto en el caso de parálisis poliomielítica. También en el propio pulmón y estructuras vasculares existen funciones reguladoras que aumentan la perfusión y la ventilación de territorios de reserva, o el intercambio gaseoso, dando mayor eficacia a la relación ventilación-perfusión.

Cuando a pesar de estos mecanismos compensadores siguen aumentando la retención del $CO_2$, su acción excitadora sobre el centro respiratorio toma signo contrario, es decir, los inhibe en vez de estimularlos, con lo que la respiración y, a su vez, la ventilación pulmonar disminuyen y se entra en un círculo vicioso en que a mayor porcentaje de $CO_2$, menor actividad ventilatoria y, consecuentemente, nuevo aumento de la hipercapnia.

En esta situación, el análisis de la sangre señala aumento de la presión parcial del $CO_2$ (hipercapnia), disminución de la presión parcial del $O_2$ (hipoxemia), disminución del pH (acidosis no compensada), ligera elevación de la reserva alcalina (aumento de bicarbonatos), aumento de $K^+$

(hipercaliemia) y ligera disminución de $Cl^-$ (hipocloremia)[13].

El sistema nervioso refleja estos profundos cambios, con obnubilación de la conciencia, y después de una fase de excitación, se inicia un precoma y, finalmente, coma acidótico, a veces rápidamente mortal.

2. *Acidosis respiratoria crónica.* Se observa en algunas enfermedades, como el enfisema pulmonar. La alteración de la ventilación alveolar da lugar a hipoxemia con hipercapnia, pero, dado que esta situación se establece con lentitud, permite la puesta en marcha de los mecanismos de compensación pulmonares y renales, evitando altos porcentajes de retención de $CO_2$ y sus desviaciones extremas del pH.

La compensación pulmonar se realiza por intermedio de la estimulación de los centros respiratorios, y de los factores vasculopulmonares sobre la ventilación y perfusión regionales.

La hipercapnia persistente embota la sensibilidad de los centros respiratorios (que apenas responden a los nuevos aumentos de $CO_2$), y adquiere importancia su estimulación a cargo de los quimiorreceptores del seno carotídeo y aórtico, glomos yugular y de la pared de la arteria pulmonar, que responden, en parte, a las variaciones de pH y de $PCO_2$, pero principalmente al déficit de $PO_2$, lo que establece en ocasiones situaciones clínicas en que la actividad de los centros nerviosos respiratorios se mantiene principalmente por este mecanismo, lo que equivale a estar supeditados más al grado de hipoxemia que al de hiper capnia.

La compensación renal, muy intensa, aumenta la resorción de bicarbonatos y la eliminación por la orina de sales ácidas, que aumenta en especial la concentración de $NH^{4+}$, y también de la acidez titulable. La resorción de bicarbonatos tiende a establecer una acidosis metabólica de compensación, de tal forma que el incremento de los bicarbonatos plasmáticos suele restablecer, a pesar del aumento de $CO_3H_2$, una relación de 20:1 en la ecuación de Henderson-Hasselbach y se recupera así un pH normal (acidosis compensada). Esto supone un aumento de la reserva alcalina, y por la aumentada excreción de los cloruros desciende la concentración sérica de $Cl^-$ (acidosis hipoclorémica).

En general, los equilibrios obtenidos no alcanzan una perfecta normalidad, sino una anormalidad tolerable, y esto explica la posibilidad de situaciones crónicas con ligera retención de $CO_2$, cierto grado de hipoxemia y un pH discretamente ácido. Lo característico de estas situaciones, que se califican de *estadios de compensación incompleta,* es su inestabilidad, pues a estos valores, no bien normales, se une el haberse consumido en gran parte los tampones plasmáticos y aumentando al máximo la excreción de acidez urinaria. Y aunque estas situaciones, de hecho, se mantienen incluso años, cualquier modificación que empeore la ventilación (de causa broncopulmonar o por inhibición de los centros) puede abocar a la descompensación y al coma acidótico.

Clínicamente, en estos enfermos se presenta una semiología frustrada del cuadro acidótico y están somnolientos (a lo que ayuda también su hiperglobulia), disneicos y cianóticos, pero en forma bien tolerada en reposo. Sus molestias van siempre ligadas al esfuerzo.

3. *Alcalosis respiratoria.* En la mayoría de los casos, la alcalosis respiratoria es debida a una hiperventilación con pérdida excesiva de $CO_2$. En clínica, tiene mucha menos importancia que las acidosis, y así vemos alguna hiperventilación psicógena, en el coma hepático por excitación de los centros respiratorios por la retención amoniacal, en algunas intoxicaciones, y lesiones cerebrales; pero las formas que van cobrando importancia son las provocadas por los distintos medios de respiración asistida en los que es fácil provocar una ventilación excesiva.

En estos casos, al descender la concentración del $CO_3H_2$ arterial, disminuye el cociente de la fórmula de Henderson-Hasselbach, por lo que el pH aumenta y se hace alcalino; esta desviación tiende a compensarse rápidamente mediante los sistemas amortiguadores plasmáticos, extracelulares e intracelulares, en forma inversa a como lo hacían en la acidez.

[13]Los iones $H^+$ en exceso, por su gran difusibilidad, penetran en el interior de las células, donde son captados por los sistemas tampones intracelulares (proteínas, fosfatos, etc.). Esta entrada, para mantenerse la electroneutralidad, requiere la salida de otros cationes ($Na^+$, $K^+$) y la entrada de aniones ($Cl^-$). La salida del $Na^+$ intracelular afecta poco el porcentaje del mismo en el líquido extracelular (140 mEq/l), pero no así el del $K^+$, cuya concentración normal es baja (4 mEq/l), originándose una hipercaliemia con sus consecuencias clínicas (trastornos del ritmo cardíaco, fibrilación ventricular, paro cardíaco). También en las acidosis, se ve disminuida la secreción renal del $K^+$, por lo que aumenta más su retención. La citada desviación de los cloruros inicia la presentación de hipocloremia que va acentuándose al ponerse en marcha la compensación renal que tiende a un aumento de su excreción. Así queda como una de las características de la acidosis respiratoria el acompañarse de hipocloremia, en oposición a las acidosis metabólicas, que suelen ser hiperclorémicas.

© MASSON, S.A. Fotocopiar sin autorización es un delito.

La compensación respiratoria se basa en la inhibición de los centros respiratorios por la hipocapnia, provocando disminuciones de la ventilación y aun apneas transitorias.

La compensación renal tiende a la eliminación de hidrogeniones para rebajar el bicarbonato plasmático, disminuye la eliminación de cloro y la cloremia aumenta, con lo que aparece la característica «alcalosis hipoclorémica», que la diferencia de las alcalosis metabólicas, que son hiperclorémicas.

De forma ocasional, pueden aparecer alcalosis con hipercapnia o «alcalosis paradójicas», en las que hay que admitir la unión de una acidosis respiratoria y una alcalosis metabólica.

En forma transitoria, pueden aparecer alcalosis cuando, por medidas terapéuticas intensas, se logre en una acidosis respiratoria eliminar rápidamente el exceso de $CO_2$ por mejoría brusca de la ventilación, y como sea que ese mecanismo respiratorio, dada la gran difusibilidad de este gas, puede lograrse en unos minutos, entonces queda en el plasma el exceso de bicarbonato que se acumuló para compensar la relación de la ecuación de Henderson-Hasselbach, y como su eliminación se hace por compensación renal y ésta es mucho más lenta, se explica la existencia de estas fases alcalóticas.

## UTILIDAD PRÁCTICA DE LAS PRUEBAS FUNCIONALES PULMONARES

En la clínica práctica ordinaria, las pruebas de función pulmonar pueden utilizarse de dos formas:

1. *Para obtener* un valor cuantitativo de una alteración funcional, que es fácil de reconocer por medios clínicos.
2. Menos frecuentemente, *como prueba auxiliar* para el diagnóstico de ciertas neumopatías.

### Evaluación cuantitativa

En el tratamiento médico, estas pruebas pueden ser de utilidad para seguir el progreso clínico de pacientes afectos de neumopatías crónicas, tales como asma bronquial y otras obstrucciones crónicas (enfermedad pulmonar obstructiva crónica [EPOC]) de las vías respiratorias; para determinar el estado básico de la función respiratoria durante la primera ocasión en que un neumópata es visitado por el especialista; y para seguir el progreso de un cierto tratamiento, por medio de determinaciones seriadas de aquellas pruebas funcionales pulmonares que reflejarán más exactamente las anormalidades fisiológicas en tratamiento.

La selección de las pruebas funcionales pulmonares variará de acuerdo con la patología funcional de la enfermedad subyacente.

A continuación se describen tres breves ejemplos de este tipo de decisión:

1. *En el asma bronquial.* El uso de corticoides está indicado, ocasionalmente, debido a la naturaleza grave y persistente de la enfermedad; por otra parte, es imperativo mantener la dosis de esteroides a un nivel mínimo efectivo para así disminuir los efectos secundarios a su uso.

Un método para lograr este resultado consiste en administrar durante un período de control, que puede durar más o menos una semana, una dosis de 20 mg de prednisona al día, y medir el VEMS diariamente. A continuación, se sustituye la prednisona por un placebo, y se sigue midiendo el VEMS diariamente para determinar la duración del efecto prednisónico. De esta forma, es posible decidir si se consigue un control adecuado del broncospasmo con dosis intermitentes de prednisona, o si es preciso continuar con dosis diarias.

2. *En la sarcoidosis y en otras neumopatías caracterizadas por fibrosis pulmonar difusa.* Algunas veces, es necesario determinar si el tratamiento esteroide es efectivo para contener el avance de la enfermedad. En tales condiciones, los volúmenes pulmonares, y especialmente la capacidad vital, están característicamente disminuidos. Tras obtener una determinación inicial del valor de estas pruebas, puede iniciarse el tratamiento corticosteroide. Nuevas determinaciones a los 3-6 meses de iniciado el tratamiento mostrarán el efecto de la terapia sobre el progreso de la enfermedad, y si hay necesidad o no de continuar, y posiblemente de variar el tratamiento.

3. *En la insuficiencia respiratoria debida a obstrucción de las vías respiratorias.* El paciente sufre hipoxia y retención crónica de dióxido de carbono ($CO_2$). Una corrección indiscriminada de la hipoxia por medio de mezclas de gases cada vez más ricas en oxígeno puede causar hipoventilación y, con ello, un indeseable incremento de la cantidad de $CO_2$ retenido (muchos de

estos pacientes tienen su centro respiratorio condicionado a responder al estímulo de la hipoxia, y no a un incremento de la hipercapnia, como sería lo normal). Para evitar que se produzca una hipercapnia peligrosa es necesario medir la tensión parcial del $CO_2$ en la sangre arterial ($PCO_2$) antes de iniciar el tratamiento con la mezcla de aire enriquecido con oxígeno, y luego repetir estas mediciones a intervalos de 1-2 h.

Si la determinación de la $PCO_2$ nos indica que se está produciendo una retención excesiva de dióxido de carbono, será entonces preciso disminuir la concentración de oxígeno de la mezcla de gas inspirado (tabla 2-5).

En el *tratamiento quirúrgico,* a menudo es difícil decidir si un paciente afecto de una neumopatía crónica puede tolerar o no cierta intervención quirúrgica electiva. El peligro consiste en la posibilidad de que se produzca una insuficiencia respiratoria en el período postoperatorio, precipitada por la combinación de infección pulmonar, atelectasia e hipoventilación alveolar. En tales casos es importante conocer el grado de actividad física que el paciente puede tolerar antes de su intervención quirúrgica, y para ello puede bastar con someterlo a un procedimiento tan simple como realizar un mínimo ejercicio físico. Con ello, no es posible establecer un criterio estricto para decidir si un paciente podrá o no tolerar un cierto procedimiento quirúrgico, pero la combinación de los factores siguientes puede ser razón suficiente para contraindicar una intervención quirúrgica:

*a)* La *inhabilidad* de realizar un ejercicio físico simple.

*b)* Un *VEMS inferior* a un 40 % del preestimado, de acuerdo con la altura y peso del paciente.

*c)* Una *tensión parcial del* $CO_2$ ($PCO_2$) en la sangre arterial de más de 50 mm Hg.

Cuando la intervención quirúrgica es absolutamente imprescindible, a pesar de una deficiencia pulmonar grave, deberá realizarse tras preparar al paciente con fisioterapia, antibióticos y broncodilatadores, para conseguir una función pulmonar máxima. Durante el período postoperatorio, mediciones seriadas de la $PO_2$ y de la $PCO_2$ en la sangre arterial serán de gran valor para darnos la voz de alarma en caso de que se produjera una insuficiencia respiratoria aguda.

## Pruebas auxiliares diagnósticas

En ocasiones, al estudiar un cierto paciente con disnea, puede darse el caso de que, a pesar de múltiples exámenes clínicos y radiográficos, el diagnóstico exacto resulte todavía algo nebuloso. En tales casos, el estudio de un conjunto de pruebas funcionales respiratorias puede ayudarnos a dilucidar su verdadero carácter (tabla 2-7).

Al proceder de esta forma, una anormalidad en una de las pruebas de la función pulmonar adquiere un significado adicional cuando se encuentra concomitantemente con otra anormalidad funcional.

**Tabla 2-7. Correlación de pruebas funcionales entre dos tipos habituales de neumopatías**

| Prueba funcional | Neumopatía obstructiva | Neumopatía restrictiva |
|---|---|---|
| 1) Volúmenes pulmonares | Capacidad total y capacidad vital normal o incrementadas; volumen residual incrementado debido a hiperinsuflación pulmonar | Reducidos |
| 2) Ventilación espiratoria | VEMS y VEMS/CVFx100 (índice de Tiffeneau) reducidos. Ventilación máxima: reducida | VEMS: reducido. VEMS/CVFx100: normal. Ventilación máxima: normal o reducida |
| 3) Resistencia respiratoria | Reducida | Normal |
| 4) Elasticidad pulmonar | Normal o incrementada | Disminuida |
| 5) Distribución de la ventilación | Deficiente | Deficiente |
| 6) $O_2$ arterial | $PO_2$ y saturación reducidas | Normal en reposo; muy reducidas tras ejercicio físico |
| 7) $CO_2$ arterial | $PCO_2$ normal o incrementada | $PCO_2$ normal o reducida |
| 8) pH arterial | Decrecido durante las crisis | Normal |
| 9) Pruebas de difusión | Normal o reducidas | Muy reducidas |

© MASSON, S.A. Fotocopiar sin autorización es un delito.

## ■ SEMIOLOGÍA APLICADA

La reunión de los síntomas funcionales, físicos y radiológicos, que se recogen al explorar los enfermos del aparato respiratorio, sirve para establecer unos grandes cuadros sindrómicos cuya utilidad clínica es incuestionable. No tienen significación etiológica, pero orientan sobre las condiciones físicas en que se encuentra el parénquima pulmonar (condensación, rarefacción, etc.) o la cavidad pleural (derrame, neumotórax). Su estudio conduce con facilidad desde la anamnesis y la exploración hasta el diagnóstico.

### DERRAME PLEURAL

Puede ser libre en la gran cavidad o enquistado; inflamatorio (pleuritis) o mecánico (hidrotórax). Al resorberse puede dejar engrosamientos pleurales (paquipleuritis).

### Derrame libre en la gran cavidad

Precisa tener cierto volumen (más de 400 ml en los adultos y de 120 ml en los niños) para manifestarse:

1. *Síntomas funcionales.* Son menos patentes en el hidrotórax. Consisten en dolor tenaz que aumenta en las inspiraciones profundas con irradiación basal, submamelonar o escapular; tos breve, seca, quintosa, despertada por los cambios de posición; y disnea de intensidad proporcional al volumen de la colección líquida y que obliga a veces, para ser soportada, a un decúbito forzado.
2. *Examen clínico.*

*a) Inspección.* Abombamiento del hemitórax afecto, con desviación del esternón hacia el lado opuesto y disminución de la movilidad respiratoria.

*b) Palpación.* Vibraciones abolidas o muy disminuidas.

*c) Percusión.* Matidez intensa (hídrica), dato de valor estimable, superior incluso, para los derrames pequeños, a la radiología. Su límite superior es horizontal en los derrames pequeños; parabólico, con vértice en la axila (línea de Demoiseau), en los medianos; en los muy abundantes, la matidez alcanza todo el hemitórax. Los desplazamientos de la zona mate con los movimientos del enfermo son signo cierto de derrame libre, no tabicado. Por encima del derrame se obtiene un sonido timpánico.

*d) Auscultación.* Abolición del murmullo vesicular. Soplo pleural, cuyas características dependen del estado del pulmón subyacente. Los frotes pleurales, caso de existir, sólo se perciben en su límite superior; es más frecuente que precedan y sucedan al derrame.

3. *Examen radiológico.* Da lugar a una sombra homogénea limitada al seno costal, con menor movilidad del diafragma en los derrames de menor cuantía; en los medianos, la opacidad, más intensa en la base, tiene un límite superior cóncavo hacia arriba y afuera; en los grandes derrames, la sombra densa alcanza todo el hemitórax.
4. *Punción pleural*[14]. Afirma la presencia del derrame y orienta sobre su naturaleza.

---

[14]Ante un derrame pleural confirmado, es útil precisar su cuantía, evolución (aumento, regresión, estado estacionario) y naturaleza. Para el primer extremo, nos valemos de signos funcionales indirectos (disnea, taquicardia, cianosis de las partes distales), de la estimación del límite superior de la matidez y de la distopia de los distintos órganos toracoabdominales vecinos, descenso del hígado y desplazamiento del corazón hacia la izquierda en los grandes derrames de la pleura derecha; de la punta del corazón hacia la derecha con matidez del espacio de Traube en los del lado izquierdo.

Al resorberse el derrame (ocurre lo contrario cuando éste crece) disminuyen la disnea, taquicardia y cianosis; desciende el límite superior de la matidez, al mismo tiempo que se aclara, se normalizan los signos auscultatorios, con la eventual presencia de frotes, y retornan a su lugar habitual los órganos desplazados y la sonoridad del espacio de Traube. El signo más seguro es la disminución progresiva del perímetro torácico.

La naturaleza del derrame es precisada por el examen físico, químico y bacteriológico del líquido obtenido por punción.

En ocasiones, se plantea la duda, en sujetos con ascitis, de si la matidez de la base del pulmón se debe a una verdadera colección pleural o al líquido peritoneal que eleva el diafragma (seudohidrotórax), cosa posible en derrames incluso de poca cuantía, debido a las especiales condiciones de repartición de los líquidos en la cavidad peritoneal.

Valoraremos los siguientes signos:

1. El seudohidrotórax ascítico asienta más en el lado derecho; rara vez es bilateral.
2. Zona de matidez basal, que disminuye con rapidez al adoptar el enfermo la posición genupectoral; el verdadero derrame pleural lo hace en grado mínimo y con lentitud.
3. La auscultación permite percibir el murmullo vesicular en plena zona mate, lo que no ocurre en el verdadero derrame pleural. La certeza se obtiene puncionando la pleura e insuflando aire o 1 ml de una solución de azul de metileno al 1:100; la radioscopia demostrará, en el primer caso, el asiento supra o infradiafragmático del aire; así como la punción exploradora abdominal la presencia, en el segundo caso, de un líquido ascítico coloreado.

## Derrames enquistados

Son debidos a que la colección líquida queda encerrada en una celda formada por las adherencias de las hojas pleurales. Los síntomas funcionales, en relación con su topografía, y físicos presuponen su existencia, la cual debe ser confirmada por el examen radiológico, de valor inestimable.

1. *Derrame enquistado diafragmático.* Motiva dolor basal o del tipo de irritación frénica con irradiación alta y puntos de Guéneau de Mussy dolorosos a la presión, disnea más o menos intensa y dolorosa, tos e hipo. Se aprecian disminución de la movilidad respiratoria del diafragma con la «maniobra de Litten», matidez basal (si el derrame es copioso), como si los límites pulmonares estuviesen elevados (no se modifica con la inspiración profunda), y a veces roces pleurales. Por los rayos X, se observa la inmovilidad diafragmática y una sombra encima de éste, de borde superior convexo en forma de vidrio de reloj; cuando el derrame se localiza en el seno costodiafragmático posterior, se debe explorar al enfermo en varias proyecciones y con rayos oblicuos. La tomografía axial computarizada (TAC) es de gran ayuda para la localización del derrame y planear su tratamiento.

2. *Derrame enquistado mediastínico.* Raro, puede ser anterior, a los lados del corazón por delante del ligamento triangular, o posterior, a nivel del mediastino posterior. A veces es asintomático (hallazgo radiológico) o determina un síndrome mediastínico, anterior o posterior según su localización, o un cuadro poco preciso:

*a) Derrame mediastínico anterior.* La percusión descubre una zona mate a la derecha del esternón (casi siempre son de este lado), con disminución del murmullo vesicular; a los rayos X, aparece una sombra en forma de banda adosada a la silueta cardíaca; cuando el derrame es abundante, tiende a localizarse en sus partes bajas, y la imagen adopta una forma triangular, muy difícil de distinguir de la pericarditis.

*b) Derrame mediastínico posterior.* La percusión descubre una banda de matidez de forma triangular adosada a la columna vertebral, que corresponde a una sombra radiológica de igual topografía, con los catetos adosados a la columna vertebral y diafragma, y la hipotenusa libre lindando con la claridad pulmonar; es la llamativa imagen paramediastínica, igual a la debida a las bronquiectasias del lóbulo inferior, por acompañarse estas últimas de reacciones esclerosas de la pleura mediastínica.

3. *Derrame enquistado interlobar o cisural.* La presencia de derrames en las pleuras cisurales (pleuritis interlobular) provoca síntomas generales y funcionales parecidos a los de la pleuresía de la gran cavidad. Es típica la matidez «suspendida en franja» más o menos horizontal en la región de las cisuras, especialmente manifiesta en la axila. Al principio, sólo se percibe una zona transversal de frotes o crepitaciones al final de la inspiración; luego, se van haciendo cada vez más patentes la matidez y los demás signos de derrame.

En la radiografía anteroposterior, el derrame de la gran cisura (de disposición casi frontal) da una sombra poco densa que respeta el tercio superior del campo pulmonar y el seno costodiafragmático.

La radiografía de perfil muestra una imagen en forma de huso o lente biconvexa. Las demás cisuras sólo ofrecen imágenes típicas en las proyecciones transversal u oblicua.

4. *Derrame enquistado subcostal.* Las pleuritis enquistadas de la gran cavidad pueden ser apicales, axilares, basales o múltiples (caso de pleuritis tabicada), y se presentan después de la resorción de una pleuritis libre de la gran cavidad o de un neumotórax.

Su imagen radiológica es la de una sombra bien limitada, adosada a la pared costal en todas las proyecciones en que se examine, lo que la diferencia de los procesos pulmonares. Las supuradas pueden drenar en los bronquios, caso en el cual aparece en la imagen radiográfica un nivel horizontal líquido, con posible confusión con el absceso pulmonar.

## ENGROSAMIENTO PLEURAL

El consecutivo a una pleuritis de la gran cavidad motiva retracción torácica en el punto correspondiente, con movilidad respiratoria conservada, vibraciones disminuidas o abolidas y submatidez o matidez. El murmullo vesicular es débil y en contraste con la gran amplitud de los movimientos respiratorios (respiración discordante de las grandes sínfisis), pudiéndose percibir algún frote o crepitación subpleural.

A los rayos X se aprecian retracción costal a menudo de los órganos mediastínicos y de la trá-

© MASSON, S.A. Fotocopiar sin autorización es un delito.

quea, y una sombra que va desde un tenue velo a una opacidad absoluta, con ocupación del seno costal y ondulaciones o dentellados del perfil diafragmático.

El engrosamiento uniforme de la pleura puede observarse como una línea paralela al límite lateral del tórax, formado por las curvas costales como una lámina pegada a ellas (pleuritis marginal).

La imagen residual de una pleuritis enquistada del vértice es el «casquete apical», que se manifiesta como una sombra que recubre todo el campo pulmonar situado por encima de la clavícula y cuyo borde inferior llega hasta debajo del arco de la II costilla.

La de una pleuritis interlobular es una imagen lineal de cisuritis; si se trata de la cisura media derecha (la más frecuente), el engrosamiento reaccional se manifiesta por una línea transversal, a veces perfectamente horizontal, que cruza la claridad pulmonar a nivel de la IV costilla por delante.

En la pleuritis diafragmática, se observan, como en las de la gran cavidad, adherencias de los senos, deformidades (ondulaciones, dentellados) del perfil del diafragma, cuya movilidad se encuentra comprometida; y en las mediastínicas, imágenes dentelladas hiliares, ocupación del seno cardiofrénico o persistencia del triángulo basal paramediastínico. De nuevo, la TAC es decisiva en el diagnóstico.

## NEUMOTÓRAX

La presencia de aire en la cavidad pleural puede obedecer a fines diagnósticos, terapéuticos, o ser traumática o espontánea, por rotura de una vesícula de enfisema subpleural o fistulización de un foco tuberculoso o no cortical. Puede ocupar toda la cavidad pleural o una zona limitada por adherencias (enfisema parcial o localizado) y ser puro o ir acompañado de líquido seroso, purulento o hemático (hidro, pio o hemoneumotórax).

### Neumotórax espontáneo

En él, encontramos:

1. *Síntomas funcionales.* Dolor (98 %), por lo común descrito como «agudo» o «cortante». Disnea (82 %), se relaciona con la estabilidad del mediastino y con la reserva pulmonar del paciente. Tos, quintosa y dolorosa.

2. *Síntomas físicos:*

*a) Inspección.* Abombamiento y disminución de la movilidad respiratoria en el lado correspondiente.

*b) Palpación.* Vibraciones abolidas.

*c) Percusión.* Sonoridad timpánica, tanto mayor cuanto menor sea la tensión del gas; si ésta es considerable, se obtiene un sonido mate (seudomatidez de Besnier).

*d) Auscultación.* Abolición del murmullo vesicular, ocasionalmente «signo de Hamman» (ruido de «crujido» sobre el corazón) y síndrome anforometálico, integrado por soplo de timbre anfórico, con resonancia peculiar de la voz, de la tos, y de todos los ruidos producidos en el pulmón colapsado o durante la deglución esofágica, y además, retintín metálico y positividad del signo de Trousseau.

3. *Radiología.* Señala si el neumotórax es total (con el muñón pulmonar adosado al mediastino) o parcial, uni o bilateral, puro o con líquido (opacidad de nivel horizontal y movible al desplazar el tórax en la parte declive del derrame gaseoso).

4. *Exploración manométrica.* Nos orienta sobre la presión intrapleural.

## CONDENSACIONES PULMONARES

Cabe diferenciar las condensaciones retráctiles de las que no lo son.

Las primeras, designadas *atelectasias,* dan como signos directos la disminución de la superficie normal de proyección del territorio patológico, con bordes precisos, teóricamente cóncavos en la pleura libre y rectilíneos en la pleura sinfisada; entre los signos indirectos, citaremos la atracción de órganos vecinos (pinzamiento costal, ascensión diafragmática, desviación traqueal y mediastínica), con distensión de las partes vecinas sanas (con hiperclaridad); si la atelectasia es extensa y el mediastino movible, se observan los movimientos pendulares de este último con atracción inspiratoria hacia la zona afectada (signo de Holzknecht-Jacobson).

Las condensaciones no retráctiles (focos tumorales, neumónicos) no alteran el tamaño del territorio afecto; no existe retracción de órganos vecinos, ni atracción del mediastino durante la inspiración:

1. *Síntomas funcionales.* Polipnea y cianosis en relación con el número de alvéolos afectados,

y con la reducción del campo pulmonar; dolor, si la masa es periférica y afecta la pleura (foco neumónico, atelectasia aguda y extensa, etc.), tos y expectoración.

2. *Síntomas físicos:*

*a) Inspección.* Movilidad respiratoria disminuida, con retracción del hemitórax o segmento torácico afecto o sin ella.

*b) Palpación.* Vibraciones aumentadas (excepto en la atelectasia por oclusión bronquial, en que están abolidas).

*c) Percusión.* Sonoridad disminuida o matidez.

*d) Auscultación.* Murmullo vesicular abolido. Estertores crepitantes. Soplo tubárico. Broncofonía y pectoriloquia áfona, de intensidad tanto mayor cuanto más denso y amplio es el bloque de tejido indurado.

3. *Examen radiológico.* Demuestra una opacidad más o menos densa y extensa, de límites habitualmente precisos que se confunden con los correspondientes a los segmentos o lóbulos afectos.

4. *Punción pleural.* Es negativa; en los raros casos en que existe líquido en la pleura; éste alcanza un nivel alto al percutir, aunque su cuantía sea exigua; esto se debe a que el pulmón no se deja comprimir (pulmón flotante).

## CAVIDAD PULMONAR

Sea cual fuere su causa (tuberculosa, absceso, tumor necrosado, etc.) motiva un cuadro (síndrome cavitario) que depende del tamaño, topografía y estado físico del parénquima que rodea la cavidad:

1. *Síntomas funcionales.* Tos y expectoración, más acentuada en ciertos decúbitos; son significativos los esputos numulares.

2. *Síntomas físicos:*

*a) Inspección.* Retracción y disminución de la movilidad respiratoria (en relación con el foco de condensación del parénquima donde se fraguan); si son profundas, el examen visual es negativo.

*b) Palpación.* Vibraciones aumentadas.

*c) Percusión.* Sonoridad disminuida; si la caverna es muy grande y periférica; timpanismo que varía en los cambios de posición.

*d) Auscultación.* Murmullo vesicular abolido. Soplo tubocavitario, cavitario o anfórico. Estertores cavernosos y gorgoteo cavitario. Retintín metálico (raro). Pectoriloquia o voz cavernosa, a veces con resonancia metálica (metalofonía).

3. *Examen radiológico.* Sombra uniforme, más clara en el centro en las cavernas en formación; imagen anular con nivel líquido o sin él, y a veces bronquio de drenaje.

Con frecuencia, el síndrome cavitario se reduce a una zona muy localizada de matidez, exageración de vibraciones vocales y estertores húmedos; estos signos se relacionan con la condensación pericavitaria. Los rayos X confirman el diagnóstico.

## ENFISEMA

1. *Síntomas funcionales.* Disnea, primero, de esfuerzo; luego, continua, llegando a confinar al sujeto a una inmovilidad casi absoluta; la tos y la expectoración no son signos de enfisema, pero revelan la bronquitis asociada.

2. *Síntomas físicos:*

*a) Inspección.* Agrandamiento global del tórax, sobre todo en las partes altas, con cifosis dorsal y curvatura anormal del esternón. Respiración rápida y muy superficial, con tensión de los músculos respiratorios secundarios y tiraje suprasternal y clavicular, y a veces intercostal, con ascenso del plastrón esternocostal a la inspiración. A la espiración forzada sigue una precipitada inspiración.

*b) Palpación.* Vibraciones vocales disminuidas. Difícil percepción del choque de la punta cardíaca.

*c) Percusión.* Hipersonoridad global, a veces con un timbre especial (en caja de cartón). Desaparición o gran reducción de la matidez cardíaca.

*d) Auscultación.* Disminución del murmullo vesicular con sibilancias espiratorias. El grado de gravedad del enfisema obstructivo se obtiene comparando la intensidad del murmullo vesicular y sibilancias espiratorias en las respiraciones normal y forzada; si en esta última no aumentan ambos, cabe pensar que existe una falta de ventilación alveolar (fig. 2-90).

3. *Examen radiológico.* Hiperclaridad de los campos pulmonares con rarefacción aparente de la trama vascular, en contraste, a veces, con las gruesas arterias pulmonares. Horizontalidad del diafragma y de las costillas, con aumento del diá-

© MASSON, S.A. Fotocopiar sin autorización es un delito.

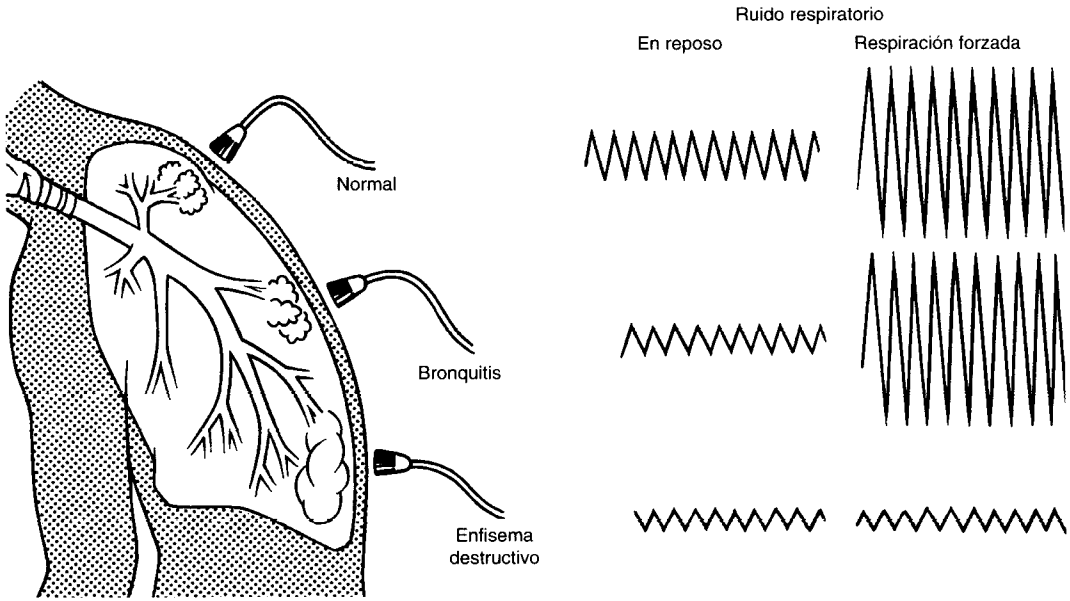


**Fig. 2-90.** Diagnóstico diferencial de la bronquitis crónica, con y sin enfisema destructivo, mediante la auscultación.

metro vertical; el anteroposterior también lo está, por la cifosis dorsal y por la curvatura anormal del esternón. Disminución de amplitud de los movimientos costodiafragmáticos, evidenciada por clisés en inspiración y espiración forzadas, de frente y de perfil, en esta última proyección, en espiración forzada, el tórax se oscurece por completo en los sujetos normales.

4. *Examen funcional.* Aumento del volumen residual, con trastorno ventilatorio obstructivo. Son útiles la angioneumografía (reducción del lecho vascular pulmonar), el cateterismo cardíaco (tensión arterial aumentada, que contrasta con una presión capilar pulmonar casi normal y elevación del gradiente arteriocapilar), y el electrocardiograma (sobrecarga ventricular derecha).

## SÍNDROME MEDIASTÍNICO

El síndrome mediastínico se observa en procesos tumorales malignos (70-80 %) o benignos (7 %), cardiovasculares (pericarditis, aneurisma aórtico) e inflamatorios, difusos agudos o crónicos específicos e inespecíficos.

Los síntomas y signos guardan cierta relación con la topografía y rapidez evolutiva del proceso causal. Las manifestaciones respiratorias son las más frecuentes (41,4 %) y en relación con la compresión del árbol traqueal y, aunque en menor grado, del propio parénquima pulmonar.

El síntoma más frecuente es la tos seca, irritativa, a veces quintosa, que en ocasiones se acompaña de disnea accesional o de esfuerzo, a veces postural, y que puede acompañarse de cianosis. La compresión traqueal origina un tipo de disnea inspiratoria muy característica, con *cornage* y tiraje; y la traqueobronquial, cuadros de bronquitis uni o bilaterales, por fenómenos de retención o bloqueo de los esputos, así como neumonías recidivantes o crónicas.

La compresión vascular en el área venosa se observa con mayor frecuencia en los tumores del mediastino anterior y medio, en su estrato superior. En su grado máximo, motiva el *síndrome de la vena cava superior,* con edema en esclavina (cara, cuello, parte superior del tórax, ambos brazos) o limitado a cara y cuello, y cianosis de la cara, cuello, miembros superiores o sólo de los labios y extremidades de los dedos de las manos, y circulación colateral venosa. La estasis cefálica es causa de somnolencia diurna, cefalea, vértigos, acufenos e incluso crisis convulsivas.

El dolor puede aparecer como retrosternal, de espalda, angoroide con molestias de hombro acreciendo, en ocasiones (así como el estridor la-

ríngeo inspiratorio, disnea, cianosis) al toser, respirar profundamente, estornudar y con el decúbito dorsal, aliviándose al sentarse, inclinarse hacia delante y en la posición genupectoral.

## Causas del dolor

Ocasionalmente, el dolor es debido a la irritación de estructuras nerviosas:

1. *Nervios intercostales.* Neuralgias.
2. *Ramas sensitivas del nervio frénico.* Dolor de hombro, hipo, relajación diafragmática.
3. *Nervio recurrente.* Ronquera, parálisis glótica, voz bitonal.
4. *Nervio vago.* Bradicardia, atonía gastrointestinal con estreñimiento, acidismo, cólicos hepáticos y renales.
5. *Cadena simpática superior.* Síndrome de Horner, enrojecimiento hemifacial, hemihiperhidrosis, sialorrea.
6. *Médula espinal.* Déficit motor y sensitivo, síndrome de sección transversa.

La disfagia por compresión esofágica ha sido señalada en las pericarditis exudativas con derrame copioso y tumores malignos.

Cabe señalar que la clínica de los tumores mediastínicos es una de las más pobres. El «síntoma principal» de los tumores benignos del mediastino es la ausencia de síntomas durante largo tiempo.

El examen radiológico directo (con empleo de medios de contraste o sin ellos), neumomediastino, TAC, mediastinoscopia con examen biópsico y la pleuroscopia posneumotórax, completan el examen diagnóstico.

**Cuadro. Representación esquemática de los signos físicos característicos de las principales afecciones de las vías respiratorias**

| Percusión | | Palpación | |
|---|---|---|---|
| S = | Sonoridad normal | V = | Vibraciones normales |
| S – | Sonorida disminuida | V – | Vibraciones disminuidas |
| S + | Sonoridad aumentada | V + | Vibraciones aumentadas |
| S o | Sonoridad abolida (matidez) { o rayado azul / o fondo azul / o rayado rojo | V o | Vibraciones abolidas |

| | | Auscultación | |
|---|---|---|---|
| | Inspiración | SSSS | Estertores roncus y sibilantes |
| | Espiración | | Estertores piantes |
| | Respiración normal | | Estertores crepiantes |
| | Respiración alargada | | Estertores subcrepitantes finos |
| | Respiración débil | | Estertores subcrepitantes medios |
| | Respiración abolida | | Estertores subcrepitantes grandes |
| | Respiración exagerada (pueril) | | Crujidos |
| | Respiración entrecortada | | Gargoteo |
| | Respiración ruda | | Frotes pleurales |
| | Respiración soplante (soplo bronquial) | | |
| | Soplo tubárico | | |
| | Soplo pleural | | |
| | Soplo cavernoso | | |
| | Soplo tubocavernoso | | |
| | Soplo anfórico | | |

# 3

# Cardiología. Angiología

## CARDIOLOGÍA

### ■ INTRODUCCIÓN

La finalidad del aparato cardiovascular es mantener un flujo circulatorio suficiente para subvenir a las necesidades orgánicas. Cuando el corazón claudica se comporta como un obstáculo que dificulta el curso de la sangre, de manera parecida a cuando se instala una presa en el lecho de un río. Es decir, produce un remanso de sangre con aumento de la tensión venosa por detrás del corazón insuficiente, y una disminución del volumen de sangre circulante, con retardo de la corriente sanguínea, por delante.

La estasis venosa comienza, como es lógico, a nivel de las venas más próximas al corazón; es decir, de ambas cavas, las cuales encuentran dificultad en desaguar en la aurícula derecha por encontrarse ésta llena de sangre. A partir de ellas se propaga en sentido retrógrado, aguas arriba, por sus afluentes y a una distancia cada vez mayor del corazón. Por tal motivo, las venas cervicales, en especial la yugular externa, fácilmente visible, aparecen tensas, distendidas, e incluso animadas de latidos.

### ■ INTERROGATORIO

#### FILIACIÓN Y ANTECEDENTES INDIVIDUALES

**Edad.** Con limitaciones, puede darse como válida la afirmación de que las cardiopatías que ocurren en gente joven son, en gran parte, de origen congénito o inflamatorio, y las de la vejez, de naturaleza degenerativa. La frecuencia de la afectación del corazón en el reumatismo poliarticular agudo está en razón inversa con la edad, lo que se atribuye a que cuanto más joven es el sujeto, tanto más vascularizadas tiene las válvulas y mayor es su propensión a contagiarse. Existe resistencia natural en los lactantes y en la primera infancia.

La figura 3-1 ilustra sobre las edades en que se presentan los infartos de miocardio del adulto; obsérvese cómo la mayoría (65 %) ocurren entre los 40-60 años. En lo que respecta a la infancia (los pediatras señalan una curiosa apetencia del virus reumático por las coronarias), se han descrito crisis de ángor e incluso infartos en niños entre los 12 meses y los 10 años, muchos de ellos relacionados con malformaciones congénitas de las arterias coronarias.

En lo que se refiere a las angiopatías en general, la enfermedad de Raynaud aparece en las primeras décadas de la vida; la tromboangitis obliterante, en la juventud, y las de naturaleza arteriosclerosa, en mayores de 50 años.

**Raza.** Los chinos y orientales propenden poco a la hipertensión arterial generalizada, a la arteriosclerosis y coronariopatías, así como en los indígenas de la altiplanicie peruana, en la población indígena y mestiza de México y en los negros de África, mientras que los que viven en Estados Unidos tienen la tensión igual a la de los blancos, con la misma propensión a las coronariopatías. En los individuos de raza negra y orientales, es discutible la escasa incidencia de las cardiopatías reumáticas y tromboangitis obliterante, así como cierta propensión de los judíos para esta angiopatía.

**Sexo.** En el sexo femenino son más frecuentes las valvulopatías mitrales, sobre todo esteno-

© MASSON, S.A. Fotocopiar sin autorización es un delito.

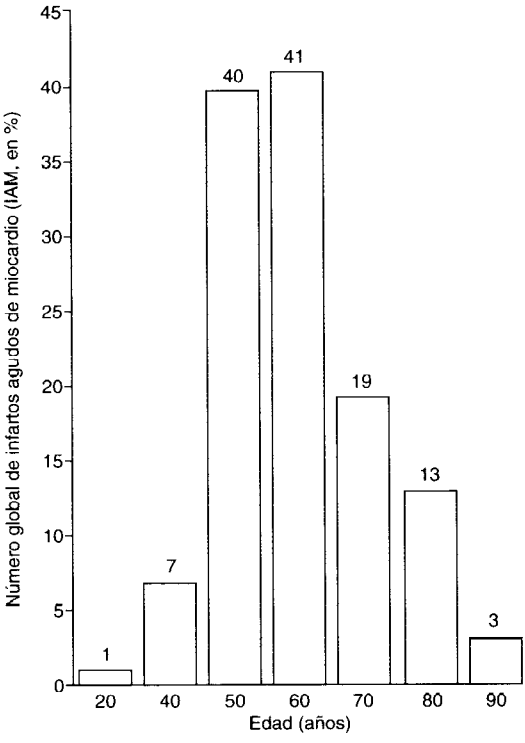


**Fig. 3-1.** Representación del porcentaje de infartos de miocardio en función de la edad.

sis, quizá porque en ellas tiene este orificio un tamaño menor, con persistencia de caracteres infantiles; la hipertensión arterial, a partir de la menopausia; la neurosis cardíaca (4:1); el corazón mixedematoso (3:1), la enfermedad de Raynaud y las venopatías. En el sexo masculino, en cambio, son frecuentes las pericarditis agudas benignas, valvulopatías aórticas, las anomalías congénitas, las coronariopatías y el infarto de miocardio, en proporción abrumadora.

El motivo reside en que la secreción ovárica protege contra la arteriosclerosis en la edad fértil; después de la castración quirúrgica o la menopausia, se presentan lesiones arterioscleróticas análogas a las de los varones y se iguala el porcentaje de procesos coronarios entre los 60-70 años.

En lo que atañe a las cardiopatías congénitas, las aórticas son más frecuentes en los varones, y la persistencia del conducto arterial y comunicación interauricular, en la mujer.

**Ocupación.** Son nocivas para el corazón y vasos, aquellas que requieren esfuerzos físicos intensos y continuados (mineros) o crean estados de tensión psíquica. Los «trabajadores de cuello blanco» *(white collar workers)*, con cargos de responsabilidad, propenden a la hipertensión arterial, arteriosclerosis, angina de pecho, infarto de miocardio y miocardiopatías esclerosas, sobre todo cuando no saben equilibrar su vida entre el trabajo, diversiones, amor y placeres espirituales.

La manipulación cotidiana de tóxicos (plomo, mercurio, óxido de carbono, arsénico, etc.) puede acarrear consecuencias vasculares y cardíacas graves muy valoradas en el extenso capítulo de las intoxicaciones profesionales.

Recordemos que antaño, Heberden y Corvisart, entre otros, habían llamado la atención sobre las emociones intensas como motivo de muerte súbita cardíaca.

Las *contusiones cardíacas* pueden dar lugar a trastornos agudos similares a los ocasionados por un infarto. Son más graves cuando preexiste una cardiopatía. Las roturas del corazón (traumatismo sobre la caja torácica en accidente de automóvil), provocadas por la acción de estallido debida a la presión hidráulica y a la acción directa del *shock* (a veces con *contre coup*), tienen lugar de preferencia en las aurículas, más raramente en los ventrículos y vasos de salida; a veces también se afecta el interior del corazón en ambos tabiques y en las válvulas. Los síntomas son: anemia con taponamiento pericárdico creciente, estasis de las venas cervicales, apagamiento de los tonos cardíacos, taquicardia, disminución de la presión sanguínea diferencial, caída tensional y muerte; radiológicamente, se manifiesta con ensanchamiento de la sombra cardíaca en forma de tienda de campaña.

En las roturas de la aorta, interviene con frecuencia, además del aumento de la presión intratorácica, una acción de las fuerzas de desaceleración con tracción y distensión intensas. El desgarro se manifiesta de preferencia en un punto distal al origen de la arteria subclavia izquierda a la altura del ligamento del conducto de Botal. En el lugar de rotura, se forma al principio un hematoma pulsátil, en el que pueden desarrollarse trombos, que al desprenderse, a veces dan lugar a embolias periféricas. Si la perforación es libre, la rotura aórtica (al principio, cubierta por la capa adventicia) da paso a un hemotórax con tensión.

**Lugar de residencia.** El vivir y trabajar en lugares húmedos y confinados facilita la incidencia de amigdalitis sépticas, posible puerta de en-

trada de una infección reumática causa de endocarditis y de procesos bronquiales crónicos con repercusión sobre el corazón derecho. Ya es notoria la propensión a la hipertensión arterial y esclerosis coronaria y miocárdica en los sujetos que viven en las grandes urbes. Chávez, por su parte, observa que el exiguo porcentaje de hipertensos (7,33 %) que se encuentra en los indígenas y mestizos de México, con vida tranquila, sin conflictos ni ambiciones, se triplica al trasladarse a las ciudades (27,9 %), pese a las condiciones sociales y económicas más elevadas. En las altiplanicies, la baja tensión del oxígeno repercute sobre la circulación pulmonar y el corazón siendo causa frecuente de hipertensión pulmonar primaria.

Las *cardiopatías por parásitos* (protozoos o helmintos) se observan en determinadas áreas geográficas. Limitándonos a las tripanosomiasis, citaremos las africanas (Trypanosoma gambiense, rhodesiense) y la enfermedad de Chagas (Trypanosoma cruzi), frecuente en América meridional y rara, aunque presente, en África, India e islas de Sonda, población campesina y pobre de Venezuela (estado de Carabobo), respetando la acomodada y los inmigrantes.

**Alimentación.** El factor alimentario cuenta en la historia de los enfermos que nos ocupan. La desnutrición, casi siempre acompañada de factores ambientales negativos (exceso de trabajo, viviendas insanas), coadyuva a la aparición de valvulopatías reumáticas y sépticas, sobre todo de la variedad maligna lenta.

Son aconsejables las comidas escasas y frecuentes para prevenir las cardiopatías (disminuyen el peso y la colesterolemia y aumentan la tolerancia a la glucosa) junto a la restricción de la sal común ante la hipertensión arterial sistemática y cardiopatías.

El beber grandes cantidades de líquido, aunque éste sea agua o bebidas alcohólicas de poca graduación, sobrecarga el aparato circulatorio. Bollinger, de Munich, ha descrito el corazón de los bebedores de cerveza, y Jürgensen, el de los vinateros de Tubinga.

El café o té en exceso o en sujetos susceptibles produce taquicardia con molestias y angustia precordial. El alcohol daña poco al corazón y vasos; incluso se ha afirmado que los alcohólicos rara vez son hipertensos. Si se abusa de él, desempeña un papel la hipoproteinemia y avitaminosis propias de la anorexia habitual del bebedor empedernido.

**Hábito de vida.** Es de importancia primordial para el estado del corazón y arterias. Una vida ordenada, equilibrada y ajustada a las posibilidades físicas de cada uno, es lo más deseable.

Es evidente que la estimulación del individuo («desde la cuna hasta la tumba»), solamente conduce a un desgaste vascular prematuro.

Siendo igual el régimen alimentario, los individuos sedentarios sufren el triple de procesos esclerosos vasculares que los trabajadores manuales. Esto señala la acción favorable de la actividad física regular.

El tabaco daña los vasos arteriales y, a través de las coronarias, el corazón, sobre todo en los sujetos con distonía neurovegetativa e hipercolesterolemia. Las estadísticas son unánimemente concordantes. En los adventistas del Séptimo Día, enemigos del tabaco (y del alcohol), las afecciones coronarias y vasculares periféricas son un 40 % inferiores a las del resto de la población.

## ANTECEDENTES FAMILIARES

Son evidentes en muchos casos. Aunque entre los factores etiológicos de las cardiopatías congénitas cuentan los exógenos, como infecciones maternas (rubéola, sarampión, febriles de tipo gripal), drogas (talidomina, hormonas luteínica o foliculínica en amenaza de aborto o con fines abortivos), radiaciones (radiografías en el primer trimestre del embarazo), prenatal, etc., la tendencia actual valora las aberraciones cromosómicas, como el síndrome de Down (trisomía 21), síndromes de Turner (XO) y Klinefelter (XXY), triple X, así como las trisomías de los grupos T1 (triple 13-15) y E (triple 17 y triple 18), etc. En el síndrome de Down (un 35 % resultan afectos) predominan los defectos del tabique auriculoventricular; en el síndrome de Turner, la coartación aórtica y la estenosis pulmonar; en la trisomía del grupo T1, los defectos del tabique interventricular y dextroposición cardíaca, y en el cromosoma suplementario del grupo E (17 ó 18), la comunicación interventricular y distopia cardíaca. Todas estas anomalías cardiovasculares se acompañan de otras extracardíacas, no habiéndose identificado hasta la fecha las aberraciones cromosómicas capaces de producir únicamente efectos cardíacos.

Las anomalías congénitas pueden observarse en varios miembros de una misma familia.

La existencia de un factor genético explica la *cardiomegalia familiar de Evans* (no debida a tras-

© MASSON, S.A. Fotocopiar sin autorización es un delito.

tornos metabólicos, coronarios ni inflamatorios), a veces asociada a una neuromiopatía constituyendo una entidad nosológica bien definida; la presencia del síndrome de Wolff-Parkinson-White en hermanos, y la existencia de familias con hipertensión arterial, procesos esclerosos vasculares, coronariopatías, varices, etc.

## ANTECEDENTES PATOLÓGICOS O ENFERMEDADES ANTERIORES

Las más importantes son las infecciosas y, entre ellas, el reumatismo poliarticular agudo[1], difteria, escarlatina, sepsis (estreptocócica, estafilocócica, neumocócica), tuberculosis (pericarditis), sífilis (valvulopatía aórtica), etc.; virus (pericarditis); parasitarias (tripanosomiasis, helmintos), etc.

La hipercolesterolemia familiar y la diabetes favorecen las coronariopatías e infartos de miocardio en sujetos jóvenes, y la hipercalcemia idiopática, estenosis aórtica supravalvular e hipertensión arterial por nefrosclerosis.

En un 5 % de poliartritis crónicas se observan cardiopatías valvulares, cifra idéntica a la señalada en la poliartritis anquilosante.

## COMIENZO Y EVOLUCIÓN DE LA ENFERMEDAD ACTUAL

Los síntomas y signos valorables para el diagnóstico de una afección cardiovascular pueden originarse directamente en el corazón (algias cardioaórticas), en órganos diversos (disnea, expectoración hemoptoica, hematuria, etc.) o significar reacciones generales (edemas, fiebre, astenia, etc.).

Con las preguntas de ritual al comenzar esta parte del interrogatorio: *¿Cuándo y cómo comenzaron las molestias?, ¿Cómo han evolucionado?, ¿A qué causa las atribuye?,* nos daremos cuenta de si el proceso es agudo, subagudo o crónico; de si comenzó lenta y paulatinamente (insuficiencia cardíaca de origen miocárdico, valvulopatía descompensada) o de manera brusca (cardiopatía postraumática, postinfártica o en el curso de un proceso séptico). Atendiendo a la evolución, precisaremos si la enfermedad transcurre por crisis (ataques de angina de pecho, de taquicardia paroxística), por períodos (las cardiopatías tienen, por lo general, fases de agravamiento alternadas con otras de remisión) o de manera progresiva.

## MANIFESTACIONES CLÍNICAS DE LAS CARDIOPATÍAS

Los principales síntomas con que se manifiestan las cardiopatías son plurales, abarcando múltiples órganos y numerosas estructuras poliorgánicas.

### Anomalías de la presión y pulso venoso yugular

El examen atento de las *venas yugulares,* muchas veces descuidado por el médico, aporta datos más útiles para la valoración de las cardiopatías que otros exámenes más complejos. El estudio de la insuficiencia cardíaca se inicia con el examen de las venas yugulares.

En el sujeto sano, sentado o de pie, la vena yugular externa no es visible, pues habida cuenta de la exigüidad de la presión venosa a su nivel y la delgadez de su pared, el vaso aparece colapsado en toda su longitud, excepto en ciertas personas en quienes se ingurgita con facilidad cuando hablan, tosen o realizan esfuerzos aun livianos.

En decúbito dorsal y con la cabeza reclinada sobre una almohada, la vena yugular externa aparece abultada en su parte inferior, cesando esta distensión a nivel del punto en que la presión venosa se equilibra con la presión atmosférica, lo cual sucede, aproximadamente, a la altura de una horizontal que pasa por el manubrio del esternón (fig. 3-2). El nivel del colapso venoso alcanza el mismo límite en ambas venas yugulares externas. De no ocurrir así, la vena que muestra el nivel más bajo es la única que nos puede servir para indicar la presión venosa, siempre que tengamos la seguridad de que su repleción termina realmente donde parece y de que no se trata de que la yugular externa, en su parte más alta, no se vea por quedar colocada más profundamente. Nos cercioraremos de ello comprimiéndola con suavidad en su parte inferior, con el fin de que, llenándose, se haga aparente en todo su trayecto.

[1]No debemos olvidar que, a veces, la afectación articular es mínima (Lasègue dijo: «El reumatismo poliarticular agudo lame las articulaciones, las pleuras, las meninges, pero muerde el corazón») y aun nula *(reuma sine reuma)*, siendo estas formas las más peligrosas desde el punto de vista que nos ocupa, por dos motivos, por descuidarse el tratamiento y por ser muy exiguos los procesos inmunitarios. Igual valor debemos conceder a las amigdalitis de repetición, las cuales pueden ser la puerta de entrada de la infección reumática.

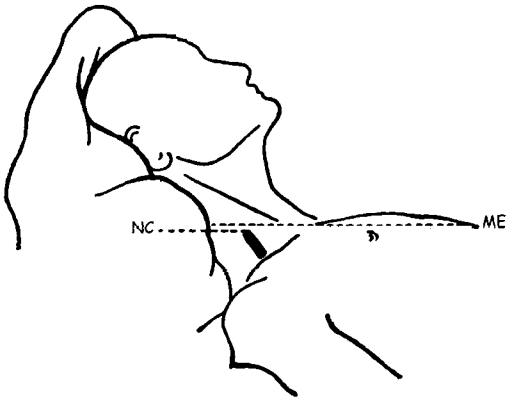


**Fig. 3-2.** Sujeto normal en decúbito supino, con la cabeza sobre la almohada. El nivel cero (NC), indicado por el extremo de la yugular externa abultada, se encuentra un poco por debajo de la línea del manubrio esternal (ME).

Al intentar la *medida de la presión venosa,* se diferenciará entre el valor de la presión venosa periférica y central; este último es mucho más exacto como referencia de la presión real del retorno venoso en la aurícula derecha. El gradiente entre ambas varía considerablemente con las alteraciones de la dinámica cardiovascular, la constricción venosa periférica y las válvulas venosas interpuestas, de tal modo que la presión venosa periférica, aun cuando se puede determinar con gran facilidad, nos dará tan sólo un valor aproximado de la verdadera presión venosa central.

Para la medida de la *presión venosa periférica,* se emplea un procedimiento semejante al que se utiliza para la estimación de la presión del líquido cefalorraquídeo. El procedimiento más simple es el de Cohen, en el que el enfermo se coloca en posición supina sobre la mesa de exploración con el brazo algo abducido y a la altura del cuerpo; se punciona una vena del codo en un punto situado a 5 cm por debajo del IV espacio intercostal, nivel aproximado de la desembocadura de las dos venas cava en la aurícula derecha; la sangre pasa hacia una jeringa que contiene citrato sódico para evitar la coagulación; después, se pone en comunicación con el tubo manométrico en forma de «L» graduado en centímetros. Se considera normal una presión de 3-18 ml de agua.

La *presión venosa central* se suele medir de un modo continuado durante un cierto período, y su valor depende de la presión arterial, el vacío intrapleural, la contracción cardíaca y las presiones auricular e hidrostática; el tono venoso informa constantemente sobre cualquier alteración cardiocirculatoria que pueda encerrar el riesgo de una insuficiencia cardíaca derecha.

Para su medida, se sitúa el extremo de un catéter intravenoso en la aurícula derecha o en una de las grandes venas adyacentes a ella, de forma que la constricción venosa periférica y las válvulas interpuestas no interfieran la transmisión directa de la presión de la aurícula derecha al catéter.

El material que se emplea es relativamente simple, y consiste, esencialmente, en un tubo manométrico graduado en centímetros y con una configuración en «L», un catéter intravenoso estéril de unos 40 cm de longitud y una llave de fluidos que permita el paso de líquidos en tres direcciones distintas. La llave conecta el tubo manométrico al catéter intravenoso y a un tubo perfusor de una solución salina con heparina, que evita la obstrucción del catéter por coágulos sanguíneos. A esta última solución cabe añadir, por una vía lateral, colorantes o cualquier otra sustancia que el enfermo necesite.

El individuo se coloca en decúbito dorsal horizontal y con el brazo abducido unos 45°, habiendo sido previamente informado del examen que se le va a practicar.

En cuanto a la vía empleada para la introducción del catéter intravenoso, se han utilizado con éxito tanto las ramas de la vena cava superior como las de la inferior.

Son especialmente adecuadas las venas de la flexura del codo (fosa antecubital), la vena yugular y la femoral, a nivel de la ingle. Sin embargo, las vías más usadas son las ramas de la vena cava superior, por cuanto son mucho más seguras desde el punto de las posibles complicaciones tromboembólicas, y nos darán siempre una idea más exacta de la presión de la aurícula derecha, especialmente en los casos en que coexista una distensión abdominal.

La técnica de la medición es sumamente fácil y la destreza en su manejo se adquiere rápidamente con la práctica. Para ello, una vez se ha elegido una vena en la flexura del codo (el lado es indistinto, aunque en individuos dextrómanos es mejor utilizar el izquierdo), se coloca por encima un torniquete de goma, sujetándolo lo suficiente para obstruir el retorno venoso sin alterar el flujo arterial. Esto dilatará las venas al máximo. Al mismo tiempo, se pide al paciente que abra y cierre alternativamente su mano, manteniéndola cerrada en el momento de penetrar la vena con la aguja hipodérmica.

© MASSON, S.A. Fotocopiar sin autorización es un delito.

Cuando las venas son pequeñas o profundas, esta constricción por sí sola puede ser insuficiente. En este caso, para producir una dilatación adecuada daremos unos ligeros cachetes en la parte anterior de la muñeca y antebrazo.

Si todavía es insuficiente, la aplicación de calor a toda la extremidad (antes de sujetar el torniquete) es una ayuda muy valiosa, y que, aplicada con propiedad, puede significar la diferencia entre una venipuntura habitual y la necesidad de realizar una disección venosa.

Una vez se haya introducido el catéter venoso de polietileno en la vena elegida, preferiblemente a través de una aguja hipodérmica de suficiente calibre, se deberá avanzar lo suficiente (unos 40 cm) para que su extremo libre, esté situado, aproximadamente, en la desembocadura de la vena cava superior. Esta introducción del catéter se hará con cuidado, ya que a veces pueden encontrarse válvulas venosas que lo tuerzan y atasquen. En este caso, tirando del catéter hacia atrás unos pocos centímetros y haciéndolo girar en otra dirección lograremos pasarlo sin dificultad. Lo mismo cabría decir de las ramas venosas que se pueden encontrar en la parte superior del brazo. De hallarnos en una de tales circunstancias que impidan la progresión del catéter, éste no se debe forzar nunca, guardando en todo momento la mayor calma y repitiendo la maniobra antes descrita. Si la dificultad se encontrara más adelante, al avanzar el catéter dentro de la cavidad torácica, puede ser de gran ayuda pedir al enfermo que mueva el cuello o el hombro en diferentes direcciones, o una inspiración profunda. A menudo, cuando el catéter se halla en la vena subclavia, tiende a subir hacia la yugular. En este caso, una inspiración profunda y girar el catéter con una mano, mientras con la otra se hace presión sobre la yugular, suele ayudar a que entre en la vena cava. En todos los casos es útil disponer de un ayudante para cooperar en las maniobras que no requieran el uso de material estéril (soltar el torniquete, mover el brazo, etc.), y no se debe olvidar que el espasmo venoso, una de las mayores dificultades que podremos encontrar, proviene, en la mayoría de los casos, del miedo y de la ansiedad del enfermo, que evitaremos con la explicación del procedimiento y también infundiéndole confianza.

A continuación, se ceban las tres ramas conectadas por la llave de paso por medio de la solución salina heparinizada. Al mover la llave de modo que el catéter venoso quede conectado únicamente con la rama manométrica, el nivel de ésta (que estaba a una altura superior a la de la presión venosa esperada) cae rápidamente hasta el nivel de la presión venosa real.

Para realizar esta medición, el cero de la escala graduada debe estar a la altura de la aurícula derecha en la posición de decúbito supino. Tal altura corresponde al punto medio del diámetro torácico anterosuperior (a unos 10 cm del plano de la espalda, según Lyons) o se utiliza la línea media axilar.

En todos los casos, deberemos cerciorarnos de que existe una comunicación libre entre el sistema venoso central y el tubo manométrico, lo que se pondrá de manifiesto por una rápida caída del nivel de la columna líquida de éste al ser conectado con el catéter venoso, y por ulteriores fluctuaciones de este nivel, síncronas con los movimientos respiratorios del paciente. Una caída del nivel del líquido «a saltos sincronizados» con el movimiento de inspiración del paciente, y la falta de movimientos de la columna líquida al realizar éste un movimiento de Valsava, sugieren la existencia de un defecto de válvula en el extremo del catéter, con lecturas que serán falsas. En caso de duda recomendamos retirar el catéter unos centímetros y tratar de desobstruirlo perfundiendo a su través unos centímetros cúbicos de solución salina heparinizada. Por el contrario, una pulsación demasiado activa, con una presión venosa excesivamente alta sin causa que la justifique, puede ser debida a que el extremo del catéter se halla en el ventrículo derecho. Como en el caso anterior, se corregirá retirando el catéter unos centímetros.

Las cifras normales resaltadas por los diferentes autores discrepan entre sí (Lyon, 5-15 cm de agua; Winsor y Burch, 4-16; Brian y Wood, 5-18), debido a sus divergencias en cuanto al punto cuya presión debe ser considerada como «cero».

Una presión venosa central que oscila entre 0-5 cm de agua indica hipovolemia y la necesidad de administrar fluidos por vía parenteral; presiones venosas entre 8-12 cm de agua sugieren una normovolemia, y cuando los valores de la presión venosa superan los 18 cm de agua, se corre el peligro de un fallo cardíaco, debiéndose reducir a un mínimo la administración parenteral de fluidos y considerar la posibilidad de tonificar un miocardio que está trabajando en malas condiciones.

En general, diremos que la presión venosa aumenta en los esfuerzos, insuficiencia ventricular derecha, procesos tricuspídeos, pericarditis con derrame y constrictiva, así como en el corazón

pulmonar agudo, enfisema obstructivo y síndrome de la vena cava superior; por el contrario, disminuye en la hipovolemia, deshidratación y *shock* (excepto en el traumático con taponamiento cardíaco por hemopericardias).

El *pulso venoso* está constituido por la oscilación de la porción proximal distendida de las venas yugulares internas. Los cambios volumétricos que experimenta son fiel reflejo de las distintas presiones que se desarrollan en la aurícula derecha durante el ciclo cardíaco.

Para el registro del pulso venoso *(flebograma yugular)* se coloca al sujeto en posición de decúbito supino, o semidecúbito si es ortopneico, y se aplica un terminal constituido por dos ventosas superpuestas en la porción proximal de una yugular, que se mantiene sujeto a la piel por medio de un ligero vacío creado en la ventosa exterior. Entretanto, la ventosa interior recoge las pulsaciones yugulares, que transmite a un cristal piezoeléctrico, el cual crea una corriente ondulatoria que es recogida por un amplificador, transmitida a un galvanómetro y recogida gráficamente por una película fotográfica. Durante el registro, es preciso que el paciente contenga su respiración.

Normalmente, el *registro gráfico del pulso venoso yugular* ofrece tres ondas, que reflejan los cambios de presión en la aurícula derecha:

1. La primera, u *onda «a»,* traduce la contracción de la aurícula derecha.
2. La segunda, u *onda «c»,* corresponde al cierre de la válvula tricúspide al iniciarse la sístole ventricular.
3. La tercera, u *onda «V»,* refleja el aumento de la presión auricular antes de que se abra la válvula tricúspide.

Entre estas dos últimas ondas, existe una depresión, u onda negativa «X'», que corresponde a la sístole ventricular, por este motivo al pulso venoso normal se le llama *pulso venoso negativo* (figura 3-3 A).

Para *diferenciar el pulso venoso yugular del pulso carotídeo* —cosa no difícil aunque son muy pocos los que saben hacerlo—, se dispone al enfermo semiincorporado en cama, con la cabeza adelantada y vuelta un poco hacia el lado que se examina (casi siempre el derecho), para evitar la tensión del músculo esternocleidomastoideo, que cubre parcialmente la vena yugular interna, y con una buena iluminación del ángulo que forma la mandíbula con el borde anterior del esternocleidomastoideo.

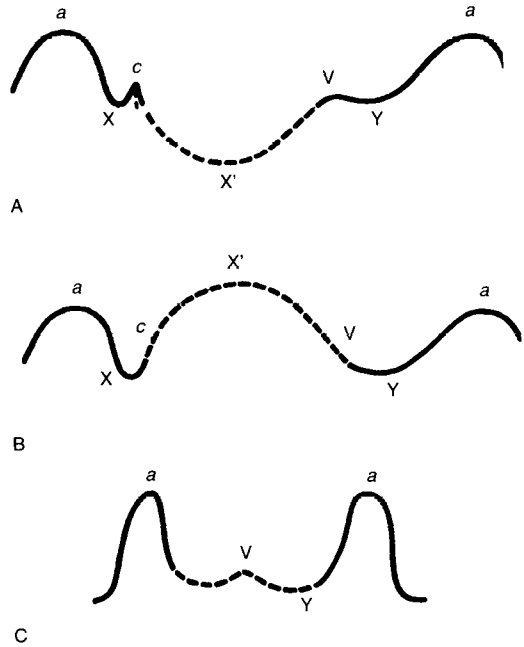


**Fig. 3-3.** Pulso venoso yugular. A) Normal. B) Insuficiencia tricuspídea. C) Estenosis tricuspídea.

El pulso yugular venoso es suave, difuso, ondulante, más visible que palpable (el pulso arterial se ve y se palpa bien). Con un ritmo y frecuencia normales, se distinguen dos impulsiones y dos depresiones en cada ciclo (la pulsación carotídea es única e intensa). El nivel de la pulsación varía con las fases respiratorias (de acuerdo con la tensión intratorácica, descendiendo en la inspiración y elevándose en la espiración) y con el ortostatismo, cosa que no ocurre con el pulso carotídeo, que incluso se acentúa en la posición de pie. Asimismo, cuando existen pulsaciones amplias en el cuello y el pulso radial de ambos lados es débil o poco palpable (si se ha excluido la presencia de una arteriopatía obliterante) la pulsación es venosa.

En la *insuficiencia cardíaca* derecha con estasis de aflujo, las venas yugulares se encuentran distendidas, incluso en el ortostatismo, por la presión venosa elevada. Esta distensión aumenta con la compresión del hipocondrio derecho («reflujo hepatoyugular» de Rondot) o difusa del abdomen («reflujo abdominoyugular» de Lian).

En la *insuficiencia tricuspídea,* la corriente de regurgitación ventricular da lugar a una onda «a» auricular gigante seguida de un seno «Y» profundo y rápido (ventriculación de la curva auricular).

© MASSON, S.A. Fotocopiar sin autorización es un delito.

Se le llama pulso venoso positivo o ventricular (fig. 3-3 B).

En la *estenosis tricuspídea,* el dato más llamativo del yugulograma es una onda «a» gigante, presistólica, con conservación y aun atenuación de las ondas «c», «V» y la depresión de «X'». Se le llama pulso venoso auricular (fig. 3-3 C).

En la *enfermedad tricuspídea* (estenosis + insuficiencia), la onda «V» gigante es sostenida, en meseta, y el seno «Y» que le sigue es más lento; todo ello indica una regurgitación menor y el obstáculo impuesto al llenado por el componente de estenosis.

En el *derrame pericárdico y pericarditis constrictiva,* la presión venosa se exagera en la inspiración (signo de Kussmaul) y el registro gráfico aprecia el colapso diastólico de Friedreich, traducido por una profunda onda «Y». Ello denota la súbita llegada de sangre (al comienzo de esta fase y luego cuando se abre la válvula tricúspide) desde las abultadas venas sistémicas al vacío ventricular derecho.

En el *taponamiento cardíaco,* la presión venosa es alta y el nivel venoso inmóvil (signo de la «raíz cuadrada»).

Cuando por inspección se advierte la falta de coincidencia entre las pulsaciones arterial y venosa, cabe pensar en un bloqueo auriculoventricular completo o en una fibrilación auricular. Si la contracción auricular coincide con el cierre de la válvula tricúspide, como ocurre en ciertos bloqueos cardíacos, en el ritmo nodal y algunas extrasístoles, se producen unas ondas «a» gigantes llamadas en «cañonazo».

En la *hipertensión pulmonar,* existe una onda «a» gigante en «cuña» tanto o más brusca que la onda «a» obstructiva de la estenosis tricuspídea.

La *distensión unilateral de la vena yugular interna izquierda* se señala de manera casi exclusiva en las aortopatías aneurismáticas con compresión de la vena innominada por el tronco branquiocefálico (signo de González Sabathié).

## Disneas de origen cardíaco

Son los síntomas «por excelencia» del corazón insuficiente. Por tal motivo, seremos precisos en el interrogatorio, insistiendo sobre el horario de su aparición, sus causas, fenómenos que la acompañan (taquipnea o bradipnea, palidez, angustia, sudación, etc.), y sobre la ausencia o presencia de ruidos respiratorios audibles por el enfermo y sus allegados. Tiene, asimismo, valor, su aparición lenta o paroxística.

Para la correcta interpretación de este síntoma, es preciso no olvidar que los sujetos que llevan vida sedentaria pueden fatigarse al realizar esfuerzos bien tolerados por la generalidad, sin que de ello pueda inferirse insuficiencia cardíaca y sí sólo una ligera claudicación funcional por falta de hábito[2].

Citaremos los siguientes tipos de disnea:

1. *Disnea de esfuerzo.* Aparece cuando el enfermo realiza un esfuerzo superior a las posibilidades de su corazón, y persiste un cierto tiempo una vez cesado el esfuerzo (deuda de oxígeno). Si es intensa, empeora rápidamente tras caminar algunos pasos y puede acompañarse de palpitaciones, dolores anginosos, tos, sensación extraordinaria de cansancio, trastornos visuales, mareos y a veces incluso síncopes. Es propia de la claudicación del corazón izquierdo o global, con regurgitación pulmonar.

2. *Disnea de decúbito* (ortopnea; o mejor, clinopnea). Aparece en posición decúbita y se alivia al pasar a la posición sentada, o con las piernas colgando en el borde de la cama. Una forma especial es la *trepopnea* o intolerancia para un decúbito lateral (generalmente, el izquierdo) por la existencia de un derrame pleural contralateral o por una excesiva distopia postural del corazón, la cual da lugar a la acodadura de los grandes vasos (cava inferior o suprahepática izquierda, venas pulmonares).

La disnea de decúbito es característica de las insuficiencias izquierdas, con corazón derecho eficiente y las hipodiastolias (derrame pericárdi-

[2]Las causas de las disneas cardiógenas son múltiples:

1. Ingurgitación con disminución de la elasticidad pulmonar, motivo de una deficiente oxigenación de la sangre y de la exageración del «reflejo de Hering-Breuer» (regula la actividad del centro respiratorio en relación con el grado de distensión pulmonar) con lo que se consigue una hiperventilación, que si es excesiva da la sensación de disnea.

2. Acidosis periférica por la anoxia (ácido carbónico + ácido láctico), con estimulación directa del centro respiratorio o a través de zonas reflexógenas quimiorreceptoras.

3. Dificultad a la expansión del pulmón por la hipertrofia cardíaca, hepatomegalia, hidrotórax, ascitis.

4. La hipertensión venosa a nivel de la vena cava o aurícula derecha (reflejo de Bainbridge) produce aumento de ventilación por vía vagal, sumando sus efectos a los del reflejo de Hering-Breuer, ya descrito.

La importancia de los factores reflejos centrales se manifiesta en la disnea súbita y angustiosa del corazón pulmonar agudo, debida, en su mayor parte, a la vasoconstricción pulmonar difusa asociada, a veces, a isquemia coronaria (reflejo pulmocoronario).

co, sínfisis pericárdica). La posición de decúbito intensifica la estasis pulmonar (la sangre de las extremidades inferiores y territorio esplácnico se desvía hacia la región torácica) lo que somete al corazón derecho, funcionalmente capaz, a un mayor estímulo funcional que no puede ser seguido, sin embargo, por el ventrículo izquierdo insuficiente.

3. *Disnea permanente.* Obliga al enfermo a permanecer sentado y a evitar el menor esfuerzo. Es superficial (hecho motivado por la circunstancia de que, en la rigidez del pulmón, no se distienden lo suficiente los alvéolos durante la inspiración). Clínicamente, la espiración se encuentra alargada, no siendo rara la demostración de estertores secos, y muy frecuente (por no decir constante) la auscultación de estertores húmedos, más o menos abundantes, en una o ambas bases pulmonares. Este dato, junto con la intensificación por el decúbito y a menudo durante la noche, una vez conciliado el sueño, la diferencia de las disneas de origen pulmonar.

La disnea permanente es debida a la *insuficiencia cardíaca izquierda o global avanzada.* La mejoría con la posición sentada se debe al descenso del diafragma (aumenta la capacidad vital) y acumulación de la sangre en las extremidades inferiores y sistema esplácnico, con disminución de la estasis cerebral y de la sobrecarga del corazón derecho.

El fallo ventricular derecho aislado no motiva disnea; la que se observa en tales casos se debe, casi siempre, a un proceso broncopulmonar crónico motivo de la sobrecarga; la disnea no muestra por ello el carácter ya descrito, sino el pulmonar.

4. *Respiración de Cheyne-Stokes* (ciclopnea, de Letamendi). En ésta, desempeña el papel principal una disminución de la excitabilidad del centro respiratorio tanto hipoxémicamente (en afecciones vasculares del cerebro) como medicamentosamente (con la administración de morfina). De hecho, deben de participar primordialmente factores locales cerebrales; esto explicaría que la respiración de Cheyne-Stokes prácticamente nunca se observe en lesiones valvulares, sino que se presenta con gran preferencia en la hipertensión y en la esclerosis miocárdica (las cuales están asociadas con una afectación vascular general). Es propia de las cardiopatías izquierdas con circulación cerebral deficitaria.

5. *Asma cardíaca.* Está motivada por el fallo súbito del corazón izquierdo. Adopta, casi siempre, un ritmo nocturno, incluso en aquellos pacientes (poliartríticos crónicos) que yacen inmovilizados en cama.

Su cuadro clínico consiste en que el paciente se despierta bruscamente con una sensación angustiosa de falta de aire y se sienta en la cama con las piernas colgando o en una butaca, apoyando las manos para facilitar la cooperación de los músculos auxiliares de la respiración, o busca la ventana o el balcón, en un intento de calmar su sed de aire. Hay taquipnea con disnea inspiratoria y espiratoria, taquicardia con trastornos del ritmo o sin él, apagamiento del primer tono, en ocasiones galope, y reforzamiento del segundo tono pulmonar. La percusión evidencia hiposonoridad en ambas bases, a cuyo nivel se auscultan abundantes estertores bronquialveolares de estasis. La presión arterial puede estar elevada (espasmo vascular), disminuida (reducción del volumen-minuto) o normal. La crisis tiene una duración variable (de minutos a horas) y puede conducir al edema agudo de pulmón. En las grandes crisis, el enfermo aparece con cianosis pálida, angustiado y sudoroso.

6. *Insuficiencia cardíaca asmoide.* Es una forma broncospástica del asma cardíaca, difícil de diferenciar de la crisis del asma esencial. En ambas hay bradipnea, disnea espiratoria, enfisema funcional y estertores secos (roncos, sibilancias) diseminados. El diagnóstico clínico diferencial sólo es posible valorando la presencia de estertores bronquialveolares de estasis en la base y el alargamiento del tiempo de circulación. Su patogenia se explica admitiendo que a las causas que motivan el asma cardíaca clásica, se añaden espasmos de los músculos de Reisseisen por estimulación vagal directa (edema de la submucosa bronquial) o indirecta (vagotonía de la madrugada).

## Dolor precordial

Por dolor precordial entendemos las molestias más o menos intensas, continuas o paroxísticas experimentadas por el paciente a nivel de esta región.

Es un síntoma que puede observarse en cardiópatas (aislado o formando parte de un complejo sindrómico más o menos amplio), en enfermos de otros aparatos o sistemas e incluso en personas sanas, pero con conflictos psíquicos. Esto obliga al médico a ser muy escrupuloso en su valoración.

Recordaremos que, de todos los dolores topografiables de nuestro organismo, el dolor precor-

© MASSON, S.A. Fotocopiar sin autorización es un delito.

dial es, quizás, el que despierta mayor carga afectiva, el que preocupa más al enfermo, por la deducción inmediata que hace de una posible cardioangiopatía, cuyo peligro no ignora.

Consideraremos sucesivamente los *dolores precordiales*:

1. *Dolor precordial no cardíaco.* Su causa puede radicar en:

*a) Pared torácica.* Mamas péndulas, voluminosas, inflamadas o con tumores; paniculitis, sobre todo en mujeres obesas; mialgias de los músculos intercostales, consecutivas a esfuerzos, a hiperventilación (en sujetos neuróticos), a hipocalcemia (calambres) o a golpes de tos, etc.; síndrome precordial condrocostal de Fiegel y Kelling; herpes zóster o zona, en el que la presencia de vesículas asegura el diagnóstico; neuralgia intercostal; radiculalgias de origen vertebral, etc.

*b) Pleura, pulmón o mediastino.* Traqueobronquitis; cuerpos extraños bronquiales, neumonía; atelectasias; pleuritis aguda; mediastinitis reumática o tumoral.

*c) Abdomen.* Aproximadamente, el 10-20 % de los pacientes que presentan dolor en el hemitórax izquierdo tienen alteraciones de la cavidad abdominal, responsables de sus manifestaciones dolorosas. Para atribuir a una afección digestiva la causa del dolor precordial, es necesario que la crisis corresponda a etapas de la digestión o al padecimiento de órganos incriminados. Las algias debidas a hernia del hiato esofágico rara vez se desencadenan en relación con el esfuerzo, pero sí se originan por las comidas abundantes, movimientos bruscos de flexión del tronco o por el decúbito supino. La distensión gástrica por aerofagia o pilorospasmo, la úlcera penetrante de la pequeña curvatura, las enfermedades de las vías biliares (es frecuente la asociación de alteraciones vesiculares y coronaria), la pancreatitis aguda que ocasiona un cuadro de insuficiencia circulatoria periférica similar al del infarto de miocardio, el bazo en pleno infarto, la flexura esplénica (origen de crisis dolorosas muy fuertes en el hemitórax izquierdo y relacionadas, casi siempre, con los movimientos respiratorios, pero que se alivian con los movimientos intestinales y por expulsión del aire), etc., deben tenerse en cuenta cuando se plantea el diagnóstico diferencial del dolor precordial.

*d) Sistema nervioso.* El aura de la epilepsia puede simular una crisis de ángor.

2. *Dolor precordial psicógeno.* Al examen superficial parece de origen circulatorio. Son los llamados *falsos cardíacos.* Se trata, casi regularmente, de mujeres con estrés psíquico sostenido. El dolor o molestias tienen una querencia especial para la región inframamaria izquierda, mamaria, borde esternal izquierdo y, a veces, todo el hemitórax izquierdo, en orden de mayor a menor frecuencia. El enfermo manifiesta su molestia apoyando horizontalmente la mano sobre la región doliente, moviéndola frecuentemente en sentido transversal hacia la región axilar izquierda, sin flexionar jamás los dedos como en el dolor constrictivo. Concomitantemente, se señala disnea suspirosa, irritabilidad, insomnio, profunda tristeza con llanto frecuente e inmotivado.

Juncadella Ferrer halló en todos los casos un punto doloroso, exquisitamente localizado a nivel de la articulación condrocostal de la IV costilla izquierda. El dolor que se despierta a la presión en este punto, y que es mucho más intenso que el provocado en cualquier otro lugar, no está, al parecer, relacionado con la estructura condrocostal, ya que se despierta también pellizcando la piel en esta región. Asimismo, si con el dedo se mueve la piel arriba o abajo, el dolor sigue el deslizamiento del dedo (punto precordial, de Juncadella).

Síntomas parecidos se señalan en las neurosis cardiovasculares y en las distonías diencefaloendocrinovegetativas, especialmente en aquellas sintomáticas de la pubertad (catamenia, embarazo, menopausia e hipertiroidismo).

Los autores alemanes Heyer, Hattingberg, Romberg, Braun y Max Herr, entre otros, se ocuparon mucho en un cuadro clínico descrito con el nombre de *frenocardia* o neurosis cardíaca sexual psicógena. La caracterizan tres *síntomas fundamentales*:

*a) Dolor* en el lado izquierdo por contracciones diafragmáticas, localizado en el lugar correspondiente a la punta del corazón.

*b) Bloqueo* respiratorio.

*c) Palpitaciones* e intenso eretismo cardíaco. Como posibles causas figuran los «fraudes» empleados en las relaciones sexuales, como masturbación, *coitus interruptus*, empleo de preservativos, traumas psicosexuales, impotencia psíquica, decepciones amorosas, etc.

3. *Dolor precordial por padecimiento cardíaco no primitivo.* Se señala en los grandes esfuerzos y en las crisis hipertensivas del saturnismo, feocromo-

citoma, inyección extemporánea de adrenalina, etc. En la hipertensión permanente, puede haber un dolor sordo asociado a pequeños grados de insuficiencia cardíaca, que no cede al reposo ni a nitritos, pero que desaparece aliviando la carga cardíaca al disminuir las cifras tensionales.

Los dolores cardíacos que acompañan a la diabetes, obesidad, xantomatosis, policitemia, tromboangitis obliterante, *shock*, etc., obedecen, en realidad, a afectación coronaria por el favorecimiento que estas circunstancias significan para el desarrollo de la arteriosclerosis y trombosis de estos vasos.

4. *Dolor precordial por padecimiento cardíaco primitivo.* El de origen pericárdico[3] sólo aparece en los procesos inflamatorios agudos, con derrame o sin él. De asiento retrosternal, es oprimente y continuo, irradiándose al cuello, espalda; pero nunca, al contrario de lo que ocurre con la angina de pecho, hacia el brazo izquierdo. Aumenta con la inspiración profunda, posición echada y movimientos de deglución, y se alivia con las posiciones genupectoral, plegaria mahometana y de Blechmann.

El *músculo cardíaco es fuente de molestias:*

*a)* En los *esfuerzos corporales* excesivos, incluso con coronarias sanas. La hipoxia dolorosa se produce por una demanda excesiva. Es oportuno el recuerdo de la legendaria carrera de Diomedón desde Maratón a Atenas (42,195 km) para comunicar la victoria, y caer fulminado justo al llegar.

*b)* Cuando se *inflama* (miocarditis), como en los procesos reumáticos agudos. El dolor precordial es difuso y continuo, sin irradiaciones específicas.

*c)* En las *extrasístoles,* ya sea como sensación de angustia y opresión retrosternal o en forma de dolores punzantes, que por cierto son más acentuados en los sujetos de corazón sano que en los cardiópatas.

*d)* En la *distensión brusca* de alguna de sus cavidades, como sucede con la aurícula en la estenosis mitral durante un esfuerzo (punto de costado auricular de Vaquez y Vilbonnet) y con el corazón derecho y arteria pulmonar en los aumentos súbitos de presión en la pequeña circulación.

Los dolores precordiales angoroides se acompañan de intensa cianosis (*angor ceruleus,* angina hipercianótica de Jores).

En la insuficiencia coronaria aguda (angina de pecho o estenocardia[4]), el dolor anginoso aparece súbitamente con ocasión de un esfuerzo físico, estrés psíquico, decúbito, por la vagotonía de la madrugada o pesadillas nocturnas, paso de una habitación caliente a un ambiente frío, etc., y se localiza casi siempre debajo del esternón, en la proximidad del hueco epigástrico o en área elevada, a nivel del manubrio esternal, pero siempre en la línea media (el «área de la corbata» de Wenckebach) y casi nunca a la izquierda sobre la propia zona de proyección del corazón.

El enfermo lo describe aplicando la mano sobre la región dolorosa y flexionando los dedos en garra. Se irradia hacia el hombro izquierdo, borde cubital del mismo lado y hasta la flexura del codo y los dos últimos dedos de la mano; en pocos casos ambos brazos y, excepcionalmente, sólo hacia el brazo derecho (fig. 3-4). Son típicas y características, ya que faltan en las precordialgias seudoanginosas, las irradiaciones altas hacia el cuello, mentón, mandíbula, orejas, nuca. Se acompañan de un componente motor (el brazo izquierdo se envara; la nuca se hace pesada; la expansión del hemitórax izquierdo es difícil) y de otro simpático (sudación, reacción pilosa, hemicontractura facial, hormigueos, palidez [*ángor pálido*]). Otra característica de estas algias es la de difundirse la sensación visceral inconsciente hacia los centros superiores, determinando fenómenos de conciencia de padecimiento visceral

[3]Su patogenia no está clara, habida cuenta de que tanto el pericardio visceral como la superficie interna de la hoja parietal no contienen fibras dolorosas; se admite la coparticipación del miocardio, por un lado, y de las formaciones contiguas (pleura, mediastino, diafragma), por otro, ya sea mediante la propagación del proceso flogótico o por la compresión que ejerce el saco pericárdico distendido.

[4]El fallo coronario agudo motiva anoxia miocárdica, origen, a su vez, de una verdadera tempestad bioquímica, con producción de sustancias (lactatos, polipéptidos, histamina, serotonina, bradicinina, etc.) estimulantes de las fibras dolorosas de los pequeños vasos (dolor muscular isquémico). Que la anoxia es la causa algiógena, lo demuestra el hecho de que los dolores pueden aparecer con coronarias sanas siempre que haya un desequilibrio, con déficit, entre la oferta coronaria y la demanda miocárdica (esfuerzos excesivos, aumentos súbitos de presión arterial). Esto explica los dolores angoroides en el colapso en que la sangre se dirige hacia el sistema esplácnico; en la estrechez aórtica y mitral (por descenso de la tensión intraaórtica con la reducción de la cantidad de sangre que de la aorta penetra en el orificio de las coronarias), en la dilatación cardíaca con estasis de las cavidades derechas, etc. Se produce también anoxia del miocardio cuando la sangre está alterada y no aporta la cantidad de oxígeno necesaria para el trabajo muscular; tal sucede en las anemias graves, en las grandes altitudes, en la intoxicación por CO.

© MASSON, S.A. Fotocopiar sin autorización es un delito.

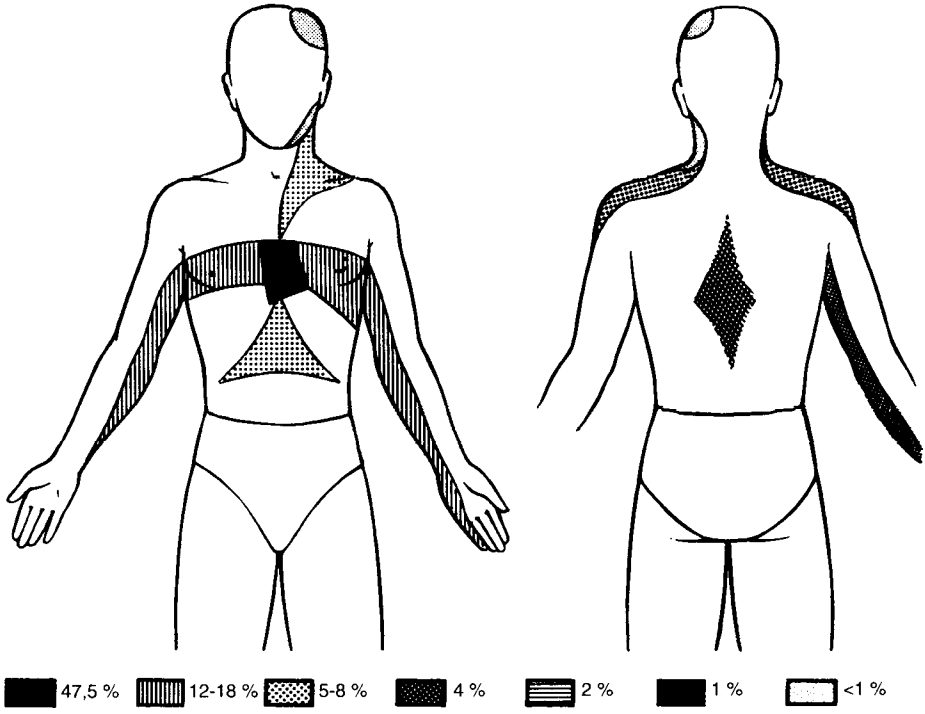


**Fig. 3-4.** Regiones a las cuales se irradia el dolor en la angina de pecho y su frecuencia.

(cenestesias), con sensación de vida que se escapa o de angustia mortal *(syncopa angens; angor animi)*. El enfermo, sorprendido por la brusquedad de la crisis, queda inmóvil en la posición en que se encuentra. Si se encuentra en la calle al sobrevenir la crisis puede manifestarse en forma de accesos de corta duración (segundos o minutos), de crisis (sumación de accesos) o por un estado de mal anginoso, si bien, en tal caso, se sospechará que se trata de la forma neurótica. El dolor anginoso de esfuerzo cede con la interrupción de éste; el de decúbito, con la incorporación del enfermo; el de la vagotonía de la madrugada o el de las pesadillas, al recuperar el estado de vigilia, y todos ellos, con vasodilatadores coronarios, en especial, nitritos.

Algunos anginosos por los esfuerzos refieren el caso curioso de que continuando la marcha (y sin medicación alguna) desaparece el dolor. Wenckebach designa este fenómeno con el nombre de *second wind* tomado de las carreras de caballos, en las cuales el animal, en determinado momento, parece tomar nuevo aliento.

Puede acompañarse de *shock*, fallo cardíaco (con o sin trastornos del ritmo) o de sintomatología digestiva con náuseas, vómitos, contractura parietal abdominal; esta *forma cardiogástrica* del infarto es, a veces, motivo de errores diagnósticos graves. No es raro ver a un enfermo candidato a una intervención de *by-pass* coronario, a quien se ha sometido recientemente a una colecistectomía. El examen electrocardiográfico es de gran valor diagnóstico.

Dressler describió, en 1956, una complicación del infarto de miocardio, que denominó *«síndrome postinfarto»* en una clásica tríada sintomática, con pericarditis, pleuritis y neumonitis. Es relativamente frecuente, con numerosas formas frustradas que comprenden la pericarditis aislada, neumonitis, artralgias y prolongada hipertermia asociada a eosinofilia.

Debe diferenciarse de las manifestaciones recidivantes del infarto, lo que obliga a la prolongada observación del trazado electrocardiográfico.

Como quiera que existen terminaciones nerviosas en el endocardio, es posible la existencia de un dolor precordial de estirpe endocárdica, sin negar la posibilidad de que el dolor sordo y difuso o los pinchazos que aquejan a algunos enfermos de endocarditis aguda sean motivados

por la miocarditis, pericarditis o pleuritis concomitantes.

En las endocarditis agudas, se comprueba con cierta frecuencia una zona hiperalgésica a nivel de los segmentos dorsales II, III y IV, que desaparece al remitir el proceso.

5. *Dolor precordial por causas vasculares no cardíacas.* Las más importantes son las que dependen de la aorta, arteria pulmonar o cavas. El dolor de los aórticos resulta de estímulos causados por la distensión del vaso sobre los plexos cardioaórticos; de la insuficiencia coronaria concomitante; de la propagación al mediastino del proceso inflamatorio determinante de la aortopatía, así como de la irritación por compresión de los nervios sensitivos vecinos (dolores neuralgiformes), si existe dilatación aneurismática del vaso.

La aortitis del segmento ascendente motiva un dolor continuo, tensivo o constrictivo, retrosternal alto, paroxismos con ocasión del esfuerzo, crisis hipertensivas por la distensión brusca del vaso y plexo cardioaórtico. El dolor, en una enfermedad de la *arteria pulmonar,* puede ser debido a la distensión súbita del vaso por hipertensión aguda en la pequeña circulación, caso en que se acompaña de cianosis (*angor ceruleus,* angina hipercianótica de Jores); a la coparticipación mediastínica o a la insuficiencia coronaria derecha refleja.

De las *cavopatías,* sólo las flebitis y tromboflebitis de la cava superior pueden originar dolor precordial, a veces intensísimo, con sensación simultánea de distensión y de calambres, espontáneos o de esfuerzo, en los miembros superiores.

## Palpitaciones

Son la cenestesia del latido cardíaco. Éste es percibido ya sea como sensación de paro súbito, angustia y opresión retrosternal, o bajo la forma de dolores punzantes precordiales. Suelen sentirlas más los sujetos de corazón sano, pero con distonía neurovegetativa, que los cardiópatas.

*Desde el punto de vista semiológico,* las palpitaciones pueden dividirse en:

1. *Palpitación aislada,* o sensación de latido precordial único. Puede repetirse de tanto en tanto. Es característica de las extrasístoles con pausas extrasistólicas, porque la contracción percibida no es la extrasístole, sino la contracción más enérgica que la sigue, resultado del mayor llenado cardíaco por la pausa extrasistólica.

La inefectividad de algunas extrasístoles para lanzar sangre al árbol arterial motiva una sensación de paro cardíaco momentáneo acompañada de angustia o sin ella y un fallo en el pulso (pulso deficitario extrasistólico).

2. *Palpitación en salvas,* o latido precordial persistente (al menos por un tiempo). Puede ser de comienzo y terminación bruscos, como en la taquicardia paroxística y aleteo o fibrilación auricular paroxística, o bien aparece y termina gradualmente, como acontece después de un esfuerzo físico o emoción violenta o en estados patológicos como hipertiroidismo y anemia.

Las *palpitaciones* se observan en las siguientes circunstancias:

1. En *sujetos normales.* En ocasión de esfuerzos (si éstos son extraordinarios se presentan extrasístoles, la mayor parte de las veces sin valor patológico alguno), emociones, trabajos digestivos, cambios de altitud, estancia en atmósferas confinadas, etc. La simpaticotonía las facilita, así como la sensibilidad exagerada del sujeto por mayor concentración, como acontece durante la soledad de la noche, y especialmente en posición de decúbito lateral izquierdo, en la cual además se agrega el mayor contacto del corazón contra la pared torácica, o por concentrar el paciente su atención sobre su corazón.

2. En la *neurosis cardiovascular.* Que acompaña al dolor precordial, casi siempre localizado en la región inframamaria, a la disnea suspirosa y a la astenia. Se trata, casi siempre, de sujetos jóvenes, longilíneos, sin alteración estructural cardíaca.

3. En la mayoría de *lesiones valvulares, miocárdicas o del pericardio.* Son llamativas en la estenosis mitral, incluso en los casos iniciales.

4. En múltiples *procesos no cardíacos.* Como son, sin pretender agotar la lista, la hipertensión sistémica esencial o sintomática; el hipertiroidismo, en que este síntoma puede ser permanente o por crisis (incluso paroxísticas); el climaterio, sobre todo durante los sofocos y, principalmente, cuando hay reacción hipertiroidea; la plétora abdominal y, en general, la obesidad, gravidez, tumores y quistes del abdomen, por dislocación de la víscera cardíaca; la epilepsia (aura cardíaca); ciertas intoxicaciones habituales (tabaco, alcohol, café, té, mate), medicamentosas (digitálica, morfínica, cocaínica, por extractos tiroideos, etc.), accidentales o profesionales (gas, ácido cianhídrico, benzol, gasolina), etc.

© MASSON, S.A. Fotocopiar sin autorización es un delito.

Vemos, pues, que este síntoma es de aparición bastante frecuente, tanto en sujetos sanos como en enfermos del corazón o de otros órganos.

*El médico debe tomar, frente a las palpitaciones, una actitud bien definida, la de no considerarlas como síntoma trivial y sin importancia, mientras el interrogatorio más detenido y la exploración más concienzuda no lo autoricen a ello.*

## Edema agudo de pulmón

La estasis pasiva pulmonar propia de las cardiopatías izquierdas descompensadas, así como los posibles episodios embólicos o trombóticos, motivan una rica sintomatología clínica centrada por la disnea. Sus síntomas clínicos son disnea violenta y creciente, con palidez y cianosis (lividez). El tórax está insuflado, con un sonido pleximétrico timpánico. A la auscultación, se perciben roncos, sibilancias y estertores bronquialveolares de estasis. A distancia, los estertores se oyen «como si en el pecho hirviera un puchero». La tos expulsa copiosa expectoración fluida, espumosa, frecuentemente rojiza, que semeja clara de huevo batida por contener abundante albúmina. El corazón suele estar agrandado y se auscultan a veces soplos y ritmo de galope. El pulso es rápido, rítmico o no, y casi siempre hipotenso. El cuadro rara vez remite espontáneamente; el final suele ocurrir por broncoplejía asfíctica o fibrilación ventricular.

Las causas del asma cardíaca y del edema agudo del pulmón (no inflamatorio) son complejas; ocurren cuando, por fallo súbito del corazón izquierdo, siendo el derecho eficiente, se produce una hipertensión capilar pulmonar superior a la osmótica del plasma (30 mm Hg), motivo de trasudación de este último en los alvéolos; cuentan, además, alteraciones secundarias de los capilares, alvéolos y tejido intersticial (barrera alveolocapilar). Su aparición por la noche, rara vez de día, se explica por hipervagotonía y acidosis periférica nocturnas con hiperexcitabilidad del centro respiratorio y anulación parcial de los reflejos de defensa, lo que hace posible que estímulos mínimos, inoperantes en otras circunstancias, conduzcan, sin gradación alguna, a la crisis disneica paroxística. Durante el día, los centros corticales impiden que esta hiperexcitabilidad se haga consciente, provocando respiraciones profundas que expulsan el $CO_2$ acumulado en los pulmones; durante el sueño, y por quedar desconectados todos los centros corticales, la respiración es regida únicamente por el centro respiratorio; éste se excita y fuerza respiraciones violentas que despiertan bruscamente y asustan al paciente.

El motivo del elevado contenido en proteínas del líquido que invade los alvéolos se atribuye a la alteración de la permeabilidad capilar.

## Congestión pasiva pulmonar

Se traduce, al examen físico, por un leve aumento de tono a la percusión en una o ambas bases pulmonares y por la auscultación de unos estertores identificados como crepitaciones, llamados *estertores de estasis* por cuanto traducen un cierto grado de alveolitis exudativa. Son especialmente audibles cuando el paciente ha estado un buen rato en decúbito dorsal. Según se coloque el paciente en un decúbito lateral o en otro, pueden aparecer y desaparecer alternativamente *(signo de los estertores en báscula o de Morrison)*.

En la *insuficiencia del ventrículo izquierdo,* su valor diagnóstico es considerable, pues además de ser su signo más precoz, es el último en desaparecer al restablecerse la compensación.

La auscultación pulmonar es normal en las cardiopatías derechas (pues no hay estasis pulmonar pasiva) en las que puede caerse en el error de tomar como de origen cardíaco los ruidos bronquiales que presentan, por lo general, estos enfermos bronquíticos crónicos, con asma y enfisema o sin ellos.

## Derrames pleurales

Los de origen mecánico (hidrotórax) son frecuentes en la insuficiencia crónica del ventrículo izquierdo y en la global; en la del corazón derecho suelen faltar, aun en casos de edemas generalizados con ascitis o sin ella. Su evolución es insidiosa y muchas veces se sospecha frente al aumento de la disnea o el fracaso de la medicación tónica cardíaca. Si el líquido es escaso, se descubre antes por exploración física (disminución de la sonoridad percutoria, anomalías en la auscultación de la voz alta o baja) que por examen radiológico.

El líquido trasudado puede localizarse en la pleura libre (eventualidad frecuente) o en las cisuras.

En el primer caso, suele preferir el lado derecho, aunque con frecuencia (25-30 %) es bilate-

ral. Para explicar esta predilección se han invocado la acción de la gravedad, pues el cardiópata prefiere el decúbito lateral derecho; la mayor negatividad de la presión pleural de este lado; la mayor superficie de la pleura visceral derecha (el pulmón es trilobulado), favorecedora de una mayor trasudación; la compresión de la vena ácigos mayor contra el hilio pulmonar al ser traccionada por el ventrículo dilatado y el hecho de que la circulación de retorno pleural derecha desagua directamente en la ácigos mayor, mientras que la izquierda lo hace por intermedio de la ácigos menor (en su consecuencia, cualquier conflicto estásico de la cava superior se manifestará antes en la ácigos mayor [derecha] que en la menor).

El derrame cisural de origen cardíaco se presenta, casi siempre, en la cisura superior derecha, aislado o asociado muchas veces a derrames homo o contralaterales. Origina sombras atípicas (no rara vez tomadas por quistes o tumores) que desaparecen cuando el tratamiento tónico cardíaco es eficaz; ello ha permitido a Gefter designarlas como *vanishing tumors of the lung* (tumores evanescentes o tumores fantasmas del pulmón).

Recordaremos que el derrame cardíaco es de naturaleza mecánica (trasudado), salvo si obedece a un infarto que afecta la periferia del pulmón y la pleura, caso en que adquiere características inflamatorias, llegando incluso a supurar si aquélla se perfora.

## Tos

Su causa más frecuente es la congestión pasiva del pulmón, caso en el cual suele ser húmeda y productiva, mientras que la de origen pleural (infarto) o pericardio (pericarditis) es seca, no productiva. Un elemento bastante útil para diferenciar la tos cardiógena de la propia de las enfermedades respiratorias es que los pacientes mitrales y los enfermos de insuficiencia ventricular izquierda tosen, sobre todo, después de los esfuerzos físicos y durante la noche, cuando se acuestan, como consecuencia del aumento en la congestión de los pulmones. Los pacientes con bronconeumopatías crónicas tosen sobre todo en la mañana al despertarse (hacen, como suele decirse, «la limpieza matutina de sus bronquios»).

Los tumores mediastínicos y el aneurisma de la aorta producen tos por presión directa sobre la tráquea y congestión de su mucosa. Esta tos suele empeorar en la posición decúbita. Si se afecta el nervio recurrente (cosa también posible en la estenosis mitral con una gran aurícula izquierda), se acompaña de ronquera y toma carácter bitonal.

## Expectoración

La expectoración del cardíaco puede ser mucosa, albuminosa (edema pulmonar agudo), purulenta (en la bronquitis asociada) o hemática (estasis pulmonar e infarto del pulmón).

## Hemoptisis

Puede presentarse como fenómeno aislado, esporádico, o como episodio recidivante. La cardiopatía más hemoptizante es la estenosis mitral (10-18 %) y a expensas de las anastomosis entre las pequeñas ramas tributarias de las venas pulmonares y las hiliares, afluentes de las venas ácigos. Estas hemoptisis, más impresionantes que graves, se observan en sujetos jóvenes, recidivan de manera caprichosa durante meses o años, y luego desaparecen definitivamente.

Otras causas de hemoptisis son el *cor pulmonale*, los infartos (suelen observarse esputos rojos o negruzcos) y los procesos vasculares esclerosos del pulmón. En algunos casos, puede ser muy copiosa e incluso causa de muerte inmediata, como ocurre cuando un aneurisma aórtico ulcera y se abre paso en una pared bronquial.

## Infarto pulmonar

Es consecuencia de la obliteración de un vaso por un émbolo o trombo. La estasis pulmonar favorece su aparición. Las embolias dependen de coágulos que se forman en el corazón derecho, con ocasión de una estenosis mitral, endocarditis vegetante séptica, etc., o en las venas femorales y pelvianas (flebotrombosis) por el reposo excesivo en cama.

Las grandes embolias motivan la muerte súbita o un *cor pulmonale* agudo, las pequeñas provocan disnea angustiosa, aceleración del pulso, dolor (no siempre y no inmediato) y expectoración hemoptoica (50 %).

## Disfagia

Es poco frecuente en las cardiopatías. Puede obedecer a la compresión esofágica por una gran

© MASSON, S.A. Fotocopiar sin autorización es un delito.

ectasia auricular (estenosis mitral) o aórtica, o por un copioso derrame pleural; a esofagospasmos o cardiospasmos sintomáticos de acciones irritativas de vecindad o de varices esofágicas; a la compresión esofágica posterior por el nacimiento a la izquierda, de la arteria subclavia derecha (*disfagia lusoria* de Bayford), en la cual las degluciones coinciden siempre con palpitaciones y pequeñez de pulso en la radial derecha, y a la pericarditis con derrame (*forma hidrofóbica* de Gendrin).

## Dispepsia gástrica

Puede adoptar los tipos hiperesténico (acidismo, pirosis, náuseas, vómitos) o hiposténico (lengua saburral, pesadez y distensión epigástrica posprandial, eructación fácil, etc.). Suele ser sintomática de la congestión activa o pasiva del hígado y de la gastropatía ectásica por hipertensión portal. Determinados fármacos agravan los síntomas.

## Hepatomegalia (hígado de estasis)[5]

Se observa, principalmente, en la insuficiencia cardíaca con estasis de aflujo y en la pericarditis constrictiva. La sangre acumulada en el hígado distiende su cápsula, con lo que se producen molestias subjetivas, como sensaciones de tensión y plenitud en la parte alta del abdomen y, en los casos agudos, congestión hepática activa (como en la insuficiencia cardíaca aguda y durante accesos de taquicardia paroxística), dolores intensos a menudo irradiados al hombro derecho, que a veces se parecen a los cólicos hepáticos y pueden exacerbarse durante la hiperemia del hígado, la cual se produce fisiológicamente después de cada comida o con ocasión de esfuerzos (*hepatalgia de esfuerzo,* de Lenegre). En este caso, actúa distendiéndose o contrayéndose según lo requiera la tensión de la red suprahepática → cava inferior → aurícula derecha. Si la estasis se prolonga (congestión hepática pasiva) esta amplitud contráctil mengua y el volumen del hígado sólo disminuye con la descongestión terapéutica de la circulación venosa que afluye al corazón derecho, o cuando se pone a éste en condiciones de aumentar su volumen-minuto.

El tamaño del hígado de estasis es moderado; el lóbulo izquierdo es el primero en agrandarse y el último en vaciarse, a causa de la distinta disposición anatómica de las venas suprahepáticas. Su consistencia es dura; su superficie, lisa; su borde, romo y doloroso a la presión, sensibilidad que se embota con el tiempo.

En relación con el hígado de estasis cardíaca, se han descrito dos *signos de cierto valor diagnóstico:*

1. *Pulso hepático.* Consiste en la expansión sistólica del hígado. Es casi constante en la insuficiencia tricuspídea orgánica o funcional. También se ha descrito en el «síndrome de Lutembacher» (comunicación interauricular + estenosis mitral) y en la doble lesión tricuspídea. Los movimientos expansivos del hígado son fáciles de evidenciar por inspección (*fenómeno de báscula,* de Dressler), y sobre todo, por palpación, colocando una mano atrás contra las últimas costillas, y la otra delante aprisionando el borde anterior del hígado.

El pulso hepático verdadero debe diferenciarse del *transmitido o falso,* motivado por pulsaciones propagadas a partir de la aorta abdominal (especialmente cuando hay insuficiencia aórtica) o del ventrículo derecho, cosa fácil si tenemos en cuenta que en éste faltan los movimientos expansivos rítmicos de la víscera.

2. *Reflujo hepatoyugular.* Es positivo en el hígado cardíaco. Su exploración debe realizarse apretando con una mano el abdomen o haciendo elevar los pies del paciente. No es aconsejable presionar sobre la zona hepática, ya que al apreciar dolor, el enfermo deja de respirar (maniobra de Valsalva), ocasionando un aumento de la presión venosa (> 2 cm de agua) y posterior dilatación de las venas yugulares *(reflejo hepatoyugular falsamente positivo).*

[5]La estasis de las venas suprahepáticas distiende las centrolobulillares y sus capilares, con atrofia de las trabéculas hepáticas de las partes centrales, como consecuencia de la presión y mala nutrición; el endotelio reticular de los sinusoides se hiperplasia con formación de fibras precolágenas (reticulares, argentófilas), sobre todo en las proximidades de las venas centrales. Estas alteraciones histopatológicas dan al hígado un aspecto típico (*hígado moscado,* de Kierman, o *atrofia cianótica,* de Eppinger), en el que destaca el color rojo violáceo centrolobulillar (lagos sanguíneos), el amarillo de las células con degeneración grasa y el amarillo grisáceo de las células intactas. Todo el órgano aumenta de consistencia (*induración ectásica,* mal llamada *cirrosis cardíaca,* pues rara vez existen cicatrices fibrosas que desorganicen ni neoformación de lobulillos). Esta induración suele ser especialmente acentuada en los casos de estasis hepática que acompaña a la pericarditis hiperplásica lardácea, en los cuales la cubierta serosa del hígado presenta también gran engrosamiento fibroso retráctil, semejando al corte del turrón de nieve relleno o la almendra garrapiñada.

## Esplenomegalia

El bazo se palpa pocas veces en la descompensación circulatoria congestiva, en contraste con lo que ocurre con el hígado; esto se debe a su rigidez y mayor resistencia a la distensión, sobre todo en los individuos ancianos. Su hallazgo induce a pensar en una cardiopatía séptica o reumática evolutiva. Cuando es asiento de embolia (endocarditis bacteriana, estenosis mitral, etc.), es posible la percepción auditiva o táctil de frotes; en la insuficiencia tricuspídea puede pulsar *(pulso esplénico)* sincrónicamente con el hígado.

## Ascitis

Para producirse precisa la compresión de la vena cava inferior a nivel suprahepático. El líquido suele tener las características de un derrame mecánico (trasudado). Se observa en la congestión crónica, en la pericarditis constrictiva con perihepatitis productiva y retráctil *(seudocirrosis hepática pericardítica o síndrome de Friedel-Pick)* o sin ella, y sobre todo en la estenosis tricuspídea, contrastando con el discreto edema parietal y de las extremidades inferiores.

## Trastornos intestinales

Citaremos el meteorismo, por paresia muscular y resorción dificultada de los gases, que no es raro que preceda o acompañe a la ascitis; el estreñimiento (poco ejercicio corporal, alimentación restringida y pobre en residuos), favorecedora de hemorroides; crisis dolorosas paroxísticas con paresia intestinal o diarreas por reducción transitoria del aflujo mesentérico con ocasión de comidas copiosas *(dispragia intermitente arteriosclerótica)* o de angiospasmos en los hipertensos. En la oclusión de los vasos mesentéricos por embolia o trombosis, se produce el cuadro abdominal agudo del íleo paralítico.

## Trastornos renales

Guardan relación con el grado de insuficiencia cardíaca. Si ésta es leve, la función renal apenas se altera, evidenciándose los ligeros trastornos con la *prueba de la proteinuria de esfuerzo,* de Brummer, en la que se determina (con micrométodos) la cantidad de albúmina en la orina antes y después de un esfuerzo de cuantía conocida. En los sujetos sanos, la diferencia es mínima y, en cambio, es llamativa en los cardíacos congestivos y en los esclerosos vasculares.

En la *congestión cardíaca crónica,* se observa un síndrome renal motivado por el llamado «riñón de estasis», que cuenta como datos positivos las alteraciones en la cantidad y composición de la orina, y como negativos la ausencia de edemas (los que muestra el paciente son de origen cardiógeno), de retención ureica y de hipertensión arterial.

La *oliguria* es un signo precoz de fallo cardíaco derecho. Sus *características son las siguientes:*

1. *Guarda relación con la intensidad del fallo cardíaco y de la estasis hepática.* La diuresis puede llegar a cantidades pequeñas, hasta de 40-50 ml en las 24 horas. Depende, en parte, de la disminución del filtrado glomerular y, fundamentalmente, de una excesiva resorción tubular del agua, y a su vez en relación con una producción excesiva de hormona antidiurética hipofisaria y de aldosterona.
2. *Carácter ortostático.* Así como en las personas sanas la diuresis diurna es mayor que la nocturna, en los cardiópatas, este ritmo se invierte y la cantidad de orina emitida por la noche es mayor que la que se emite durante el día. Este signo *(nicturia)* sólo falta en situaciones extremas, en las cuales la oliguria es tan intensa que no llega ni siquiera a existir la relativa poliuria nocturna. Se explica porque la posición de decúbito favorece el trabajo del riñón y la movilización de los edemas fraguados durante el ortostatismo diurno. Diversos autores valoran la disminución nocturna de la hormona antidiurética hipofisaria y de la aldosterona.

Esta oliguria se interfiere cuando coexisten elementos creadores de poliuria, por ejemplo, ciertas insuficiencias renales, diabetes mellitus o diabetes insípida.

La orina es densa, pigmentada (urobilina) con discreta albuminuria. En el sedimento se encuentran bastantes hematíes, leucocitos y algunos cilindros hialinos y granulosos.

No hay formación de edemas de origen renal, no existe hipertensión, y la cifra de urea en la sangre es normal o baja, excepto en los casos de oliguria en que puede aumentar.

En las *cardiopatías sépticas* son frecuentes los infartos renales por oclusión arterial embólica. Su diagnóstico se establece por un dolor brusco en

© MASSON, S.A. Fotocopiar sin autorización es un delito.

el flanco o en el abdomen, con albuminuria y hematuria, y una pielografía que evidencia deformidad y repleción incompleta de los cálices.

En la *endocarditis maligna lenta,* la nota renal suele ser acentuada pues puede observarse la glomerulonefritis embólica, con pequeños focos hemorrágicos, o la difusa aguda con hematuria, hipertensión, edema e insuficiencia renal.

## Trastornos genitales

Citaremos la dificultad para el coito, por mala repleción de los cuerpos cavernosos del pene en la obliteración aortoilíaca de Leriche, y la congestión pélvica, motivo de menorragias en la estenosis mitral (y, en general, cualquier cardiopatía descompensada), y que culmina en el llamado *útero cardíaco* de Dalché.

En la congestión crónica, se observa el edema del escroto, que aparece liso, brillante; y de la piel del prepucio y pene. Éste se presenta, algunas veces, encorvado en forma que se ha comparado a la de una trompeta. No son raras la exudación serosa de la túnica vaginal (hidrocele) y la dilatación varicosa de las venas del cordón espermático (varicocele).

## Trastornos psíquicos

Son más frecuentes si la insuficiencia cardíaca recae en sujetos con arteriosclerosis cerebral. En las cardiopatías congénitas, así como en las lesiones vasculares que datan de la primera infancia, puede quedar imperfecto el desarrollo de las facultades intelectuales, y en este caso los enfermos son apáticos y regañones, aprenden con dificultad y tienen el carácter huraño y retraído. Si la dolencia vascular o cardíaca se adquiere en edad más avanzada, no es raro observar trastornos del carácter.

Las molestias físicas derivadas de su disnea, edemas y obligada inmovilidad, junto al miedo que supone saberse enfermo de un órgano tan vital como es el corazón, los acongojan y desalientan. Los sujetos que padecen valvulopatías mitrales propenden a los estados melancólicos; los aórticos, más a la excitabilidad.

En la restricción hidrosalina excesiva, Schemm ha descrito un síndrome psíquico con desorientación en el espacio y tiempo, cefalea gravativa, vértigos e intensa adinamia que remite al hidratar al paciente y administrarle sodio y potasio.

En la gran insuficiencia cardíaca, no es rara una verdadera psicosis (*delirio asistólico,* de Regis); reviste la forma de una confusión mental subaguda, con delirio onírico alucinatorio. Es de mal pronóstico. Se atribuye a la estasis venosa cerebral y a trastornos metabólicos, por la anoxia de la célula nerviosa.

Las *fobias yatrógenas,* es decir, despertadas por los propios médicos, no constituyen rarezas. Sin atender al estado emocional o a la constitución de los pacientes que los escuchan, ciertos médicos no miden sus palabras, ni consideran los males que pueden acarrear empleando expresiones o asumiendo actitudes que impresionan vivamente al paciente, ya bajo intensa tensión nerviosa. «Percibo un discreto soplo en la punta de su corazón». «Tiene usted un pequeño refuerzo del segundo tono». «Noto la presencia de extrasístoles». «Su presión está algo aumentada». Aunque añadan luego que no hay gravedad alguna y que no corre ningún peligro, el paciente piensa que padece una afección cardíaca seria que el médico busca atenuar para no alarmarlo. Y si la medicación prescrita contiene tónicos cardíacos, o si el régimen recomendado le impide realizar cualquier esfuerzo físico, el paciente encuentra una confirmación de su sospecha y será difícil arrancarle la idea de que realmente «padece del corazón».

## Trastornos neurológicos

Los síntomas por parte del sistema nervioso central dependen ya de alteraciones hiperémicas, ya de estados anémicos, ya de procesos embólicos y hemorrágicos.

Cabe distinguir los trastornos debidos a lesión vascular local (arteriosclerosis, arteritis de los vasos cerebrales), sin insuficiencia circulatoria, de aquellos (los únicos que nos ocuparán) que, transcurriendo con vasos sanos, tienen su origen y están subordinados a la eficiencia cardiovascular:

1. *Anomalías del sueño.* La tendencia invencible al sueño se observa en las cardiopatías congestivas cianógenas. El insomnio, en los cardiópatas, es, a veces, signo premonitorio de empeoramiento, sobre todo en los individuos ancianos, o una complicación no rara en la insuficiencia cardíaca. Puede ser el resultado de una ortopnea poco definida, debida a insuficiencia ventricular izquierda, congestión pasiva pulmo-

nar y a una modificación del mecanismo central del sueño. Su relación directa con el fallo cardíaco puede demostrarse por su corrección al restaurarse la compensación. En los cardiópatas no compensados, son frecuentes las pesadillas angustiosas a su vez desencadenantes de crisis disneicas nocturnas.

2. *Cefalea.* Suele ser tensiva y continua en las cardiopatías congestivas cianógenas; nocturna en la arteritis temporal de Horton, y matutina en los hipertensos arteriales y jaquecosos, por la congestión venosa nocturna. Las intensas y paroxísticas que se presentan en las endocarditis sépticas pueden obedecer a pequeñas hemorragias meníngeas consecutivas a microembolias de las arteriolas meníngeas.

3. *Anomalías visuales.* Los síntomas visuales se deben a la mala irrigación de la retina o a isquemia del córtex occipital. Se observan en la trombosis carotídea, arteritis temporal y procesos esclerosos del sistema vertebral-basilar; en estos últimos, son frecuentes las crisis recurrentes de visión borrosa bilateral transitoria o reducción visual, acompañadas, en ocasiones, de fotopsias. Hoyt las considera signos premonitorios de muerte repentina.

4. *Vértigos.* Son determinados por una falta de sangre en el aparato vestibular, ya sea por un espasmo (hipertensión arterial), por estenosis de la arteria nutricia (arteriosclerosis) o por hipotensión arterial constitucional o sintomática.

La insuficiencia aórtica (por la pérdida diastólica que significa), los aneurismas de la aorta (por el retraso que determinan en el flujo de sangre hacia el encéfalo), el síndrome de Stokes-Adams, la insuficiencia cardíaca (en la que el cerebro sufre la marea pasiva congestiva debida a la lentitud de la corriente) son otras tantas causas que aumentan la historia mórbida de los vértigos.

5. *Lipotimia. Síncope.* Shock *o colapso.* Tanto la lipotimia como el síncope son el resultado de un estado más o menos duradero de isquemia encefálica, ya sea de causa central cardíaca o vascular periférica.

La *lipotimia* (desmayo, vahído, desvanecimiento) consiste en la obnubilación de la conciencia con adinamia, que puede culminar con la caída al suelo. Se observa palidez intensa, sudación fría y profusa, pulso lento y débil y respiración superficial; la recuperación es rápida en segundos o minutos, dejando un estado de lasitud, con náuseas y a veces vómitos. Cuando la obnubilación mental es demasiado fugaz, el cuadro característico de la lipotimia no llega a producirse; entonces, el enfermo advierte solamente un eclipse efímero de sus funciones mentales, que constituye una laguna en el campo de su conciencia, a la que se ha dado el nombre de «ausencia».

El *síncope* implica la pérdida completa de la conciencia, con caída del enfermo; el pulso y los ruidos del corazón faltan por completo, aun cuando en algunos casos el registro electrocardiográfico permite reconocer alguna actividad anormal del corazón, como la fibrilación ventricular; de todas maneras, aunque esta actividad pueda ser excepcionalmente objetivada, la expulsión sistólica ventricular ha desaparecido, por lo que el enfermo adquiere una *palidez cadavérica* que evoluciona progresivamente hacia la cianosis al suspenderse el automatismo respiratorio. En este momento, es común observar al enfermo francamente amoratado, con sus funciones cardíacas y respiratorias suspendidas, abundante espuma en los labios, desviación conjugada de los ojos y convulsiones. El síncope suele ser pasajero, y el cuadro cede con rapidez tan pronto el corazón reanuda su marcha. De persistir, puede provocar la muerte del paciente.

Estos episodios no suelen repetirse a menudo en el mismo enfermo, aunque a veces pueden hacerlo; entonces se precisa de la inserción de un marcapasos cardíaco para control.

Entre las *causas periféricas de lipotimia y de síncope,* citaremos:

*a) Shocks emocionales.* Que muchas veces no guardan proporción con la magnitud del insulto y sí, quizá, con el estado psíquico o anímico del sujeto, casi siempre joven y del sexo femenino.

*b) Hipersensibilidad del seno carotídeo.* Que responde a excitaciones mínimas (presión del cuello duro de la camisa, rascado) con intensa vasodilatación general y la subsiguiente caída de tensión.

*c) Traumatismos accidentales.* De las regiones prelaríngea, testicular, epigástrica o las punciones pleurales o de otras serosas.

*d) Cambios de postura.* Al pasar del clinostatismo a la posición ortostática (síncope postural), por fallo de los mecanismos de regulación vasomotora, como ocurre en sujetos vegetativolábiles, esclerosos vasculares y en los grandes varicosos por acumularse la sangre en las piernas al incorporarse. Soriano y Atmatller Trías señalaron obnubilación de la conciencia en forma de crisis en los sujetos con trombosis de la vena cava superior cuando mantienen un rato la cabeza agachada hacia el suelo en la posición adoptada por

© MASSON, S.A. Fotocopiar sin autorización es un delito.

los campesinos al cavar la tierra. Este fenómeno, conocido como «signo del azadón», se explica por el aumento brusco de la estasis venosa cerebral.

*e)* *Aviadores.* En los cambios bruscos de la dirección del vuelo, con grandes desplazamientos de la columna hemática que dejan sin irrigación el cerebro durante unos segundos.

*f)* *Tos y micción.* Trastornos de la conciencia que se observan en la fase hipotensiva que sigue a los esfuerzos de la tos y durante la micción.

El *síncope cardiógeno* se señala, a su vez:

*a)* Por *fibrilación ventricular,* en la insuficiencia coronaria.

*b)* En el *bloqueo auriculoventricular.*

*c)* En la *taquicardia paroxística.*

*d)* En el *taponamiento cardíaco agudo,* por hemopericardias.

*e)* En la *estenosis aórtica con angina de pecho* (síncope de esfuerzo).

*f)* En algunos casos de *bradicardia sinusal extrema.*

*g)* En el *infarto de miocardio* y aun en simples crisis anginosas.

El *colapso o shock* es un cuadro grave que se instaura a causa de una pérdida progresiva del volumen circulatorio, ya sea por hemorragia o por pérdida de plasma, como sucede en las quemaduras extensas (la disminución de la presión oncótica determina la pérdida de líquidos responsables de la hemoconcentración y, por consiguiente, del volumen circulatorio). Se observa también en la deshidratación (pérdida de agua) e hiposalemia (pérdida de electrólitos).

La hipovolemia ocasiona la disminución del retorno venoso al corazón, con reducción del volumen minuto y caída de la tensión arterial, lo cual da lugar a una hipoxia hística generalizada que altera la permeabilidad capilar y aumenta la pérdida de líquidos y proteínas plasmáticas, que incrementan la hipovolemia.

El cuadro clínico del colapso se caracteriza por la hipotensión extrema con pulso filiforme e imperceptible, taquipnea y *facies* hipocrática, con la piel fría (con sudación pegajosa característica) de color grisáceo cianótica por vasoconstricción. El enfermo, primero inquieto, cae en un estado de apatía e indiferencia que conduce al coma con arreflexia tendinosa e incontinencia de esfínteres. La oliguria es constante, y la anuria es un signo de mal pronóstico.

6. *Crisis convulsiva* (epilepsia cardíaca). Se observan con relativa frecuencia, y es posible la confusión diagnóstica con la epilepsia esencial. Se admite que la anoxia cerebral obra como estímulo irritativo convulsionante.

7. *Síndrome de Morgagni-Adams-Stokes.* Se designa con este nombre todo trastorno del ritmo cardiaco que comienza y termina abruptamente y causa una interrupción tal de la circulación que origina una isquemia cerebral más o menos completa. Se ha señalado en el bloqueo auriculoventricular completo (Morgagni describió minuciosamente en 1765 el síndrome de «síncope con pulso lento»), fibrilación auricular pasajera y taquicardia paroxística (*sick sinus syndrome*, de los autores ingleses).

De Boer ha señalado que la crisis puede ser tan breve que los presentes no se dan cuenta y tan sólo el médico que preste atención puede observarla; ve entonces la mirada fija y palidez alternando con rubor. El paciente, a veces, percibe centelleos, sufre vértigo y sensaciones extrañas.

En el ataque grave, presenta una palidez cadavérica, puede desplomarse súbitamente y sufrir convulsiones generalizadas. La respiración se hace estertorosa y aparece incontinencia de orina y heces. Los ataques pueden presentarse sólo de vez en cuando o sucederse con frecuencia *(estado de mal).*

En las crisis desencadenadas por un bloqueo completo se puede auscultar el latido auricular. Si la interrupción de la circulación cerebral dura unos segundos, no hay apenas anomalías; si es de unos 8 s, hay vértigos; si persiste unos 10 s, inconsciencia, y si dura más, crisis convulsivas análogas a las epilépticas. La interrupción circulatoria de más de 5 min es letal.

8. *Hemiplejía.* Es una complicación grave y a menudo terminal de muchas cardiopatías. La causa es una trombosis cerebral o un émbolo procedente de una aurícula distendida (estenosis mitral), de unas vegetaciones valvulares (endocarditis vegetantes) o parietales (infarto cardíaco subendocárdico) o de un tumor intracardíaco (mixoma).

La parálisis puede ser total y con mayor frecuencia braquiofacial. Suele afectarse el lado derecho, pues las embolias eligen, en la mayoría de los casos, el territorio de la carótida izquierda, vaso que continúa la dirección del cayado, mientras la carótida derecha lo aborda en ángulo recto. Episodios fugaces de hemiplejía transitoria se observan en las lesiones carotídeas y de los vasos del sistema vertebral basilar.

9. *Síndrome hemiplejía-meningitis* (Pedro-Pons, Solé Llenas). Este síndrome se da en la endocarditis lenta. No se trata de una meningitis bacteriana, dada la ausencia de gérmenes en el frotis y negatividad del hemocultivo, sino de una reacción aséptica análoga a la que presentan ciertos reblandecimientos angiógenos cerebrales con reacción gliovascular de vecindad.

## Edema

Con este término (del griego, *oidema*, hinchazón) se designa la acumulación anormal de líquido en el espacio intersticial[6]. En los extensos, antes de su formación, existe una fase previa de retención hídrica que se puede demostrar pesando al paciente; cuando el exceso de líquido intersticial rebasa el 10 % del total fisiológico, aparecen los edemas visibles.

Clínicamente, se manifiesta en forma de una tumefacción localizada o difusa que deja huella persistente (signo de la fóvea) a la presión digital y borra los salientes anatómicos, especialmente en las partes con tejido celular laxo (escroto, vulva, cara).

Se presenta en la asistolia congestiva y pericarditis adhesiva. Comienza en las partes declives, o sea en las extremidades inferiores en los enfermos ambulantes; y en la región sacra y cara posterior del muslo en los encamados, para ascender de manera paulatina y alcanzar el escroto y pene, vulva, piel del abdomen e incluso todo el cuerpo (edema generalizado o *anasarca*), así como las serosas vaginal, testicular (hidrocele), peritoneal (ascitis) y pleural (hidrotórax). Su disposición es simétrica (excepto si el paciente guarda una posición fija durante un tiempo determinado) y de color rosado o algo cianótico en las partes distales. Suele respetar la cara, excepto en la pericarditis constrictiva o con derrame, en los cardíacos derechos (en quienes la falta de ortopnea les permite mantener el decúbito dorsal) y en la obstrucción de la vena cava superior. Se diferencia del edema facial nefrítico en que es cianótico y se acompaña de la ingurgitación de las venas yugulares externas.

El edema es blando al principio, pero con el tiempo adquiere una mayor consistencia, por la organización de los tejidos infiltrados.

La aparición de edemas se encuentra favorecida en las personas ancianas con tejidos fláccidos.

Las estaciones calurosas evidencian los edemas latentes, pues el calor eleva la presión sanguínea intracapilar.

La *patogenia del edema cardiógeno* es compleja y suma de varios factores[7]:

1. *Aumento de la presión hidrostática del limbo venocapilar.* Es consecuencia de la estasis venosa retrógrada por fallo cardíaco. Cuando excede a la presión osmótica sobreviene el paso de fluido al exterior y aumento del plasma intersticial. La *anoxia* capilar favorece la trasudoración.

2. *Disminución de la presión osmótica por hipoproteinemia plasmática.* Esta última se debe a la alimentación pobre en prótidos, a la insuficiencia hepática y a la pérdida de proteínas por la orina, líquido de edema y derrames pleural, peritoneal o ambos.

3. *Aumento de la superficie del lecho capilar.* En relación con la hipervolemia con mayor superficie filtrante. Los trabajos de Warren y Stead señalan que lo primero que se origina en la insuficiencia cardíaca es un trastorno renal por anoxia con retención del catión sodio con el agua correspondiente. A ello se deben el edema, el aumento de sangre circulante y de la presión venosa, y la estasis de entrada; los acontecimientos se relacionan en el siguiente orden: insuficiencia cardíaca → disminución de la excreción renal de agua y

[6]El líquido intersticial verdadero es un filtrado pasivo de plasma que contiene, aproximadamente, la mitad de la proteína plasmática del cuerpo. Está confinado en la estroma del tejido conjuntivo. Su función consiste en nutrir el músculo, el epitelio de una sola capa y una capa basal de los órganos epiteliales poliestratificados.

El líquido intercelular es un ultrafiltrado producido a partir del líquido intersticial por la actividad de una célula epitelial. Su función es nutrir las sucesivas capas de los órganos epiteliales multiestratificados.

Estos dos líquidos extracelulares difieren, por lo tanto, por su origen, en su composición y su función.

[7]Cabe señalar que la formación y eliminación del líquido intersticial está determinada, esencialmente, por el juego de la presión hidrostática del plasma y de la presión osmótica de las proteínas plasmáticas. La presión osmótica de los cristaloides no afecta el equilibrio de la pared capilar, por ser análoga en ambos lados debido a que esta membrana permite libremente su paso. Las presiones hidrostática y coloidosmótica son bajas y, además, se neutralizan mutuamente.

En la rama arterial del capilar, se produce un desequilibrio a favor de la presión hidrostática (30 cm de $H_2O$) sobre la osmótica (15 cm $H_2O$), con el resultado de una presión de filtración de 15 cm $H_2O$; en la rama venosa del capilar, la presión hidrostática es de 2, la osmótica, de 25, con una presión de resorción de 23 cm $H_2O$. De esta manera, el plasma sale del capilar a nivel arterial y revierte por el lado venoso.

© MASSON, S.A. Fotocopiar sin autorización es un delito.

de sodio sódico → aumento del volumen sanguíneo y edema → aumento de la presión venosa. Abonan este modo de enfocar el problema la eficacia comprobada a diario de los regímenes exentos de sal y de los diuréticos saluréticos.

4. *Secreción inadecuada de ADH* (facilita la resorción de agua en los túbulos distales) y de *aldosterona,* por la extravasación de líquidos a partir del espacio intravascular. Este hiperaldosteronismo secundario tiende a compensar la pérdida de sodio y volumen intravascular.

## Fiebre. Caquexia

La *fiebre* es un signo frecuente en la insuficiencia cardíaca congestiva. El motivo reside en la producción de trombosis venosas, émbolos e infartos y focos sépticos pulmonares, necrosis hepática centrolobulillar consecutiva a un aumento agudo de la congestión pasiva, falta de inactivación por parte del hígado de algunas hormonas esteroideas pirógenas, etc. La fiebre es elevada y constante en la endocarditis y pericarditis agudas sépticas, reumáticas, tuberculosas o inespecíficas y en el infarto de miocardio, en que suele aparecer a las 12-18 h de la crisis dolorosa, con un máximo de 38-39 °C hacia el segundo o tercer día, para desaparecer en una semana. Muchas veces, la fiebre traduce una complicación pulmonar (infarto, neumonías) o de otra índole (flebitis). Es importante practicar hemocultivos en todo cardiópata (sobre todo valvular) febril, para descubrir, de esta forma, la endocarditis maligna lenta.

La *caquexia cardíaca* es un síndrome de etiología múltiple, con la hipoxia celular como causa principal.

*Se valoran los siguientes factores:*

1. *Reducción de la ingesta.* Ya sea por la anorexia, por voluntad del paciente para reducir el agobio digestivo posprandial, o yatrógena.
2. *Absorción intestinal deficiente.* Sobre todo de las grasas y aminoácidos, con pérdida de proteínas por aumento de presión en el interior de los linfáticos mesentéricos, con filtración excesiva de las proteínas desde la linfa al líquido intersticial de la submucosa y desde éste a la luz del tracto gastrointestinal.
3. *Aumento de la actividad metabólica.* Por la demanda metabólica excesiva por parte de los músculos respiratorios (disnea), miocardio y sistema hematopoyético (hiperplasia eritroide), la fiebre (el aumento de 1 °C lo eleva en un 7 %) y la hiperactividad del sistema nervioso simpático (sudación fácil, taquicardia, constricción venosa con mala irrigación cutánea y renal, etc.) con altas concentraciones de noradrenalina en el plasma.
4. *Pérdida anormal de prótidos.* Por el riñón, tubo digestivo o de la aspiración de derrames pleural o peritoneal.
5. *Acción farmacológica.* Digital, diuréticos (pérdida de electrólitos y vitaminas hidrosolubles), opiáceos, etc.

A ello se añade el insomnio por la disnea y la angustia propia de quien se sabe enfermo de un órgano tan importante como es el corazón.

## Trastornos de la fonación

La parálisis de un recurrente, ya sea del izquierdo (aneurisma del arco aórtico o aortitis, estenosis mitral, pericarditis con derrame, persistencia del conducto arterioso cuando hay una gran dilatación de la pulmonar, etc.) o del derecho (aneurisma de la subclavia o de la carótida primitiva derecha) es causa de ronquera o de *voz bitonal,* que resulta de la producción simultánea de dos tonos, como si el paciente tuviera dos laringes. En los estadios incipientes, se observa la voz claudicante (*lucha vocal,* de Mandl), con imposibilidad para sostener durante un cierto tiempo un determinado sonido (la vocal «a») con un mismo timbre. A veces el bitonalismo se nota durante la tos, sin ella sólo existe ronquera.

## Astenia

Es un signo tan frecuente como poco valorado. Puede llegar a ser tan molesta como la disnea de esfuerzo o de decúbito. Se observa en las siguientes circunstancias:

1. *Distonía cardiovascular.* Se añade a la tríada de Gallavardin (palpitaciones + disnea de esfuerzo + reacciones dolorosas diversas), siendo llamativa por ser matutina e independiente del esfuerzo (fatiga disarmónica); el enfermo se levanta tanto más cansado cuanto más tiempo ha permanecido acostado. Se encuentra mejor a medida que transcurre la jornada, y no halla el momento de acostarse, pues a partir de la tarde es cuando vive más a gusto. Esta curiosa variedad de fatiga es propia de las personas de profesión liberal con

gran responsabilidad y ambiciones, y que no saben o no pueden encontrar distracción de su agobiante quehacer cotidiano.

2. *Insuficiencia cardíaca izquierda.* Como signo precoz. Aumentan su intensidad la dieta escasa y pobre en sodio y prótidos, las curas diuréticas (sobre todo saluréticos), la falta de ejercicio físico por una cura de reposo excesiva, la perturbación del descanso nocturno por la disnea, etc.

3. *Esclerosis miocárdica.* Con arritmia completa por fibrilación auricular o sin ella. La experiencia cotidiana confirma la utilidad de las pequeñas dosis de cardiotónicos (asociadas a dilatadores coronarios y tónicos de la fibra muscular) en los sujetos esclerosos vasculares, aun sin signos de déficit miocárdico. Ya es conocida la intensa astenia *postinfarto de miocardio;* persiste meses y a la misma contribuyen el temor del enfermo a nuevas recaídas, los cambios de hábitos alimentarios y la limitación de su actividad profesional.

4. *Cardiopatías sépticas evolutivas.* Su mecanismo es complejo. En las de índole reumática, sigue los brotes evolutivos; en las sépticas malignas, es persistente y progresiva, y sólo remite si la terapéutica es eficaz.

5. *Pericarditis constrictiva.* Junto con la anorexia y disnea de esfuerzo, conduce de manera paulatina a la incapacidad total, yatrogénica o farmacológica, causada por los bloqueadores β-adrenérgicos (propranolol) utilizados en el tratamiento de la insuficiencia coronaria y angina de pecho.

# ■ INSPECCIÓN

## INSPECCIÓN SOMÁTICA GENERAL

### Actitud (o postura)

Su valor es considerable, pues los enfermos adoptan, de manera instintiva, aquella que hace su mal más llevadero; si se tiene cierto hábito, es posible deducir la naturaleza de éste por el examen de aquélla.

En la *insuficiencia cardíaca izquierda* (así como en los enfermos disneicos cuya capacidad vital está disminuida; como en los grandes derrames pleurales, neumotórax, asma bronquial), el enfermo presenta disnea de decúbito, ya sea en el instante mismo de acostarse, para desaparecer a los pocos minutos (disnea de primodecúbito), o de manera continua, aliviándose o cesando con la posición erecta del tronco y de la cabeza con ayuda de dos o más almohadas (ortopnea o, mejor, clinopnea); otras veces, calma mejor su sed de aire colgando los pies al borde de la cama o sentándose en una silla. Con la posición erguida se logra aumentar la capacidad vital (al facilitarse el juego respiratorio de ampliación y retracción del tórax y la movilidad del diafragma) y disminuir la congestión pulmonar por derivar la sangre hacia el sistema esplácnico y extremidades.

Una forma especial de la disnea de decúbito es la *trepopnea,* que obliga al enfermo a reposar en una posición recostada, pero no en otra. Su mecanismo se ignora. Lo más acertado es suponer que cuando el enfermo se coloca en una posición desfavorable el corazón se inclina hacia este lado dificultando la circulación venosa pulmonar de retorno y aumentando la congestión del pulmón y con ella la disnea; la ortopnea se alivia o desaparece al claudicar las cavidades derechas y sobrevenir el fenómeno conocido con el nombre de *tricuspidización* (insuficiencia tricúspide funcional), entrando el paciente en un período de falso bienestar.

En la *asistolia derecha y valvulopatías tricuspídeas* falta la disnea de decúbito, y es llamativo el contraste entre la cianosis, la ingurgitación de las venas cervicales, el intenso edema con ascitis o sin ella, y el que el sujeto pueda dormir echado incluso sin almohada. Un signo muy valioso de insuficiencia tricuspídea funcional (tricuspidización) es la ausencia de crisis de disnea paroxística nocturna o de edema agudo de pulmón en el curso de una cardiopatía mitral grave; el motivo es la disminución del débito ventricular derecho.

En la *pericarditis con derrame,* el enfermo tiende a inclinarse hacia delante y aun a tomar las posiciones genupectoral (signo de la plegaria mahometana) o de Blechmann (signo de la almohada), en la que el enfermo permanece con el tronco sobre los muslos y éstos flexionados sobre las piernas, en tanto apoya la cabeza en una almohada. Otras veces, lo vemos sentado en una silla, con los brazos cruzados sobre la cama sirviendo de apoyo a la cabeza.

En el *síndrome de Pick* (pericarditis exudativa + cirrosis hepática atípica + ascitis recidivante con edemas generalizados o sin ellos), el paciente acude a la consulta debido a la presencia de una gran ascitis de aparición brusca. Se consideran cirróticos hepáticos si en un examen superficial no se valoran la disnea discreta y ortopnea, la ingurgitación de las venas yugulares y una cianosis labial leve. Los análisis señalan una escasa alteración funcional hepática.

© MASSON, S.A. Fotocopiar sin autorización es un delito.

En las *cardiopatías congénitas cianógenas* (tetralogía de Fallot, atresia de la tricúspide, transposición de los grandes vasos) y en la hipertensión pulmonar con defecto del tabique interventricular, los enfermos combaten la tendencia a los fenómenos de desmayo y la disnea, adoptando la posición acurrucada o replegada (*squatting,* de los anglosajones; *position acrouppie,* de los franceses), el cuerpo se sitúa más próximo al nivel de los pies por medio de la flexión de las piernas y de las rodillas, incurvándose el tronco hacia delante, de modo que las rodillas toman contacto con el tórax. En esta posición, se exprimen los órganos abdominales ingurgitados y se impulsa mayor cantidad de sangre al corazón derecho, al tiempo que se incrementa la resistencia periférica, lo que mejora el volumen-minuto pulmonar (con la consecuencia de una mejor oxigenación de la sangre a nivel de los pulmones), y se reduce también la mezcla *(shunt)* de sangre venosa y arterial. Los enfermos, al crecer, adoptan cada vez menos esta singular actitud, simulando coger objetos del suelo, atarse los zapatos, etc., con el fin de pasar inadvertidos.

En la *crisis de angina de pecho,* el enfermo, preso de una sensación de angustia extrema *(syncopa angens; angor animi)*, permanece inmóvil con la mano crispada sobre la parte alta del esternón *(la zona de la corbata)* lugar donde experimenta el dolor opresivo. Prefiere la posición de pie o sentada; a no ser que la medicación coronariodilatadora le produzca mareo o malestar, se desploma sobre el lecho o se hunde en un sillón.

En el *infarto de miocardio,* está inquieto, agitado, sin encontrar la posición deseada, mientras la mano fricciona o aprieta la región precordial; si existe *shock,* yace en cama apático e indiferente; la cara, a menudo, está estirada con la nariz afilada y ojos hundidos (*facies* hipocrática); la piel pálida y cianótica está recubierta de sudor frío y viscoso. La depleción venosa es intensa, y el pulso, rápido, hipotenso, filiforme.

En los *procesos arteriales obliterantes* (arteriosclerosis, tromboangitis), el dolor isquémico suele agudizarse por la noche, impidiendo conciliar el sueño; se atenúa algo en la posición declive (favorece la estasis venosa), lo que obliga a dormir en una silla o en el borde de la cama con las piernas colgando; otras veces, el paciente permanece sentado con las rodillas flexionadas, frotándose suavemente con las manos el pie enfermo; no es raro que se levante repetidas veces para volverse a acostar al aparecer de nuevo el dolor.

## *Facies*

La cara aparece abotargada, más por la mañana en cama antes de levantarse, *en la pericarditis con derrame o constrictiva, estenosis pulmonar grave* (no es raro un aspecto cushingoide) y *estenosis tricuspídea,* así como en la mediastinitis crónica; las venas cervicales están ingurgitadas y a veces animadas de latidos. Todo enfermo que al tenderse muestra cianosis facial de presentación rápida acompañada de ingurgitación de las venas del cuello y cabeza es muy sospechoso de padecer una pericarditis con derrame o constrictiva o estenosis tricuspídea.

En los *enfermos mitrales,* son llamativas, además de un discreto abotargamiento, la cianosis de los labios y partes distales, la rubicundez cianótica (difusa o en placas) de las mejillas y la palidez amarillenta del resto de la cara (tricromía mitral).

Los *valvulares aórticos* tienen una palidez alabastrina (cardíacos blancos), con protrusión de los globos oculares o sin ellos.

En la *insuficiencia aórtica* avanzada, las sacudidas carotídeas *(baile arterial)* imprimen a la cabeza movimientos rítmicos *(signo de Musset)* y a título excepcional puede verse la pupila contraerse en cada sístole (*hippus pupilar,* de Roch-Landolfi); en la variedad sifilítica de la insuficiencia aórtica *(enfermedad de Hodgson)* las pupilas son mióticas *(signo de Leyden)*, anisocóricas o insensibles a la luz, con conservación del reflejo de la acomodación-convergencia *(signo de Argyll-Robertson)*.

En la *estenosis aórtica supravalvular,* en relación frecuente con la hipercalcemia idiopática, se observa una *facies* peculiar que confiere a estos enfermos un aire familiar; la frente se ha descrito como larga; orejas deformes y mal implantadas; epicanto y estrabismo convergente; mejillas pesadas, flácidas, colgantes; labios gruesos, con boca entreabierta; el mentón es puntiagudo a pesar de un retrognatismo; los dientes, sobre todo en el maxilar superior, son pequeños e hipoplásicos, con ausencia frecuente de los incisivos laterales inferiores. Se asocia a retraso del desarrollo corporal y mental.

En las *lesiones tricuspídeas,* la cianosis es frecuente y de cierta intensidad; si se asocia a palidez e ictericia los pacientes tienen un color especial, oliváceo, como si estuvieran bajo una lámpara de mercurio (*facies* de Shattuck). La pulsación venosa yugular intensa puede mover el lóbulo de la oreja e incluso la cabeza del paciente *(signo de Musset; venoso de Cossio)*.

En la *endocarditis reumática simple,* llama la atención la palidez cérea, a veces con discreta cianosis labial; en la *maligna lenta* (Jaccoud-Osler), el color blanco grisáceo o amarillo sucio (café o té con leche claros).

En la *endocarditis valvular verrugosa,* maligna, abacteriémica, asociada al lupus eritematoso, contrasta con la palidez facial el eritema nasomalar, a la manera de antifaz.

En la *esclerosis miocárdica* (con arteriosclerosis generalizada e hipertensión arterial o sin ellas) el sujeto está prematuramente envejecido. La piel ha perdido su elasticidad; los cabellos blanquean y las arterias temporales se dibujan sinuosas. En la nariz y mejillas aparecen redes de vasos cutáneos dilatados; es casi constante la anomalía corneal llamada «arco senil o gerontoxon». El conjunto integra la llamada *facies miocárdica de Huchard.*

Durante la crisis de *angina de pecho,* la *facies* refleja ansiedad y angustia, con palidez y frente perlada de sudor frío. Se observa esbozada, en los deportistas en pleno esfuerzo, en relación con la insuficiencia momentánea del riego coronario.

En las *cardiopatías congénitas,* es frecuente un cierto grado de empastamiento, que induce a pensar en un estado timicolifático, con epicanto, labio hendido, malformaciones dentarias, oculares (cataratas) y orejas simiescas, puntiagudas y separadas. Si hay cianosis, abultan labios y nariz, y el conjunto toma un aspecto peculiar *(facies negroide).* Cayler ha observado la asociación de defecto septal ventricular y parálisis facial persistente y unilateral *(síndrome de Cayler)*; la parálisis se limita a algunos músculos del labio inferior y la asimetría sólo es visible cuando el niño grita; su causa es oscura; cabe señalar la proximidad embrionaria del arco hioide y el corazón; Cayler sugiere explorar el corazón en todo niño que muestre cierta debilidad del labio inferior cuando grita.

En la *cardiopatía carcinoide* (tumor argirófilo intestinal + crisis vasomotoras + colagenización endocárdica con estenosis tricuspídea y pulmonar) las zonas afectas por el sofoco, en especial la cara anterior del cuello, conservan un color rojo violáceo en forma de placas geográficas; de ser esto frecuente, la piel de la cara y cuello se vuelve morena y aparecen telangiectasias; la mucosa labial aparece con un leve tinte cianótico.

El *síndrome de Takayasu,* con obliteración de la musculatura facial, exagera los relieves óseos. Resaltan la excavación de las cavidades orbitarias y el hundimiento de los huesos propios de la nariz, que dan a ésta una configuración rectilínea. No es rara la existencia de una acentuada piorrea o bien la ausencia total de piezas dentarias, así como de cataratas. El conjunto de la expresión de la cara es rígido y constituye la clásica *facies antonina.*

## CONSTITUCIÓN Y ANOMALÍAS MORFOLÓGICAS CONGÉNITAS O ADQUIRIDAS

Sin que podamos hablar de una dependencia absoluta, es innegable que existe cierta relación entre el tipo morfológico del sujeto y la propensión a determinadas cardioangiopatías, a las que imprime un curso evolutivo peculiar.

Los *pícnicos* (según la tipología de Kretschmer) propenden a la hipertensión arterial constitucional, coronariopatías, esclerosis de miocardio, aortitis y, en el caso de adquirir sífilis, a localizar la infección en la aorta.

En los *asténicos* (o leptosomáticos), son más frecuentes las valvulopatías reumáticas, la neurosis cardiovascular y la enfermedad de Raynaud, que incide, casi siempre, en mujeres estigmatizadas vegetativas. Respecto a las *cardiopatías reumáticas* cabe señalar su mayor frecuencia en aquellos individuos que, además de gráciles, son pelirrojos o palidoamarillentos, con iris pardo o pardoazulado y cabellos rubios, mientras que los pícnicos, morenos y con ojos oscuros, parecen ofrecer mayor resistencia.

La *embolia postoperatoria* se ha señalado como especialmente frecuente en el llamado «tipo embólico de Sitch». Se trata de individuos, generalmente del sexo masculino, obesos, anchos de espaldas, algo redondos y achaparrados y de aspecto ligeramente abotargado. La musculatura está bien desarrollada, salvo la pared abdominal y el cinturón torácico. Las piernas tienen una constitución más débil que el resto del cuerpo.

Lee y Thomas señalan el peligro de la obesidad como motivo de corazón adiposo, esclerosis coronaria, arteriosclerosis generalizada e hipertensión arterial.

La obesidad extrema, asociada a trastornos de los cambios gaseosos (resultados de la hipoventilación) y fallo del corazón derecho, constituye el llamado *síndrome de Pickwick.*

La *jaqueca,* signo de espasmofilia vascular, es frecuente en personas de facciones delicadas, nariz afilada, con las aletas pequeñas, y cabello fino, liso y moreno, junto a rasgos funcionales de labilidad vegetativa y fatiga general.

© MASSON, S.A. Fotocopiar sin autorización es un delito.

En los *síndromes de Down, Marfan* (aracnodactilia), *Klippel-Trénaunay* y *Mauriac,* son frecuentes las anomalías cardíacas congénitas, con predominio de las comunicaciones interauricular e interventricular sobre la tetralogía de Fallot y el complejo de Eisenmenger, sin observarse casi nunca transposiciones de los grandes vasos ni coartación aórtica; el síndrome de Marfan, a su vez, se asocia más a malformaciones aórticas (dilatación aneurismática; coartación del istmo aórtico) y bloqueo cardíaco completo.

En la *coartación aórtica,* la *facies* adopta, en el adulto, un aspecto pletórico, sin cianosis, y existe un desarrollo desproporcionado entre los miembros superiores y los inferiores, y un contraste, en el tipo infantil, entre el color normal de la mitad superior del cuerpo y la cianosis de las extremidades inferiores, cuya demarcación se establece a nivel del borde superior de la pelvis, signo que puede ponerse de manifiesto colocando juntas las manos y los pies del enfermo.

Todas las cardiopatías que acaecen en la infancia, ya sean congénitas o adquiridas (reumatismo), suelen retrasar el desarrollo somático y psíquico, conduciendo en su grado máximo al *enanismo cardíaco.*

## Examen de la piel

El cardiólogo puede obtener un número insospechado de datos valiosos con el simple examen de la piel, el cual no debe descuidarse en ningún caso, a pesar de los incesantes progresos de la investigación paraclínica.

### *Color*

En contraste con el tinte sonrosado normal, la piel de los cardiópatas puede ser pálida, cianótica, rojiza o amarilla (ictericia):

1. *Palidez generalizada permanente.* Se observa en la carditis reumática (palidez cérea), en la endocarditis maligna lenta (pálido ocráceo), en las valvulopatías aórticas (cardíacos blancos, de Lasègue) y en la hipertensión maligna o pálida de Volhard.

No debe olvidarse que algunos niños y sujetos jóvenes de tipo asténico muestran una palidez seudoanémica de matiz verdegrisáceo. Casi siempre obedece a una vasospasticidad neurógena propia de estos individuos estigmatizados vegetativos. No son anémicos, como cree el vulgo, pues presentan las conjuntivas bien irrigadas y son capaces de enrojecimientos súbitos cuando por cualquier causa (rubor, vergüenza, dolor, etc.) cesa la contracción vascular neurodistónica de su piel.

2. *Palidez generalizada transitoria* (por vasoconstricción cutánea pasajera). Es constante en la lipotimia (corresponde al clásico desmayo o vahído), en el colapso *(shock)* vascular (ofrece en los labios, punta de la nariz, borde de las orejas y dedos un leve tinte cianótico, detalle que no se observa en la palidez de la anemia aguda por hemorragia) y en las crisis hipertensivas (neurógenas), feocromocitoma, etc.

3. *Palidez limitada.* Si lo es a un segmento distal, es motivada por un trastorno de la circulación arterial periférica, a veces de naturaleza funcional como en la fase pálida (precede a la asfíctica) del síndrome de Raynaud o en el fenómeno del «dedo muerto» de Reil (propio de los sujetos hipertensos o angioneuróticos con tendencia a la vasospasticidad), etc. En la tromboflebitis, la pierna edematosa tiene un color blanco característico, «flegmasía alba dolens» (*puerperarum milk leg,* «pierna de leche», de los autores norteamericanos).

4. *Cianosis* (color azul de piel y mucosas). Cuando es cardiógena, abarca todo el cuerpo, siendo más patente en las zonas muy vascularizadas y recubiertas de piel fina (labios, lengua, pómulos, mejillas, lóbulo de la oreja, punta de la nariz, extremidad distal de los dedos, lecho ungueal); si está localizada, cabe pensar en un trastorno de la circulación venosa de retorno por oclusión (flebitis) o compresión extrínseca del vaso, sin olvidar que también es posible por trastornos vasomotores (fase asfíctica [sigue a la pálida] del síndrome de Raynaud).

En la *flebitis azul,* se trata de una obliteración masiva de todos los troncos venosos de desviación de la extremidad, incluso los superficiales, bloqueando por completo el retorno de la sangre al corazón; conduce a la gangrena isquémica masiva *flegmasía cerulea dolens.*

5. *Coloración rojiza.* Se encuentra en la hipertensión pletórica (o roja, de Volhard) y en la del síndrome de Cushing y el rojo cianótico (eritrocianosis) en los esclerosos broncopulmonares con policitemia secundaria e insuficiencia cardíaca.

6. *Ictericia* (color amarillo de la piel). No es rara en las cardiopatías. Su patogenia es compleja; lesión de la célula hepática por la anoxia ectásica; procesos infárticos del pulmón o del hígado con liberación de bilirrubina no conjugada; hepatitis vírica o medicamentosa favorecida por la estasis

cardiógena anóxica, etc. Si se asocia palidez e ictericia, motiva el tinte oliváceo, como si estuviera bajo una lámpara de mercurio, propio de las valvulopatías tricuspídeas, descrito por Shattuck.

## *Manifestaciones hemorrágicas. Eritemas. Nódulos. Úlceras. Gangrena*

Las primeras pueden ser puntiformes (petequias), de forma lineal (víbices) o en sábana (equimosis). Se observan en la carditis reumática, en la endocarditis maligna lenta, en la endocarditis tipo Libman-Sacks y en la hipertensión arterial. En esta última, su aparición espontánea o provocada (prueba del lazo) es signo negativo en cuanto al pronóstico, pues señala fragilidad capilar.

Los *eritemas* acompañan con frecuencia a la carditis reumática activa. Algunos, como el nudoso y el exudativo multiforme, son inespecíficos; otros, como el anular, tienen relación constante y directa con la fiebre reumática. Cabe señalar que algunos de estos eritemas son de origen medicamentoso (eritema urticariado o purpúrico por la quinidina), sin olvidar que una misma causa tóxica o medicamentosa es capaz de motivar, a la vez, accidentes cutáneos y trastornos cardíacos como la intoxicación oxicarbonada.

La presencia de *nódulos cutáneos* es frecuente en la carditis reumática *(nódulos de Meynet)* y en la endocarditis maligna lenta *(nódulos de Osler)*. Los primeros se encuentran en un 10 % de los casos. Son pequeños, algo dolorosos, de consistencia dura y elástica, e implantados casi siempre sobre el tejido conjuntivo fibroso de las aponeurosis, tendones y *fascias*. Asientan con frecuencia en el codo, rodilla, junto al tendón de Aquiles y epicráneo. Pueden ser fugaces o de mayor duración.

El *nódulo* (o panadizo) *de Osler* es una pequeña formación del tamaño de un grano de mijo o de una cabeza de alfiler, que aparece de modo súbito en el pulpejo de los dedos de la mano, con menor frecuencia en los dedos del pie, y sobre las eminencias tenar e hipotenar. El dolor que produce es brusco y vivo (a veces el paciente cree que se ha pinchado inadvertidamente con una aguja), manifestándose a la inspección por una pápula muy dolorosa a la presión, de aspecto rosado y rodeada de un halo ligeramente pálido. Cuando esta formación embólica es de mayor extensión recibe el nombre de *placa de Deloré,* y evoluciona entonces con vesículas en la superficie de contenido líquido. Por lo común, dura de 2-6 días y rara vez más.

Las *lesiones necróticas* de la piel, consecutivas a isquemias de origen arterítico o embólico, son posibles en las cardiopatías sépticas.

## *Edema*

Ya se han descrito las características del edema que aparece en la insuficiencia cardíaca congestiva; a continuación vamos a ocuparnos del edema motivado por un trastorno en las circulaciones venosa y linfática de retorno y del lipedema.

El edema de *origen venoso* se observa en la obstrucción mecánica, en la tromboflebitis y en las varices esenciales. En la oclusión venosa, ya sea por causa extrínseca (compresión tumoral) o por un trombo organizado sin componente inflamatorio (flebotrombosis), es un edema frío al tacto, que deja huella (fóvea) a la presión digital, de un tinte azulado (más en las partes distales) y con dilatación de todas las venas de la red. Su distribución es regional (en un miembro; en la cabeza, cuello, parte superior del tórax y extremidades superiores [edema en esclavina], en la compresión de la vena cava superior; en las piernas, en la de la vena cava inferior, etc.) y se acumula en las partes declives, para disminuir algo levantando el miembro. Con frecuencia, este edema experimenta notables diferencias de uno a otro día, sin que se aprecie modificación alguna en la presión venosa; indudablemente, tal fenómeno tiene relación con la actuación de otros factores de orden secundario.

En la *tromboflebitis,* el edema es inflamatorio como reacción de los tejidos frente al trombo séptico. Es caliente (hay aumento de la temperatura local) doloroso y de un color blanco brillante característico (flegmasía *alba dolens puerperarum*). No se localiza en los puntos declives, sino allí donde existe la trombosis venosa, siendo proporcional a su intensidad. No se reduce levantando la extremidad ni con el reposo en cama, sino que aumenta con la inmovilidad, ya que el retardo circulatorio favorece y extiende la trombosis. Al organizarse el coágulo, se crea una dificultad permanente para el desagüe venoso; por tal motivo, el edema posflebítico se reduce poco en decúbito y casi no deja huella a la presión.

En las *varices esenciales* (suelen afectar una pierna), el edema es frío y depresible, y conserva

© MASSON, S.A. Fotocopiar sin autorización es un delito.

la huella de la presión dactilar. Aumenta estando de pie y en verano (el calor favorece la estasis venosa y la trasudoración capilar), para disminuir con la marcha y en el decúbito dorsal con el miembro levantado, se ven las venas más o menos dilatadas (varices) y, en ocasiones, pequeñas úlceras sobre el maléolo tibial, rodeadas de una gran zona de cambios tróficos cutáneos.

En la *tromboangitis obliterante,* el edema blando y depresible infiltra el dorso del pie sin signo alguno de reacción inflamatoria. A veces, toma una coloración lívida. Es debido tanto a la presencia de pequeñas ulceraciones, como a la actitud adoptada por el paciente con finalidad antiálgica (piernas colgando del borde de la cama). Cabe considerarlo, por tanto, como un edema postural.

El *linfedema* es un edema duro, pálido, frío y que no deja huella a la presión digital, motivado por la estasis linfática. Aparece recubierto de una piel seca que no se ulcera, pero sí presenta abundantes brotes de linfangitis aguda (erisipela recurrente). Suele afectar a una extremidad inferior, rara vez a ambas y a los genitales. El miembro, al principio, aumenta de volumen sin perder su forma cilíndrica, pero al producirse la infiltración de la dermis y tejido celular subcutáneo, se deforma groseramente (elefantiasis o fibredema). Existe una forma congenitofamiliar, descrita primero por Nonne (1891) y luego por Milroi y Meige.

El *lipedema* (Allen y Hines, 1940) resulta de la sobrecarga adiposa de las piernas y edema ortostático, sólo se observa en mujeres, y es bilateral y no reducible con el decúbito. No causa molestia alguna. La piel que recubre las piernas es de aspecto normal, a diferencia del linfedema, con el que se puede confundir, en el cual aparece seca y con lesiones foliculares o linfangíticas. Cuando toma un tinte cianótico, se habla de *lipedema eritrocianoide*[8].

## Examen visual de la mano

Completa el examen de la piel y aporta datos de valor.

En las *cardiopatías congénitas,* suelen hallarse anomalías en los surcos de las manos y en la forma y longitud de los dedos, en especial el pulgar, y en las cianógenas, dedos en palillo de tambor y uñas en cristal de reloj.

El color y temperatura de la piel orientan sobre el fallo cardíaco y periférico tanto como la toma del pulso y de la presión arterial.

En la *insuficiencia aguda por tirotoxicosis,* la mano está caliente; en la *estenosis mitral,* fría, y en el *cor pulmonale crónico,* caliente. Una mano pálida y caliente que en el curso de una enfermedad se torna cianótica, fría y húmeda señala con certeza el *fallo de la circulación periférica.*

En la *endocarditis maligna lenta,* la mano suele aparecer pálida por la anemia, con hipocratismo digital o sin él, y uñas en vidrio de reloj, nódulos (o panadizos) de Osler, hemorragias puntiformes subungueales y «manchas de Janeway»; consistentes en unos pequeños elementos maculosos de color rosado vivo, de 2-4 mm de diámetro, que asientan preferentemente en la región palmar (y plantar); suelen ser múltiples (el nódulo de Osler es casi siempre único) y no duelen cuando se ejerce presión sobre ellos; cabe señalar que no es raro observarlas en el curso de las endocarditis agudas sépticas, si bien entonces son más a menudo de tipo hemorrágico.

En la *insuficiencia coronaria e infarto de miocardio,* puede encontrarse la distrofia refleja de la extremidad superior, de patrón polimorfo. Puede ser unilateral o bilateral y consiste en un cuadro doloroso del hombro (tipo periartritis) asociado a trastornos tróficos de la mano. Suele aparecer en breve plazo y no es raro que conduzca a la impotencia funcional.

Más adelante, al ocuparnos de la exploración del sistema vascular periférico, insistiremos en el *fenómeno del dedo muerto,* de Reil, propio de los sujetos hipertensos o angioneuróticos con tendencia a la vasospasticidad, y sobre el aspecto de la mano en la acrocianosis, eritromelalgia y enfermedades de Raynaud y Buerger, respectivamente.

## INSPECCIÓN DE LA REGIÓN PRECORDIAL

Se realiza a continuación de la inspección somática general. Pone de manifiesto las anomalías estáticas o dinámicas en relación con procesos cardioarteriales. Precisa buenas condiciones de luz y que el sujeto motivo de examen se haya

[8]El lipedema responde a una especial «laxitud» del tejido celular subcutáneo que favorece el depósito en el mismo de la grasa y fluidos, a menos que una presión exterior dificulte tal extravasación. Se observa, así, que el pie de estas mujeres, en los casos en que está gran parte del día comprimido dentro del zapato, se encuentra libre de la invasión lipidoacuosa, la cual comienza por encima del borde del calzado; se observan también los buenos resultados de las medias de goma o de las vendas elásticas muy ajustadas.

desnudado de cintura para arriba. La posición que éste adopte depende de las conveniencias de la exploración y de su estado. Generalmente, se dispone de pie o sentado, con el tórax erguido. En los casos graves y con gran disnea, precisa moverlo poco y aun aprovechar para la inspección el decúbito espontáneamente adoptado por el paciente.

El tórax normalmente configurado es simétrico y en los sujetos jóvenes y delgados se percibe sobre todo una pulsación a la altura del V espacio intercostal (línea medioclavicular izquierda), que corresponde al impacto de la masa cardíaca en la pared durante la sístole (latido cardíaco).

Las deformaciones patológicas del tórax (cifoscoliosis, lordosis, *pectus excavatum*, etc.), si son acentuadas, pueden originar una cardiopatía, debido a los trastornos que suelen acarrear en la circulación menor y en el funcionamiento mismo del corazón.

En los niños, en quienes el proceso de osificación normal de las costillas aún no ha terminado, un crecimiento acentuado del corazón o un derrame pericárdico abundante suelen abombar la región precordial y deformar el tórax.

En la *pericarditis adhesiva* cabe observar, junto a la retracción sistólica de la punta o de varios espacios intercostales a la vez, la llamada *respiración cruzada de Wenckebach.* Un movimiento inspiratorio amplio hacia delante excluye la pericarditis adhesiva, pero no una pericarditis exudativa.

En la *insuficiencia tricúspide,* la inspección de la región precordial permite apreciar el *fenómeno de báscula,* de Dressler; signo raro pero característico, consistente en la propulsión anterior de la región esternal inferior derecha, por la expansión sistólica del hígado, al mismo tiempo que la depresión sistólica precordial. Se observa bien desde los pies de la cama con el enfermo en decúbito dorsal y buena luz.

En el adulto, los *aneurismas de la aorta ascendente, cayado o aorta torácica* (fig. 3-5) pueden exteriorizarse al corroer los tejidos que los rodean, incluyendo las estructuras óseas, costillas y esternón, como una masa redondeada que pulsa y expande sincrónicamente con la sístole cardíaca[9].

[9]La *expansión* (movimiento de latido en todos los sentidos) diferencia el *latido* de un tumor adyacente a un tronco arterial pulsátil del propio de un aneurisma. El primero se realiza en una sola dirección; el segundo, en todos sentidos. La expansión se aprecia con facilidad tomando la masa con uno o más dedos de una o ambas manos (de acuerdo con el tamaño del aneurisma) percibiendo que los dedos se separan en cada latido, cualquiera que sea el sentido escogido.

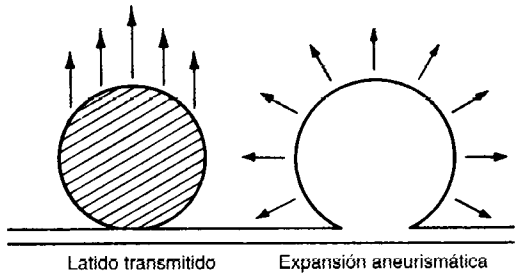


**Fig. 3-5.** Los tumores pulsátiles transmiten los impulsos de un vaso vecino careciendo de pulso propio. Los aneurismas arteriales son expandibles y tienen pulso propio.

Como anomalías de las partes blandas citaremos la *ginecomastia* (por la toma de digital) que se da en ancianos con déficit relativo de hormonas androgénicas (reforzado por la actividad estrogénica del aglicón digitálico); la *politelia* (pezones supernumerarios), frecuente en las cardiopatías congénitas (se observa en un 5 % de sujetos sanos); la circulación venosa colateral laterotorácica, en la trombosis de la vena cava superior, y la dilatación de las arterias superficiales, más acentuada en la región interescapular estando el enfermo inclinado hacia delante con los brazos colgando *(maniobra de Campbell y Suzman),* en la coartación aórtica.

La *inspección de la fosa suprasternal y de la región epigástrica* pueden revelar latidos sistólicos, fáciles de confirmar por palpación. En la primera, guardan relación con procesos aórticos, como ectasia, coartación (traduce la expansión sistólica de la dilatación preestenótica), y se ven mejor en las personas de hábito pícnico, dirigiendo la cabeza hacia atrás en espiración forzada (eleva el corazón y grandes vasos).

Las pulsaciones epigástricas obedecen a varias causas fáciles de comprobar combinando la vista y el tacto con el enfermo en decúbito dorsal:

1. En la *hiperactividad cardíaca* (astenia neurocirculatoria, hipertiroidismo, crisis emocional), aparecen en la parte alta del epigastrio o justamente debajo del reborde costal izquierdo. Se debe a la repentina disminución de tensión intraabdominal, en su parte superior, por el brusco ascenso del diafragma como resultado de una mayor retracción sistólica del corazón debida a hiperactividad cardíaca. Se ve y no se palpa.

© MASSON, S.A. Fotocopiar sin autorización es un delito.

2. En la *hipertrofia ventricular derecha,* aparece, asimismo, en la parte alta del epigastrio, o inmediatamente debajo del reborde costal izquierdo. El pulgar de la mano derecha, insinuado debajo del ángulo que forman el xifoides con el reborde costal izquierdo, percibe perfectamente el endurecimiento sistólico, sobre todo al final de las inspiraciones profundas, pues el descenso del diafragma aproxima el corazón al epigastrio *(signo de Harzer).*

3. El *latido hepático,* como en la insuficiencia tricúspide, es difuso y abarca el hipocondrio derecho y el epigastrio. Se evidencia bien, palpando con ambas manos, una anterior y otra posterior.

4. El *latido aórtico* es central, y la palpación revela no sólo su origen, sino también el estado del vaso (forma, sensibilidad, etc.). Disminuye haciendo respirar profunda y lentamente al paciente, pues el descenso del diafragma aumenta la tensión abdominal y aleja el epigastrio del plano posterior.

5. Las *pulsaciones epigástricas,* transmitidas por un tumor, desaparecen al repetir la palpación en posición genupectoral, en la que aquél pierde el contacto con la aorta.

## ■ PALPACIÓN

La palpación de la región precordial completa la inspección y aporta nuevos datos, algunos de ellos de gran significación diagnóstica.

La mano que palpa, que procuraremos que se encuentre templada, se aplica plana (*palpation large,* de Bard) (fig. 3-6), abarcando, primero, el mesocardio y la punta; después, la región xifoidea y sus cercanías, y por último, la base, a ambos lados del esternón o colocando la mano transversalmente y palpando el segmento superior del esternón y las partes adyacentes a los dos lados del tórax. Para precisar determinados fenómenos palpatorios y, sobre todo, para localizar su extensión, se recurre después a la palpación limitada con las yemas de los dedos.

**Fig. 3-6.** Palpación de la región precordial con toda la amplitud de la mano (*palpation large,* de Bard).

La palpación debe realizarse en distintas posiciones, con el individuo sentado; en decúbito lateral izquierdo *(posición de Pachon)* para percibir mejor los fenómenos apexianos; sentado y ligeramente inclinado hacia la izquierda (para la mejor percepción de los basales) y hasta en decúbito ventral.

## SENSIBILIDAD DE LA REGIÓN PRECORDIAL

Antes de pensar en un dolor referido de origen cardíaco, es preciso descartar todas las afecciones de la cubierta osteomusculocutánea (paniculitis, mialgias, osteítis, artritis, neuritis, etc.).

En la *angina de pecho,* la región anatómica del dolor referido se extiende habitualmente en una zona limitada, por arriba, por el II espacio intercostal, cara interna del brazo, región cubital del antebrazo, mitad interna de la mano y los dos últimos dedos; por dentro y por delante alcanza la región mesosternal, y la línea vertebral en la parte posterior; por debajo llega al IV espacio intercostal. Corresponde a la piel de los dermatomas C2-C4, T3-T4 y más rara vez C5-C7 y T6.

En la *neurosis cardíaca,* la zona hiperestésica cutánea desborda el área precordial. Casi sin excepción, aparece un punto doloroso, exquisitamente localizado a nivel de la articulación condrocostal de la costilla izquierda (C4). El dolor que se despierta a la presión en este punto, y que es más intenso que el provocado en cualquier otro lugar, no está, al parecer, relacionado con la estructura condrocostal, ya que se despierta también pellizcando la piel de esta región. Asimismo, si con el dedo se desliza la piel arriba o abajo, sigue el movimiento del dedo (punto precordial, de Juncadella).

La presión digital despierta dolor a nivel de los puntos frénicos, en la pericarditis aguda; en el II espacio intercostal izquierdo y a nivel del manubrio esternal, en las aortitis *(punto de Peter),* y en la zona de proyección de la aurícula en la pared posterior (espacio interescapulovertebral, a la altura de DII-DIV), en la estenosis mitral *(punto auricular posterior de Vaquez).*

## INVESTIGACIÓN DEL LATIDO CARDÍACO[10]

Tiene gran importancia práctica. Su valor es superior al de la percusión cardíaca, y semejante al de la percusión pulmonar.

El latido cardíaco se busca por inspección y palpación, y si éstas no bastan, por ser débil el impulso cardíaco o tratarse de personas obesas, se recurre a la percusión. Para explorarlo, en los casos difíciles, es necesario hacer inclinar al enfermo hacia delante y sobre el lado izquierdo y en espiración forzada, y después de haber realizado un ejercicio moderado que aumente la fuerza de la impulsión cardíaca, como levantar el tronco varias veces sin mover las piernas estando en cama, paso gimnástico en el mismo sitio, etc. En los enfermos débiles que guardan cama se recurre a la *posición de Azoulay* con el fin de que la sangre de la periferia acuda al corazón y aumente su impulsión sistólica. Esta posición no es otra que la resultante de levantar al mismo tiempo los brazos y las piernas (un ayudante las sostiene) estando el enfermo echado y con la cabeza apoyada sobre una almohada baja.

Primero, se busca el latido cardíaco con toda la palma de la mano (*palpation large*, de Bard) y luego con el pulpejo de las últimas falanges de los dedos índice y medio flexionados (fig. 3-7). Finalmente, cuando por la inspección y la palpación combinadas no encontramos el dato que buscamos, recurriremos a la percusión, cuya técnica consideraremos en el siguiente apartado.

Una vez localizado el latido cardíaco, precisaremos sus *caracteres*:

1. *Situación.* Normalmente, en el adulto, se encuentra en el V espacio intercostal izquierdo (IV espacio en el niño; VI espacio en el anciano), sobre la línea medioclavicular o ligeramente por dentro limitándose a cubrir una extensión reducida, de 2-3 cm de diámetro.

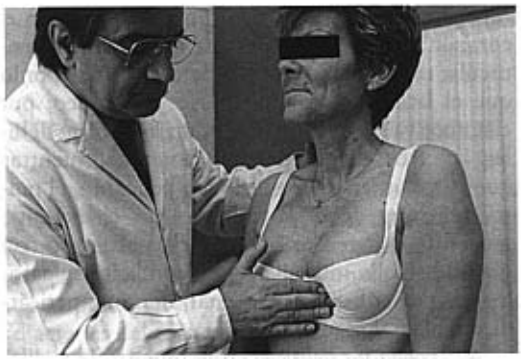

**Fig. 3-7.** Palpación de la región precordial. Investigación del choque de la punta.

Sufre variaciones en estado fisiológico, de acuerdo con la constitución, presión abdominal y posición del sujeto. En los pícnicos, obesos y en las embarazadas, con hipertensión abdominal, asciende y se desplaza algo hacia fuera, mientras que, en los longilíneos y delgados, se sitúa más abajo y adentro. En decúbito lateral izquierdo *(posición de Pachon)* la punta se desvía 2-5 cm hacia la región axilar; el decúbito lateral derecho la desplaza menos, hacia este lado.

En determinadas afecciones, el latido cardíaco se desplaza; hacia arriba en la hipertensión intraabdominal, por procesos patológicos contenidos en su cavidad (ascitis, hepatomegalia acentuada, tumores ováricos, etc.) y el derrame pericárdico (incluso puede llegar al III espacio); hacia abajo, en la hipertrofia del ventrículo izquierdo (al VI o VII espacio) y cuando el corazón es rechazado por un proceso aórtico (aneurisma de la aorta torácica posterior) o mediastínico (tumores); hacia la izquierda en la hipertrofia y dilatación de la aurícula o ventrículo derecho, en el derrame o neumotórax de la cavidad pleural derecha y en la retracción fibrosa o atelectásica del pulmón izquierdo. El desplazamiento del latido cardíaco hacia la derecha se produce por la presencia de abundante líquido o aire dentro de la cavidad pleural izquierda, y por la fibrosis pulmonar o retracción atelectásica del pulmón derecho.

En la *insuficiencia cardíaca global* el latido se percibe hacia abajo (VI-VII espacio) y por fuera de la línea medioclavicular.

2. *Frecuencia y ritmo.* Dependen, exclusivamente, de la sístole cardíaca.

3. *Intensidad.* Depende del grosor de la pared torácica y del tamaño y fuerza de contracción del corazón. Aumenta después de un esfuerzo, en el

[10]Es preferible emplear los términos *pulsación cardíaca o latido cardíaco,* que el de choque del corazón, para no prejuzgar la existencia de fenómeno percutiente no producido en realidad, ya que el corazón está permanentemente en contacto con la pared torácica y nunca choca contra ella, sino que su cambio de forma y consistencia dan esta sensación táctil, isocrona con la sístole ventricular. Asimismo, es impropio el término «latido de la punta» o «latido apexiano», pues no responde a conceptos precisos anatómicos ni clínicos por lo que es preferible en lugar de concretar tanto, referirse a «región de la punta» o al «polo cardíaco inferior».

© MASSON, S.A. Fotocopiar sin autorización es un delito.

hipertiroidismo, en los neurotónicos y cuando el corazón es voluminoso y una mayor masa ventricular toma contacto con la pared torácica, por lo que el latido es amplio, difuso y enérgico; por este motivo, es posible que corazones muy débiles, atónicos, den latidos muy intensos, mientras que su volumen de expulsión y, por tanto, el pulso, sea muy débil. Disminuye por el excesivo grosor de la pared torácica (sujetos obesos o con gran desarrollo muscular) y en condiciones patológicas por enfisema pulmonar, derrame pericárdico o pleural izquierdo.

4. *Forma y extensión.* En la hipertrofia y dilatación de ambos ventrículos, la región precordial se proyecta como un todo hacia delante con energía, constituyendo el «choque en masa» de la región precordial; otras veces, en la hipertrofia ventricular izquierda, particularmente en las ocasionadas por una estenosis o insuficiencia aórtica, se halla el llamado «choque en cúpula» de Bard, con la sensación táctil comparable a la de una bola de billar que chocara contra la palma de la mano o la de un pequeño globo que se hinchara y deshinchara bajo los dedos, siguiendo el ritmo del corazón.

5. *Movilidad.* La fijeza del corazón en los diversos decúbitos es signo de sínfisis pericardiomediastínica, aunque también puede ser señalada en las grandes cardiomegalias. Ocasionalmente, en el decúbito, el corazón puede desplazarse en dirección contraria a las leyes de la gravedad, es decir, hacia la izquierda en el decúbito lateral derecho (y viceversa), señalando sinequias intra y extrapericardíacas.

## VIBRACIONES VALVULARES (CHOQUES VALVULARES)

Para su percepción, precisa una contracción cardíaca enérgica, una pared torácica delgada y la induración de las válvulas:

1. *Chasquido de cierre de la válvula mitral.* Se percibe en la punta. Es un choque seco, breve, distinto, como un papirotazo, que, por ocurrir en la sístole, recibe el nombre de «choque valvular sistólico». Es aconsejable buscarlo colocando al enfermo en decúbito lateral izquierdo y a través de ambas manos superpuestas. Procediendo así, el choque muscular se atenúa y desaparece, mientras persiste la vibración valvular. Es atributo casi exclusivo de las valvulitis reumáticas antiguas con estenosis mitral, y resulta del cierre del aparato valvular esclerosado. En los corazones eréticos (jóvenes, hipertiroideos, neurotónicos) puede apreciarse una vibración sistólica semejante, pero menos acentuada.

2. *Chasquido de apertura de la válvula mitral.* Es un choque breve y seco que se percibe en la punta un poco después de iniciada la diástole (choque valvular protodiastólico). Corresponde a la apertura de la válvula mitral estenosada y esclerosa.

3. *Chasquido de apertura de la válvula tricuspídea.* En la estenosis de esta válvula se percibe en la región xifoidea. Se intensifica en la apnea postinspiratoria.

4. *Chasquidos diastólicos aórtico y pulmonar.* Dan al sujeto que palpa la sensación de un golpe seco y breve, como un papirotazo, en el momento del cierre sigmoideo. Dependen de la hipertensión, sea de la arteria pulmonar *(chasquido diastólico pulmonar)* o de la aorta *(chasquido diastólico aórtico)*, o de esclerosis del aparato valvular aórtico (arteriosclerosis de la hipertensión pulmonar crónica, como en la estenosis mitral antigua).

## ESTREMECIMIENTOS CATARIOS (*THRILL* O TRIL; FRÉMITO)

Es una sensación, percibida por la mano que palpa, comparable a la obtenida pasando la mano a contrapelo sobre el dorso de un gato que ronronea (Laennec). Es la sensación táctil (el soplo es la auditiva) que produce la corriente sanguínea al pasar, con cierta intensidad, y de un modo turbulento, por los orificios valvulares. Para producirse precisa una contracción enérgica del miocardio. Se atenúa y aun desaparece en la hiposistolia o asistolia.

Para investigar su presencia, es preferible palpar la región precordial con toda la mano (*palpation large*, de Bard), ejerciendo una presión moderada; se identifican con la mayor facilidad palpando con la porción palmar correspondiente a las articulaciones metacarpofalángicas, mejor que si se explora con la punta de los dedos.

Los estremecimientos catarios pueden ocurrir en la sístole, en plena diástole o abarcar los dos tiempos sin interrumpirse (tril sistólico, diastólico o sistodiastólico). Su localización es variable; pueden radicar en la punta, en la base, en los vasos del cuello, en el mesocardio y, excepcionalmente, en la región xifoidea.

Entre los *frémitos más frecuentes,* citaremos los siguientes:

1. *Estenosis mitral.* Se localiza en la región de la punta. Puede ocupar toda la diástole o sólo la presístole; con éste, concurren casi siempre el chasquido valvular sistólico, con el que remata el tril, y el protodiastólico (choques valvulares de cierre y de apertura mitral). Es técnica correcta buscarlo aplicando la mano con suavidad y haciendo que el paciente guarde el decúbito lateral izquierdo mientras detiene la respiración en espiración forzada.

2. *Insuficiencia mitral orgánica.* Sistólico y apexiano. Máximo en la espiración.

3. *Estenosis aórtica.* Es frémito sistólico y se percibe a nivel del II espacio intercostal derecho. Se propaga a las carótidas y puede alcanzar la punta confundiéndose con el propio de la insuficiencia mitral orgánica; una buena propagación hacia el exterior habla en favor de esta última. Se hace resaltar con el enfermo sentado, inclinado el tronco hacia delante y a la izquierda.

4. *Insuficiencia tricúspide orgánica.* Sistólico y a la altura del apéndice xifoides, con refuerzo en la apnea postinspiratoria. Es de interpretación delicada y excepcional a pesar de la frecuencia relativamente grande de las valvulitis tricúspides.

5. *Estenosis pulmonar congénita.* Es un frémito sistólico y se percibe en el foco correspondiente. Comunicación interventricular congénita. Es sistólico y se percibe en la región mesocardíaca.

6. *Persistencia del conducto arterioso de Botal,* ductus. Se trata de un frémito continuo, sistodiastólico, localizado en el II espacio intercostal izquierdo, con refuerzo sistólico y a veces diastólico.

**Resumen.** Frémito diastólico en la punta: *estenosis mitral;* frémito sistólico en la punta: *insuficiencia mitral, estenosis aórtica;* frémito sistólico en la región de la válvula tricúspide: *defecto del tabique ventricular, estenosis pulmonar infundibular; insuficiencia tricuspídea acentuada;* frémito sistólico en la región de la pulmonar: *estenosis pulmonar, persistencia del conducto de Botal* (en realidad, el frémito es sistodiastólico); frémito sistólico en la región aórtica: *estenosis aórtica.*

En el III espacio intercostal podemos palpar, por lo general, como soplo sistólico tanto el soplo de la *estenosis pulmonar* como el del *defecto del tabique ventricular.* Una excelente propagación hacia arriba, con un *punctum maximum* en el II espacio intercostal, habla en pro de la estenosis pulmonar valvular, y una propagación clara hacia abajo, con el *punctum maximum* en los espacios intercostales III-IV, en pro de un efecto del tabique ventricular y de una estenosis pulmonar infundibular.

## RITMOS DE GALOPE DIASTÓLICOS

Tienen una expresión táctil derivada de la onda de llenado ventricular en la presístole o en la protodiástole. La mano que palpa advierte un resalto blando, ondulante, extenso, en la región de la punta en el *galope izquierdo* o en las inmediaciones del foco tricuspídeo, en el *derecho.*

En el primer caso, puede confundirse con el choque breve y seco, protodiastólico, que se produce en el momento de apertura de la válvula mitral estenosada; se diferencia, empero, en que la vibración que da el galope es menos vibrante, menos seca y más prolongada, aunque el tiempo en que aparecen ambos, dentro de la revolución cardíaca, es casi el mismo.

## FROTES PERICÁRDICOS

Consisten en una sensación de roce, a la vez sistólica y diastólica, en vaivén, siguiendo el ritmo cardíaco. Suelen percibirse mejor a nivel del III-IV espacios intercostales izquierdos, junto al esternón, y al aplicar la palma de la mano ejerciendo una cierta presión.

La *palpación del hueco suprasternal* (con el índice detrás del mango del esternón) diferencia la pulsación sistólica carotídea de la propia de una ectasia aórtica, aneurisma del cayado o dilatación postestenótica en la coartación aórtica; en el primer caso, el impulso se percibe no en el pulpejo (como en la dilatación aórtica), sino a los lados del dedo que palpa. En ocasiones, las pulsaciones impresas por el aneurisma al bronquio izquierdo se trasmiten a la tráquea y laringe, donde se aprecian con facilidad *(signo de Cardarelli).*

# ■ PERCUSIÓN

La percusión cardíaca es un método muy subjetivo y expuesto a error. Aunque, teóricamente, parece que no debe ofrecer dificultad técnica alguna, pues las cualidades percutorias del corazón («sonido mate») y del pulmón («sonido claro») son distintas, en realidad las cosas suceden de muy diferente manera. Además del inconveniente que representa la curvatura del tórax, el desarrollo del panículo adiposo y de la musculatura,

© MASSON, S.A. Fotocopiar sin autorización es un delito.

la resonancia mayor o menor de la caja torácica, etc., hay que tener en cuenta que la rotación sistólica del corazón reduce su área de proyección torácica en más de 1 cm.

Por percusión podemos obtener dos áreas, la *cardiovascular anterior* y *la auricular izquierda posterior.*

Aunque sea insistiendo sobre cosas ya sabidas, es oportuno recordar que la proyección topográfica del borde derecho del corazón corresponde a una línea que, a partir de la V-VI articulación condrosternal derecha, asciende paralelamente al borde derecho del esternón (generalmente, algo por dentro) hasta la III articulación condrosternal, donde se continúa con el borde derecho del pedículo aórtico.

El borde cardíaco izquierdo, a su vez, parte de la III articulación condrosternal izquierda, para terminar a nivel de la punta después de describir una amplia curva de concavidad dirigida hacia abajo y a la derecha.

La proyección aórtica rebasa ligeramente, a partir de la III articulación condrosternal derecha, el borde derecho del esternón; pasa, en porción más elevada, por detrás de este hueso y a 1-2 cm de la horquilla esternal, y forma, antes de terminar en el III cartílago condrosternal izquierdo, un casquete que excede en 2-3 cm el borde esternal izquierdo (botón aórtico). Entre el borde izquierdo del pedículo aórtico y el correspondiente al corazón, queda una depresión a cuyo nivel se encuentra el tronco de la arteria pulmonar. Este entalle desaparece cuando dicho vaso se dilata.

## PERCUSIÓN DEL ÁREA CARDIOVASCULAR ANTERIOR

El sujeto con el tórax desnudo se dispone en decúbito dorsal, relajado y con los brazos a lo largo del cuerpo. Es aconsejable el «método percutorio digito-digital de Gerhardt»; yema del dedo medio (percusor) contra el dorso de la II-III falange del otro dedo medio (plesímetro). La percusión será concéntrica, fuerte, profunda y con el dedo plexímetro colocado paralelamente al borde que se quiere delimitar.

*Se procede como sigue:*

1. *Limitación del borde superior de la matidez hepática.* Se percute de arriba abajo a lo largo de las líneas axilar anterior y mediocavicular derechas, colocando el dedo plexímetro en los espacios intercostales y con una intensidad que depende del grosor de la pared torácica y de la resonancia del tórax. Se señala con el lápiz dermográfico el nivel donde hay un cambio brusco de tono, el cual suele encontrarse, en el sujeto sano, en el V espacio intercostal, aproximadamente, a la altura de una horizontal que pasa por la base del apéndice xifoides.

2. *Ubicación del latido cardíaco.* Por inspección, o con ésta y la palpación. Si ambos métodos semiológicos fallan, se puede delimitar a través del denominado «ángulo de la punta», obtenido por la confluencia del comienzo de la matidez por percusión ascendente (a partir del espacio semilunar de Traube) y la obtenida por percusión lateral izquierda (de fuera adentro), ángulo agudo más o menos abierto según el área del ventrículo izquierdo (fig. 3-8).

Uniendo por medio de un trazo el borde superior del hígado con el punto que corresponde al choque de la punta, se dibuja la «línea hepatoapexiana de Paul y Potain», cuyo valor semiológico estriba en que nos señala, aproximadamente, el límite inferior del corazón.

3. *Determinación del límite derecho del área cardiovascular.* Con percusión profunda de fuera adentro y a partir de la línea mediocavicular, colocando el dedo paralelo al esternón. Dicho borde parte de la IV-VI articulación condrosternal (según la biotipología torácica), asciende paralelamente al borde esternal derecho en condiciones normales (0-1 cm) hasta la III articulación condrosternal, en donde termina el borde auricular

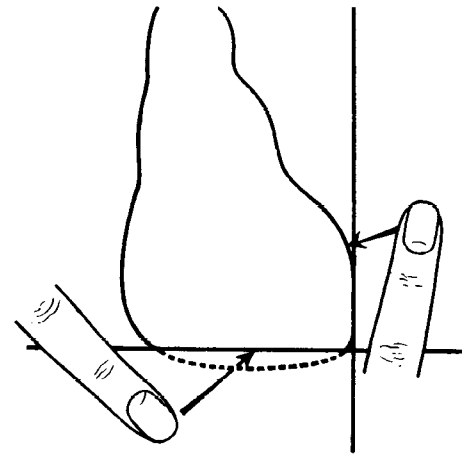

**Fig. 3-8.** Esquema que muestra la forma de determinar la posición de la punta cardíaca por percusión.

**Fig. 3-9.** Percusión del pedículo aórtico.

derecho y comienza el aórtico. El borde derecho de la proyección aórtica forma un discreto abombamiento que se continúa con su límite superior, que queda a una distancia de 0-3 cm de la fosa suprasternal, como se comprueba percutiendo desde el extremo superior hacia abajo sobre el manubrio del esternón. El cambio de tono es bien percibido (fig. 3-9).

4. *Investigación del límite izquierdo del área cardiovascular.* Se percute con cierta fuerza de fuera adentro, paralelamente al borde que se busca. Recordaremos que, por encima de la III articulación condrosternal, la aorta dibuja un casquete convexo a la izquierda, que sobresale 2-3 cm del borde esternal y que por abajo comienza la convexidad cardíaca (ventrículo izquierdo), que llega hasta la región de la punta. Al percutir este borde no debe golpearse fuerte y aceptar el primer cambio de tono apreciable, pues así nos apartamos un dedo del contorno real del ventrículo izquierdo. Es necesario señalar dónde la diferencia percutoria es bien manifiesta. Cuando el corazón no está crecido, ninguna de las porciones del borde izquierdo sobresale por fuera de la línea vertical trazada desde donde se percibe el latido cardíaco, sino que el borde izquierdo se sitúa dentro de esta línea o, en casos excepcionales, coincide con ella en una pequeña parte de su recorrido.

En el segundo espacio intercostal izquierdo, entre la matidez del casquete aórtico por arriba y la cardíaca por abajo, queda una depresión que corresponde al tronco de la pulmonar, como lo demuestra su desaparición cuando ésta aumenta de volumen.

La anchura del área aórtica alcanza 4-5 cm en el hombre y 3-5 cm en la mujer; asimismo, tomando como punto de referencia la línea mediosternal, los límites máximos del área cardíaca son de 4-5 cm a la derecha y de 8-11 a la izquierda.

## PERCUSIÓN DEL ÁREA AURICULAR IZQUIERDA POSTERIOR

La aurícula izquierda, aun siendo normal, se proyecta en la región interescapular izquierda en forma de un rectángulo yuxtapuesto a la columna vertebral, sito entre las vértebras T2-T4 y de una área media de 4 × 3 cm (fig. 3-10).

La aurícula izquierda muy agrandada (valvulopatías mitrales) motiva atelectasia compresiva del pulmón contiguo, con una rica sintomatología física agrupada como «síndromes seudotuberculosos de los mitrales». A su vez, los derrames pericárdicos copiosos comprimen la columna dorsal, a veces desde T4 a T9 (en las cardiomegalias, esta zona de hiposonoridad es siempre menor), y la base pulmonar izquierda por debajo del ángulo de la escápula, con submatidez, respiración ruda o soplante, murmullo vesicular poco audible y estertores húmedos *(síndrome de Pins)*. Se observa más en niños y se reconoce porque una prolongada permanencia en posición genupectoral, unida a respiraciones profundas, lo atenúa o lo hace desaparecer.

Las *anomalías más importantes* de las áreas percutorias son:

1. *Área cardíaca.* Aumento transversal (pícnicos, elevaciones, dilatación global del corazón, derrame del pericardio); aumento del área izquierda con deslizamiento de la punta hacia aba-

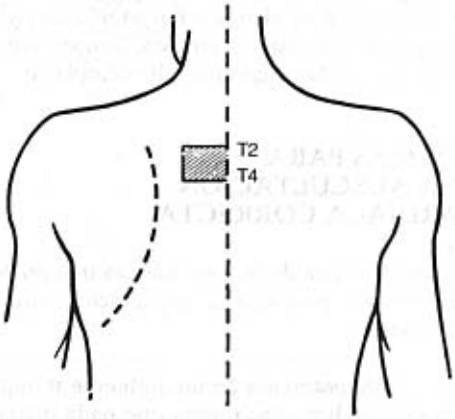


**Fig. 3-10.** Proyección posterior de la matidez correspondiente a la aurícula izquierda.

© MASSON, S.A. Fotocopiar sin autorización es un delito.

jo y afuera (dilatación ventricular izquierda) o con deslizamiento predominante hacia fuera (dilatación auricular o ventricular derecha); disminución del área cardíaca (enfisema pulmonar); deslizamientos laterales hacia la derecha o izquierda (tracciones y compresiones extracardíacas).

2. *Áreas vasculares.* Aumento transversal del diámetro aórtico (ectasia difusa de la aorta); aumento del casquete izquierdo (aortitis, aneurisma del cayado); aumento del casquete derecho (aneurisma de la aorta ascendente) o de aquél y la porción media (aneurisma del tronco braquiocefálico); submatidez en forma de puente entre el casquete izquierdo y el borde de la matidez cardíaca (aorta descendente percutible por despliegue ectásico de dicho vaso; aneurisma de la aorta descendente); relleno de la escotadura del II o del II y III espacios izquierdos (dilatación del tronco de la pulmonar por hipertensión de la circulación menor a causa de una neumopatía aguda o crónica, estenosis mitral, comunicación interauricular, conducto arterioso permeable, estenosis valvular de la pulmonar, aneurisma de la pulmonar).

3. *Área auricular izquierda.* Aparece aumentada en la dilatación de esta cavidad (estenosis mitral, insuficiencia mitral).

## ■ AUSCULTACIÓN

La auscultación es uno de los métodos clínicos más valiosos para el examen del corazón, especialmente para el diagnóstico de las afecciones valvulares que pueden ser reconocidas por su intermedio, antes de que hayan determinado modificaciones en la forma y tamaño cardíacos o del electrocardiograma. Sirve también, para reconocer los estados de claudicación miocárdica y las alteraciones del ritmo cardíaco. Constituye un método de exploración difícil de reemplazar.

### NORMAS PARA UNA AUSCULTACIÓN CARDÍACA CORRECTA

Hay una serie de normas básicas que no pueden obviarse para que la auscultación cardíaca sea correcta:

1. *Debe practicarse* en un ambiente tranquilo y mejor con luz velada, para que nada distraiga nuestra atención. Se debe considerar la influencia de los ruidos de fondo, advirtiendo que tanto en los consultorios públicos como en la consulta privada existen siempre, y a veces con un nivel sorprendentemente elevado (de ordinario, 60-70 decibelios).

Los fenómenos acústicos del corazón son provocados por vibraciones cuya frecuencia oscila entre los 16 y 1.000 Hz, aproximadamente. El fonendoscopio debe tomarlas de la pared torácica y transmitirlas a nuestro oído sin contar, fundamentalmente, la banda de frecuencia.

Los fonendoscopios con campana recogen bien los sonidos de frecuencia baja, como el arrastre presistólico de la estenosis mitral y ritmo de galope, pero transmiten mal los sonidos de frecuencia elevada (soplo diastólico de la insuficiencia aórtica, soplo de Graham Steell), que se perciben mejor con el fonendoscopio de diafragma. Los dos ruidos cardíacos normales se perciben por igual con la campana que con el diafragma, con la salvedad de que con este último se capta mejor el elemento pulmonar del segundo tono.

Hay *cinco focos de auscultación valvular,* que no corresponden exactamente a su proyección anatómica, ya que la propagación de las vibraciones acústicas se hace, preferentemente, en los puntos en donde el corazón y los grandes vasos tienen contacto más íntimo con la pared torácica:

*a) Mitral.* En la punta cardíaca (mayor contacto del ventrículo izquierdo con la pared costal) (fig. 3-11 A).

*b) Aórtico.* En el II espacio derecho junto al esternón (mayor aproximación de la aorta ascendente) (fig. 3-11 B).

*c) Tricúspide.* En el apéndice xifoides o en la VI articulación condrosternal derecha (mayor contacto del ventrículo derecho) (fig. 3-11 C).

*d) Pulmonar.* En el II espacio izquierdo inmediato al esternón (mayor aproximación del cono o infundíbulo de la pulmonar) (fig. 3-11 D).

*e) Foco aórtico accesorio o de Erb* (quinto foco de auscultación cardíaca). A la altura y algo a la izquierda en el esternón, o en el punto en que una línea que une el foco aórtico clásico con la punta del corazón corta el borde izquierdo del esternón.

Atendiendo a los datos aportados por la fonocardiografía y los principios fisiológicos, se ha comprobado que más que puntos electivos de auscultación para cada válvula, lo que hay son *áreas o zonas de expresión preferente para cada ruido.* Resumimos en la figura 3-12 dónde residen dichas áreas y hacia dónde se propagan los ruidos y soplos valvulares que a ellas corresponden, se-

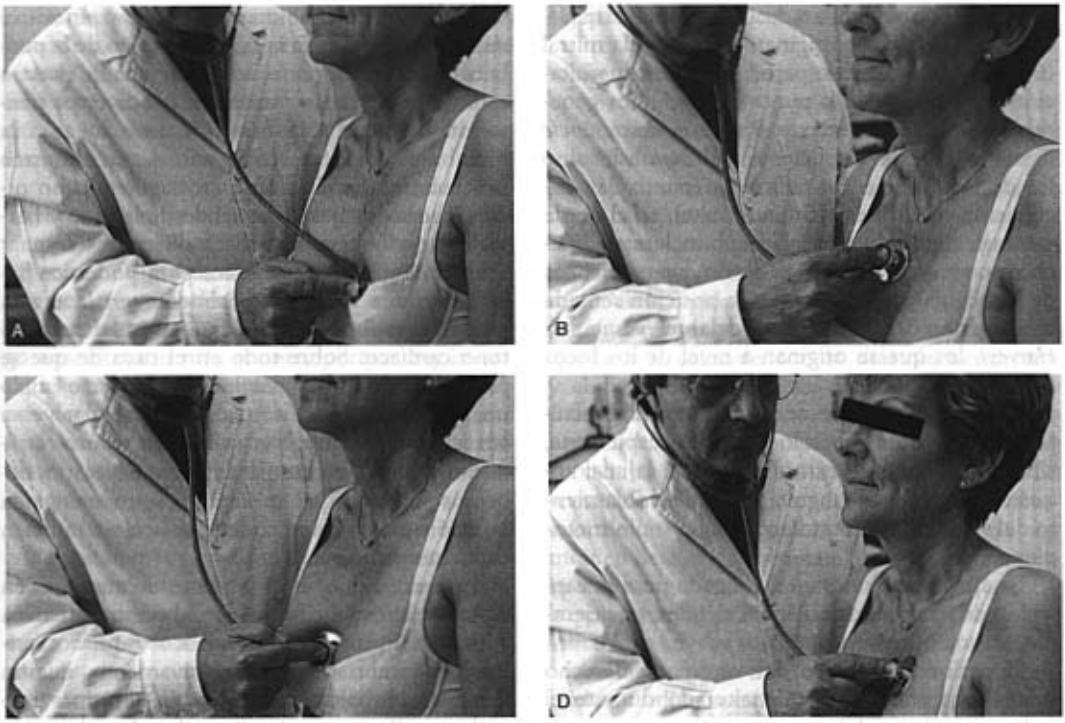


**Fig. 3-11.** Focos cardíacos de auscultación. A) Mitral. B) Aórtico. C) Tricúspide. D) Pulmonar.

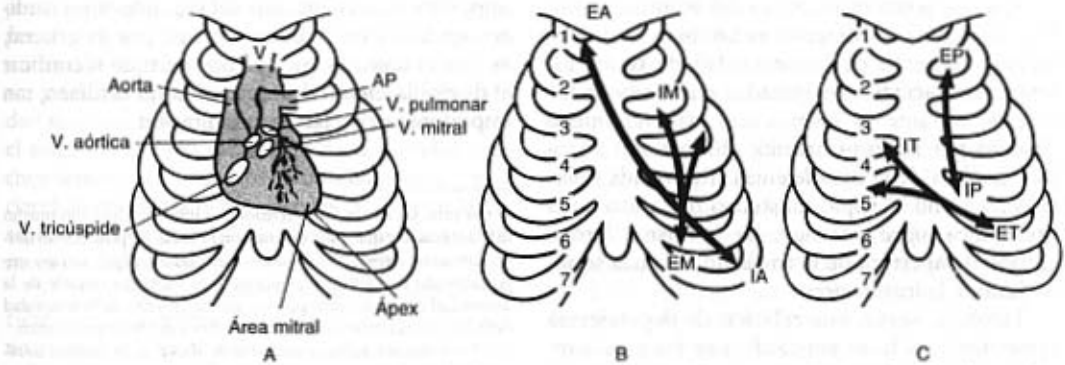


**Fig. 3-12.** A) Áreas de auscultación de las válvulas y zonas cardíacas: AP, arteria pulmonar; la válvula mitral se oye en la punta cardíaca y a veces hacia la región axilar. B) Propagación de los soplos valvulares del corazón izquierdo: EA, estenosis aórtica; EM, estenosis mitral; IA, insuficiencia aórtica; IM, insuficiencia mitral. C) Propagación de los soplos valvulares del corazón derecho: EP, estenosis pulmonar; ET, estenosis tricuspídea; IP, insuficiencia pulmonar; IT, insuficiencia tricuspídea.

gún se trate de soplos de estenosis o de insuficiencia valvular, y según proceden del corazón izquierdo o derecho.

2. La *posición* que debe adoptar el médico al auscultar a los pacientes es variable; la que da mejores resultados es la que se realiza con el paciente tranquilo, relajado y echado sobre la espalda, con la parte superior del cuerpo ligeramente incorporada. El médico debe sentarse a la derecha del paciente. Pero muchos fenómenos acústi-

© MASSON, S.A. Fotocopiar sin autorización es un delito.

cos se detectan mejor en decúbito lateral izquierdo, como los que se originan en la válvula mitral (mayor contacto con la pared; punto de auscultación de la región de la punta cardíaca), los generalmente débiles y suaves soplos *in descrescendo* diastólicos de la insuficiencia aórtica, así como los de la insuficiencia pulmonar (punto de auscultación en el III espacio intercostal, en el borde esternal izquierdo). En el decúbito lateral derecho, son más patentes los fenómenos acústicos de la válvula tricúspide, y en la posición sentada con el cuerpo echado hacia delante *(postura de Harvey),* los que se originan a nivel de los focos aórtico y pulmonar.

3. El *médico* debe acostumbrarse a auscultar a los pacientes no sólo en apnea respiratoria, sino también con respiración normal, la cual adquiere importancia singular en el desdoblamiento del segundo tono cardíaco y en el soplo tricuspídeo.

La apnea respiratoria es obligada para la captación de fenómenos acústicos débiles, por ejemplo, un soplo diastólico aórtico suave.

El período expulsivo del ventrículo derecho permanece prácticamente inalterado durante el ciclo respiratorio. Lo que aparentemente retrasa el cierre sigmoideo pulmonar durante la inspiración es la reducción de la impedancia vascular pulmonar (o aumento de la capacitancia).

El incremento inspiratorio del volumen sistólico del ventrículo derecho es también responsable del aumento de la intensidad de todos los fenómenos acústicos originados en la válvula tricúspide durante la inspiración; este fenómeno descrito por Rivero-Carvallo, afecta tanto al soplo sistólico de la insuficiencia tricuspídea *(signo sistólico)* como al soplo diastólico de la estenosis tricuspídea *(signo diastólico)*. De la misma forma, el tono de apertura de la tricúspide es más sonoro durante la inspiración.

También, según esta relación de dependencia respiratoria, el frote pericárdico se hace más intenso durante la inspiración y más débil durante la espiración[11].

4. Debemos habituarnos a un *tipo sistemático de auscultación.* Se inicia la auscultación de la punta cardíaca con la parte de la campana de nuestro estetoscopio y auscultamos en los diversos puntos hasta llegar a la base. Pasamos luego a la membrana del estetoscopio para seguir el mismo proceso de auscultación, pero siguiendo un orden inverso, es decir, partiendo de la base y hasta llegar a la punta cardíaca. Hacemos respirar normalmente a los pacientes para podernos hacer una idea clara, especialmente en la región pulmonar, sobre el desdoblamiento del segundo tono cardíaco. Sobre todo en el caso de que se perciban murmullos débiles, como por ejemplo un soplo diastólico aórtico, debemos volver a auscultar al paciente, pero ahora en reposo respiratorio y decúbito izquierdo. Si es necesario, debemos sugerirle que se siente o se mantenga en posición erecta para poderle auscultar también en dichas posiciones.

Es preciso que en cada punto de auscultación sigamos un orden sistemático al prestar atención a los distintos fenómenos acústicos cardíacos, primero concentraremos exclusivamente nuestra atención sobre los tonos cardíacos, el primer tono y el segundo tono, por este orden. Estudiaremos su intensidad, su *punctum maximum,* la existencia eventual de desdoblamientos, y todo ello en cada uno de los puntos de auscultación. Tiene especial importancia la valoración del segundo tono cardíaco en la región pulmonar, pues, por lo general, es éste el único factor que nos permite identificar el desdoblamiento del segundo tono cardíaco, tan importante para toda la auscultación.

---

[11]Podemos hacer todavía mucho más manifiestas las oscilaciones tensionales intratorácicas provocadas por la inspiración normal, y también, por tanto, las alteraciones hemodinámicas por ellas desencadenadas, si realizamos con el paciente la «prueba de aspiración» de Müller o de la «inspiración profunda bloqueada». Para ello, invitamos al paciente a una espiración profunda, le tapamos la nariz y luego le hacemos aspirar intensamente. De esta forma, podemos hacer mucho más claros y manifiestos los fenómenos acústicos que se producen durante la inspiración, pues, por una parte, faltan los ruidos respiratorios y, por otra, las oscilaciones tensionales intratorácicas son mucho más acentuadas que en la respiración normal. Se produce un desdoblamiento amplio del segundo tono cardíaco por retraso importante del componente pulmonar, un aumento notable de la intensidad del soplo tricuspídeo y un incremento de la sonoridad del tono auricular del ventrículo derecho y del frote pericárdico.

Por el contrario, en la *maniobra de Valsalva,* la presión intratorácica se eleva intensamente, con lo que disminuye el aflujo al corazón derecho y la circulación a través del corazón derecho, es decir, el volumen sistólico ventricular derecho. Los fenómenos acústicos procedentes del corazón derecho se debilitan, haciéndose mucho más tenues o incluso desapareciendo totalmente. Una vez finalizada la maniobra de Valsalva, ocurre en cierto modo lo contrario; la primera inspiración libre, profunda, debe valorarse casi como la prueba de aspiración de Müller, de manera que ahora se hacen mucho más manifiestos de nuevo los fenómenos acústicos del corazón derecho, de un modo similar al que se ha descrito en la inspiración y en la prueba de aspiración de Müller.

Así pues, aparte de la auscultación cardíaca en respiración normal, debemos recurrir también a pruebas tan sencillas como la de aspiración de Müller y la maniobra de Valsalva.

→

Hemos de buscar después la existencia de los llamados «extratonos», como el tono del orificio mitral, que percibimos con relativa suavidad. Sólo a partir de este momento prestaremos atención a los soplos, primero durante la sístole y luego durante la diástole.

Gracias a esta auscultación sistemática, podremos evitar que nos pase inadvertido, por ejemplo, un soplo diastólico muy débil o un tercer tono cardíaco tenue encubiertos por un soplo sistólico muy sonoro. De ningún modo, hemos de fundamentarnos inmediatamente en el hallazgo auscultatorio más sonoro, porque, según enseña la experiencia, corremos el riesgo de limitarnos a él, para que luego nos pasen totalmente inadvertidos todos los fenómenos acústicos restantes, que acaso puedan tener incluso mayor importancia.

Muchos de los fenómenos acústicos del corazón resaltan más cuando se ejerce una ligera sobrecarga. Se produce un incremento del volumen sistólico y, por consiguiente, una intensificación de casi todos los fenómenos auscultatorios del corazón. Así, la auscultación tras una sobrecarga física ligera (muchas veces basta, simplemente, con hacer pasar varias veces al enfermo, en el mismo lecho donde se realiza la exploración, de la posición yacente a la incorporada) da excelentes resultados, sobre todo en los casos en que no estábamos completamente seguros de los fenómenos acústicos percibidos, por ejemplo, en caso de una estenosis mitral muy discreta y todavía quizá muda en reposo, y en la que no habíamos auscultado con claridad más que un primer tono cardíaco timpánico y el tono del orificio mitral. De modo similar, muchos fenómenos acústicos se auscultan con mayor claridad inmediatamente después de adoptar la posición yacente, que mucho rato después de permanecer en dicha posición.

5. Diremos, *para terminar,* que un largo y paciente entrenamiento del oído y un perfecto conocimiento de la dinámica cardíaca son absolutamente necesarios para que la audición conduzca a conclusiones patogénicas fundamentales y utilizables.

## Ruidos cardíacos normales

Se suceden con ritmo uniforme y constante:

1. *Primer ruido.* Es de tono bajo, timbre suave y larga duración *(tum).* Se genera por el cierre de las válvulas mitral y tricúspide durante la sístole ventricular, más las vibraciones provocadas por la contracción muscular y la posible expansión de las paredes de los grandes vasos. Se percibe mejor en la región de la punta.

2. *Segundo ruido.* Es breve y de tonalidad aguda *(ta),* coincide con la diástole ventricular y el cierre de las válvulas sigmoideas aórticas y pulmonares. Es más intenso en la región de la base, sobre el foco pulmonar en los jóvenes, y sobre el aórtico, en los adultos y ancianos. Su brevedad se explica, atendiendo a que la vibración de las válvulas que determina el cierre sigmoideo desaparece prontamente, debido a que la misma sangre a presión contenida en la aorta y la pulmonar, al principio de la diástole, apaga las vibraciones de las válvulas semilunares.

La fase áfona entre el primero y el segundo ruidos cardíacos es el *pequeño silencio,* y la que media entre el segundo y el primero, un *gran silencio.* Los dos ruidos señalan el principio y final de la sístole; el gran silencio (incluido el tercer ruido) es la diástole. La sucesión de primer ruido-pequeño, silencio, segundo ruido, gran silencio, es el *ciclo cardíaco (tum-ta-tum-ta;* fig. 3-13).

Se admite la existencia de un tercer y cuarto ruido cardíacos, ambos de escaso relieve auditivo.

3. *Tercer ruido.* Es sordo y de tono bajo, y semeja al eco apagado del segundo. Coincide con la fase de llenado rápido ventricular cuando se abren las válvulas auriculoventriculares. Se percibe bien en decúbito lateral izquierdo a nivel de los IV-V espacios intercostales y en espiración forzada. Acrece con las maniobras que aumentan el retorno venoso e incrementan el relleno rápido ventricular (ejercicio, compresión abdominal; hacer levantar las piernas y brazos al sujeto acostado [*posición de Azoulay*], etc.). Se encuentra pre-

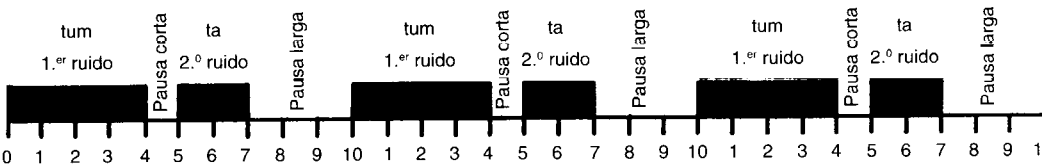


**Fig. 3-13.** Representación de los ruidos cardíacos normales.

© MASSON, S.A. Fotocopiar sin autorización es un delito.

sente en un gran número de niños y adolescentes sanos y rara vez a partir de los 30 años.

4. *Cuarto ruido.* Es originado por la contracción auricular y distensión telediastólica ventricular consiguiente *(tono atrial)*. Esta denominación es contradictoria, pues se trata de un fenómeno que se manifiesta al inicio de la revolución cardíaca. Su frecuencia, en los sujetos jóvenes y sanos, varía del 0-5 %. Se capta mejor en la base del apéndice xifoides y III-IV espacios intercostales izquierdos.

Los ruidos normales del corazón pueden modificarse en sus cualidades fundamentales (intensidad, tono y timbre); en su número y sucesión (frecuencia y ritmo) y por la aparición de ruidos adventicios.

Aparte de los ruidos normales, hay una serie de *ruidos anormales* que tener en cuenta; éstos son:

1. *Ruido de molino.* Sincrónico con la sístole cardíaca, se ausculta en casos de hidroneumopericardio. Bricheteau (1860) lo compara al de las paletas de un molino al golpear en el agua.
2. *Ruido de chapoteo.* Por la remoción de gases y también líquido contenidos en un estómago que está dilatado o herniado a través del diafragma o de la flexura esplénica.
3. *Ruido metálico.* En el neumotórax a presión del lado izquierdo. Durante la sístole cardíaca.
4. *Ruido crujiente-burbujeante.* En el neumomediastino, en niños y adolescentes. Es extracardíaco y sistólico-diastólico.

## Intensidad y tono

Tanto la intensidad como el tono guardan relación con varias características:

1. *Grosor y conductibilidad sonora de los tejidos interpuestos entre el corazón y el oído del observador.* La pared torácica delgada y vibrátil del niño o del adolescente o el *pectus excavatum* y el pulmón elástico tienen consecuencias opuestas a la gruesa pared del obeso y al amplio tórax del enfisematoso.
2. *Velocidad con que se produce la tensión valvular.* La intensidad del primer ruido depende más de la velocidad con que se eleva la tensión intraventricular (por una sístole enérgica), que de su grado; la del segundo ruido, de la velocidad de cierre de las válvulas sigmoideas, a su vez en relación con la diferencia de presión existente entre las arterias pulmonar y aorta, por un lado, y las cavidades ventriculares en los momentos iniciales de la diástole, por el otro (dp/dt, o primera derivada del aumento de presión intraventricular; dp/dt: cambios de presión/cambios de tiempo).
3. *La mayor o menor distancia entre el origen del ruido y el fonendoscopio.* Pues la propagación a distancia atenúa y transforma los elementos sonoros. Los ruidos del corazón derecho, al ser más débiles que los del izquierdo, se atenúan con mayor rapidez, pero la situación anatómica anterior del corazón derecho en el tórax compensa, en parte, esta pérdida. Los movimientos respiratorios, al aumentar o disminuir rítmicamente la distancia que separa el corazón de la pared torácica anterior, disminuyen o aumentan también de manera rítmica la intensidad de los ruidos o soplos fraguados en el corazón.
4. *Estado anatómico del aparato valvular.* Recordemos la acentuación clásica del primer ruido en la estenosis mitral y del segundo en la esclerosis aórtica, ambos procesos con válvulas engrosadas y densas.
5. *Interferencia de la contracción ventricular con la posición de las válvulas auriculoventriculares.* Esta interferencia depende, esencialmente, de la cronología recíproca de las contracciones auricular y ventricular, es decir, de la duración del espacio P-R. La onda sanguínea enviada por la aurícula al interior del ventrículo a medio llenar, por la contracción de sus paredes, choca contra la pared y la sangre contenida en su cavidad, determinando ondas sanguíneas de retroceso que levantan las válvulas auriculoventriculares y aproximan entre sí sus bordes libres, cerrando parcialmente el orificio valvular. Si el ventrículo inicia su fase sistólica con las válvulas en esta posición (espacio P-R acortado), se comprende que la presión intraventricular se eleve mayormente y con más prontitud que cuando el ventrículo comienza a contraerse mientras las válvulas se encuentran más alejadas entre sí (espacio P-R alargado), circunscribiendo un orificio auriculoventricular más amplio, por donde refluye parte de la sangre contenida en el ventrículo, hacia la aurícula, lo cual es causa de que la presión intraventricular no se eleve grandemente durante el período isométrico, independientemente de la fuerza de contracción ventricular.
6. *Presencia del líquido en la cavidad pericárdica.* Que impide o dificulta la transmisión del sonido; esta debilitación alcanza ambos ruidos, sobre todo el primero.

El *aumento o disminución de la intensidad y tono del primero y segundo ruidos* se observan en las circunstancias que a continuación se indican:

1. *Aumento de la intensidad del primer ruido cardíaco.* Se produce cuando acrece la energía de la sístole ventricular, como en ocasión de esfuerzos, emociones, hipertiroidismo, distonía neurovegetativa, etc. Las sístoles prolongadas (en la extrasistolia; bloqueo auriculoventricular, etc.) facilitan el llenado ventricular, por lo cual la sístole que a ellas sigue es, de acuerdo con la «ley del volumen diastólico», más enérgica. La alteración patológica del aparato valvular mitral, como acontece en la estenosis mitral pura, modifica los caracteres acústicos de este primer ruido, que se torna intenso y a veces con un timbre metálico. Estas mismas alteraciones del aparato valvular mitral, en condiciones extremas, pueden llevar al aplazamiento del primer ruido, como ocurre en presencia de acentuada calcificación, fimosis de la válvula mitral, o ambas.

2. *Disminución de la intensidad del primer ruido cardíaco:*

*a) Cuando la contracción cardíaca es débil* (miocarditis, infarto, etc.) *o insuficiente.* El llenado ventricular, como en el *shock*.

*b) En la insuficiencia mitral.* Por el escape de sangre del ventrículo a la aurícula, lo que impide que la presión intraventricular ascienda a suficiente altura y con prontitud durante el período isométrico.

*c) En la endocarditis aguda.* El edema valvular motiva un ruido leve, velado, comparado al producido por un «tambor con sordina».

*d) Cuando los ventrículos empiezan a contraerse.* Estando las válvulas auriculoventriculares muy alejadas entre sí, con un espacio P-R prolongado.

3. *Aumento de la intensidad del segundo ruido cardíaco.*

*a) Foco aórtico:*

— Elevación tensional en la gran circulación, ya sea permanente (enfermedad hipertensiva; nefrosclerosis, estenosis ístmica de la aorta), ya accesional (crisis hipertensivas).

— En la elevación del diafragma (obesidad, meteorismo, embarazo), que acercan el vaso a la pared.

— Válvula y orificio valvular vibrátil, como en la aortitis sifilítica, ateromatosa; en esta última toma un timbre especial (*éclat tympanique*, de Guéneau de Mussy).

*b) Foco pulmonar:*

— Es normal en niños o jóvenes hasta de 24 años.

— Elevación tensional de la pequeña circulación, como en la congestión pulmonar pasiva (estenosis mitral, insuficiencia izquierda).

— Congestión activa pulmonar *shunt* D-I.

— Elevación de resistencia (estenosis mitral, *cor pulmonale* agudo o crónico).

— Hipertensión pulmonar primaria.

4. *Disminución de la intensidad del segundo ruido cardíaco.*

*a) Foco aórtico:*

— Insuficiencia izquierda, estenosis e insuficiencia aórtica.

— Hipotensión arterial.

*b) Foco pulmonar:*

— Insuficiencia derecha.

— Estenosis pulmonar.

## Timbre

Se modifica si se perturba cualquiera de los elementos que intervienen en la fisiogenia de los ruidos cardiovasculares; así, por ejemplo, el de la punta puede hacerse más pastoso, velado al hipertrofiarse el ventrículo, debilitarse la sístole o edematizarse la mitral y, en cambio, es más vibrante en las sístoles rápidas y enérgicas o en la esclerosis de la válvula mitral, como en la estenosis.

Cuando las válvulas aórticas se esclerosan (sífilis, ateroma), el segundo ruido adquiere un timbre especial comparado con el sonido que se obtiene al golpear con el pulpejo de un dedo la otra mano aplicada plana contra el oído. Se percibe un cierto timpanismo si en la vecindad del corazón existen cámaras aéreas a tensión, como neumotórax, distensión gástrica o un absceso subdiafragmático con gas.

## Frecuencia

La cifra normal varía entre límites muy amplios, desde 38-40 s/min (sístoles minuto) en su-

© MASSON, S.A. Fotocopiar sin autorización es un delito.

jetos vagotónicos a 95-100 en distónicos vegetativos con simpaticotonía; la óptima es de 60-70 s/min:

1. *Taquicardia* (más de 90 s/min). Puede ser regular (sinusal, paroxismal) o irregular (fibrilación auricular, extrasistolia irregular). Un aumento aparente de la frecuencia cardíaca se observa en:

*a) Desdoblamiento del primer ruido cardíaco (tum-tum-ta).* Se atribuye a disincronismo de los componentes valvular, muscular y arterial del primer ruido. Se ausculta en la región de la punta y con el enfermo en decúbito dorsal y algo oblicuado hacia la izquierda y en apnea espiratoria. Se encuentra en el 23 % de los niños y adolescentes y en el 15 % de los adultos sanos. El desdoblamiento patológico se señala en el bloqueo de rama derecha (retraso del componente tricuspídeo), extrasístoles ventriculares, hipertensión general. Debe evitarse la confusión con un ritmo de galope.

*b) Desdoblamiento del segundo ruido (tum-ta-ta).* Su hallazgo es tan constante que su ausencia debe hacernos pensar (excluidas la mala técnica de auscultación, enfisema, adiposidad, respiración superficial, equilibrio tensional de ambos ventrículos [como en el complejo de Eisenmenger], estenosis subaórtica) en un fallo izquierdo o coronario latentes. El motivo de este fenómeno reside en que, al aumentar durante la inspiración el retorno venoso al corazón derecho, eleva la repleción ventricular derecha y esto produce un asincronismo entre ventrículo derecho e izquierdo con prolongación de la sístole mecánica derecha y subsiguiente retraso del componente pulmonar del segundo ruido.

En condiciones anormales, este desdoblamiento puede ser por retraso del cierre de las válvulas pulmonares (se acentúa al final de la inspiración como una exageración del fenómeno normal) o del componente aórtico que se sitúa al final de la espiración (desdoblamiento paradójico o inverso) detrás del ruido pulmonar. El desdoblamiento por el primer motivo (retraso de las válvulas pulmonares) se da en el bloqueo de la rama derecha (por retardo de activación ventricular), comunicación interauricular (sobrecarga ventricular derecha diastólica) y estenosis mitral por prolongación de la sístole mecánica. En estos casos, el fenómeno persiste auscultando al paciente sentado o en la posición de pie.

El desdoblamiento por retraso del componente aórtico (más acusado en la espiración) se observa:

*a) Por aumento de la resistencia al vaciado ventricular izquierdo* (sobrecarga sistólica). Como en la estenosis aórtica e hipertensión arterial generalizada.

*b) Por sobrecarga diastólica ventricular izquierda.* Como en algunos casos de conducto arterioso y pericarditis constrictivas; en éstas la sobrecarga diastólica se presenta sólo en la espiración, originando el retraso del componente aórtico del segundo ruido, sin que el pulmonar varíe de posición.

*c) Por retardo de la activación del ventrículo izquierdo.* Como en el bloqueo de rama completo y en el síndrome de Wolff-Parkinson-White, tipo B. En el conducto permeable y la estenosis aórtica, el soplo y el apagamiento del segundo ruido, respectivamente, impiden a menudo la percepción del desdoblamiento, fácil de apreciar en los restantes casos.

2. *Bradicardia* (menos de 60 s/min, sin rebasar un mínimo de 35 s/min). Puede ser accesional o permanente. El pulso suele latir con igual frecuencia; cuando esto no ocurre hablamos de «bradisfigmia sin bradicardia», como en los ritmos y extrasístoles bloqueados.

## Ritmo

Para poder juzgar sus anomalías es preciso recordar, como punto de comparación, la cadencia del ritmo pareado normal:

1. *Ritmo fetal* (embriocardia [Huchard], ritmo leporino [Wolf], ciniclocardia [Müller]). Stockes (1864) lo describe por primera vez. Los tonos se oyen iguales, con isocronismo del pequeño y gran silencio *(tum-tum-tum-tum).* Recuerda el ritmo fetal o del corazón del conejo. Según Müller, se debe a que, en los corazones muy rápidos, pasa inadvertido el segundo ruido, oyéndose sólo un silencio igual separando dos ruidos sistólicos. Su significación varía en relación con la causa que motiva la taquicardia.

2. *Ritmo pendular.* Se igualan los silencios; no así los ruidos *(tum-ta-tum-ta).* Recuerda el tic-tac del péndulo de un reloj. La taquicardia es moderada. Es signo de fallo miocárdico.

3. *Ritmo de tres tiempos*[12]. A los dos tonos cardíacos se añade un tercer ruido, ya sea normal o patológico, en relación con el aparato valvular, miocardio parietal o grandes vasos. Según la fase de la revolución cardíaca en que aparece el ruido anómalo, se habla de ritmo de tres tiempos sistólico o diastólico.

4. *Ritmo de galope.* Se designa como tal un ritmo de tres tiempos (rara vez cuatro) por agregarse a los dos ruidos normales otro patológico de origen muscular y características acústicas diferentes. Este ruido aparece en la diástole y en sujetos taquicárdicos, motivando una cadencia que recuerda la del galopar del caballo en la lejanía (Bouillaud).

Este ruido sobreañadido es difícil de percibir en la auscultación directa a causa de la taquicardia y por ser sordo y débil, excepto en el galope de suma. Mengua y desaparece si, con la compresión del seno carotídeo, la frecuencia cardíaca desciende por debajo de la cifra crítica de 91 pulsaciones por minuto.

Se percibe mejor auscultando al enfermo en decúbito supino, en ligera inclinación hacia la izquierda y espiración profunda. El galope izquierdo se busca en la región de la punta; el galope derecho, en la base del apéndice xifoides.

Se acompaña de una sensación táctil (de la que nos hemos ocupado al referirnos al método palpatorio) que justifica buscarlos auscultando directamente con la oreja sin utilizar fonendoscopio alguno.

Existen *diferentes variedades de ritmo de galope,* cuyo estudio analítico compete a la fonocardiografía:

*a) Galope auricular o presistólico.* Guarda relación con la onda sanguínea que fluye con energía en el ventrículo durante la contracción auricular. Se aprecia mejor en la punta a nivel del ángulo esternal izquierdo con el enfermo en decúbito lateral del mismo lado *(ta-ta-tá).* Depende de la hipertrofia de la aurícula izquierda o derecha, llamándose también «galope atrial». Se trata del cuarto tono normal más intenso por la contracción auricular más enérgica y mayor distensión de la pared ventricular bajo la acción de la onda sanguínea. Se observa en pacientes con hipertensión arterial y pulmonar, en la sobrecarga sistólica, en la estenosis mitral y aórtica, cuando se prolonga el tiempo que media entre la sístole auricular y ventricular, y cuando el tono del músculo ventricular mengua debido a infecciones o coronariopatías.

Su presencia en individuos con dolores torácicos indefinidos sugiere una insuficiencia coronaria crónica. Se presenta con frecuencia y de manera transitoria en el infarto de miocardio, considerándose signo infausto su persistencia. El galope atrial desaparece en la fibrilación auricular. El pulso poco acelerado favorece su percepción; pero, como esta condición se da rara vez en los procesos que lo motivan, su hallazgo es poco frecuente, discrepando de lo que suele afirmarse. El galope auricular (o presistólico) no va ligado necesariamente a fallo cardiocirculatorio y no tiene siempre un significado pronóstico desfavorable.

*b) Galope ventricular o protodiastólico.* Se atribuye al impacto de la onda sanguínea que fluye de las aurículas a los ventrículos hipotónicos durante la fase de llenado rápido, protodiastólico. Se le llama ventricular porque no guarda relación alguna con la contracción de las aurículas. Tiene las características acústicas y fonocardiográficas del tercer tono normal. Se aprecia mejor a nivel de la punta o medialmente a la misma *(tá-ta-ta).*

Es un signo físico muy importante, pues casi siempre revela de manera precoz una insuficiencia cardiocirculatoria. Constituye la llamada más desesperada para la cardiotonificación. Su significado es ominoso cuando se asocia a respiración de Cheyne-Stokes y pulso alternante *(tríada de Scherf).*

*c) Galope de adición o suma.* En las grandes taquicardias. Al acortarse el período diastólico coinciden y se fusionan los extrarruidos del galope protodiastólico o ventricular con el presistólico o auricular, y resulta un ruido único, nítido e incluso más intenso que los tonos primero y segundo. Es de observación frecuente. Como el galope ventricular, significa fallo cardiocirculatorio más o menos grave.

[12]Este término, consagrado por el uso, sólo indica una sucesión triple de ruidos, sin referencia alguna al ritmo y dinámica cardíaca. En ocasiones, la auscultación no es suficiente para su percepción, incluso acudiendo a aquellas maniobras que retardan el ritmo (compresión de los globos oculares o seno carotídeo) o aumentan la afluencia de sangre a las cavidades cardíacas derechas e izquierdas (maniobra de Valsalva o de Azoulay, inspiración o espiración forzadas, etc.) o actúan sobre las resistencias periféricas. Se habla de un ritmo en tres tiempos auscultatorio (percibido por el oído) en oposición al ritmo en tres tiempos tomocardiográficos, sólo registrado por fonocardiograma. La distinción entre el ritmo en tres tiempos fisiológico del de naturaleza patológica únicamente es posible especificando el momento de producción y caracteres acústicos del ruido anómalo.

© MASSON, S.A. Fotocopiar sin autorización es un delito.

*d) Galope de bloqueo* o sístole en eco. Se observa en la disociación atrioventricular incompleta (por bloqueo 2:1; 3:1, etc.) o completa. Tal alteración del ritmo conduce a que, periódica o aisladamente, una contracción auricular bloqueada coincida con la presístole, determinando, por sumación, un rumor sordo, lejano, poco intenso, difícil de notar. Suele ir ligado a hipotonía del miocardio.

5. *Ritmo en cuatro tiempos.* Se observa en ciertas circunstancias (cardiopatía esclerohipertensiva; cardiomiopatías descompensadas) en que se ausculta tanto el galope auricular como el ventricular gracias a un período diastólico lo suficiente largo para dar cabida a ambos ruidos; a este ritmo cuádruple se le ha llamado «ritmo de tren», pues el típico *«ta-tá-tá-ta»* que los cuatro ejes de un vagón originan sobre las juntas de los rieles se parece mucho a la sensación acústica que se percibe.

6. *Ruidos adventicios.* Son los denominados «clics» y chasquidos.

El «clic» es un ruido breve, agudo, de timbre metálico y localizado en la sístole; da la impresión de originarse superficialmente:

*a) «Clics» protosistólicos aórtico y pulmonar.* Se manifiestan en la primera fase de la sístole ventricular, en caso de alteración primitiva o secundaria de estos grandes vasos del pedículo vascular (estenosis aórtica y pulmonar, aortitis esclerosa o sifilítica, tronco arterioso común, hipertensión pulmonar, etc.). El primero es audible en el foco aórtico, puede continuarse con un soplo y, a veces, se confunde con el primero o segundo tono; el clic pulmonar puede confundirse con un desdoblamiento del primer tono aumentando su amplitud en la espiración para disminuir durante la inspiración.

*b) «Clics» meso y telesistólicos.* Su origen es extracardíaco, ya sea por adherencias pleuropericárdicas o por el anormal contacto de un corazón, agrandado o no, con la jaula torácica, a veces deformada (*pectus excavatum*, ascitis, gestación avanzada). Se ausculta mejor en la punta y IV-V espacios intercostales sobre el borde esternal izquierdo. Corresponde al «ruido de triolet» de Gallavardin y al «chasquido mesosistólico pleuropericárdico» de Lian.

Los chasquidos son ruidos secos, breves, que semejan los de la madera cuando se raja por sequedad o cambio de tiempo:

*a) Chasquido de apertura de la válvula mitral.* Se oye bien en los espacios intercoslales izquierdos III-IV, fosa suprasternal y no rara vez en los focos aórtico y pulmonar, e incluso por todo el precordio. Se intensifica con el ejercicio físico. Se inicia, precisamente, antes del comienzo del arrastre o retumbo, y se debe al desplegamiento de las valvas endurecidas de la mitral, que, al abrirse al principio de la diástole, vibran anormalmente y provocan un chasquido, conforme la sangre pasa de la aurícula al ventrículo en la protodiástole. Este signo es el más valioso (después del arrastre o retumbo) de estenosis mitral, pudiendo existir en ausencia de éste; el chasquido falta, a su vez:

— En la estenosis mitral leve.
— Cuando las valvas están muy esclerosadas.
— Si existe fuerte hipertensión pulmonar.
— Asociación con insuficiencia aórtica grave.

*b) Chasquido de apertura tricúspide.* Análogo al de la mitral, se percibe con nitidez en la base del apéndice xifoides y a ambos lados del esternón, a nivel del IV espacio intercostal. Es más frecuente en la estenosis de origen reumático, casi siempre asociada a lesiones mitrales y aórticas.

*c) Chasquido protodiastólico de la pericarditis constrictiva.* Se denomina «vibración pericárdica protodiastólica». Es intenso, de tono seco y aparición frecuente (50 %), siendo muy audible en el mesocardio y ápex.

## Soplos[13]

Son ruidos que aparecen en relación con el ciclo cardíaco en la región precordial o en su vecindad, con unas características acústicas comparadas, por Laennec, al ruido del fuelle al avivar el fuego. Su importancia semiológica es considerable, pues al lado de soplos que evidencian una lesión cardíaca valvular, existen otros innocuos que, de ser mal valorados, pueden etiquetar a un sujeto sano de cardiópata, con las limitaciones

[13]Cabe señalar que esta división de los soplos no es tan tajante como parece, y que a un soplo orgánico puede añadirse un componente funcional por dilatación del ventrículo donde reside la válvula enferma, y a su vez un soplo anémico anorgánico puede coexistir con otro funcional al presentarse la dilatación cardíaca, cosa no infrecuente en estos enfermos.

La diferenciación de estas distintas variedades de soplos es posible atendiendo a sus atributos acústicos y al conjunto de manifestaciones que integran el cuadro clínico del paciente.

que ello supone. El soplo es, en realidad, el mayor productor de enfermedad yatrógena que han creado la ciencia médica y sus instrumentos.

Es clásico distinguir, atendiendo a su causa, *tres categorías de soplos:*

1. *Orgánicos.* En relación con una lesión anatómica irreparable del aparato valvular (estenosis aórtica o mitral). Son sistólicos, diastólicos, continuos, intensos, de timbre rudo o musical; suelen acompañarse de frémito o tril palpatorio, y se irradian a una distancia mayor o menor. Persisten en el curso del tiempo, y se perciben mejor cuando aumenta la intensidad de la concentración cardíaca con la medicación tónica.

2. *Funcionales.* Por dilatación del corazón y del anillo de inserción perivalvular; la válvula es sana, pero insuficiente, como ocurre con la mitral en la dilatación del ventrículo izquierdo (mitralización) y con la tricúspide (tricuspidización) en la del corazón derecho. Son sistólicos y rara vez diastólicos (hasta el punto de admitirse la organicidad de todo soplo diastólico mientras no se demuestre lo contrario), no muy intensos, cortos, se irradian poco y rara vez presentan frémito. Son más sonoros durante el trabajo corporal. Remiten al mejorar el estado del corazón. Se auscultan en los focos mitral, pulmonar y tricuspídeo.

3. *Anorgánicos.* Sin lesión orgánica ni funcional del aparato valvular. Son los soplos que han dado lugar a interpretaciones más diversas:

*a) Anorgánicos intracardíacos.* Son mesosistólicos, de poca intensidad y tonalidad elevada. No irradian más allá del foco de origen, que suele ser mitral o pulmonar. Estos soplos no producen alteración hemodinámica y, a pesar de su aparatosidad, no tienen significación alguna, excepto su curiosidad. Son favorecidos por el eretismo cardíaco, aparecen en individuos sanos después de esfuerzos o emociones (los famosos *soufles de consultation*, causa de errores), y en los febriles o hipertiroideos con gran taquicardia *(soplos de aceleración)* y la hipoglobulia *(soplos de dilución)*.

*b) Anorgánicos extracardíacos.* Varían en las posiciones respiratorias extremas, cambios de postura, o sólo se auscultan cuando el enfermo adopta una posición especial o realiza una maniobra de Valsalva.

— Soplos cardioserosos, de Ortiz Ramírez. Se producen por la fricción entre las superficies serosas del pericardio y de la pleura o de las hojas pericárdicas normales durante la sístole. Se imitan aplicando el receptor del fonendoscopio sobre la mejilla mientras se pasa la lengua contra su pared interna.

— Soplos cardiopulmonares, de Potain. Se explican atendiendo a que, durante la sístole ventricular, el corazón reduce su volumen, por lo que aumenta la presión negativa y acarrea la entrada de aire en los alvéolos de la lengüeta pulmonar contigua, que se encontraban atelectásicos durante la diástole ventricular; este ruido alveolar sistólico, agregado a los ruidos cardíacos, produce la impresión de un soplo sistólico; su intensidad aumenta al final de la inspiración en decúbito dorsal o al echarse el sujeto hacia atrás, probablemente por ser entonces mayor el tamaño de la lengüeta pulmonar atraída y rechazada por la sístole y diástole, respectivamente.

Atendiendo a sus *atributos acústicos,* los soplos se pueden clasificar semiológicamente considerando, de manera sucesiva:

1. *Sitio de máxima percepción.* Si se trata de un soplo valvular, corresponde, generalmente, al foco de auscultación de la válvula donde éste se origina, sin olvidar que a su nivel pueden irradiarse o transmitirse (la irradiación puede definirse como una transmisión preferente) soplos producidos en otros orificios valvulares o en defectos congénitos, lo que puede inducir a error si no se valoran con el soplo otros datos clínicos. Así, en la región de la punta, un soplo sistólico es el signo clave de la insuficiencia mitral, pero también puede observarse en la insuficiencia tricúspide, estenosis y coartación aórtica, comunicación interventricular y aun en corazones sanos; lo mismo se puede decir de los soplos sistólicos en los focos pulmonares (estenosis valvular, comunicación interauricular, hipertensión del pequeño círculo, anorgánicos intracardíacos), triscupídeo (insuficiencia valvular, comunicación interventricular, anorgánicos intracardíacos) y aórtico (estenosis, coartación ístmica de la aorta, dilatación esclerosa o sifilítica de este vaso).

2. *Intensidad.* Depende de muchos factores. La anatomía de la lesión y especialmente el grado de reducción del diámetro de los orificios, con los gradientes más o menos elevados de presión que resultan, es el factor intrínseco por excelencia; el segundo factor es extrínseco, en relación con la constitución del individuo, dimensiones de su tórax, estado de sus pulmones, existencia de un enfisema o de edema parietal, etc.; el tercer factor está ligado a la fuerza y rapidez del flu-

© MASSON, S.A. Fotocopiar sin autorización es un delito.

jo sanguíneo aumentado en los esfuerzos, emociones, tiropatías, estados anémicos, etc.

Los *soplos sistólicos* se clasifican en:

1. *Soplos de eyección.* Se producen por varios mecanismos, como el paso de la sangre por un orificio estenosado (estenosis aórtica o pulmonar); flujo sanguíneo aumentado a través de una válvula normal (soplo sistólico pulmonar en la comunicación interauricular); paso súbito de la corriente sanguínea a una dilatación vascular con producción de remolinos (dilatación idiopática de la arteria pulmonar); excesiva velocidad o dilución de la sangre (fiebre, hipertiroidismo, anemia, etc.). El soplo sistólico de eyección de origen valvular se acompaña, con frecuencia, de un «clic» protosistólico, ruido seco que simula un desdoblamiento del primer ruido.
2. *Soplos de regurgitación.* Se producen a contracorriente por el paso de un sistema de régimen de alta presión a otro de baja presión. Estos soplos son siempre patológicos, incluyéndose en ellos los de la comunicación interventricular (ventrículo izquierdo-ventrículo derecho); insuficiencia mitral (ventrículo izquierdo-aurícula izquierda); insuficiencia tricúspide (ventrículo derecho-aurícula derecha) y el componente sistólico del conducto arterioso persistente (aorta-arteria pulmonar).

El fonocardiograma correspondiente a los soplos sistólicos de eyección tiene forma romboidal *(diamond shape)*, mientras que los soplos de regurgitación se prolongan durante toda la sístole con intensidad casi constante (fig. 3-14).

## Grados de soplos sistólicos

**Grado I.** Muy suaves, son frecuentes en los corazones normales y sólo se perciben cuando el oído «se ha puesto a tono con ellos».

**Grado II.** Son suaves y pueden corresponder o no a una lesión definida.

**Grados III a V.** No se encuentran en las personas sanas, y significan una lesión orgánica bien definida.

**Grado VI.** Tienen una intensidad tal, que pueden percibirse a distancia, sin necesidad de aplicar el fonendoscopio.

## Clasificación

Según el comportamiento de la intensidad durante su producción. Se califican como sigue:

1. *Soplos constantes.* Que no varían de intensidad y que, teóricamente, no pueden producirse en el corazón, debido a la diferencia tensional entre las cavidades.
2. *Soplos crecientes.* Que aumentan progresivamente de intensidad, como el soplo presistólico de la estenosis mitral.
3. *Soplos decrecientes o menguantes.* Que disminuyen progresivamente de intensidad en su primera fase, como el soplo de la insuficiencia aórtica.
4. *Soplos crecientes-decrecientes.* Que aumentan paulatinamente de intensidad en su primera fase y disminuyen, asimismo, progresivamente en su segunda fase, como el soplo de la estenosis aórtica.

## Situación en relación con el ciclo cardíaco

Los soplos situados entre el primero y segundo ruidos (sístole) se conocen con el nombre de *soplos sistólicos,* y los que ocupan el gran silencio (diástole), con el de *soplos diastólicos.*

Tanto unos como otros pueden durar toda la sístole (holosistólicos) o toda la diástole (holodiastólicos) o sólo una parte de ellas (merosistólicos y merodiastólicos).

**Fig. 3-14.** Representación esquemática de los soplos en relación con el ECG.

Los soplos merosistólicos pueden ocupar el principio de la sístole (protosistólicos), la mitad de ella (mesosistólicos) o su final (telesistólicos).

Cuando cabalga sobre el primer ruido, pasando sin interrupción de la sístole a la diástole, hablamos de un *soplo continuo o circular,* que es fácil confundir con los dobles soplos (entre uno y otro media un silencio, a veces mínimo), especialmente cuando el sistólico es de tipo regurgitación (asociación de insuficiencia mitral o comunicación interventricular con una insuficiencia aórtica), o bien cuando el soplo sistólico, aun siendo de eyección, está retrasado, como sucede en los casos de coartación con insuficiencia aórtica.

## *Irradiación y propagación*

Los soplos se difunden en la dirección de la corriente sanguínea, aunque no con ella, pues la propagación de las vibraciones acústicas es de mayor velocidad que dicha corriente y se hace preferentemente, a través de tejidos de mayor capacidad vibratoria (huesos). Los soplos intensos y los ruidos musicales alcanzan mayor distancia que los débiles, graves (como el rumor diastólico de la estenosis mitral) o con carácter aspirativo sólo audibles en una área limitada.

## *Tono y timbre*

Atendiendo al tono, los soplos se clasifican en graves (frecuencia vibratoria menor de 200 c/s) y agudos (entre 200-400 c/s). Los primeros se recogen mejor con la cápsula sin membrana del fonendoscopio; los segundos, con la cápsula de diafragma.

El *mejor ejemplo de soplo grave es el presistólico de la estenosis mitral,* que, por asemejarse más a un rumor o tronar lejano o al ruido que se oye al aplicar la palma de la mano en el oído mientras se mueven los dedos, es costumbre denominarlo con la palabra *roulement,* arrastre o retumbo.

El timbre depende de la causa productora del sonido, la velocidad sanguínea y la resonancia de las cavidades vecinas, pudiendo ser aspirativo (dulce), en chorro de vapor, musical[14] o rudo (rasposo). Los soplos diastólicos basales casi siempre son aspirativos, mientras que los sistólicos de esta localización, los mitrales y tricuspídeos, suelen ser en chorro de vapor, más o menos rudos; el *roulement* o arrastre es rasposo, poco soplante, como «rodamiento». Los soplos musicales (piantes) suelen observarse en las endocarditis vegetantes y roturas musculotendinosas.

Es muy importante valorar las variaciones acústicas experimentadas por los soplos en ocasión del ejercicio, de los cambios de posición y de las diversas fases del ciclo respiratorio en la respiración forzada, así como por la inhalación de nitrito de amilo o de la toma de drogas vasopresoras.

El ejercicio, al aumentar la velocidad con que circula la sangre, refuerza la intensidad de todos los soplos, haciendo patentes algunos que pasan inadvertidos al auscultar al enfermo en reposo. Es frecuente, en sujetos sanos, la aparición de soplos sistólicos, de grado I-II, en los focos mitral y pulmonar, que desaparecen al poco rato al recobrar el corazón, con el reposo, su ritmo normal.

El decúbito lateral izquierdo y la posición de Azoulay (decúbito dorsal con los brazos y piernas elevados pasivamente) favorecen la percepción de los fenómenos acústicos fraguados en la válvula mitral; el decúbito lateral derecho, los de la tricúspide; y la postura de Harvey (sentado con el cuerpo echado hacia delante) o la erguida (con el cuerpo inclinado hacia delante y los brazos levantados), los que se originan a nivel de los focos aórtico y pulmonar.

La inspiración profunda (incremento del volumen sistólico del ventrículo derecho) aumenta la intensidad de los soplos originados en la válvula tricúspide, tanto el sistólico de la insuficiencia como el diastólico de la estenosis tricuspídea (maniobra de Rivero Carvallo), mientras dismi-

[14]Los soplos musicales, inconfundibles al oído por su cualidad sonora, son a veces muy intensos (incluso del grado VI) y se atribuyen a la existencia de una estructura orgánica que entra en vibración regular y periódica, a semejanza de un diapasón. Como quiera que esta estructura vibra, no sólo como un todo, sino también en sus diversas partes, se producen vibraciones de distinta longitud de onda, las cuales originan los armónicos que dan «color musical» a este sonido. Se ha comparado al piar de las aves, al chirrido de una sierra, a quejidos o graznidos, etc., y su causa se encuentra en válvulas rígidas (fibrosis + calcificación), fenestradas, evertidas, tirantes (con un borde libre que entra en vibración), con vegetaciones o a adherencias entre pleura y pericardio o entre las hojas pericárdicas normales entre sí. Pueden ser sistólicos (estenosis aórtica o mitral), extracardíacos (pleuropericárdicos, cardiopulmonares, etc.), diastólicos (insuficiencia aórtica, estenosis o deformidad del aparato valvular mitral) o continuos en la llamada «red de Chiari» (malla de fibras musculoelásticas que ocupan la cara lateroposterior de la aurícula derecha y que son restos anormales de la valva derecha del seno venoso).

→

© MASSON, S.A. Fotocopiar sin autorización es un delito.

nuyen los sistólicos mitrales y aórticos, los cuales se perciben mejor, lo mismo que los diastólicos basales (aórtico y pulmonar), durante la apnea postespiratoria. Esta maniobra es muy útil para diferenciar el soplo sistólico de la insuficiencia tricuspídea del de la insuficiencia mitral.

La maniobra de Valsalva debilita los fenómenos acústicos procedentes del corazón derecho, al contrario de lo que ocurre con la «prueba de la aspiración» de Müller.

La compresión hepatoabdominal refuerza los fenómenos auscultatorios tricuspídeos al provocar un mayor lleno diastólico de las cavidades derechas, con la ventaja de no modificar las condiciones pulmonares y no requerir una participación activa por parte del paciente.

Las aminas presoras (fenilefrina, mefentermina, etc.) aumentan la presión aórtica sin variar apenas la de la arteria pulmonar, y se observa, asimismo, un incremento del gradiente diastólico aorta-ventrículo izquierdo, lo cual motiva la acentuación o evidencia del soplo de la insuficiencia aórtica mientras permanece inalterado el de la insuficiencia pulmonar (dato valioso para el diagnóstico diferencial de estos soplos diastólicos basales).

La mayor diferencia tensional entre las arterias aorta y pulmonar acentúa el soplo provocado por un conducto arterioso, el cual se convierte en continuo (si sólo era sistólico), mientras que el de la comunicación interauricular no se modifica (dato diferencial útil).

Se pueden reconocer y diferenciar por la simple auscultación unos 20 soplos distintos. Mientras algunos definen una determinada valvulopatía, por ejemplo, el arrastre (o retumbo) presistólico frente a la estenosis mitral, la mayoría son inespecíficos, corriendo su diferenciación a cargo de otros datos aportados por el resto del cuadro clínico. Aumenta la responsabilidad del clínico si consideramos que a nivel de un foco auscultatorio cabe percibir soplos irradiados de otros orificios valvulares y la posibilidad de soplos en corazones sanos.

Sobre las características acústicas y diagnóstico diferencial de los distintos soplos insistiremos detalladamente en la semiología clínica aplicada.

## Roces pericárdicos

Descritos por Collin, discípulo de Laennec, resultan del frote de las hojas pericárdicas inflamadas y despulidas. Pueden ir acompañados de un frémito palpatorio. Se auscultan en el precordio cerca de la base del corazón. *Se diferencian de los tonos y soplos valvulares:*

1. Por su *carácter acústico* de roce. Que recuerda los resoplidos de una locomotora de vapor a distancia, subiendo una pendiente.
2. Por auscultarse *independientemente* de los tonos cardíacos.
3. Por *no propagarse.*
4. Por su *carácter variable* en una y otra exploración.
5. Por *aumentar de intensidad.* Al inclinar el cuerpo hacia delante, en la espiración forzada o al ejercer presión con la cápsula del estetoscopio. Lo distingue del roce pleural, que desaparece en la apnea respiratoria.

# ■ SEMIOLOGÍA DEL PULSO ARTERIAL

El estudio del pulso arterial comienza con los albores de la Clínica (recordaremos que ya unos 2.500 años a. de C. se compuso en China un detallado tratado del pulso, en el que se hace referencia a unas doscientas formas distintas de éste, y que el médico egipcio Imhotep [3.000 años a. de C.] afirmaba que el «pulso» era un índice del corazón y de las condiciones del enfermo), pero sólo adquiere su plenitud con Solano de Luque (nacido en Montilla [Córdoba] en 1684 y fallecido en Antequera en 1738), quien en su obra, de resonancia europea, *Observaciones sobre el pulso,* relaciona los fenómenos de éste con el diagnóstico, evolución y pronóstico de las enfermedades.

> *La toma del pulso es un acto que se ha de realizar de manera instintiva al visitar a un enfermo por vez primera, sobre todo si guarda cama, como mirar la lengua, poner el termómetro y preguntar por las características de la orina.*

La palpación del pulso puede practicarse sobre cualquier arteria que sea superficial y descanse sobre un plano relativamente duro, pero la más adecuada para esta maniobra es la radial a nivel de la muñeca y entre los tendones del supinador largo, por fuera, y palmar mayor, por dentro (canal del pulso) y la carótida más cerca de la presión aórtica central que el pulso de una extremidad. La relativa frecuencia de alteraciones de las paredes vasculares o de anomalías de posi-

ción aconseja que se tome simultáneamente el pulso en ambas arterias radiales, con objeto de elegir, en los exámenes sucesivos, aquella en que mejor se aprecian los latidos para estudiar los accidentes del pulso.

El brazo se dispone moderadamente extendido, con el antebrazo en semipronación y la muñeca algo flexionada. El médico pinza esta última entre el pulgar sobre la cara dorsal y los pulpejos de los dedos índice y medio sobre la arteria, ejerciendo una presión moderada. El dedo que más orienta es el próximo al puño, por lo cual es útil, como aconsejó Fouquet en 1765, explorar el pulso radial izquierdo con la mano derecha, y el pulso radial derecho, con la mano izquierda.

Cuando el pulso arterial no es determinable con facilidad, puede ser confundido con las pulsaciones propias, que percibe el explorador en la extremidad de sus dedos; esta eventualidad se da cuando el práctico es también un hipertenso o un pletórico. En caso de duda, es recomendable que el propio explorador se palpe su pulso radial con la mano izquierda y vea si coincide o no la frecuencia de ambos pulsos; es excepcional que ambos, médico y enfermo, tengan en aquel momento idéntico ritmo.

Las pulsaciones correspondientes a cada sístole se perciben con cierto retraso según lo que disten del corazón. La velocidad de propagación de la onda del pulso en las arterias es de 5-6 m/s. Por este motivo, la pulsación radial no coincide con el primer tono, que indica el comienzo de la sístole ventricular, sino con el pequeño silencio. Es aconsejable simultanear la toma del pulso con la auscultación del corazón, por la posibilidad de contracciones ventriculares frustradas (no llegan a abrir las válvulas sigmoideas aórticas a consecuencia de la pequeña repleción diastólica), que sólo se aprecian por el choque de la punta, pero sin traducción periférica *(pulso deficitario, bradisfigmia sin bradicardia)*.

## CONSIDERACIONES EN LA PALPACIÓN DEL PULSO

Al palpar el pulso, consideraremos de manera sucesiva:

1. *Número* de pulsaciones por minuto, o sea, su frecuencia.
2. *Ritmo*.
3. *Volumen*.
4. *Velocidad* con que asciende el pulso, o sea, el tiempo que tarda en ser elevado por cada pulsación el dedo que palpa.
5. *Dicrotismo*.
6. *Tensión* o dureza (tensión arterial).

## Número de pulsaciones por minuto

Se estiman con el indicador de segundos de un reloj o con instrumentación automática. Se cuentan las de un cuarto o medio minuto, y se multiplica por 4 o por 2 la cifra obtenida; también se pueden contar las pulsaciones durante 30 s, sirviendo los 15 s últimos de comprobantes de los primeros. Si el pulso es muy rápido, conviene limitarse a contarlo varias veces seguidas, por espacio de 5 s, porque, siendo monosílabas casi todas las palabras que representan cifras poco elevadas, pueden pronunciarse, como los latidos del pulso, más rápidamente, y no sucede lo propio con los números más altos. El pulso es prácticamente incontable a una frecuencia de 180 s/min (sístoles minuto).

En condiciones normales, y tratándose de sujetos sanos y en reposo, el número de pulsaciones por minuto guarda relación con la edad y estado neurovegetativo del sujeto; con arreglo a la primera, así, hasta los 2 años, 120-140 s/min, subiendo a 170-200 durante las crisis de llanto, para bajar a 80-90 durante el sueño; de 2-6 años, 110; 6-10 años, 100; a partir de los 10 años, 90 s/min, y alcanza la cifra propia de los adultos en la adolescencia.

En los adultos, se encuentran como cifras medias las de 66 s/min en los hombres y de 74 en las mujeres, con límites entre 60 y 100 s/min, según sean sujetos vagotónicos o simpaticotónicos; señalaremos que los atletas con intensa vagotonía, por sobreentrenamiento, presentan frecuencias muy bajas, apenas influidas por el ejercicio. Citaremos a Abebe Bikila (campeón olímpico de maratón), 42; Anquetil, Bartali, Baldini, Indurain (ciclistas) con cifras entre 36-40 s/min.

Cuando el número de pulsaciones por minuto en un adulto en reposo es superior a 90, hablamos de taquicardia, y si es inferior a 60, de bradicardia.

### *Taquicardia*

Atendiendo a sus características clínicas (número de pulsaciones, modo de comienzo y término, duración) se clasifican en dos grandes grupos:

© MASSON, S.A. Fotocopiar sin autorización es un delito.

1. *Taquicardia sinusal.* El estímulo parte del nódulo sinusal. Se caracteriza:

*a)* Por su *frecuencia relativamente moderada,* pues no suele rebasar las 150 s/min, aunque se citan hasta 160-180 en ejercicios intensos en jóvenes simpaticotónicos.

*b)* Por *comenzar y terminar paulatinamente.*

*c)* Por ser, en cierto modo, *proporcional a la causa que la origina* (más esfuerzo realizado o más fiebre, trae como consecuencia mayor rapidez del pulso).

*d)* Por *disminuir con las maniobras o fármacos que excitan el nervio vago,* como la compresión de los globos oculares, del seno carotídeo, etc., y aumentar con las que estimulan el simpático, como la atropina.

Puede observarse en múltiples circunstancias, que clasificaremos en normales o fisiológicas y patológicas.

La *taquicardia sinusal fisiológica* se señala:

*a)* En los *neurodistónicos* con simpaticotonía y en las emociones y estados de agitación psíquica.

*b)* En los *esfuerzos,* especialmente si recaen en sujetos poco entrenados o en lábiles vegetativos con predominio simpaticotónico.

*c)* En el *ortostatismo,* siendo el aumento máximo de 25 pulsaciones.

*d)* En el *período digestivo,* sobre todo si se ingieren alimentos alérgicos.

*e)* En la *estimulación erótica.* Boas y Goldschmidt han observado que el esfuerzo muscular y las alteraciones hemodinámicas propias del esfuerzo del coito y orgasmo motivan ascensos hasta de 120-146 pulsaciones en sujetos de ritmo basal normal. Esto, unido al aumento tensional, explica la relativa frecuencia de accidentes en sujetos con cardiopatías o esclerosis vascular.

*f)* En los *estímulos dolorosos.*

*g)* *Calentamiento del cuerpo.*

La *taquicardia sinusal patológica* se observa en:

*a)* *Procesos febriles de naturaleza infecciosa.* Generalmente, por cada grado que sube la temperatura, el ritmo del pulso aumenta 10 s/min (36,8 °C = 60 s/min; 37,8 °C = 70 s/min).

El ritmo del pulso es más bajo que lo indicado anteriormente, en relación con la fiebre en la tifoidea, melitococia, mononucleosis infecciosa, parotiditis epidémica, gripe (este dato tiene valor, para diferenciarla del catarro traqueobronquial febril trivial); paludismo agudo (la bradicardia relativa es análoga a la común en la fiebre tifoidea), etc. En la fiebre amarilla, el pulso, rápido al comienzo, desciende pronto a 50 y aún más, a pesar de persistir la temperatura (signo de Fayet).

El ritmo es proporcionalmente más alto en la escarlatina, fiebre reumática, difteria, endocarditis bacteriana subaguda, tuberculosis, sepsis, peritonitis, neumonía grave *(preshock),* etc.

*b)* *Intoxicaciones.* La nicotina, café, té, alcohol, adrenalina, atropina, nitrito de amilo, talio, etcétera, producen aumento de la frecuencia cardíaca, por diferentes mecanismos; paralizando el vago en sus terminaciones (atropina); inhibiendo las excitaciones del vago (nicotina); obrando por las vías reflejas sobre el vago (alcohol como excitante de la mucosa bucal y faríngea); excitando directamente el tejido neuromuscular del corazón (cafeína, talio) o excitando los aceleradores (adrenalina), o provocando una mejor irrigación sanguínea del nódulo auricular mediante la dilatación de las arterias coronarias (nitrito de amilo).

*c)* *Enfermedades cardiovasculares.* La taquicardia se señala en muchas de ellas y es muy llamativa en la astenia circulatoria.

En las cardiopatías descompensadas, obedece a un mecanismo complejo; hipoexcitabilidad vagal por aumento de la acidez de la sangre; a un reflejo acelerante a partir de las venas cavas y de la aurícula derecha dilatadas por la gran cantidad de sangre que acude del sistema muscular; a un déficit en la irrigación del nódulo de Keith-Flack. El aumento de la frecuencia del pulso es signo precoz de las miocarditis e indica su presencia en el curso de un proceso infeccioso (tifoidea, reumatismo poliarticular agudo, etc.).

En la insuficiencia aórtica, existe una taquicardia resistente al reposo y a la digital, sobre la que llamó la atención Corrigan, cuya utilidad reside en que acorta la diástole, evitando un excesivo reflujo de sangre.

En la tromboflebitis, el pulso rápido y ascendente *(pulso rampante o signo de Mahler)* se señala por su precocidad y constancia.

*d)* *Endocrinopatías.* La taquicardia es, tal vez, el signo clínico más precoz y constante de hipertiroidismo, como precisó Charcot. El ritmo varía poco durante el día, incluso en la posición de pie, y aumenta su frecuencia durante el sueño, dato clínico de gran valor diagnóstico. La compresión del seno carotídeo y las drogas modificadoras del sistema nervioso surten poco efecto.

En la enfermedad de Addison, la hipotensión se acompaña de una mayor frecuencia del pulso, más manifiesta al ponerse el sujeto en pie.

La taquicardia de la insuficiencia gonadal obedece a un desequilibrio vegetativo.

*e) Neuropatías.* Precozmente en las porfíricas, síndrome de Guillain-Barré y diabéticas.

La de los neuróticos simpaticotónicos es muy lábil, cediendo algo durante el sueño; se acompaña, a veces, de respiración suspirosa, precordialgias y palpitaciones. Dell'Acqua y Aschner diferencian la aceleración neurótica del pulso de la motivada por el hipertiroidismo, por medio de la prueba del ortostatismo ya que mientras que en estos sujetos el aumento supera el máximo normal (25 s/min), en los hipertiroideos es mínimo (5-10 s/min) y aun nulo.

2. *Taquicardia paroxística o paroxismal.* Son ritmos de origen heterotópico, extrasistólico, que se caracterizan por:

*a) Frecuencia insólita* del número de latidos cardíacos.

*b) Comienzo y terminación súbitos*; de ahí su denominación de paroxística. Su duración es variable; desde horas a días, semanas y aun meses. La crisis aparece en ocasiones sin causa aparente; en otras, el motivo es conocido.

*c)* Terminar (a veces) con las *maniobras que estimulan el vago* (tragar un grueso bolo alimentario, compresión del seno carotídeo, vómitos, etc.), siempre que el centro heterotópico sea auricular, pues esta maniobra es ineficaz en los ventriculares.

*d)* Acompañarse de un *trazado electrocardiográfico* distinto según el origen, auricular, nodal o ventricular del estímulo heterotópico.

En plena crisis, los dedos que palpan la arteria radial perciben una sucesión tan rápida de latidos que el pulso se hace incontable. El pulso es pequeño y rítmico, con la excepción de algunas taquicardias ventriculares, en las que la insuficiencia del volumen sistólico no puede vencer la resistencia de las sigmoideas aórticas en algunas de las contracciones, y puede determinar una aparente irregularidad de ritmo, que sólo es periférica. Subjetivamente, el paciente experimenta un *shock* precordial, al que sigue un latido rápido que, después de un lapso, cesa de manera brusca. Puede unirse dolor cardiógeno isquémico *(taquicardia paroxística anginosa)*; en otras, la disminución de la presión sistólica determina isquemia cerebral y pérdida de conciencia *(taquicardia paroxística sincopal)*. Si la crisis se prolonga, se agotan las posibilidades funcionales del miocardio y aparece un cuadro de insuficiencia cardíaca congestiva *(forma asistólica de la taquicardia paroxística)*.

En la auscultación cardíaca, los tonos son, al principio, apagados en relación con la taquicardia; más tarde, aparecen soplos por dilatación de las cavidades cardíacas y, finalmente, ritmo de galope cuando el fallo miocárdico es patente.

Al cesar la crisis, el pulso suele presentar una alternancia más o menos duradera antes de recobrar el ritmo normal.

## *Bradicardia*

La existencia de un pulso lento, por debajo de 60 s/min, puede ser debido a un retardo de la frecuencia cardíaca (*bradisfigmia con bradicardia*; «pulso lento» con «corazón lento») o a que algunas contracciones cardíacas no tienen traducción periférica, como en la extrasistolia ventricular y arritmia completa. En el primer caso, se percibe a la auscultación un ritmo de tres tiempos, y a nivel del pulso una frecuencia menor (pulso deficitario extrasistólico; «pulso lento» sin «corazón lento»; *bradisfigmia sin bradicardia*).

La bradicardia verdadera puede ser sinusal o por bloqueo auriculoventricular:

1. *Bradicardia sinusal.* Se caracteriza por:

*a) Una frecuencia cardíaca por debajo de 60* (cifra mínima de promedio en los sujetos normales) y no inferior a 35 s/min.

*b) Modificarse con el esfuerzo*, fiebre, emociones y los fármacos inhibidores del vago o excitadores del simpático, a la vez que se acentúa con los estimulantes del neumogástrico (compresión ocular o del seno carotídeo o del trayecto del vago, maniobra de Valsalva, o administración de fármacos vagomiméticos).

*c) No acompañarse*, salvo raras excepciones, *de trastorno funcional alguno.*

La *bradicardia sinusal* puede ser fisiológica o patológica y, según su duración, accesional o permanente:

*a) Bradicardia sinusal fisiológica accesional.* Se observa en múltiples circunstancias. Los alpinistas que intentaron escalar el monte Everest en 1922 (expedición Bruce), al llegar a los 4.000 m, y a pesar del esfuerzo realizado, tenían un promedio de 50 s/min (datos recopilados por Howard). Hace más de 60 años, los corredores de maratón eran excluidos de la marina de EE.UU. debido a la bradicardia sinusal extrema asintomática. En

© MASSON, S.A. Fotocopiar sin autorización es un delito.

los últimos años, la intensidad de los entrenamientos se ha incrementado y, en algunos deportistas, la bradicardia sinusal extrema puede ser un signo de sobreentrenamiento o fatiga crónica. La estimulación del seno carotídeo muy sensible puede motivar una cardioinhibición, incluso con lipotimia. Ya es conocida la bradicardia fugaz motivada por la compresión de ambos globos oculares *(reflejo de Aschner-Dagnini)*.

*b) La bradicardia sinusal fisiológica permanente* se señala en individuos vagotónicos y cursa, frecuentemente, con hipotonía arterial. Estos individuos suelen ofrecer gran resistencia a la fatiga física, y es curiosa la observación de que los atletas, casi sin excepción, tienen el ritmo lento. En ellos, todas las causas taquicardizantes (fiebre, ejercicio, emociones, etc.), si bien aumentan el número de pulsaciones, lo hacen de manera moderada. Cabe preguntarse si son bradicárdicos porque se dedican al deporte, o bien si son atletas porque su bradicardia aumenta considerablemente su resistencia a la fatiga.

*c) Bradicardia sinusal patológica:*

— Intoxicaciones. Bromuros, cianuros sódico y potásico, nitroglicol, veratrina, óxido de carbono, colina, policarpina, ácido salicílico, ergotamina, plomo, digital, ruda, muscarina, sales biliares, quinina, eserina, delfinina (principio activo del *Delphinium staphisagria*), rauwolfia serpentina, picadura de araña de mar *(Trachinus draco)*.

— Infecciones. Fiebre tifoidea, melitococia, mononucleosis infecciosa, parotiditis epidémica, psitacosis, fiebre Q, algunas rickettsiosis (fiebre botonosa), paludismo agudo (bradicardia relativa tifoidosímil, en el 57 % de los casos), etc.

— Hipertensión endocraneal. Tumores, hemorragia ventricular o meníngea, meningitis (aun febril), edema cerebral, traumatismos, etc.

— Procesos cardiovasculares. Hipertensión arterial (ley de Marey), estenosis aórtica incluso con fallo cardíaco, infarto cardíaco (sobre todo posterior) y corazones seniles aun en plena claudicación.

— Ictericias. Es signo frecuente en las hepatocelulares y obstructivas, pero falta siempre en las hemolíticas. Se explica por la acción vagotónica de las sales biliares y por estimulación refleja del vago por las vías biliares distendidas, como ocurre en el caso de enclavamiento de un cálculo. Si hay infección concomitante, la bradicardia es menos patente.

— Procesos coliculares abdominales. Sobre todo hepáticos y renales calculosos (estimulación refleja vagal) e intestinales. También está presente en apendicitis agudas gangrenosas (signo de Kahn).

— En el hipotiroidismo, síndrome famélico y avitaminosis $B_1$.

— Al cerrar con una intervención quirúrgica una fístula arteriovenosa extensa (signo de Nicoladini-Branham).

2. *Bradicardia por bloqueo auriculoventricular completo.* El número de pulsaciones por minuto es muy bajo, y casi siempre inferior a 40 (ritmo idioventricular)[15]. Esta bradicardia no se modifica con el ejercicio, emociones, drogas taquicardizantes como la atropina, etc., y puede ser bien tolerada o dar un conjunto de síntomas o signos por isquemia cerebral (vértigos, acufenos, crisis epileptiformes, etc.) e incluso la muerte si la pausa diastólica se prolonga excesivamente. El pulso radial es voluminoso y amplio *(pulsus magnus)*.

## Ritmo

Las pulsaciones normales se suceden con intensidad e intervalos normales. Los trastornos del ritmo regular se llaman arritmias.

### *Arritmia respiratoria*

La frecuencia cardíaca aumenta durante la inspiración, para retrasarse durante la espiración. Es frecuente en los adolescentes (60-65 %), sobre todo durante el sueño, y puede acompañarse de bradicardia y del reflejo oculocardíaco exagerado, signos ambos de estirpe vagal. Carece de significación. Es una arritmia ritmada *(alorritmia)* por la periodicidad alternante de las inspiraciones y espiraciones.

---

[15] El ritmo idioventricular puede ser activo (fibrilaciones auriculares, taquicardias paroxísticas supraventriculares) o pasivo por depresión o inhibición sinusal y nodal o bloqueo auriculoventricular completo con imposibilidad para el estímulo sinusal, auricular o nodal de alcanzar el ventrículo. Como causas de este bloqueo se citan:

1. La agenesia del fascículo de His, a veces con carácter familiar; en este caso, la bradicardia suele ser moderada y no se acompaña de crisis nerviosa.
2. Su lesión anatómica irreparable por arteriosclerosis, infarto del tabique, comunicación interauricular, etc. Si la interrupción es debida a infiltración colateral en relación con granulomas reumáticos o inflamatorios, el ritmo puede normalizarse al cesar la causa.
3. Espasmos de su arteria nutricia (o de Haas), de origen neurógeno.

## *Arritmia sinusal simple*

Se caracteriza por la alternancia, más o menos regular, de períodos de pulso rápido y de pulso lento sin interdependencia alguna con las fases del ciclo respiratorio. Se debe a hipertonía vagal esencial o responde a causas centrales (encefalopatías hipertensivas) o periféricas que excitan el neumogástrico (tumores, bridas, mediastinitis). También se señala en la intoxicación por fármacos vagomiméticos (pilocarpina, digital) y en la convalecencia de diversas enfermedades infecciosas.

## *Arritmia por paro sinusal*

Se debe a la interrupción del latido cardíaco por dejarse de producir el estímulo a nivel del nódulo sinusal de Keith y Flack. A la exploración, se aprecia el fallo de un latido simultáneamente en el pulso periférico (arterial y venoso) y en el corazón, sin pausa compensadora.

## *Arritmia extrasistólica*

Es de observación frecuente. Recibe el nombre de extrasístole la contracción cardíaca anticipada producida por una excitación cardíaca heterotópica intercalada en el ritmo común o básico. Es referida de manera distinta según la sensibilidad nerviosa del paciente, intensidad de la contracción ectópica, consecuencia del relleno diastólico que la precede, y longitud de la pausa compensadora. En el momento en que se produce, se percibe un choque, latido o golpe en la región precordial, con sensación angustiosa más o menos intensa. La pausa compensadora puede traducirse por una isquemia cerebral con una leve obnubilación, inestabilidad, etc., y si es muy prolongada, por una lipotimia o síncope. La auscultación cardíaca varía según que la extrasístole pueda o no vencer la resistencia de las sigmoideas aórticas. En el primer caso, se percibe un ritmo a cuatro tiempos, con los dos ruidos de la extrasístole muy próximos a la contracción que le precede, y en el segundo, un ruido vibrante sumado a los dos básicos e inmediato al segundo (ritmo a tres tiempos).

La palpación del pulso revela la extrasístole de manera distinta, según sea capaz o no de vencer la resistencia de las sigmoideas aórticas; en el primer caso, se percibe como un latido anticipado seguido de una larga pausa compensadora. La contracción siguiente es muy enérgica por la gran repleción cardíaca en el intervalo que la precede. Si la extrasístole se muestra ineficaz, el pulso percibe una pausa que equivale, aproximadamente, al doble de la que separa dos latidos de aquel enfermo.

Según su forma de aparición, las *extrasístoles pueden clasificarse* en:

1. *Extrasístoles aisladas.* Aparecen a intervalos variables. Al tacto se aprecia el latido y la pausa compensadora o un paro si la extrasístole es ineficaz. Se observan más fácilmente con un ritmo lento. Se espacian o desaparecen al acelerarse el pulso. El trazado electrocardiográfico nos indica su origen auricular, nodal o ventricular.
2. *Extrasístoles en salvas.* Es la sucesión de varias extrasístoles, constituyendo un esbozo de taquicardia paroxística.
3. *Extrasístoles frecuentes, desordenadas.* Su forma extrema (anarquía extrasistólica) es difícil de diferenciar de la arritmia completa si no se recurre al electrocardiograma. Limitándonos a los datos aportados por el tacto radial, cabe señalar:

*a)* En la arritmia extrasistólica hay un ritmo cardíaco normal perturbado por irregularidades, lo que no ocurre en la arritmia completa, en que falta tal ritmo.

*b)* La arritmia extrasistólica es más patente con las maniobras que retardan el pulso, al contrario de la arritmia completa, que se acentúa al aumentar la frecuencia.

*c)* Si las irregularidades son muy numerosas y los latidos pasan de 120 por minuto, cabe pensar, sin temor a errar, en la arritmia completa.

4. *Extrasístoles de tipo alorrítmico.* Las extrasístoles aparecen con un ritmo propio, pero dependiente del principal. La irregularidad adquiere un tipo periódico. En estos casos, todo se verifica como si la extrasístole estuviera asociada a una sístole normal, y se habla de «extrasístoles en pareja constante», puesto que entre cada extrasístole y la sístole que la precede hay exactamente el mismo intervalo. Las alorritmias más frecuentes son los *pulsos bigeminados, trigeminados y cuadrigeminados,* según si la extrasístole aparece regularmente después de una, dos o tres contracciones sinusales.

El pulso bigeminal es el más interesante, por aparecer con relativa frecuencia en la intoxicación digitálica, así como en las intoxicaciones por

© MASSON, S.A. Fotocopiar sin autorización es un delito.

óxido de carbono o sales de bario; también se ha observado en sujetos sanos vagotónicos al adoptar la posición en decúbito, desapareciendo en la erguida (bigeminismo clinostático).

Cuando una pulsación normal va seguida de dos o tres extrasístoles, hablamos de pulso bigemelar o trigemelar, indicio casi seguro de trastorno miocárdico severo.

### *Arritmia completa por fibrilación auricular (pulso irregular perpetuo; delirium cordis; arritmia completa)*

Se percibe una arritmia total con aparición irregular e intensidad de los latidos, la cual puede tener la misma frecuencia que el latido cardíaco (pulso equivalente) o ser inferior a éste (pulso deficitario), al no llegar ninguna sístole a la periferia debido a su reducido volumen sistólico. Por su frecuencia, puede ser rápida *(taquiarritmia)* o lenta *(bradiarritmia)*, y por su duración, *paroxística o permanente*.

### *Arritmia por bloqueo auriculoventricular incompleto*

Se perciben interrupciones regulares o irregulares (según sea periódico o aperiódico) del ritmo cardíaco, las cuales coinciden en la palpación del pulso y en la auscultación del corazón.

En el bloqueo 2/1, la palpación del curso da la impresión de una bradicardia, y por auscultación se percibe un ritmo de tres tiempos formado por la sístole auricular bloqueada y los ruidos de la contracción siguiente.

En el bloqueo 3/2, se tiene la impresión de palpar un ritmo bigeminado extrasistólico y se ausculta un ritmo a cuatro tiempos, o mejor dicho, a cinco tiempos, por la sumación de la contracción auricular bloqueada a los cuatro ruidos de las dos contracciones normales que le siguen, o de prebloqueo y posbloqueo.

En los bloqueos irregulares, parece palparse una bradiarritmia completa, mientras que, auscultatoriamente, puede percibirse la llamada «sístole en eco» debida a la contracción auricular, hecho que también puede presentarse cuando el ritmo es muy lento y los tonos cardíacos son débiles, aunque el bloqueo sea completo. Si hay coincidencia de la sístole auricular bloqueada con la ventricular normal pueden reforzarse el primero o el segundo ruido.

## Volumen

Es la medida de la oscilación de su presión en el tubo arterial (entre su aumento en la plenitud sistólica y su descenso en la evacuación diastólica). Guarda relación directa con la amplitud de la sístole y volumen de la masa e inversa con el tono arterial (aumenta con la relajación de la pared). Es voluminoso y amplio *(pulsus magnus o solemne)* en la plétora, y pequeño *(parvus)* en los escalofríos febriles, estenosis aórtica y mitral, hipertensión arterial, y en el colapso *(pulso filiforme)*. En la crisis hipertensiva saturnina, su rigidez y casi inmovilidad son muy llamativas *(pulso en alambre)*.

Existen dos *anomalías de la amplitud del pulso* de gran interés clínico.

### *Pulso alternante (Traube)*

Consiste en la sucesión regular de una onda fuerte y una onda débil, la cual está más próxima a la pulsación que la sigue que a la que la precede, dato diferencial con el bigeminismo extrasistólico, en que la pulsación débil (extrasístole) se halla más cerca de la que la precede que de la que la sigue (extrasístoles con pausa descompensadora) o equidistante entre ambas (extrasístoles interpoladas).

Como sea que al palpar la radial, el pulso alternante sólo se evidencia en un número reducido de casos, se aconseja sobremanera buscarlo mientras se mide la presión arterial, al insuflar el brazal por encima de la máxima se descomprime con lentitud; al llegar a la presión máxima o sistólica, sólo pasan las pulsaciones fuertes, quedando bloqueadas las débiles, motivo por el cual la palpación de la radial o, mejor, la auscultación de la humeral señalan una frecuencia del pulso que es exactamente la mitad de los latidos cardíacos apreciados por auscultación; bajando más la presión del brazal se perciben todas las pulsaciones, pero francamente alternantes, una fuerte y otra débil, etc., hasta alcanzar la presión mínima, donde se igualan. Si el manguito está unido a un oscilómero, se aprecia la desigualdad alternante de las pulsaciones arteriales. A falta de un esfigmomanómetro de manguito, se puede apretar el brazo con una mano y tomar el pulso radial con la otra. Si la presión es suficiente, se bloquean las pulsaciones débiles y la frecuencia del ritmo en la radial se reduce a la mitad.

El pulso alternante es propio de la claudicación ventricular izquierda. Si ésta es leve, sólo

aparece, de manera transitoria, después de una prueba de esfuerzo. Si la descompensación cardíaca es evidente, la alternancia es persistente, a menos que sea suprimida con el tratamiento cardiacotónico. Se acentúa al disminuir el retorno venoso al corazón (aplicación de lazos hemostáticos en las extremidades, adopción de la posición vertical), y se reduce, en cambio, al aumentar dicho retorno venoso (prueba del esfuerzo o elevación pasiva de las extremidades inferiores). Con el ritmo de galope izquierdo y la respiración de Cheyne-Stokes integra la llamada «tríada de Scherf», signo de grave lesión miocárdica.

Es importante recordar aquí la diferencia entre «pulso alternante» y «alternancia eléctrica». Esta última es un fenómeno electrocardiográfico y no mecánico, que consiste en la sucesión regular de complejos P-QRS de amplitud (voltaje) y de voltaje reducido. Esto se observa con frecuencia en pacientes con taponamiento pericárdico.

### *Pulso paradójico (Kussmaul)*

Durante la inspiración, sobre todo si es forzada, se reduce la amplitud del pulso radial, llegando incluso a desaparecer. Constituye la exageración de un fenómeno inadvertido en condiciones normales; de ahí lo impropio de su denominación. Es muy útil la técnica de Wood; insuflado el brazal por encima de la máxima, se disminuye lentamente la presión hasta oír los latidos del pulso, entonces es fácil escuchar el «*bamp, bamp, bamp*, silencio, *bamp, bamp, bamp*, etc.» del pulso y observar que los silencios coinciden con la inspiración. Con esta técnica, el pulso paradójico se expresa como la diferencia de presión existente entre la máxima presión registrada y la presión existente cuando se oyen todos los latidos del pulso, independientemente del ciclo respiratorio. Normalmente, esta diferencia no es mayor que 10-15 mm Hg; en presencia de taponamiento pericárdico suele ser mayor de 20 mm Hg.

El pulso paradójico se observa en las pericarditis exudativa o constrictiva graves o con taponamiento, mediastinitis hiperplásica callosa y en tumores de mediastino; puede acompañarse de la ingurgitación inspiratoria de las venas del cuello (éstas, normalmente, se aplanan en el movimiento de inspiración), constituyendo el «doble fenómeno de Kussmaul».

Esta variedad de pulso se atribuye a que, en presencia de copioso derrame o constricción pericárdica, durante la inspiración, la presión del ventrículo y aurícula izquierdos no se reduce en proporción a la reducción de la presión intratorácica. Debido a esto, la presión en la aurícula izquierda puede incluso exceder la presión de las venas pulmonares. La mayor presión observada en el ventrículo y aurícula izquierdos, simplemente refleja el aumento de la presión intrapericárdica inducida por el aumento del retorno venoso al corazón derecho durante la inspiración.

## Velocidad de ascenso del pulso (celeridad, expansión)

No debe confundirse con la frecuencia. Es el tiempo que tarda en ser elevado por cada pulsación el dedo que palpa. Guarda relación con la sístole cardíaca, elasticidad vascular y resistencias periféricas. Cuando esta velocidad aumenta, como ocurre en la insuficiencia aórtica, algunas insuficiencias mitrales (desviación de la sangre desde el sistema arterial a la aurícula izquierda durante la sístole), *ductus*, fístula arteriovenosa e hipertiroidismo, el latido es intenso, patente, pero de aparición y desaparición rápidas; el pulpejo del dedo percibe como un latigazo o la impresión táctil de un resorte metálico que se dispara; es el llamado *pulso de Corrigan o saltón*.

En la estenosis aórtica y arteriosclerosis, el pulso es perezoso y tardo, asciende con lentitud y es poco amplio *(pulsus parvus y tardus)*.

## Dicrotismo

Se entiende por pulso dicroto una forma de pulso, conocida ya por Galeno, en la que, apenas terminada la pulsación principal, se percibe otra segunda de menor intensidad, y ambas están separadas de las pulsaciones que las preceden y siguen por intervalos iguales, como los dos golpes del martillo que rebota en el yunque, según la comparación clásica de Avicena. El dedo que toma el pulso percibe la segunda pulsación como un prolongamiento de la primera. Es más patente si se palpa la arteria con mucha suavidad. El olvido de este consejo es causa de que el principiante encuentre dificultad en percibir este fenómeno. El pulso dicroto se observa, casi siempre, cuando la tensión diastólica es baja y el ritmo relativamente lento, condiciones que se dan en grado óptimo en la fiebre tifoidea, en meningitis e ictericias y en la convalecencia de enfermedades infecciosas (fig. 3-15).

© MASSON, S.A. Fotocopiar sin autorización es un delito.

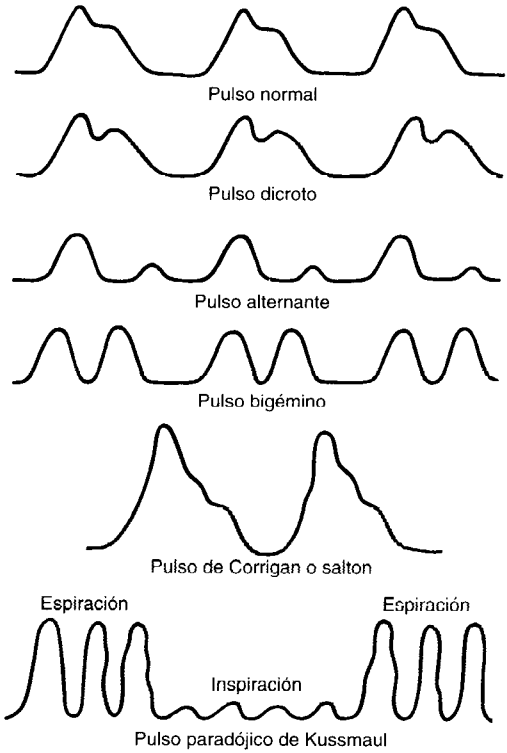


**Fig. 3-15.** Traducción esquemática de algunas de las principales variedades de pulso arterial.

## Tensión arterial

Se estima por medio de los tonómetros o esfigmomanómetros, que expresan en cifras los resultados[16].

Son cuatro los *factores fundamentales que determinan la presión* reinante en el árbol arterial:

1. El *volumen sistólico* de expulsión del ventrículo izquierdo y, consiguientemente, el volumen sanguíneo total.
2. La *frecuencia* de contracción cardíaca.
3. La *elasticidad* que ofrecen los vasos ante la «oleada» sanguínea sistólica.
4. Las *resistencias periféricas,* es decir, la mayor o menor facilidad que los grandes vasos y arteriolas oponen a la corriente sanguínea en la diástole cardíaca.

El volumen de expulsión sistólico rige los valores de la *máxima o tensión sistólica* (Mx). La resistencia periférica, o sea la relación entre el continente vascular y el contenido sanguíneo, regula los valores de la *mínima o tensión diastólica* (Mn). La diferencia entre la máxima y la mínima recibe el nombre de *presión diferencial o presión del pulso* (PD), que expresa en realidad la adaptación del corazón a la resistencia que debe vencer.

La *presión eficaz o media* corresponde a la presión que debería tener un régimen arterial constante que, en sustitución del ritmado, diese en igual período el mismo paso de sangre. La presión eficaz (PE) sólo se puede valorar con el método oscilométrico. Suele ser igual a la mitad de la Mx más 2 ó 3.

En *condiciones óptimas, la toma de la tensión arterial* ha de seguir una metódica para evitar falsos resultados:

1. Enfermo en *decúbito* dorsal sobre la cama, camilla de exploración o sentado con el brazo algo flexionado, abducido y a la altura aproximada del corazón (si se encuentra a nivel inferior falsea, elevándola, la cifra de tensión diastólica o mínima).
2. Se vigila que los *vestidos* no compriman la raíz del miembro.
3. El *manguito* neumático, vacío de aire, se aplica apretado en el tercio medio del brazo, de

[16]Los términos *presión sanguínea,* y *tono* o *tensión arterial,* aunque expresan conceptos diferentes, se emplean indistintamente por tener el mismo valor. El primero, significa el esfuerzo de la sangre contra las paredes de la arteria que la contiene; tono o tensión arterial es la reacción elástica de la arteria a dicha presión, a la que equilibra.

La técnica de la mensuración de la tensión arterial es fácil, pero debe ser cuidada en sus detalles, para evitar dificultades o motivos de error en la lectura.

Todos los tonómetros o esfigmomanómetros comprenden tres elementos esenciales, así, un manómetro de mercurio o digital, que indica las presiones en milímetros de mercurio o cifras en dígitos, un compresor de las arterias, que permite ejercer a voluntad una presión sobre la arteria o arterias o una descomprensión igualmente gradual de aquéllas, y un indicador pulsátil, que permite apreciar la presencia o aumento de la pulsación por efecto de la compresión y los caracteres de esta pulsación a las distintas presiones a que se somete la arteria o región arterial explorada.

El primer aparato empleado para medir la tensión o presión de la sangre en el hombre fue ideado por Jules Herison en 1834. Von Basch (1887) y Potain (1889) construyeron modelos más exactos, pero debe considerarse a Riva-Rocci (1895) el iniciador de la esfigmomanometría moderna, por ser el primero en emplear el brazalete, el cual permite la compresión uniforme de un segmento de miembro, y el manómetro de cubeta de mercurio, cuyo nivel indica la cifra tensional.

En la actualidad, se aconsejan modelos electrónicos; de exactitud absoluta, peso sumamente ligero, volumen ínfimo, manejo sencillo y no precisa fonendoscopio.

→

manera que su borde inferior se halle unos centímetros por encima del pliegue del codo (el brazal aplicado flojo falsea la lectura).

4. La columna de mercurio del *tonómetro* debe estar vertical, con el menisco a nivel de los ojos del observador.

5. Es necesario que el *brazal*, de material inextensible que contiene la cámara insuflable de goma, desborde claramente esta última por encima y por debajo, con el fin de evitar la formación de hernias y desplazamientos.

6. La presión sanguínea es muy sensible a las *reacciones emocionales*, sobre todo en sujetos hiperemotivos. Se pueden registrar diferencias hasta de 30 mm Hg entre la mensuración tensional practicada por el médico habitual del enfermo y la efectuada por otro desconocido para él.

Este factor emotivo se descarta, en parte, procediendo como sigue:

*a)* No se medirá la tensión hasta muy avanzada la *exploración clínica*, cuando se haya sintonizado psíquicamente con el enfermo. Se le hará comprender que si se le investiga la tensión arterial, no es porque se sospeche una hipertensión, sino porque se hace en todos los enfermos, sea cual fuere su dolencia.

*b)* Se distraerá la *atención del enfermo* mientras actuamos, mediante conversación amena y optimista.

*c)* El médico no debe poner *cara pensativa* ni manifestar con expresiones de sorpresa las cifras que vaya registrando. Si éstas son muy altas, es mejor falseárselas de entrada, y luego decir la verdad a los pacientes. De no proceder así, despertaríamos en el paciente la obsesión de la cifra tensional o «hipertensofobia».

Para que la determinación sea correcta, se realizará con cierta rapidez, a fin de evitar una excesiva estasis venosa o arteriolocapilar en todo el segmento del miembro situado debajo del brazal, capaz de modificar el régimen presor o hacer difícil la lectura.

La cifra definitiva sólo se establecerá después de haber practicado en breve intervalo tres o cuatro mediciones, insuflando cada vez en el brazal una presión de 20-30 mm Hg por encima de la supuesta máxima. La razón de ello se encuentra en que prodigando las investigaciones manométricas tiene lugar un descenso paulatino de la presión sistólica, que puede, en ocasiones, alcanzar varios centímetros de mercurio, hasta que llega un momento en que, aparentemente, los valores se estabilizan.

En toda primera visita, se aconseja tomar la presión en ambos brazos y luego en las extremidades inferiores, no sólo por las posibles discordancias tensionales, sino por cuanto cabe que exista únicamente hipertensión en los brazos o en las piernas.

La presión máxima de la pedia, colocando el brazal sobre el tobillo, es 20-40 mm superior a la de la arteria humeral, sin que exista diferencia entre ambas en lo que a la presión mínima o diastólica se refiere[17].

> *La toma de la presión en las extremidades inferiores debería formar parte de la práctica médica en los enfermos cardiovasculares, junto con el examen de la tensión braquial, auscultación cardíaca y estudio del fondo del ojo.*

También es útil instruir a enfermos hipertensos en la automedición de su presión arterial, para su mejor control. El enfermo deber medirla tres veces al día, de preferencia por la mañana al levantarse, en el curso de la tarde y al acostarse. Siempre debe tomarse de pie y acostado, y los resultados deberán anotarse fielmente, para así valorar la respuesta del paciente a su tratamiento antihipertensivo.

La *influencia del ortostatismo sobre la tensión arterial*, en un individuo normal, se manifiesta por:

1. Aceleración del pulso no superior a 25 s/min.
2. Aumento o disminución leve de la presión sistólica.
3. Aumento de la presión diastólica, + 5 mm Hg (fig. 3-16).

Son *métodos fundamentales para la valoración de la tensión arterial* el táctil o palpatorio, el auscultatorio y el oscilométrico. Es útil combinarlos midiendo la presión máxima del brazo (radial) y pierna (pedia, retromaleolar interna) por palpa-

[17]La poca atención que suele prestar el médico a la toma de la presión arterial en las piernas dimana del grosor de las partes blandas, en desproporción con la escasa longitud de los manguitos de los aparatos para la toma de tensión. El manguito se arrolla a la pierna de manera que su extremo distal quede inmediatamente encima de los maléolos. La campana del fonendoscopio se aplica sobre la parte anterior del tobillo, guiándonos por la palpación del pulso de la pedia. En cierto número de sujetos sanos (10 %), este vaso no se alcanza ni oye.

© MASSON, S.A. Fotocopiar sin autorización es un delito.

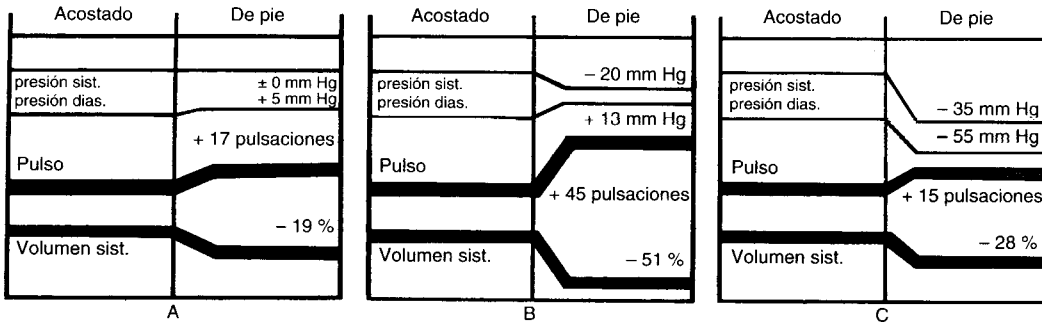


**Fig. 3-16.** A) Regulación circulatoria normal. B) Disregulación hiperdiastólica. C) Disregulación hipodiastólica.

ción, y la mínima por auscultación (humeral), o por ésta u oscilometría en la pierna:

1. *Método táctil o palpatorio* (Riva-Rocci y Ehret). Se insufla el brazal aplicado por encima del codo (brazo) o maléolo (pierna), hasta que el pulso radial o pedio desaparecen (presión supramáxima). Luego se deja salir aire poco a poco hasta que aquéllos reaparecen, momento que señala la presión sistólica o máxima (Mx). Entonces, mediante palpación de la humeral (debajo del borde interno del bíceps o de su tendón, o también en su contacto íntimo) o la retromaleolar interna, se continúa la descompresión del brazal, percibiéndose de esta forma un latido cada vez más intenso y vibrante hasta un máximo, a partir del cual desciende más o menos bruscamente la intensidad del latido, resalte palpatorio que corresponde a la presión mínima o diastólica (Mn).

2. *Método auscultatorio* (Korotkov). Procediendo como en el método palpatorio, se sustituye la palpación por la auscultación con un fonendoscopio aplicado sobre la humeral o la retromaleolar. Insuflado el brazal hasta que no se perciban los latidos (presión supramáxima), se descomprime progresivamente hasta oír la primera pulsación (Mx); continuando la descompresión, las pulsaciones aumentan de intensidad, se hacen más secas y a veces soplantes, hasta que bruscamente disminuyen (Mn).

El registro de la presión con este método permite comprobar, sobre todo en hipertensos, un fenómeno conocido como *trou auscultatoire* o «laguna auscultatoria». Consiste en que comprimida la arteria humeral hasta la oclusión, se la descomprime gradualmente, hasta que se escuchan tonos que indican la máxima, luego tonos más fuertes y, a continuación, un silencio que da la impresión de haberse rebasado la presión mínima; descomprimiendo más, se escuchan nuevos tonos y después la mínima verdadera. En otras palabras, hay una zona por encima de las grandes oscilaciones en que la arteria pulsa pero no da fenómenos sonoros.

En la práctica, esta causa de error puede ser eliminada si la medida auscultatoria de la presión arterial es ayudada por la palpación simultánea del pulso arterial, el cual persiste durante el intervalo en que desaparecen los tonos auscultatorios.

En la respiración profunda, se produce una evidente reducción de las vibraciones acústicas debidas a los tonos arteriales; si el sujeto continúa intencionalmente una respiración profunda, se produce un vacío auscultatorio, cuya causa es la reducción del flujo sanguíneo en el brazo.

3. *Método oscilométrico.* Requiere un aparato provisto de oscilógrafo (tipo Pachon, von Recklinghausen, Iacoël, etc.). Con el método oscilométrico se puede medir la Mx, la Mn y la PE, insuflando hasta que no oscila la aguja o hasta que no se perciba el latido arterial o pedio, se descomprime progresivamente, observando bien cada 5-10 mm Hg si se mueve la aguja oscilométrica, y procurando no descomprimir y conectar el oscilómetro simultáneamente.

Se da como oscilación suficiente para la Mx, la que alcanza la amplitud de una división grande de la escala oscilométrica o, en el caso de aparecer varias de la misma amplitud (supramáximas), cuando aumenta. Continuando la descompresión, las oscilaciones van siendo cada vez mayores hasta una máxima o una meseta de oscilaciones máximas; aquélla o el punto medio de éstas corresponde a la PE. Descomprimiendo todavía más, va reduciéndose paralelamente la amplitud de las oscilaciones hasta llegar a una fase en la que no se modifican; la primera de ellas representa la Mn.

*La mayoría de los clínicos aconsejan recurrir al método auscultatorio ayudado por la palpación simultánea del pulso arterial.*

Las cifras normales de la tensión arterial varían con el sexo (algo superior en el masculino al principio; a partir de los 45 años se invierten los términos), raza (menor tensión en los orientales), constitución (inferior en los asténicos que en los pícnicos; se ha descrito un tipo constitucional pletórico, hipertenso, característico; bajo, fornido, faz rubicunda, con cuello corto y tendencia a la obesidad y a accidentes vasculares), herencia ligada al sexo (la incidencia de hipertensión es mucho mayor en hermanos del mismo sexo que en los de sexo opuesto) y edad.

En los *niños* (es obligado el empleo de manguitos pediátricos), la Mx es de 40-60 mm Hg al nacer, de 80 al año, de 80-90 a los 10 años y de 110 mm Hg a los 15 años; la Mn no rebasa los 60-80 mm Hg.

Para los adultos, se han establecido como valor límite normal las cifras de 140/90 mm Hg en condiciones basales y de 160/95 mm Hg en tomas «casuales» no basales; en los ancianos (a partir de los 65 años en el hombre y de 70 en la mujer) con sistema vascular rígido aumenta la presión sistólica, con una diastólica normal o ligeramente reducida y gran diferencia.

Las denominadas *fórmulas tensiométricas* son los esquemas prácticos que se consiguen con los datos que se han obtenido durante la toma de la presión arterial:

1. *Fórmula normal.* Las cifras tensionales guardan relación con la edad y sexo del sujeto examinado. No pasan de los 160/90 mm Hg hasta los 60 años; a partir de esta edad pueden ser mayores sin significado patológico.

La presión diferencial es, aproximadamente, un tercio de la máxima (40-60 mm Hg), y la presión media o eficaz equivale a la mitad de la presión máxima más 2-3, siendo en 20-30 mm Hg superior a la mínima o diastólica.

La presión sistólica a nivel de la pedia supera a la humeral en 20-40 mm Hg, siendo la diastólica o mínima igual en ambos vasos (fig. 3-17).

2. *Hipertensión sistólica aislada.* Por aumento del volumen sistólico de expulsión ventricular o por disminución de la elasticidad de los grandes vasos. Se observa en:

*a) Hipertiroidismo.* El aumento del volumen-minuto en esta afección es consecuencia de la taquicardia; lo propio ocurre en los estados emotivos en sujetos con simpaticotonía.

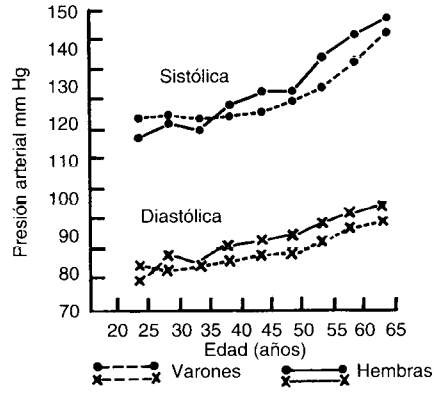


**Fig. 3-17.** Variaciones fisiológicas de la presión arterial sistémica en función de la edad y sexo. (Según Hamilton Pickering Robert Sowny.)

*b) Fiebre.* Produce la misma situación hemodinámica que el hipertiroidismo.

*c) Bloqueo auriculoventricular completo.* Aquí la frecuencia cardíaca es baja, pero el llenado diastólico de cada contracción ventricular es muy grande.

*d) Fístulas arteriovenosas.* La hipertensión sistólica es producida por el aumento del volumen sanguíneo y del volumen-minuto correspondiente.

*e) Conducto arterioso persistente.* La presión diferencial es más acentuada por la caída de la presión diastólica; esta última disminuye con el esfuerzo (prueba de Böhn).

*f) Insuficiencia aórtica.* El aumento del llenado diastólico determina en esta enfermedad la elevación de la presión sistólica; la diastólica es muy baja (incluso cero) con la diferencial muy amplia.

*g) Arteriosclerosis.* Por rigidez de los grandes vasos y arteriolas, los cuales han perdido el papel de reservorio de volumen y presión que normalmente poseen, para hacer progresar la sangre durante la diástole.

*h) Después de grandes esfuerzos.* En las personas sanas, hay un aumento de la presión arterial sistólica (como mínimo del 10 % en relación con los valores basales), con disminución de la mínima hasta 50 mm Hg.

3. *Hipertensión diastólica aislada.* Se presenta de manera transitoria en:

© MASSON, S.A. Fotocopiar sin autorización es un delito.

*a)* Individuos con *notable reactividad del sistema vascular* en los momentos de tensión psíquica o sobreesfuerzos.

*b)* En los hipertensos (primarios o secundarios) o en los cardiópatas normotensos durante las *fases de insuficiencia cardíaca congestivovenosa.* Por aumento de las resistencias periféricas; dado que coincide, en el primer caso, con una caída importante de la presión sistólica, hablamos de hipertensión decapitada. La caída de la tensión máxima con aumento mayor o menor de la mínima y consiguiente reducción de la presión diferencial es el dato más conspicuo (el SOS o signo de alarma) de un corazón que claudica. Con el tratamiento, los valores de las presiones máxima y mínima se separan y aumenta la presión diferencial.

Cualquier ascenso de la tensión arterial diastólica que supere los 90 mm Hg, aun cuando pasajero, ocurrido durante las edades joven y mediana de la vida, debe ser interpretado como un «toque de alarma», pues a partir de este instante puede contarse con un aumento posterior de la tensión arterial.

4. *Hipertensión sistodiastólica.* Cuando el miocardio es eficiente, la elevación de la presión diastólica por incremento de las resistencias periféricas acarrea una subida paralela y concomitante de la presión sistólica para la adecuada perfusión de los órganos.

Según su relación mutua, se distinguen tres formas:

*a) Equilibrada.* El esfuerzo sistólico que hizo subir la máxima representa una reacción del corazón a la resistencia periférica que eleva la mínima. Las cifras de ambas guardan la relación normal de (la mínima equivale a la mitad de la máxima), más 1-2.

*b) Desequilibrada por predominio de la mínima.* El aumento de la máxima es menor en relación al de la mínima. Indica fallo cardíaco en el curso de una hipertensión por resistencias periféricas aumentadas.

*c) Desequilibrada en favor de la máxima.* Es propia de los hipertensos neurotónicos, arteriosclerosis con eretismo cardíaco o hipertensión de la menopausia. La presión diferencial está aumentada.

La hipertensión sistodiastólica puede ser *permanente o paroxística*[18]. Esta última aparece en forma de accesos normotensos o hipotensos y afecta las presiones sistólica y diastólica con frecuente predominio de la primera. Puede durar minutos, muchas horas e incluso varios días. Al remitir el cuadro, la tensión arterial adquiere su valor inicial. La sintomatología clínica es muy variada; desde trastornos muy leves (cefaleas pulsátiles, nucalgia, estado vertiginoso, zumbidos de oído, anomalías de la visión, palpitaciones, trastornos estenocárdicos, etc.) hasta la insuficiencia aguda cardíaca, convulsiones, infartos cardíaco o cerebral e incluso del *exitus letalis.*

La *génesis de las crisis tensionales hipertensivas* puede ser:

*a) Hormonal.* Feocromocitoma y feocromoblastoma, hiperplasia de la medula suprarrenal, toxicosis gravídica, climaterio, tirotoxicosis, etc.

*b) Neurógena.* Insuficiencia cerebral vascular vertebrobasilar, encefalitis, tumores del tercer ventrículo, por lisis transversa de la medula espinal por encima de T5, siringomielia, tabes (crisis vasomotoras de Pal), polirradiculoneuritis (estimulación simpática por un exceso de noradrenalina), intensos estímulos dolorosos, sobrecargas emocionales intensas y repentinas (hipertensión de situación).

La compresión bilateral del globo ocular en sujetos con prevalente orientación simpaticomimética puede ser causa de hipertensión y taquicardia.

*c) Cardiovascular.* Corazón hipercinético, angitis, esfuerzos (el esfuerzo muscular y las alteraciones hemodinámicas propias del coito y del or-

---

[18]Según su etiología, la hipertensión permanente se clasifica en *primaria y secundaria* a procesos renales unilaterales o bilaterales; procesos endocrinos (3,2 %); neurógenos (0,8 %); cardiovasculares (coartación aórtica, policitemia vera), etc.

Según su forma evolutiva, se consideran:

1. *Hipertensión simple.* Asintomática. Los niveles de la presión diastólica no suelen ser altos. Este período de latencia suele durar unos 10 años.

2. *Hipertensión complicada.* El aumento tensional ha repercutido sobre órganos vitales (corazón, cerebro, riñón, retina) en grado variable. La fibrosis arterial con hiperplasia elástica de la íntima es la lesión más característica de esta sobrecarga mecánica.

3. *Hipertensión acelerada o maligna.* Puede ser primitiva o seguir a una forma primaria benigna. Sus características son la hipertensión diastólica fija por encima de 130 mm Hg, afectación renal acelerada y progresiva con signos de insuficiencia y uremia (cefalea intensa, anorexia, náuseas y vómitos, somnolencia y, al final, excitación, delirio, disnea y pericarditis seca), edema papilar y hemorragias retinianas con disminución acentuada de la agudeza visual. La muerte sobreviene pronto por uremia. El signo anatomopatológico que define esta fase es la necrosis arteriolar fibrinoide.

gasmo pueden motivar accesos tensionales bruscos de 100-160 mm Hg y aun más; ello, junto con el aumento de la frecuencia del pulso, explica el riesgo, en abuso que no en buen uso, de tal acto en ancianos con taras cardiovasculares), bloqueo cardíaco intermitente, supresión brusca de fármacos antihipertensivos.

En casi el 5-10 % de los pacientes con un infarto de miocardio aparece, después de su padecimiento, una elevación de la tensión arterial, que puede alcanzar, en un breve lapso, valores considerables (exceso de catecolaminas), etc.

*d) Nefrógena.* Ptosis renal, glomerulonefritis difusa y necrosis tubular aguda.

*e) Metabólica y tóxica.* Porfiria aguda, síndrome carcinoide (serotonina), intoxicaciones por el plomo (acción vascular y central), talio (aumento del tono simpático), óxido de carbono (áreas vasomotoras), enfermedad del queso (en los sujetos tratados con inhibidores de la monoaminooxidasa [IMAO]); el factor que desencadena las crisis hipertensivas es la tiramina existente en el queso, sustancia que normalmente es metabolizada por la monoaminooxidasa presente en el intestino y el hígado; por bloqueo de esta enzima, la tiramina es absorbida en cantidades mayores y libera noradrenalina en las terminaciones nerviosas simpáticas, por cuanto es un simpaticomimético, con lo cual se inicia la crisis hipertensiva; las crisis hipertensivas aparecen, por lo general, de una a cuatro horas después de haberse ingerido el queso; los aumentos paroxísticos de la tensión arterial pueden ser de gran intensidad, alcanzar valores no mensurables de más de 300 mm Hg de presión sistólica y determinar hemorragias cerebrales y *exitus letalis*. No existe ninguna relación directa entre la duración del tratamiento con los IMAO, así como la cantidad de queso ingerido y la aparición de las crisis hipertensivas. También aparecen crisis hipertensivas en los pacientes tratados con IMAO no sólo después de la ingestión de queso, sino después de la de carne cocida en marmita cuyas paredes se han revestido de una masa de pan fermentado (Sturm), así como después del tratamiento adicional con pequeñas dosis de simpaticomiméticos, puesto que la acción de estos medicamentos después del tratamiento previo con IMAO es potenciada a consecuencia de la metabolización alterada por ellos de la noradrenalina y la adrenalina.

*f) Diversa.* Alergia, adrenalina, aminas simpaticomiméticas (en sujetos hipersensibles), emociones, intervenciones quirúrgicas (liberación de catecolaminas), etc.

5. *Hipertensión braquial aislada.* Es propia de la coartación ístmica de la aorta. Esta anomalía tensional se acompaña de un evidente retardo del pulso femoral o pedio respecto al radial. En la obliteración crónica de la bifurcación aórtica *(síndrome de Leriche)* la tensión normal o ligeramente elevada del brazo contrasta con la falta de pulsabilidad e hipotensión de las arterias de las piernas.

6. *Hipertensión crural aislada.* Se señala en la insuficiencia aórtica (signo de Hill-Flack), con diferencias de 40 hasta 150 mm Hg (si aparece fallo cardíaco esta diferencia disminuye); en los hipertensos esclerosos, pero no en los hipertensos puros; en la aortitis abdominal; en el síndrome de Takayasu, con obliteración de los troncos supraaórticos; en casos de gestación avanzada, y en algunos sujetos hipertiroideos.

7. *Anisosfigmia braquial.* Es normal una leve diferencia a favor del brazo derecho (no superior a 20-30 mm Hg) por el desigual desarrollo de las partes blandas. Es acentuada *(pulsus differens)* en casos de anomalías congénitas o adquiridas (placas ateromatosas, trombosis) de las arterias subclavia o humeral; aneurismas del cayado aórtico o tronco braquiocefálico; coartación aórtica atípica, si interesa el origen de la arteria subclavia; disfagia lusoria (nacimiento a la izquierda de la arteria subclavia derecha); compresión por tumores intratorácicos mediastínicos; hemiplejías con cifras más altas o más bajas en el lado paralizado.

Se han señalado diferencias transitorias en las crisis anginosas, en el infarto de miocardio (espasmo arterial); en el síndrome de la fosa supraclavicular (o de la entrada torácica) el pulso del lado afecto disminuye al girar la cabeza hacia el otro lado («maniobra de Adson», más patente si el sujeto hace una inspiración profunda y mantiene el cuello en extensión) o comprimiendo la fosa supraclavicular; otras veces, al levantar los brazos o presionar los hombros hacia atrás y abajo con el sujeto en la posición militar de firmes.

8. *Hipotensión arterial.* Las tensiones máxima y diastólica se encuentran por debajo de los límites mínimos, estimados en 90/50 mm Hg.

La hipotensión se clasifica en:

*a) Primaria o esencial.* De etiología desconocida, se encuentra en el 25-30 % de la población. Es frecuente en asténicos (predominio femenino) neurodistónicos. Las molestias pueden ser mínimas o nulas; cuando no ocurre así, hablamos de

© MASSON, S.A. Fotocopiar sin autorización es un delito.

un complejo sintomático hipotónico. Los pacientes tienen un tono vital bajo, con lasitud general, fatiga fácil (en especial por la mañana) y dificultad para concentrarse en sus labores cotidianas. En lo que se refiere a la cabeza, acusan sensación de vacuidad y vértigos (sobre todo en los cambios bruscos de posición), obnubilación, acufenos, enturbiamiento de la vista y centelleos, bostezos irreprimibles, etc.; al tracto gastrointestinal, presentan inapetencia, náuseas, eructos o regüeldos, meteorismo, discinesias de las vías biliares, etc. Son frecuentes fenómenos vasomotores (enrojecimiento y palidez súbitas), crisis diaforéticas (en todo el cuerpo o sólo en las partes distales frías), palpitaciones con extrasístoles o sin ellas aisladas, molestias estenocárdicas con irradiación al brazo izquierdo. Gran inquietud interna y aumento de la irritabilidad, con cuadros depresivos graves después de muchos años de evolución. Estos sujetos suelen vivir mucho, por cuanto son víctimas poco propicias de enfermedades cardiovasculares y renales.

*b) Secundaria.* Se observa en enfermedades endocrinas (de Addison, Sheehan, Klinefelter, etc.); cardiopatías orgánicas (estenosis mitral, aórtica, pulmonar, miocarditis y pericarditis, angina de pecho, infarto de miocardio, arteriosclerosis, arritmias, etc.); afecciones pulmonares, sobre todo crónicas (enfisema, esclerosis pulmonar, tuberculosis, embolismo pulmonar, *cor pulmonale*, etc.); infecciones agudas con *shock* por bacterias o sus toxinas; accesos vasovagales que acompañan al estrés; compresión del seno carotídeo, hipocloremia, etc.

*c) Ortostática.* Aparece con el sujeto sentado o de pie, nunca acostado. Es consecuencia del estancamiento de la sangre en las partes declives del cuerpo, por el fallo de los mecanismos de compensación. Los trastornos son más acentuados durante la mañana y se atenúan en el curso de la jornada.

En el *comportamiento de la presión diastólica,* distinguiremos:

1. *Disregulación hiperdiastólica* (disregulación hipotónica de Schellong, hipotensión ortostática con reflejos vasomotores conservados). Se puede observar una caída de la presión máxima, elevación de la mínima, pinzamiento notable de la presión diferencial y, asimismo, taquicardia acentuada.

Estas modificaciones son consecuencia de las reacciones de contrarregulación que intentan compensar el almacenamiento de la sangre en la periferia, anormalmente dilatada (pacientes con extensas varicosidades, embarazo), o bien con un tono vasomotor deficitario (convalecencia, postoperatorio, etc.). El flujo sistólico está muy disminuido, lo cual es un fenómeno muy característico (v. fig. 3-16 B).

2. *Disregulación hipodiastólica* (forma hipodinámica de Schellong, hipotensión ortostática con ausencia o deficiencia de reflejos vasomotores). Fallan los mecanismos de regulación periférica; es decir, falta de vasoconstricción arterial o mecanismo de contrarregulación, que se opone al estancamiento de la sangre en la periferia vascular. Esta forma se caracteriza por la caída ortostática de las presiones sistólica y diastólica, y el notable aumento de la frecuencia del pulso. Es bastante más rara que la forma hiperdiastólica y se acompaña con una gran frecuencia de síncope postural (v. fig. 3-16 C).

Cuando la reducción de los volúmenes sistólico y diastólico, a consecuencia del ortostatismo, llega a un cierto límite, se produce el llamado «colapso postural u ortostático», con intensa taquicardia (rara vez bradicardia) y estado de precolapso o colapso verdadero.

La *metódica de exploración para clasificar la hipertensión arterial* (premisa indispensable para su correcto tratamiento) precisa de una exploración exhaustiva que comprende:

1. *Exploración física completa.* De todos los aparatos o sistemas con especial hincapié en el cardiovascular y renal. Se comprobarán las cifras tensionales en las cuatro extremidades (posible diferencia entre ambas humerales; hipertensión braquial con cifras bajas en las piernas [coartación aórtica]), sin olvidar el fondo del ojo y la práctica de un electrocardiograma.

2. *Examen radiológico.* Radiografía del corazón y grandes vasos para definir la repercusión de la hipertensión arterial (aumento de las cavidades izquierdas) o aclarar su etiología (impresión de las arterias costales en la coartación aórtica); simple del abdomen, calcificaciones (litiasis, nefrosclerosis), ocupación celda renal (tumor); pielografías descendentes o ascendentes; cistografía simple (retención por una próstata aumentada) y posmiccional (seriada si existe reflujo ureterovesical, causa de algunos tipos de hipertensión renal); ecografía y TAC abdominales (tumores suprarrenales); arteriografía renal para definir las alteraciones del árbol vascular.

3. *Exámenes de laboratorio.* Además de los habituales en sangre y orina, utilizados en todos los tipos de hipertensión arterial, existen algunos especiales, como las catecolaminas (adrenalina, noradrenalina) o su derivado el ácido vanilmandélico, fácilmente detectable en la orina (valores normales = 6-10 mg/día) en la sospecha de un feocromocitoma; los esteroides suprarrenales (17-cetosteroides y 17-hidroxicorticoides) persistentemente elevados en el síndrome de Cushing; después de la prueba de estimulación (Thorn), los 17-cetosteroides se elevan sobre la cifra total en el doble o más, y los 17-hidroxicorticoides de tres a siete veces sobre los valores basales; aldosterona, valiosa para diferenciar el hiperaldosteronismo primario (enfermedad de Conn) y estados con hiperaldosteronismo secundario; angiotensina, aumentada en la hipertensión vasculorrenal.

4. *Pruebas de función renal.* Indicadas en todas las hipertensiones de etiología dudosa. Se ha comprobado que la biopsia renal viene señalando su afectación en el 90 % de los casos de hipertensión aparentemente no complicada.

5. *Pruebas de reactividad vascular.* Sirven para fijar el componente neurogénico de la hipertensión arterial en estudio:

*a) Prueba del frío* (Hines; Brown). En el feocromocitoma y en la hipertensión arterial esencial de base neurogénica, cuando se introduce durante 5 min una mano en agua fría, se observa una elevación de más de 20 mm Hg en la presión arterial diastólica, con respecto a las cifras basales.

*b) Prueba postural* (Crampton). Se toma la tensión arterial cada minuto durante 5 min, con el enfermo echado en la mesa de exploración. Se le hace poner de pie y se vuelve a tomar la tensión durante los 5 min siguientes. Después de situarse nuevamente en decúbito, vigílese la posibilidad de un «rebote hipertensivo».

Generalmente, hay un nuevo aumento tensional al ponerse de pie, que se pone más de manifiesto en los hipertensos esenciales; frente a ello, en el 81 % de los enfermos con hipertensión por feocromocitoma o con estenosis de la arteria renal, existe una hipotensión ortostática (el paciente no debe tomar medicación hipotensora alguna que pueda desvirtuar el resultado).

6. *Pruebas farmacológicas.* En la práctica, quedan relegadas al diagnóstico del feocromocitoma.

# ■ MÉTODOS COMPLEMENTARIOS EN EL DIAGNÓSTICO

## ELECTROCARDIOGRAFÍA

La actividad cardíaca da lugar a la producción de unas diferencias de potenciales eléctricos (corriente de acción) que, recogidas por galvanómetros especiales (electrocardiógrafos), quedan registradas en forma gráfica (electrocardiograma [ECG]).

En el ser humano, sólo en escasas ocasiones (intervenciones torácicas) se tiene ocasión de aplicar los electrodos del galvanómero sobre el mismo corazón, por lo que lo hacemos sobre la piel.

Einthoven aconsejó aplicar los electrodos en puntos precisos, fijó tres tipos de conexiones, que se designan con los nombres de derivaciones I, II y III (DI, DII y DIII) *derivaciones clásicas o bipolares:*

1. *Primera derivación* (DI). Mide la diferencia de potencial entre los dos brazos; el electrodo del lado izquierdo está en relación con el polo positivo del galvanómetro, el brazo derecho con el polo negativo.
2. *Segunda derivación* (DII). Mide la diferencia de potencial entre el brazo derecho (polo negativo) y pierna izquierda (polo positivo).
3. *Tercera derivación* (DIII). Mide la diferencia de potencial entre el brazo izquierdo (polo negativo) y la pierna del mismo lado (polo positivo) (fig. 3-18).

Wolferth y Wood han impuesto en clínica las derivaciones monopolares de los miembros y las torácicas (o precordiales), con la ventaja de poder explorar zonas cardíacas hasta entonces mudas al examen eléctrico. Se usan las acordadas por la American Heart Association, cuya nomenclatura es: R, de *right* (derecha), conexión con el brazo derecho; L, de *left* (izquierda), con el brazo izquierdo; F, de *foot* (pie), con la pierna izquierda; C, de *chest* (tórax), con la pared torácica; B, de *back* (espalda), con la espalda.

Para las *derivaciones precordiales* se han fijado seis puntos:

1. *IV espacio intercostal,* sobre el borde esternal derecho.
2. *IV espacio intercostal,* sobre el borde esternal izquierdo.

© MASSON, S.A. Fotocopiar sin autorización es un delito.

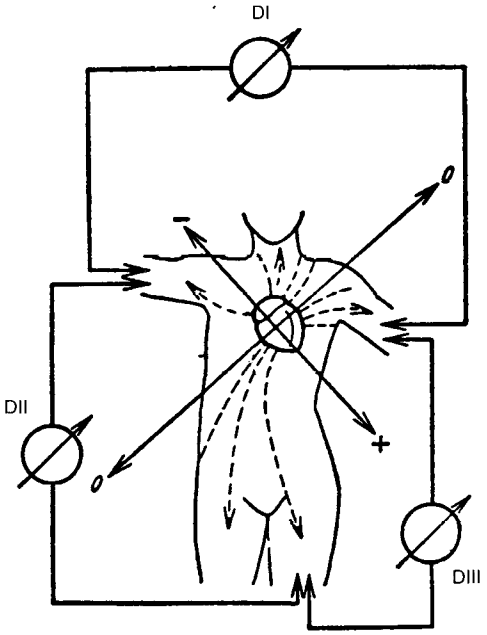


**Fig. 3-18.** Esquema de las tres derivaciones más usuales en el ECG.

3. *En la línea paresternal izquierda,* a mitad de la línea que une el punto 2 con el punto 4.
4. *V espacio intercostal izquierdo,* sobre la línea medioclavicular.
5. *En la línea axilar anterior,* al mismo nivel del punto 4.
6. *En la línea axilar media,* al mismo nivel que los dos puntos anteriores (fig. 3-19).

Se entiende por *derivaciones unipolares o monopolares* (simbolizadas con la inicial V [V = voltaje]) aquellas en que un electrodo, llamado «electrodo explorador», se sitúa en el punto del cuerpo cuyo potencial nos interesa conocer (puntos R [brazo derecho], L [brazo izquierdo], F [pie], puntos precordiales 1, 2, 3, etc.), mientras que el otro (electrodo indiferente) corresponde a un potencial cero. De tal forma conectadas las derivaciones, el electrocardiógrafo sólo registra los potenciales que se originan debajo del electrodo explorador, mientras que las derivaciones clásicas bipolares exploran las diferencias entre los puntos correspondientes a los dos electrodos; así, la derivación I nos señala la diferencia de potencial entre el brazo derecho y el brazo izquierdo; en cambio, la VR (monopolar del brazo derecho) sólo explora los potenciales del brazo derecho. Wilson y Goldberger obtienen dicho electrodo de potencial nulo reuniendo en una sola conexión los tres cables provenientes de las derivaciones de extremidades, basándose en la «ley básica de Kirchoff», según la cual la suma de las tres derivaciones de un campo magnético es igual a cero (fig. 3-20). Wilson coloca en cada conexión de la central terminal una resistencia de 5.000 Ω y Goldberger quita las resistencias y, además, deja libre de la central terminal el cable del brazo que vamos a explorar. Con la técnica de Wilson, recogemos VR, VL, VF, y, con la de Goldberger, aVR, aVL, aVF (a = aumentada) con voltajes superiores en un 50 % a los obtenidos por Wilson. Con esta técnica de central terminal se recogen en clínica las derivaciones monopolares de extremidades VR, VL y VF (Wilson) y aVR, aVL y aVF (Goldberger) y las derivaciones monopolares precordiales V1, V2, V3, V4, V5, V6.

Las *derivaciones bipolares* clásicas de Einthoven (DI, DII, DIII), en su voltaje y forma, son el resultado de la suma algebraica de las monopolares de los miembros:

DI = VL-(-VR); DII = VF-VR; y DIII = VF-VL.

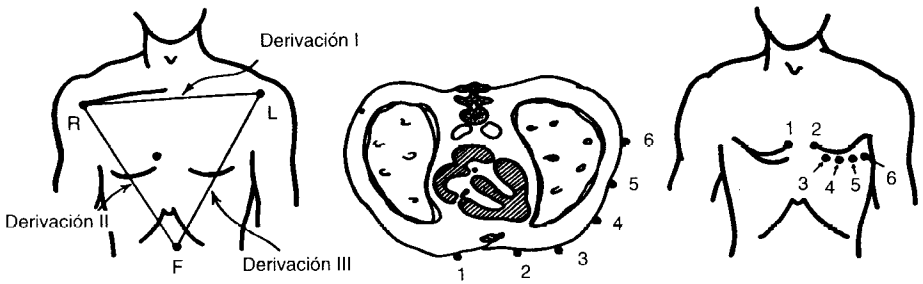


**Fig. 3-19.** Puntos de referencia para las derivaciones precordiales.

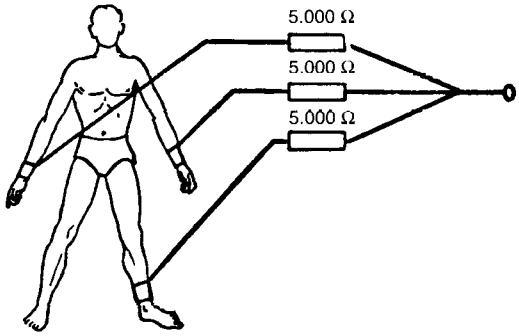


**Fig. 3-20.** Esquema del electrodo de potencial cero, ideado por Wilson y cols.

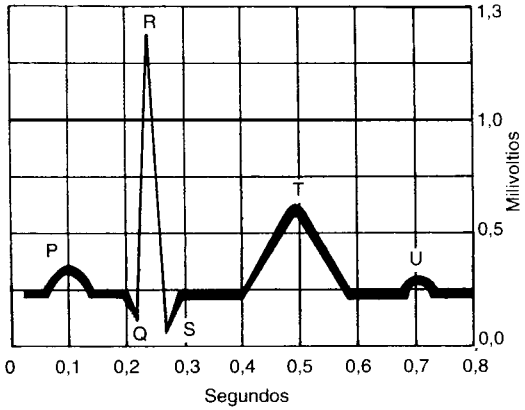


**Fig. 3-21.** Duración y altura de los accidentes del ECG normal.

Las *derivaciones esofágicas* son útiles para el diagnóstico del infarto de la cara posterior y para poner de manifiesto la onda P cuando no se ve bien en los registros clásicos (fibrilación auricular).

En la *electrocardiografía cavitaria* (Lenegre), se utiliza una sonda especial, cuya extremidad va provista de una terminación metálica que desempeña el papel de electrodo. Un conductor aislado, que transcurre en el interior de la sonda, conecta esta pieza con el aparato. Así pueden obtenerse los potenciales eléctricos endocavitarios, cuya morfología varía según la localización del electrodo, lo cual permite situarlo con precisión. Sirve, además, para precisar el curso de los estímulos en las paredes ventriculares, aportando indicaciones sobre los mecanismos de los bloqueos de rama y extrasístoles.

Existe, también, una *electrocardiografía telemétrica* en la que el trazado se obtiene sin que el paciente y el aparato registrador estén unidos por un hilo eléctrico.

## ECG normal

Consta de (fig. 3-21):

1. *Onda P.* Que corresponde a la activación auricular.
2. *Intervalo P-Q* (o P-R). Entre el comienzo de P y el de QRS; señala el tiempo de conducción auriculoventricular (del nódulo sinusal de Keith-Flack hasta el de Aschoff-Tawara); su duración se relaciona con la frecuencia cardíaca; mide entre 0,12 y 0,20 s.
3. *Complejo QRS.* Expresa la activación o despolarización ventricular. Se mide desde su comienzo (Q o R) hasta su final (R o S) y se valora el que presenta mayor duración en cualquiera de las derivaciones; mide entre 0,06-0,10 s[19].
4. *Segmento ST.* Corresponde al período en que el miocardio está contraído, despolarizado, sin actividad eléctrica.
5. *Onda T.* O repolarización ventricular.
6. *Onda «u».* Aparece, a veces, a continuación de T, teniendo poco valor diagnóstico.

El *espacio TP* señala la diástole eléctrica.

El *espacio QT* proporciona el valor cronométrico del ventriculograma completo, complejo rápido QRS y complejo lento ST-T. Comprende, pues, el tiempo de activación más el de recuperación ventriculares y representa la llamada «sístole eléctrica» que, hasta cierto punto, corresponde a la sístole mecánica. Varía con la frecuencia. Valores promedios: 0,40 s en el hombre y 0,44 s en la mujer.

[19]Dentro de la duración global del QRS, se distinguen las parciales de la onda Q (0,03 seg) y del tiempo de deflexión intrinsecoide marcado por el punto en que la rama ascendente R cambia con brusquedad de sentido cayendo a la línea isoeléctrica por llegada del estímulo al epicardio subyacente y al electrodo explorador. Se mide desde el comienzo de la primera onda, ya sea positiva o negativa, del complejo QRS hasta el vértice de la onda R. El ventrículo izquierdo (por su mayor grosor) tiene un tiempo de deflexión mayor que el ventrículo derecho, 0,05 s en las precordiales izquierdas; 0,03 s en las precordiales derechas.

Su estudio permite juzgar sobre el grosor, retardo de activación de un ventrículo y trastornos de conducción por el sistema de His-Tawara.

© MASSON, S.A. Fotocopiar sin autorización es un delito.

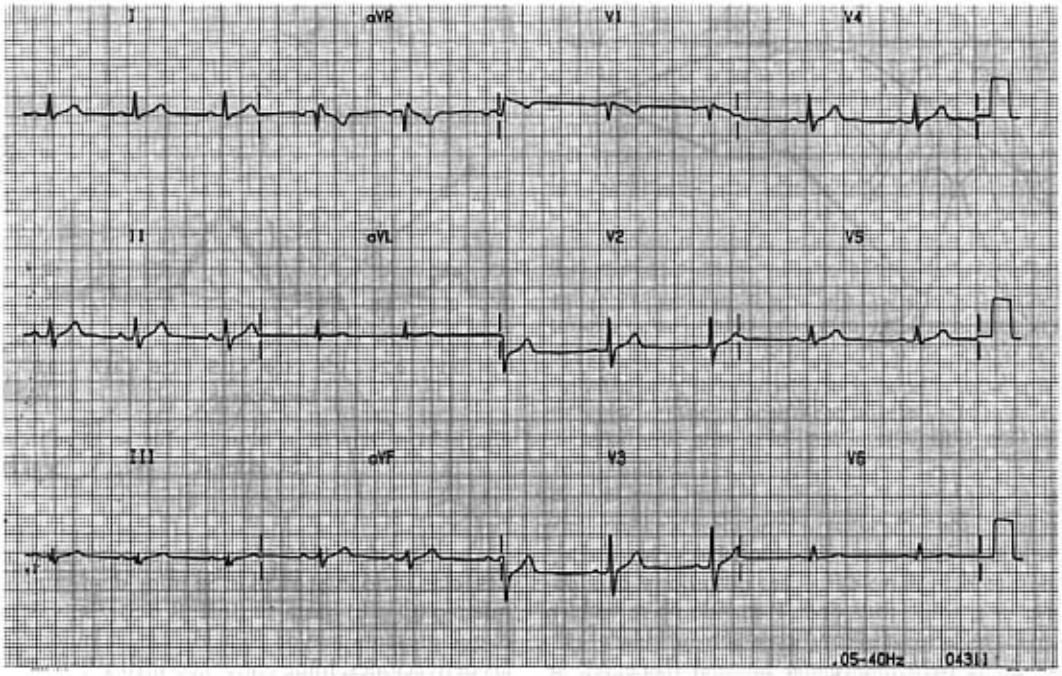


**Fig. 3-22.** ECG normal.

## Forma del ECG normal

Varía según las derivaciones (fig. 3-22); para comprender el motivo, se precisan algunas nociones elementales de bioelectricidad.

La activación celular se acompaña de fenómenos eléctricos. Durante el reposo, la célula tiene la membrana polarizada; esto es, se halla provista de cargas positivas en su superficie externa y aparejadas cargas negativas en su superficie interna, constituyendo cada pareja de cargas de signo contrario un «dipolo».

Si se sitúa un microelectrodo registrador en el interior de esta célula en reposo, éste no señala diferencias de potencial e inscribe una línea isoeléctrica.

Al activar un extremo de esta célula, la membrana se despolariza desapareciendo los dipolos. La parte activada es negativa con respecto a la todavía por activar.

Si se sitúan dos electrodos en la superficie de la célula, uno en la zona aún no excitada (electropositiva) y otro en la que acaba de serlo (electronegativa) se registra una corriente llamada «de acción».

Cuando la célula está enteramente activada o despolarizada, no existen diferencias de potencial entre el interior y el exterior de la célula, ni entre los diferentes puntos de la membrana.

Durante la recuperación o repolarización, reaparecen las cargas positivas en la superficie de la célula, normalmente en el lugar donde comenzó la activación. Entre la parte todavía activada y la repolarizada hay diferencias de potencial (el galvanómetro registra una corriente de sentido contrario a la obtenida en el curso de la despolarización, que cesa cuando la célula queda toda ella repolarizada).

El proceso de recuperación es más lento que el de activación; por tal motivo la onda que corresponde a la fase de despolarización es más acentuada y súbita (onda rápida) que la correspondiente a la repolarización (onda lenta).

Cuando una fibra muscular activada está sumergida en un medio conductor, se observa una distribución de potenciales comparable a la de un dipolo eléctrico orientado con su polo positivo hacia delante en la despolarización (la onda de excitación avanza a lo largo de la célula con la carga positiva en cabeza y la carga negativa en la cola); durante la repolarización ocurre lo con-

trario y la onda avanza con la carga negativa en cabeza y la positiva en la cola[20].

De esta orientación particular del dipolo durante las dos fases de la actividad celular eléctrica, depende del potencial positivo y negativo recogido por un electrodo explorador situado en el medio conductor, cerca de la célula activada.

Imaginemos una fibra muscular (dipolo eléctrico) situada en un medio conductor y excitada por su extremidad izquierda. Los electrodos «exploradores» están situados sobre una circunferencia de 30 en 30° y unidos a la extremidad superior de la cuerda del galvanómetro. Los electrodos indiferentes se hallan en relación con el polo negativo del galvanómetro.

Las variaciones de potencial más importantes son registradas por los electrodos D y D' situados en el eje eléctrico del dipolo; el primero experimenta potenciales positivos (deflexión ascendente), por recoger las cargas primitivas de la onda de activación, y el segundo, potenciales negativos (deflexión descendente) por recoger las cargas negativas de la fibra excitada.

Los otros electrodos registran las deflexiones negativas o positivas, según se encuentren situados en el lado excitado o en el opuesto.

Los que se encuentran cerca de la línea perpendicular al eje eléctrico del dipolo (potencial cero) registran deflexiones mínimas.

Cuando la excitación ha invadido toda la célula, no se observa ninguna diferencia de potencial en el medio conductor; en la fase de su repolarización, el sentido de las deflexiones recogidas por los electrodos se invierte.

Estas nociones tienen su aplicación clínica. El corazón puede considerarse como una pila galvánica que genera potenciales eléctricos, los cuales se distribuyen por el medio interno (medio conductor) y se captan en los puntos donde colocamos los electrodos al objeto de generar las deflexiones del trazado electrocardiográfico.

La excitación cardíaca parte del nódulo sinusal. Los dipolos de activación, con el polo positivo en cabeza y el negativo en la cola, se expanden por la superficie del casquete auricular (como la lluvia sobre un paraguas) y por el septo interauricular; los primeros terminan en el anillo fibroso que separa las aurículas del ventrículo; los segundos alcanzan el nódulo auriculoventricular y, a lo largo de las ramas del fascículo de His, las paredes ventriculares. La resultante eléctrica de todas las propagaciones a lo largo de la aurícula da lugar al «eje eléctrico o vector auricular» (ÂP), que se dirige hacia abajo y a la izquierda.

La activación del ventrículo tiene varios vectores, así, el del tabique interventricular, el más precoz, que se dirige de izquierda a derecha del tabique; el del ventrículo derecho (VD) y el vector ventricular izquierdo (VI), que van, respectivamente, hacia la derecha e izquierda. El vector resultante de toda la activación ventricular (ÂQRS) se dirige hacia abajo y a la izquierda, con una inclinación normal de 45° (fig. 3-23).

Si colocamos un electrodo explorador sobre la superficie torácica derecha (V1-V2), captamos primero las cargas positivas de la suma de los vectores de activación del tabique y del ventrículo derecho (r) y a continuación el vector más amplio de activación del ventrículo izquierdo (S), obteniendo la imagen (o patente) de r/S, básica del ventrículo derecho; si colocamos el electrodo explorador sobre la superficie torácica izquierda (V5-V6), captamos primero las cargas negativas de la suma de los vectores de activación del tabi-

[20]Supongamos un medio conductor homogéneo y de gran extensión donde llegan dos hilos metálicos aislados, próximos y en conexión con los polos de una batería. Las dos extremidades forman un «dipolo eléctrico» con un polo positivo (ánodo) y otro negativo (cátodo). Alrededor del ánodo y del cátodo se crean campos de fuerzas eléctricas positivos y negativos, respectivamente.

Estos campos positivos o negativos pueden ser estudiados por medio de un galvanómetro, situando el electrodo explorador en diversos puntos del medio conductor y el electrodo indiferente en un punto lejano y no influido por los campos de fuerza. Desde el punto de vista práctico, es útil retener que:

1. El campo es simétrico con relación a la línea que pasa perpendicularmente entre las dos cargas del dipolo. Esta línea es isopotencial, con un valor potencial igual a cero.
2. La línea perpendicular a la precedente y que pasa por los dos polos del dipolo (eje eléctrico) es la que experimenta las mayores diferencias de potencial.
3. El potencial del punto donde está situado el electrodo explorador depende del ángulo formado por la línea de derivación (recta que lo une con el centro del dipolo) con la línea que une los dos polos del dipolo (ángulo). Los diferentes puntos equidistantes del dipolo disminuyen de potencial al aumentar este ángulo y alcanzan un valor nulo a los 90° (línea perpendicular al eje eléctrico del dipolo) y máximo a los 0° (línea de derivación coincidente con el eje eléctrico del dipolo).
4. Los dipolos son vectores, esto es, fuerzas dirigidas en el espacio. Tienen una magnitud que depende del momento eléctrico del dipolo, una dirección que es la del eje del diodo (la recta que une las dos cargas) y un sentido señalado por la posición de la carga positiva. Cuando hay varios o muchos dipolos simultáneos, sus vectores se suman y dan un vector resultante que constituye el eje eléctrico del proceso de activación o recuperación. Los vectores se representan mediante flechas. Las sumas de las direcciones de las fuerzas electromotrices del corazón proyectadas en un plano del cuerpo integran el *vectocardiograma*.

© MASSON, S.A. Fotocopiar sin autorización es un delito.

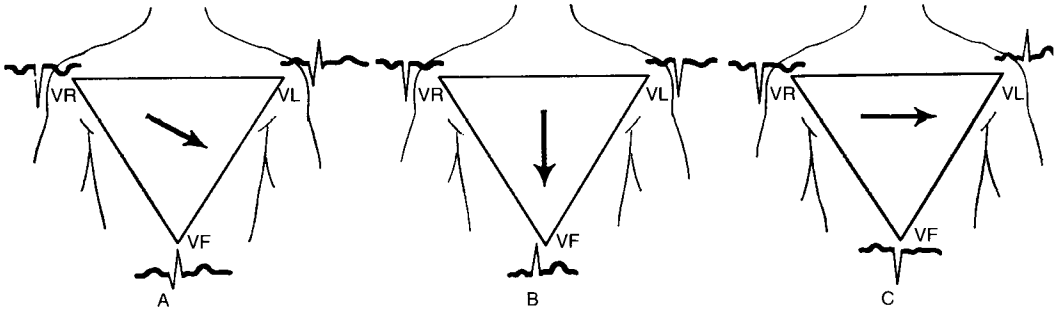


**Fig. 3-23.** Derivaciones monopolares de las extremidades en los cambios axiales de QRS. A) Normal. B) Eje vertical. C) Eje horizontal.

que (q) y del ventrículo derecho, y a continuación se capta una R de gran voltaje por la activación o despolarización del ventrículo izquierdo, obteniendo la imagen (o patente) de qR básica del ventrículo izquierdo. En V3-V4 (zona ecuatorial), se capta la misma masa ventricular derecha que izquierda, R/S.

Todas las derivaciones periféricas (clásicas y monopolares de miembros) exploran el mismo fenómeno eléctrico cardíaco; no existen diferencias esenciales. Lo que cambia es la «línea de derivación». Tomando como ejemplo las monopolares de miembros (VR, VL, VF), vemos que VR presenta todas las ondas negativas porque de ella se aleja tanto el vector auricular como el ventricular; en cambio, VL y VF recogen potenciales positivos, por dirigirse hacia ellas dichos vectores y recogen, por tanto, la forma y voltaje de éstos.

Las derivaciones precordiales se dividen en derechas (V1, V2), izquierdas (V5, V6) e intermedias o ecuatoriales (V3, V4).

## Posición del corazón en el tórax

Puede variar en el sujeto normal, influyendo en la forma del ECG, al poner partes distintas de la superficie cardíaca frente a los puntos inamovibles de las diferentes derivaciones.

Las *variaciones de posición* se operan por la rotación del corazón:

1. *Sobre el eje longitudinal* (de la base a la punta). La rotación puede hacerse en sentido horario (a la izquierda y hacia atrás), con una mayor porción de ventrículo derecho en el plano frontal, o antihorario (de atrás adelante y de izquierda a derecha), con una mayor exposición frontal del ventrículo izquierdo (figs. 3-23 y 3-24)[21].

La rotación en sentido «horario» motiva una traslación de la masa ventricular derecha hacia un plano anterior y lateral izquierdo, dando lugar a que las patentes derechas (r/S), que habitualmente se registran en V1-V2, se capten en V3-V4 e incluso en V5 V6 si la rotación es acentuada; las patentes izquierdas (qR) de V5-V6 se trasladan hacia el plano axilar posterior. En aVR, se pasa de rS a Qr y qR cuanto mayor sea la rotación, representando el voltaje de la R la masa ventricular izquierda que, al ocupar un plano posterior, ofrece las cargas positivas de sus vectores de activación al brazo derecho.

En la rotación «antihoraria», la masa ventricular izquierda se traslada de un plano axilar y posterior a otro más anterior, y aparecen las patentes izquierdas (qR) propias de V5-V6, en V4-V3 e, incluso, V2.

2. *Alrededor de su eje anteroposterior.* El corazón tiende a hacerse horizontal o vertical; en el primer caso (suele coexistir rotación antihoraria) el ventrículo izquierdo se enfrenta a aVL (que recoge electivamente su potencial eléctrico) y se obtiene una patente de qR. En aVF, se registra la patente r/S del ventrículo derecho. En el corazón vertical (suele coexistir con rotación horaria), aVF (que enfrenta la cara diafragmática) recoge los potenciales del ventrículo izquierdo (qR), y aVL la patente de rS. Si el corazón está horizontalizado (qR en aVL) y la punta se ha levantado hacia delante, la aVF recoge también vectores de activación de masa ventricular izquierda, dando patente de qR (corazón horizontalizado con vértice hacia delante).

[21]Si el paciente se halla acostado de espaldas, y un observador mira su corazón desde una región situada por debajo del diafragma, comprobará que la rotación anterior del ventrículo derecho alrededor del eje mayor hace que el mencionado ventrículo se mueva en la misma dirección que siguen las agujas del reloj.

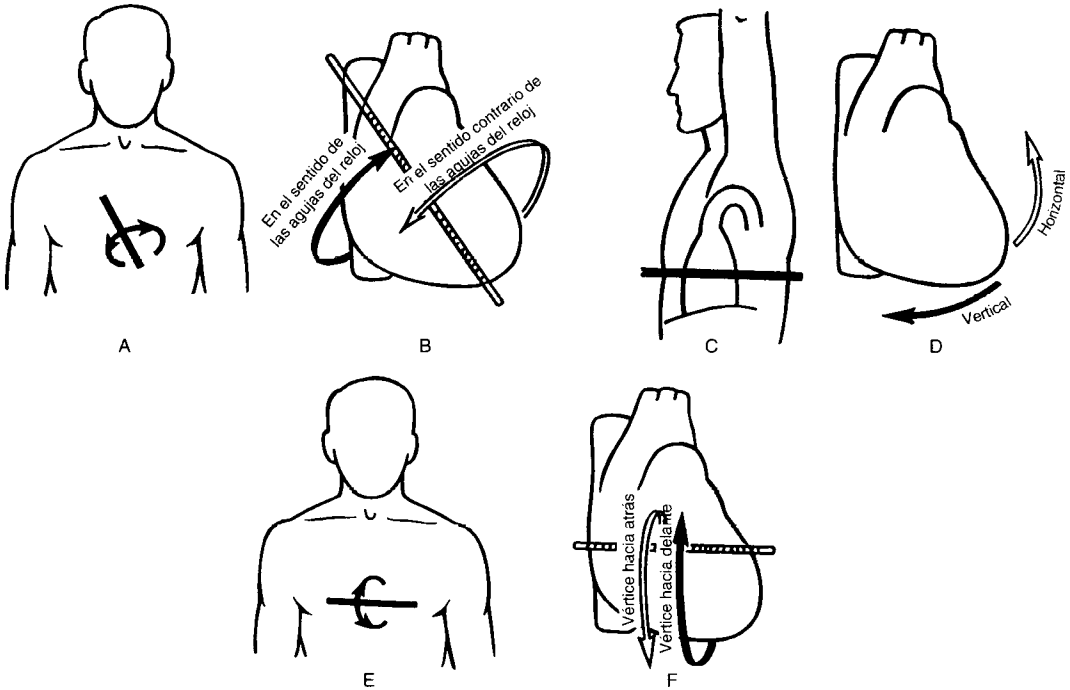


**Fig. 3-24.** A y B) Rotación del corazón alrededor de su eje longitudinal, en sentido horario y antihorario. C y D) Alrededor de su eje anteroposterior. E y F) Alrededor de su eje transversal.

3. *Según el eje transversal* (derecha a izquierda, o viceversa). El vértice o punta puede rotar hacia delante y arriba o hacia atrás y abajo. En el primer caso, aVF presenta un cuadro qR (masa ventricular izquierda); en la rotación hacia atrás, aVF presenta un cuadro rS o RS, por enfrentar masa ventricular derecha o ecuatorial.

Otras posiciones pueden presentarse en condiciones normales o por causas patológicas diversas.

## Alteración de los elementos que integran el ECG

### *Anomalías del complejo auricular*

1. *Onda P.* Pueden referirse a su altura (onda grande, pequeña, aplanada, negativa), forma (apuntada, en meseta, con muescas, bífida, difásica), duración, etc.

Clínicamente, tienen importancia dos tipos de onda P:

*a)* La P *mitralis*, propia del predominio de la aurícula izquierda. Es ancha (0,12 s), binodal en DI-DII y positiva negativa en V1, con una negatividad a veces importante (fig. 3-25).

*b)* La P *pulmonalis*, de alto voltaje en DII (supera los 2,5 mm), DIII, VF y puntiaguda. En V1 se hace positiva o picuda o tiene discreta negatividad terminal. Señala predominio auricular derecho (fig. 3-26).

2. *Intervalo PQ.* Se encuentra alargado (0,2 s, límite máximo normal) en los bloqueos simples auriculoventriculares y acortado (por debajo de 0,10 s, límite mínimo normal) en la extrasistolia auricular y en el síndrome de Wolff-Parkinson-White. El desnivel de PQ se señala en los infartos auriculares. Un desnivel negativo inferior a 1 mm puede deberse a la onda Ta (repolarización auricular).

### *Anomalías del complejo ventricular*

1. *QRS:*

© MASSON, S.A. Fotocopiar sin autorización es un delito.

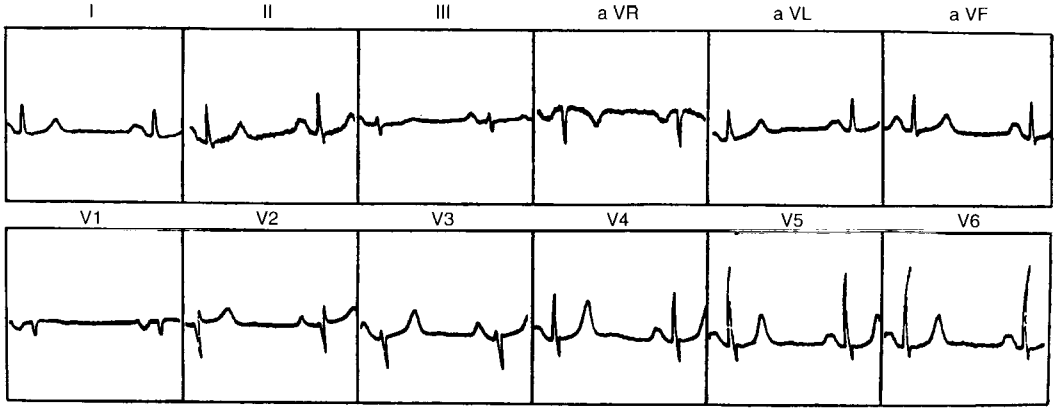


**Fig. 3-25.** Onda P *mitralis*: ancha, de vértice romo y con melladuras.

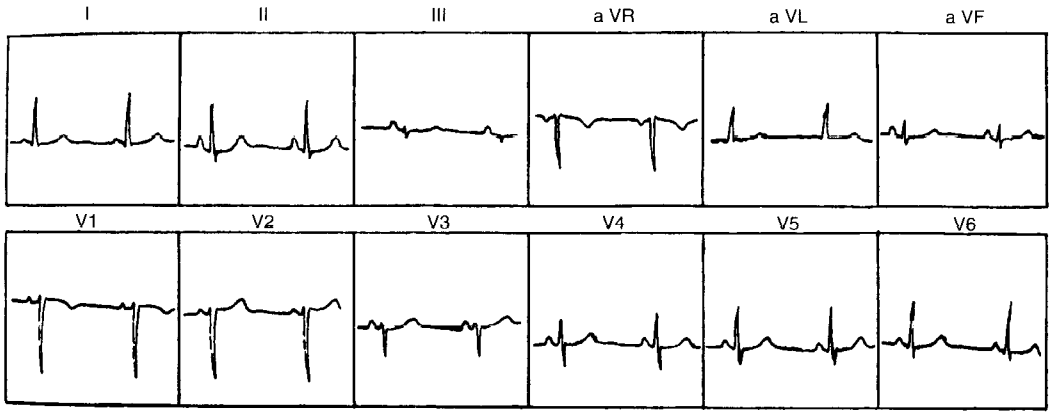


**Fig. 3-26.** Onda P *pulmonalis*: estrecha de base y vértice agudo.

*a) Voltaje.* Se aceptan como límites normales los de 0,6 y 2 mV[22]. Cuando las deflexiones del trazado son, en las tres derivaciones, inferiores a 0,5 o superiores a 2 mV, hablamos de complejo de bajo voltaje y de alto voltaje, respectivamente. Se trata de un hecho patológico. El pequeño voltaje aparece en el mixedema, derrame de pericardio, trastornos extensos del miocardio, enfermedad de Addison, etc.; el aumento de voltaje es corriente en los bloqueos de rama, en las extrasístoles e hipertrofias ventriculares.

*b) Anchura* (normal: 0,1). Su aumento señala trastornos en la conducción intraventricular, como bloqueo de ramas, extrasistolia ventricular, crecimientos ventriculares.

*c) Engrosamiento, ondulaciones y melladuras.* Para que tengan valor patológico se les exigen ciertas condiciones, como que deben presentarse distanciadas de la línea isoeléctrica y en complejos amplios, ya que, en ocasiones, en complejos de poco voltaje (por desviaciones axiles, etc.) pueden presentarse cercanos a la base en corazones normales. También deben presentarse, por lo menos, en dos derivaciones distintas. Una forma especial del complejo ventricular la constituyen las formas trifásicas en M o W con

[22]Milivoltio (mV) es la estandarización universal para juzgar el valor de los complejos. Cuando se indica 1 mV de corriente en el galvanómetro del electrocardiógrafo, la aguja del mismo, en los aparatos de registro directo, se desplaza 1 cm de la línea de base (isoeléctrica), o el haz luminoso en los fotográficos.

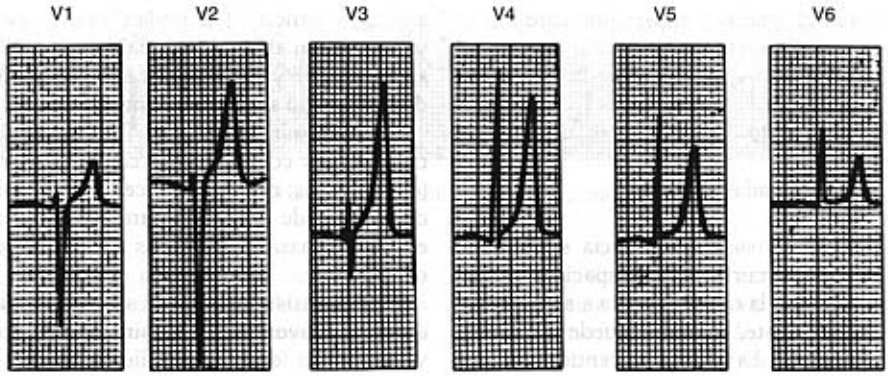


**Fig. 3-27.** Onda T gigante por hiperpotasemia.

amplitud muy disminuida (complejos raquíticos).

*d) Onda Q.* Es pequeña y representa la activación del tabique. Se presenta en V5-V6 y en aVL o aVF, según la posición del corazón. Tiene valor para el diagnóstico de determinados infartos de miocardio. Falta en V5-V6 en los bloqueos de rama izquierda.

*e) Onda S.* Tiene más voltaje normalmente en las derivaciones precordiales (V1-V2) y en los casos de hipertrofia ventricular izquierda; en aVL, V5, V6 y DI puede, en casos de bloqueo de rama derecha, presentar cierto grado de empastamiento y mayor anchura (bloqueo de la S o de Wilson).

3. *Espacio ST.* Este intervalo isoeléctrico, puede desnivelarse (ascenso, descenso) o deformarse en cúpula o cubeta. Los desniveles inferiores a 1 mm no tienen valor. Generalmente, coexiste con anomalías de la onda T. Sus alteraciones más notorias se citan en las intoxicaciones digitálica (descenso de ST y aplanamiento, bifasismo o inversión de T) y quinidínica, extrasistolia, bloqueos intraventriculares, infarto de miocardio, pericarditis en fase aguda, curvas de sobrecarga (por hipertrofia ventricular), corazón pulmonar agudo y algunos procesos infecciosos (reumatismo poliarticular agudo, neumonía aguda, etc.).

4. *Onda T.* Al describir las anormalidades de ST ya hemos insistido sobre algunas de T. Entre las no citadas, describiremos el aumento de la onda T, frecuente en los niños, en el hipertiroidismo, en la hiperpotasemia (fig. 3-27) y vagotonía (fig. 3-28); el aplanamiento de la onda T en el hipotiroidismo, en la pericarditis, en algunas

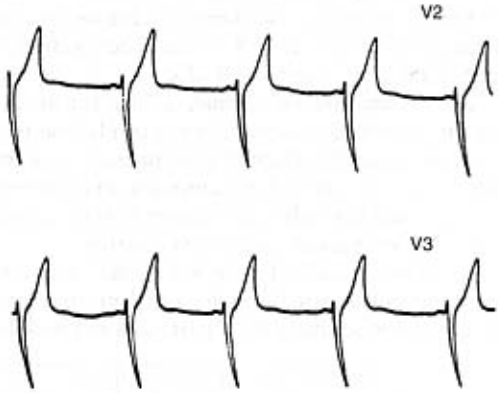


**Fig. 3-28.** Onda T de gran voltaje y picuda por hipervagotonía.

miocarditis, en la miocardiosclerosis y en la hipopotasemia; la onda T difásica que, de no corresponder a las descritas anteriormente con los trastornos de ST, se valora como T plana o negativa. La onda T3 invertida y asimétrica se presenta en los tipos izquierdos y no tiene significación patológica.

## Utilidad práctica del ECC

Radica en su valiosa información sobre los trastornos del ritmo (arritmias) y conducción (bloqueos) cardíacos; sobre la insuficiencia coronaria (prueba de esfuerzo) y existencia, localización y curso evolutivo de los infartos, a los que diferencia de la pericarditis y de todos aquellos procesos que se acompañan de precordialgias. Informa,

© MASSON, S.A. Fotocopiar sin autorización es un delito.

además, sobre el grado de hipertrofia cardíaca y curvas de sobrecarga, etc.

## *Trastornos del ritmo*

Son las denominadas arritmias[23]:

1. *Taquicardia sinusal* (frecuencia superior a 90-100 c/min). Acortamiento del espacio diastólico, lo que hace que la onda P tienda a acercarse a la onda T precedente, a la que puede deformar por superposición. La forma y sentido de los complejos auriculoventriculares son normales, con QT menos ancho. El segmento ST aparece a menudo por debajo de la línea isoeléctrica.

2. *Bradicardia sinusal* (ritmo inferior a 60 c/min). Alargamiento del espacio diastólico. Forma y sentido de los complejos auriculoventriculares normales. Espacio PR o PQ, superior a 0,12 s.

3. *Arritmia sinusal respiratoria.* La frecuencia del ritmo cardíaco guarda relación con la fase respiratoria; se acelera durante la inspiración y se retarda en la espiración. Los complejos auriculoventriculares son normales. Se encuentra en lactantes, jóvenes y adultos con labilidad vegetativa.

4. *Ritmo nodal*[24]. Puede ser nodal superior, nodal inferior o nodal medio. En el primer caso (la activación se inicia en la parte alta del nódulo auriculoventricular), la onda P es negativa en aVF y positiva en aVR; si es nodal inferior, la P es positiva en aVF y negativa en aVR; en el ritmo nodal medio, no se forma la onda P.

5. *Arritmia extrasistólica.* Resulta de la presencia de unas contracciones cardíacas prematuras (extrasístoles) que se producen en cualquier parte del sistema de excitación cardíaco (heterotopia) o en plenas masas musculares auriculares o ventriculares.

Las extrasístoles pueden ser, según su *lugar de origen,* supraventriculares (auriculares, nodales) y ventriculares (derecha, izquierda); *por su forma de presentarse,* ritmadas (alorritmia), agrupadas (en salvas), y *según nazcan o no en el mismo foco,* monotópicas y politópicas.

Se dice que existe una «pausa compensadora completa» (propia de las extrasístoles ventriculares) cuando el intervalo comprendido en la contracción que precede a la extrasístole y la que la sigue es igual al doble del intervalo que separa dos contracciones sinusales, si es menor (extrasístoles auriculares) se habla de «pausa compensadora incompleta».

Cuando la extrasístole se sitúa a igual distancia de las contracciones sinusales que la preceden y siguen se llama «interpolada».

Son tres los elementos que caracterizan toda extrasístole, el *acoplamiento* (que es el intervalo que la extrasístole dista del complejo normal precedente, y se mide por la distancia entre el pico de las R; cuando esta distancia es siempre la misma, se dice que las extrasístoles son de «acoplamiento fijo», y cuando es variable, que son de «acoplamiento deslizante»); la *morfología de los complejos* (depende del lugar de origen del estado de conductibilidad o excitabilidad del miocardio), y la *pausa compensadora* (que es el intervalo comprendido entre la extrasístole y el complejo ventricular normal que le sigue; guarda relación con la activación retrógrada, que llega al nódulo sinusal y lo descarga):

*a) Extrasístoles auriculares.* Onda P prematura y de morfología anormal (dentada, bifásica, negativa). El espacio PR está acortado (tanto más

[23]El ritmo cardíaco normal puede ser alterado, bien por trastornos en la formación de los estímulos, bien porque surjan obstáculos en su conducción.

Los trastornos de la formación de estímulos pueden consistir en que:

1. Aun formándose dichos estímulos normalmente en el seno auricular, se produzcan por exceso (taquicardia sinusal) o por defecto (bradicardia sinusal).
2. Formados en el seno auricular, lo son en forma irregular (arritmia sinusal).
3. Los estímulos no se forman en el nódulo sinusal, sino en otros centros (estimulación heterotópica) que han adquirido el mando del corazón. Surgen entonces contracciones y ritmos ectópicos, como los ritmos nodales, extrasístoles, taquicardia paroxística, aleteo y fibrilación auriculares.

Los trastornos de la conducción del estímulo pueden localizarse:

1. Entre el seno y la aurícula (bloqueo sinoauricular).
2. En el trayecto de aurículas y ventrículos (bloqueos auriculoventriculares).
3. En las ramas o arborización del sistema específico (bloqueos de rama).

[24]Se observa cuando el nódulo sinusal, disminuido su automatismo (vagotonía, digital, quinidina, etc.), alcanza una frecuencia inferior a la propia del nódulo auriculoventricular, por lo que este último entra en juego y asume la regulación del ritmo cardíaco. El ritmo nodal es, pues, «pasivo» y de frecuencia baja, por proceder de un centro inferior al normal; cuando el nódulo auriculoventricular se irrita con automatismo más elevado que el propio del nódulo sinusal, motiva un ritmo nodal «activo», que a veces constituye un tipo particular de taquicardia paroxística.

→

**Fig. 3-29.** Extrasistolia auricular bigeminada.

cuanto más cerca se encuentra el foco heterotópico del nódulo auriculoventricular), con QRS normal. Suele ir seguido de una pausa compensadora incompleta (fig. 3-29).

*b) Extrasístole nodal.* Complejo QRS prematuro, no ensanchado, con onda P invertida y situada inmediatamente antes del complejo QRS (extrasístole nodal superior), durante el mismo mellando la R (extrasístole nodal media) o después (extrasístole nodal inferior). El intervalo PQ está acortado.

*c) Extrasístoles ventriculares.* Son las más frecuentes. El complejo QRS prematuro está ensanchado (0,10 s), a veces mellado, no precedido de onda P y seguido de una onda T ancha y de sentido opuesto a la R. Pueden ser interpoladas, es decir, intercaladas entre dos sístoles normales, sin trastornar el ritmo sinusal, o ir seguidas de una pausa compensadora completa. Si el foco ectópico está situado en el ventrículo derecho, remeda la imagen del bloqueo de rama izquierda; si en el ventrículo izquierdo, el de rama derecha, con la diferencia de que en aquéllas faltan las ondas P, presentes en los bloqueos de rama (fig. 3-30).

Estas extrasístoles ventriculares suelen presentarse aisladas o a intervalos regulares, provocando una «arritmia ritmada» o «alorritmia», como en los casos de ritmo bigeminado (un complejo auriculoventricular normal y una extrasístole [fig. 3-31]), trigeminado (dos sístoles normales y una extrasístole) (fig. 3-32) y cuadrigeminado (cuando a tres sístoles normales sigue una extrasístole). A veces, las extrasístoles son más frecuentes que las contracciones normales; así, si a una contracción normal siguen dos extrasístoles, hablamos de ritmo trigemelar; si tres, cuadrigemelar. Las «extrasístoles en salvas», o agrupación de ex-

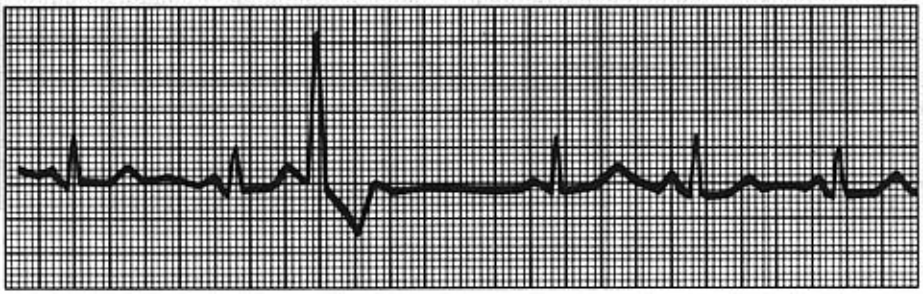

**Fig. 3-30.** Extrasistolia ventricular aislada.

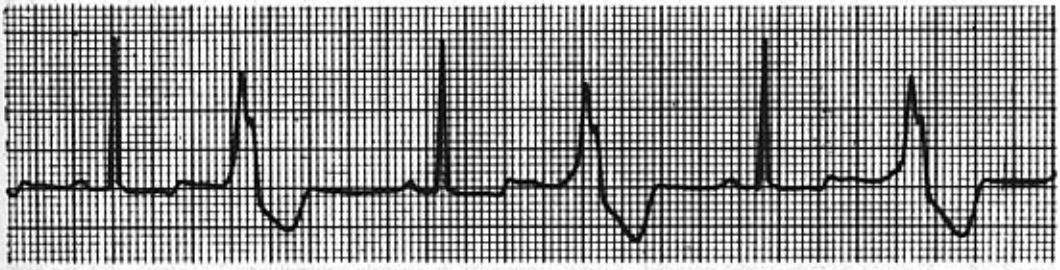

**Fig. 3-31.** Extrasistolia ventricular bigeminada en un enfermo no digitalizado.

© MASSON, S.A. Fotocopiar sin autorización es un delito.

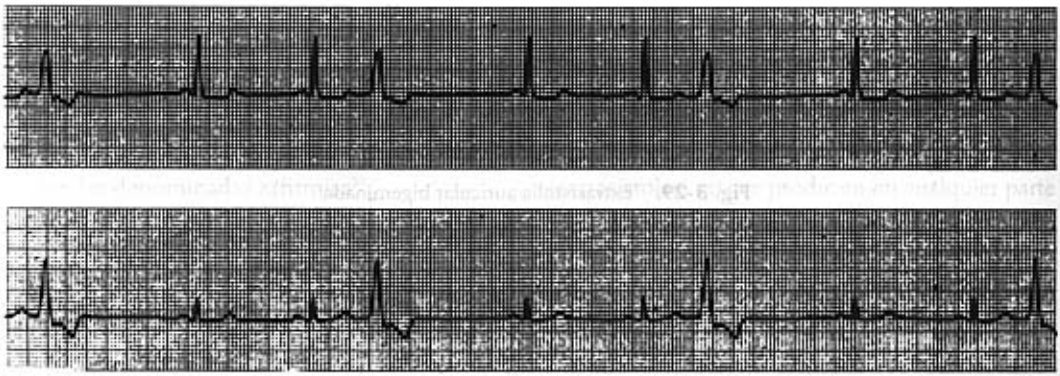

**Fig. 3-32.** Extrasistolia ventricular ritmada; dos complejos ventriculares sinusales y una extrasístole (ritmo trigeminado).

trasístoles consecutivas, constituyen un esbozo de taquicardia paroxística. Las extrasístoles monotópicas tienen la misma forma, sentido y acoplamiento en una misma derivación, las de focos múltiples son, por el contrario, de forma, sentido y acoplamiento distintos, leídas en la misma derivación (fig. 3-33).

*d) Taquicardias paroxísticas.* Son crisis de taquicardia (frecuencia superior a 180 s/min) de aparición y desaparición súbitas. Son de origen heterotópico y pueden ser supraventriculares (auricular, nodal) y ventriculares.

En la supraventricular, la frecuencia es regular y varía entre 180-200 s/min; las ondas P están

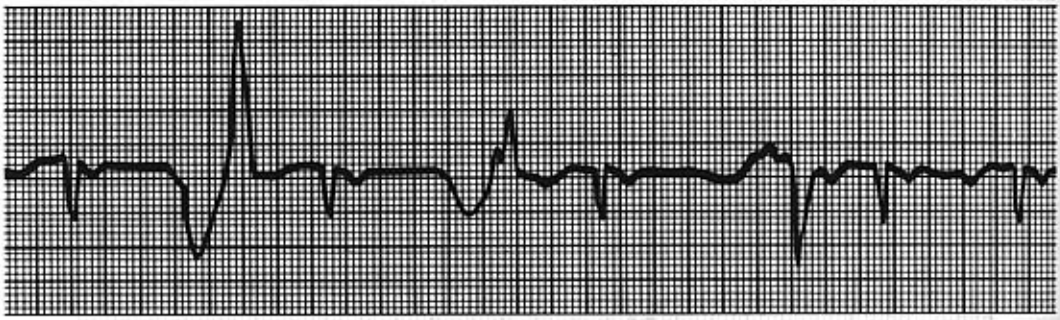

**Fig. 3-33.** Extrasistolia ventricular de focos múltiples.

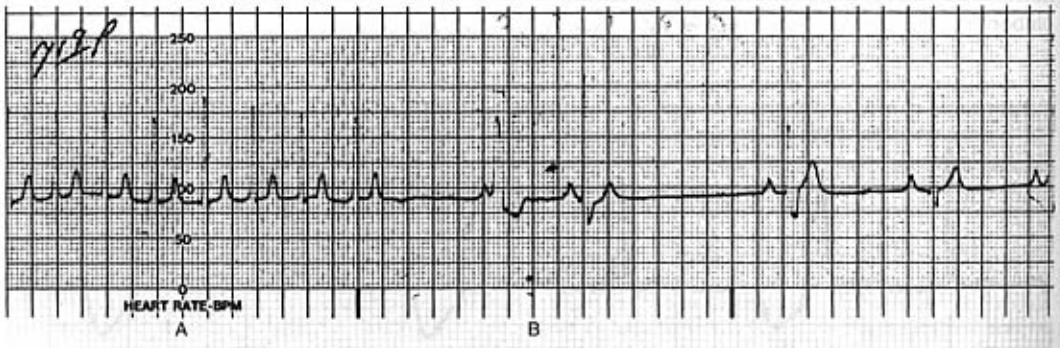


**Fig. 3-34.** A) Brote de taquicardia paroxística supraventricular, frecuencia ventricular a 180 s/min. B) Cese de la taquicardia.

aplanadas o disimuladas en la onda T que le precede; el complejo QRS es normal, al menos al comienzo de la crisis (fig. 3-34). La discriminación entre los tipos auricular y nodal es, a veces, difícil y no tiene importancia práctica.

En la ventricular se suceden, casi siempre de manera regular, complejos ventriculares atípicos del tipo de las ya citadas extrasístoles ventriculares, ya sean de forma y sentido iguales (taquicardia paroxística ventricular monomorfa) o de forma, sentido y tamaño diferentes (taquicardia paroxística ventricular polimorfa); las ondas P (cuya frecuencia es independiente de la taquicardia ventricular) son difíciles de reconocer, aun buscándolas con cuidado; su identificación asegura el diagnóstico.

*e) Fibrilación y aleteo (flúter) auricular*[25]. En la fibrilación faltan la ondas P, reemplazadas, en una o muchas derivaciones, por una serie ininterrumpida de pequeñas y rápidas ondas irregulares (400-600/min) en su forma, amplitud y duración (ondas F,F,F) que corresponden a la actividad fibrilatoria auricular. El ritmo ventricular es en absoluto irregular *(arritmia completa)*, con complejos QRS normales, si la conducción intraventricular no se encuentra alterada (fig. 3-35).

En el aleteo (flúter) auricular (sobre todo visible en V1-V2) hay una sucesión rápida de ondas FF (unas 300/min), regulares en su forma, amplitud y duración (fig. 3-36), con complejos ventriculares normales (por ser el estímulo supraventricular), con una frecuencia variable según pasen todos los estímulos auriculares al ventrículo (*taquicardia paroxística* por flúter 1/1) o sólo en parte, por bloqueo funcional del fascículo de His, con frecuencia del pulso de 150, 100, 75 s/min (flúter tipo 2/1, 3/1, 4/1). El flúter puede ser regular cuando el número de ondas F es siempre el mismo (2/1, 3/1 ó 4/1) y las distancias entre los complejos QRS es la misma; e irregular cuando el número de ondas F varía en cada ciclo cardíaco (pasa de 3/1 a 4/1, 2/1, 5/1, etc.), alterando las distancias entre los complejos QRS. En el caso de bloqueo total hisiano, se observa ritmo auricular elevado (300 c/min) contrastando con el pulso lento, idioventricular, de 40-30 pulsaciones. Si alternan los tipos 2/1, 3/1, 4/1 se obtiene un ritmo irregular *(flúter variable irregular)*.

El aleteo puede combinarse con la fibrilación, dando lugar al fibriloflúter o fibriloaleteo.

*f) Fibrilación ventricular.* En ella, los ventrículos tienen una serie de focos heterotópicos que emiten estímulos simultáneamente, lo cual crea unas contracciones parciales y desordenadas sin eficacia hemodinámica, por lo que los ventrículos dejan de expulsar sangre y el enfermo tiene un síncope.

En el electrocardiograma vemos la rápida sucesión de ondas muy deformadas (como extrasístoles ventriculares polimorfas y muy atípicas).

Generalmente, se presentan en enfermos con extrasistolias ventriculares previas en miocardios gravemente alterados, y no es raro que se desencadenen tras la inyección de digital intravenosa.

El flúter ventricular es un estado previo a la fibrilación con ondas de más voltaje y a distancias iguales entre sí; a veces es transitorio, sin desembocar en la fibrilación.

## *Trastornos de la conducción*

El bloqueo puede ser orgánico o funcional (vagotonía, hipertensión endocavitaria, en la fibrilación o aleteo auricular, etc.); permanente o transitorio; completo o parcial.

Según el lugar donde radica el obstáculo a la transmisión normal del estímulo, hablamos de bloqueo sinoauricular, auriculoventricular, o de rama:

1. *Bloqueo sinoauricular.* El impulso sinusal no alcanza la aurícula. Su característica es la falta de contracción cardíaca, con una pausa diastólica doble de lo normal.
2. *Bloqueo auriculoventricular.* El estímulo auricular alcanza con dificultad el ventrículo. Se distinguen las siguientes variedades:

*a) Bloqueo auriculoventricular simple.* El estímulo circula con lentitud entre la aurícula y el ventrículo, que al final alcanza. Hay alargamiento de PQ superior a 0,2 seg (máximo normal), para una frecuencia media de 70-80 c/min.

Se observa en sujetos vagotónicos y de manera casi constante en la difteria, reumatismo poliarticular agudo e intoxicación digitálica. Representa el primer signo infraclínico de afectación miocárdica.

[25]La fibrilación y el aleteo auricular pueden ser considerados dos variedades de la taquicardia supraventricular. El estímulo heterotópico procede de una serie de excitaciones anormales en las aurículas. El ritmo es regular y muy rápido en el aleteo o flúter (taquisistolia auricular) e irregular en la fibrilación, en los dos casos el músculo no presenta, en ningún momento, reposo eléctrico. Fibrilación y aleteo pueden presentarse en forma de crisis.

© MASSON, S.A Fotocopiar sin autorización es un delito.

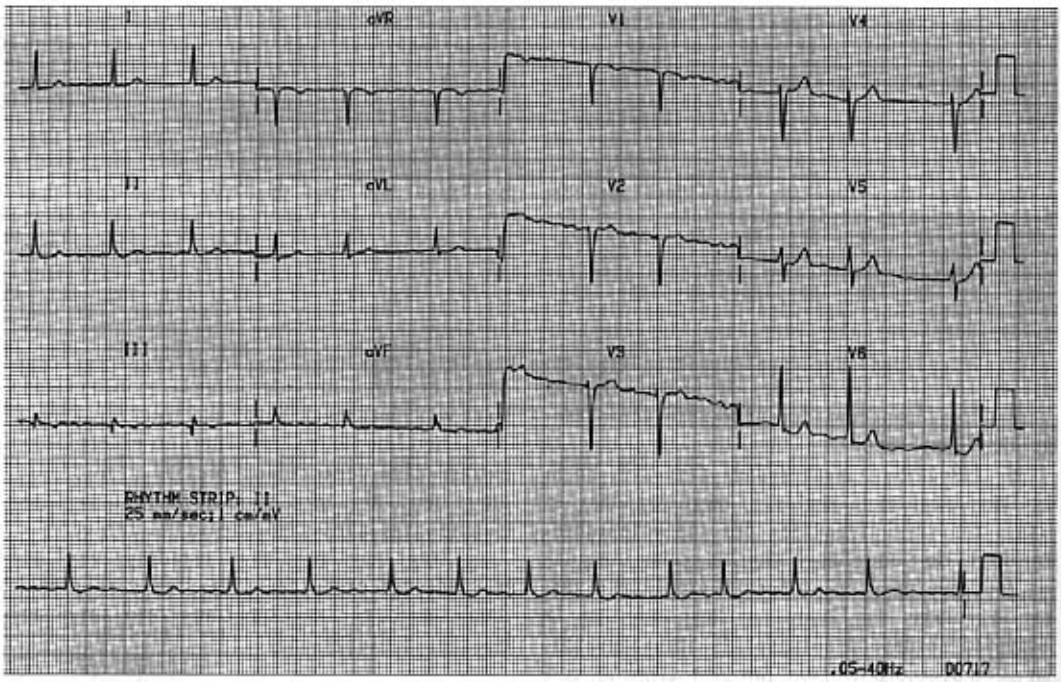


**Fig. 3-35.** Fibrilación auricular.

**Fig. 3-36.** Ondas FFFF de flúter.

*b) Bloqueo auriculoventricular incompleto.* La conducción del estímulo a través del fascículo de His se interrumpe de vez en cuando, con el fallo consiguiente de la contracción ventricular:

– Tipo I. Existe alargamiento progresivo del espacio PQ hasta un valor máximo a partir del cual se interrumpe la transmisión con falta del complejo ventricular. Después de este fallo, el espacio PQ se hace normal, para alargarse progresivamente, y el mismo fenómeno de escape ventricular se reproduce periódicamente (períodos de Luciani-Wenckebach). Este alargamiento progresivo de PQ es debido a una «fatiga» de las vías de conducción auriculoventriculares que no llegan a alcanzar su integridad funcional.

— Tipo II. El espacio PQ es fijo y los latidos fallidos se presentan irregularmente y de modo imprevisible. A veces, adoptan el tipo 2/1 (los accidentes de la primera revolución cardíaca son normales; por el contrario, la segunda impulsión sinusal activa únicamente las aurículas y falta la respuesta ventricular, con el resultado de un ritmo ventricular lento y regular, con una frecuencia que es la mitad de la del ritmo auricular). Sin embargo, rara vez se realizan bloqueos de los tipos 3/1 ó 4/1, con ritmo ventricular muy lento y regular.

*c) Bloqueo auriculoventricular completo.* La conducción está interrumpida en el nódulo de Aschoff-Tawara. La formación de estímulos se en-

**Fig. 3-37.** Bloqueo auriculoventricular completo. Frecuencia auricular, 100 s/min; frecuencia ventricular, 50 s/min.

cuentra asegurada por un centro de automatismo ventricular. Ondas P normales y regularmente espaciadas, a la cadencia fisiológica de 60-80/min. El ritmo ventricular es lento, inmutable, solemne, con una frecuencia inferior a 40 s/min, o menos. Los complejos QRST están tanto más alterados cuanto más lejos se encuentra el centro del automatismo ventricular del nódulo auriculoventricular (fig. 3-37).

*d) Bloqueos de ramas*[26]:

— Bloqueo de rama derecha (o de Wilson). Existe QRS ensanchado y mellado, con imagen de rSR' en V1-V2 y aVR y S ensanchadas en V5-V6, (bloqueo de la S) y en aVL o aVF, según la posición (vertical, horizontal) del corazón (fig. 3-38).

— Bloqueo de rama izquierda. Hay ensanchamiento con melladuras de QRS, positivo en las derivaciones situadas frente al ventrículo izquierdo en aVF (corazón vertical) o en aVL (corazón horizontal), V5, V6 (en las precordiales derechas hallamos la imagen opuesta en sentido, forma y ensanchamiento). La deflexión intrinsecoide está retardada.

El ST suele desviarse en sentido opuesto al QRS (bloqueo de rama discordante) o en el mismo sentido (bloqueo de rama concordante). En el primer caso, el desnivel de ST y T es secundario al trastorno de conducción, al contrario de lo que ocurre en la insuficiencia coronaria e infartos, en que es primario e independiente de la conducción (fig. 3-39).

*e) Síndrome de Wolff-Parkinson-White (WPW).* Consiste en un intervalo PQ acortado, de menos de 0,1 s, con un QRS ancho y mellado, principalmente, en la rama ascendente de la onda R. A esta melladura se la llama «onda delta».

Se produce el síndrome de WPW, al pasar la onda de excitación sinusal a través de un haz muscular anómalo que une la aurícula derecha con el ventrículo derecho, lo que acorta el intervalo PQ *(fascículo de Paladino-Kent)*. Las melladuras de QRS son debidas a la propagación anormal de aquélla a través de tejido muscular (fig. 3-40).

## *Isquemia subendocárdica (insuficiencia coronaria)*

Durante la crisis de angina de pecho (angor), se observa depresión del espacio ST, con aplanamiento e inversión de T en las derivaciones que enfrentan el epicardio y ascenso de ST en aVR, que enfrentan el subendocardio (hipoxia subendocárdica); si la hipoxia se prolonga, estas alteraciones eléctricas persisten durante semanas, traduciendo la existencia de pequeñas áreas de necrosis (infartos subendocárdicos), eléctricamente indiferenciables de la hipoxia subendocárdica fugaz.

Como sea que un 25 % de enfermos con angina de pecho tienen normal el ECG en reposo, se aconseja la práctica de pruebas que tienden a demostrar que la reserva coronaria está disminuida. La más divulgada es la del esfuerzo; esta prueba no ofrece peligro alguno si el paciente se detiene al aparecer molestias angoroides.

Como signos de fallo coronario con isquemia subendocárdica, se citan la acentuación del voltaje de la T negativa de aVR, que se hace más picuda y simétrica que en reposo y la imagen especu-

[26] El grado más leve del trastorno de la conducción intraventricular está representado por el simple ensanchamiento de QRS (duración superior a 0,08-0,11 s) que aparece mellado. Si una de las ramas aparece obstruida, la derecha por ejemplo, el impulso sinusal pasa por la izquierda, que está intacta, y activa normalmente este ventrículo; en cambio, el ventrículo derecho, cuya rama esta bloqueada, se activará con retraso, pues recibe el estímulo a través del tabique interventricular. Esta asincronía de activación entre los ventrículos determina el característico ensanchamiento de QRS, que se hace superior a 0,12 s.

Los bloqueos de rama pueden ser permanentes, pasajeros, paroxísticos e incluso alternantes. Su imagen recuerda las extrasístoles ventriculares derechas o izquierdas, pero en éstas, faltan las ondas P presentes en los bloqueos de rama.

© MASSON, S.A. Fotocopiar sin autorización es un delito.

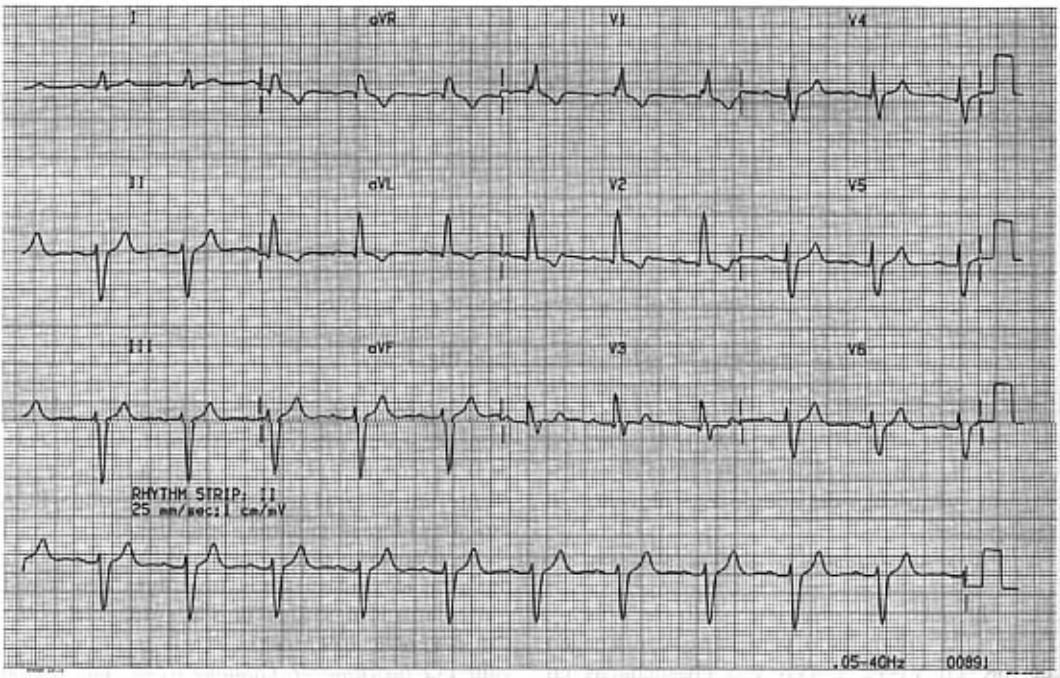


**Fig. 3-38.** Bloqueo de rama derecha.

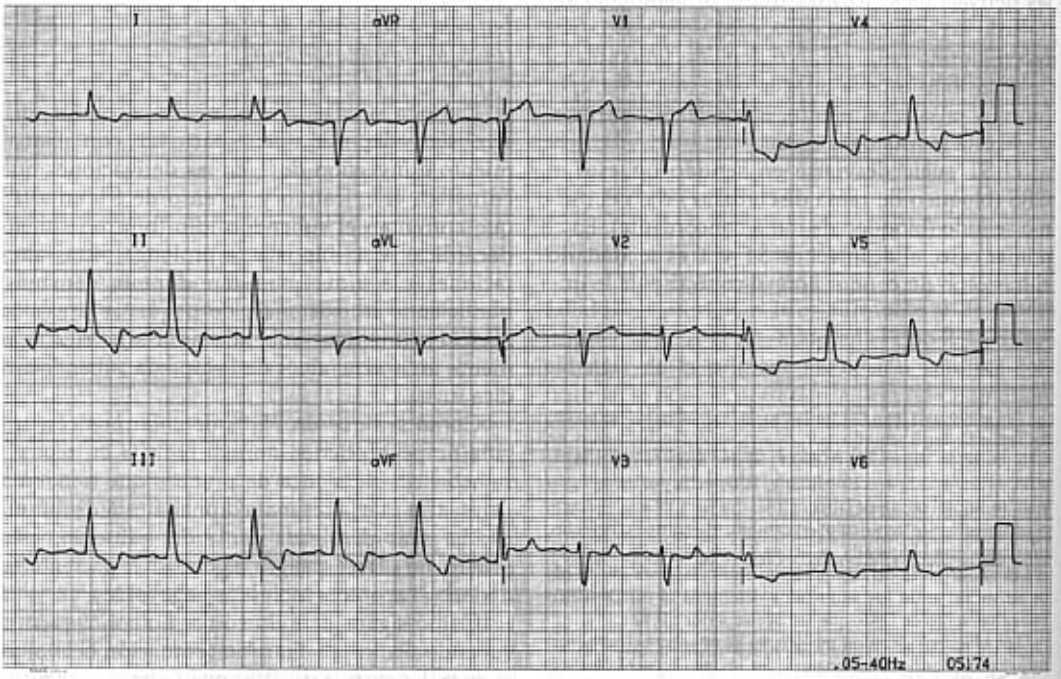


**Fig. 3-39.** Bloqueo de rama izquierda.

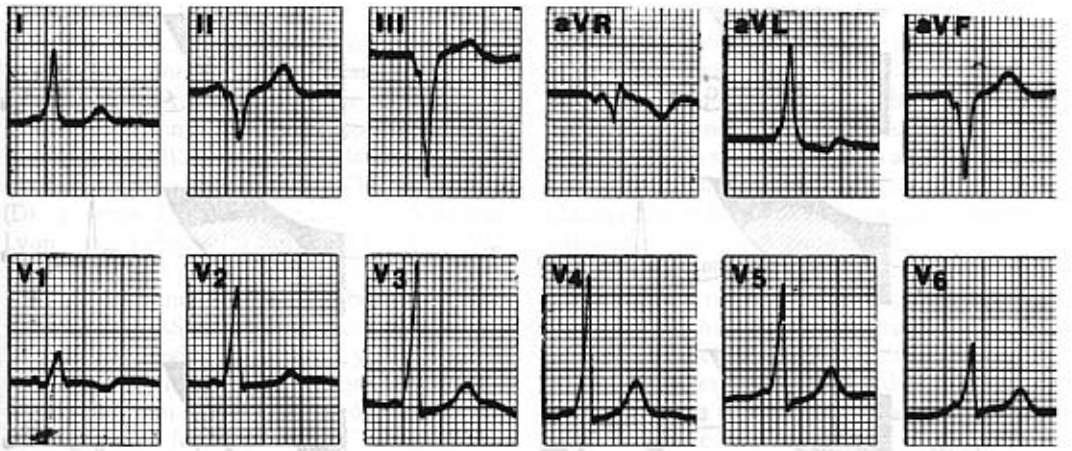


**Fig. 3-40.** Síndrome de Wolff-Parkinson-White (WPW): PQ corto; QRS ancho.

lar en las derivaciones que enfrentan el epicardio (T positiva de mayor voltaje, más picuda y simétrica). Si se produce una isquemia del epicardio, se harán negativas las ondas T de las derivaciones que la enfrentan. Otras anomalías valorables son aumento o aparición de extrasístoles, bloqueos diversos y localización; es excepcional el completo.

## *Infarto de miocardio*[27]

En el reciente, se observa el ascenso del espacio ST en forma de la llamada «onda monofásica de Smith». Por encima de la línea isoeléctrica, esta onda tiene forma curvada de convexidad superior, que parte muy alto de la rama descendente de R para dirigirse hacia la línea isoeléctrica, donde termina después de haber englobado la onda T. Al cabo de unas horas, esta onda monofásica desciende progresivamente a la isoeléctrica y se produce una onda T de ramas simétricas y vértice agudo y de sentido opuesto al desnivel de ST (onda coronaria de Pardee). Estas lesiones son reversibles, pero si la trombosis persiste y motiva necrosis, aparecen ondas Q en las derivaciones situadas ante la zona afecta.

*La asociación de signos de isquemia (modificación de la T), de lesión (desnivel de ST) y necrosis (onda Q), constituye el cuadro eléctrico típico del infarto de miocardio.*

Los signos de lesión son los primeros en regresar (días o semanas); después desaparecen los propios de la isquemia (onda T), persistiendo años o toda la vida los de necrosis (onda Q ancha y profunda).

Las *derivaciones en que se manifiestan las alteraciones eléctricas* varían con la localización del infarto:

1. *Anterolateral.* Los signos eléctricos aparecen en aVL, V5, V6, DI.
2. *Anteroseptal* (parte posterior del tabique y la pared ventricular vecina). V1-V2 y zona ecuatorial (V1-V4).
3. *Anterior extensa.* Asocia los signos de los dos precedentes.

[27]Las imágenes electrocardiográficas del infarto recogidas por los electrodos situados frente a la pared miocárdica lesionada dependen de múltiples factores, como son la situación y extensión del infarto, rapidez de aparición de las lesiones histológicas, estado previo del miocardio, importancia de la circulación colateral, etc.

En la figura 3-41 se señalan las sucesivas modificaciones electrocardiográficas del infarto de miocardio, registradas con electrodos unipolares sobre el lugar del infarto. A) Trazado normal. B) La isquemia que sigue inmediatamente a la oclusión de la arteria coronaria se expresa por la onda T negativa (T de isquemia). C) La «lesión» que sigue a la isquemia se expresa por el desplazamiento del segmento ST (imagen de lesión). D) La zona muerta que aparece en el centro de la región isquémica, se expresa por la aparición de la onda Q (onda de necrosis). E) Posteriormente, desaparece la zona de lesión y en el ECG se expresa volviendo el segmento ST a la línea isoeléctrica, quedando la onda T invertida como signo de isquemia y la Q como señal de necrosis. F) Por último, en el infarto curado, la zona isquémica es irrigada por vasos colaterales y vuelve a la normalidad, y por tanto, la onda T se hace de nuevo positiva. El único signo que queda como huella residual es la onda Q, la cual constituye la gráfica expresión de la presencia de tejido cicatrizal, eléctricamente inactivo.

© MASSON, S.A. Fotocopiar sin autorización es un delito.

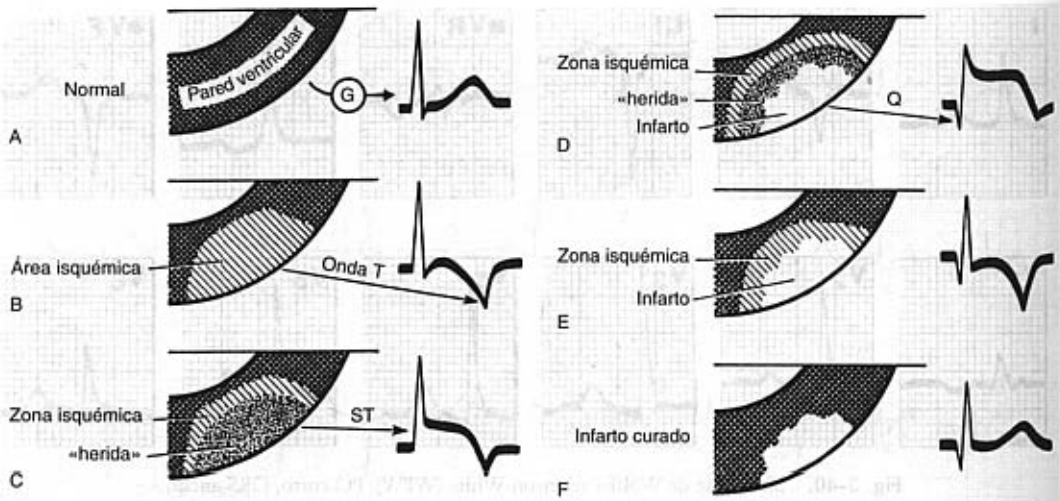


**Fig. 3-41.** Infarto de miocardio. Esquema de la evolución.

4. *Posteroinferior* (cara diafragmática del corazón). aVF y, a veces, T invertida en V6 (isquemia lateral).

5. *Septal profunda* (o transmural). Se recoge en las derivaciones epicárdicas (V2-V3-V4) la imagen de QS, de endocardio izquierdo, por haber una necrosis total.

6. *Lateral alta.* aVL y DI.

7. *Subendocárdicas* (pequeñas áreas de necrosis). Se traducen por ascenso acentuado del espacio ST en aVR (que enfrenta al subendocardio) y desnivel especular en las derivaciones que enfrentan al subepicardio (V6-V5-V4; aVL o aVF, según la posición del corazón) y persisten durante semanas, lo que las diferencia de las curvas de hipoxia subendocárdica, que siempre son fugaces. Nunca se recogen ondas Q.

## *Pericarditis*

Los signos eléctricos dependen de la compresión con lesión e isquemia de las fibras musculares subepicárdicas. En la fase aguda, se observa el ascenso fugaz de ST (desaparece en horas o días) en las derivaciones situadas frente a la zona lesionada, en general extensa (V2-V3-V4-V5-V6, y aVL, aVF, que exploran el subepicardio), y la imagen especular en aVR, que explora el subendocardio; descenso de ST. No se observa onda Q, por cuanto no hay necrosis de tejidos. Después de la fase aguda los espacios regresan a la línea de base, y si hubo isquemia aparece la T invertida en todas las derivaciones que quedan frente a la lesión y recogen el ascenso de ST, y la imagen espicular (onda T positiva) en aVR, que está ante el subendocardio indemne. Las alteraciones de ST y T no son tan acentuadas como en los infartos. El cuadro descrito es especular del propio de la hipoxia subendocárdica, ya que las zonas lesionadas en ambos casos son consideradas topográficamente opuestas (subendocardio en la hipoxia subendocárdica; subepicardio en las pericarditis).

## *Hipertrofia ventricular*

El aumento de masa muscular motiva la desviación del eje eléctrico del lado hipertrofiado (signo frecuente, pero no constante), aumento del voltaje de la corriente de acción, con mayor amplitud y duración de QRS y retardo de la deflexión intrinsecoide en las precordiales correspondientes a la hipertrofia. El segmento ST y la onda T tienden a desplazarse en sentido inverso al aumento de la superficie de QRS (como en los bloqueos de rama), por alteración secundaria a la hipertrofia:

1. *Hipertrofia ventricular izquierda* (hipertensión arterial, estenosis aórtica, etc.). La onda R (en V5-V6, aVL [corazón horizontal] o aVF [corazón vertical], derivaciones que recogen las cargas positivas o cabeza del vector de activación ventricular) aumenta de voltaje, con retar-

do de la deflexión intrinsecoidea (> 0,05 s). La onda S de V1-V2 se hace más profunda porque estas derivaciones reciben las cargas negativas (o cola) del vector de activación del ventrículo izquierdo. El complejo QRS es positivo en DI y negativo en DIII. ST y T son aplanados o negativos en las derivaciones en que QRS es positivo (DI, a veces DII). Los «índices de Sokolow-Lyon» (suma algebraica de S en V1 + R en V6, o de S en V2 + R en V5, superior a 35 mm [cifra normal]) y el «índice de Whitte-Bock» (suma algebraica de QRS en DI-DIII, igual o superior a 18 mm) son presuntivos. En aVL y aVF (según la posición del corazón) encontramos la R de gran voltaje (13 mm en aVL [corazón horizontal], 20 mm en aVF [corazón vertical]) y retardo del tiempo de deflexión intrinsecoidea (> 0,03 s). La onda T es aplanada o negativa en DII y DIII. El corazón suele rotar en sentido antihorario, horizontalizándose.

2. *Hipertrofia ventricular derecha* (estenosis mitral, corazón pulmonar, etc.). Las derivaciones que enfrentan dicho ventrículo (V1-V2) recogen una «r» pequeña de activación del tabique, una S más o menos profunda de activación del ventrículo izquierdo y una R'[28] de mayor voltaje y anchura que la «r» pequeña del tabique, debido a que la masa ventricular derecha se activa posteriormente por su mayor grosor. Siendo r/S la patente normal del ventrículo derecho (quebrado inferior a la unidad), cuando R/S = 1 habrá moderada hipertrofia, y aumentará el valor del quebrado al hacerse ésta más acentuada.

Las hipertrofias ventriculares derechas suelen rotar el corazón en sentido horario y verticalizarlo. Si a la hipertrofia se añade una curva de sobrecarga, registramos un ST descendido y dibujando una curva de convexidad superior en las derivaciones que exploran el ventrículo correspondiente. Si este descenso del espacio ST acompaña a una imagen o patente de ventrículo izquierdo (qR) la sobrecarga es izquierda (fig. 3-42); en la derivación oponente o especular, el ST se desplaza en sentido contrario y su convexidad es opuesta. Si el descenso del espacio ST acompaña a la imagen o patente de ventrículo derecho (R/S) la sobrecarga es derecha (fig. 3-43).

[28]La onda R, a menudo arrastrada y empastada, traduce la lentitud de la activación ventricular derecha, siendo su rama descendente la que representa la deflexión intrinsecoide.

Cabe señalar la posibilidad de trazados de hipertrofia sin sobrecarga, de ambas a la vez y de sobrecarga sin hipertrofia[29].

3. *Tipos ventriculares.* No es infrecuente encontrar predominancias de ventrículo derecho o izquierdo, sin alteración anatómica alguna (comprobación necrópsica); a pesar de ello, y como se observa que en la clínica suelen asociarse los tipos izquierdos a las lesiones que hipertrofian este ventrículo (insuficiencia aórtica, hipertensión, etc.), y los derechos a las enfermedades que hipertrofian el derecho (enfisemas, fibrosis, cardiopatías congénitas con hipertensión del circuito pulmonar, estenosis mitral, etc.), se adopta la denominación de «tipo derecho o izquierdo» para no prejuzgar una relación con el estado anatómico.

El tipo ventricular izquierdo se caracteriza porque en DI predomina R sobre S y en DIII es más manifiesta la onda S.

En el tipo derecho, encontramos una S profunda en DI y, en cambio, en DIII la onda más notable es la R (fig. 3-44).

Los tipos ventriculares guardan cierta relación con la constitución; los longilíneos suelen dar tipos derechos; los pícnicos, el tipo izquierdo.

En los lactantes y niños, es fisiológico el tipo derecho, y en los aumentos de la presión intraabdominal (embarazo, meteorismo, etc.), el tipo izquierdo, sin hipertrofia de los correspondientes ventrículos.

## *Corazón pulmonar agudo*

Su causa más frecuente son las grandes embolias pulmonares. Existe dilatación aguda de las cavidades derechas, con rotación horaria del cora-

[29]Por sobrecarga entendemos el esfuerzo unilateral del corazón en algunos procesos que exigen mayor tensión en uno u otro de ambos ventrículos cambiando las condiciones normales de relación de trabajo entre ellos (estenosis aórtica, hipertensión arterial); el ventrículo izquierdo tiene que trabajar más, lo que crea una sobrecarga izquierda. Análogamente, en la fibrosis pulmonar y estenosis, es el corazón derecho el que se sobrecarga.

Cabe señalar que no siempre las curvas de sobrecarga acompañan a la hiperfunción o hipertrofia de un ventrículo y así, diversos autores, logran la supresión o modificación de éstas con la administración oral de sales de potasio independientemente de si hay o no imágenes de hipertrofia ventricular. La sobrecarga viene expresada por un descenso del espacio ST y con convexidad superior. Si este descenso del espacio ST acompaña a una imagen o patente de ventrículo izquierdo (qR), la sobrecarga es izquierda; en la derivación oponente o especular el ST se desplaza en sentido contrario y su convexidad es opuesta. Si el descenso del espacio ST acompaña a la imagen o patente de ventrículo derecho (R/S), la sobrecarga es derecha.

© MASSON, S.A. Fotocopiar sin autorización es un delito.

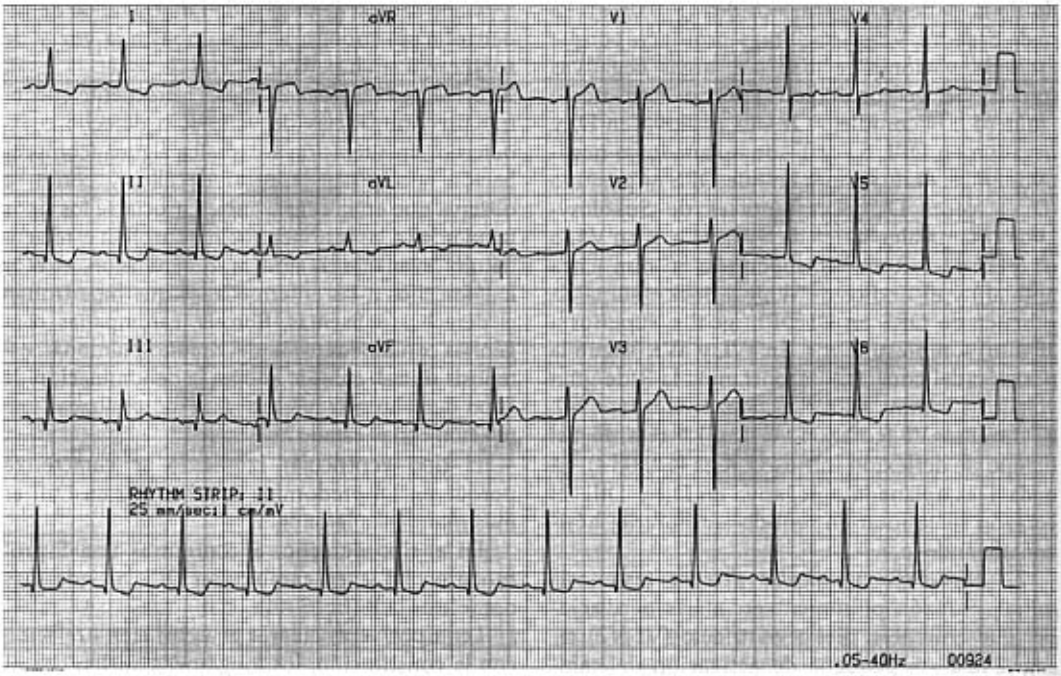


**Fig. 3-42.** Sobrecarga e hipertrofia del ventrículo izquierdo.

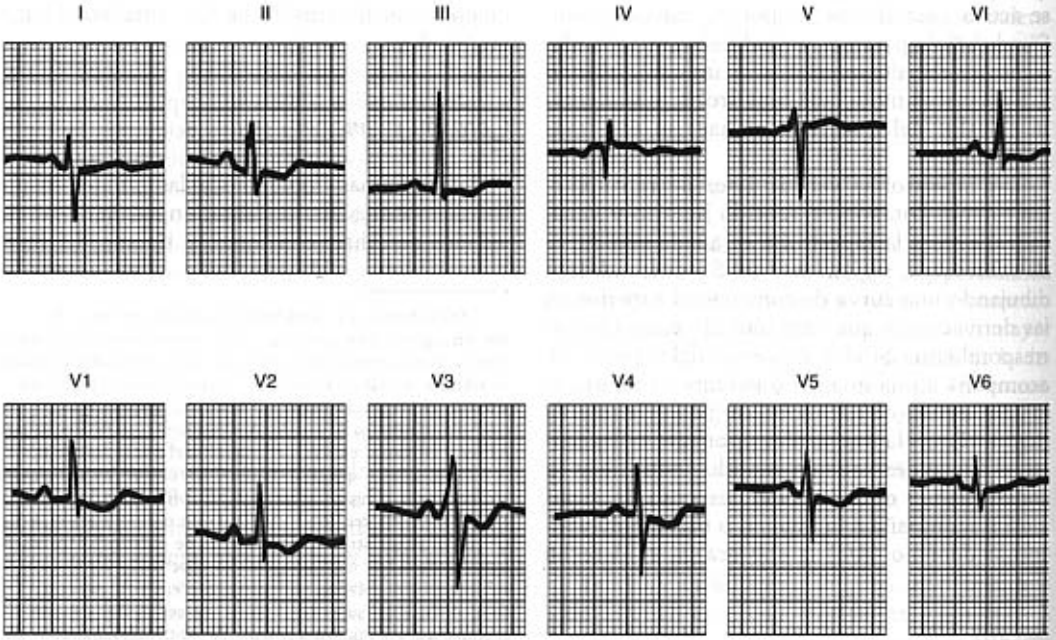


**Fig. 3-43.** Sobrecarga e hipertrofia del ventrículo derecho.

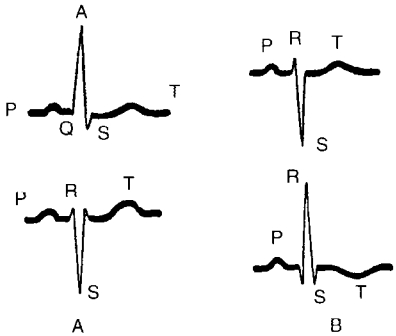


**Fig. 3-44.** Tipos ventriculares (predominancias). A) Izquierdo. B) Derecho.

zón. Ondas S en DI, a veces en DII; onda Q en DIII, con onda T negativa, picuda y simétrica. Inversión de T en las precordiales derechas, a veces precedidas de elevación de ST. Onda S profunda incluso en V5, V6. Bloqueo de rama derecho completo o incompleto. Estas alteraciones son regresivas a menos que se produzcan recaídas embólicas.

## *Corazón pulmonar crónico*

Aumento de amplitud de la onda P en DII, DIII, aVF (P pulmonar); desviación derecha del eje eléctrico. Complejo QRS de tipo $S_1Q_3$ en las derivaciones patrón. En las precordiales, signos de hipertrofia ventricular derecha, con curvas de sobrecarga. Bloqueo de rama derecha completo o incompleto.

## *Trastornos hidroelectrolíticos y hormonales*

1. *Hipopotasemia.* Las modificaciones son inconstantes (20 % de enfermos que la presentan tienen ECG normal) e inespecíficas. Depresión negativa del espacio ST; onda T aplanada o difásica; alargamiento del espacio QT (por aumento de anchura de la onda T) y aumento de la onda U, que puede ser dominante en la repolarización.

En la hipopotasemia acentuada (inferior a 2 mg/l), el segmento ST se acorta y la onda R aumenta de voltaje, con un empastamiento terminal, pudiéndose confundir con el patrón de la hipertrofia y sobrecarga izquierdas (fig. 3-45).

2. *Hiperpotasemia.* Ondas T altas, picudas, simétricas («en tienda de campaña»), sobre todo visibles en las precordiales, y ensanchamiento de QRS. Alargamiento del espacio PR.

En estadios muy avanzados, desaparición de la onda P (parálisis auricular). Arritmias de tipo diverso (bradicárdica, sinusal) y bloqueos auriculoventriculares de grado variable (fig. 3-46).

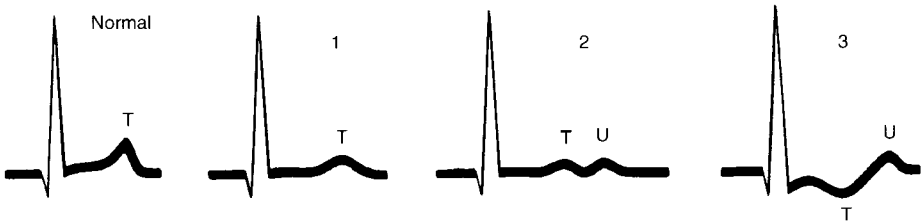


**Fig. 3-45.** Esquema que muestra las modificaciones electrocardiográficas que origina la hipopotasemia. A medida que ésta se produce, aparece: 1) aplanamiento de la onda T; 2) agrandamiento de la onda U; 3) depresión del segmento ST y prolongación del intervalo QT.

**Fig. 3-46.** Esquema que muestra las modificaciones del ECG por la hiperpotasemia. A medida que ésta se produce, aumentan las alteraciones 1, 2, 3.

© MASSON, S.A. Fotocopiar sin autorización es un delito.

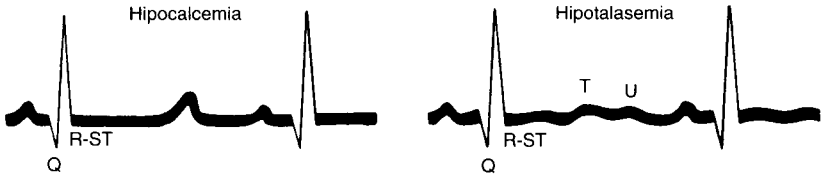


**Fig. 3-47.** Esquema que muestra las modificaciones del ECG en la hipocalcemia comparada con la hipopotasemia. En la hipocalcemia la prolongación del QT se debe a la prolongación del segmento ST; en cambio, en la hipopotasemia, se debe al aumento de la anchura de la onda T.

3. *Hipocalcemia.* La acción del calcio tiene aspectos antagónicos a la del potasio. Alargamiento de QT a expensas de ST (fig. 3-47).

4. *Hipercalcemia.* Acortamiento y aun desaparición de ST, con la onda T inmediata y aplastada (acortamiento del intervalo QT con buena individualidad de la onda U).

5. *Hipotiroidismo.* Bajo voltaje en todas las derivaciones de QRS. Ondas T aplanadas o invertidas en casi todas las derivaciones, expresión muchas veces de pericarditis concomitante o de la infiltración mucoide. Bradicardia.

6. *Hipertiroidismo.* Taquicardia sinusal con aumento de amplitud de las ondas P. Segmentos PR y ST ligeramente desnivelados. La onda T es aplanada o invertida. Es frecuente la fibrilación auricular permanente o paroxística.

## FONOCARDIOGRAFÍA

La fonocardiografía consiste en el registro gráfico de los ruidos producidos por el corazón.

El fonocardiógrafo consta de un micrófono que se aplica en la región precordial, un amplificador constituido por válvulas termoiónicas y un circuito de tipo resistencia-capacidad, las cuales permiten un registro de alta frecuencia (útil para ciertos soplos, p. ej., insuficiencia aórtica) y otro de baja frecuencia propia para los tonos y algunos soplos (estenosis mitral), y un aparato registrador que inscribe las oscilaciones en una banda o papel fotosensible.

Para poder situar el momento de la revolución cardíaca a que corresponde cada ruido, se necesita registrar simultáneamente un trazado patrón de la actividad cardíaca, que corrientemente es el electrocardiograma o el pulso venoso (fig. 3-48).

La fonocardiografía, además de registrar ruidos que el oído es incapaz de captar, sirve para el análisis detallado de los que se producen en el corazón, precisando su intensidad, tono, duración y situación dentro del ciclo cardíaco.

Su importancia es excepcional en la diferenciación de los ritmos de galope y de tres tiempos.

En el capítulo sobre semiología aplicada, nos ocuparemos con detalle de las características fonocardiográficas de los distintos soplos en particular.

Cabe señalar que la estenosis mitral y las cardiopatías congénitas deben ser siempre analizadas fonocardiográficamente.

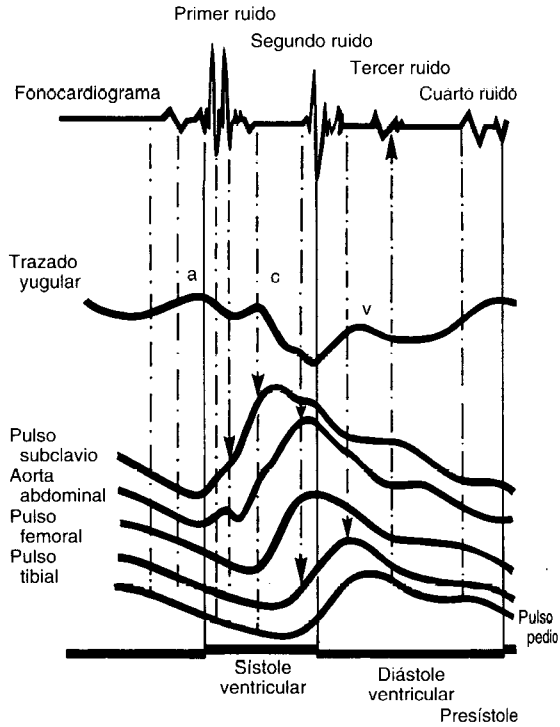


**Fig. 3-48.** Esquema de relaciones entre el fonocardiograma y otros trazados.

En el fonocardiograma normal, encontramos lo siguiente:

1. *Tono auricular* (o presistólico). Debido a la contracción muscular de las aurículas, paso de la sangre a través de la válvula auriculoventricular y distensión de las paredes ventriculares como consecuencia de la sangre que llega de las aurículas. Está representado por una vibración simple o doble de una amplitud limitada (2-4 mm) y algo más prolongada. Se verifica después del vértice de la onda P del electrocardiograma.

2. *Complejo sonoro del primer ruido.* Se integra de:

*a) Una o dos vibraciones débiles,* simultáneas con Q o entre Q y R del electrocardiograma, atribuidas a vibraciones residuales de la contracción auricular o, mejor dicho, a los efectos de dicha contracción sobre la pared ventricular.

*b)* Unas *vibraciones fácilmente reconocibles* por su alta frecuencia y notable intensidad, que aparecen durante el período de contracción ventricular y se deben al cierre de las válvulas sigmoideas aórticas.

*c)* Unas *ondas similares a las anteriores* en frecuencia e intensidad que se dibujan después de una breve pausa y coinciden con el tiempo de expulsión ventricular.

*d) Vibraciones de frecuencia más baja* y de intensidad gradualmente decreciente que, sin pausa alguna, aparecen en relación con el paso rápido de la sangre a través de las grandes arterias durante la fase de evacuación o expulsión. Se registran mejor en xifoides.

3. *Complejo sonoro del segundo ruido.* El comienzo de la relajación ventricular y los remolinos que se originan producen una o dos vibraciones lentas. El cierre de las válvulas semilunares de la aorta y pulmonar se manifiesta por una o dos vibraciones rápidas de gran amplitud. Se verifican después del final de la onda T del electrocardiograma, en DII, sin que haya una coincidencia absoluta; las vibraciones de pequeña frecuencia y escasa amplitud que les siguen se engendran en las paredes arteriales y corriente sanguínea, así como en la apertura de las válvulas auriculoventriculares, especialmente la mitral.

Con mucha frecuencia se distingue una gran vibración de naturaleza más bien lenta (y, por tanto, prácticamente no audible), que termina el complejo. Es máxima en la base.

4. *Tercer tono.* Está formado por dos o tres vibraciones lentas de escasa amplitud. Es más frecuente en los niños y jóvenes que tienen un tórax delgado y aplanado. Nace en la pared ventricular por efecto de vibraciones producidas por el paso de la sangre que afluye bruscamente a los ventrículos durante la fase de llenado rápido ventricular. El aumento de la excitabilidad vagal favorece este tono.

## ECOCARDIOGRAFÍA

El valor potencial de las técnicas de ultrasonido en la evaluación de la función cardíaca y alteraciones estructurales del corazón fue por primera vez demostrado por Edler y Hertz, hace casi medio siglo. El desarrollo de esta técnica permaneció más bien estancado hasta fines de la década de los años 60, cuando un interés progresivo, tanto en los aspectos tecnológicos del ultrasonido como en sus aplicaciones, desencadenó una gran cantidad de publicaciones y estudios de investigación especializados. De esta forma se llega al perfeccionamiento de la ecocardiografía M-Mode («de movimiento») y al posterior desarrollo de la ecocardiografía bidimensional, hoy día una de las técnicas de uso más corriente.

### Generalidades sobre la técnica

El ultrasonido es un sonido de alta frecuencia (sobre 20.000 Hz) inaudible al oído humano. Se produce aplicando una corriente eléctrica, que fluctúa rápidamente, a un cristal piezoeléctrico, lo que induce que vibre a una alta frecuencia. Las ondas ultrasónicas que así se generan, atraviesan tejidos y sustancias a diferentes velocidades dependiendo de su resistencia (impedancia acústica). Una buena parte de las ondas ultrasónicas son reflejadas en la interfase existente entre dos estructuras de diferente impedancia acústica. Estas ondas generan así un «eco» que retorna y puede ser captado por el mismo cristal piezoeléctrico si es que la dirección del haz de ultrasonido es, aproximadamente, perpendicular a la interfase. Al captar este eco, el cristal piezoeléctrico vibra y transforma estas vibraciones en impulsos eléctricos que pueden ser registrados después de una adecuada amplificación.

Mediante un osciloscopio, los ecos así amplificados pueden ser representados en tres diferen-

© MASSON, S.A. Fotocopiar sin autorización es un delito.

tes formatos, según el tipo de ecocardiógrafo que se emplee.

En el *formato A* (amplitud, *A-Mode*), los ecos son proyectados como espigas verticales a lo largo de una línea de base horizontal (fig. 3-49, tomada, con ligeras modificaciones, de *Practical Echocardiology*, Jos Rollant, M D., copyright. 1977. Research Studies. Press Inc.). La amplitud o altura de la espiga corresponde a la intensidad relativa del eco, mientras que la profundidad o distancia entre el transductor (cristal piezoeléctrico) y los tejidos que generan los ecos está indicada en la abscisa (línea horizontal). La profundidad o distancia de una estructura en relación al transductor es función del tiempo que transcurre desde la transmisión a la recepción de un pulso ultrasónico. Este formato es de escaso uso en cardiología.

En el *formato B* (brillo, *B-Mode*), la línea horizontal permanece inalterada, pero los ecos en vez de ser representados por espigas, lo son por puntos luminosos. Esto, simplemente, se obtiene por un truco electrónico en el cual la espiga es girada en 90° en relación a la vertical. En esta forma de representación, mientras más intenso es el eco (o más alta la espiga en el formato A), mayor es el brillo del punto en el formato B. El formato B no tiene uso práctico en ecocardiografía, pero constituye la base de lo que es la técnica hoy día de mayor uso: el formato M (movimiento, *M-Mode*).

El *formato M* (movimiento, *M-Mode*) se logra mediante el artilugio de hacer pasar («barrer») los puntos obtenidos mediante el formato B a una velocidad determinada por la pantalla de un osciloscopio. De esta forma, se obtiene un movimiento ondulante que refleja los distintos ecos que se consiguen de las estructuras (a su vez en movimiento) del corazón. Por razones de conveniencia esta información es presentada en el osciloscopio de manera tal que la profundidad o distancia de los ecos en relación al transductor se representa en la vertical, y el tiempo, en la horizontal. La intensidad de los ecos es todavía proporcional a su brillo, pero los puntos ahora aparecen como líneas ondulantes.

De este modo, el registro en el formato M es una continua representación de la profundidad (distancia) de las estructuras en relación al transductor (fig. 3-49).

La *ecocardiografía bidimensional* se ha desarrollado como un intento de ampliar la cantidad de información que se obtiene por las técnicas previamente descritas. En la ecocardiografía de formato M *(M-Mode)*, el haz ultrasonido es muy angosto y las estructuras observadas simplemente son aquéllas atravesadas por este haz ultrasónico. El examen mediante esta técnica se realiza por angulación manual del transductor a lo largo de las «ventanas acústicas», representadas por los espacios intercostales. La visión relativamente estrecha que se obtiene por medio de la ecocardiografía de formato M es la mayor limitación de

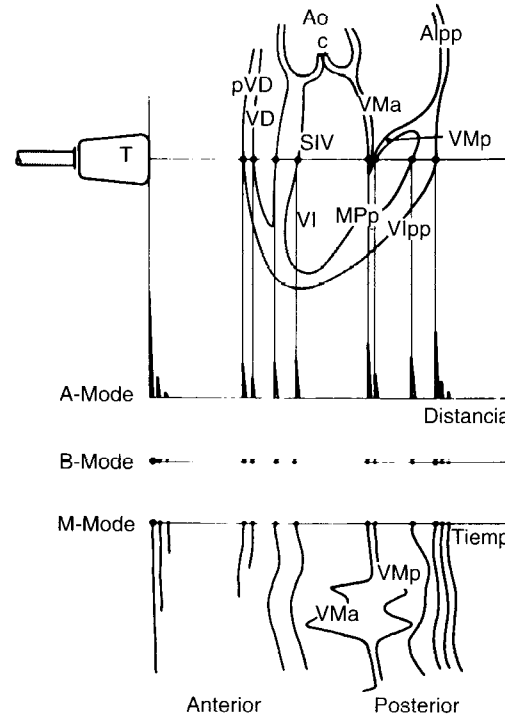


**Fig. 3-49.** La figura representa una sección sagital del corazón desde la base hacia el ápex. El transductor de ultrasonido (T) es orientado de tal modo que el haz de ultrasonido atraviesa las estructuras cardíacas en sentido anteroposterior. pVD, pared ventricular derecha; SIV, tabique *(septum)* interventricular; VD, ventrículo derecho; VI, cavidad ventricular izquierda; VIpp, pared posterior del ventrículo izquierdo; VMa, velo mitral anterior; VMp, velo mitral posterior. Otras estructuras representadas en la figura son: AI, aurícula izquierda; Ao, aorta (c representa los velos aórticos en posición de cierre); MPp, músculo papilar posterior. Los ecos que se originan al rebotar las ondas ultrasónicas en estas diferentes estructuras son captados por el transductor de ultrasonidos (T), y mediante el osciloscopio pueden ser proyectados en la pantalla de diferente manera: «A-Mode», formato A; «B-Mode», formato B; «M-Mode», formato M.

esta técnica. Con las técnicas bidimensionales, por el contrario, se ha intentado ampliar esta visión obteniendo un segmento más amplio de las estructuras que se han de explorar; las distintas técnicas bidimensionales hoy día proveen entre 45-90° de amplitud de visión. Esto puede obtenerse a través de diferentes mecanismos o artificios técnicos. Uno de ellos es el «sistema de multielementos piezoeléctricos», activados secuencialmente *(phase array systems)* (fig. 3-50 A).

En esta forma, se genera una visión tomográfica del corazón, puede así ser explorado en diferentes planos, lo que se obtiene simplemente moviendo y angulando el haz de ultrasonido en la posición deseada. Este haz provee un ángulo de visión que puede llegar hasta los 90°.

Otro tipo de técnica es la que utiliza un transductor mecánico, en el cual existe un solo elemento de cristal que es mecánicamente movido hacia atrás y adelante en forma muy rápida proporcionando un ángulo de visión que puede variar desde 30 hasta 90° (fig. 3-50 B).

Para conducir un examen ecocardiográfico, el transductor se aplica habitualmente en el reborde esternal izquierdo, generalmente en el III o IV espacio intercostal y angulado en diferentes direcciones (fig. 3-51, tomada de Feigenbaum, con permiso de Lea and Febiger) para obtener los ecos deseados. La amplitud de los ecos obtenidos depende del ángulo con que el haz del ultrasonido rebota en las diferentes estructuras, y es mayor cuanto más cercano a la perpendicular. En la técnica de formato M, si uno mueve el haz de ultrasonido en un arco que va desde una angulación superior, medial y posterior (fig. 3-51, posición 4, orientado a la base del corazón) hacia una dirección inferior, lateral y posterior (posición 1, orientado al ápex del corazón), se puede obtener una visión integral de las estructuras que se incluyen en el arco extendido desde la base del corazón hasta el ápex (fig. 3-52, tomada de Feigenbaum, con permiso de Lea and Febiger).

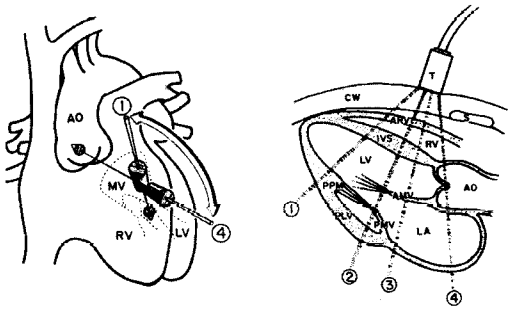


**Fig. 3-51.** El transductor (T) es orientado en diferentes angulaciones en el eje cefalocaudal y permite así explorar el ventrículo izquierdo (LV), el ventrículo derecho (RV), la válvula mitral (MV), la aurícula izquierda (LA), la raíz aórtica y velos aórticos (AO). Con ligera angulación lateral, es posible obtener ecos de las válvulas tricuspídea y pulmonar. AMV, velo mitral anterior; CW, pared torácica; PLV, pared posterior del ventrículo izquierdo; PMV, velo mitral posterior; PPM, músculo papilar posterior.

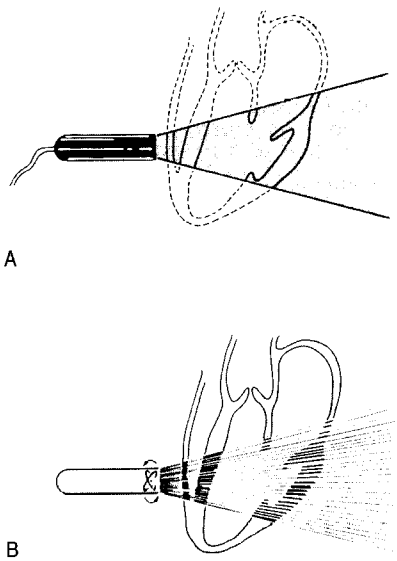


**Fig. 3-50.** Sector scan. Ecografía sectorial. A) Sistema de multielementos piezoeléctricos. B) Sistema de elemento único de cristal.

## *Evaluación del ventrículo derecho, tabique interventricular y ventrículo izquierdo*

Se puede evaluar en la forma más apropiada cuando el haz de ultrasonido atraviesa las diversas estructuras del corazón, tal como se representa en la figura 3-51, posición 2.

Esto corresponde, aproximadamente, a un punto ligeramente inferior al de la inserción de las cuerdas tendíneas en los velos mitrales. Las dimensiones de las cavidades ventriculares pueden medirse de esta forma, lo que se hace generalmente usando como referencia la cúspide de la onda R para las dimensiones de la cavidad ventri-

© MASSON, S.A. Fotocopiar sin autorización es un delito.

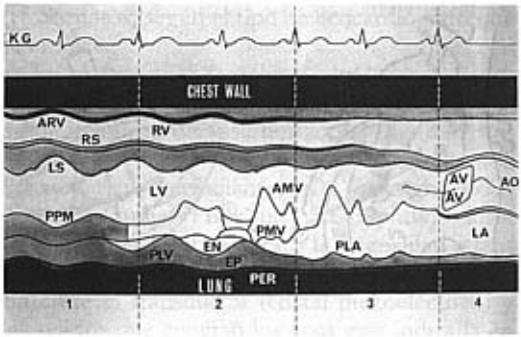


**Fig. 3-52.** ARV, pared anterior del ventrículo derecho; AV, válvula aórtica; CHEST WALL, pared torácica; EN, endocardio; EP, epicardio; LUNG, pulmón; LS, aspecto izquierdo del *septum* interventricular; PER, pericardio; PLA, pared posterior de la aurícula izquierda; RS, aspecto derecho del *septum* interventricular.

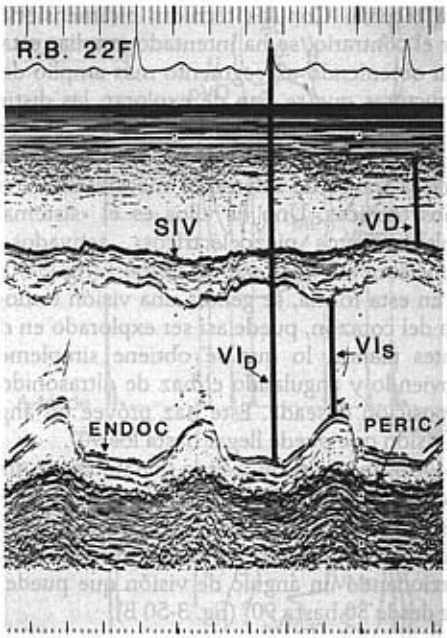


**Fig. 3-53.** ENDOC, endocardio; PERIC, pericardio; SIV, *septum* (tabique) interventricular; VD, ventrículo derecho; VI$_D$, diámetro ventricular izquierdo al final de la diástole; VI$_S$, diámetro ventricular izquierdo al final de la sístole.

cular derecha, el diámetro de final de diástole del ventrículo izquierdo, el grosor del tabique interventricular y de la pared posterior del ventrículo izquierdo. La dimensión de final de sístole del ventrículo izquierdo se obtiene en el punto de máxima excursión del tabique interventricular (fig. 3-53). Los valores para estas diferentes dimensiones dependen, en individuos sanos, de la edad y de la superficie corporal. En adultos sanos, se aceptan los valores publicados por Feigenbaum (tabla 3-1).

Las dimensiones de final de diástole y final de sístole, obtenidas de esta forma, pueden ser utilizadas para calcular parámetros de función ventricular, tales como fracción de eyección y fracción de acortamiento. La relación normal entre el grosor del tabique interventricular y de la pared posterior del ventrículo izquierdo puede alterarse en condiciones patológicas, como ocurre en la cardiomiopatía obstructiva, en la cual existe una hi-

**Tabla 3-1. Valores en adultos sanos**

| | Rango (cm) | Promedio (cm) | Número |
|---|---|---|---|
| Edad (años) | 13-54 | 26 | 134 |
| Superficie corporal (m$^2$) | 1,45-2,22 | 1,8 | 130 |
| VD: decúbito supino | 0,7-2,3 | 1,5 | 84 |
| VD: decúbito lateral izquierdo | 0,9-2,6 | 1,7 | 83 |
| VI: decúbito supino | 3,7-5,6 | 1,7 | 82 |
| VI: decúbito lateral izquierdo | 3,5-5,7 | 4,7 | 81 |
| VI: grosor de pared posterior | 0,6-1,1 | 0,9 | 137 |
| Grosor del tabique interventricular | 0,6-1,1 | 0,9 | 137 |
| Diámetro auricular izquierdo | 1,0-4,0 | 2,9 | 133 |
| Diámetro de la raíz aórtica | 2,0-3,7 | 2,7 | 121 |
| Máxima excursión de velos aórticos | 1,5-2,6 | 1,9 | 93 |
| Velocidad de acortamiento circunferencial | 1,02-1,94 c/s | 1,3 c/s | 38 |

VI, ventrículo izquierdo; VD, ventrículo derecho.

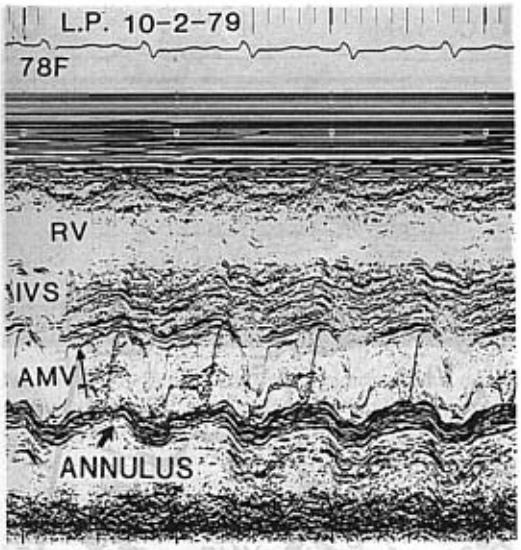


**Fig. 3-54.** Ecocardiograma obtenido en una paciente de 78 años. Obsérvese el franco engrosamiento del tabique interventricular (IVS) y el movimiento sistólico anterior de la válvula mitral, que llega a contactar con el tabique interventricular (flecha fina). Estas dos anormalidades son características de la cardiomiopatía obstructiva. Obsérvese, además, la calcificación del anillo mitral *(annulus)*, hallazgo no infrecuentemente asociado a la cardiomiopatía obstructiva en pacientes mayores de 60 años. AMV, velo mitral anterior; RV, ventrículo derecho.

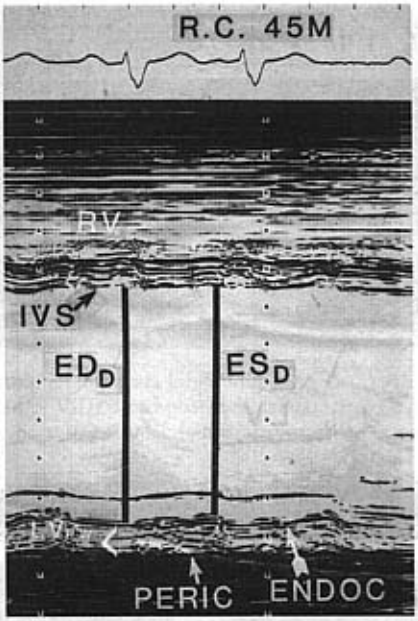


**Fig. 3-55.** Paciente de 45 años afectado de cardiomiopatía congestiva. Obsérvese la marcada dilatación del ventrículo izquierdo, con los diámetros de final de diástole (EDd) y de final de sístole (ESd) casi iguales, demostrando mínimo acortamiento durante el período sistólico. ENDOC, endocardio; IVS, tabique interventricular; LV, ventrículo izquierdo; PERIC, pericardio; RV, ventrículo derecho.

pertrofia asimétrica del tabique interventricular (fig. 3-54). El cociente tabique interventricular/pared posterior del tabique izquierdo fluctúa entre 1,6-3. Normalmente, este cociente es inferior a 1,3 (fig. 3-53).

El ventrículo izquierdo se puede encontrar dilatado en pacientes con cardiomiopatía congestiva. En ellos, la fracción de acortamiento y de eyección estará disminuida (fig. 3-55).

El tabique interventricular, normalmente, presenta una excursión que es, aproximadamente, sincrónica con el movimiento de la pared posterior del ventrículo izquierdo. Esto determina los cambios sucesivos de las dimensiones ventriculares izquierdas (de final de diástole al final de sístole). Este movimiento normal puede alterarse en diferentes circunstancias, que incluyen trastornos de la conducción (bloqueo de rama izquierdo), enfermedad coronaria que afecta al tabique interventricular (en la cual éste puede mostrarse acinético o con franca reducción de la movilidad) y en las sobrecargas de volumen del ventrículo derecho (comunicación interauricular, insuficiencia tricuspídea, insuficiencia pulmonar, etc.). En éstas, el tabique interventricular, en vez de presentar un movimiento de acercamiento hacia la pared posterior del ventrículo izquierdo, como normalmente ocurre en la sístole, tiende a desplazarse anteriormente, lo que se denomina «movimiento paradójico». Esto, invariablemente, ocurre en presencia de hipertrofia ventricular derecha (fig. 3-56). En ocasiones, el movimiento paradójico del tabique interventricular puede observarse en presencia de dimensiones ventriculares derechas de tamaño normal, como ocurre en pacientes sometidos a cirugía de corazón abierto, en trastornos de conducción, etc.

## *Ecograma de la válvula mitral*

El ecograma de una válvula mitral normal se muestra en la figura 3-57, donde se registran simultáneamente el electro y fonocardiograma, co-

© MASSON, S.A. Fotocopiar sin autorización es un delito.

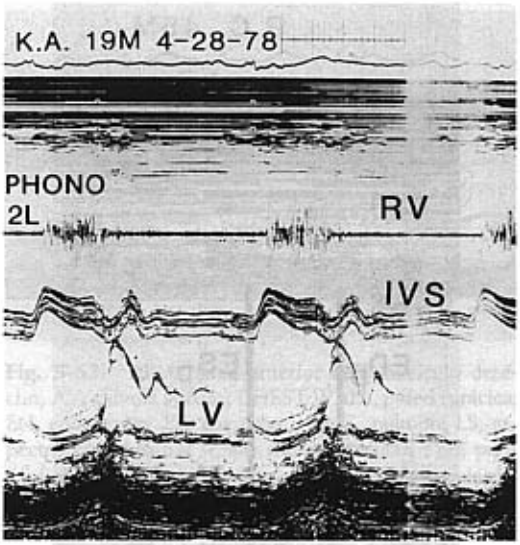


**Fig. 3-56.** Ecocardiograma obtenido en un paciente de 18 años afectado de insuficiencia tricuspídea masiva. Electrocardiograma (parte superior) y fonocardiograma (PHONO) registrados simultáneamente. Obsérvese la presencia de soplo holosistólico en el trazado fonocardiográfico. El tabique interventricular (IVS) muestra un marcado desplazamiento anterior (hacia la pared torácica, en vez de acercarse hacia la pared posterior del ventrículo izquierdo, como normalmente ocurre) o «movimiento paradójico». El ventrículo derecho se observa marcadamente dilatado (RV), de dimensiones mayores que las del ventrículo izquierdo (LV).

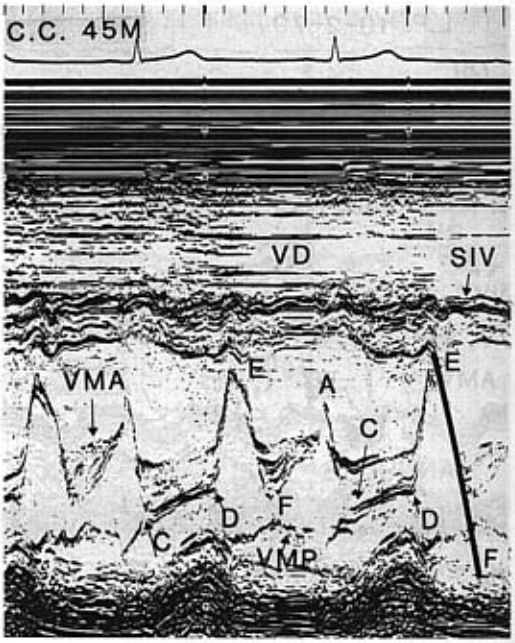


**Fig. 3-57.** Ecocardiograma de una válvula mitral normal obtenido en un paciente de 45 años. A, C, D, E, F, consúltese texto; SIV, tabique interventricular; VD, ventrículo derecho; VMA, velo mitral anterior; VMP, velo mitral posterior.

rrelacionando los movimientos del velo anterior mitral con los eventos eléctricos y acústicos correspondientes. Al comienzo de la diástole, el velo anterior se mueve en dirección al tabique interventricular, mientras que el velo posterior lo hace en la dirección contraria. Los ecos de ambos velos se fusionan durante la sístole, como se puede observar en la figura 3-58. «A» coincide con la sístole auricular durante la cual el velo anterior mitral está abierto al máximo. Coincide también con el 4° ruido cardíaco, si es que éste se registra. «C» corresponde al cierre de la válvula mitral y coincide con el primer ruido en el fonocardiograma (componente mitral) (fig. 3-59).

El suave movimiento anterior del segmento C-D está relacionado con el movimiento que experimenta la válvula mitral en dirección hacia la pared torácica, en la medida en que el ventrículo izquierdo reduce su volumen durante la sístole. El cierre aórtico precede ligeramente al punto «D». El segmento D-E representa el movimiento de apertura del velo anterior mitral durante la protodiástole. El punto «D» coincide con el chasquido de apertura mitral y se ha propuesto que corresponde a la abrupta interrupción del movimiento de apertura del velo anterior, cuando la válvula mitral alcanza su máxima excursión. En la fase de llenado rápido, el velo anterior se mueve posteriormente, acercándose a una posición próxima al cierre, originando la cresta E-F *(E-F slope)*. La velocidad con que este movimiento ocurre está afectada por diversos factores, que incluyen, entre otros, el orificio mitral valvular (disminuido en la estenosis mitral), cantidad de sangre que fluye en la diástole, tiempo de llenado diastólico, distensibilidad ventricular. De este modo, la pendiente E-F puede estar disminuida en presencia de estenosis mitral, insuficiencia cardíaca, hipertrofia ventricular izquierda, etc. Normalmente, ésta fluctúa entre 70-150 mm/seg, aun cuando Feigenbaum estima que es normal por encima de 35 mm/s. En presencia de estenosis mitral, no solamente la pendiente E-F está reducida, sino que, además, el velo posterior, por

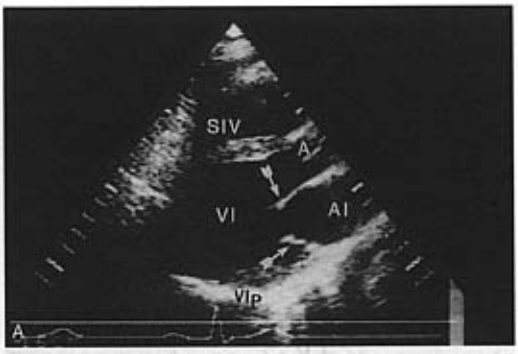


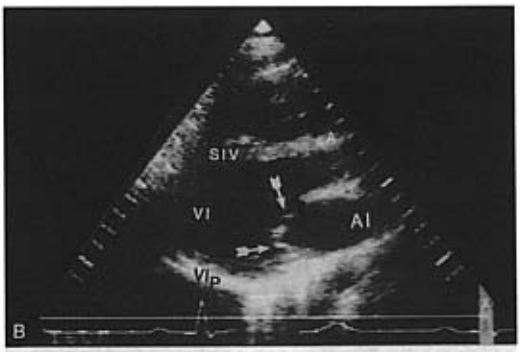


**Fig. 3-58.** A-B) Ecocardiograma bidimensional de la válvula mitral en una vista longitudinal. A, aorta; AI, aurícula izquierda; SIV, tabique interventricular; VI, ventrículo izquierdo; VID, pared posterior del ventrículo izquierdo. Las flechas indican la posición de los velos mitrales anterior y posterior al final de la diástole (nótese la separación de ellos).

estar fusionado con el velo anterior y ser de menor tamaño, sigue al primero en su excursión diastólica anterior (fig. 3-60). Estas condiciones patológicas producen alteraciones características de la movilidad de la válvula mitral, que pueden apreciarse notablemente con la técnica bidimensional (fig. 3-61). El prolapso de los velos mitrales en la aurícula izquierda produce cambios en el ecograma mitral que son característicos (fig. 3-62). El más común es el movimiento posterior de la válvula mitral durante la sístole (fig. 3-63). Esto ha sido descrito como «el signo de la hamaca» (fig. 3-64). Ocasionalmente este movimiento, en vez de ser holosistólico, es limitado al final de la sístole (telesistólico) (fig. 3-65).

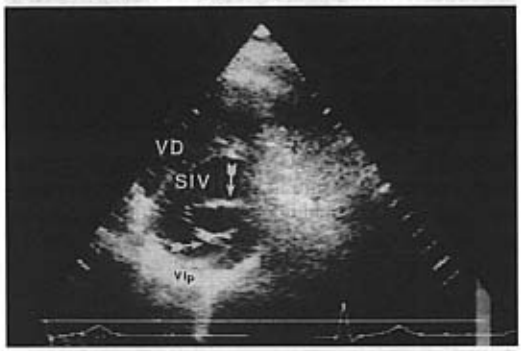


**Fig. 3-59.** Coincidencia del cierre de la válvula mitral con el primer ruido en el fonocardiograma.

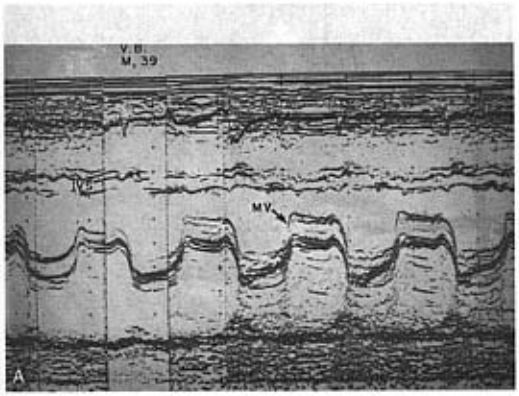


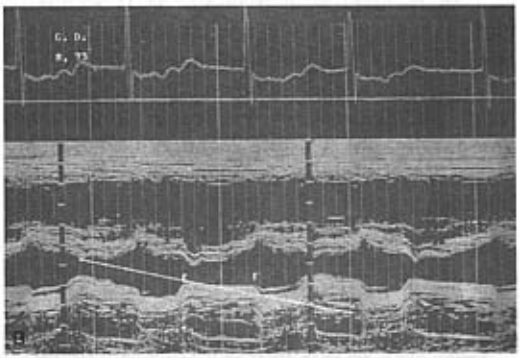


**Fig. 3-60.** A-B) Ecocardiograma de dos pacientes de 39 y 73 años afectados de estenosis mitral. La flecha muestra el velo anterior de la válvula mitral (MV). Por detrás de éste, se observa el velo posterior marcadamente engrosado y que, en vez de separarse del velo anterior durante la diástole y moverse hacia la pared posterior del ventrículo izquierdo, sigue el velo anterior en su desplazamiento hacia el tabique interventricular. IVS, tabique interventricular.

© MASSON, S.A. Fotocopiar sin autorización es un delito.

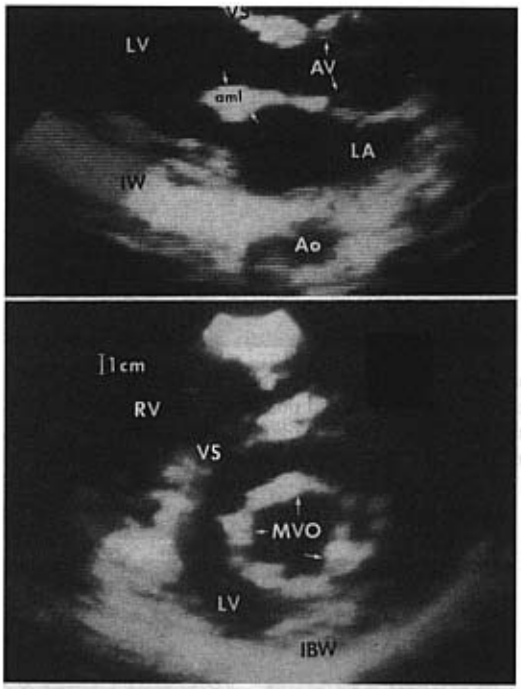


**Fig. 3-61.** Ecocardiograma bidimensional en un paciente con estenosis mitral. El panel superior corresponde a una sección longitudinal. El panel inferior, a una sección transversal. Ambas vistas fueron obtenidas durante la diástole. Obsérvese el notable engrosamiento de los velos mitrales. AMV, velo mitral anterior; AV, válvula aórtica; LA, aurícula izquierda; LV, ventrículo izquierdo; MVO, orificio mitral; RV, ventrículo derecho; VS, *septum* interventricular.

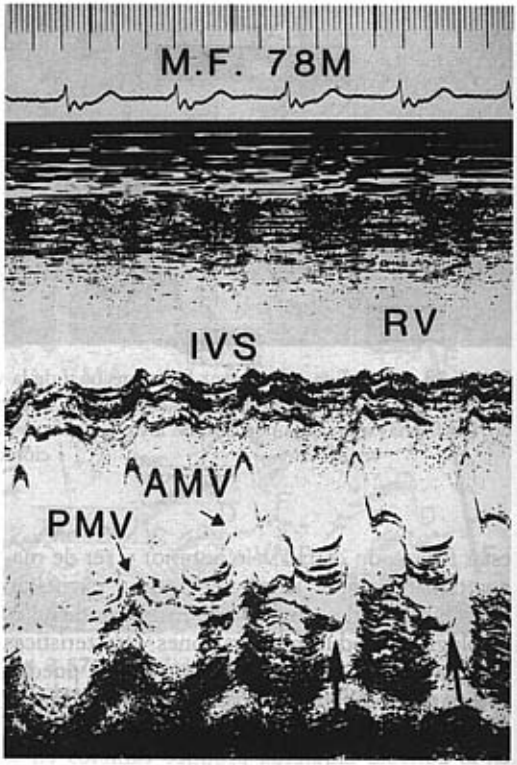


**Fig. 3-62.** Ecocardiograma en un paciente de 78 años con prolapso de la válvula mitral (velo posterior). Las flechas muestran el velo mitral posterior (PMV), prolapsando hacia la aurícula izquierda. AMV, velo mitral anterior; IVS, *septum* interventricular; RV, ventrículo derecho.

Con frecuencia, el máximo de la excursión sistólica posterior del velo prolapsado se correlaciona con un «clic» (mesosistólico o telesistólico).

En la cardiomiopatía obstructiva, los velos mitrales pueden exhibir un brusco movimiento anterior durante la sístole llegando incluso a contactar con el tabique interventricular. Esta anormalidad, junto con la hipertrofia asimétrica del tabique interventricular, presente en este proceso, parecen ser los responsables de la obstrucción dinámica del tracto de salida ventricular izquierdo (fig. 3-54).

En la insuficiencia aórtica, el chorro de regurgitación hace vibrar los velos mitrales, comúnmente el velo anterior, lo que se refleja en el ecograma mitral como un fino aleteo *(fluttering)* (fig. 3-66); en ocasiones, este fenómeno puede incluso afectar al tabique interventricular.

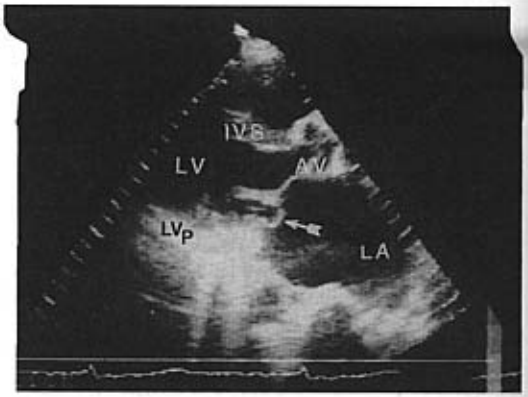


**Fig. 3-63.** Ecocardiograma bidimensional del mismo paciente mostrado en la figura 3-62. La flecha muestra el velo mitral posterior desplazado hacia la aurícula izquierda durante la sístole. IVE, *septum* interventricular; LA, aurícula izquierda; LV, ventrículo izquierdo.




**Fig. 3-64.** Ecocardiograma obtenido en un paciente de 32 años con prolapso de la válvula mitral. La flecha muestra el movimiento posterior de los velos mitrales durante la sístole, produciendo el aspecto en «hamaca». AMV, velo mitral anterior; IVS, tabique interventricular.

La insuficiencia mitral secundaria a rotura de las cuerdas tendínicas determina anormalidades que dependen del velo afectado. Cuando es el velo posterior, éste muestra un marcado descenso posterior durante la sístole y anterior durante la diástole, introduciendo un aspecto caótico en sus movimientos.

La rotura del velo anterior ocasiona un aleteo burdo durante la diástole y, en ocasiones (aunque menos considerable), durante la sístole.

En el mixoma auricular izquierdo, pueden apreciarse masas de ecos detrás del velo anterior mitral durante la diástole (fig. 3-67). Frecuentemente, la pendiente E-F está disminuida, debido a la obstrucción que el tumor produce en la movilidad del aparato valvular mitral. Un ejemplo de mixoma auricular estudiado con técnica bidimensional puede verse en la figura 3-68.

## *Ecograma de la válvula aórtica*

La figura 3-69 muestra el ecograma de la raíz aórtica y de los velos aórticos con registro simul-

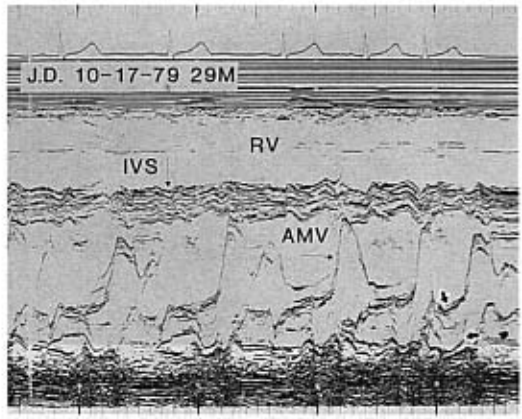


**Fig. 3-65.** La flecha próxima a la parte interior de la figura muestra el velo mitral posterior prolapsado al final de la sístole. El velo mitral anterior (flecha superior) mantiene un desplazamiento normal durante el período sistólico. Nótese que al comienzo de la sístole el velo mitral posterior se desplaza normalmente. AMV, velo mitral anterior; IVS, tabique interventricular; RV, ventrículo derecho.

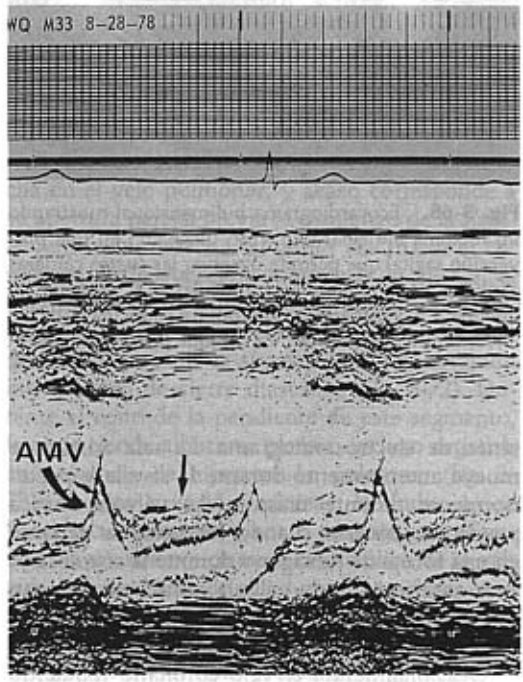


**Fig. 3-66.** Paciente de 33 años. El velo mitral anterior (AMV) muestra un fino «aleteo» durante todo el período diastólico debido a la presencia de insuficiencia aórtica.

© MASSON, S.A. Fotocopiar sin autorización es un delito.

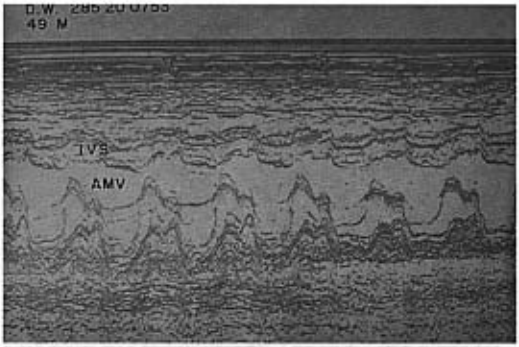


**Fig. 3-67.** AMV, velo mitral anterior; IVS, tabique interventricular.

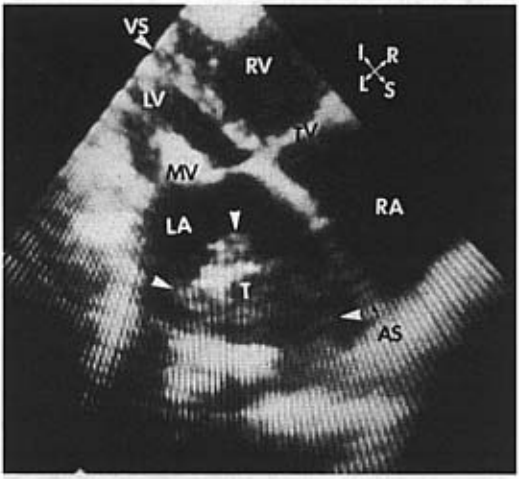


**Fig. 3-68.** Ecocardiograma bidimensional mostrando un mixoma auricular izquierdo (flecha T) en una proyección sagital que permite observar las cuatro cámaras cardíacas. AS, tabique interauricular; LA, aurícula izquierda; LV, ventrículo izquierdo; RA, aurícula derecha; RV, ventrículo derecho; VS, tabique interventricular.

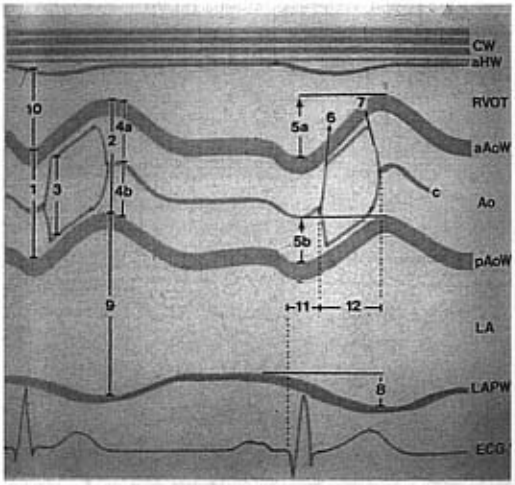


**Fig. 3-69.** LA, aurícula izquierda; LAPW, pared posterior de la aurícula izquierda; pAoW, pared posterior de la aorta; Ao, aorta; aAoW, pared anterior de la aorta; RVOT, tracto de salida del ventrículo derecho.

táneo de electrocardiograma. La raíz aórtica se mueve anteriormente durante la sístole y posteriormente durante diástole. La válvula aórtica puede reconocerse cuando los velos se separan en una forma de hexágono durante la sístole. Los ecos anteriores de la válvula aórtica se originan del velo coronario derecho y los ecos posteriores corresponden al velo no coronario.

Ocasionalmente, el velo coronario izquierdo puede observarse en el centro del hexágono. La separación de los velos al comienzo de la sístole y su encuentro al final de la diástole precede brevemente al ruido de eyección (clic) y coincide con el cierre aórtico, respectivamente. El máximo de excursión de los velos durante la sístole fluctúa entre 1,6-2,6 cm. La raíz aórtica al final de la diástole mide entre 2-3,7 cm, de acuerdo con Feigenbaum. Al comienzo de la diástole, los ecos correspondientes a los velos aórticos se fusionan y aparece como una delgada masa de ecos generalmente homogénea. En caso de estenosis aórtica, la apertura de los velos se encuentra limitada.

El engrosamiento y calcificación de los velos valvulares a menudo enmascara el detalle de los ecos correspondientes a los velos, y muchas veces imposibilita delinear apropiadamente su excursión. En general, la posibilidad de estenosis aórtica se sospecha en presencia de ecos densos provenientes de velos aórticos que muestran una movilidad generalmente alterada o disminuida.

La ecocardiografía bidimensional ha permitido una estimación del área valvular aórtica en caso de estenosis aórtica mejor que la ecocardiografía de formato M (fig. 3-70).

En pacientes con válvula aórtica bicúspide, la posición de los velos durante la diástole es excéntrica. En la insuficiencia aórtica, los velos aórticos pueden notarse separados durante la diástole, a diferencia de lo que ocurre normalmente. Este hallazgo, en presencia de velos engrosados y de adecuada movilidad de la válvula, puede ser, en ocasiones, diagnóstico de insuficiencia aórti-

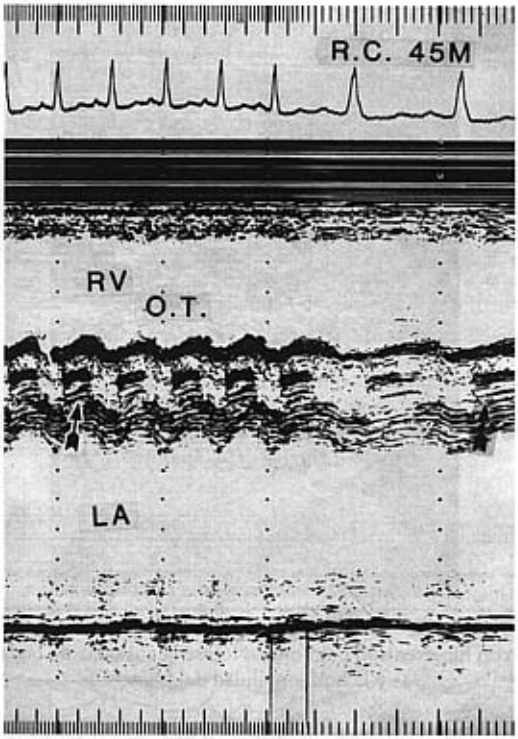


**Fig. 3-70.** Paciente de 45 años portador de una estenosis aórtica grave. Obsérvense los múltiples y densos ecos provenientes de la válvula aórtica (flechas) cuyos velos muestran una limitada excursión sistólica. LA, aurícula izquierda; RVOT, tracto de salida del ventrículo derecho.

ca. Sin embargo, la especificidad de la separación diastólica de los velos aórticos durante la diástole, es baja y puede verse, ocasionalmente, en individuos normales.

En la cardiomiopatía obstructiva, puede observarse cierre mesosistólico de la válvula, como consecuencia de la brusca reducción del flujo aórtico provocado por la obstrucción dinámica del ventrículo izquierdo durante la sístole (fig. 3-71).

## *Ecograma de la válvula tricúspide*

Ésta ofrece una morfología similar a la de la válvula mitral, aun cuando normalmente es de más difícil registro. En pacientes con estenosis tricuspídea, la pendiente E-F del velo anterior tricuspídeo puede encontrarse reducida, tal como se observa en los pacientes con estenosis mitral.

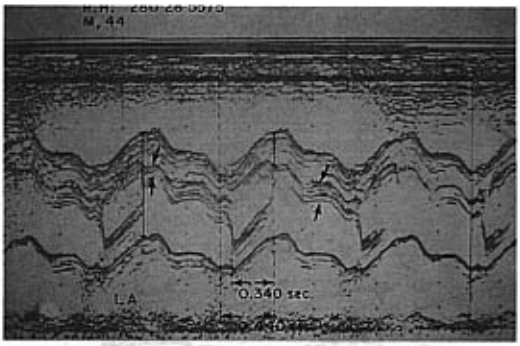


**Fig 3-71.** Ecocardiograma de un paciente de 44 años con válvula aórtica bicúspide. Obsérvese el cierre excéntrico de la válvula (cercano a la pared anterior de la aorta, flechas en la parte izquierda de la figura) y los múltiples ecos diastólicos (flechas en el centro de la figura), mostrando «separación diastólica». LA, aurícula izquierda.

En pacientes con insuficiencia pulmonar, puede observarse en ocasiones, aleteo fino de los velos tricuspídeos, tal como se observa en la válvula mitral en presencia de insuficiencia aórtica.

## *Ecograma de la válvula pulmonar*

No siempre es posible registrar ecos de la válvula pulmonar en individuos normales. Comúnmente, se observa sólo el velo posterior. La onda «A» refleja el efecto de la sístole auricular derecha en el velo pulmonar, y acaso corresponde a su apertura parcial previa al comienzo de la sístole ventricular derecha. El punto «B» marca el comienzo de la eyección ventricular, y el «C», el máximo de la apertura del velo posterior. El segmento C-D representa el cierre gradual del velo durante el resto de la sístole, y el D-E, el rápido movimiento de cierre diastólico (fig. 3-72). Durante el resto de la pendiente de este segmento, la onda tiende a hacerse plana o incluso negativa en presencia de hipertensión pulmonar (fig. 3-73). En esta situación, además, la onda «A» se hace frecuentemente plana o ausente, y con frecuencia se observa cierre mesosistólico de la válvula o aleteo basto de ella durante la sístole.

## *Ecograma de válvula protésica*

Numerosas son las prótesis valvulares, que corresponden, en general, a tres tipos:

© MASSON, S.A. Fotocopiar sin autorización es un delito.




**Fig. 3-72.** Ecocardiograma en un paciente de 45 años mostrando una válvula pulmonar normal. Obsérvese la pendiente inclinada e-f y la prominente onda «a».

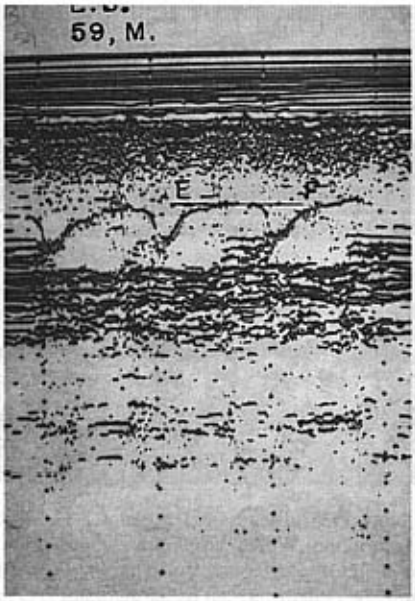


**Fig. 3-73.** Ecocardiograma obtenido en un paciente con hipertensión pulmonar. Nótese la ausencia de onda «a» y la horizontalidad del tramo e-f.

1. Válvulas protésicas con *dispositivos de cierre central* (de bola, como la prótesis de Starr-Edwards, o de disco, como la prótesis de Beal).
2. Válvula de *dispositivo de cierre excéntrico* (como la prótesis de Björk-Shiley).
3. Las *bioprótesis* (porcina, etc.).

El ecograma de estas válvulas puede permitir información valiosa para evaluar el momento en que la válvula se abre o se cierra, la amplitud de movimiento del dispositivo oclusor, la de movimiento y densidad de los ecos en las bioprótesis, etc. (figs. 3-74 y 3-75).

## *Ecograma del derrame pericárdico*

La ecocardiografía es la técnica más sensible y específica para determinar la presencia de derrame pericárdico. Éste se observa como una separación anormal entre el epicardio y el pericardio, tanto posterior como anteriormente (fig. 3-76). Aun cuando una ecocardiografía no puede realizar una cuantificación precisa de la cantidad de líquido presente, se han propuesto algunas sugerencias como guía para una estimación aproximada:

1. A la separación sistólica entre el epicardio posterior y el pericardio corresponde la presencia de líquido (menos de 300 ml).
2. La separación del epicardio posterior y el pericardio a través del ciclo cardíaco completo (sístole y diástole) sugiere que la cantidad de derrame pericárdico es, aproximadamente, de 400-500 ml.
3. La separación, tanto anterior como posterior, entre el epicardio y el pericardio sugiere que la cantidad de líquido puede estar entre 500-1.000 ml.
4. La presencia de una amplia separación del epicardio anterior y el pericardio es coherente con un derrame pericárdico mayor de 1.000 ml.

En presencia de derrames pericárdicos masivos, además, se pueden observar anormalidades en el movimiento de la válvula mitral e incluso de todas las estructuras cardíacas, que se desplazan rítmicamente delante y atrás como en un columpio *(swinging)*.

Es de interés observar que la alternancia eléctrica que se observa en pacientes con derrame pericárdico masivo y tamponamiento se correlaciona frecuentemente con el ciclo de este movimiento pendular (complejos QRS pequeño cuando el corazón se aleja posteriormente).

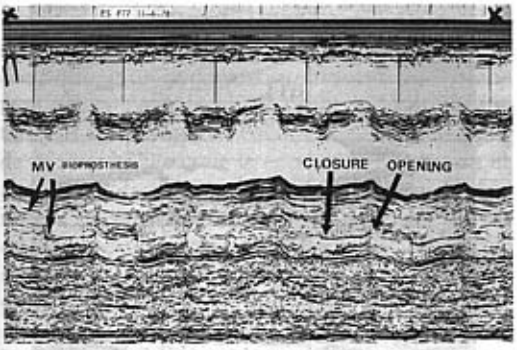


**Fig. 3-74.** Bioprótesis porcina en posición mitral. Las flechas, en el extremo derecho de la figura, muestran el cierre *(closure)* y la apertura *(opening)* de los velos de la prótesis. MV, válvula mitral.

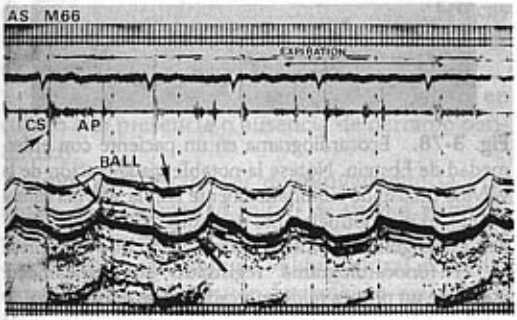


**Fig. 3-75.** Prótesis de Starr-Edward en posición mitral, en un paciente de 66 años. Las flechas muestran la bola de Silastic *(ball)* desplazándose de acuerdo con las fases del ciclo cardíaco.

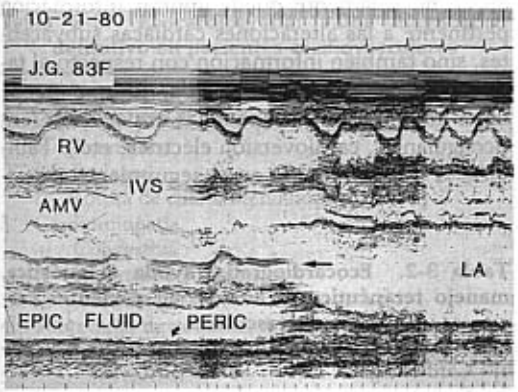


**Fig. 3-76.** Derrame pericárdico en una paciente de 83 años. Obsérvese el «espacio libre» posterior, entre el epicardio (EPIC) y pericardio (PERIC), que corresponde al derrame (FLUID). Nótese que éste no se prolonga por detrás de la aurícula izquierda (LA). AMV, velo mitral anterior; IVS, tabique interventricular; RV, ventrículo derecho.

## Ecocardiografía en las cardiopatías congénitas

La ecocardiografía ha ayudado enormemente al diagnóstico de las cardiopatías congénitas. El uso de la técnica del formato M y las técnicas bidimensionales han ayudado a precisar la anatomía de las estructuras cardíacas mejor que ningún otro método no invasivo. La ecocardiografía permite, entre otros aspectos, definir:

1. *La presencia y el tamaño relativo de las dos cavidades ventriculares* (corazón izquierdo hipoplástico, atresia tricuspídea, ventrículo único, etc.).
2. *Relación entre la raíz aórtica y el tabique interventricular* (tetralogía de Fallot, *truncus arteriosus*, etc.), o entre la raíz aórtica y la válvula mitral (ventrículo derecho con doble salida).
3. *Anomalidades valvulares morfológicas y funcionales* (canal auriculoventricular, enfermedad de Ebstein, etc.).
4. *Sobrecarga ventricular derecha diastólica* (comunicación interauricular, insuficiencia tricuspídea, etc.).
5. *Sobrecarga diastólica del ventrículo izquierdo* (defecto septal interventricular, *ductus arteriosus*).

En el defecto septal auricular, las dimensiones internas del ventrículo derecho están aumentadas y, frecuentemente, existe un movimiento paradójico (anterior) del tabique interventricular (fig. 3-77). Este hallazgo, sin embargo, no es específico y es común a muchas otras anomalías en las que la sobrecarga de volumen ventricular derecho puede existir, tales como la insuficiencia tricuspídea, la insuficiencia valvular pulmonar, el aneurisma del seno de Valsalva roto, el drenaje anormal de las venas pulmonares (parcial y total), el canal auriculoventricular común, etc. La continuidad normal que existe entre el tabique interventricular y la pared anterior de la raíz aórtica no está presente en la tetralogía de Fallot y en el *truncus arteriosus*.

En la enfermedad de Ebstein, se ha demostrado que el velo anterior tricuspídeo generalmente se registra con gran facilidad (como consecuencia del desplazamiento anatómico de la válvula en esta afección) hacia la izquierda del reborde esternal izquierdo, a diferencia de lo que ocurre normalmente. Además, el intervalo entre el cierre mitral y tricuspídeo, generalmente, es mayor de 30 ms, debido al retraso de la conducción intraventricular impuesto por el bloqueo de rama derecha (fig. 3-78, tomada de Feigenbaum, con permiso de Lea and Febiger).

© MASSON, S.A. Fotocopiar sin autorización es un delito.

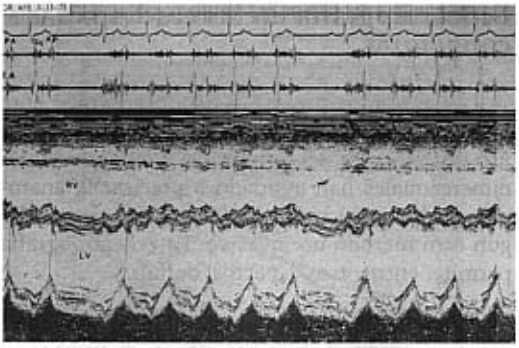

**Fig. 3-77.** Ecocardiograma de un paciente con defecto septal auricular. El ECG (panel superior) muestra la presencia de un ritmo de Wenckebach. Los trazados fonocardiográficos muestran un soplo sistólico y desdoblamiento del segundo ruido. Obsérvese la marcada dilatación del ventrículo derecho (RV) y el desplazamiento sistólico anterior del tabique interventricular («movimiento paradójico»), características de las sobrecargas de volumen del ventrículo derecho. LV, ventrículo izquierdo.

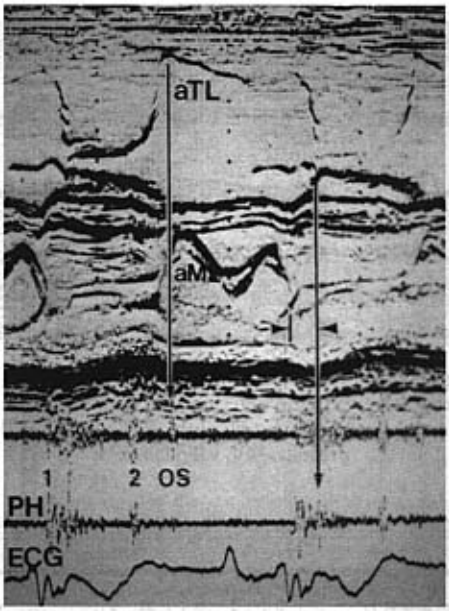


**Fig. 3-78.** Ecocardiograma en un paciente con enfermedad de Ebstein. Nótese la notable visualización de la válvula tricúspide simultáneamente con la válvula mitral (AML), lo que normalmente no ocurre. El cierre tricuspídeo está significativamente retrasado, lo que se expresa en el fonocardiograma registrado simultáneamente como un primer ruido marcadamente desdoblado.

En el canal auriculoventricular común, caracterizan esta afección diferentes rasgos ecocardiográficos que incluyen una marcada aproximación de la válvula mitral al tabique interventricular durante la diástole, estrechamiento del tracto de salida ventricular izquierdo durante la sístole («en cuello de ganso»), desplazamiento posterior al tabique del velo septal tricuspídeo, etc.

## Valor clínico de la ecocardiografía

Como puede desprenderse de la exposición anterior, la ecocardiografía constituye, hoy día, una técnica de gran valor en el diagnóstico no invasivo de una gran variedad de anormalidades cardiovasculares.

Tal como se expresa en la tabla 3-2, la ecocardiografía puede ser de gran ayuda en el diagnóstico de pacientes que se presentan con cardiomegalia, soplos cardíacos, insuficiencia cardíaca y «dolores de pecho» de etiología incierta. En estos pacientes, la ecocardiografía puede aportar información precisa que oriente a un diagnóstico definitivo, por ejemplo documentación de derrame pericárdico en pacientes con cardiomegalia; en pacientes con insuficiencia cardíaca de origen incierto, anormalidades en los ecos valvulares o presencia de cardiomiopatía; presencia de prolapso de la válvula mitral en pacientes con dolores precordiales atípicos. Es también de gran valor en el paciente con fibrilación auricular, ya que en él, no solamente puede aportar información pertinente a las alteraciones cardíacas subyacentes, sino también información con respecto al tamaño de la aurícula izquierda, lo que puede tener implicaciones terapéuticas importantes (anticoagulantes, cardioversión eléctrica, etc.). También es de gran ayuda en el seguimiento de pa-

**Tabla 3-2. Ecocardiografía: ayuda diagnóstica, manejo terapéutico, o ambos, en pacientes cardiovasculares**

| | |
|---|---|
| 1. Cardiomegalia | |
| 2. Soplos | De etiología incierta |
| 3. Insuficiencia cardíaca | De etiología incierta |
| 4. Dolores de pecho | De etiología incierta |
| 5. Fibrilación auricular | |
| 6. Enfermedades valvulares (seguimiento) | |
| 7. Recién nacido en *shock*, sufrimiento respiratorio, cianosis, o todos ellos | |

cientes con lesiones valvulares conocidas, tales como insuficiencia aórtica o mitral, en que la ecocardiografía puede asistir en forma importante al clínico para decidir la oportunidad de la intervención quirúrgica. Finalmente, otro ejemplo de la ayuda valiosa de la ecocardiografía es en el estudio de los recién nacidos con *shock*, sufrimiento respiratorio, cianosis, o todos ellos. En estos pacientes, la ecocardiografía puede aportar información definitiva para separar trastornos primariamente respiratorios metabólicos o sépticos, de malformaciones cardíacas que pueden ser la causa de estos problemas (presencia del síndrome del corazón izquierdo hipoplásico, atresia mitral, transposición de los grandes vasos, atresia tricuspídea, etc.).

La ecocardiografía puede aportar información diagnóstica definitiva, sin contar otras técnicas de evaluación clínica o de laboratorio en una serie de condiciones patológicas (tabla 3-3).

Puede permitir un diagnóstico definitivo en cuanto a la presencia o ausencia de derrame pericárdico.

Sirve para establecer definitivamente la presencia de enfermedad mitral de origen reumático, lo que puede ser de gran valor en individuos que se presentan con una válvula mitral extremadamente calcificada y en los que no existen los elementos habituales auscultatorios de lesión valvular mitral, debido a la rigidez e inmovilidad de la válvula.

**Tabla 3-3. Ecocardiografía: valor diagnóstico definitivo en pacientes cardiovasculares**

1. Derrame pericárdico
2. Enfermedades de la válvula mitral
   *a)* Reumática
   *b)* Prolapso
   *c)* Rotura de cuerdas tendíneas
3. Cardiomiopatía
   *a)* Congestiva
   *b)* Hipertrofia concéntrica
   *c)* Obstructiva
4. Sobrecarga de volumen del ventrículo derecho (defecto septal auricular, insuficiencia tricuspídea, etc.)
5. Tumores cardíacos
6. Vegetaciones valvulares
7. Enfermedades de la válvula aórtica (estenosis aórtica, válvula aórtica bicuspídea, insuficiencia aórtica)
8. Ciertas malformaciones cardíacas (enfermedad de Ebstein, transposición de los grandes vasos, etc.)
9. Hipertrofia fisiológica frente a hipertrofia patológica en deportistas

Puede ser de gran ayuda en el diagnóstico de prolapso de la válvula mitral, proceso que a veces se asocia a presentaciones clínicas atípicas.

En las cardiomiopatías, la ecocardiografía puede establecer la diferenciación entre formas difusas congestivas y otras formas, tales como la cardiomiopatía obstructiva, lo que es de gran significación terapéutica.

Esta técnica permite establecer el diagnóstico presuntivo de defecto septal auricular en pacientes con soplo y cuadro clínico compatible, en los cuales se documentan dilataciones del ventrículo derecho y presencia de movimiento paradójico del tabique interventricular.

En algunos pacientes, la ecocardiografía puede establecer el diagnóstico preciso de tumores intracardíacos, tales como el mixoma.

Finalmente, la ecocardiografía aporta información diagnóstica precisa para el diagnóstico de malformaciones congénitas cardíacas, tales como la enfermedad de Ebstein, la transposición de los grandes vasos, el síndrome del corazón izquierdo hipoplásico.

La ecocardiografía también puede proveer información, si bien no puramente diagnóstica, de gran utilidad clínica, tal como se expresa en la tabla 3-4. Permite establecer y seguir ciertos parámetros de la función ventricular izquierda, de las dimensiones cardíacas.

En pacientes con enfermedad coronaria, puede aportar información de gran utilidad respecto al estado de la función del ventrículo izquierdo, presencia de aneurismas, trombos (murales), o todos ellos.

En pacientes con prótesis valvulares puede también ayudar a definir su estado funcional y su integridad estructural.

## Ecocardiografía transesofágica

La *ecocardiografía transesofágica* (ETE) es una modalidad diagnóstica que se basa en la versatilidad de las imágenes, conseguidas con los transductores de ultrasonidos; estas, además, pueden conse-

**Tabla 3-4. Ecocardiografía: criterios de evaluación básica**

1. Función ventricular izquierda
2. Dimensiones de las cámaras cardíacas
3. Pacientes con enfermedad coronaria
4. Función de las prótesis valvulares

© MASSON, S.A. Fotocopiar sin autorización es un delito.

guirse en múltiples tamaños. Gracias a ello pueden ser introducidas en diferentes instrumentos endoscópicos e incluso en catéteres intravasculares.

La ETE es una exploración bastante diferente a la que se realiza por el método transtorácico. Es una técnica invasiva, por lo que requiere personal altamente especializado y con experiencia. El uso de esta prueba se basa en los conocimientos endoscópicos gastroesofágicos, que requieren anestesia tópica faríngea o sedación del paciente y monitorización adecuada. El paciente debe estar en decúbito lateral izquierdo y, para evitar la mordedura del endoscopio, el paciente sostendrá con los dientes el protector de mordeduras o caladientes; el médico introducirá el endoscopio bien lubricado de forma suave y sin forzar la maniobra para no lesionar la orofaringe; una vez dentro del esófago, se llegará a la zona retrocardíaca.

Los pacientes son *problemas orgánicos esofágicos* deben ser descartados para esta técnica, ya que el resultado puede ser impreciso y, a su vez, agravar la patología digestiva preexistente.

La ETE ofrece un estudio óptimo del corazón, ya que el haz de ultrasonidos no está dificultado por el pulmón ni por la pared torácica. La técnica de este examen progresa paulatinamente y los diferentes planos de examen y las posiciones de la prueba electrocardiográfica (que puede ser avanzada, rotada y manipulada) permiten conseguir múltiples vistas, que requieren la experiencia del método para conseguirlas e interpretarlas.

Hay tres *posiciones intraesofágicas básicas* en la ETE, que se emplean en el estudio del corazón y los grandes vasos. La primera posición, la más distal, se encuentra a nivel gastrocardial. La segunda posición se consigue al retirar el transductor y colocarlo en posición retrocardíaca. La tercera posición, la más proximal, está a nivel de la base cardíaca. Desde cada una de estas posiciones se puede obtener las imágenes más adecuadas para el estudio.

La ETE permite al médico, entre otras múltiples, una oportunidad única para el examen de la aorta torácica y toracoabdominal en toda su longitud, siendo la prueba por excelencia para el estudio de la disección aórtica.

La ETE está jugando un papel primordial para el *estudio pre, intra y postoperatorio* de los pacientes sometidos a cirugía cardíaca, por lo que resulta fácil evaluar la función de las válvulas aórticas y mitral, la contracción ventricular y la eliminación de las burbujas de aire en los procedimientos a corazón abierto, sin interferir en absoluto el trabajo del cirujano cardíaco.

# CATETERISMO CARDÍACO

Tiene por objeto alcanzar las cavidades cardíacas y grandes vasos, por medio de catéteres opacos de polietileno, introducidos bajo control radioscópico. Las vías de acceso al corazón derecho son las venas cubital o mediana del brazo en los adultos, y la safena en los niños; para el corazón izquierdo se emplea la cateterización aórtica retrógada desde la arteria femoral o humeral (técnica de Seldinger) o la vía transeptal (Cope y Ross) o transtorácica. Los accidentes son raros, con una mortalidad que oscila entre el 0,5-1% (Friedberg) y el 0,45 % (Braunwald); cabe señalar una estrecha relación entre el *exitus* y la edad del enfermo: 6,2 % < 1 año; 5,8 % en el segundo año de vida; 0,15 % > 2 años (Braunwald). El riesgo de la prueba se reduce a medida que aumenta la experiencia del examinador.

Es imprescindible para plantear el tratamiento quirúrgico de cualquier cardiopatía susceptible a ello.

## Indicaciones del cateterismo intracardíaco

**Descubrir trayectos anormales.** Como ocurre en algunas cardiopatías congénitas (*ductus*, comunicaciones interauriculares o interventriculares).

**Registro de presiones** (tabla 3-5). Se efectúa por medio de un sistema óptico adaptado al catéter tipo Hamilton u otros manómetros especiales.

La presión auricular derecha es de 0-5 mm Hg, valores superiores a 10 mm Hg son anormales y se hallan en fallos del corazón derecho, estenosis e insuficiencia tricúspide, y pericarditis constrictivas.

**Tabla 3-5. Presiones intracardíacas normales (mm Hg)**

| | Sistólicas | Diastólicas | Medias |
|---|---|---|---|
| Aurícula derecha | 5 | 0-1 | 2-3 |
| Ventrículo derecho | 25 | 0-4 | 8 |
| Arteria pulmonar | 25 | 9 | 10-15 |
| «Capilar» pulmonar | 10 | 5 | 7-8 |
| Aurícula izquierda | 4 | 0 | 3-6 |
| Ventrículo izquierdo | 120 | 2-6 | 30-40 |
| Aorta | 120 | 65 | 85 |

De Meneses Hoyos.

La presión ventricular derecha en su fase sistólica es de 15-25 mm Hg, y en la telediastólica, de 0,5 mm Hg. Los valores superiores a 30 mm y 10 mm para cada una se consideran patológicos. Se registran en estenosis pulmonares, fallos ventriculares derechos (la diastólica) y tabiques perforados.

La presión de la arteria pulmonar es, en la sístole, de 15-25 mm Hg y en la diástole, de 5-10 mm Hg. La presión media varía entre 10-15 mm Hg. Se diagnostica hipertensión pulmonar cuando la sistólica supera los 30 mm Hg y la media los 20 mm Hg.

La presión capilar pulmonar es la que registra la sonda al quedar enclavada en el extremo más distal de los vasos pulmonares sondables, y se considera equivalente a la que debe existir en la aurícula izquierda. Oscila entre 5-20 mm Hg, y las cifras superiores se consideran como expresión de fallo ventricular izquierdo o de estenosis mitral (llega a 30 mm Hg o más en las muy cerradas) o pericarditis, y signo de grandes dificultades en la repleción diastólica del ventrículo izquierdo.

La medida de las presiones en el ventrículo izquierdo se realiza por cateterismo arterial retrógrado (rara vez por punción transeptal a través del corazón derecho o puntura transtorácica), siendo la presión de la aorta 120 mm Hg en la sístole y 65 mm Hg en la diástole, con presión media de 85 mm Hg, y la de la aurícula (4-0 mm Hg; cifra media: 3-6 mm Hg) y la del ventrículo izquierdo 120 mm Hg en la sístole; 2-6 mm Hg en la diástole con una presión media de 30-40 mm Hg.

El aumento de la presión en la aurícula derecha, con caída en el ventrículo correspondiente, traduce estenosis tricuspídea; el aumento en dicho ventrículo, con descenso de la presión en la arteria pulmonar, indica estenosis del orificio pulmonar; el aumento de la presión en la arteria pulmonar puede ser debido a persistencia del conducto arterioso o incremento de la resistencia vascular en la red pulmonar. El aumento de la presión intracapilar y de la presión intraauricular correspondiente revela estenosis mitral, y el aumento de la presión intracavitaria ventricular izquierda, con caída de la presión diferencial en la aorta o en la femoral, es indicio de estenosis aórtica o subaórtica.

El *análisis de las curvas de presión* obtenidas durante el sondeo es delicado, y deben realizarlo personas especializadas:

1. *Curva de presión auricular derecha.* Una primera elevación (a) corresponde al aumento de presión producido por la sístole auricular. Una elevación que aparece más tarde (c) está relacionada con el aumento transitorio de presión consecutivo al cierre brusco de la válvula tricúspide. Esta onda (c) va seguida de una línea descendente que corresponde a un descenso de la presión auricular debida a la atracción del anillo tricúspide hacia la punta del corazón en el momento de la sístole ventricular. La curva auricular remonta a continuación más o menos rápidamente hacia su nivel anterior, elevándose la presión como consecuencia del relleno de la aurícula por la sangre venosa que pasa de las venas cavas. Una tercera elevación (v) es consecuencia de la apertura de la tricúspide (fig. 3-79 A).

2. *Curva de presión ventricular derecha.* Inicialmente, muestra una ascensión brusca, casi vertical, que empieza 0,08 s después de iniciada la onda QRS del electrocardiograma. Después de un vértice, seguido de una corta meseta o de un breve descenso apenas insinuado, la curva se inflexiona bruscamente, descendiendo y alcanzado, generalmente, el nivel más bajo después de iniciada la diástole, remontando a continuación progresiva y lentamente durante toda ésta, pudiendo presentar hacia su final una ligera elevación que corresponde a la contracción de la aurícula, siendo seguida inmediatamente de la brusca ascensión sistólica (fig. 3-79 B).

3. *Curva de presión arterial pulmonar.* Al principio, supone también una brusca curva ascendente, que corresponde a la rápida elevación de presión debida al paso de la sangre ventricular a la arteria pulmonar, proceso que se inicia 0,09 s después de iniciada la onda QRS del electrocardiograma y de 0,01-0,02 s, después de iniciarse la deflexión ventricular derecha ascendente. Una pequeña muesca marca el principio de la diástole, y la curva describe a continuación una línea regularmente descendente hasta la sístole siguiente (fig. 3-79 C).

4. *Curva de presión auricular izquierda.* En ritmo sinusal, la curva presenta tres accidentes positivos «a, c, v» separados por tres depresiones, la «z», entre a y c; la «x», entre c y v, y la «y», entre v y la onda «a» siguiente.

La onda «a», correspondiente a la sístole auricular, se inicia a 0,08 s después de empezada la onda P del electrocardiograma; su amplitud es variable.

La onda «c», habitualmente poco amplia, se inscribe sobre la rama descendente de «a» y corresponde al cierre de la válvula mitral y a la tensión del ventrículo izquierdo.

© MASSON, S.A. Fotocopiar sin autorización es un delito.

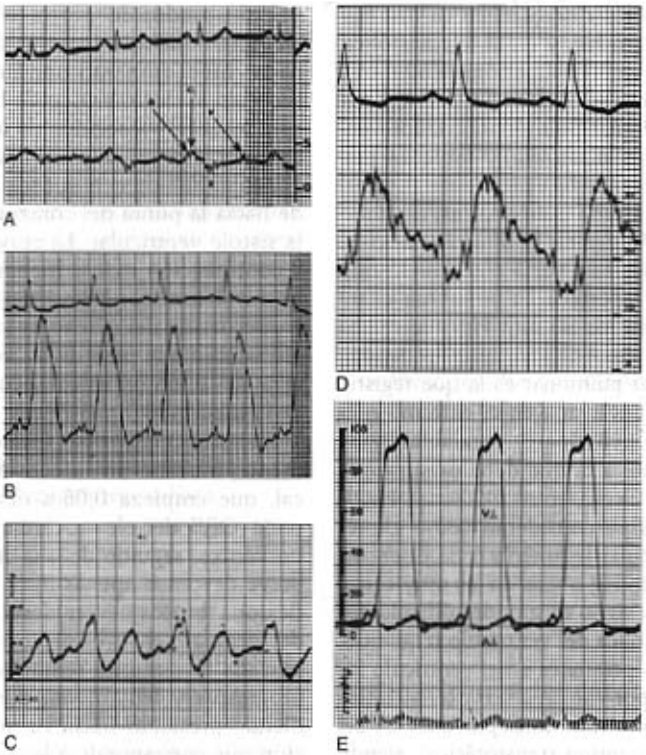


**Fig. 3-79.** Curvas normales de presión por cateterismo. A) Auricular derecha. B) Ventricular derecha. C) Arterial pulmonar. D) Auricular izquierda. E) Ventricular izquierda.

Entre «a» y «c» se inscribe, con frecuencia, una ligera depresión, la «z», que expresa el valor de la presión auricular izquierda en el momento en que se inicia la sístole ventricular.

La morfología del segmento a-c depende de la duración de la conducción auriculoventricular; si el espacio P-R es corto, la onda «c» puede fusionarse con la «a»; si el espacio P-R es prolongado, el punto «z» habitualmente se halla descendido.

Después del segmento a-c, aparece la depresión «x» debida a la relajación de la aurícula izquierda y al descenso del techo mitral en el momento de la fase rápida de la expulsión ventricular.

La curva remonta a continuación hasta un nuevo vértice, «v»; la rama ascendente traduce el aflujo sanguíneo de sangre venosa pulmonar a la aurícula izquierda, y el vértice «v» corresponde a la apertura de la mitral.

La curva se deprime a continuación entre «v» e «y», lo que corresponde al paso rápido de sangre al ventrículo izquierdo relajado. A continuación, queda más o menos estable hasta el pie de la onda «a» siguiente (punto α), y en caso de diástole prolongada, la curva de presión asciende entre «y» y el punto α.

En el individuo normal, la amplitud de las oscilaciones «a», «c» y «v» es sensiblemente igual, aunque corrientemente el vértice «a» se encuentra algo más alto. La presión mínima se alcanza en «y» o en «x», cuando la diástole es corta.

La fibrilación auricular modifica considerablemente el aspecto de la curva auricular izquierda, haciendo desaparecer el promontorio «a», que corresponde a la sístole auricular; el punto «z» se halla situado relativamente bajo, y la depresión «x» es menos profunda. El trazado está constituido por una sucesión de accidentes «v» de amplitud variable, tanto mayor cuanto más larga es la diástole (fig. 3-79 D).

Esta curva debe ser estudiada en el curso de una pausa respiratoria, después de una espiración normal, a fin de evitar las variaciones que la respiración puede producir y que son capaces de alcanzar los 10 mm Hg.

5. *Curva ventricular izquierda.* La presión ventricular izquierda empieza a elevarse desde el

momento en que se cierra la mitral (punto «z» del trazado auricular). El trazado casi vertical durante la fase de contracción isométrica del ventrículo izquierdo y la apertura de la sigmoidea, que marca el momento de iniciarse la expulsión ventricular, no comporta modificación alguna en la pendiente de la curva ventricular. El período de expulsión se divide en un período de impulsión rápida, que va desde la apertura de las válvulas aórticas en el vértice de la curva ventricular izquierda, y el período de expulsión lenta, que corresponde a una meseta. Se ha discutido si esta meseta era ascendente o descendente; es posible que la edad y el estado de las arterias puedan desempeñar un papel en la morfología del vértice de la curva ventricular. Después de éste, el descenso de la presión ventricular es muy rápido y el trazado cruza el correspondiente a la aurícula a nivel del vértice «v». Inmediatamente, se produce la apertura de la mitral y se inicia la curva diastólica por una depresión a la que puede seguir un leve resalte y después una meseta ligeramente ascendente hasta el fin de la diástole. Durante el período de relleno ventricular no existe, entre la aurícula y el ventrículo, más que un mínimo gradiente de presión (fig. 3-79 E).

6. *Curva aórtica.* La curva aórtica toma el aspecto de los dientes de una sierra. Cada uno de ellos consta de una rama rápidamente ascendente (onda anacrótica) y una rama descendente, por lo general menos abrupta (onda catacrótica), que ostenta una inflexión correspondiente al cierre de las sigmoideas (muesca discrótica). El vértice de la curva puede ser puntiagudo o redondeado. Sobre la rama ascendente, a veces se inscribe, aun que raramente, una muesca anacrótica.

**Medición del contenido de oxígeno de las muestras de sangre (oximetría).** Para detectar los *shunts* (comunicaciones anómalas) intracardíacos o de grandes vasos y estimar el débito cardíaco (tabla 3-6). Para el primer fin, se toman muestras de sangre:

1. En la vena *cava* superior.
2. En la *aurícula* derecha.
3. En el *ventrículo* derecho.
4. En la proximidad de los *capilares* pulmonares.
5. En la arteria *femoral.*

Los defectos de los tabiques interauricular o interventricular, o del *septum* aórtico (que separa la aorta de la arteria pulmonar) o la persistencia del conducto arterioso, así como las fístulas y aneurismas arteriovenosos, dan lugar a un flujo sanguíneo «de izquierda a derecha», es decir, de las cavidades izquierdas a las derechas; de la aorta a la pulmonar o de las arterias a las venas, con el consiguiente enriquecimiento de la sangre venosa en oxígeno, en el sitio correspondiente al nivel donde se opera el cortocircuito.

Se advertirá dicho enriquecimiento en oxígeno:

1. Al pasar el catéter de la vena cava superior a la aurícula derecha, si hay un defecto del tabique interauricular (persistencia del *ostium primum* o del *foramen ovale, cor triloculare, cor bilocurare,* persistencia del canal auriculoventricular común).
2. Al pasar de la aurícula al ventrículo, si hay un defecto, alto o bajo, del septo interventricular, o carencia de éste.
3. Al pasar del ventrículo a la arteria pulmonar, si hay un defecto del septo aórtico-pulmonar, existe un tronco arterial común o persiste el conducto de Botal.

Cuando a dichas anomalías congénitas se suma tardíamente una hipertensión pulmonar que obstaculiza el vaciado de las cavidades derechas, el flujo sanguíneo se invierte y la sangre venosa deja de enriquecerse en oxígeno y es reducida, en cambio, la dote de oxígeno arterial, al recibir las cavidades izquierdas del corazón una mezcla de sangre venosa procedente del corazón derecho.

El débito cardíaco se evalúa según el principio de Fick, que considera que éste corresponde al consumo de oxígeno por unidad de tiempo; Bing, Dexter y Cournand fueron los primeros en proponer la aplicación de este principio en el hombre.

El consumo de oxígeno en condiciones basales se sitúa entre 0,15-0,18 l/min. La saturación de oxígeno de la sangre arterial se determina por punción de la arteria femoral. La saturación de la sangre venosa se mide en la sangre de la arteria

**Tabla 3-6. Concentración en oxígeno**

| Cavidad | Volumen $O_2$ (%) | Saturación $O_2$ (%) |
|---|---|---|
| Vena cava superior | 13-15 | 65-75 |
| Vena cava inferior | 15-17 | 75-85 |
| Aurícula derecha | 14-16 | 70-80 |
| Seno coronario | 4-7 | 30-40 |
| Ventrículo derecho | 14,2-16,2 | 70-80 |
| Arteria pulmonar | 14,2-16,2 | 70-80 |
| Arteria femoral | 18,9-19,5 | 92-96 |

© MASSON, S.A. Fotocopiar sin autorización es un delito.

pulmonar; a este nivel, la mezcla de las diferentes sangres venosas es más completa. La diferencia arteriovenosa representa el oxígeno utilizado en los diversos tramos del organismo.

El débito cardíaco (l/min) corresponde a una fórmula (consumo de $O_2$ (ml/min)/diferencia arteriovenosa), y está en función de la talla, el peso y el sexo. El índice cardíaco da un valor más fijo, que se sitúa entre 3,4-3,2 l/m$^2$ de superficie corporal.

Normalmente, en ausencia de cualquier comunicación entre las dos circulaciones, el débito pulmonar (DP) que tiene en cuenta estos parámetros equivale al débito sistémico (DS), estableciéndose la relación DP/DS = 1.

**Angiocardiografía selectiva derecha o izquierda.** Mediante contraste inyectado a través del catéter en los grandes vasos o cavidades cardíacas. Se comentará más adelante.

**Angiografía coronaria.** Estudio selectivo de las ramas coronarias derecha e izquierda (descendente izquierda y circunfleja) por medio de contraste inyectado selectivamente en los orificios coronarios derecho e izquierdo. Es esencial para estudiar la anatomía coronaria en pacientes afectos de angina de pecho o «angor» coronario, como paso previo al tratamiento de la estenosis arterial con un puente *(by-pass)* quirúrgico o con una angioplastia (fig. 3-80).

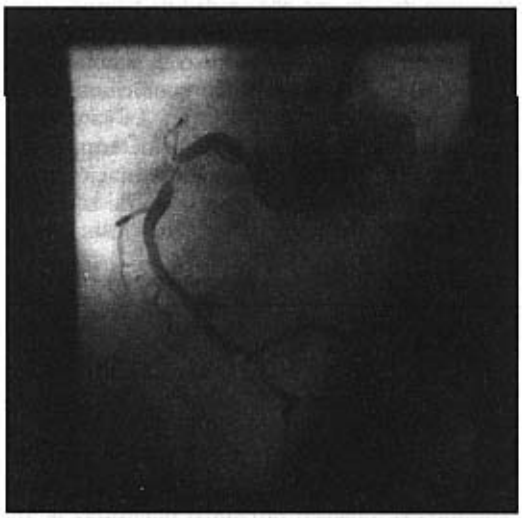

**Fig. 3-80.** Coronariografía derecha. Importante reducción del calibre arterial.

**Electrocardiografía cavitaria, de Lenegre.** Ya ha sido comentada.

**Fonografía intracardíaca de Soulié y Laurens.** La utilización del micromanómetro en un corazón normal permite registrar en la aurícula derecha los dos ruidos del corazón de débil amplitud, 0,1-0,3 mm Hg, de frecuencia baja; en el ventrículo derecho, el primer ruido se capta con el máximo de intensidad en la cámara de llenado y sobreviene 0,02-0,03 s después del comienzo de la subida de las presiones. El segundo ruido es más neto en la cámara de expulsión. En la arteria pulmonar, el primer ruido es débil y el segundo se inscribe con una intensidad aproximada de 1 mm Hg. Normalmente, no se registra ningún soplo.

## TONOMETRÍA ARTERIAL

La tensión arterial (tonometría, esfigmomanometría) se valora con los esfigmomanómetros, cuya técnica y utilidad hemos considerado con detalle.

## FLEBOGRAMA

El flebograma tiene por objeto el registro gráfico del pulso venoso para el estudio de su ritmo y morfología.

## TONOMETRÍA VENOSA

La mensuración de la presión venosa (tonometría venosa) nos ha ocupado con la detención que merece, dada su importancia práctica, en el apartado correspondiente.

## TONOMETRÍA CAPILAR

La presión de la sangre que circula por el capilar es intermedia entre la de las arterias terminales o metarteroides y las ramas primeras de las venas colectoras. Sirviendo como punto de referencia la interrupción de la corriente linfática por compresión externa, se estima en 19-26 mm Hg y con el empleo de micropipetas introducidas en el capilar; en el limbo arterial, de 21-48 mm Hg (promedio, 32 mm Hg); en la cima del asa, de 15-32 mm Hg (promedio, 20 mm Hg); y en el limbo venoso, de 6-18 mm Hg (promedio, 12 mm Hg). En ambos métodos (incruento y cruento), si la

determinación se hace en la mano, ésta debe situarse a nivel del corazón.

## RESISTENCIA CAPILAR

Dificultad que presentan los vasos capilares a romperse cuando se ejerce sobre ellos una acción traumática; se estudia con técnicas por estasis (método del lazo) y por succión. Se desaconsejan los métodos basados en traumatismos directos (golpe, punción, etc.):

1. *Método del lazo* (o de Rumpel-Leede). Se lleva a cabo colocando el brazal del esfigmomanómetro en el tercio medio del brazo, a una presión intermedia entre la tensión arterial máxima y mínima, de modo que obstaculice la circulación venosa de retorno pero respetando la arterial. Una presión superior a la máxima impediría el paso de la sangre a la periferia del miembro, y entonces la estasis venosa sería menor.

Al cabo de 10 min de mantener la estasis, se retira el mecanismo compresor y aparecen, cuando la prueba es positiva, es decir cuando hay anormalidad, una serie de petequias de número y tamaño variables, desde puntiformes y poco visibles hasta del tamaño de una lenteja o aun mayor, con asiento preferente en las proximidades del lugar donde colocamos el brazal o extendiéndose a casi todo el antebrazo subyacente.

El número de elementos petequiales es de 5 a 12 si es escasa la positividad o numerosísimos en los casos intensos. Es interesante consignar no sólo el número aproximado de petequias que han aparecido, sino la extensión de la zona petequial.

En los casos de trastorno más leve, las petequias sólo se presentan en el pliegue del codo e inmediatamente por debajo de la zona en donde ha estado aplicado el brazal.

Si la prueba da resultados positivos más intensos, la zona petequial se extiende a toda la cara anterior del antebrazo, y en los casos más intensos también aparecen manchas sanguíneas en la cara posterior del antebrazo y mano y en toda la muñeca; en estos casos, se trata ya de manchas grandes y confluentes, que pueden incluso llegar a cambiar la tonalidad general del miembro.

Pueden darse diversos grados de positividad, que van del positivo débil (+) al positivo máximo (+++++), dependiendo del número de petequias que aparezcan. Un máximo de seis petequias muy pequeñas y situadas exclusivamente en el pliegue del codo no tiene mayor valor, ni es sinónimo de trastorno hemorrágico, ni de la coagulación, e incluso puede considerarse normal (fig. 3-81). La afectación es máxima cuando aparecen petequias, en mayor o menor cantidad, en el antebrazo y codo, sobre todo en la región del pliegue; las manchas son del tamaño de una lenteja y a veces mayores, confluentes, y el miembro adquiere una tonalidad violácea debido al número e intensidad de las manchas, se demuestra que existe un grave trastorno capilar y de la hemostasis.

2. *Pruebas de succión.* Consisten en producir, por aspiración, un vacío en un territorio cutáneo delimitado (ventosa, etc.). La aparición de petequias indica fallo capilar.

## RADIODIAGNÓSTICO DEL CORAZÓN Y GRANDES VASOS

El corazón y los grandes vasos proyectan una sombra oscura que destaca bien en los campos pulmonares claros. Se emplea la radioscopia proximal (distancia tubo-pantalla, 75 cm), que nos orienta sobre la topografía, morfología, densidad y, sobre todo, la movilidad del corazón y grandes vasos, y la telerradiografía o radiografía obtenida a una distancia tubo-placa mínima de 2 m, correspondiendo el haz central a la apófisis espinosa de la VI vértebra dorsal. La divergencia en los rayos aumenta la silueta cardíaca, sobre todo en la radioscopia.

*El enfermo, de pie, se examina en tres posiciones:*

1. *Posteroanterior* (PA) o frontal. El enfermo mira al observador (fig. 3-82 A). En esta posición

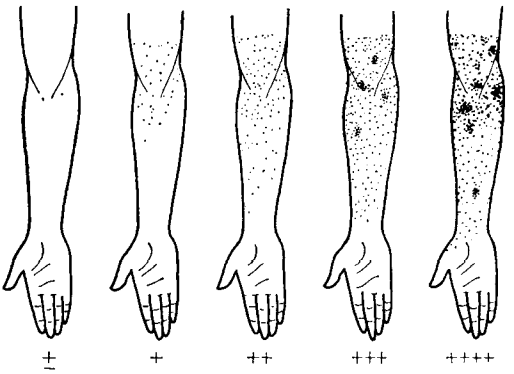


**Fig. 3-81.** Esquema de los resultados de la prueba de Rumpel-Leede. La aparición de cuatro o cinco petequias, a los 10 min de haber aplicado el brazo, puede considerarse normal.

© MASSON, S.A. Fotocopiar sin autorización es un delito.

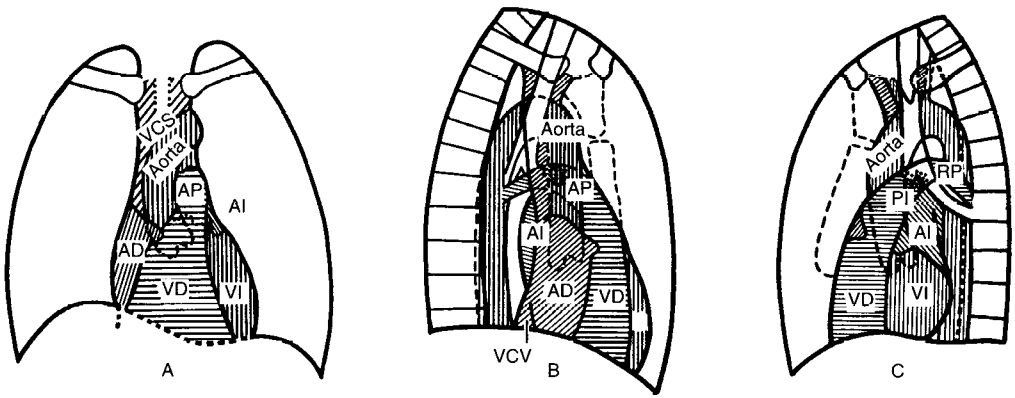


**Fig. 3-82.** Esquema de la sombra radiológica de un corazón normal en las proyecciones frontal (A) y oblicuas anterior derecha (B) e izquierda (C).

la sombra cardiovascular es de forma más o menos triangular, más extendida a izquierda que a derecha, confundiéndose en su parte inferior con la sombra de los órganos subdiafragmáticos.

Presenta dos contornos; el *derecho* se extiende desde la parte interna del hemidiafragma derecho hasta la articulación esternoclavicular del mismo lado; está constituido por dos segmentos de extensión semejante; el inferior, convexo hacia fuera, corresponde a la proyección de la aurícula derecha y presenta un pequeño movimiento de retracción presistólico; el segmento superior, inmóvil o animado de un movimiento de expansión debido a la transmisión de las pulsaciones de la aorta ascendente, se debe a la proyección de la vena cava superior; a su mitad se observa la imagen del hilio pulmonar, formado, fundamentalmente, por subdivisiones de la rama derecha de la arteria pulmonar. Es importante fijar el punto D, límite superior de la aurícula, y el punto D', límite inferior.

El contorno *izquierdo* se extiende desde la cúspide del hemidiafragma izquierdo hasta la articulación esternoclavicular del mismo lado. En él encontramos un arco inferior convexo en relación con el ventrículo izquierdo, animado por una serie de movimientos de retracción dependientes de la contracción sistólica del miocardio ventricular; un arco medio formado por la proyección de la arteria pulmonar y de su rama izquierda; presenta movimientos de expansión dependientes de la dilatación de la arteria pulmonar por la entrada de sangre durante la sístole cardíaca; a su nivel, se encuentra el hilio pulmonar. El arco superior se debe a la proyección del perfil izquierdo del cayado aórtico; es convexo (botón aórtico) y su extremo superior no llega a alcanzar la articulación esternoclavicular; presenta movimientos de expansión que corresponden a la dilatación de la aorta por la entrada de la sangre durante la sístole cardíaca. En este borde, deben fijarse los puntos G, en el que el arco medio se une al inferior, y G', en el que la sombra del ventrículo izquierdo contacta con el diafragma. El primero se determina con facilidad por el movimiento basculante que motivan la simultánea retracción del arco del ventrículo izquierdo y la dilatación del arco medio. Este punto corresponde a la parte superior del tabique interventricular. Una línea que une los puntos D y G' constituye el diámetro oblicuo, con un promedio de 13,6 (11-15,5) cm. La suma de las líneas primeras, desde el punto extremo derecho hasta la línea medial y segunda, desde la línea media hasta el punto extremo izquierdo, constituye el diámetro transversal, que mide, por término medio, 9,8 (9,2-14,5) cm. En la mujer, estos promedios son inferiores en 1,2 cm.

2. *Oblicua anterior derecha* (OAD) o primera oblicua. El enfermo, con el brazo derecho levantado para apoyar la mano en la nuca, en rotación de 45°, aproxima su hombro derecho a la pantalla. Es muy favorable para el estudio de la arteria pulmonar, aorta ascendente, aurícula y ventrículo derechos. Muestra un contorno derecho y otro izquierdo.

El *derecho* está formado por la proyección del ventrículo derecho y de la aorta ascendente.

El contorno *izquierdo* corresponde, de arriba abajo, a la aorta ascendente, aurícula izquierda, aurícula derecha y vena cava inferior. Entre éste y la columna vertebral, se observa un espacio claro (espacio retrocardíaco) por el que discurren la aorta descendente y el esófago (fig. 3-82 B).

3. *Oblicua anterior izquierda* (OAI) o segunda oblicua. Con una rotación de 45°, el enfermo aproxima el hombro izquierdo a la pantalla, con elevación del brazo izquierdo (fig. 3-82 C).

Sirve para el estudio del cayado aórtico, aorta descendente, aurícula y ventrículo izquierdos. Las sombras del corazón y de su pedículo vascular aparecen a la izquierda de la sombra de la columna vertebral.

El contorno *izquierdo* corresponde al ventrículo derecho y a la aorta, la cual, después de un curso ascendente, se continúa con la porción horizontal (rodilla anterior del cayado). A veces, se percibe la sombra de proyección del ángulo formado por la porción horizontal de la aorta con la porción inicial descendente (rodilla posterior del cayado).

El contorno *derecho* o mediastínico está formado por el ventrículo izquierdo, la aurícula izquierda y la aorta. Entre el ventrículo y la aurícula izquierdos, se encuentra el surco auriculoventricular, relativamente fácil de determinar por radioscopia, por la diferente pulsatilidad de ambos arcos.

## Variaciones del contorno cardíaco

El aspecto de la sombra radiológica del corazón varía según la constitución del sujeto. En los normotipos, su eje forma con la horizontal un ángulo alrededor de los 45° (corazón oblicuo). En los pícnicos, su forma es horizontal, y en los asténicos, tiende a la vertical. A veces, ciertos corazones medios y pequeños apenas contactan con el diafragma (corazón en gota). La silueta cardíaca se desplaza algo con los movimientos de lateralidad y durante la respiración.

En *condiciones anómalas* podemos observar:

### *Aumento global de la silueta cardíaca*

Ya sea por causa miógena (pérdida patológica del tono o disminución con finalidad reguladora[30]) o por un derrame pericárdico de cierta cuantía (> 500 ml). Su diferenciación radiológica es siempre delicada y motivo de confusión. Se valoran a favor del derrame pericárdico, la desaparición de las curvas propias de la silueta cardíaca normal, especialmente del borde izquierdo, que se hace rectilíneo o convexo; el acortamiento de la sombra supracardíaca vascular; la falta de estasis pulmonar con la vena cava superior turgente y, sobre todo, la reducción o abolición de los latidos cardíacos en contraste con la pulsabilidad del pedículo vascular (signo de Berner). Es útil recurrir al cateterismo de las cavidades cardíacas y a la angiocardiografía.

### *Cambios de forma y tamaño de partes aisladas del corazón*

Como consecuencia de lesiones musculares primarias o de sobrecargas exageradas de la presión y volumen; si se afectan dos o más cavidades, siendo las otras normales o hipoplásicas, resultan imágenes complejas de gran valor semiológico:

1. *Agrandamiento del ventrículo izquierdo.* Se señala en la hipertensión arterial, lesiones valvulares aórticas e insuficiencia mitral orgánica. Se traduce por el abombamiento del arco inferior del perfil izquierdo del corazón, con elevación del punto G y desviación de la punta hacia abajo y hacia la izquierda; el ángulo que forma el arco inferior con el arco medio es más agudo que el habitual, y el conjunto de la silueta del corazón toma la forma de una bota; en oblicua, el ventrículo izquierdo alcanza y aun rebasa la columna vertebral.

2. *Agrandamiento del ventrículo derecho* (*cor pulmonale* y ciertas malformaciones congénitas, como estenosis pulmonar, tetralogía de Fallot, complejo de Eisenmenger, etc.). La imagen que se obtiene resulta de la suma del ventrículo agrandado más la rotación del perfil auricular derecho, el abombamiento y prominencia del arco medio (cono pulmonar) con atenuación del aórtico y ventricular izquierdo, y la elevación de la punta del corazón, que se despega del arco diafragmático. En OAD se reconoce la prominencia de los arcos correspondientes a la arteria pulmonar y ventrículo derecho, y en OAI, el saliente en relación con el ventrículo derecho, que a veces llega a contactar con la línea esternocostal.

3. *Dilatación de la aurícula izquierda* (valvulopatías mitrales y especialmente estenosis). Se

[30]Con la denominación de «tono» se designa el estado de contracción parcial de las fibras musculares cardíacas al final de la diástole, el cual es gobernado y regulado independientemente de la presión de repleción. La contracción del miocardio es independiente de la intensidad del estímulo; sigue la «ley del todo o nada». Pero la intensidad de la contracción depende del tono de la fibra en el momento de la estimulación; cuanto más larga, gruesa y distendida sea la fibra, mayor sería la intensidad contráctil, de modo que la sístole cardíaca depende de la elongación diastólica de acuerdo con la «ley o regla de Starling».

© MASSON, S.A. Fotocopiar sin autorización es un delito.

realiza hacia atrás y a la derecha, a causa de la resistencia opuesta por el ventrículo izquierdo, más anterior, y por la válvula mitral. En proyección anteroposterior, se observa el incremento discreto del II arco izquierdo y la aparición de un III arco derecho o incremento del II, siempre que la aurícula se desaloje hacia este lado, gracias a la hipertrofia ventricular derecha concomitante. En OAD, disminuye o desaparece el espacio entre las sombras correspondientes a la aurícula y columna dorsal; el esófago, en su porción media y final, se encuentra comprimido, y por él sólo pasa un hilo de contraste baritado. En OAI, se estima el ángulo de bifurcación entre ambos bronquios principales, cuyo valor promedio de 62,7° se eleva a 69,7° por término medio, a causa del desplazamiento del bronquio izquierdo por la aurícula izquierda dilatada.

4. *Dilatación auricular derecha* (lesiones tricúspides, comunicación interauricular, enfermedad de Ebstein, etc.). Motiva la prominencia del arco inferior derecho en posición frontal y la desaparición del espacio claro retrocardíaco situado inmediatamente por encima del diafragma en OAD. Dada la situación del esófago a la izquierda de la aurícula derecha, nunca es desplazado (al revés de lo que ocurre en los crecimientos ventriculares izquierdos), observándose su imagen normal en plena masa oscura correspondiente a la aurícula derecha. En OAI, abomba el arco medio entre el aórtico por encima y el ventricular derecho, por abajo.

5. *Dilatación de dos o más cavidades cardíacas.* En la estenosis mitral, el ventrículo izquierdo aparece reducido lo mismo que el botón aórtico. El arco medio se rectifica y luego se vuelve prominente (configuración mitral o mitralización del corazón), el ventrículo derecho se va agrandando hasta formar la punta cardíaca, la sombra auricular asoma por el borde derecho de la silueta cardíaca entre los perfiles de la cava superior y la aurícula derecha (por el giro del corazón en el sentido de las agujas del reloj alrededor de su eje longitudinal) y, finalmente, la aurícula derecha se dilata por insuficiencia tricuspídea funcional. En el fallo aórtico avanzado al sobrevenir la mitralización del corazón, éste adopta la configuración aórtica al añadirse la prominencia del arco medio y la dilatación auricular y ventricular derechas con ensanchamiento y densificación de los hilios pulmonares. La cardiomegalia es considerable (corazón bovino de Traube). En las cardiopatías congénitas, coexisten zonas agrandadas con otras de tamaño normal o disminuido.

## *Anomalías vasculares (aorta y arterias pulmonar y bronquiales; venas cavas y pulmonares)*

Las más importantes, con traducción radiológica simple, son las siguientes:

1. *Procesos aórticos* (ateroma, aortitis luética, hipertensión arterial, insuficiencia aórtica, etc.). Motivan la elongación y dilatación del vaso, con predominio de las porciones ascendentes y transversa en la aortitis e hipertensión arterial, y de la descendente en el ateroma (aorta senil). La dilatación difusa de la porción ascendente de la aorta torácica se identifica en posición frontal por el ascenso (hasta cerca de la clavícula) y mayor prominencia del botón aórtico y por una mayor convexidad del arco superior derecho.

En OAD, cabe observar un aumento de la convexidad del arco superior derecho, el correspondiente a la aorta ascendente.

El desenrollamiento de la porción transversa del cayado se reconoce en OAI por la mayor abertura del arco cóncavo hacia abajo formado por el contorno inferior de este segmento aórtico.

Las anomalías de la aorta descendente se hacen aparentes, en posición frontal, sobre todo dentro del espacio, normalmente claro, situado fuera del arco medio izquierdo y botón aórtico.

La dilatación circunscrita (aneurisma) de la aorta se observa en las porciones ascendente y transversa; menos frecuentemente en la descendente. Facilita su identificación la presencia de latidos a su nivel, y que en su desarrollo destruya elementos óseos vecinos (vértebras, esternón, costillas), cosa casi exclusiva de los de naturaleza sifilítica.

En la coartación de la aorta, se señalan la elongación del pedículo vascular hacia arriba, adoptando la forma de chimenea, debido a la poca visibilidad del botón aórtico y de la aorta descendente, junto con el calibre extraordinario de los vasos que salen del cayado; la dilatación de la arteria subclavia izquierda en OAD, y la dilatación postestenótica del extremo proximal de la aorta descendente. Estas imágenes se perciben también a veces en la radiología simple, pero son más evidentes sobre el esófago baritado (signo de la «E», de Gross) y con la mediastinografía gaseosa. Es posible observar en los bordes inferiores de las costillas, las erosiones típicas en los arcos posteriores causadas por la presión de las arterias intercostales dilatadas (signo de Roesler), que se extiende, algunas veces, desde la C3 hasta la C9 y C10.

2. *Malformaciones de la vena cava.* Doble vena cava superior; doble vena cava superior con drenaje venoso anómalo; ausencia de la vena cava.

En la primera, la coexistencia de dos cavas superiores (se comunican a través de la vena innominada) motiva una imagen con un pedículo vascular simétrico, a diferencia de lo que ocurre normalmente, en que se observa la vena cava superior derecha en un lado y el botón aórtico en el otro.

En la segunda, el caudal importante de sangre que circula por la vana cava superior izquierda, vena innominada y vena cava superior derecha, da lugar a una imagen radiológica muy característica, ensanchando el pedículo vascular, envolviéndolo a modo de «cuello de *renard*» y confiriendo al corazón la típica configuración en «8» de Albers y Snellen.

La opacificación selectiva de la arteria pulmonar demuestra claramente el camino que sigue el drenaje venoso del pulmón. El cuadro radiológico se completa por la presencia de una gran plétora pulmonar consecuencia del gran cortocircuito arteriovenoso.

En ausencia de la vena cava inferior (en realidad, un corto segmento por debajo de las venas suprahepáticas), el flujo de la vena cava inferior va a parar a la superior por el camino de la vena ácigos, cuyo cayado se hace visible en forma de vírgula, que aparece un poco por encima del hilio derecho, en el lugar donde la gran ácigos desemboca en la vena cava superior derecha.

3. *Malformaciones de las venas pulmonares.* El drenaje de las venas pulmonares derechas en la vena cava inferior da lugar a:

*a)* *Dextroposición* moderada del corazón.

*b)* *Asimetría* en el tamaño y vascularización de los dos pulmones; el izquierdo (el único funcional) está hiperdistendido (rechaza el corazón hacia la derecha) e hipervascularizado con danza hiliar.

*c)* Una característica *imagen vascular*, descrita por Dotter, que partiendo del hilio derecho se dirige hacia el ángulo cardiofrénico, siguiendo paralelamente al borde auricular derecho en la posición anteroposterior.

*d)* *Comunicación interauricular* con los signos de aumento de la circulación pulmonar; prominencia e hipersensibilidad del arco medio y de las arterias pulmonares más patentes en el lado izquierdo.

El drenaje parcial de una o dos venas pulmonares en la vena cava superior derecha o izquierda motiva una imagen circular localizada en la región parahiliar superior derecha o izquierda. El drenaje total de las venas pulmonares a la vena cava superior motiva una imagen circular de localización supracardíaca (sombra cardíaca en figura de «muñeco de nieve»).

4. *Anomalías de la arteria pulmonar.* Aneurisma del tronco o ramas principales, malposición (cosa frecuente en las transposiciones vasculares), agenesia, estenosis posvalvular, obstrucción trombótica adquirida con dilatación considerable del tronco de la arteria pulmonar y amputación de una o ambas ramas (si el proceso es bilateral) con marcada isquemia de los campos pulmonares.

5. *Circulación bronquial.* En los casos de atresia orificial o infundibular pulmonar, la circulación puede llevarse a cabo a través de las arterias bronquiales considerablemente dilatadas. La anomalía puede ser unilateral o bilateral. Se traduce en la placa radiológica por un moteado muy característico, y por la ausencia de las «comas» hiliares, propias de las dos ramas principales de la arteria pulmonar. Cuando la lesión es unilateral aparece el llamado «síndrome de Jano».

6. *Trastornos circulatorios de la pequeña circulación.* Motivan una serie de imágenes pulmonares anormales que completan las mostradas por el corazón:

*a)* *Sombras hiliares.* Resultan integradas por la proyección anatómica de bronquios, ganglios y particularmente, de las ramas de la arteria pulmonar. Aparecen ensanchadas y de contorno borroso en la estasis pulmonar cardiógena por la mayor repleción vascular con estasis venosa y linfática y discreta trasudoración. De estos hilios agrandados y densos, parte una trama vascular aumentada que se extiende en forma de ala de mariposa, contrastando con la claridad de los vértices y zonas laterales. A veces pulsan (danza hiliar) como en las insuficiencias pulmonar y aórtica; en la comunicación interauricular y venas pulmonares derechas anómalas con drenaje en la cava inferior, este fenómeno es más patente en el lado izquierdo.

En la doble lesión mitral con predominio evidente de la insuficiencia, Torner Soler describió el signo de la «seudodanza del hilio derecho» (el hilio izquierdo permanece inmóvil) debido a la propagación de la expansión sistólica de la aurícula izquierda dilatada a dicho hilio.

*b)* *Refuerzo del dibujo pulmonar.* Con enturbiamiento general o limitado a las regiones hi-

© MASSON, S.A. Fotocopiar sin autorización es un delito.

liar y parahiliar en los enfermos mitrales o basal en los aórticos. Esta hiperemia pasiva, si se prolonga, acarrea una esclerosis intersticial secundaria. Son frecuentes la presencia de manchas, desde grumos finos a grumos gruesos, por acumulación de exudados en los alvéolos. En ocasiones (estenosis mitral), se asiste a la formación de nódulos hemosideróticos de tamaño miliar (granulia hemosiderótica). En el caso de una elevación súbita de la presión intracapilar (> 25-30 mm Hg) sobre la coloidosmótica, se presenta la crisis congestiva conocida como «edema agudo de pulmón cardiógeno»; en ésta, la infiltración alveolar difusa origina un velo gris en todo el campo pulmonar, que, junto con los hilos de estasis, da una imagen radiográfica muy característica.

*c) Imágenes cisurales.* Se ven más en pacientes mitrales descompensados, casi todos reumáticos. Son contemporáneas en la insuficiencia y desaparecen con ella. Se afecta, en casi todos los casos, la cisura superior derecha. Se explica por un edema ectásico ocasionado por la dificultad de la circulación venosa.

*d) Líneas de Kerley.* Son sombras lineales horizontales de 1-3 cm de largo y 1 mm, aproximadamente, de anchura. Se observan en el campo medio pulmonar entre el hilio y la periferia (línea A de Kerley) o en la región basal (línea B de Kerley). Se deben al edema e ingurgitación linfática de los tabiques interlobulares. Rara vez aparecen con presiones venosas intracapilares inferiores a 20 mm Hg. Se desvanecen al mejorar la estasis cardiógena.

*e) Hidrotórax de la cavidad pleural e interlobular.* El primero es de observación trivial. El hidrotórax interlobular circunscrito (el llamado «tumor fantasma» de los cardíacos, pues desaparece con rapidez con el tratamiento) se ve poco. Sólo se produce si coinciden en un mismo enfermo insuficiencia cardíaca congestiva y adherencias pleurales que impidan la acumulación del trasudado en la gran cavidad pleural.

*f) Infarto pulmonar.* Es secuente a la oclusión de un vaso por un émbolo o trombo. La estenosis pulmonar favorece su aparición.

*g) Asimetría en el tamaño de los dos pulmones.* Se observa en la agenesia congénita de una rama de la arteria pulmonar (casi siempre la derecha) y en la anomalía con drenaje de las venas pulmonares derechas en la vena cava inferior. El pulmón menos vascularizado está hipoplásico, más claro a los rayos X y con frecuentes imágenes bronquiales o bronquiectásicas.

## *Repercusión esofágica de las variaciones del contorno cardiovascular*

La exploración radiológica del corazón y grandes vasos se completa con la del esófago, en el cual normalmente la aorta, el tronco bronquial izquierdo y el corazón dejan sendas y leves huellas en su cara anterior, bien visibles en PA y OAD. El lecho aórtico suele estar más marcado en los ancianos y esclerosos.

Los aneurismas de la aorta torácica alteran la imagen del esófago en mayor o menor grado, comprimiéndolo y desplazándolo. En el cayado aórtico, a la derecha, se observa una impresión sobre el borde derecho, y muchas veces sobre la cara posterior, y en el cayado aórtico doble, el cayado derecho, más ancho que izquierdo, comprime el borde derecho y la cara posterior del esófago, mientras que el cayado izquierdo deprime el borde izquierdo. Además de la estrangulación esofágica, en la radiografía PA del tórax se observa un doble botón aórtico perfectamente simétrico.

La arteria subclavia derecha aberrante motiva una depresión de valor patognomónico, en la cara posterior del esófago, inmediatamente por encima del cayado aórtico. Dicha anomalía es motivo de «disfagia lusoria» dado que este vaso nace del cayado aórtico a la altura de la subclavia izquierda en una posición más distal a ella. En la mayoría de los casos, la subclavia derecha aberrante de iniciación izquierda cruza la línea media para dirigirse al lado que ha de irrigar (el derecho), entre el raquis derecho y el esófago. Según la dirección del vaso sea horizontal u oblicua, hacia arriba y a la derecha, la escotadura que termina en la cara posterior del esófago tendrá forma semilunar o «en bayoneta», variando su profundidad con las distintas proyecciones. Los contornos de la depresión son siempre lisos y regulares y, a veces, se distingue la sombra de la subclavia anónima.

En la enfermedad mitral, las modificaciones son complejas. El esófago sufre, primero, una compresión con poco desplazamiento y discreta disminución de la luz. Más tarde, al aumentar de tamaño, la orejuela izquierda se desvía hacia el lado derecho o izquierdo, por el corazón derecho, cuando la hipertensión o esclerosis pulmonar determina la claudicación del ventrículo derecho. Esto se debe a que la aurícula izquierda, muy dilatada, rodea casi por completo al esófago y da lugar a su desviación sinistroventral.

La pericarditis con derrame y la dilatación global del corazón comprimen y desvían el esófago

con retardo del paso de la papilla baritada por reducción de la luz del esófago.

## ANGIOGRAFÍA POR SUSTRACCIÓN DIGITAL

La angiografía por sustracción digital (ASD o DIVAS) es una técnica angiográfica que estriba, fundamentalmente, en que permite la obtención de imágenes arteriales, con la inyección del medio de contraste por vía intravenosa.

La angiografía por sustracción digital intravenosa (ASD-IV) puede hacerse de forma ambulatoria, con los consiguientes beneficios económicos y sociales para el paciente. Además, en relación con las arteriografías clásicas o convencionales, presenta la ventaja de tener muchas menos complicaciones, presentando, por tanto, una morbilidad muy baja.

Los principios técnicos en que se fundamenta la ASD son la digitalización de la imagen y la sustracción de las partes óseas y blandas, con lo que se captan pequeñas concentraciones de contraste en los vasos sanguíneos.

La indicación principal de la ASD-IV es la patología de vasos de grueso o mediano calibre, de los cuales se identifica perfectamente la forma y tamaño, permitiendo diagnosticar, por tanto, aneurismas (fig. 3-83), embolias, fístulas arteriovenosas, estenosis, etc.

En el terreno de las embolias, se diagnostican fácilmente, y con escaso riesgo para el paciente, las embolias pulmonares (fig. 3-84), así como las de las principales ramas de la aorta (renales [figura 3-85], mesentérica superior, ilíacas, etc.).

Los aneurismas, tanto de aorta torácica como abdominal (fig. 3-86), se visualizan muy bien, permitiendo apreciar con seguridad si están afectados o no los troncos supraaórticos o las arterias viscerales abdominales, datos estos últimos de extraordinario interés quirúrgico.

Hay dos síndromes en que la angiografía digital ha resultado revolucionaria, por comportar un

**Fig. 3-84.** Tromboembolismo pulmonar múltiple.

**Fig. 3-83.** Aneurisma disecante de la aorta torácica.

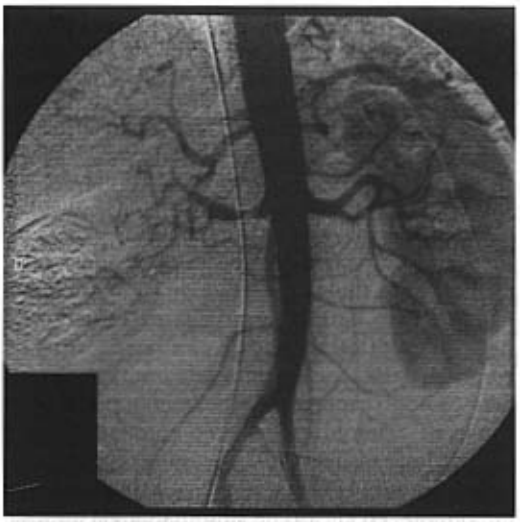

**Fig. 3-85.** Estenosis de la arteria renal derecha.

© MASSON, S.A. Fotocopiar sin autorización es un delito.

**Fig. 3-86.** Aneurisma de la aorta distal y obliteración de la ilíaca primitiva izquierda.

importante cambio en el protocolo de estudio de los pacientes. Estos síndromes son la insuficiencia vascular cerebral y la hipertensión vasculorrenal.

A nivel de extremidades inferiores, la ASD-IV obtiene buena visualización de las arterias femorales y de las poplíteas, pero no se consiguen normalmente buenas imágenes de zonas más distales.

Finalmente, siempre que se quiera conseguir una mejor definición, queda el recurso de la ASD intraarterial, que también comporta algunas ventajas en relación a la arteriografía convencional.

## GAMMAGRAFÍA O ESCINTIGRAFÍA CARDÍACA

La exploración con isótopos radiactivos es de gran utilidad para poder estimar la cantidad de sangre circulante en las cavidades cardíacas, grandes vasos y eventuales formaciones aneurismáticas; además, es sumamente válida para la visualización directa o para descartar lesiones miocárdicas ante clínica sugestiva de coronariopatía.

En el caso de ECG y prueba de esfuerzo no demostrativas de lesión con clínica sugestiva de coronariopatía, se recurre a la gammagrafía con talio (isótopo captado selectivamente por el miocardio de acuerdo con el flujo coronario); en el caso de lesión isquémica miocárdica, la captación es inferior o nula con respecto a la zona sana; es importante, en el caso de sintomatología dudosa, realizar previamente a la inyección del isótopo una prueba de fatiga para forzar la perfusión miocárdica (fig. 3-87).

En la pericarditis con derrame, existe una discrepancia entre la imagen escintilográfica y la obtenida por telerradiografía tipo, del tórax, con una zona clara de separación entre el pool hemático cardíaco y el pulmonar y hepático.

En el infarto de miocardio, aparecen «áreas frías», en correspondencia con los datos del electrocardiograma.

## CARDIOGRAFÍA. ANGIOCARDIOGRAFÍA SELECTIVA

La cardiografía depara la imagen de las cavidades cardíacas y grandes vasos, previa inyección de una sustancia radioopaca y no irritante por vía venosa. Se constata su curso con una serie de radiografías disparadas, aproximadamente, cada segundo, o fracción, con un seriador. A los 2-3 s, se recoge el dextrograma (cavidades derechas y arteria pulmonar) y, transcurridos 5-7 s, el levograma (cavidades izquierdas y arteria aorta).

Colocando un catéter en el corazón derecho o izquierdo, se obtiene una angiocardiografía selectiva con mayor contraste y ahorro de sustancia radioopaca, si bien con un cierto riesgo que no excede el 1 %. La técnica de este examen requiere condiciones de asepsia y esterilización quirúrgica.

**Fig. 3-87.** Gammagrafía cardíaca con 201 Tl, intravenoso. Perfusión homogénea del miocardio.

La cardiografía y la angiocardiografía selectiva encuentran útil aplicación en las cardiopatías congénitas, en especial cianógenas; sospecha de anomalías en los grandes vasos, aorta, pulmonar y sus ramificaciones; confirmación diagnóstica de posibles tumores intracardíacos, tumores mediastínicos y pulmonares, embolias pulmonares, valvulopatías adquiridas, etc.

Aunque los accidentes graves son raros, incluso en recién nacidos con cianosis extrema y cardiopatías complicadas, se evita su empleo en la insuficiencia renal (dificultad para eliminar el contraste) y en los casos de infarto cardíaco o cerebral reciente. No constituyen contraindicaciones de tipo especial, la hipertensión arterial y la insuficiencia cardíaca moderada.

## MEDIASTINOGRAFÍA GASEOSA

Asociada a la tomografía y, eventualmente, después de la opacificación del esófago, es de ocasional utilidad para poder estudiar la imagen radiológica de los grandes vasos, sobre todo las dilataciones aneurismáticas y las que acompañan la coartación aórtica.

# ■ PRUEBAS DE LABORATORIO

## EXAMEN HEMATOCITOLÓGICO

1. *Serie roja.* Citaremos la constante anemia ferropénica (rara vez de natutaleza hemolítica) de la carditis reumática activa y de la endocarditis bacteriana, aguda o subaguda, en que el número de hematíes oscila entre 2-3 millones/μL y la cifra de la hemoglobina desciende al 70-50 %; y la poliglobulia (6-12 millones/μL) de los cardíacos anoxémicos y de las enfermedades congénitas cianógenas. Como es bien sabido, la disminución de la tensión del oxígeno de la sangre es uno de los mejores estímulos de la función eritropoyética.

En la sangre periférica de los pacientes con descompensación cardíaca congestiva, cabe observar hematíes nucleados y reticulocitos relacionados con la anoxemia derivada de la enfermedad cardíaca. Se originaría así el lanzamiento prematuro o anormal a la circulación de los normoblastos de la medula, a raíz de la anoxia local.

2. *Serie blanca.* Las cardiopatías infecciosas activas producen, a menudo, leucocitosis con neutrofilia y desviación a la izquierda. Al finalizar el brote de la fiebre reumática, es frecuente que la neutrofilia sea sustituida con linfocitosis y eosinofilia. En el infarto de miocardio por oclusión coronaria, hay leucocitosis (ya señalada por Libmann en 1916), de intensidad moderada (entre 14.000-20.000 leucocitos/μL; cifras extremas hasta 100.000/μL) y aparición precoz. Se acompaña de neutrofilia con desviación a la izquierda. En la mayoría de los pacientes se observa una eosinopenia precoz; un recuento normal de eosinófilos entre las 5-48 horas de haberse producido el ataque que se sospecha sea de infarto de miocardio, se opone casi rotundamente a tal diagnóstico, el cual deber ser revisado. Los microinfartos pueden evolucionar sin que la serie blanca experimente alteración alguna en este sentido.

3. *Velocidad de sedimentación globular.* Se acelera en las cardiopatías reumáticas activas (al interpretar los resultados se recordará que la insuficiencia cardíaca congestiva y la cura con corticosteroides o fenilbutazona retardan la VSG); en las endocarditis bacterianas (no son infrecuentes las cifras de 50-80 mm en la primera hora); en el infarto de miocardio, en que aparece a partir de las 36-48 h (rara vez antes) para normalizarse con lentitud, y en los procesos arteriales, como periarteritis nudosa, o venosos sépticos (tromboflebitis).

Se retarda, obteniéndose valores casi normales, en la insuficiencia cardíaca congestiva, pues la estasis venosa con anoxia vuelve esféricos los hematíes (esferocitos), reduciendo su aptitud para aglutinarse.

## EXAMEN QUÍMICO

1. *Proteinograma.* En las cardiopatías congestivas, hay descenso de las proteínas totales, con conservación de la relación porcentual normal albúmina/globulinas y entre las distintas fracciones de estas últimas; en las sépticas (carditis reumática, endocarditis agudas o subagudas) la cifra total de proteínas es variable, no así el aumento porcentual de globulinas, primero las α y β, y luego las γ.

2. *Proteína C* (signo inespecífico de inflamación o necrosis). Es positiva en diversos procesos sépticos o tumorales endocárdicos o pericárdicos, así como en el infarto de miocardio a partir de las 18-48 h, y durante 10-15 días.

3. *Fibrinógeno.* Es frecuente observar cifras altas.

4. *Lípidos.* Se ha señalado la elevada incidencia de dislipemias en la cardiopatía coronaria precoz. El ascenso se refiere a los lípidos totales, colesterol, triglicéridos y lipoproteínas β.

© MASSON, S.A. Fotocopiar sin autorización es un delito.

5. *Bilirrubinemia.* Aumenta en cifras moderadas y de tipo directo o conjugada en la insuficiencia del corazón derecho de cierta intensidad y duración.

6. *Amoniemia.* En la insuficiencia cardíaca congestiva, se encuentra una elevación moderada de los niveles de amoníaco en la sangre. Ligada a un trastorno hepático secundario a la estasis, motiva parte de los trastornos cerebrales (confusión, letargo, coma) observados corrientemente en tales enfermos.

7. *Catecolaminemia.* Se encuentra aumentada en las crisis agudas de fallo cardíaco izquierdo por liberación de adrenalina con hipersimpaticotonía, así como en las crisis anginosas con infarto de miocardio o sin él. La cifra es muy alta en el fallo cardíaco agudo por crisis hipertensivas en el feocromocitoma.

8. *Lacticidemia.* Se eleva en la insuficiencia cardíaca congestiva como consecuencia de la anoxia muscular y subsiguiente alteración del metabolismo hidrocarbonado.

9. *Enzimas séricas.* Son muy valiosas para el diagnóstico del infarto de miocardio.

La creatinfosfocinasa (CPK), por su exclusivo origen en la musculatura estriada, es la más específica, siendo la isoenzima Mb propia del músculo cardíaco, por lo que tiene valor excepcional en los infartos de miocardio (valores normales de CPK-Mb: < 0,42 µKat/L); le siguen en utilidad la transaminasa glutamicooxalacética (GOT/AST) y la lactatodeshidrogenasa (LDH). La CPK (cifras normales: 0-1,3 U Wroblewski; 0-145 mU/ml, 10-230 U/l, 5-150 UA) aumenta con rapidez con cifras máximas a las 12-24 h; luego, sigue un descenso abrupto hacia la normalidad, antes o al mismo tiempo del descenso de los valores de AST.

Es interesante conocer que el grado de elevación enzimática guarda proporcionalidad con la extensión del tejido necrosado, porque esto permite realizar un diagnóstico y pronóstico precisos.

Su valor no se altera con insuficiencia cardíaca congestiva o infarto pulmonar.

La AST asciende pronto, con un máximo a las 24-48 h; se normaliza a los 7 días. Este ascenso se presenta en el 92,8 % de los casos. No existe una relación lineal entre su cifra y el grado de necrosis hística.

El ascenso de la LDH se produce con un cierto retardo, pero de forma duradera.

Esquematizando la sucesión temporal del aumento de la actividad de estas enzimas en el infarto de miocardio, diremos que, en primer lugar, se eleva la CPK, después, AST y, posteriormente, LDH, retornando a la normalidad, en este mismo orden, a los 3-4, 4-7 y 6-11 días, respectivamente. Su utilidad diagnóstica sigue un orden parejo.

10. *Troponina.* Proteína que se libera cuando existe lesión de la membrana del cardiocito. Su presencia se circunscribe exclusivamente a la célula miocárdica. Es un marcador específico de isquemia del miocardio. Cifras ligeramente elevadas pueden hallarse en pacientes con insuficiencia cardíaca e insuficiencia renal, en ausencia de lesión miocárdica. En los individuos con riesgo de padecer infarto, antecedentes de angor y aquellos con angor inestable, su determinación es incuestionable ante todo dolor torácico de diagnóstico impreciso. Se detecta en sangre a las 4-6 h de iniciado el dolor torácico de origen miocárdico. Su positividad aumenta de 3 a 5 veces el criterio de padecer infarto. *Valor normal*: Troponina I, 0,3-2 ng/ml.

11. *Serología y hemocultivos.* Son útiles en las endocarditis bacterianas, reumáticas y en la sospecha de lúes cardiovascular.

## ■ PUNCIÓN BIÓPSICA DEL MÚSCULO CARDÍACO

Es una exploración excepcional, sólo justificable en el caso de miocardiopatías de causa ignorada y como control del rechazo, en los pacientes trasplantados cardíacos.

## ■ EXPLORACIÓN FUNCIONAL

La exploración funcional cardiocirculatoria es casi superflua en los casos de fallo cardiovascular avanzado, por cuanto el examen clínico, en especial la correcta valoración del síntoma disnea, es lo suficientemente demostrativo. Las técnicas que se consideran a continuación son muy útiles en la sospecha de fallo cardíaco o coronario incipientes, sin recurrir a los métodos instrumentales.

### PRUEBA DE LA APNEA VOLUNTARIA

Es el tiempo máximo que un individuo puede mantener un paro respiratorio voluntario después de una inspiración o espiración profundas.

Normalmente, oscila entre 48-60 s (inspiración) y 34-40 s (espiración) en el hombre, y 40-50 (inspiración) y 25-35 (espiración) en la mujer. Cifras fisiológicas excepcionales de hasta 6 min se registran en apneas de inmersión. Toda apnea que no

pueda mantenerse hasta los límites mínimos normales debe ser considerada como patológica.

En el resultado de esta prueba tienen importancia la excitabilidad nerviosa y la buena voluntad del sujeto explorado. Es preciso también excluir con seguridad la presencia de procesos respiratorios (enfisema) y cifoscoliosis, los cuales, sin estasis cardiógenas, reducen la capacidad vital.

En relación con la respiración como prueba funcional del corazón, citaremos la desaparición del desdoblamiento fisiológico del segundo tono cardíaco durante la inspiración como signo de fallo izquierdo latente o una insuficiencia coronaria. Esta ausencia se produce por la afectación de la fuerza de contracción del corazón izquierdo, con un alargamiento de los tiempos de tensión y expulsión y desaparición del intervalo entre los cierres aórtico y pulmonar; entonces se percibe un tono impuro o un desdoblamiento paradójico o inverso (espiratorio), signo claro, este último, de fallo izquierdo por cuanto sólo se encuentra en casos de hipertensión grave, estenosis aórtica, bloqueo de la rama izquierda y fallo coronario.

La prueba se sensibiliza tras un esfuerzo (realizar 10 flexiones de piernas), pues entonces se hacen más altos los tonos cardíacos por un elevado volumen de latido. Cuando en un paciente el desdoblamiento desaparece al ponerse en pie (existiendo en las posiciones horizontal y sentada), sus reservas cardíacas son reducidas; está todavía necesitado de cuidados.

Por consiguiente, la respiración puede servir muy bien como prueba funcional del corazón. Por tanto, con un fonendoscopio podemos desenmascarar a tiempo las cardiopatías e instaurar un tratamiento profiláctico.

## PRUEBAS DE ESFUERZO

Valoran los cambios circulatorios ante un esfuerzo-tipo. A continuación describimos las más usadas y sencillas.

### Esfuerzo sin traslación

Puesto el enfermo de pie, se determina el promedio de pulsaciones durante los primeros 15 s de 5 min consecutivos; se le ordena hacer dos flexiones o pasos gimnásticos (sin traslación) por segundo, andar sobre una cinta sin fin o pedalear en una bicicleta estática, durante 1 min, y se cuenta la frecuencia del pulso cada cuarto de minuto hasta que el paciente recupera la frecuencia de antes del esfuerzo.

Un corazón se considera normal cuando la recuperación que se logra no excede el segundo o tercer minuto; en cambio, cuando la frecuencia rebasa 160 pulsaciones/min o cuando el equilibrio tarda en restablecerse hasta más de 6 min después de terminado el esfuerzo, el corazón debe ser considerado insuficiente ante el esfuerzo practicado.

«Índice de Ruffier». Se procede como sigue:

1. *Contar* el pulso en reposo.
2. *Ordenar* que el sujeto realice el esfuerzo.
3. *Contar* el pulso durante 15 s (multiplicar por 4).
4. *Esperar* 1 min y *contar* el pulso durante otros 15 s (multiplicar por 4).
5. *Sumar* las cantidades correspondientes a los subapartados 1 + 3 + 4, de cuya suma restamos 200 y dividimos entre 10.

El resultado se valora: de 0-3, muy bueno; 3-6, bueno; 6-15, vigilancia médica; 15 en adelante, muy malo.

### Maniobra de Valsalva-Burger (o de la espiración forzada)

El criterio base consiste en la variación de la tensión arterial periférica en el curso y a continuación de una maniobra de compresión interna por espiración bloqueada. Ésta se efectúa siempre que sea posible en posición acostado.

El paciente es invitado a hacer una inspiración profunda y después a hacer presión en espiración bloqueada (con la glotis abierta) contra una columna de mercurio que se debe situar y mantener a una altura determinada, entre 40-50 mm. La presión intrabucal, intratorácica e intraabdominal necesaria para elevar el mercurio al nivel fijado debe alcanzarse en un lapso mínimo, y la compresión hay que mantenerla invariable a continuación, durante 10-15 s. Es buen sistema que el paciente se entrene para realizar esta maniobra de una manera correcta, pues es preciso evitar que tenga la glotis cerrada y haga presión con las mejillas únicamente, o que deje escapar el aire y no mantenga una presión constante.

En los sujetos sanos, al comienzo de la maniobra las presiones sistólica y diastólica se elevan ligeramente, después bajan poco a poco hacia el sexto segundo; esta disminución se acompaña de una reducción paralela de la tensión diferencial.

© MASSON, S.A. Fotocopiar sin autorización es un delito.

más o menos acentuada según los casos; en seguida, las presiones suben un poco antes de estabilizarse; el pulso se halla entonces ligeramente acelerado. En el momento en que la compresión cesa, se produce una fuerte caída de la tensión, con una importante reducción de la tensión diferencial, caída seguida algunos segundos más tarde de una brusca alza reaccional; después, las presiones recobran en uno o dos minutos su valor inicial. El pulso se acelera cuando la compresión cesa, pero en el momento en que la tensión alcanza su punto más elevado, el ritmo se hace bruscamente bradicárdico.

En la insuficiencia cardíaca (en particular derecha), se observa también un leve aumento inicial, pero la tensión se mantiene a continuación al mismo nivel durante toda la duración de la maniobra compresiva, para volver muy pronto a su valor inicial. El pulso, por lo general, no se modifica.

En el caso de trastornos circulatorios ortostáticos, las presiones sistólica y diastólica comienzan también por elevarse ligeramente, después disminuyen de modo gradual, mientras que la tensión diferencial lo hace con mucha rapidez. La tensión se estabiliza, a veces, al cabo de unos 10 s, en un nivel inferior al normal, pero con frecuencia la baja se acentúa hasta tal punto que el paciente cae en síncope; el pulso está muy acelerado; cuando la compresión cesa, la tensión marca una apreciable disminución (a veces, en este instante, es cuando sobreviene el síncope), después vuelve a su valor inicial, más o menos rápidamente, con o sin brotes de hipertensión reaccional, según los casos.

Cuando la maniobra de Valsalva, efectuada en decúbito, da resultados dudosos, se puede repetir en posición sentado o de pie, o después de hiperventilación, es decir, bajo una sobrecarga suplementaria que acarrea bajas tensionales más acentuadas. Los síncopes se provocan también con mayor facilidad en estas condiciones.

## Prueba de Schellong o del cambio postural

Schellong ha observado las siguientes reacciones normales al pasar del clinostatismo al ortostatismo: el pulso aumenta unos 17 latidos; la presión arterial máxima prácticamente no varía, y la mínima puede elevarse unos 5 mm de mercurio; la presión venosa crece unos 35 mm de agua; el volumen de expulsión cardíaco disminuye en un 19 %; el volumen minuto aumenta en un 3 %; la cantidad de sangre circulante disminuye en un 1 %, y el consumo de oxígeno aumenta en un 13 %.

Para esta prueba, la técnica aconsejada es la siguiente:

1. Permaneciendo el *enfermo acostado* y relajado durante unos 5 min, se cuenta la frecuencia del pulso y de la presión arterial.
2. Se *incorpara lentamente* y con el mínimo esfuerzo posible, permaneciendo de pie al lado de la mesa de exploración, y se mide de nuevo la frecuencia del pulso y la presión arterial cada minuto, hasta transcurridos 3-5 min.
3. Se *acuesta nuevamente* y se procede a las mismas determinaciones durante 3-5 min, a intervalos de un minuto.

## Prueba radiológica del corazón en clinoposición y ortoposición

Orienta sobre el tono vascular. En efecto, si se exceptúa la insuficiencia cardíaca, las dimensiones de la sombra cardíaca están en relación directa y estrecha con la importancia del volumen sistólico, mientras que los valores mensurables de la presión arterial no dependen sólo de este volumen (volumen sistólico cardíaco), sino también de la resistencia vascular periférica, de la elasticidad de las arterias y de otros diversos factores. Una disminución muy manifiesta de la sombra cardíaca en la posición de pie (sombra en forma de gota) revela una reducción importante del volumen sistólico, signo de labilidad circulatoria.

## Prueba de Follath y Burkart

Valora el reflejo abdominoyugular como signo de insuficiencia ventricular derecha. Se comparan los valores de la presión en la vena yugular durante la compresión del abdomen (con la palma de la mano durante 30 s) con los obtenidos directamente en la aurícula derecha, ambos por cateterismo. Signos complementarios son los valores patológicos de la presión al final de la diástole en el ventrículo derecho y el ascenso tensional auricular derecho con el ejercicio.

El resultado es positivo (patológico) cuando se eleva la tensión auricular derecha y se encuentran cifras altas al final de la diástole en el ventrículo derecho; asimismo, es frecuente el ascenso tensional auricular en los esfuerzos. El aumento de la tensión auricular derecha durante la compresión es

de 5,9 ± 2,2 a 10,5 ± 5,3 mm Hg; ello no ocurre en los sujetos sanos en los que es posible un ligero descenso por desviación inspiratoria del nivel medio respiratorio, con la disminución simultánea del reflujo venoso en las extremidades inferiores. La falta de respuesta no descarta una insuficiencia derecha, ya que se trata de una prueba poco sensible.

## ÍNDICE PRONÓSTICO DE RIESGO VASCULAR

Original de la American Heart Association, ha sufrido ligeros retoques en relación con las costumbres y hábitos alimentarios de los diversos países. Se basa en una puntuación cuidadosamente estudiada, con la que se miden ocho factores que suponen un cierto riesgo vascular. Al sumar la puntuación total, se obtiene la cifra pronóstica de 6-11, excelente; de 12-17, buena; de 18-24, normal; de 25-31, moderada; de 32-40, riesgo grave, y de 41 y cifras superiores, riesgo inminente.

## PRUEBAS FARMACOLÓGICAS

Valoran el comportamiento del aparato circulatorio ante un fármaco de acción cardiotónica central o angiotónica periférica, en reposo o ante un esfuerzo:

1. *Prueba cardiotónica central.* Consiste en inyectar un cardiotónico por vía intravenosa o intramuscular. La diuresis copiosa (se pesa al enfermo antes y 24 h después de la prueba), el fin de las molestias, la mejoría del sueño y, especialmente, la impresión subjetiva del paciente de sentirse más libre, demuestran una insuficiencia cardíaca latente.
2. *Prueba angiotónica periférica.* Tiene su especial indicación para el estudio del tono vasomotor de los enfermos quirúrgicos, con el fin de prevenir los peligros del *shock* anestésico e intervencional. Con el enfermo en reposo (decúbito), se mide la frecuencia del pulso y las presiones arteriales sistólica y diastólica. Se inyecta un tónico vascular por vía intramuscular y a los 5 min se verifican nuevamente las mediciones anteriores; se considera favorable cuando el pulso prácticamente no varía y la presión sistólica asciende más de 5 mm Hg (la diastólica no se modifica apenas); será desfavorable cuando el pulso aumente en 15 o más latidos por minuto, sin que se produzca variación de la presión sistólica.

## TIEMPO DE CIRCULACIÓN

Se conoce como tal el tiempo que tarda una sustancia inyectada en una vena en alcanzar una zona determinada de la economía, incluyendo en su trayecto el órgano cardíaco. Esta sustancia, al llegar al lugar que se ha tomado como final de su recorrido (pulmón, lengua, cara) se manifiesta por una sensación subjetiva (gustativa, olfatoria, visual) que el propio enfermo o también un observador, según el caso, advierten. Las mediciones de tiempo deberán hacerse con un cronómetro.

En la práctica, es suficiente investigar la velocidad en dos circuitos, el brazo-pulmón, representativo de la actividad funcional del ventrículo derecho, y brazo-lengua, del izquierdo. Para el primero, se usa una sustancia volátil que se elimine por vía pulmonar; a los 4-8 s, el enfermo, y hasta el mismo observador, perciben el olor de la sustancia. Se alarga en la insuficiencia ventricular derecha. Para medir el tiempo brazo-lengua, se inyectan rápidamente en una vena antecubital una sustancia que se elimine por la saliva; a los 10-17 s, el enfermo percibe un sabor amargo en la boca. En la insuficiencia ventricular izquierda esto ocurre algo más tarde. Con igual finalidad cabe recurrir al sulfato de magnesio (2 ml de una solución al 25 %), con el que se percibe una sensación de calor en la garganta a los 7-17 s en condiciones normales[31].

## PRUEBA ELECTROCARDIOGRÁFICA

Valora la suficiencia o insuficiencia coronaria en el esfuerzo (fig. 3-88).

# ■ SEMIOLOGÍA APLICADA

En este capítulo recogemos los principales cuadros clínicos de origen cardiovascular destacando sus datos semiológicos.

[31] Algunos autores llegan a sostener que, en ausencia de otros síntomas clínicos, la existencia de una velocidad circulatoria retardada en un enfermo cardiovascular indica una insuficiencia cardíaca latente.

No es raro el caso de enfermos cardíacos que, por su gran taquicardia, compensan, hasta cierto punto, su déficit circulatorio dando por resultado una velocidad de la corriente sanguínea que se encuentra dentro de los normales. Para salvar este inconveniente se ha intentado relacionar ambos valores.

© MASSON, S.A. Fotocopiar sin autorización es un delito.

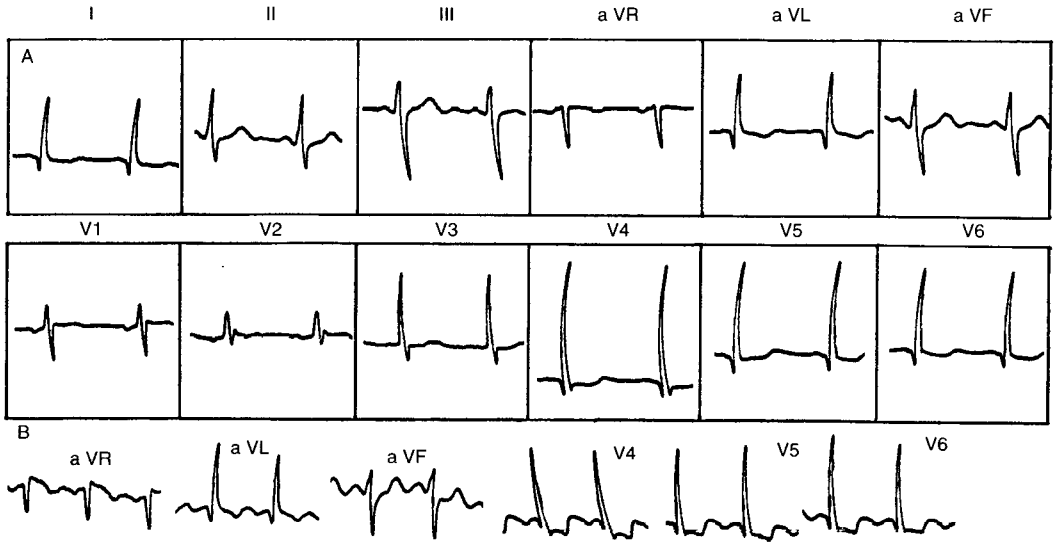


**Fig. 3-88.** A) ECG en reposo. B) Prueba de esfuerzo positiva con dolor intenso opresivo retroesternal, sin irradiaciones, que cesa con dilatadores coronarios.

## INSUFICIENCIA CORONARIA

La causa más frecuente de insuficiencia coronaria es orgánica, contando, en primer lugar, la arteriosclerosis (90 % de los casos) y luego, el reumatismo, sífilis, tromboangitis obliterante y anomalías congénitas; las anoxemias, las anemias, las intoxicaciones, los reflejos colecisto y pleurocoronarios y la estenosis aórtica (efecto Venturi) pueden dar «cuadros angoroides» con las coronarias anatómicamente sanas.

La insuficiencia coronaria aguda es causa de las crisis de angina de pecho, de infarto de miocardio y del síndrome postinfarto, descritas con detalle en lo que atañe a sus características clínicas y electrocardiográficas con anterioridad.

La insuficiencia coronaria crónica (con especial afectación de los vasos de mediano y pequeño tamaño) conduce a la esclerosis del miocardio.

Gracias a la angiografía coronaria, pueden detectarse obstrucciones localizadas, que son susceptibles de tratamiento quirúrgico por medio de un puente *(by-pass)* safeno-aorto-coronario, con excelentes resultados en casos seleccionados.

## PROCESOS PERICÁRDICOS

### Pericarditis aguda

Puede revestir varias formas, seca o fibrinosa, con exudación pericárdica mínima, y exudativa o húmeda, con un derrame inflamatorio generalmente serofibrinoso, sanguinolento y más rara vez purulento. Según su etiología, se denominan: aguda no específica (mal llamada «pericarditis benigna aguda»), reumática (la lesión endocárdica y miocárdica es la regla, «pancarditis»), tuberculosa (aislada o coetáneamente con otras serositis [pleural, peritoneal]), urémica, en el infarto de miocardio (ya sea en plena crisis [pericarditis epistenocárdica] o integrando el síndrome postinfarto de Dressler), piógena, traumática, neoplásica, mixedematosa, posradioterapia, etc. Citaremos también el hemopericardio traumático y el yatrógeno por abuso de anticoagulantes.

**Síntomas subjetivos.** Las pericarditis exudativas de origen cardíaco, nefróticas o mixedematosas, etc. son indoloras; no ocurre lo propio con las inflamatorias, causa de malestar precordial discreto o dolor agudo transfixiante con irradiación a la espalda y región escapular izquierdas, que aumenta con los movimientos corporales, así como al respirar y toser; más raramente, recuerda el dolor anginoso con irradiaciones al cuello y brazo izquierdo o el de la neuralgia frénica.

**Inspección:**

1. *Somática general.* El enfermo busca alivio a su dolor y disnea permaneciendo quieto y sentado en la cama, inclinado hacia delante (signo del al-

mohadón; posición de Bleckmann) o adoptando la posición genupectoral o de plegaria mahometana.

Si el derrame es de suficiente magnitud (taponamiento o compresión cardíaca aguda, con dificultad en el llenado diastólico del corazón debido al aumento de la presión extracardíaca) la disnea es intensa, la sudación profusa, la *facies* abotargada y levemente cianótica y las venas yugulares ingurgitadas e inmóviles (estasis de aflujo).

En los hemopericardios traumáticos, al síndrome del taponamiento cardíaco, con hipertensión venosa (por estasis de aflujo) + hipotensión arterial sistémica (la adiastolia paracardial disminuye el débito cardíaco por latido y minuto) + corazón agrandado y quieto, es casi constante la presencia (80 %) de defecación espontánea (posible reflejo vagal), cosa insólita en los traumatismos pleuropulmonares o abdominales altos.

2. *Local.* La región precordial aparece abultada, sobre todo en los niños, por la presión del saco pericárdico distendido; si el derrame es seropurulento, coexisten edema parietal con circulación complementaria o sin ella.

**Palpación.** Señala el latido de la punta, débil por arriba y adentro de la zona mate cardíaca (signo de Gendrín), y la presencia de puntos frénicos dolorosos en las formas agudas y de roces pericárdicos en el precordio cerca de la base. El pulso es rápido, hipotenso y paradójico (Kussmaul), ya por el aumento de la presión intrapericárdica por descenso inspiratorio del diafragma o debido a una disminución del gradiente efectivo de llenado ventricular izquierdo en la inspiración.

**Percusión.** El aumento de la matidez cardíaca sólo es patente en los grandes derrames. Tiene, en su conjunto, una forma oval y simétrica en relación con el borde izquierdo del esternón. En los niños, puede motivar un síndrome seudopleurítico en la base izquierda, que desaparece en posición genupectoral.

**Auscultación.** En las formas secas, se perciben ruidos de roce, que desaparecen con el derrame a la vez que los tonos cardíacos se ensordecen.

**Ecocardiografía.** Aportación extraordinariamente valiosa para el diagnóstico.

**Radiología.** No revela los derrames inferiores a 300 ml; los más copiosos ensanchan la forma cardíaca con desaparición de las curvas propias de la silueta cardíaca normal, especialmente el borde izquierdo (que se hace rectilíneo) y el ángulo hepático. El pedículo vascular se acorta y el conjunto adopta la forma de una garrafa. Los latidos de esta sombra voluminosa son débiles (cosa también posible en muchas cardiomegalias). La distensión del saco pericárdico es muy visible de perfil a nivel del fondo de saco posterior; a veces comprime el esófago, como se evidencia con la papilla de contraste.

**Radiografía con isótopos (escintigrafía cardíaca).** Señala discrepancia entre la imagen cardíaca y la sombra mediana del radiograma, con una cintura o zona clara de separación entre el pool hemático cardíaco y el pulmonar y hepático, y la angiocardiografía con medio de contraste negativo (inyección de 50 ml de anhídrido carbónico; enfermo en decúbito lateral izquierdo), la pulsabilidad del borde derecho del corazón y, sobre todo, los caracteres de la banda opaca limitada entre la claridad del pulmón y la del gas inyectado. Un espesor anormalmente aumentado de esta pared (normal 2 mm) indica la presencia de derrame o engrosamiento pericárdicos; en las miocardiopatías el grosor es el normal.

**Cateterismo cardíaco.** Elevada presión auricular con caída rápida al abrirse las válvulas auriculoventriculares; el relleno ventricular bien iniciado se detiene por el obstáculo del derrame pericárdiaco tenso; su curva dibuja un profundo seno prodiastólico seguido de una alta meseta hasta que concluye la pausa contráctil.

**Electrocardiografía.** El trazado es discreto y retardado en relación a los síntomas y signos clínicos. Revela el trastorno bioquímico del pericardio subendocárdico. Las anomalías afectan a la repolarización ventricular con elevación del segmento RST en las derivaciones clásicas, que suele disminuir gradualmente; aplanamiento o inversión de T, bajo voltaje de QRS. No hay alteraciones de la forma de QRS, como en el electrocardiograma coronario (dato diferencial).

**Punción pericárdica.** Señala, de manera cierta, la presencia y naturaleza del derrame. Valen las vías epigástrica o anterior. La primera es la mejor para evacuar el derrame; la segunda, para fines exploratorios; se punciona en el V espacio intercostal izquierdo, a 6 cm del borde esternal, dirigiendo la aguja oblicuamente hacia arriba y adentro; no se evitan la punción pleural ni pulmonar, pero sí la ventricular derecha, más peligrosa que la herida del ventrículo izquierdo.

© MASSON, S.A. Fotocopiar sin autorización es un delito.

## Pericarditis constrictiva

La simple coalescencia de las dos hojas del pericardio tiene poca importancia; algo mayor se atribuye a la sínfisis eternal o mediastinopericarditis, con adherencias que unen el corazón a la pleura o plastrón esternocostal y que explican ciertos signos rara vez encontrados, como son la fijeza de la punta del corazón en los desplazamientos laterales del tronco (dato confirmado por los rayos X, que incluso muestran la elevación cardíaca, en la inspiración), la retracción permanente o sólo sistólica de la región precordial, de la pared posterior izquierda del tórax o de ambas, a la altura de los XI-XII espacios intercostales, así como la falta de desplazamiento de la parte inferior del esternón en la inspiración.

En la pericarditis constrictiva, el corazón se encuentra rodeado de un pericardio fibroso, duro y a veces con calcificaciones que dificulta su repleción durante la diástole (adiastolia paracardial, de Politzer) y su normal trabajo sistólico.

Sus causas más frecuentes son las pericarditis tuberculosa, séptica y aguda inespecífica, mientras cuenta poco la etiología reumática; en ocasiones, el proceso causal pasa inadvertido y el enfermo se presenta por vez primera a la consulta con un cuadro clínico bien establecido.

**Síntomas subjetivos.** Son poco llamativos, disnea moderada (no aumenta con el decúbito), malestar precordial indefinido, astenia intensa.

**Inspección.** Comprende la somática general y la local:

1. *Somática general.* El aspecto de estos enfermos, casi siempre jóvenes, es llamativo. Tienen el abdomen deformado por una ascitis más o menos abundante con circulación subcutánea y edemas de los miembros inferiores. Semejan cirróticos hepáticos avanzados; sin embargo, se diferencian por la presencia de ingurgitación yugular y leve cianosis labial (siempre ausentes en los primeros, que a su vez muestran abundantes estrellas vasculares ausentes en estos cardiópatas) y por las pruebas funcionales hepáticas normales.
2. *Local.* Poco valiosa si no hay sinequias que unan el pericardio al plastrón esternocostal; si éstas existen, como es frecuente, se observa la retracción permanente o sólo en la sístole de espacios intercostales en el precordio y pared posterior izquierda del tórax y la retracción sistólica de la región xifoepigástrica en la inspiración.

**Palpación.** Señala la dificultad en la percepción del latido de la punta y su fijeza en los diferentes decúbitos laterales del tronco, así como la existencia de una hepatomegalia dura, indolora, con bazo o sin él, pero con ascitis abundante. El pulso es rápido, hipotenso, y disminuyendo su amplitud durante la inspiración (pulso paradójico).

**Pulso y presión venosas.** La segunda, siempre alta; se incrementa durante la inspiración (signo de Kussmaul), dato poco visible y sólo comprobable con la flebomanometría. El registro gráfico del pulso venoso aprecia el «colapso diastólico de Friedreich» traducido por una profunda onda «Y»; denota la súbita llegada (al comienzo de esta fase y tan pronto como se abre la válvula tricúspide) desde las abultadas venas sistémicas al vacío ventrículo derecho (este colapso diastólico se consigna a veces en el fallo circulatorio congestivo; su valor radica en que descarta la estenosis tricúspide con estasis venosa intensa y similar al de la génesis pericárdica).

**Percusión.** Área cardíaca de límites normales y no desplazables en los decúbitos laterales del cuerpo. A veces, matidez en una o ambas bases por derrame pleural (de naturaleza mecánica por hipertensión venosa de la pequeña circulación).

**Auscultación.** Corazón rápido, regular o arrítmico. Tonos apagados sin signos de lesión valvular. Frecuentemente, existe un tercer ruido diastólico en la región apexiana o endoapexiana. Es un ruido intenso, seco y precoz en la diástole después del segundo ruido (vibración pericárdica prodiastólica); cuando es más tardío y más sordo, simula un ruido de galope protodiastólico.

**Radiología.** La masa cardíaca no está aumentada de volumen, en contraste con los signos periféricos muy evidentes de fallo cardíaco. El contorno cardíaco está poco deformado con el detalle de un borde izquierdo recto o convexo. Quieto o late poco (la radiología pone en evidencia la disminución por zonas, o total, de la extensión de las dentelladuras). No se desplaza con el decúbito. La presencia de placas lineales calcificadas, a veces sólo visibles en las posiciones oblicuas, confirma el diagnóstico. El grosor de las arterias pulmonares, el aumento de la vascularización de los campos pulmonares y la eventual presencia de derrames afirma la presencia de hipertensión en la pequeña circulación.

**Cateterismo.** La adiastolia altera las presiones intracardíacas y la morfología de las curvas. Las presiones medias son elevadas en las aurículas derecha e izquierda (o capilar pulmonar), y de manera moderada en el ventrículo derecho y arteria pulmonar; la curva de presión ventricular derecha (el mismo aspecto ha sido señalado en el ventrículo izquierdo) tiene una morfología característica, con depresión protodiastólica súbita y profunda (aunque no alcanza el cero) seguida de un ascenso también súbito y de un trayecto horizontal en meseta hasta el final de la diástole. La presión telediastólica está muy elevada, superior a 1/3 de la presión sistólica y muy próxima a la presión diastólica de la arteria pulmonar.

**Electrocardiografía.** Ninguna alteración específica, pero su reunión es muy sintomática, ondas P alargadas o bífidas, o fibrilación auricular, bajo voltaje de los complejos ventriculares; en ningún caso, alteraciones de forma del QRS (presentes en los trazados coronarios). El eje eléctrico no varía en los trazados obtenidos en distintos decúbitos.

El diagnóstico de la pericarditis constrictiva se basa en la presencia de un corazón pequeño e inmóvil + hipertensión venosa sistémica + ascitis *(tríada de Beck)*. Esta última suele preceder al simétrico y depresible edema de las extremidades inferiores.

## PROCESOS MIOCÁRDICOS

Con el término miocardiopatía se describen aquellas alteraciones del corazón que no están causadas por un proceso coronario ni son secundarias a una valvulopatía ni hipertensión arterial (sistémica ni pulmonar), ni a una cardiopatía congénita. Según Goodwin, podría definirse como «una alteración aguda, subaguda o crónica del miocardio, de etiología desconocida o dudosa, y que con frecuencia se acompaña de alteraciones del endocardio y del pericardio, pero cuya etiología no es arteriosclerótica».

La forma de manifestarse la lesión miocárdica guarda relación con su intensidad y tipo anatomopatológico. Su expresión clínica más frecuente es el fallo cardíaco global.

**Síntomas subjetivos.** No son característicos. Consisten en disnea (de esfuerzo, continua, paroxismal), astenia, dolor o angustia precordial, palpitaciones, etc.

**Inspección somática general.** Puede evidenciar los signos propios de los procesos sistémicos motivo de la cardiopatía (lupus eritematoso; hemocromatosis; complejo oftalmoganglionar y granuloma de inoculación en la enfermedad de Chagas, beri-beri, etc.), así como los del fallo cardíaco (disnea, cianosis, ingurgitación de las venas yugulares, edemas en las partes declives, ascitis, etc.), o de los procesos tromboembólicos (hemiplejía), presentes en un 15 % de las fibrosis endomiocárdicas en ausencia de endocarditis bacterianas.

**Percusión. Palpación.** El latido de la punta es débil y desplazado hacia abajo y afuera, y el área cardíaca agrandada, ya sea por la dilatación de las cavidades derechas (beri-beri, Chagas, etc.), izquierdas o global, o por la presencia de un derrame pericárdico que suele ir acompañado de otros ubicados en la pleura (beri-beri) y de esplenomegalia con ascitis (cardiomegalia idiopática) o sin ella. El pulso es rápido o lento (caso de bloqueo), hipotenso, regular o arrítmico y, en los casos graves, alternante.

**Auscultación.** Señala el apagamiento de los tonos cardíacos, soplos de insuficiencia valvular funcional, ritmo embriocárdico o de galope y silencio (si existe derrame), así como estertores húmedos en una o ambas bases pulmonares.

**Radiología.** Evidencia un aumento considerable de la sombra cardíaca con bordes poco pulsátiles en la cardiomegalia idiopática, moderada en el beri-beri y Chagas, y nula o mínima en la malnutrición proteicocalórica y miocardiopatía obstructiva; asimismo, revela la presencia de derrames pericárdicos y pleurales.

**Cateterismo. Angiocardiografía.** Ambos revelan aumento tensional y deformación de uno o ambos ventrículos en la fibrosis endomiocárdica y la reducción de las cavidades ventriculares en la «miocardiopatía obstructiva hipertrófica», en la cual el cateterismo demuestra que están aumentadas las presiones telediastólica ventricular izquierda y auricular media izquierda. La curva de presión interventricular izquierda presenta una uncinatura cuando comienza a establecerse el gradiente de presión intraventricular.

**Electrocardiografía.** Los signos son inespecíficos. Revelan el daño miocárdico, con ondas T aplanadas o invertidas, bajo voltaje y ensanchamiento de QRS, extrasístoles, bloqueos de ramas, etc.; si existen trastornos electrolíticos (hiperpotasemia o hipopotasemia, hipocalcemia) el trazado es característico.

© MASSON, S.A. Fotocopiar sin autorización es un delito.

## Miocarditis

Su diagnóstico es considerado con escepticismo por muchos clínicos. Se halla presente en el 1 % de los procesos inflamatorios agudos y su evolución es muy diversa, variando desde la muerte súbita e «inexplicable» a una aparición más tardía (años) de los primeros síntomas y signos.

Los datos clínicos se relacionan con la afectación de la contractilidad ventricular, la dilatación de los ventrículos y los trastornos del ritmo de la conducción. Consisten en taquicardia, taquipnea, hipotensión, dilatación cardíaca, soplos sistólicos, modificaciones de los tonos cardíacos y alteraciones electrocardiográficas.

Los trastornos son subjetivamente vagos, ambiguos y raramente inhabilitan al paciente. Durante el período agudo, mientras el enfermo está en cama, se limitan a las arritmias, taquicardia y, a veces, a los dolores precordiales. Los restantes signos aparecen en la convalecencia; el más evidente es el cansancio. Los dolores torácicos parecen ser de origen pericárdico, incluso cuando no se ha conseguido diagnosticar clínicamente la pericarditis.

Un dato fundamental para el diagnóstico lo proporciona el electrocardiograma, que indica una miocarditis aguda cuando, en exámenes seriados, demuestra la aparición de complejos QRS alargados, extrasístoles acopladas o multifocales en reposo o durante el esfuerzo, anormalidades de la onda T en todas las derivaciones torácicas.

El diagnóstico diferencial debe establecerse con la pericarditis, las alteraciones electrocardiográficas debidas a desequilibrios electrolíticos y la trombosis coronaria.

# PROCESOS ENDOCÁRDICOS

La inflamación del endocardio, o endocarditis, es de observación frecuente. Su importancia radica en que suele dejar lesiones cicatrizales irreparables de las válvulas (sobre todo de la mitral y la aórtica) y que facilita la pululación bacteriana (endocarditis sépticas).

## Endocarditis reumática

Totaliza el 20 % de todas las cardiopatías de los climas templados. Puede presentarse aislada o conjuntamente con lesiones miocárdicas y pericárdicas. Su aparición coincide con los signos típicos del brote reumático (poliartralgias erráticas, fiebre, sudación profusa, palidez) y se manifiesta por molestias precordiales, apagamiento de los tonos, soplos mitrales y aórticos, rara vez pulmonares y tricuspídeos, de naturaleza orgánica que no suelen ser reversibles.

El *electrocardiograma* señala alargamiento de PR (constante) y a veces anomalías de T y del espacio QT.

Las pruebas de *laboratorio* evidencian anemia hipocroma, leucocitosis con neutrofilia, velocidad de sedimentación globular acelerada, título de antiestreptolisina > 250 U y la proteína C reactiva y mucoproteínas elevadas.

En ocasiones, el hallazgo de una lesión valvular es accidental en el curso de un examen habitual; su naturaleza reumática se supone por los antecedentes frecuentes de amigdalitis agudas, brotes de reumatismo poliarticular o manifestaciones coreicas.

## Endocarditis bacteriana aguda

La localización endocárdica es secundaria a cuadros septicémicos de etiología estreptocócica, estafilocócica, neumocócica o gonocócica. El cuadro clínico está dominado por la sepsis general, y la participación cardíaca se sospecha por la presencia de soplos valvulares diastólicos (en la sepsis, como en todos los procesos febriles, son frecuentes los soplos sistólicos funcionales) y de fenómenos embólicos, infartos renales y nefritis hemorrágica.

## Endocarditis bacteriana subaguda (Libman) o lenta (Schottmüller)

Se debe al estreptococo viridans (antihemolítico, poco virulento y que forma colonias de color verde oscuro en el agar hemático) y menos veces, al enterococo.

Su puerta de entrada se encuentra en el cuello y amígdalas. No es raro que el cuadro se inicie después de la remoción de estos focos con insuficiente protección de antibióticos. Afecta casi siempre a las válvulas dañadas primitivamente por el reumatismo y rara vez por la sífilis, con predilección por la aorta con anomalías congénitas (sigmoideas bicúspides, orificio de Botal, etc.).

**Síntomas subjetivos.** El comienzo es lento, sin puerta de entrada. Existe un estado febricular, con escalofríos o sin ellos, acompañado de astenia y malestar general, cefalalgias, etc. En períodos avanzados, son frecuentes los episodios dolorosos en relación con embolias, sobre todo

en el pulmón, bazo, hígado y riñón (con hematuria franca) y aun en gruesos troncos arteriales (arterias carótida interna, pedia y coronaria).

Las típicas microembolias del pulpejo de los dedos («signo de Osler») son causa de una molesta sensación de pinchazo que persiste de unas horas o pocos días.

La disnea es poco manifiesta. Estos enfermos recuerdan mucho más a los portadores de procesos sépticos que a los verdaderos cardiópatas.

**Síntomas objetivos.** Llama la atención el color del enfermo y el aspecto triste de la *facies*. En la piel se encuentran lesiones necróticas, purpúricas, manchas de Janeway y panadizos de Osler, así como dedos en palillo de tambor, hemorragias estriadas subungueales, etc.

La *auscultación* revela con notable constancia la presencia de soplos (éstos pueden faltar en la endocarditis parietal). La válvula más afectada es la sigmoidea aórtica, siguiéndole en orden de frecuencia la mitral. Los soplos tienen las mismas características que los correspondientes a las restantes endocarditis. Se concede cierto valor a su variabilidad y timbre musical.

Completa el cuadro el frecuente hallazgo de una esplenomegalia (80 %) y una discreta hepatomegalia. La lesión del riñón sólo se comprueba examinando la orina. El hemocultivo es casi siempre positivo, a condición de que se extraiga la sangre antes del tratamiento con antibióticos.

## Endocarditis de Libman-Sachs en el lupus eritematoso

Es una endocarditis verrugosa, maligna, abacteriémica, que cursa con los signos de afectación endocárdica, esplenomegalia y signos de insuficiencia cardíaca congestiva y renal grave, por glomerulonefritis difusa. Es típica la pigmentación de la nariz y mejillas, lo cual es característico del lupus eritematoso. Afecta principalmente al sexo femenino.

# LESIONES VALVULARES

## Insuficiencia mitral

Es más frecuente en el varón. Como posibles causas, se citan el reumatismo poliarticular agudo (90-95 %), destrucción de un pilar muscular traumáticamente o a consecuencia de un infarto, malformación congénita del aparato valvular, dilatación del ventrículo izquierdo (IM funcional). Se ha demostrado por ecocardiografía que un 30 % de deportistas de elite presentan insuficiencia mitral de grado ligero. La lesión mixta, estenosis e insuficiencia es frecuente; al contrario de la asociación de lesiones mitrales y aórticas que es más rara.

Por la lesión e incompetencia del aparato valvular, la sangre regurgita del ventrículo a la aurícula izquierda por el hecho de que durante la sístole la presión es mucho más baja en la aurícula que en la aorta. El aumento de resistencias periféricas (hipertensión arterial, estenosis aórtica) acrece la regurgitación, lo propio que la insuficiencia cardíaca.

**Síntomas subjetivos.** Palpitaciones al comienzo (por extrasístoles ventriculares o latido hipercinético del ventrículo izquierdo); más tarde se añaden los propios del fallo ventricular izquierdo, como disnea, tos nocturna, etc.

**Inspección.** *Facies* mitral en los casos avanzados con cianosis en las partes distales.

**Palpación.** Choque de la punta bien perceptible y desplazado hacia abajo y afuera. A veces, frémito apical máximo en la espiración; rara vez, la impresión de un ritmo de tres tiempos. El pulso es pequeño, a menudo de tipo Corrigan, por la desviación de sangre desde el sistema arterial a la aurícula izquierda durante la diástole.

**Percusión.** En los casos avanzados, agrandamiento del área cardíaca a expensas de las cavidades izquierdas.

**Auscultación.** Soplo holosistólico intenso en «chorro de vapor» enmascarando el primero y segundo tonos. Su máxima intensidad se encuentra en la punta, y se irradia selectivamente hacia la axila y base del pulmón izquierdo. En un 60 % de los casos, se acompaña de frémito máximo en la espiración. Refuerzo del segundo tono en el foco pulmonar. La presencia de éste, la aparición del primer ruido, el cual está reforzado o tiene un timbre especial, como metálico[32]. Es habitual que el arras-

[32]Este soplo presistólico se debe a la contracción auricular (en la presístole), la cual acrece el caudal sanguíneo que pasa de la aurícula al ventrículo a través del orificio estenosado, con lo que aumenta su intensidad y se eleva su tono. Puede ser imitado si al expeler el aire por la boca con los labios semicerrados se interrumpe bruscamente la corriente, proyectando la lengua hacia delante. Este soplo desaparece en la fibrilación auricular (falta la impulsión de la aurícula) y en las diástoles muy largas, a causa de que las aurículas han vaciado casi completamente su contenido cuando sobreviene la sístole auricular.

© MASSON, S.A. Fotocopiar sin autorización es un delito.

tre y soplo presistólicos se acompañen de otras anomalías auscultatorias, que reunidas integran el «ritmo de Duroziez» (duplicación del segundo ruido de la punta [chasquido de abertura mitral] y brillantez del primer ruido). La «onomatopeya de Duroziez», propia de esta valvulopatía, comprende el arrastre o retumbo *(ru)*, el soplo presistólico *(fu)*, la brillantez del primer ruido *(tt)*, y después del pequeño silencio *(-)*, la duplicación del segundo ruido *(ta-ta)*: *rufutt-ta, ta*.

**Radiología.** En posición anteroposterior, convexidad acentuada del arco inferior derecho, con elevación del punto D y procidencia del arco medio, y en los clisés penetrantes se reconoce la aurícula izquierda, que asoma por el borde derecho.

En OAD, procidencia del arco medio hacia delante y de la aurícula izquierda hacia atrás, desde la bifurcación traqueal hasta cerca del diafragma. Los hilios pulmonares, más opacos que lo normal, se prolongan hacia la periferia bajo la forma de imágenes reticulonodulares, a veces hemosideróticas, con micronódulos bilaterales indelebles. Se observan, en ocasiones, las «líneas de Kerley», imágenes cisurales o infárticas o derrame pleural.

**Angiocardiografía.** No suele aplicarse para el diagnóstico de la estenosis mitral; sirve, empero, para excluir otras lesiones o malformaciones asociadas. La presencia simultánea de una insuficiencia mitral puede documentarse mediante la inyección del medio de contraste en el ventrículo izquierdo y la opacificación por reflujo de la aurícula izquierda; la presencia de un defecto interauricular (de Lutembacher) se consigue mediante la inyección en la arteria pulmonar y la opacificación simultánea de las aurículas derecha e izquierda.

**Catererismo.** El de la aurícula izquierda señala aumento de la presión media (alcanza o supera los 20 mm Hg) y del gradiente de presión diastólica auriculoventricular. El trazado auricular izquierdo resulta poco modificado. Hipertensión capilar pulmonar (suele rebasar los 15 mm Hg) y de las arterias pulmonar y cavidades derechas. El rendimiento cardíaco se halla más o menos disminuido.

**Ecocardiograma.** Es muy útil:

1. Para *detectar* las formas mudas de esta valvulopatía.
2. Para *diferenciar* el rumor diastólico apical de Austin Flint de la regulación aórtica del arrastre de la estenosis mitral.
3. Para *determinar* la gravedad de la obstrucción, el grado de calcificación y la presencia de fusión subvalvular del cordón tendinoso de los músculos papilares.

**Electrocardiografía.** Desviación del eje eléctrico del corazón en el plano frontal hacia la posición vertical (+75°, +90°) y la presencia de onda P mitral. Hipertrofia y sobrecarga derechas. A veces, fibrilación auricular.

## Estenosis mitral

Puede acompañarse de insuficiencia de esta válvula (enfermedad mitral), de estenosis o insuficiencia aórticas, de insuficiencia o estenosis tricúspide o de comunicación interauricular (enfermedad de Lutembacher). En la enfermedad mitral, coexisten los signos de insuficiencia (soplo holosistólico apical) con los de estenosis (arrastre protodiastólico precedido de un chasquido de apertura valvular fuerte pero variable), en grados distintos según el predominio de una u otra valvulopatía.

Recordemos que en la estenosis mitral avanzada puede percibirse en la punta un soplo sistólico de insuficiencia tricuspídea, que a veces se confunde con el de la insuficiencia mitral; en efecto, al crecer mucho el ventrículo derecho, todo el corazón sufre una rotación en sentido horario sobre su eje longitudinal. El foco tricuspídeo, en estas circunstancias, «emigra» hacia el ápex, mientras que el foco mitral lo hace hacia la axila e incluso más atrás. El soplo sistólico correspondiente a la insuficiencia tricuspídea se auscultará, por tanto, en el «ápex aparente», pudiendo confundirse con una insuficiencia mitral. Es un soplo, además, con características casi iguales a las descritas para el mitral.

Pero hay dos hechos que lo diferencian:

1. *No se irradia hacia la axila* o, teniendo en cuenta su intensidad, lo hace muy poco.
2. *Aumenta en intensidad* con la apnea postinspiratoria.

Al ir desplazando el estetoscopio suavemente hacia la axila, se llega a un punto en que se percibe un cambio en las características de los soplos que se auscultan. Este punto es el foco mitral o

ápex real. El latido precordial, en estos casos, es muy difuso y, con pericia, puede llegar a palparse, además del latido amplio del espacio intercostal izquierdo correspondiente al ventrículo derecho, un latido a nivel de la línea axilar media, que es el del ventrículo izquierdo o ápex real. La ingurgitación yugular y la hepatomegalia con pulso venoso positivo son signos constantes en estos casos.

## Insuficiencia aórtica

Puede seguir a una endocarditis reumática (tipo Corrigan), o a dilatación esclerosa o sifilítica de la aorta, con insuficiencia funcional (tipo Hodgson).

Durante la diástole, refluye al ventrículo izquierdo parte de la sangre contenida en la aorta, la cual se suma a la que procede de la aurícula. El ventrículo se llena en exceso, lo que lo obliga a un mayor trabajo sistólico, motivo de su hipertrofia y dilatación.

**Inspección.** Comprende la somática general y la local.

1. *Somática general.* Valoraremos del aspecto de la *facies*, la palidez de los tegumentos (cardíacos blancos, de Lasègue, en oposición a los azules o mitrales), y en la periferia, los signos correspondientes al aumento de presión diferencial, con baile arterial (muy ostensible a nivel de las arterias carotídeas que brincan en cada sístole), latido sistólico de la cabeza (signo de Musset), etcétera.

2. *Local.* Región precordial abultada en los niños, con un choque cardíaco enérgico, amplio y desviado hacia abajo y a la izquierda.

**Palpación.** Choque en cúpula de Bard. Se tiene la impresión de que una pelota o bola golpea la mano en cada sístole. El pulso es saltón, con una onda de percusión de ascenso vertical, vértice apenas sostenido y colapso rápido.

**Percusión.** Agrandamiento global del área cardíaca, con predominio del ventrículo izquierdo.

**Auscultación.** Soplo diastólico suave, aspirativo, que se oye como una R susurrada a partir del segundo tono. Se oye, preferentemente, a lo largo del borde izquierdo con corazón y en foco de Erb, con el paciente inclinado hacia delante y en apnea postespiratoria. Se acompaña, de manera casi constante, de otro sistólico fuerte, a veces un frémito. Este soplo, llamado de acompañamiento, se debe a que el reflujo de la columna líquida en la protodiástole produce un incremento de volumen de sangre en el ventrículo izquierdo, creando en el momento de la eyección sistólica una estenosis relativa de la válvula aórtica, lo cual, unido a sus irregularidades, por afectación orgánica, da origen a este soplo. Como el segundo tono está borrado, se percibe un doble soplo (soplo en vaivén) que suplanta los tonos cardíacos. Para el diagnóstico diferencial con el soplo sistólico de la estenosis aórtica, la ausencia en ésta de los signos periféricos de insuficiencia es definitiva. En la punta, puede percibirse un arrastre o retumbo diastólico sin frémito que recuerda al de la estenosis mitral, es el llamado «soplo de Austin Flint», debido a estenosis mitral relativa por dilatación del ventrículo izquierdo o a que las válvulas mitrales sanas se encuentran aproximadas al verificarse la sístole auricular, pues el ventrículo está lleno por la sangre que ha recibido durante la diástole y por la que refluye por la aorta.

**Radiología.** Hipertrofia ventricular izquierda y dilatación de la aorta ascendente, botón aórtico y aorta descendente. Por radioscopia, llama la atención el movimiento de balanceo, francamente hipercinético, del ventrículo izquierdo y aorta.

**Fonocardiografía.** La mayoría de veces, soplo holodiastólico de alta frecuencia, decreciente, que se inicia en el segundo ruido cardíaco. A menudo, los dos ruidos cardíacos muestran una disminución de su amplitud.

**Ecocardiografía.** Remitimos al lector a lo expuesto al tratar anteriormente el tema.

**Cateterismo.** Las presiones ventricular y aórtica orientan poco, y la curva de presión sistólica es algo más elevada que lo normal, así como la telediastólica, por el reflujo sanguíneo que se produce desde la aorta al ventrículo izquierdo. La curva de presión aórtica muestra una suave elevación de la sistólica, una cumbre bicurva y una caída más o menos importante de la presión diastólica. Existe un descenso de la presión aórtica media.

© MASSON, S.A. Fotocopiar sin autorización es un delito.

**Electrocardiografía.** El eje eléctrico en el plano frontal es normal o está desplazado hacia la izquierda, y existen signos de hipertrofia ventricular izquierda, generalmente con la morfología de la sobrecarga diastólica, particularmente con una onda Q prominente en las derivaciones precordiales izquierdas.

## Estenosis aórtica

De predominio masculino, suele ser de origen endocardítico reumático, aun cuando la historia de la enfermedad reumática previa sólo puede comprobarse en un 50 % de los casos.

Normalmente, en el momento de la sístole, el orificio de las sigmoideas aórticas tiene unos 3 $cm^2$. La lesión no es sintomática hasta que el calibre es inferior a 1 $cm^2$. Las consecuencias de las estenosis son múltiples. La pared del ventrículo se engruesa considerablemente (hipertrofia concéntrica), reduciendo así la capacidad de la cavidad ventricular. Al abrir las válvulas, la presión ventricular se eleva, en el momento de la sístole, muy por encima de la presión arterial periférica. La irrigación coronaria se reduce por un aumento de la masa ventricular, fijeza del débito cardíaco al esfuerzo y por la aspiración producida por la sangre al pasar por el orificio estenosado (efecto Venturi).

**Síntomas subjetivos.** Muchos enfermos viven años sin molestia alguna. En otros son frecuentes los síncopes de esfuerzo, convulsiones y aun muerte súbita. Un 34,8 % sufren crisis de angina de pecho. La disnea de esfuerzo es también común y anuncia, en general, la inminencia de la insuficiencia ventricular izquierda irreversible.

**Inspección somática general.** Enfermo de aspecto pulido y delicado, como de porcelana (cardíacos blancos, de Lasègue).

**Palpación. Percusión.** El latido cardíaco, fácilmente visible, suele estar situado dentro de sus límites normales, pero tiene carácter sostenido, de gran fuerza, y se acentúa en el decúbito lateral izquierdo. Frémito sistólico en el foco aórtico. Ventrículo izquierdo agrandado. El pulso es lento, pequeño, de ascensión lenta *(pulsus parvus et tardus)*, a veces con suave resalte precoz (anacrotismo). La presión arterial suele ser baja, con la diferencial reducida.

**Auscultación.** Soplo mesosistólico *in crescendo-in decrescendo* que comienza después del primer tono (a veces con un «clic» de eyección) y termina inmediatamente antes del segundo. Se transmite al área aórtica, a la mitral y a las carótidas.

**Radiología.** Dilatación postestenótica de la porción ascendente del cayado de la aorta. El ventrículo izquierdo muestra la punta redonda de la hipertrofia concéntrica.

**Ecocardiograma.** La ecocardiografía bidimensional priva sobre la ecocardiografía de formato M.

**Fonocardiografía.** Amplitud reducida de ambos ruidos cardíacos. Soplo sistólico romboidal, de gran amplitud, subsecuente o tras un intervalo, apreciado en todas las frecuencias y sobre todos los «focos» y las carótidas.

**Angiocardiografía. Cateterismo.** Dilatación moderada de la aurícula y patente del ventrículo izquierdo, con cierta retención, en esta última, del contraste por dificultad en su evacuación.

Por cateterismo se encuentra un aumento del gradiente de presión ventriculoaórtico durante la fase de evacuación sistólica; la presión ventricular sistólica está elevada (alcanza e incluso supera los 200 mm Hg) con una curva de vértice agudo (sin la meseta sistólica habitual), acortamiento del tiempo de contracción isométrica y de la fase de evacuación rápida con alargamiento de la duración total de la evacuación debida a la prolongación de la fase de vaciado lento. La presión de repleción ventricular generalmente está aumentada, produciéndose una elevación en la telediástole (puede alcanzar los 40 mm Hg).

La presión sistólica aórtica puede ser algo más baja que la normal, pero la presión diastólica se mantiene en cifras sensiblemente normales, siempre que no exista insuficiencia aórtica asociada. La curva de presión aórtica resalta la prolongación del tiempo de ascensión sistólica y la aparición de la onda anacrota.

El rendimiento cardíaco permanece sensiblemente normal en las estenosis aórticas que no se acompañan de insuficiencia cardíaca.

**Doble lesión aórtica.** Se asocian los signos auscultatorios de ambas lesiones simples. Existe un soplo sistodiastólico «en vaivén».

## Estenosis tricúspide

Suele ser congénita o reumática; otras veces aparece en las enfermedades del colágeno y en ciertos tumores intestinales (argentofinomas). No es rara su asociación con otras valvulopatías. Por dificultad del paso de la sangre de la aurícula al ventrículo derecho, se produce estasis auricular y en el territorio venoso periférico. La aurícula derecha se hipertrofia mientras que el ventrículo disminuye de grosor, volumen y tono.

**Inspección.** En los casos graves, la cianosis con la palidez e ictericia motiva un color oliváceo, como si el paciente estuviera bajo una lámpara de mercurio (*facies* de Shattuck). Existe aleteo en el cuello (onda *a* gigante en el yugulograma), ascitis y edemas.

**Palpación. Auscultación.** El ventrículo derecho es impercutible. Con el fonendoscopio se aprecian dos signos característicos, un soplo presistólico tricúspide y el chasquido de apertura tricuspídeo. El primero, de más alta frecuencia que el presistólico mitral, aumenta con la inspiración (signo de Rivero-Carvallo) y con la «maniobra de Müller». No va acompañado del refuerzo del componente pulmonar del segundo ruido, como en la estenosis mitral e insuficiencia tricúspide.

**Radiología.** Llamativo contraste entre la gran aurícula derecha y los parénquimas pulmonares claros. Las arterias pulmonares no están dilatadas y se percibe a veces el cayado de la vena ácigos.

**Ecocardiografía.** Ya comentado.

**Fonocardiografía.** Soplo de forma romboide, *in crescendo-in decrescendo*, pero con *crescendo* breve y el *decrescendo* largo, por lo que se oye, preferentemente, como un soplo de comienzo brusco que continúa luego *in diminuendo*.

**Angiocardiografía. Cateterismo.** Gran cavidad auricular derecha que se vacía con lentitud. Reflujo del contraste hacia las venas ácigos, cava inferior y suprahepáticas. Volumen normal y opacificación débil del ventrículo derecho y arteria pulmonar.

El cateterismo señala el hecho anormal de una cifra tensional más elevada en la aurícula derecha que en el ventrículo al final de la diástole (normalmente son iguales).

**Electrocardiografía.** El dato más llamativo es la onda P tricúspide, continuada con la P pulmonar, sin signos de hipertrofia ventricular derecha.

## Insuficiencia tricúspide

Puede ser funcional por dilatación del ventrículo derecho a consecuencia de hipertensión pulmonar (cardiopatías mitrales, comunicación interauricular [CIA], comunicación interventricular [CIV], estenosis pulmonar, etc.) o de origen reumático, caso en el cual suele acompañarse de estenosis y de otras lesiones valvulares mitrales o aórticas.

**Signos funcionales.** No existe disnea de esfuerzo (a menos que sea motivada por una valvulopatía izquierda concomitante) ni de decúbito. Cuando coincide con una lesión mitral grave, tiene valor diagnóstico la ausencia de crisis de disnea paroxística y especialmente de edema agudo de pulmón, a causa de la escasa plétora pulmonar.

**Inspección:**

1. *Somática general.* Tinte verdosooliváceo (cianosis + anemia + ictericia) de Shattuck; turgencia y pulsatilidad venosa del cuello que puede mover el lóbulo de la oreja (signo de Evans venoso) e incluso la cabeza del paciente (signo de Musset de origen venoso, de Cossio). Hepatomegalia (en relación estricta con la presión venosa) pulsátil.
2. *Local.* Es característico, cuando se presenta, el «fenómeno de la báscula» (Dressler), así como la elevación sistólica de la porción inferior del esternón.

**Palpación. Auscultación.** Latido ventricular, derecho de carácter hipercinético, amplio, que se extiende a veces hasta la línea axilar media. Soplo pansistólico tricúspide que aumenta con la inspiración y con la maniobra de Müller. A veces se acompaña de *thrill*. El segundo ruido pulmonar puede estar reforzado.

**Radiología.** Gran dilatación del contorno derecho correspondiente a la aurícula muy visible en OAD. La vena cava superior suele estar dilatada y visible, y sube paralela a la columna vertebral. Pulsatilidad diafragmática y claridad normal de los campos pulmonares.

© MASSON, S.A. Fotocopiar sin autorización es un delito.

**Ecocardiograma.** Ya comentado.

**Cateterismo.** En las cavidades derechas, se aprecia hipertensión auricular (hasta 20-25 mm Hg) con una curva especial (traducción hemodinámica de la regurgitación) cuya línea descendente *cx* resulta sustituida por un vértice redondeado o por una simple meseta protodiastólica. El rendimiento del corazón es bajo.

**Electrocardiograma.** Valor relativo; en general, coexisten signos de hipertrofia ventricular derecha. Se estima el retardo de la reflexión intrínseca en más de 0,04 en V1 y V2 y la presencia de una pequeña onda Q en T1, con desviación del eje QRS a la derecha y bloqueo incompleto derecho.

## Estenosis pulmonar

Puede ser de origen congénito o adquirido reumático. En el primer caso, rara vez se presenta aislada; se asocia a otras anomalías, como comunicaciones interauricular o interventricular, trilogía o tetralogía de Fallot.

La dificultad del paso de la sangre a la arteria pulmonar por estrechez del orificio valvular ocasiona una manifiesta dilatación e hipertrofia ventricular derecha y reducción del volumen de sangre que pasa al árbol pulmonar con la consiguiente reducción de la hematosis.

**Signos funcionales.** Los síntomas aparecen tardíamente en la forma adquirida; disnea de esfuerzo y cianosis cuando se acusa la deficiencia de la hematosis pulmonar o es intensa la insuficiencia cardíaca derecha.

**Palpación. Auscultación.** *Thrill* sistólico intenso localizado en el II o III espacios intercostales izquierdos, que puede propagarse hacia arriba. Soplo holosistólico intenso, rudo, a veces piante a este nivel, propagado hacia la clavícula y fosa supraspinosa izquierda; a veces, se acompaña de un soplo diastólico por insuficiencia pulmonar asociada.

**Radiología.** Abombamiento del arco pulmonar izquierdo pulsátil. Aumento de volumen de las cavidades derechas, lo que ocasiona la elevación y desplazamiento hacia la izquierda de la punta del corazón que adquiere el aspecto de un zueco.

**Ecocardiograma.** Ya comentado.

**Angiocardiografía.** Demuestra que la prominencia del arco medio izquierdo pulsátil corresponde a una dilatación del tronco de la pulmonar de forma oval, separada del ventrículo derecho por un estrechamiento que corresponde a la estenosis, imagen que se denomina «en raqueta». El conflicto hemodinámico se traduce por un retraso en la evacuación radiológica de dicha sombra pulmonar.

**Cateterismo.** Hipotensión en las cavidades derechas, en especial del ventrículo (8-200 mm Hg); hipotensión a nivel de la arteria pulmonar (5-20 mm Hg) y normotensión en las restantes cavidades.

**Electrocardiografía.** Desviación del eje a la derecha, P pulmonar y trazado de sobrecarga ventricular derecha.

## Insuficiencia pulmonar

Rara vez es orgánica; la funcional es muy frecuente, se observa en la hipertensión pulmonar primitiva o consecutivamente a estenosis mitral, corazón pulmonar crónico, comunicación interauricular, etc.

**Signos funcionales.** Se traduce por un solo soplo diastólico discreto sin frémito, que a partir del foco pulmonar se propaga a lo largo del borde izquierdo del esternón (soplo de Graham-Steele). El segundo ruido suele ser reforzado o desdoblado.

Este soplo, que se percibe mejor durante la apnea postinspiratoria y con el enfermo inclinado hacia delante y algo a la izquierda, puede confundirse con el soplo diastólico de la insuficiencia aórtica, a menos que no se valoren los datos auscultatorios (disminuye de intensidad al final de la inspiración y en la apnea postinspiratoria) y los aportados por la toma del pulso, rayos X y electrocardiografía.

**Fonocardiograma.** Señala soplo raramente holodiastólico, decreciente, de alta frecuencia, que se inicia con el componente pulmonar del segundo ruido cardíaco. En la mayoría de los casos, sólo es registrable en la parte superior del borde esternal izquierdo.

**Radiología.** Demuestra el aumento de las cavidades derechas y el arco medio izquierdo prominente, con «danza hiliar» debida al gran volumen sistólico y al reflujo diastólico alternantes.

**Electrocardiograma.** Revela desviación del eje eléctrico a la derecha, a veces bloqueo de rama derecha y signos de hipertrofia y sobrecarga derechas.

## CARDIOPATÍAS CONGÉNITAS

La mayoría de ellas son motivadas por una enfermedad o trastorno del organismo materno durante los tres primeros meses de la gestación. Son el 2-3 % de todas las cardiopatías orgánicas.

## CARDIOPATÍAS CONGÉNITAS CON CORTOCIRCUITO SANGUÍNEO DERECHA-IZQUIERDA[33]

Son cardiopatías cianógenas (niños azules). La más frecuente (50-60 %) es la tetralogía de Fallot.

### Tetralogía de Fallot

Se integra de:

1. *Estenosis* pulmonar infundibular, valvular o mixta.
2. *Comunicación interventricular.*
3. *Dextroposición* de la aorta.
4. *Hipertrofia* del ventrículo derecho.

El tronco de la arteria pulmonar es hipoplásico y el pulmón se nutre, en parte, por las arterias bronquiales. Las consecuencias de las malformaciones son las siguientes: la aorta recibe sangre venosa directamente del corazón; la anoxemia se acompaña de poliglobulia reaccional con elevación del hematócrito; la presión sistólica es la misma en ambos ventrículos, lo que motiva la hipertrofia del ventrículo derecho sobrecargado. La presión auricular derecha y venosa son normales.

Se observan disnea con crisis de anoxia central (relajación muscular, convulsiones, pérdida de conciencia) y cianosis (a veces, sólo en ocasión de esfuerzo, por el frío o en forma de crisis), con desarrollo mental satisfactorio. Las molestias se alivian con la posición en cuclillas (*squatting*, de los anglosajones; *position acrouppie*, de los autores franceses).

El desarrollo físico es mediocre, con dedos en palillo de tambor. En la región precordial (III-IV espacios intercostales izquierdos) se percibe un soplo sistólico fuerte y rudo con *thrill*. Es un soplo bastante corto, terminado antes del segundo ruido único y fuerte (falta el componente pulmonar) por transmisión del componente de la aorta yuxtapuesta.

**Radiología.** El corazón no agrandado adopta un aspecto característico (corazón en zueco) por elevación de la punta y concavidad anormal del borde izquierdo a nivel del arco medio. En OAI, se evidencian la convexidad acentuada del borde anterior del corazón, el agrandamiento anormal de la ventana subaórtica y la claridad anormal de los campos pulmonares.

**Ecocardiograma.** Ya comentado.

**Angiocardiografía. Cateterismo.** La primera muestra la inyección precoz y simultánea de la aorta y arteria pulmonar, y precisa la posición del cayado aórtico y sus ramas, sobre todo subclaviculares. La angiocardiografía selectiva (inyección del contraste en el ventrículo derecho) señala la situación y morfología de la estenosis pulmonar.

Por cateterismo se aprecia presión pulmonar baja. Presión ventricular derecha elevada e idénti-

---

[33]El diagnóstico hemodinámico del *shunt* derecha-izquierda se basa en:

1. Desaturación de la sangre arterial periférica en ausencia de enfermedad pulmonar crónica o fallo cardíaco.
2. El rendimiento sistémico es mayor que el pulmonar.
3. Prueba del éter. Se inyectan de 0,1-0,4 ml en una vena periférica. Esta sustancia alcanza las cavidades derechas, y al pasar una parte de ella a las cavidades izquierdas y a la circulación general causa una sensación de hormigueo en las mejillas y los labios.

Se ha propuesto una prueba selectiva para localizar el lugar del *shunt* derecha-izquierda; el éter se inyecta directamente mediante el catéter en la arteria pulmonar, el ventrículo derecho o la aurícula del mismo lado. Cuando el catéter está por debajo de la comunicación, todo el éter inyectado pasa a los pulmones y es expulsado con la respiración. En este caso, la prueba es negativa. Cuando la extremidad de la sonda se halla frente a la comunicación, una parte del éter pasa al corazón izquierdo y, en consecuencia, a la circulación general, siendo causa de hormigueo en la cara, la prueba es positiva. La angiocardiografía selectiva derecha es muy demostrativa.

© MASSON, S.A. Fotocopiar sin autorización es un delito.

ca a la presión arterial periférica. Presión auricular derecha normal.

**Electrocardiografía.** Signos de hipertrofia ventricular derecha.

## Complejo de Eisenmerger

Se trata de una comunicación interventricular con cortocircuito derecha-izquierda (por hipertensión pulmonar secundaria a una arteritis pulmonar) y frecuente dextroposición de la aorta que cabalga sobre el tabique.

**Inspección y palpación.** Disnea ligera y cianosis moderada con la posible presencia de hemoptisis. Dedos en palillo de tambor. Fuerte impulsión a nivel del foco aórtico.

**Auscultación.** Soplo sistólico mesocardíaco con refuerzo del segundo tono pulmonar y a veces soplo diastólico de Graham-Steell por insuficiencia pulmonar en la periferia.

**Radiología.** Áreas cardíacas poco alteradas. Dilatación de la arteria pulmonar con hilios pulsátiles y aorta normal. Disminución de la trama pulmonar en la periferia.

**Angiocardiografía. Cateterismo.** Repleción simultánea de la aorta. La presión en el ventrículo derecho y arteria pulmonar es tanto o más elevada que en las arterias periféricas.

**Electrocardiografía.** Signos de gran hipertrofia de las aurículas y del ventrículo derecho y moderada en lo que se refiere al ventrículo izquierdo.

## Otras variedades de cortocircuito derecha-izquierda

### *Atresia pulmonar*

Circulación por intermedio de un conducto arterioso persistente y, eventualmente, de las arterias bronquiales, cuyo cuadro semeja el Fallot, con la sustitución del soplo sistólico con otro continuo subclavicular derecho o izquierdo.

### *Atresia tricúspide*

La sangre de la aurícula derecha va al corazón izquierdo por una comunicación interventricular o un conducto arterioso, cuyo elemento diagnóstico capital lo suministra el electrocardiograma al señalar una hipertrofia ventricular izquierda en un corazón en posición horizontal.

### *Transposición de los grandes vasos*

De frecuencia similar a la tetralogía de Fallot, la aorta nace por delante del ventrículo derecho y la arteria pulmonar detrás del ventrículo izquierdo. La vida es posible gracias a la existencia de una comunicación interauricular o ventricular que permiten la mezcla de la sangre venosa y arterial. Cuanto mayor es la mezcla, mejor el estado y el pronóstico del paciente. El diagnóstico reposa sobre una tríada llamativa, con cianosis precoz, plétora pulmonar y signos eléctricos de hipertrofia ventricular derecha.

### *Síndrome de Taussig-Bing*

Es una variedad de la transposición completa de los grandes vasos, en la que la arteria pulmonar cabalga sobre un defecto alto del tabique interventricular. La sangre del ventrículo derecho pasa directamente a la aorta y, en parte, a la arteria pulmonar. Desde el ventrículo izquierdo, la sangre arterializada penetra en la arteria pulmonar cabalgante y, en parte, también en la aorta; esta mezcla motiva cianosis precoz, dedos hipocráticos y disnea de esfuerzo poco intensa. Se perciben soplos sistólicos mesocardíacos y pulmonares, y a los rayos X el corazón agrandado a expensas de ambos ventrículos. El cateterismo permite el paso de la sonda por las malformaciones y evidencia mayor oxigenación en la arteria pulmonar que en la aorta.

### *Persistencia del tronco arterial común*

Por ausencia del tabique aortopulmonar, las arterias pulmonares nacen del tronco común. Los signos clínicos principales son cianosis, segundo ruido único, alargamiento del corazón predominando sobre el ventrículo izquierdo, ausencia de concavidad a nivel del arco medio y plétora pulmonar.

## CARDIOPATÍAS CONGÉNITAS CON CORTOCIRCUITO SANGUÍNEO IZQUIERDA-DERECHA[34]

Las cardiopatías congénitas con cortocircuito sanguíneo izquierdo-derecha son acianóticas y relativamente frecuentes:

### Comunicación interauricular (CIA)

Se puede presentar sola o asociada a estenosis mitral (enfermedad de Lutembacher) o pulmonar.

**Inspección.** Hábito externo grácil con buena tolerancia a la afección.

**Palpación.** Pulsación sistólica de la pulmonar en el II espacio intercostal izquierdo y región xifoidea por hipertrofia del ventrículo derecho.

**Auscultación.** Soplo sistólico suave, audible en el II-III espacio intercostales izquierdos, con irradiación hacia la región escapular del mismo lado. Más característico que el soplo es el desdoblamiento del segundo ruido en el foco pulmonar, con fijeza respiratoria. Es posible un soplo diastólico de insuficiencia pulmonar (soplo de Graham-Steell).

**Radiología.** Hipertrofia de las cavidades derechas con hipotrofia de las izquierdas y aorta. Abombamiento e hiperpulsatilidad del cono de la pulmonar. Hilios anchos y animados de latidos (danza hiliar). Trama pulmonar acentuada.

**Cateterismo.** Señala la existencia de una comunicación interauricular y la presión normal o poco aumentada en las cavidades derechas y arterias.

[34]El diagnóstico hemodinámico del *shunt* izquierda-derecha se basa en:

1. Arterialización de la sangre de la aurícula (comunicación interauricular), ventrículo (enfermedad de Roger) o arteria pulmonar *(ductus)*.
2. Cateterismo de la dehiscencia septal o del canal arterial con paso de la sonda, en este último caso a la aorta descendente.
3. Aumento del rendimiento pulmonar que se hace superior al sistémico.
4. La presión de las cavidades derechas y arteria pulmonar es normal o elevada, sobre todo si existe estenosis pulmonar concomitante.

La angiocardiografía selectiva izquierda es muy valiosa.

**Electrocardiograma.** Hipertrofia del ventrículo derecho y bloqueo, a veces completo y otras incompleto, de la rama derecha del fascículo de His.

### Enfermedad de Lutembacher (CIA + estenosis mitral congénita o adquirida)

En ella, se añaden a los signos de CIA los propios de la estenosis mitral, arrastre presistólico, chasquido de apertura, dilatación de la aurícula izquierda. Los medios auxiliares confirman el diagnóstico.

### Comunicación interventricular (CIV)

Llamada en su forma más habitual (comunicación de pequeña amplitud, sin repercusión hemodinámica) enfermedad de Roger, se diagnostica, muchas veces de manera accidental, por la presencia de un soplo holosistólico intenso (grados III-IV), rudo, irradiado a la axila y región subescapular izquierda, pero nunca a los vasos del cuello. El primer ruido está siempre conservado a pesar de la intensidad del soplo, y el segundo pulmonar no está reforzado, pues no existe hipertensión pulmonar. Suele palparse un *thrill* mesosistólico.

**Radiología. Electrocardiograma.** Suelen ser normales.

**Cateterismo.** Evidencia la comunicación entre ambos ventrículos.

La discrepancia entre la imagen radiológica normal (en los casos de un pequeño defecto del tabique) y un soplo tan intenso (audible, incluso, con la campana del fonendoscopio alejada de la pared del tórax) justifica la frase de Hegglin «mucho ruido para nada».

### Persistencia del conducto arterioso de Botal *(ductus)*

La falta de obliteración del conducto que en el feto une la aorta con la arteria pulmonar motiva que, por la diferencia de presión, la sangre fluya de la aorta a la pulmonar con sobrecarga del pequeño círculo y de los ventrículos.

© MASSON, S.A. Fotocopiar sin autorización es un delito.

**Inspección.** Hábito externo grácil con buena tolerancia a la afección.

**Auscultación.** Soplo continuo intenso con refuerzo sistólico y al comienzo de la diástole, que se ausculta en el foco pulmonar y en la región clavicular izquierda (soplo de Gibson); en ocasiones, ya sea por hipertensión pulmonar o comunicación muy amplia, sólo se oye un soplo sistólico o diastólico. El segundo ruido pulmonar puede hallarse reforzado.

**Pulso.** Saltón, con gran caída de la presión diastólica, la cual disminuye durante el esfuerzo (prueba de Bohn).

**Radiología.** Discreta cardiomegalia con hiperpulsatilidad de la aorta, como de la pulmonar y ventrículo izquierdo. Danza hiliar y trama pulmonar acentuada.

**Electrocardiograma.** Normal o con sobrecargas ventriculares derecha o izquierda.

**Cateterismo.** La sonda pasa a través del conducto cuando se actúa sobre las cavidades derechas.

**Angiocardiografía.** Suele demostrar la doble repleción de la arteria pulmonar a partir del ventrículo derecho y de la aorta.

## Trilogía de Fallot

Estenosis pulmonar, comunicación interauricular y dilatación e hipertrofia de las cavidades derechas, con dilatación postestenótica de la arteria pulmonar. Mientras se mantiene el cortocircuito arteriovenoso, la enfermedad es acianótica; más tarde, aumenta la presión en el círculo pulmonar, la derivación se invierte y aparece cianosis.

Los enfermos presentan los signos de una estenosis pulmonar grave, con cianosis, policitemia e hipocratismo digital. El cateterismo confirma la presencia del defecto septal, al mismo tiempo que señala la presión elevada en el ventrículo derecho (superior a la pulmonar) y la insaturación arterial.

# CARDIOPATÍAS CONGÉNITAS SIN CORTOCIRCUITO

## Coartación aórtica

La estrechez del vaso origina la elevación de presión en la aorta y vasos que de ella nacen (cefalea, zumbido de oídos, epistaxis, trastornos visuales), e hipotensión por debajo; calambres, claudicación o debilidad en las piernas, etc.

**Inspección.** Puede observarse un excesivo desarrollo corporal de la mitad superior del cuerpo, con *facies* pletórica; otras veces existe cianosis en la pelvis y extremidades inferiores (incluyendo el brazo izquierdo si la arteria subclavia se encuentra englobada) en la variedad infantil con *ductus* permeable. Las arterias superficiales del tórax, anormalmente dilatadas, son visibles y aun palpables, sobre todo en la región interescapular cuando el enfermo se inclina hacia delante con los brazos pendientes (maniobra de Campbell y Suzman).

**Auscultación.** Soplo suave, de intensidad grados II-III, no acompañado de *thrill*. Se ausculta en la región precordial y se irradia a la región supraclavicular y escapulovertebral izquierdas y ápex, nunca a los vasos del cuello. El segundo ruido aórtico está reforzado.

**Pulso.** Amplio y tenso en las extremidades superiores, en contraste con la debilidad y retardo en femorales.

**Radiología.** Ventrículo izquierdo algo agrandado. Elongación del pedículo vascular en forma de chimenea por la poca visibilidad del botón aórtico y aorta descendente, junto al calibre extraordinario de los vasos que salen del cayado. Dilatación postestenótica del extremo proximal de la aorta descendente y dilatación preestenótica; estas imágenes son evidentes sobre el esófago baritado (signo de la *E*, de Gross). Erosión del borde superior de las costillas ocasionada por la presión ejercida por las arterias intercostales dilatadas (signo de Roessler).

**Electrocardiografía.** Normal o con signos de hipertrofia y sobrecarga ventricular izquierda; bloqueo de rama izquierda o derecha.

**Angiocardiografía. Cateterismo.** Lo propio que la aortografía retrógrada hace visible la estrechez. Hipertensión ventricular izquierda (la

presión sistólica alcanza, y aun supera, los 200 mm Hg); la presión sistólica aórtica se halla elevada por encima de la constricción, en contraste con la normal o baja en la arteria femoral.

## Estenosis de la pulmonar

El diagnóstico se basa en la percepción de un soplo sistólico en el foco pulmonar, con *thrill* y refuerzo o desdoblamiento del segundo ruido, y el hallazgo a los rayos X de una dilatación no pulsátil de la arteria pulmonar (dilatación postestenótica); la estenosis intensa motiva disnea, cianosis facial con yugulares ingurgitadas y pulsátiles. El soplo intenso borra el componente aórtico del segundo ruido, mientras el pulmonar es retardado y débil. Se nota una fuerte impulsión parasternal izquierda. El corazón se encuentra agrandado a expensas de las cavidades derechas, la arteria pulmonar dilatada y vascularización pulmonar escasa.

**Angiocardiografía. Cateterismo.** La primera evidencia la gran dilatación de la aurícula derecha y el retardo en la evacuación de ambas cavidades derechas.

El cateterismo señala la débil presión de la arteria pulmonar en contraste con la del ventrículo derecho, que es muy elevada (100-150 mm Hg o más) alcanzando o rebasando la sistémica. El trazado ventricular derecho tiene un aspecto afilado, simétrico, muy particular. El rendimiento cardíaco es normal (en el 60-70 % de los casos) así como la saturación en oxígeno de la sangre periférica.

**Electrocardiograma.** Muestra los signos típicos de la hipertrofia auricular y ventricular derechas.

## Enfermedad de Ebstein

Se caracteriza por una implantación más baja del tricuspídeo con ventrículo derecho atrésico, aurícula derecha enorme y, con más frecuencia, permeabilidad del foramen oval. Existe o no cianosis. La auscultación es poco característica, con ritmo de galope derecho y un soplo de insuficiencia tricuspídea.

**Radiología.** Sugiere un corazón globuloso (seudopericardítico), aorta pequeña y campos pulmonares anormalmente claros.

**Ecocardiograma.** Ya comentado.

**Cateterismo.** Hipertensión auricular derecha con un trazado que recuerda el de la insuficiencia tricuspídea; elevación de la presión telediastólica ventricular derecha y la sistólica normal; si se asocia a comunicación interauricular, la hipertensión en la aurícula derecha motiva un *shunt* derecha-izquierda con ligera desaturación arterial periférica y prueba positiva al éter; a veces, la comunicación puede ser cateterizada.

**Electrocardiograma.** Señala hipertrofia ventricular derecha, alargamiento del PR, con onda P de alto voltaje, bloqueo de la rama derecha y complejos atípicos.

## *Situs inversus*

En conjunto, el corazón tiene una disposición en espejo en relación con la normal (se encuentra, pues, situado en el hemitórax derecho), así como otras vísceras torácicas y abdominales (estómago a la derecha, hígado y apéndice a la izquierda). Esta curiosa y casi innocua anomalía es descubierta casi siempre de manera accidental con los rayos X.

Para obtener un electrocardiograma correcto precisa invertir los hilos del brazo y situar los electrodos precordiales sobre el hemitórax derecho en el lugar correspondiente.

## Síndrome de Kartagener

Asocia *situs inversus* con bronquiectasias y sinusitis maxilar.

## Miscelánea

Citaremos, para terminar, un grupo de enfermedades que, pese a ser poco habituales, merecen ser recordadas; así, el *bloqueo auriculoventricular congénito* (enfermedad de Morqio); el *origen anormal de la arteria coronaria izquierda* a partir de la pulmonar; la *aorta bivalva* (dos sigmoideas aórticas en lugar de tres); la *hipoplasia aórtica* (a veces asociada a la aracnodactilia); el *arco aórtico doble* y el *nacimiento de la subclavia como última rama del cayado de la aorta* (la arteria, para ganar el lado derecho del cuerpo, pasa entre la columna vertebral y el esófago, sobre el que imprime una huella característica. La anomalía puede ser latente o cau-

© MASSON, S.A. Fotocopiar sin autorización es un delito.

sa de disfagia. El primer caso de deglución difícil de origen vascular (disfagia lusoria, Bayford [1789]) se refería a la arteria subclavia derecha).

## CORAZÓN PULMONAR *(COR PULMONALE)*

Como cardiopatía pulmonar o *cor pulmonale* se designan los trastornos cardiocirculatorios secundarios a diversas enfermedades broncopulmonares y de la arteria pulmonar, con elevación de la presión en el círculo menor.

### Corazón pulmonar agudo

Se observa en el caso de una embolia extensa y masiva del tronco o de algunas de las ramas de la arteria pulmonar, con estas consecuencias:

1. *Brusca elevación tensional en el pequeño círculo,* con sobrecarga del corazón derecho, por la obstrucción mecánica del coágulo y la vasoconstricción refleja que motiva.
2. *Disminución de la cantidad de sangre que pasa a través de los pulmones,* con disminución del volumen sistólico del ventrículo izquierdo y caída tensional.
3. *Disminución de la circulación coronaria* con isquemia miocárdica por la hipotensión y factores reflejos pulmocoronáricos.

La repercusión cardiovascular de la embolia pulmonar puede resumirse como émbolo desprendido → infarto pulmonar → dilatación e hipertensión de la arteria pulmonar → sobrecarga y dilatación del ventrículo derecho → estasis en el sistema venoso → colapso.

**Cuadro clínico.** Es llamativo. En un sujeto con antecedentes embolígenos (postoperatorio, flebotrombosis, sobre todo de las ramas femoroilíacas pelvianas, cardiopatías con afectación de las cavidades derechas) o sin ellos (a veces la flebitis motivo del émbolo se descubre tardíamente), aparece una opresión torácica, con disnea angustiosa y asfixiante, cianosis y signos de colapso, con hipotensión con sudación fría, pulso rápido y filiforme, apatía psíquica.

**Exploración física.** Señala el sufrimiento del ventrículo derecho, con ritmo de galope, refuerzo del segundo tono pulmonar, ingurgitación de las venas yugulares con colapso de las periféricas, hepatomegalia y los signos físicos propios del infarto del pulmón o el derrame que lo acompaña.

**Radiología.** Señala la sombra del infarto, el derrame pleural, el ensanchamiento de las sombras hiliares y la prominencia del arco medio de la pulmonar.

**Electrocardiograma.** Revela una S1 profunda, Q y T negativas (como en el infarto de la pared posterior), depresión del segmento ST en DII; eje eléctrico desviado a la derecha, onda P alta y puntiaguda, y en las precordiales aparece inversión de la onda T en V1, V3 y V4. El trazado eléctrico se asemeja al del infarto de miocardio de cara posterior, pero se distinguen entre sí por la S1 profunda, la desviación del eje a la derecha, la P alta y la inversión de las ondas T en las desviaciones precordiales.

### Corazón pulmonar subagudo y crónico

El primero se observa en el estado asmático, en la carcinomatosis miliar pulmonar y en el embolismo pulmonar crónico.

El segundo, en los procesos broncopulmonares extensos de larga duración, como bronquitis enfisematosa, bronquiectasias, fibrosis tuberculosa e intersticial difusa, exéresis pulmonar amplia, etc., y en las afecciones primitivas de las arterias pulmonares, como arteritis obliterantes, microembolias, colagenosis, etc.

Se llega al *cor pulmonale* crónico a través de la hipertensión pulmonar y de la hipoxia. La primera depende de la reducción del lecho vascular arterial por el proceso fibroscleroso intersticial y por la hipoxemia arterial, que despierta, por un lado, vasoconstricción arteriolar (reflejo de Euler) y, por el otro, poliglobulia con hipervolemia que sobrecarga más el corazón derecho. Facilitan la aparición del cuadro las infecciones broncopulmonares repetidas, que aumentan la obstrucción bronquial y la anoxia y, a través del reflejo de Euler, la presión pulmonar.

**Cuadro clínico.** En la mayoría de estos enfermos, evoluciona en tres fases:

1. *Bronquial.* Con los síntomas y signos de una broncopatía (crónica), bronquial enfisematosa (aumenta la disnea y aparece la cianosis).

2. *Trastornos psiconeurológicos.* Con somnolencia, apatía, cefalea gravativa, etc.

3. *Cardíaca.* Con exageración de la disnea, cianosis intensa (cardíacos negros), ingurgitación yugular, hepatomegalia dolorosa, timpanismo abdominal, edemas, etc.

**Radiología.** Muestra la prominencia de la arteria pulmonar, los hilios exagerados y el agrandamiento del ventrículo derecho, difícil de reconocer, muchas veces, por la rotación horaria que sufre el corazón.

**Electrocardiograma.** Señala la posición vertical del corazón y los signos de hipertrofia y sobrecarga de las cavidades derechas, con desviación derecha del eje, ondas P «pulmonares» (prominentes y puntiagudas en DII, DIII y aVF), S1 y R acentuadas con ondas T y P negativas en las precordiales derechas.

## Hipertensión pulmonar[35]

La presión pulmonar depende del flujo de la arteria pulmonar y de la resistencia que opone el sistema vascular pulmonar. Sus cifras medias normales son de 30, 12 y 10 mm Hg para las presiones sistólica, diastólica y capilar media, respectivamente.

La hipertensión por aumento del flujo pulmonar (siendo el lecho vascular normal) sólo se observa en ciertas cardiopatías congénitas con circuito arteriovenoso, como las comunicaciones interauricular o interventriculares, conducto arterioso permeable, etc., únicas capaces de aportar el gran caudal de sangre que precisa para ello por la gran capacidad de adaptación del lecho vascular pulmonar.

La hipertensión pulmonar por anomalías en el árbol vascular del pulmón es la más frecuente. La resistencia puede encontrarse en las arterias pulmonares (ateroma, arteritis sifilítica, etc.), arteriolas y pequeñas arterias pulmonares (colagenosis, [lupus eritematoso, periarteritis nudosa] y otras angitis por sensibilización, bilharziosis), áreas precapilar y capilar (enfisema broncógeno obstructivo, fibrosis intersticiales difusas, etc.) o en las venas pulmonares, aurícula izquierda o válvula mitral estenótica.

La hipertensión arterial pulmonar primitiva (de evolución maligna) radica en una alteración anatómica arteriolar con proliferación de la íntima e hipoplasia de la media.

**Síntomas subjetivos.** Disnea de esfuerzo. Crisis angoroides y sincopales de esfuerzo.

**Inspección.** Cianosis. Ingurgitación yugular.

**Palpación.** Podemos apreciar un latido sistólico en el II espacio intercostal izquierdo, con chasquido seco correspondiente al cierre fuerte y enérgico de las sigmoideas pulmonares.

**Percusión.** Se encuentra una faja de matidez más o menos ancha (de 2-4 cm) por fuera del borde esternal izquierdo en el II espacio intercostal de este lado, producida por la prominencia del segundo arco izquierdo de la silueta cardíaca, es decir, del tronco de la pulmonar.

A este conjunto de signos (ingurgitación yugular, latido sistólico palpatorio y franja mate a la palpación en el II espacio intercostal izquierdo) se lo conoce con el nombre de «complejo de la pulmonar», de Chavez.

**Auscultación.** Es de suma importancia:

1. *Soplo sistólico* de grado I-III de Levine, en cuya génesis intervienen el aumento de flujo a través de la pulmonar y una dilatación del tronco de ésta. Ese soplo se ausculta en el II espacio intercostal izquierdo.

2. *Soplo diastólico* suave en el mismo foco, por dilatación del tronco de la pulmonar e incompetencia de las sigmoideas de la válvula (soplo de Graham-Steell).

3. *Chasquido protosistólico* seco, que es casi patognomónico en ausencia de estenosis pulmonar.

4. *Segundo tono pulmonar* reforzado y muchas veces desdoblado. El reforzamiento está directamente ligado a la hipertensión, no así el desdoblamiento. A veces, hay desdoblamiento paradójico del segundo ruido, que se escucha en

[35]Considerando el corazón, central y periódico, como una unidad funcional, la circulación sanguínea a través de pulmón se establece gracias al gradiente tensional entre el ventrículo derecho y la aurícula izquierda, y se estimula por la respiración; la inspiración fuerza el aflujo y la espiración la salida, de tal manera que la circulación pulmonar marcha bastante paralelamente a la respiración. Hemodinámicamente, la circulación pulmonar se traduce por unas tensiones arteriolares pulmonares que oscilan entre 15-30 mm Hg la sistólica, 7-12 mm Hg la diastólica, 13-18 mm Hg la media, con una tensión capilar pulmonar media que, normalmente, nunca rebasa la cifra de 10 mm Hg.

© MASSON, S.A. Fotocopiar sin autorización es un delito.

espiración y disminuye o desaparece en inspiración, a la inversa que normalmente.

**Pulso venoso.** Onda *a* gigante en «cuña», tanto o más brusca que la onda *a* obstructiva de la estenosis tricuspídea.

**Radiología.** Prominencia del arco de la pulmonar; agrandamiento de las cavidades derechas y estasis pulmonar en los casos en que el motivo de la hipertensión pulmonar se encuentra en la aurícula izquierda o válvula mitral estenótica.

**Electrocardiograma.** Muestra ondas P «pulmonalis» y predominio derecho por hipertrofia y sobrecarga sistólica derechas.

# ANGIOLOGÍA

Su examen comprende: Interrogatorio. Inspección somática general y local de las extremidades. Palpación. Oscilometría. Auscultación. Ultrasonido (efecto Doppler). Angiografía (arteriografía, flebografía, linfografía). Tonometría y resistencia capilares. Oximetría en la sangre periférica.

## ■ INTERROGATORIO

### FILIACIÓN Y ANTECEDENTES INDIVIDUALES

### Edad

Las angiopatías arteriosclerosas privan por encima de los 50 años; la arteritis temporal, en personas que pasan de los 45 años; la tromboangitis obliterante, en la juventud, y la enfermedad de Raynaud, vasculitis nodulares de las piernas, eritrocianosis supramaleolar, etc., en los primeros decenios de la vida.

### Sexo

Sin ser una regla absoluta, es evidente la mayor propensión de las mujeres hacia la enfermedad de Raynaud, eritromelalgia, acrocianosis, vasculitis nodulares, perniosis, eritrocianosis supramaleolar, varices (los embarazos las favorecen), etc. Los varones enferman más de tromboangitis obliterante, arteriopatías esclerosas, periarteritis nudosa, trombosis de esfuerzo, etc.

### Raza

Los orientales propenden poco a las angiopatías arteriosclerosas, así como los negros bantúes de la ciudad de El Cabo (Keys) y los indígenas de la altiplanicie peruana (Ponce Barreda), lo que se atribuye, entre otros motivos, a su alimentación sobria, en que las grasas y prótidos están reducidos a su mínima expresión y a una vida sin grandes inquietudes.

### Ocupación

La trombosis de las piernas es frecuente en aquellas profesiones (conductores de vehículos, mecánicos, administrativos, tenderos, etc.) que obligan a permanecer sentados largo tiempo o en posición que dificulta el retorno venoso.

Con el nombre de trombosis «de fin de semana», conocen los norteamericanos la oclusión aguda de la poplítea que se presenta en personas ancianas después de permanecer largo tiempo arreglando el jardín en la posición que llamamos «en cuclillas», la cual traumatiza el vaso ateromatoso y es causa de un trombo mural que motiva, al día siguiente, los síntomas y signos de la oclusión vascular.

Los obreros que manejan perforadoras neumáticas, aparatos de fijar suelas u otras máquinas que imprimen a los brazos un movimiento vibratorio propenden a trastornos vasculares en las manos (sobre todo derecha) del tipo del síndrome de Raynaud, junto con atrofias musculares, calcificaciones ligamentosas y deformaciones óseas; asimismo, el trabajo en locales húmedos y fríos, sobre todo en invierno, es motivo de perniosis, acrocianosis, de enfermedad de Raynaud y, si se asocia al abuso de tabaco, de arteritis.

Los desocupados (ocio impuesto) y jubilados, que permanecen mucho tiempo frente al televisor, presentan con una frecuencia llamativa, incluso en sujetos jóvenes, trombosis en los miembros inferiores.

## Tipo de alimentación. Hábitos de vida

Hay una elevada incidencia de angiopatías esclerosas en los grupos humanos que consumen grasas de origen animal y su relativa rareza en los que se abstienen de ellas y recurren a las grasas vegetales. El alcohol daña poco los vasos arteriales y venosos, no así el tabaco, tenido incluso como factor causal de la tromboangitis obliterante de Buerger.

## ANTECEDENTES FAMILIARES

La incidencia familiar de las varices es admitida con unanimidad. La causa radicaría, para algunos, en la debilidad congénita del tejido conjuntivo de las venas; para otros, en una disfunción endocrina.

La enfermedad de Raynaud, así como otras angioneurosis (acrocianosis, eritromelalgia, etc.), suelen darse con relativa frecuencia en varios miembros de una misma familia.

La tromboangitis obliterante no parece hereditaria a pesar de haberse publicado algunos casos en favor de esta tesis. Son numerosas las displasias venosas de los miembros de origen congénito: angiomas, malformaciones de los troncos venosos (varices, nevos, etc.), fístulas arteriovenosas.

Jalones históricos relativos a este tema son los trabajos de Trelat y Mond (1869) sobre «la hipertrofia unilateral parcial o total del cuerpo» y los de Klippel y Trenaunay (1900) sobre «nevos varicosos osteohipertróficos».

## ANTECEDENTES PATOLÓGICOS O ENFERMEDADES ANTERIORES

Las infecciosas (focal, sepsis agudas o subagudas, fiebre reumática y tifoidea, etc.) cuentan ya sea por la propia acción bacteriana o por intolerancia a los fármacos empleados para combatirlas; así, los sueros, vacunas, sulfamidas, etc., pueden ser motivo de periartritis nudosa y vasculitis nodulares.

Se han citado trombosis venosas en las colitis ulcerosas, hernia diafragmática con esofagitis, síndrome de Behçet y procesos neoplásicos varios. Trousseau señala la trombosis de las venas ilíaca y femoral como signo terminal del cáncer de estómago, y comprobó en sí mismo la realidad de su observación (signo de Trousseau).

El arsénico, el plomo y el cornezuelo del centeno (micelio del hongo *Claviceps purpurea*, parásito de algunos cereales, en especial en los años húmedos) motivan arteriospasmos intensos que, si persisten, conducen a la gangrena seca de las partes distales. En el caso particular del cornezuelo del centeno, las partes afectadas (nariz, lóbulo de las orejas, dedos) toman un tinte azul negruzco y se acompañan de vivos dolores (*ignis sacer*, fuego sagrado).

Citaremos, finalmente, las tromboflebitis postraumáticas y los casos raros de arteritis de la axilar, con trombosis sobreañadida o sin ella capaz de conducir a la gangrena de la extremidad por el uso de muletas inapropiadas.

## COMIENZO Y EVOLUCIÓN DE LA ENFERMEDAD ACTUAL

Los síntomas más llamativos de padecimiento vascular son el dolor, la impotencia funcional y los trastornos tróficos (úlcera, gangrena).

La intensidad y cualidades del dolor dependen del lugar donde radica la lesión (arteria, vena, linfáticos), de su naturaleza (espasmo, embolia, trombosis) y de la sensibilidad general del individuo. Su intensidad varía desde un simple malestar hasta un dolor angustioso, insoportable, que obliga a la toma de analgésicos potentes. También presenta distintas cualidades, como hormigueo, pequeños alfilerazos, punzante, quemante, crampiforme, atenazante, etc.

### Dolor arterial

En el síndrome isquémico agudo (embolia, trombosis, engrosamiento brusco de la propia pared arterial que estenosa la luz, como en el aneurisma disecante), es intenso y brusco. Se acompaña de impotencia funcional, frialdad, palidez marmórea y parestesias. Falta el latido de las arterias periféricas. Aparecen placas violáceas y veteados, y en la fase final, trastornos tróficos y necrosis isquémica, menos patentes en las extremidades superiores por la mayor circulación colateral.

En la obliteración crónica (síndrome isquémico crónico), el dolor, al principio, sólo aparece durante la marcha (claudicación intermitente) y más tarde incluso en reposo *(rest-pain)* sobre todo

© MASSON, S.A. Fotocopiar sin autorización es un delito.

en posición horizontal (dolor de decúbito) y por la noche. Cabe señalar que existe una primera fase silenciosa con fatigabilidad fácil de uno o ambos miembros inferiores, con sensación de pesadez y hormigueo en la pantorrilla y tobillo durante la marcha.

La claudicación intermitente (síndrome descrito en 1831 por el veterinario Boullay y más tarde incorporado a la clínica humana por Charcot) consiste en una cojera súbita que se produce únicamente durante la marcha y que cesa durante el reposo, incluso permaneciendo el enfermo en pie, para reaparecer al reemprender el camino, aproximadamente, a la misma distancia. Se acompaña de fenómenos dolorosos, parestesias o sensación de calambre en la pantorrilla, en el pie o en el muslo de la pierna afecta. El pie suele tornarse pálido y frío. Podemos medir la progresión (o remisión terapéutica) del mal obliterante por el número de metros (o manzanas de casas) que el sujeto puede andar antes de que el dolor le obligue a detenerse; así hablamos de claudicación a los 10 pasos, a los 50 m, etc. El dolor, que comienza después de que el individuo lleva andados más de 300 m, raramente tiene origen vascular[36].

Cuadros de seudoclaudicación intermitente por la compresión de la cola de caballo fueron descritos por Dejerine (1911) y confirmados ulteriormente en casos de hernia discal, tumores, mielitis. Esta claudicacion nerviosa se diferencia de la de origen arterial por ser bilateral (la cojera arterial priva o predomina en un miembro), por la falta de signos de afectación arterial (la *pedia pulsa* y el índice oscilométrico es normal) y por la presencia de los de estirpe nerviosa (motores, reflejos, sensitivos). El enfermo se detiene por una auténtica paraplejía espástica y transitoria (cede con el reposo) o por dolor de distribución ciática radicular distinto del típico calambre distal de la insuficiencia vascular sin que la extremidad se torne pálida y se enfríe.

Kennelly y Blomberg (1968) describieron el síndrome del músculo tibial anterior, frecuente en jóvenes después de un ejercicio muscular prolongado. Se debe a isquemia del tibial dentro de su compartimiento aponeurótico no elástico. El dolor es brutal y localizado en la cara anteroexterna de la pierna; aparece edema y equinismo por parálisis de los músculos afectados. Se conserva el pulso arterial pero es llamativa la persistencia del dolor por depender del aumento de volumen del músculo edematoso en su celda rígida (fig. 3-89). Puede evolucionar hacia una fibrosis o una gangrena. La variante crónica se caracteriza por afectar a las dos piernas y aparecer cada vez después de una carrera o de una marcha prolongada, con una sintomatología parecida, pero más discreta.

El dolor de decúbito *(rest-pain)* traduce un grado muy agudo de isquemia, puesto que el hecho de colocar el miembro horizontal, dificultando la circulación, la convierte en insuficiente, por lo que desencadena fenómenos dolorosos. Son dolores muy agudos, del tipo de quemaduras, con la localización distal, generalmente en el dorso de los dedos. El enfermo aprende enseguida que el dolor se alivia dejando colgar la pierna en posición declive por un lado del lecho. Pese a ello, los enfermos no pueden dormir, pierden el apetito, adelgazan y sufren alteraciones psíquicas, hasta pedir ellos mismos la amputación liberadora. Como precede a la aparición de trastornos tróficos y gangrena, se le llama también dolor trofoprodrómico. Buerger habla, refiriéndose a él, de una «paradójica claudicación intermitente en inactividad».

La arteritis de la temporal (Horton) motiva crisis de cefalea muy intensa, lancinantes y con paroxismos nocturnos que impiden el sueño. Existe franca hiperestesia de la región con la arteria saliente, dura, a veces con nudosidades y sin pulso. Más frecuente en la mujer, puede afectar a otros territorios vasculares (arteria central de la retina [30-40 %], extremidades inferiores, etc.), constituyendo una verdadera panarteritis subaguda. La repercusión intensa del estado general y las recaídas hacen pensar en su naturaleza colagenótica.

[36] La *claudicación intermitente* significa sólo un obstáculo en la circulación arterial sin precisar su causa (arteriosclerosa, tromboangítica, etc.). La lesión de la arteria disminuye su luz y, aunque permite el paso de la sangre necesaria para los órganos durante el reposo, impide el aporte de la sangre que se necesita durante su actividad. Pero a este factor lesional permanente se agrega el factor espasmódico; la arteria lesionada se hace, en efecto, especialmente apta para el espasmo, éste es suscitado por el esfuerzo, la suma de la disminución lesional del calibre, más la disminución espasmódica, produce la brusca privación de sangre en el territorio correspondiente.

La claudicación arterial es poco frecuente en las extremidades superiores por la rica circulación colateral. Sólo se observa cuando la ocupación requiere trabajar con los brazos en alto o realizar movimientos rápidos y repetidos (pianistas, mecanógrafos, etc.); al principio, notan torpeza de los dedos, con pérdida del tacto y sensación de frialdad y, más tarde, calambres muy dolorosos en el antebrazo.

→

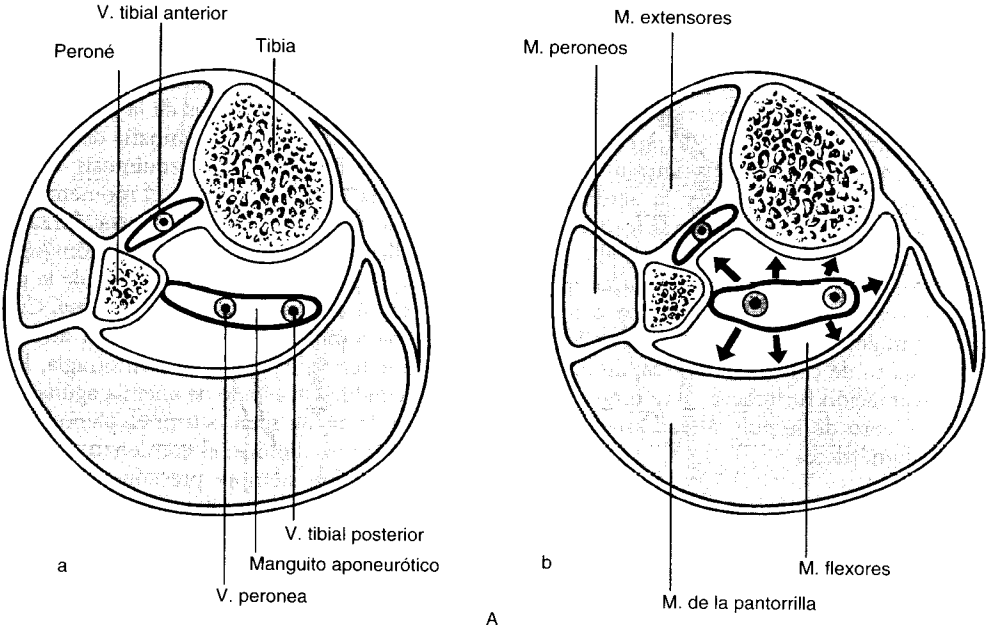


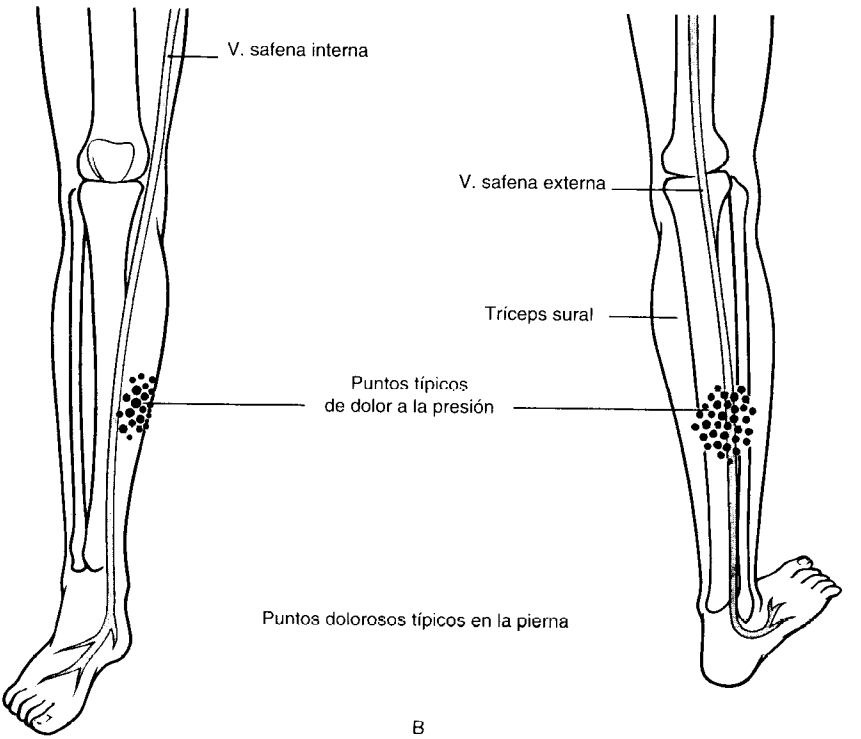


**Fig. 3-89.** A) Sección transversal de la pierna a nivel de su tercio distal; a, cámara aponeurótica normal; b, abombamiento de ésta por estasis de las venas peronea y tibial posterior. B) Puntos dolorosos a la presión.

© MASSON, S.A. Fotocopiar sin autorización es un delito.

En la rotura espontánea de una arteria de mediano o gran calibre, aparece un dolor brusco, intenso, acompañado de una tumefacción difusa muy dolorosa a la presión, pulsátil (a veces se palpa un frémito) y con un soplo intermitente sistólico.

En los síndromes hiperémicos (por vasodilatación arterial anormal y no inflamatoria), como la eritromelalgia (Weir-Mitchell) y la acromelalgia (Tinel), ese dolor se presenta bajo la forma de crisis que se despiertan o exacerban con el calor, el ejercicio o la posición declive, mientras que se atenúan o cesan con el frío, el reposo o manteniendo los miembros elevados. La piel de las manos y dedos es de color rojizo, seca, anhidrótica y con descamación furfurácea. Hay turgencia venosa y aumento de la pulsatilidad arterial y del índice oscilométrico.

## Dolor venoso

Los sujetos con varices esenciales pueden experimentar:

1. *Pesadez de piernas,* fatiga (más en la posición de pie; se alivian con la marcha), hormigueos, calambres nocturnos. Estas molestias se acentúan en verano (al contrario que las de origen arterial) por la vasodilatación que provoca el calor.
2. *Neuralgias ortostáticas* (o posturales) de las extremidades inferiores, que se atenúan o desaparecen con el decúbito. A veces son de difícil diagnóstico, por ser los signos de la insuficiencia o ectasia venosa poco manifiestos o ausentes. Según la localización de las flebectasias, los nervios afectos son el obturador, crural, safeno interno y externo, tibial anterior y ciático poplíteo externo (fig. 3-90).
3. *Síntomas de claudicación intermitente en ausencia de obstrucción arterial.* El paciente percibe a nivel de los músculos de la pantorrilla una sensación de calambre y tensión que le obliga a detenerse después de haber andado un cierto trecho (claudicación intermitente venosa).

En los portadores de complejos varicosos extensos, aparecen, a veces, síntomas de hipotensión ortostática (con reflejos vasomotores normales) al ponerse el sujeto en pie y acumularse la sangre en las venas dilatadas.

En las trombosis de esfuerzo (más frecuente en los miembros superiores), el paciente (casi siempre un varón y entre los 20 y 30 años de edad) se da cuenta de que uno de sus brazos (suele ser el derecho) se ha vuelto doloroso, tumefacto, cianótico, apreciándose en su raíz, e incluso en la pared del tórax, una red de venas azuladas. En el miembro inferior, se inicia por un súbito e intenso dolor en los músculos de la pantorrilla *(signo de la pedrada)*, que se acompaña de ligero edema y, con frecuencia, de equimosis tardía. El dolor se hace más intenso en el momento de subir escaleras y con la flexión dorsal forzada del pie, hallándose la pierna en extensión *(signo de Homans)* y presionando los músculos de la pantorrilla contra el plano óseo *(signo de Olow)*. Cuando una vena varicosa recubierta de piel atrófica se abre al exterior, es causa de hemorragia, la cual puede conducir al estado de anemia aguda si pasa inadvertida, como suele ocurrir en pleno sueño.

En la tromboflebitis, el comienzo es brusco y grave. El dolor, siempre presente, constituye el primer síntoma e inmoviliza el miembro. El edema se desarrolla con rapidez y a veces tan deprisa que el enfermo tiene la impresión de que su miembro va a estallar. La *flegmasía alba dolens* suele aparecer después del parto, siendo menos grave que la *flegmasía cerúlea dolens* (flebitis azul, de Grigoire), en la cual el bloqueo completo del retorno venoso y la congestión y edema dentro de los compartimientos aponeuróticos del miembro alcanzan a interrumpir la circulación arterial; otros autores piensan en un espasmo arteriolar reflejo sobreañadido. El estado general se altera siempre, sobre todo en la segunda forma, con un *shock* brutal. La afectación arterial es causa de anoxia con desarrollo de gangrena, casi siempre de tipo húmedo, en la mitad de los casos (*tromboflebitis gangrenante,* fig. 3-91).

Bajo la denominación de tromboflebitis superficial recidivante *(flebitis migrans)*, se conoce una forma de enfermedad venosa que se caracteriza por aparición de trombosis sucesivas en distintos sectores venosos, sobre todo en las ramas superficiales de la vena safena. Puede ser esencial (no se descubre su posible causa) o sintomática de tromboangitis obliterante (su elevada frecuencia [30 %] induce a pensar que constituye su primera expresión sintomática precediendo algunos años a las manifestaciones arteriales), neoplasias profundas, periarteritis nudosa (se acompaña de localizaciones cerebrales, cardíacas y de otros órganos), hernia diafragmática, focos sépticos orofaríngeos y broncopulmonares (bronquiectasias), hipercoagulabilidad de la sangre, esfuerzos y traumatismos, etc. Se han citado casos por gérmenes paratíficos.

Pearson ha descrito una inflamación no trombosante de las venas superficiales de los miem-

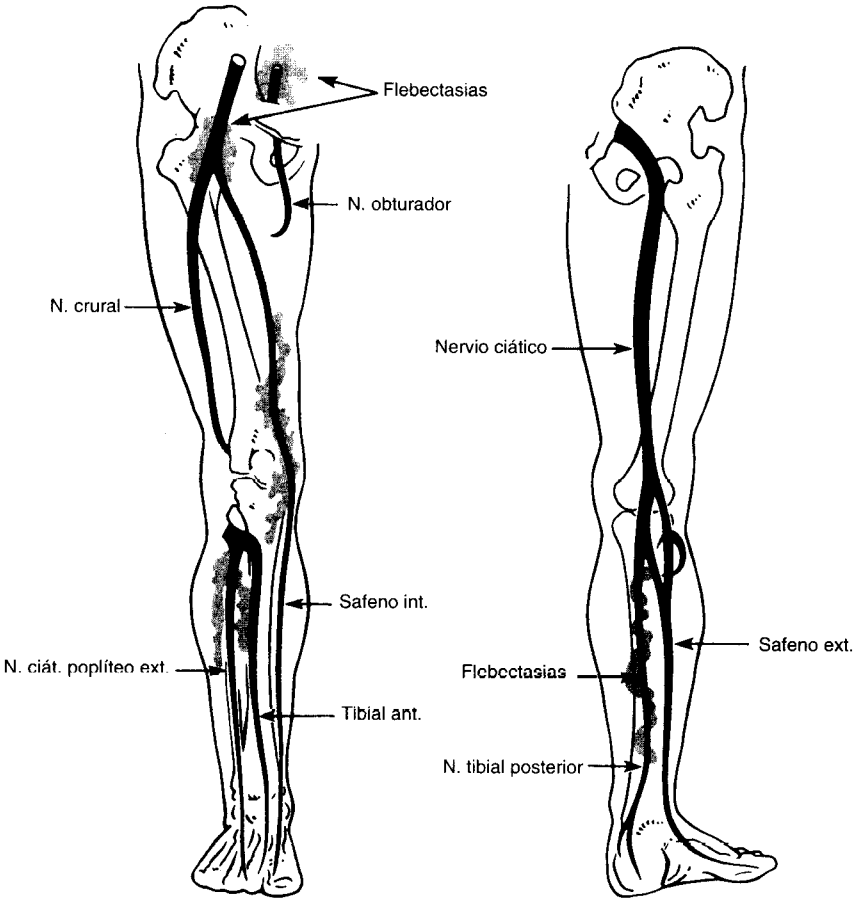


**Fig. 3-90.** Neuralgias ortostáticas. Localizaciones más frecuentes.

bros con dolor gravativo que obliga al reposo en cama; la atribuye a virus *(flebodinia epidémica)*.

## Dolor linfático

En la inflamación de los vasos linfáticos (linfangitis aguda), casi siempre acompañada de la de los ganglios regionales (adenitis, linfadenitis), se experimenta un dolor urente, sordo, que se intensifica al palpar los ganglios infartados.

# ■ INSPECCIÓN

## INSPECCIÓN SOMÁTICA GENERAL

Se realiza con el enfermo desnudo en una habitación templada. Ya nos hemos ocupado en lo referente a la actitud que guardan en la cama los enfermos con procesos arteriales isquemiantes de las extremidades inferiores para aliviar sus molestias; el aspecto peculiar de la cara en la arteritis de Takayasu, si ocluye el origen de los troncos supraaórticos (síndrome de Martorell-Fabré); la cianosis cervicofacial con edema en esclavina y circulación colateral en la oclusión de la vena cava superior; la desproporción de desarrollo entre los miembros superiores y los inferiores en la coartación aórtica del adulto y la atrofia global de las extremidades inferiores (sin excesivo desarrollo de las superiores) en la obliteración crónica de la bifurcación aórtica (síndrome de Leriche). En la coartación aórtica (tipo infantil), contrasta, en ocasiones, el color normal de la mitad superior del cuerpo con la leve cianosis de las extremidades inferiores, con una línea de demarcación que se establece a nivel del borde superior de la pelvis.

© MASSON, S.A. Fotocopiar sin autorización es un delito.

so, con lo cual el oxígeno se desprende con mayor dificultad de los hematíes.

7. *Livedo reticularis*. Con este nombre se describe una afección crónica cutánea caracterizada por la aparición de un veteado amoratado permanente que dibuja una red de mallas más o menos amplias, en cuyo interior la piel tiene el color normal. Se presenta, por lo general, en las piernas y en los brazos. Cuando su existencia es transitoria y desencadenada por el frío, esta afección recibe el nombre de *cutis marmorata*[37].

La *livedo reticularis* puede ser idiopática o sintomática (periarteritis nudosa, tromboangitis, hipertensión general, etc.); habitualmente benigna, puede originar úlceras o gangrena parcelarias *(livedo reticularis necrosante)*.

## VARICE ARTERIAL

En el ateroma, la arteria se dilata difusamente conservando el paralelismo de sus paredes (arteriectasia) pero con aumento de longitud (dolicoarteria) por lo que se torna flexuosa. Esta dilatación cilindroide flexuosa se denomina *varice arterial*. Esta anomalía se observa con frecuencia en las arterias temporales y humeral (pueden presentar movimientos reptantes sincrónicos con el pulso) y, más rara vez, en la carótida derecha (al elevarse el punto de inserción del tronco innominado, permaneciendo fijo el de penetración intracraneal) e ilíacas[38].

## TUMORES GLÓMICOS (GLOMANGIOMAS)

Se desarrollan sobre las anastomosis arteriovenosas de la piel de las extremidades, principalmente dedos. El paciente experimenta vivo dolor en un punto circunscrito de la piel, con mayor frecuencia en un dedo de la mano o debajo de la uña. El menor contacto o el efecto del frío exacerba el dolor que se alivia o calma con el calor. Al principio, el examen de la zona dolorosa es negativo, más adelante se observa en ella una mancha azulada o un pequeño tumor que presenta esta coloración.

## VARICES

Son dilataciones venosas, blandas, de color azulado que se reducen con la presión o elevación de la extremidad (fig. 3-92). Se distinguen cuatro tipos morfológicos:

1. *Serpentinas en ovillo*. Son las más frecuentes, y se sitúan casi siempre en la pierna.
2. *Cilíndricas*. Que dibujan el trayecto de la safena interna.
3. *Saculares o aneurismas venosos*. En forma de dilataciones como lagos; son frecuentes en la desembocadura de la safena interna y se pueden confundir con la hernia crural[39]; otras veces aparecen dilataciones saculares, en rosario, siguiendo el trayecto de la vena; en realidad, constituyen el equivalente venoso de los aneurismas arteriales genuinos.
4. *Variculares en forma de estrella* (estrellas venosas de Bean), *penacho o lineales de color rojo vivo o azuladas*. Subdérmicas, se localizan en la cara externa y posterior del muslo, hueso poplíteo y pierna.

Son frecuentes en mujeres (origen congénito familiar) o también en adultos con varices de la safena interna, externa u obstrucción de la vena cava. El término *telangiectasia* indica dilata-

[37]La disposición reticular del veteado cianótico se explica por la existencia de zonas de la piel ricamente irrigadas por las arborizaciones capilares que proceden directamente de las arteriolas que, de modo perpendicular se dirigen hacia ellas desde la profundidad. En estas zonas centrales, el tono de los capilares es bastante elevado y la sangre circula por ellos con mayor rapidez que en las zonas periféricas.

Como consecuencia de la obliteración orgánica o espasmódica de las arteriolas que irrigan la piel, la estasis sanguínea se hace más evidente en las zonas periféricas donde el tono capilar es menor. Así se forma una red cianótica que rodea las zonas centrales pálidas. La cianosis aumenta bajo la acción del frío, a causa de la vasoconstricción, y desaparece o adquiere una tonalidad más rojiza bajo la acción del calor.

[38]En la insuficiencia aórtica, hipertiroidismo, ductus y fístulas arteriovenosas, el gran aumento de la presión diferencial (la mínima puede llegar a cero) motiva una pulsación arterial visible e intensa (baile arterial). La dilatación circunscrita de una arteria se llama *aneurisma*. Su causa radica en la insuficiencia de la túnica media. La disminución de su resistencia permite la distensión circunscrita de la pared arterial por la tensión sanguínea. El tumor es pulsátil y expandible.

[39]Tanto la *varice sacular* del cayado de la safena interna como la hernia crural, propulsan con la tos y se reducen con el decúbito. Es importante la «enfermedad de Cruveilhier»: al toser se llena la variz y se percibe, al aplicar la mano, un estremecimiento o sensación de chorro de agua que llena la bolsa; al aplicar el fonendoscopio sobre la variz se percibe un soplo; si hay varices en el resto de la pierna, se advierte una oleada sobre la tumoración cuando se percuten dichas varices (signo de Kelly); todos estos signos faltan en la hernia. El dato fundamental para el diagnóstico es flebográfico.

© MASSON, S.A. Fotocopiar sin autorización es un delito.

**Fig. 3-92.** Varices en la extremidad inferior.

ciones adquiridas de los capilares y vénulas de la dermis.

Atendiendo a su causa, las varices pueden ser idiopáticas o esenciales, posflebíticas, por comunicación arteriovenosa y postoperatorias. En las oclusiones arteriales también cabe apreciar ectasias venosas por venoparálisis anóxica.

## ■ HEMANGIOMA CAVERNOSO (O CAVENOMA)

Es un tumor benigno constituido por capilares que han perdido su independencia y comunican libremente entre sí. Aparecen como tumores redondeados, lobulados, blandos e indolentes y recubiertos de una piel alterada y que presenta un color rojo vivo o azulado. Suelen coincidir con varices y en el «síndrome de Kasabach-Merritt» (de origen congénito) con trombo o fibrinotrombopenia y diátesis hemorrágica.

## LINFANGITIS AGUDA

Se acompaña de la inflamación de los ganglios regionales (linfadenitis) y puede adoptar tres aspectos:

1. *Reticular superficial.* Con formación de placas rojas (con flictenas o sin ellas), dolorosas al tacto.
2. *Troncular superficial.* Con rubicundez lineal.
3. *Troncular profunda.* Con fiebre alta y dolor a la presión a lo largo de los trayectos vasculares, pues los troncos linfáticos inflamados discurren por el tejido celular que rodea los grandes vasos.

## COMPRESIÓN U OBSTRUCCIÓN DE LOS VASOS LINFÁTICOS

Comprende las siguientes afecciones: linfangitis de repetición; elefantiasis; adenitis crónicas o erisipelatosas; malformaciones congénitas, trombosis venosas antiguas.

Motiva un volumen excesivo, a veces monstruoso, de la extremidad; el caso más frecuente es el de que la elefantiasis del adulto comience en la pubertad y tenga evolución progresiva; la deformación es permanente, dura, no deformable, distendiendo el tejido celular de todo el miembro.

También figuran entre las causas de estas «grandes piernas», las varices y la infiltración celulítica (eritrocianosis supramaleolar de las jóvenes [fallo venoso e histico de origen neurohormonal]), o adiposa (integra, a veces, el «síndrome trofostático» de la menopausia).

En las mujeres sometidas a mastectomía, es frecuente un notable edema del brazo y hombro. Al extirparse los ganglios axilares, las únicas vías de derivación linfática pasan a ellos por el hombro. Los tirantes del sostén obstaculizan estas vías linfáticas y determinan o acentúan el linfedema del miembro (síndrome del sostén).

La irrigación deficiente, por exceso o defecto, de los miembros es motivo de cambios de volumen y de trastornos tróficos. En el «síndrome de Klippel-Trenaunay», la mayor afluencia de sangre por las fístulas arteriovenosas congénitas motiva la presencia de nevos (una sola mancha o placa o varias de ellas), varices y el alargamiento del miembro (puede corresponder al fémur o a la tibia), a veces muy engrosado; este alargamiento (causa de unas escoliosis más o menos manifiestas) permite diferenciar este síndrome del «linfedema congénito». Cuando el riego sanguíneo es escaso se observa la atrofia, más o menos discreta, del miembro, a veces difícil de estimar por falta de punto de comparación, si es bilateral, como en el «síndrome de la obliteración de la bifurcación aórtica» (Leriche);

en esta disminución de volumen del miembro afectado cuentan tanto el exiguo aporte sanguíneo como la limitación de su movilidad (atrofia por inactividad).

## TRASTORNOS TRÓFICOS DE ORIGEN ARTERIAL O VENOSO

Son de observación frecuente y muy variada presentación en cuanto a características cromáticas y de lesión (fig. 3-93); culminan con la formación de úlceras o gangrena.

## ALTERACIONES UNGUEALES

En la tromboangitis obliterante, la isquemia detiene el crecimiento de las uñas; a veces pasan meses sin necesidad de cortarlas.

En el dedo gordo, la detención de crecimiento suele acompañarse de una hiperqueratosis del lecho, que aumenta considerablemente su espesor a la vez que adquiere una pigmentación oscura anormal. La ranura ungueal puede presentar una serie de fisuras muy dolorosas.

En la enfermedad de Raynaud, en fase avanzada, aparecen infecciones periungueales al mismo tiempo que se afilan las puntas de los dedos.

En la endoarteriolitis primaria distal, aparecen lesiones en el lecho o alrededor de las uñas o varios dedos menores del pie, con reacción inflamatoria periulcerosa muy dolorosa.

## ATROFIA CUTÁNEA

En la tromboangitis, la piel está adelgazada y con los pliegues borrados. El tejido celular tiende a desaparecer y a esclerosarse. Alternan zonas de atrofia blanca con otras pigmentadas en exceso. En la enfermedad de Raynaud, la piel se torna lisa, brillante y pálida, y adquiere aspecto esclerodérmico. En los casos avanzados, es imposible plegar la piel, como si ésta se hubiera fijado directamente a los huesos y tendones de la región, que deja los dedos en semiflexión (por falsa anquilosis fibrosa), especialmente el meñique, respetando el pulgar. Ya hemos citado las alteraciones tróficas de la pared de las varices y de la piel que las recubre, motivo a veces de varicorragias espontáneas o provocadas por el más mínimo traumatismo.

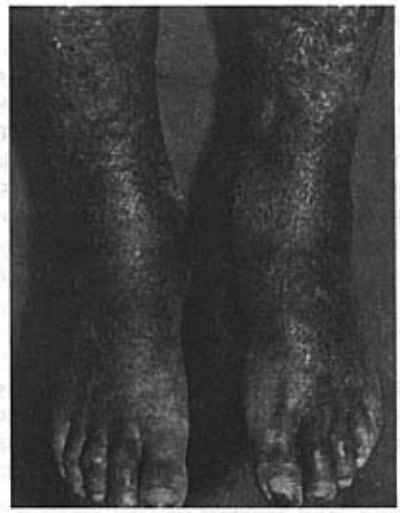

**Fig. 3-93.** Síndrome posflebítico. Discromía cutánea.

## PILIACIÓN

Es excesiva en los síndromes hiperémicos y escasa en los estados opuestos. No se ha señalado una evidente relación entre el número, longitud, color de los pelos de los dedos de las manos y el grado de isquemia; si ésta es avanzada, llegan a desaparecer.

## TRASTORNOS SUDORALES

La exageración de la secreción sudoral es frecuente en la acrocianosis, fenómeno de Raynaud, eritromelia declive (tromboangitis), etc. Algunas veces, la parte afecta parece recubierta de gotas de rocío.

La sequedad excesiva es propia de los estados que conducen a la esclerodermia.

## ISQUEMIA CRÓNICA CUTÁNEA

Es un microinfarto producido por la trombosis de una pequeña arteriola cutánea. Se presenta como una manchita morada de 5-6 mm de diámetro, dolorosa, que se sitúa corrientemente en el pulpejo de los dedos, a poca distancia de las uñas. Es peculiar de la tromboangitis.

© MASSON, S.A. Fotocopiar sin autorización es un delito.

## EDEMA

El edema circunscrito al pie o a la mano se observa, en ocasiones, en los tromboangíticos; suele acompañarse de cianosis o enrojecimiento, y se atribuye, en parte, a la posición declive, con finalidad antiálgica, de la extremidad; es de origen venoso o linfático, y se debe a la estasis por dificultad de retorno.

## ÚLCERAS

Son de origen arterial (isquémicas), venoso (estasis asfíctica), linfático o mixtas, por combinación de dos o tres elementos del sistema vascular. Se diferencian con relativa facilidad atendiendo a los datos adjuntos:

1. *Úlcera varicosa* (o flebostática). Se localiza, de preferencia, en el tercio inferior de la pierna en el lado interno (lo más frecuente) o en el externo, según sea tributaria del sistema safeno interno o del externo, respectivamente. Suele tener una forma redondeada u ovalada de eje mayor vertical, pero puede adquirir las más diversas si la úlcera es antigua, llegando, en ocasiones, a convertirse en anular y rodear toda la pierna. Su fondo suele ser irregular, mamelonado, rojo grisáceo, a veces con esfacelos, y, sus bordes, en talud, a bisel, a pico, etc. Antes de su aparición, la piel suele pigmentarse en el lugar que centrará la úlcera. La oscilometría es normal, y la flebografía, confirmativa (fig. 3-94).

2. *Úlcera posflebítica.* Se presenta en enfermos que han sufrido una trombosis venosa en los miembros inferiores y al año o dos años del episodio agudo o más tarde, pigmentándose previamente la piel que centrará la úlcera. Se localiza de preferencia en la región maleolar interna, pero no es raro que sea bimaleolar, uni o bilateral. En general, es dolorosa. Puede complicarse con eccema o hallarse infectada.

También cabe observar una celulitis indurada crónica, periulcerosa, a veces causa de retracciones capsuloligamentosas y ligamentosas que colocan el pie en equinismo irreductible («pie varo equino flebítico» de Verneuil). Suele acompañarse de varices de distribución irregular y de circulación complementaria abdominal o situadas en la raíz del muslo.

La flebografía del sistema venoso profundo aclara el diagnóstico al mostrar las lesiones residuales de la trombosis sufrida anteriormente.

**Fig. 3-94.** Úlcera varicosa.

3. *Úlcera por insuficiencia venosa profunda constitucional.* Va precedida durante años o decenios de edema maleolar vespertino y de molestias tensivas en las piernas, que aumentan en el ortostatismo, durante el verano, y en las mujeres durante la gestación y el premenstruo; por la noche, suelen sentir calambres y punzadas. En general, se presenta en la región maleolar interna. Con el tiempo, se producen induraciones y esclerodermia pigmentaria periulcerosa.

La flebografía de la femoral superficial orienta, en la duda, el diagnóstico.

4. *Úlcera por fístula arteriovenosa.* Si la comunicación anormal es congénita, su localización no es constante aunque por lo común afectan al tercio inferior de la pierna o el pie; si adquirida a consecuencia de un traumatismo, aparece en sitios variables.

La arteriografía suele ser demostrativa.

5. *Úlcera tromboangítica.* Aparece en varones de menos de 40 años. Es muy dolorosa y se localiza en los dedos y con menor frecuencia en el talón o región supramaleolar. Se comprueban los síntomas y signos de esta dolencia.

6. *Úlcera arteriosclerótica o senil.* Se observa en individuos mayores de 50 años con síndrome isquémico crónico de sus piernas y, en general, aorta densa y dilatada. Por lo común, rebelde y unilateral, afecta al miembro con irrigación más precaria. Suele ir precedida de una mancha de color pardo, y se localiza de preferencia en el ta-

lón, borde externo del pie o en la región maleolar.

7. *Úlceras isquémicas de los diabéticos.* Semejan a las anteriores. Aparecen a edades tempranas en sujetos con síndrome isquémico crónico y diabetes. Se localizan con preferencia en los dedos o en el talón. Duelen. Son frecuentes las alteraciones osteoarticulares, tenosinovitis supuradas o celulitis.

8. *Úlcera por endarteriolitis primaria distal.* Se trata de sujetos jóvenes, casi siempre varones, con antecedentes luéticos. Puede afectar las extremidades superiores. La circulación troncular y la oscilometría son normales. Se localizan en las uñas de uno o varios dedos menores del pie (con reacción inflamatoria periulcerosa), donde provocan un vivo y característico dolor de quemazón.

9. *Ulcera hipertensiva* (Martorell). Es más frecuente en mujeres ancianas con hipertensión arterial diastólica e hiperoscilometría e hiperpulsatilidad en los miembros. Se localiza, de preferencia, en la cara anteroexterna de la pierna, en la unión del tercio inferior con los dos tercios superiores. Suele ser bilateral o, cuando menos, se observa una mancha pigmentada, purpúrica, rojiza o cianótica en la extremidad opuesta a la de la úlcera, en situación simétrica. Provoca dolor nocturno o en posición horizontal. Cuando la úlcera se cicatriza, deja una mancha residual bronceada o acrómica con pigmentación pericicatrizal.

10. *Úlcera postembólica.* Es rara. Se encuentra, casi siempre en la zona media anteroexterna de la pierna, zona que parece ser más vulnerable que otras a la isquemia. Más que una úlcera, es la resultante de una necrosis cutánea de epitelización dificultada. Se observa ausencia de pulso y oscilaciones en la extremidad afecta.

11. *Úlcera por perniosis.* Es mucho más frecuente en mujeres jóvenes y coexiste con eritema pernio (sabañones) o acrocianosis en la mano. Se localiza en la parte inferior de ambas piernas, preferentemente, en su cara posterior (y no laterales, como suele ocurrir con las úlceras varicosas y posflebíticas), centrando varias manchas induradas, cianóticas o eritrocianóticas que la preceden. Es algo dolorosa. Desaparece en verano.

12. *Úlcera del eriterna indurado de Bazin* (vasculitis nodular tuberculosa). Más numerosa y pequeña que la producida por perniosis, se localiza de modo semejante, pero puede alcanzar el muslo. Es bilateral y se sitúa en el centro de nódulos indurados rojizos. Al cicatrizar, deja placas acrómicas. Se observa, casi siempre, en mujeres jóvenes con frecuente tuberculosis ganglionar o visceral y la reacción de Mantoux con PPD francamente positiva.

13. *Úlceras de las vasculitis nodulares.* Centran nódulos rojizos indurados y dolorosos, en general, sobre piernas edematosas. Se señalan en mujeres jóvenes. Los nódulos aparecen en la primavera y curan en verano, ulcerándose rara vez.

14. *Úlceras por declive y desuso.* Se observan en pacientes (reumáticos, cardíacos, etc.) cuya dolencia les obliga a estar sentados largas horas. Sus piernas quietas y en declive, provocan edemas por estasis venosa y linfática. Con el tiempo, la región supramaleolar llega a ulcerarse.

15. *Úlceras por decúbito.* Se localizan, por lo general, en los talones, regiones isquiáticas y sacroiliacas. Son más frecuentes en los sujetos debilitados y seniles; en los parapléjicos aparecen con gran rapidez (decúbito agudo). Su causa es la presión constante sobre las prominencias óseas, que provoca una isquemia cutánea. La presión ejercida sobre las tuberosidades isquiáticas en la posición sentada excede de 300 mm Hg, mientras que la presión capilar oscila entre 16-33 mm Hg.

## GANGRENA

Es la necrosis de los tejidos que se hallan en contacto con el aire. La distinción entre gangrena seca y húmeda radica en que en la húmeda existe infección sobreañadida que reblandece los tejidos, mientras que la gangrena seca deja el miembro apergaminado, momificado, de color negruzco y que suena a la percusión (fig. 3-95).

La gangrena se observa en la oclusión arterial aguda (por embolia o trombosis) con una extensión relacionada con el calibre del vaso ocluido y el estado de la circulación colateral; puede alcanzar el pie, el antepié e incluso toda la extremidad, la tromboangitis obliterante (gangrena juvenil), arteriosclerosis (gangrena senil), con afectación de un sector más o menos extenso del miembro y enfermedad de Raynaud, que motiva una pérdida de sustancia mínima, parcelar, simétrica y poco dolorosa en las manos. Es excepcional en la arteritis de la arteria axilar y *livedo reticularis* necrosante.

La lesión de los vasos venosos rara vez origina gangrena, salvo en el caso de trombosis masiva (forma gangrenante isquémica de la tromboflebitis).

© MASSON, S.A. Fotocopiar sin autorización es un delito.

**Fig. 3-95.** Gran esfacelo en un caso de gangrena por embolia femoral.

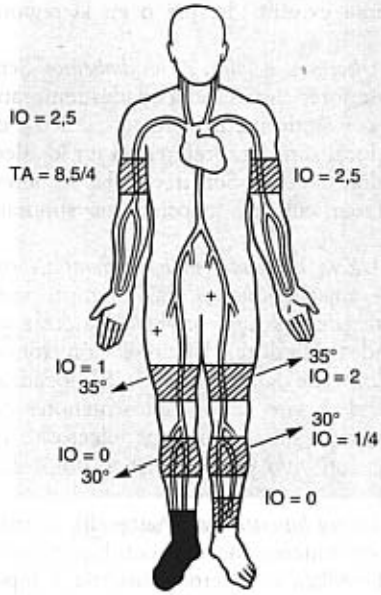


**Fig. 3-96.** Gráfica de la temperatura cutánea e índice oscilométrico de un enfermo joven afectado de tromboangitis obliterante de las extremidades inferiores, con trastornos tróficos bilaterales que precisaron la amputación de la parte distal de la pierna derecha.

## ■ PALPACIÓN

Este método exploratorio sirve para apreciar:

1. *Textura de la piel.* Lisura, dureza (esclerodermia), infiltración (edema), nódulos (vasculitis nodulares), etc.

2. *Temperatura cutánea.* Se estima de una manera aproximativa pasando el dorso de la mano o de los dedos flexionados a lo largo de la extremidad en sentido distal, y con exactitud por medio de aparatos. Se anotan en forma de esquema las cifras obtenidas, de modo semejante a como se hace con la pulsatilidad y la oscilometría (figura 3-96).

La temperatura cutánea depende de la que tenga la sangre y del volumen de ésta que circula por el sector examinado; de la temperatura de la habitación; y de los factores físicos y fisiológicos causantes de pérdidas calóricas, tales como diaforesis, humedad, etc. Si todos estos factores permanecen constantes y la temperatura de la sangre no varía, la temperatura del área examinada depende del volumen de sangre circulante por unidad de tiempo.

Tras permanecer el sujeto un tiempo prudencial, no inferior a 10 min, con los miembros desnudos a la temperatura ordinaria, o sea a 22 °C (± 1,8 °C), se toman con el par termoeléctrico los datos en puntos fijos simétricos:

*a)* *Punto medio* del arco crural.
*b)* *Tercio medio* del muslo en su cara anterior.
*c)* *Cara anterior* de la rodilla.
*d)* *Tercio medio* de la pierna, sobre la cara interna de la tibia.
*e)* *Dorso* del tobillo.
*f)* *Dorso* del dedo grueso.

La diferencia normal del punto 1 al 6 suele ser de 2-3 °C.

Diferencias de ± 2 °C entre puntos simétricos de ambos miembros, ya son significativas.

La hipertermia regional se observa en las fístulas arteriovenosas, en los procesos arteriales con mayor flujo de sangre (eritromelalgia), en las varices esenciales voluminosas y en la tromboflebitis (edema caliente), por el aumento de volumen sanguíneo de las venas superficiales.

En la hipertensión arterial esencial, la temperatura cutánea está aumentada a lo largo de todo el brazo, siendo más significativa la diferencia

(con sujetos testigos normotensos de la misma edad y sexo) a nivel de los dedos.

La temperatura local disminuye en los procesos venosos ectasiantes (acrocianosis) y obstructivos arteriales[40].

En la oclusión de la arteria poplítea, la abundante circulación colateral superficial motiva el aumento local de temperatura a nivel de la rodilla, en contraste con el pie frío («signo de la rodilla caliente y pie frío» o de Gaylis).

3. *Estado físico de los troncos arteriales y venosos.* Se aprecia con cierta facilidad por tacto digital.

En lo que atañe a los troncos arteriales, basta palparlos sobre los planos resistentes en que descansan, no sólo tanteando con alguna presión la resistencia que ofrecen, sino haciéndola deslizar transversalmente bajo el pulpejo de los dedos. Las arterias sanas dan la sensación de un tubo de goma lleno y con una dureza elástica que no impide su aplastamiento con la compresión moderada. En condiciones anormales pueden ser flexibles y blandas («como carne» decía Galeno), en los sujetos jóvenes, asténicos e hipotónicos; duras como un alambre en la hipertonía con mínima alta y diferencial reducida; con nódulos en la periarteritis nudosa de Kussmaul y Maier (aparecen en el 10-15 % de los casos; disposición irregular pero, a veces, siguen el trayecto de un vaso; tamaño entre un grano de mijo o una avellana; a veces, se rodean de una zona dolorosa siendo sensibles a la presión; evolucionan a brotes desvaneciéndose en semanas o días); duras, rígidas y, en ocasiones, tortuosas, en la arteriosclerosis (debemos tener en cuenta que no existe paralelismo entre el engrosamiento de la túnica media e íntima, la degeneración adiposa y hasta calcárea y la sensación que produce la arteria al tacto; arterias que en vida parecían completamente normales han demostrado al examen microscópico una patente alteración de sus paredes); dolorosas, hinchadas, rubicundas e hipersensibles, en la arteritis temporal (uni o bilateral) de Horton.

En el aneurisma verdadero (por insuficiencia de la túnica media), disecante (rotura de la capa interna y extravasación sanguínea en el espesor de la túnica media), falso o hematoma pulsátil (colección de sangre líquida contenida en una cavidad accidental originada por una perforación arterial comunicante con la luz) y fístula arteriovenosa, se observa un abultamiento circunscrito con latidos sincrónicos con el pulso y con expansión y en el último caso con un soplo y *thrill* continuos, pero con refuerzo sistólico.

La percepción de un engrosamiento arterial circunscrito, doloroso a la presión, con ausencia de pulsaciones por debajo y muy acentuadas por encima, nos conduce al diagnóstico de embolia arterial; asimismo, la disminución paulatina de las pulsaciones desde la raíz del miembro hasta los dedos, sin franca interrupción, es propia de un arteriospasmo.

La vena normal tiene una consistencia blanda, resistente, comparable a la de un tubo de goma de paredes delgadas lleno de agua a una cierta tensión; si ésta es elevada (plétora venosa) es tensa y dura. Su consistencia puede ser uniforme o irregular con zonas consistentes (por procesos periflebíticos) alternando con otras flexibles y atróficas, como frágiles hojas membranosas, prontas a la rotura.

Las «varices saculares» constituyen tumores redondeados, lisos y reducibles, y dan al tacto la sensación de una bolsa llena de gusanos. En ocasiones, sobre todo levantando el miembro, se percibe una depresión longitudinal de bordes netos que corresponde al cauce de las venas; estos canales venosos se deben a induración esclerosa perivenosa.

4. *Pulsatilidad arterial.* Orienta sobre la circulación troncular. Su investigación tiene interés excepcional. Requiere experiencia y una técnica correcta. El grado de pulsación se estima de 0 a ++++; 0, significa latido ausente; ++++, pulsación normal. Cuando el pulso no se determina con facilidad, puede ser confundido con las pulsaciones propias, que percibe el explorador de manera difusa en la extremidad de sus dedos; esta eventualidad se da cuando el práctico es un hipertenso o un pletórico. En caso de duda, es recomendable que el propio explorador se palpe su pulso radial con la mano izquierda y vea si coincide la frecuencia de ambos pulsos; es muy raro que ambos, médico y enfermo, tengan en aquel momento idéntico ritmo.

El aumento de velocidad de la sangre motiva la caída tensional en los vasos parcialmente ocluidos; la estrechez de un 60 % de una arteria ilíaca puede no provocar una disminución de flu-

[40]La falta de latidos arteriales y de oscilometría en un miembro con temperatura local sensiblemente igual al opuesto sano indica que la circulación troncular está interceptada, pero que la irrigación de la extremidad se halla asegurada por una circulación complementaria eficiente. La hipotermia de un miembro carente de latido y de oscilaciones indica que la circulación troncular está interceptada y que la circulación complementaria es insuficiente.

© MASSON, S.A. Fotocopiar sin autorización es un delito.

jo sanguíneo en un miembro en reposo, pero sí reducirlo significativamente con el ejercicio físico. Esta observación explica la desaparición del pulso pedio al esfuerzo en la obstrucción ilíaca o femoral, mientras que es palpable en reposo:

*a) Arteria femoral.* Se percibe mejor el latido con el enfermo acostado y el examinador sentado a su lado mirando su cabeza. Los pulpejos del II, III y IV dedos se disponen según una línea transversa al eje del miembro, inmediatamente por debajo del arco crural. En personas delgadas, las pulsaciones pueden ser percibidas a nivel del canal de Hunter (fig. 3-97).

*b) Arteria poplítea.* Su palpación es difícil en las personas obesas. Existen varios métodos:

— Enfermo relajado y en decúbito prono. Para la poplítea izquierda, levanta la pierna con la mano derecha debajo del tobillo, con lo que se consigue relajar los músculos sóleos y la aponeurosis, mientras busca las pulsaciones del vaso con los pulpejos de la mano izquierda (fig. 3-98), ejerciendo una presión progresiva. Para alcanzar la poplítea del lado derecho se procede de manera inversa.

— Enfermo reclinado o en decúbito supino, con la rodilla flexionada. El explorador abraza la articulación con las dos manos, de manera que ambos pulgares se junten encima de la rótula y los restantes dedos coincidan en la línea media del hueco poplíteo (fig. 3-99).

— El paciente en decúbito prono cruza las piernas extendidas una sobre otra, con lo que se relajan los tejidos y la aponeurosis poplítea; para obtener la presión suficiente, los dedos de una mano presionan con firmeza sobre los dedos de

**Fig. 3-97.** Técnica correcta para la palpación de la arteria femoral.

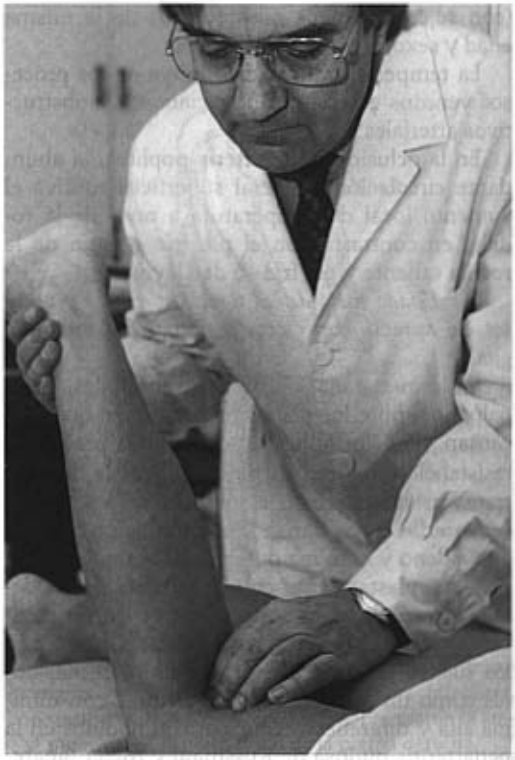

**Fig. 3-98.** Técnica correcta para la palpación de la arteria poplítea.

la otra que palpa, con lo que se puede evitar que su sensibilidad perceptiva disminuya.

*c) Arteria pedia* (o dorsal del pie). La mano derecha del médico, sentado, coge el talón del pie del paciente, también sentado. El pulgar de la mano izquierda se situa en la superficie plantar del pie, mientras los demás dedos buscan la arteria en el dorso por fuera del extensor largo del dedo gordo. Es útil palpar la pedia con el pie en flexión dorsal; la posición clásica (flexión plantar) comprime la arteria a nivel de los ligamentos de la cara anterior del tobillo disminuyendo o anulando su pulsación en un 20-30 % de los casos (fig. 3-100).

*d) Arteria tibial posterior* (o retromaleolar interna).

Médico y enfermo sentados. El talón derecho es sostenido por la mano derecha del explorador, mientras que la izquierda se coloca delante del tobillo con el pulgar en un lado y los restantes dedos en forma de gancho detrás del maléolo interno; para el lado izquierdo, se procede de ma-

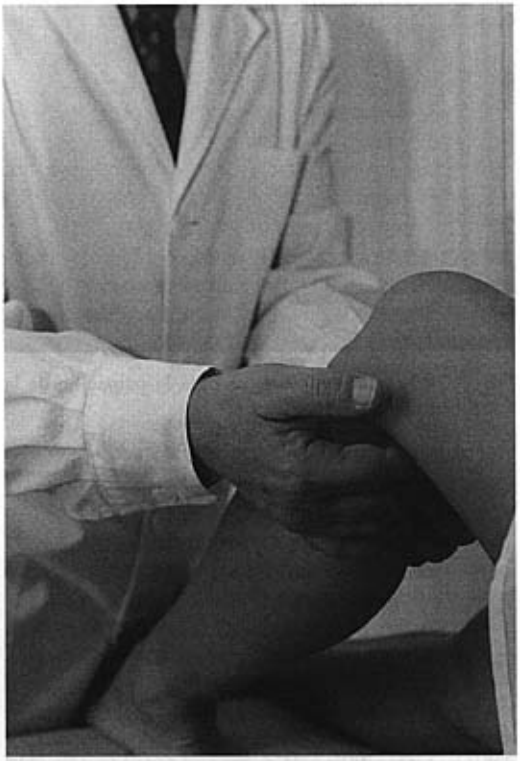

**Fig. 3-99.** Técnica correcta para la palpación de la arteria poplítea, según la maniobra de Kaindl.



**Fig. 3-100.** Técnica correcta para la palpación de la arteria pedia.

nera inversa. Esta arteria es difícil de alcanzar en los obesos o con edema maleolar (fig. 3-101).

*e) Arteria radial* (o arteria del pulso). El médico y el sujeto que se examina estrechan sus manos derechas. Los dedos de la mano izquierda del primero se arrollan a la muñeca y presionan la radial con el II, III o IV dedos. Cuando se examina la arteria radial izquierda el método es similar; se emplean los de la mano derecha en vez de los del lado izquierdo para percibir el latido arterial en la parte externa de la muñeca (fig. 3-102).

*f) Arteria cubital.* Se estrechan las manos derechas o izquierdas del médico y enfermo, según el lado que se explora. La otra mano curva los dedos para alcanzar el vaso en la parte interna de la muñeca (fig. 3-103).

*g) Arteria braquial* (o humeral). La posición relativa de las manos derechas del médico y enfermo es la misma que para palpar la arteria cubital. El pulgar de la mano izquierda del primero se sitúa cerca del extremo inferior del músculo deltoides; la mano abarca por detrás del brazo y sus dedos flexionados alcanzan la arteria debajo del borde interno del bíceps o de su tendón o en su contacto íntimo. La mano derecha se usa ordinariamente para elevar y separar un poco el antebrazo del cuerpo. Cuando se palpa la arteria del lado izquierdo, la mano derecha del explorador es utilizada para el examen y la izquierda para sostener el antebrazo del paciente (fig. 3-104).

*h) Arteria temporal.* Delante del trago, región temporal y frontal.

*i) Arteria occipital.* Sobre las protuberancias occipitales, ejerciendo una presión moderada con los dedos; se perciben bien en personas normales.

*j) Arteria carótida.* El médico se sitúa de pie al lado del vaso que se explora. Los dedos de su mano izquierda (para la carótida derecha) se colocan sobre la región cervical media, mientras que el pulgar comprime la arteria contra el cuerpo de las vértebras cervicales (fig. 3-105).

Si es la carótida izquierda la examinada, se palpa con la mano derecha. La palpación debe hacerse con suavidad, por la existencia del seno carotídeo, posible causa, en individuos hipersensibles, de accidentes más o menos graves, como

© MASSON, S.A. Fotocopiar sin autorización es un delito.

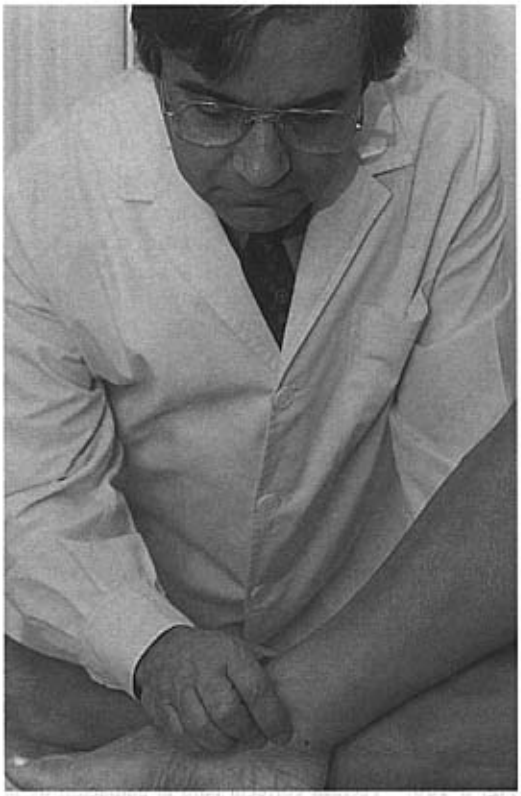

**Fig. 3-101.** Técnica correcta para la palpación de la arteria tibial posterior.

**Fig. 3-103.** Técnica correcta para la palpación de la arteria cubital.

**Fig. 3-104.** Técnica correcta para la palpación de la arteria braquial.

bradicardia, arritmia, síncope (en algún caso mortal y trombosis de la carótida interna; figura 3-105).

Aunque la lesión se limite a un miembro, la pulsatilidad arterial se hará en todas las arterias mencionadas, recogiendo los resultados en un

**Fig. 3-102.** Técnica correcta para la palpación de la arteria radial.

**Fig. 3-105.** Técnica correcta para la palpación de la arteria carótida.

gráfico que orienta con rapidez sobre el estado de la circulación troncular global.

La presencia de un estremecimiento o *thrill* (a veces acompañado de un soplo sistólico) se observa en la oclusión incompleta de los troncos arteriales (desaparece si ésta se transforma en completa), en la comunicación arteriovenosa (relaciona cavidades con tensiones diferentes) y hematomas pulsátiles.

## OSCILOMETRÍA

Es un método muy útil, que sirve:

1. Para poner de manifiesto el *latido arterial* en los casos en que éste es inaccesible a la exploración manual por el grosor y tensión de las masas musculares.
2. Para objetivar en cifras, los *datos de pulsatilidad* obtenidos mediante la palpación de las arterias.

La oscilometría (como la palpación arterial) sólo se aplica a los grandes troncos vasculares (circulación troncular), y no informa sobre la irrigación arteriolocapilar, la más importante para el trofismo de los tejidos, no permitiendo así más que una valoración burda del déficit circulatorio. Una irrigación arterial eficiente (efectuada por los vasos colaterales) es compatible con un índice oscilométrico nulo.

El manguito se coloca de manera sucesiva en el brazo, por encima de la flexura del codo; muslo, por debajo del arco crural, en la base del triángulo de Scarpa; parte baja del muslo, por encima de la rodilla; parte media de la pierna, y encima de los maléolos.

No se puede hablar de índices oscilométricos normales, sino que existe un amplio margen de variación de unas personas a otras y de un aparato a otro. El valor de la oscilometría es, principalmente, comparativo entre porciones simétricas del cuerpo a lo largo de un miembro. Como, en efecto, la amplitud es mayor en las arterias gruesas, tienen un valor de orientación las cifras normales señaladas por Samuels, que se citan en la tabla 3-7.

Mayor valor que las cifras absolutas tiene la comparación del índice oscilométrico del lado enfermo con el del lado sano; las diferencias de más de 70 mm Hg deben considerarse patológicas; lo mismo cabe decir cuando el índice oscilométrico en la pantorrilla (el más importante en el examen del enfermo) desciende hasta valores inferiores a los 15 mm Hg. El índice oscilométrico en el tercio inferior de la pierna es igual, en los sujetos sanos y en decúbito horizontal, a la mitad por lo menos del encontrado a nivel del brazo. Es preciso tener en cuenta que el edema acentuado del miembro inferior puede hacer disminuir la amplitud del índice oscilométrico, en ausencia de todo trastorno arterial.

**Tabla 3-7. Exploración arterial. Índice oscilométrico. Cifras medias normales**

| | |
|---|---|
| Tercio superior del brazo | 4 a 20 mm Hg |
| Codo | 2 a 12 mm Hg |
| Muñeca | 1 a 10 mm Hg |
| Palma de la mano | hasta 2 mm Hg |
| Muslo | 4 a 16 mm Hg |
| Tercio superior pierna | 3 a 12 mm Hg |
| Tobillo | 1 a 10 mm Hg |
| Pie | hasta 2,5 mm Hg |

Cuando existe un obstáculo mecánico (embolia, trombosis) el índice oscilométrico por encima, es normal o incluso aumentado, y por debajo es nulo; si el obstáculo es funcional (arteriospasmo) su disminución es gradual a partir de la raíz del miembro en sentido descendente.

En las obliteraciones crónicas (arteriosclerosis, tromboangitis) un índice oscilométrico de cero es perfectamente compatible con una buena irrigación del miembro, siempre que exista una buena circulación colateral.

*Debemos tener siempre presente que el índice oscilométrico no nos da el estado de la circulación colateral, sino el de la circulación troncular.*

## ■ AUSCULTACIÓN

La auscultación de las arterias para recoger los ruidos o soplos que se pueden formar dentro de ellas es muy útil, pues conduce de manera incruenta al diagnóstico precoz de lesiones obstructivas.

Nos valemos del fonendoscopio, el cual se aplica, ejerciendo una presión moderada, a nivel de los puntos más aptos para cada arteria. La presión excesiva puede dar lugar a la producción mecánica de una estenosis motivo de un soplo yatrógeno; los ruidos pueden recogerse gráficamente (fonoangiografía).

Al auscultar una arteria normal, percibimos un tono sistólico originado por la vibración que produce la entrada de sangre en el vaso, y otro

© MASSON, S.A. Fotocopiar sin autorización es un delito.

diastólico, más débil, que es el tono valvular aórtico propagado.

La aparición de un soplo afirma una lesión estenosante, pero no todas las estenosis incompletas producen soplos; a veces, este soplo se percibe tras ejercicios físicos o después de inhalar nitrito de amilo. La propagación del soplo se hace, principalmente, en sentido distal, y se pueden oír en la arteria poplítea soplos generados en las ilíacas.

El soplo es intermitente y sistólico, en las estenosis arteriales incompletas (rara vez es lo bastante intenso para motivar *thrill*), y desaparece en la oclusión total. Es continuo con refuerzo sistólico y *thrill* en las fístulas arteriovenosas, y continuo con *thrill* en las comunicaciones venovenosas.

Las arterias más aptas para ser auscultadas son la carótida interna, vertebral, subclavia, humeral (por encima del codo), ilíacas y femoral (a nivel inguinal y del conducto de Hunter), poplítea (en la fosa homónima), tibial anterior (en la cara externa del tercio medio de la pierna), tibial posterior (detrás del maléolo interno) y pedia.

La auscultación de la arteria carótida interna es muy útil para prevenir accidentes cerebrales de origen vertebral. La campana del fonendoscopio se aplica sobre el borde anterior del músculo esternocleidomastoideo a la altura de la bifurcación de la carótida con la cabeza extendida y rotada a derecha o izquierda (fig. 3-106). En casos de estenosis (en un 75 % de los casos a nivel de la bifurcación, se percibe un soplo sistólico rudo, rara vez acompañado de frémito palpatorio y que se propaga hacia arriba en dirección al ángulo de la mandíbula; si la oclusión es total, no se percibe ruido alguno por encima de ella; incluso se detienen a su nivel los soplos sistólicos ascendentes originados en el foco aórtico[41].

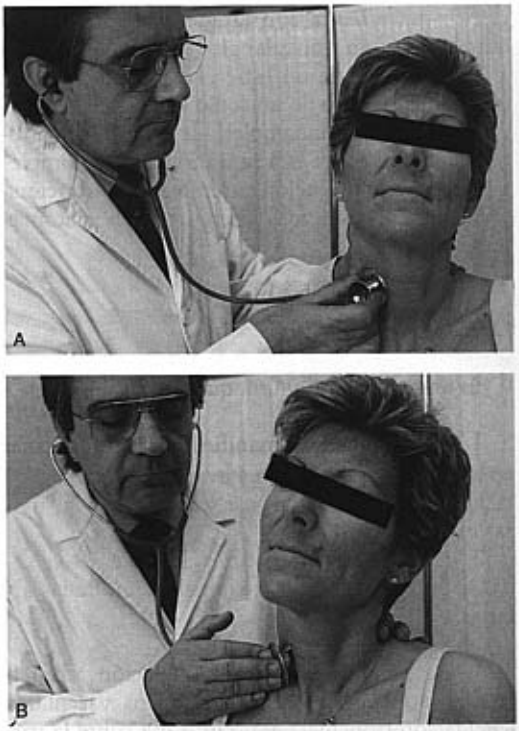


**Fig. 3-106.** Zona auscultatoria de la arteria carótida interna. A) Membrana. B) Campana.

En la oclusión incompleta de la subclavia, el soplo sistólico se percibe en la región supraclavicular y suele aumentar durante la inspiración profunda por compresión de este vaso arterial entre la clavícula y la costilla. En la suboclusión, se aprecia una anomalía tensional conocida como «signo de la zona silenciosa supramínima» (consiste en que, al intentar medir la mínima por auscultación, la desaparición de los ruidos arteriales, en lugar de corresponder a ésta, como sería lo normal, ocurre muchos centímetros de mercurio por encima [fenómeno que también ha sido señalado por Lian y Geismar en la estenosis

[41]Motivos de confusión:

1. Los soplos sistólicos con irradiación cervical motivados a nivel de la arteria subclavia, tronco baquiocefálico aórtico.
2. Los soplos tiroideos, que son cortos, sordos, y se perciben mejor en la línea media sobre la propia glándula y alcanzan ambos lados del cuello.
3. El rumor venoso yugular, que es poco intenso, sistólico y diastólico y desaparece presionando con la campana del estetoscopio.
4. Los soplos fraguados en la estenosis de la arteria vertebral, de características acústicas semejantes y que tienen su lugar de máxima percepción en la fosa supraclavicular, sobre la mitad externa de la clavícula, con irradiación posterior hacia las vértebras cervicales y ascendente a la base del cráneo, detrás de la apófisis mastoides.
5. Los soplos en las anemias graves, por aumento de la velocidad circulatoria; se perciben en ambos lados y en otros troncos arteriales.

Cabe señalar que se pueden percibir soplos sin estenosis en caso de gran tortuosidad del vaso con paredes gruesas y rugosas y en la oclusión total confirmada por probable aumento del flujo sanguíneo, a través de la arteria carótida externa u otros vasos colaterales.

→

aórtica]). Este signo es fácil descubrirlo, si se emplea un brazal unido a un oscilómetro y se auscultan los ruidos arteriales en la humeral. Se puede encontrar, por ejemplo, presión sistólica por auscultación, 15; desaparición de los ruidos, 11; mínima oscilometría, 8. Estos datos se confirman procediendo igual en el otro brazo, donde encontraremos, sistólica (máxima), 17; diastólica (mínima), 8.

La estenosis incompleta de las ilíacas y femorales motiva un soplo sistólico con o sin *thrill*.

En casi todos los casos de dilatación arterial circunscrita (aneurisma) o de colección sanguínea comunicante con la luz de una arteria (hematoma pulsátil), se produce un soplo intermitente isocrono con la sístole cardíaca[42].

La auscultación del bulbo de la vena yugular sobre la clavícula derecha, entre las dos porciones del músculo esternocleidomastoideo, permite percibir en los individuos con eretismo vascular o anémicos, un soplo suave (ruido de peonza, de diábolo), que a veces se alcanza con intensidad menor sobre la yugular externa (ruido de mosca).

Con el nombre de *femoral venous hum* describe Tashima un rumor continuo, como de máquinas, con acentuación diastólica a nivel de la vena femoral. Desaparece comprimiendo ligeramente la porción distal de la vena.

El soplo venoso por reflujo es un signo diagnóstico que permite precisar la existencia de una insuficiencia de la vena safena en enfermos con varices de las extremidades inferiores; para realizar esta exploración es necesario colocar primero al enfermo en decúbito supino, con la extremidad inferior que se ha de explorar en posición elevada; cuando se vacían las venas varicosas, se coloca de nuevo al enfermo en posición ortostática, manteniendo siempre la oclusión de la vena safena; aplicando el fonendoscopio en el punto comprimido y relajando la compresión, cabe auscultar un soplo, provocado por el brusco paso de sangre de la parte superior a la inferior de dicha vena. Dicho soplo puede tener diversas características morfológicas y de frecuencia, según sea la diferencia de presión entre los segmentos situados por encima y por debajo de la estenosis, la capacidad del compartimiento venoso inferior, el estado de la pared vascular y de los tejidos perivasculares.

Un soplo venoso fuerte, incluso con *thrill*, puede percibirse en la región periumbilical en el *síndrome de Cruveilhier-Baumgarten*, en el punto que comunica el sistema venoso visceral con el tegumentario, y que sirve de derivación supletoria de la circulación portal interceptada.

## ■ MÉTODOS COMPLEMENTARIOS

### ULTRASONIDO (EFECTO DOPPLER). ISÓTOPOS RADIACTIVOS

Estos métodos son útiles para diagnosticar:

1. La *circulación arterial* cuando está disminuida de tal forma que la arteria en cuestión todavía tiene un flujo sanguíneo mínimo, que no produce un pulso palpable.
2. La *localización* y el grado aproximados de una estenosis arterial.
3. La *trombosis* de venas grandes profundas en su estadio precoz y más embolígeno.

El *efecto Doppler*, debido a Strandness (1967) y Sigel (1968), se basa en el relativo al cambio de la frecuencia de las ondas sonoras al variar la distancia entre el cuerpo sonoro y el receptor; este fenómeno explica el aumento de tono del silbido de un tren que se acerca y su disminución cuando se aleja, siendo las ondas generadas por un cristal piezoeléctrico (vibra a 5 mHz) y recogidas por otro a una corta distancia.

La respuesta ultrasónica, recogida por un altavoz de auscultación directa o por registros gráficos de diferentes tipos, es el método no invasivo más útil de que disponemos en este momento para evaluar a un enfermo con insuficiencia vascular arterial periférica. En el caso de trombosis venosa, las ondas «A» de Sigel están ausentes.

El empleo de *isótopos* (tan útil para este propósito como para estudiar la corriente sanguínea) precisa de aparatos adecuados para su estudio.

### ANGIOGRAFÍA

La radiografía de los vasos, después de la inyección de una sustancia de contraste *(angiogra-*

[42]Como curiosidad semiológica, citaremos que en la arteria femoral, a nivel inguinal, puede percibirse en la insuficiencia aórtica (y también en el *ductus*, fístulas arteriovenosas e hipertiroidismo, con gran presión diferencial) un doble soplo, y a veces, ejerciendo con la campana del fonendoscopio una presión suave, un ruido seco *(pistol shot sound)* por la distensión brusca de sus paredes a la llegada de la onda del pulso.

© MASSON, S.A. Fotocopiar sin autorización es un delito.

*fía)* es, sin duda, el método que proporciona en el hombre vivo los datos más precisos sobre la naturaleza y extensión de las enfermedades vasculares:

1. *Arteriografía.* Para las arterias (a veces visibles en la radiografía directa si sus paredes están calcificadas) se inyecta en su interior, por punción transcutánea o directa después de denudar el vaso quirúrgicamente, la sustancia de contraste opaca, obteniéndose radiografías en el momento de inyectar los últimos mililitros. Como quiera que interesa que la corriente sea lenta, durante la maniobra se aconseja comprimir ligeramente el vaso por encima del lugar donde se practica la punción.

Aunque la arteriografía proporciona siempre datos de valor, no deja de tener algún riesgo, por lo cual suele limitarse su empleo a los aneurismas arteriales y arteriovenosos y al diagnóstico de las obliteraciones arteriales segmentarias.

La arteriografía normal muestra el curso rectilíneo o sinuoso de las arterias, pero sin irregularidades de calibre y con contornos lisos.

En la arteriosclerosis, se encuentran irregularidades de la luz u obliteración total o parcial del vaso, así como una circulación colateral escasa formada por vasos más bien rectilíneos y angulares.

En la tromboangitis, se encuentra una red arteriolar colateral abundante, fina, flexuosa, junto a obliteraciones tronculares, por lo general múltiples y distales (*signo de Martorell*, de valor patognomónico).

En el tromboembolismo, el líquido se detiene a nivel del obstáculo, cuyo sitio preciso señala. Si el obstáculo es funcional (espasmo), la disminución de la luz arterial es gradual y de bordes lisos, recordando la imagen en punta de lápiz de la acalasia.

En los aneurismas verdaderos, disecantes y falsos y en las fístulas arteriovenosas congénitas, el contraste nos señala la amplitud de la cavidad y el número, tamaño y situación de los vasos que comunican.

2. *Flebografía* o visualización radiográfica del sistema venoso. Puede lograrse por inyección directa del contraste en las venas (flebografía directa), por inyección en la arteria principal de la extremidad afecta (arterioflebografía) y por introducción del contraste en distintos órganos a partir de los cuales se rellena el sistema venoso regional (flebografía indirecta). La flebografía directa, a su vez, puede ser ascendente (la inyección se practica en las venas distales) o retrógrada (técnica de Bauer) si se inyecta en la vena femoral común.

La prueba flebográfica es muy útil para el diagnóstico de las varices (fig. 3-107), puesto que nos indica:

*a)* La *insuficiencia* del cayado de la safena interna cuando se trata de sujetos varicosos obesos, difíciles de explorar.

*b)* El *número, situación y calibre* de las comunicaciones entre los sistemas venosos superficial y profundo.

*c)* El *nivel* en el que las varices dependientes de la vena hipogástrica se vuelven subaponeuróticas.

*d)* Las *secuelas* de las tromboflebitis, no siendo aconsejable en la fase aguda de éstas.

3. *Linfografía.* Tiene la finalidad de demostrar la existencia de trastornos primitivos o secundarios del sistema linfático (fig. 3-108). Se procede como sigue:

*a)* *Inyección subcutánea* de un colorante electivo para los linfáticos (azul violeta, azul de Evans, etc.).

*b)* *Disección y canalización* del linfático coloreado e inyección de contraste ultrafluido a la velo-

**Fig. 3-107.** Flebografía. Importante paquete varicoso del sistema venoso superficial.

**Fig. 3-108.** Linfografía. Enfermedad de Hodgkin.

cidad de 1 ml/min y a una dosis de 10 ml por cada extremidad.

*c)* Radiografías al terminar la inspección y a las 24 h.

Es un método útil para:

*a)* *Reconocer* las adenopatías superficiales y profundas difíciles de palpar.

*b)* *Obtener* una orientación diagnóstica por los datos de la estructura ganglionar (adenitis, hemopatías, metástasis carcinomatosas).

*c)* *Orientar* la terapéutica (quirúrgica, si las adenopatías son circunscritas; fisioterapia, si difusas).

## TONOMETRÍA Y RESISTENCIA CAPILARES

Ya han sido tratadas detalladamente.

## OXIMETRÍA EN LA SANGRE PERIFÉRICA

La determinación del oxígeno en la sangre periférica u oximetría es útil en dos estados diferentes:

1. *Obliteración arterial.* Cuando existe una obliteración arterial, la merma del oxígeno sanguíneo se hace mayor por la isquemia existente en los tejidos, y por ello aumenta la diferencia entre el contenido sanguíneo en oxígeno arterial y venoso.

2. *Comunicación arteriovenosa.* En las fístulas arteriovenosas, el paso directo de sangre arterial a las venas, sin pasar por el filtro capilar, acrece el contenido en oxígeno de la sangre venosa.

Se considera como normal en la sangre de las arterias una saturación entre 93-98 %. En la sangre venosa es muy variable, pero se estima entre 60-85 %.

# ■ SEMIOLOGÍA APLICADA

## SÍNDROMES AORTICOANEURISMÁTICOS

Son distintos según el nivel en que asienta la dilatación circunscrita del vaso. La sífilis es el factor etiológico más frecuente en el aneurisma de la aorta torácica, y la arteriosclerosis para el de la aorta abdominal; en 1936, los aneurismas torácicos eran ocho veces más frecuentes que los abdominales, pero esta relación se ha ido gradualmente invirtiendo con el mayor número de personas de edad avanzada y menor frecuencia de la sífilis; se presentan en una proporción de 4 varones por 1 mujer.

### Aneurismas de la aorta ascendente y del cayado

Aparecen con relativa frecuencia y se comprueban en el 15-30 % de las aortitis sifilíticas graves y extensas. Son frecuentes también en enfermos que presentan estigmas marfanoides. Motivan penosas sensaciones retrosternales de tipo ángor o neuralgiforme (más intensas en ocasión de comidas abundantes, esfuerzos), palpitaciones y fenómenos compresivos como tos seca de timbre metálico, voz bitonal, disnea (por compresión traqueobronquial), hipo (frénico), hidrotórax (vena ácigos), síndrome de Bernard-Horner (simpático), etc.

**Inspección.** Puede revelar una tumoración grande, pulsátil, con expansión sistólica situada en la región parasternal derecha o un abombamiento, costal con ensanchamiento sistólico en

© MASSON, S.A. Fotocopiar sin autorización es un delito.

el II-III espacios intercostales derechos, así como la «pulsación laríngea» de Gardarelli.

**Exploración física.** La del corazón es casi siempre negativa, y se observan rara vez diferencias tensionales o del pulso entre ambos brazos.

**Radiología.** Los aneurismas de la porción ascendente de la aorta se proyectan hacia la derecha; los del cayado se sitúan en la región retrosternal alta. Se traducen por una sombra densa, redondeada, de volumen variable, que forma cuerpo con la aorta, dato éste que debe comprobarse en las oblicuas anteriores derecha e izquierda. A menudo, la imagen radiológica es pulsátil y expansiva.

## Aneurisma de la aorta torácica descendente

Se diagnostica por la presencia de dolores intensos, neuralgiformes, de irradiación intercostal, situados en el 66 % de los casos en el lado izquierdo, debidos a erosión de las vértebras (sólo en las de causa sifilítica) y disminución tensional en las extremidades inferiores, con retardo del pulso femoral respecto al radial.

**Inspección.** Puede advertirse una pulsación o tumoración pulsátil o no, en el espacio interescapulovertebral izquierdo, más patente al inclinarse el enfermo hacia delante.

**Radiología.** En posición frontal, el aneurisma dibuja una gran prominencia circular; en las oblicuas, mejor izquierda, aparece una sombra de contornos irregulares, difusos y pulsátiles al mismo nivel que el espacio retrocardíaco. Suelen ser posibles las erosiones vertebrales. La tomografía pone de relieve la localización y el volumen del saco aneurismático.

## Aneurisma de la aorta abdominal

Es más frecuente que antaño, por el mayor número de personas de edad avanzada. Se manifiesta por:

1. *Dolor.* Se presenta en forma de accesos, casi siempre o exclusivamente tras las comidas y cuando se realizan esfuerzos corporales de cierta consideración. Todo dolor abdominal que se exagera con las comidas, paseos o esfuerzos hace pensar en trastornos vasculares del abdomen. Se acompaña de palidez, náuseas, sensación de angustia (angina abdominal, de Bacelli). Se irradia a ambas ingles o al hipocondrio derecho siguiendo el trayecto de las arterias o plexos ilíacos. La presencia de trastornos de índole vascular en otros lugares de la economía (claudicación intermitente crural, angina de pecho) es un dato que apoya el diagnóstico de aortitis abdominal.

2. La palpación revela la *sensibilidad de la aorta*, e incluso de las arterias ilíacas, a lo largo de todo su trayecto, por periaortitis, y no en un punto (punto celíaco), como ocurre en los neuropatas. El vaso está ensanchado, endurecido (normalmente su sensación es elástica sin placas densas) y fijo o con gran movilidad lateral (normal, o a 1 cm). Se encuentra una masa pulsante y expansiva en la línea media abdominal, inmediatamente por encima del ombligo (evítese la confusión con las pulsaciones aórticas percibidas en sujetos enflaquecidos, neurópatas). La palpación en posición genupectoral es útil; en caso de latido transmitido, éste desaparece, en tanto que persiste si se trata de un aneurisma.

3. Pueden percibirse *soplos vasculares sistólicos.* Existe hipertensión en las tibiales y femorales, en relación con la arteria humeral (puede existir un aumento relativo de 70-100 mm Hg en el miembro inferior). Gráficamente, puede registrarse en la aortitis que el pulso femoral se anticipa al humeral (normalmente, ambos son isócronos), pero se da el fenómeno inverso en el aneurisma. La compresión del saco determina esfuerzo del pulso y desaparición del retardo, por lo menos en las formas con cuello aneurismático estrechado.

4. El examen radiológico con placa directa o previa inyección de contraste (aortografía) nos orienta sobre la presencia de *calcificaciones parietales* y extensión de la lesión.

## Aneurisma disecante de la aorta (hemorragia intraparietal disecante de la aorta)

Se produce por la sangre que penetra entre las túnicas del vaso a través de un desgarro de la íntima. Esta sangre bloquea o estenosa en su avance los vasos o se abre hacia el exterior (en orden de frecuencia decreciente pericardio, pleura izquierda, mediastino, pleura derecha, retroperitoneo, tubo digestivo) o hacia el interior del vaso,

eventualidad feliz. El desgarro de la íntima suele estar a pocos centímetros del anillo valvular, a la salida de la subclavia izquierda o en la aorta descendente.

*Clínica.* Pueden esquematizarse como sigue:

1. *Dolor torácico súbito,* muy intenso, retrosternal o en la base de cuello o espalda. Cambia de localización hasta la parte baja de la espalda y región lumbar, siguiendo el trayecto de la aorta, como si el dolor recorriera la porción de vaso que se diseca.
2. Manifestaciones de *obstrucción de las arterias* que salen de la aorta, así coronarias (infarto de miocardio), carótidas (hemiplejía o trastornos confusionales), radiales (anisosfigmia), renales (anuria), femorales (isquemia e incluso gangrena), etc.
3. *Pedículo vascular* cuya anchura crece en los sucesivos exámenes. Llega a comprimir las estructuras vecinas, con parálisis o paresia del recurrente izquierdo; ingurgitación yugular por hipertensión mediastínica, etc.
4. *Electrocardiograma* normal (salvo si se afectan las coronarias) con presión arterial normal o aumentada.

La muerte sobreviene, aproximadamente, en el 80 % de los casos, ya sea por insuficiencia cardíaca congestiva o por hemorragia aguda por rotura del vaso.

# SÍNDROME ARTERIAL ISQUÉMICO AGUDO Y CRÓNICO

## Síndrome arterial isquémico agudo

Se observa cuando se detiene la corriente sanguínea arterial, ya sea por causa de un obstáculo orgánico (presencia de un émbolo, trombosis, compresión arterial) o funcional (arteriospasmo).

La *clínica* se integra de los siguientes síntomas:

1. *Dolor.*
2. *Frialdad* (la temperatura cutánea depende de la cantidad de sangre que circula por unidad de tiempo).
3. *Palidez* (el color de la piel guarda relación con el contenido en sangre de los capilares).
4. *Anestesia.* Por falta de riego sanguíneo de las terminaciones sensitivas.
5. *Pérdida de la fuerza motriz* (impotencia funcional). Por poca irrigación muscular e, indirectamente, por la isquemia nerviosa.
6. *Desaparición* del pulso periférico y del índice oscilométrico.

*Arteriografía.* Señala la altura donde radica el obstáculo, que puede conducir a la necrosis de los tejidos afectos.

## Síndrome arterial isquémico crónico

Es de observación frecuente. Comienza por claudicación intermitente, a la que siguen el dolor en reposo *(rest-pain)* y los trastornos tróficos que conducen a la necrosis.

Sus causas más frecuentes son la arteriosclerosis y la tromboangitis. La primera es propia de individuos jóvenes, hasta de 16 años de edad (gangrena juvenil). La segunda, de personas añosas (gangrena senil).

Su diagnóstico diferencial en la edad límite de 40-50 años se establece valorando una serie de datos representados en la tabla 3-8.

### *Pruebas diagnósticas*

Para juzgar sobre el grado de la oclusión y cuantía del factor funcional exclusivo o sobreañadido al orgánico lesional existen numerosas pruebas, la mayoría sencillas y al alcance del médico no especializado.

**Prueba ambulatoria (o del tiempo de claudicación).** Consiste en medir el tiempo que tarda en aparecer, en la pantorrilla, el dolor isquémico provocado por la marcha. Muy importante es la rapidez con que se camina, ya que un paso rápido acorta esencialmente el trecho que el paciente puede caminar. Por ello, generalmente se elige un paso por segundo. Como rendimiento normal para una persona sana, hay que exigir, aproximadamente, 500 m en 8-10 min. Si el terreno tiene sólo una pequeña pendiente, caerá la curva del rendimiento con la misma rapidez que en el caso del aumento de la gravedad de la enfermedad.

La característica más importante de la prueba ambulatoria, como también de todas las otras pruebas funcionales con una recarga activa del paciente, es la distancia recorrida entre la aparición de las primeras molestias subjetivas en la pierna enferma y la necesidad imperativa de detenerse; cuanto más corta sea esta distancia, tanto más grave será la enfermedad.

© MASSON, S.A. Fotocopiar sin autorización es un delito.

**Tabla 3-8. Causas más frecuentes del síndrome arterial isquémico crónico**

| Arteriosclerosis | Tromboangitis obliterante |
|---|---|
| El individuo parece envejecido para la edad que tiene. Su cabello es gris. Muestra signos patentes de esclerosis vascular generalizada, con las arterias radial, humeral y temporal duras y flexuosas, y con calcificaciones visibles a los rayos X. Aortitis con esclerosis de las coronarias más o menos patente. Albuminuria y glucosuria frecuentes. Casi constante hipertensión arterial. Es corriente la observación del gerontoxon o arco senil corneal | El individuo parece joven, con el cabello bien pigmentado. Hiperviriles, mujeriegos. Faltan los signos de esclerosis vascular. La presión suele ser baja o normal |
| Extremidades superiores raramente complicadas | Se afectan en un 40% de los casos |
| Puede aparecer en no fumadores | Siempre se trata de grandes fumadores |
| Falta en la historia de episodios de flebitis migratoria. Evolución progresiva | Antecedentes frecuentes de flebitis migratoria en el 30 % de los casos. Evolución a brotes con fases de calma |
| Los trastornos tróficos van precedidos de dolores, a veces acerbos, aunque mínimos si se comparan con los que aquejan a los enfermos tromboangíticos. La obstrucción arterial en estos enfermos crea trombosis de marcha fulminante y, en consecuencia, gangrenas masivas de las extremidades, cosa poco frecuente en la tromboangitis | Los trastornos tróficos producen dolores intensísimos, atroces, como en ninguna otra vasculopatía. En su forma más típica es la gangrena seca de un dedo. Afecta cualquiera de los dedos del pie, aunque raramente el gordo. La gangrena comienza por una placa negra en la punta del dedo o surco ungueal, para avanzar hacia la raíz. El antepié, en contraste con la coloración de las partes esfaceladas, muestra un tinte rosado violáceo y se encuentra infiltrado de edema |
| Lipidemia aumentada, así como a glucemia y tasa de urea | Lipidemia con cifras normales |
| Arteriografía: irregularidades e la luz o obliteración total o parcial del vaso al examen arteriográfico, con circulación colateral escasa y formada por vasos rectilíneos, angulares | Arteriografía: señala una red arteriolar abundante, fina, flexuosa, junto a obliteraciones tronculares múltiples y distales *(signo de Martorell)* |

**Prueba del cambio de posición de Ratschow (o de la isquemia plantar de Buerguer-Samuels).** El paciente se tiende de espaldas y eleva las piernas hasta la vertical, flexionando y extendiendo con rapidez los pies. Generalmente, necesita el apoyo del médico, que da a las pantorrillas un cierto sostén en el sector del tendón de Aquiles.

La persona sana puede mantener esta posición (no muy cómoda) sin dificultades hasta 10 min, realizando, como recarga adicional, movimientos de circunducción con los pies, en la articulación del tarso.

En el enfermo, cabe observar (de acuerdo con la gravedad de la dolencia) ya después de tomar con las piernas una posición vertical, una palidez cérea del pie o de la pantorrilla enferma, o incluso se puede presentar el típico dolor de claudicación, con la misma necesidad imperiosa de interrumpir la prueba, bajando las piernas a la horizontal. Pasados algunos segundos, hasta minutos, desaparecen la palidez y los dolores al dejar las piernas nuevamente en reposo sobre la camilla.

**Prueba de la hiperemia.** Puede combinarse con la prueba del cambio de posición. En vez de dejar las piernas en reposo sobre la camilla al final de la prueba del cambio de posición, el paciente se sienta rápidamente y deja caer las piernas al borde de la cama o camilla de exploración. En la persona sana, se presenta en el lapso de 2-3 s una hiperemia uniforme, junto con una sensación de calor que abarca desde la rodilla hasta la punta de los dedos del pie. Después de alcanzar estos dedos, aumenta todavía algo la hiperemia para desaparecer en el transcurso de algunos minutos.

**Prueba de Moschcowitz.** Se funda en la reacción hiperémica que aparece en una extremidad después de una isquemia por compresión momentánea. Colocado el enfermo en posición horizontal, se eleva el miembro y se aplica una

vendaje elástico muy apretado desde su extremo a su raíz, durante 5 min. Al retirarse la compresión, el miembro tiene una palidez cadavérica, que en sujetos normales se sustituye pronto con un enrojecimiento que se extiende en sentido distal y alcanza los dedos.

Si existe obliteración arterial, esta hiperemia reactiva es muy lenta y puede detenerse a cierto nivel.

**Prueba de Collens-Wilensky.** Las venas superficiales se colapsan al elevar la extremidad, pero al colocarla en posición declive se llenan de nuevo en 10 s en una persona sana. Un plazo de repleción venosa mucho mayor es signo de insuficiencia arterial. Si existen varices, esta prueba carece de valor.

**Prueba de Weese (o de la palpación arterial con sobrecarga).** Primero se palpan las arterias tibial posterior, debajo del maléolo interno, y la arteria dorsal del pie, marcando estos puntos con una pequeña señal de color. En seguida, se hace caminar al paciente hasta el límite de la claudicación (140-160 pasos por minuto). Inmediatamente después, se comprueba mediante una segunda palpación si el pulso tiene la misma fuerza que anteriormente o si ha sido debilitado. El debilitamiento o la completa desaparición del pulso hablan a favor de una alteración de la circulación arterial.

**Prueba de Moser (o de la posición en puntillas).** Se coloca al paciente en una cómoda posición de pie; en seguida deber elevar el cuerpo sobre los dedos de los pies, por lo menos 40 veces dentro de un tiempo de aproximadamente 1 min, levantando los talones del suelo hasta el grado en que le sea posible, para luego (sin permanecer por mayor tiempo de puntillas) bajar nuevamente el talón hasta la posición de pie. Este ejercicio significa para el corazón una sobrecarga esencialmente menor que subir escaleras o la flexión de rodillas; por tanto, esta prueba puede ser ejecutada sin dificultades también por personas sanas de 60-70 años de edad. Se registra el comienzo de las molestias musculares en relación con el número de veces que el paciente ha tomado la posición en puntillas. Esta prueba tiene la ventaja de poder ser realizada en el plazo de 1-2 min. Sin embargo, en los casos de enfermedades vasculares, la palidez cutánea no destaca tanto como en la prueba del cambio de posición.

**Prueba de Allen.** En ocasiones, la oclusión de las arterias radial o cubital por debajo de la muñeca no puede determinarse. A veces, también la pulsatilidad de la cubital es difícil de apreciar. Para ello, se comprime la arteria radial con el pulgar del explorador, mientras el enfermo cierra con fuerza la mano. Al abrirla manteniendo la compresión, la palma de la mano aparece pálida, pero la palidez se cambia rápidamente en el color normal o incluso aparece muy enrojecida si la cubital es permeable. Si está obstruida, la palidez persiste. La misma maniobra puede realizarse comprimiendo la cubital, para investigar la permeabilidad de la arterial radial.

**Pruebas termométricas bajo carga funcional.** Estudian el comportamiento de la temperatura del miembro con estímulos vasodilatadores, vasoconstrictores y por la marcha:

1. *Prueba del esfuerzo* (Singer y Eckelberg). El enfermo realiza una marcha de unos mil pasos. La temperatura cutánea y la diferencia de temperatura entre el dorso del pie y la pantorrilla disminuyen normalmente en forma notable. En las enfermedades arteriales, en cambio, los valores de la temperatura cutánea pueden quedar estacionarios o disminuir, aumentando a su vez la diferencia susodicha.
2. *Prueba del calentamiento reactivo* (Kaindl). Se aplica un lazo a una presión superior a la sistólica, durante 10 min. Al deshacerlo, la temperatura cutánea del miembro empieza a subir pasados 60 seg y alcanza los valores de partida a los 10-15 min como máximo. Si no ocurre esto, significa que existe un obstáculo al flujo arterial; si este fenómeno reactivo se aprecia después de más de 30 min, cabe pensar en una lesión arterial grave.

**Prueba del frío.** La temperatura cutánea baja después de un baño frío de 10 min, de 16 a cerca de 6-9 °C, pero vuelve después de 10-20 min a los valores de partida. En los casos patológicos, el valor de partida es generalmente más bajo; sin embargo, se observa en ellos sobre todo una caída de temperatura mucho más acentuada, que llega a ser inferior a los 20 °C; además, el calentamiento sucesivo se efectúa con bastante retraso y los valores máximos alcanzados son muy inferiores a la normalidad, a tal punto que, después de 50 min, no logran alcanzar todavía el límite de los 25 °C.

© MASSON, S.A. Fotocopiar sin autorización es un delito.

**Pruebas oscilométricas.** En la de Babinske y Heitz, se comparan el índice oscilométrico antes y después de sumergir el miembro enfermo en un baño de agua caliente (40 °C) durante 10 min. Si se trata de un trastorno funcional, las oscilaciones reaparecen, cosa que no ocurre en las obliteraciones orgánicas. No es aplicable cuando la circulación troncular está obliterada.

Tiene la misma finalidad el estudio de la oscilometría después de un esfuerzo. Se mide el índice oscilométrico de la pantorrilla en el paciente en reposo y después de unos minutos de marcha. Normalmente, hay aumento del índice y, en caso de isquemia por espasmo o trombosis, disminución. Durante el curso de la prueba y en caso de arteritis, pueden aparecer calambres del tipo de la claudicación intermitente.

Todo este conjunto de pruebas y otras muchas indicadas con igual finalidad tienen un valor relativo. En general, una exploración clínica cuidadosa y el empleo del oscilómetro, el sistema Doppler y la arteriografía permiten con relativa facilidad el diagnóstico de una obliteración arterial, el de su naturaleza y el de su localización.

## Síndrome de Takayasu

Como modalidad interesante del síndrome isquémico crónico, citamos este síndrome, constituido por obliteración de los troncos supraaórticos y la trombosis de la bifurcación aortoilíaca.

Clínicamente, está representado por:

1. *Imposibilidad* de una erección estable, pues el caudal sanguíneo es insuficiente para llenar los cuerpos cavernosos y por este motivo aparece impotencia sexual.
2. *Fatigabilidad* externa de los dos miembros inferiores más que una verdadera claudicación intermitente.
3. *Atrofia* global de los dos miembros inferiores, poco llamativa en ocasiones debido a que, por producirse a la vez en ambos, falta la posibilidad de comparación.
4. *Ausencia* de trastornos tróficos durante largo tiempo.
5. *Palidez* extrema de las piernas, incluso del pie, que se exagera notablemente al levantar las extremidades.
6. *Ausencia* de oscilometría y pulso periférico en las pedias, tibiales posteriores, poplítea y femorales. La tensión arterial en el brazo es normal o ligeramente elevada. En el período terminal, aparece la gangrena de los dedos y escaras en todos los puntos de presión; los muñones, en caso de tener que amputar, cicatrizan mal y no evitan la muerte del enfermo.

## VARICES

Las varices o flebectasias son dilataciones difusas de las venas; resultan muy frecuentes en las piernas por el ortostatismo. La mayoría (85-90 %) son idiopáticas y dependientes de una insuficiencia valvular congénita (el factor familiar se encuentra en el 60-65 % de los casos) y posflebíticas compensadoras de la obliteración inflamatoria del sistema venoso profundo.

Son excepcionales las varices debidas a fístula arteriovenosa o a ligadura o aplasia del sistema venoso profundo[43].

---

[43]Las venas superficiales de las piernas (únicas que se vuelven varicosas) forman dos sistemas principales, el de la safena interna y el de la safena externa.

La safena interna nace en la vena dorsal interna del pie, pasa por delante del maléolo interno, remonta la cara interna de la pierna, rodilla y muslo para ir a desembocar, a nivel del pliegue inguinal, en la vena femoral, formando un arco, denominado «cayado de la safena interna».

La safena externa nace en la vena dorsal externa del pie, remonta por detrás del maléolo externo, sigue por la cara externa y posterior de la pierna y va a desembocar en la vena poplítea a nivel del rombo poplíteo.

Estos dos sistemas superficiales comunican entre sí y con las venas del sistema profundo (poplítea, femoral).

En la cara posterior de la pierna existen unas venas superficiales, capaces de volverse varicosas, cuya sangre es recogida por las ramas extrapélvicas de la vena hipogástrica, isquiáticas y glúteas, que acompañan sus arterias respectivas.

Las *varices idiopáticas* pueden ser por insuficiencia:

1. Del cayado de la safena interna (85 %).
2. Del cayado de la safena externa (15-20 %).
3. De las comunicantes propiamente dichas (son más frecuentes a nivel de la rodilla y tercio superior de la pierna).
4. De las ramas extrapélvicas de la vena hipogástrica. Con frecuencia, se dan insuficiencias mixtas (cayado de ambas safenas, safena interna y una comunicante propiamente dicha).

En los pacientes con insuficiencia valvular de la safena interna, la presión venosa en el tobillo alcanza un promedio de 8,5 mm Hg en posición supina, 52 mm Hg en posición sentada y 81 mm Hg en posición erecta. En condiciones normales, la presión venosa disminuye notablemente al caminar, debido a la acción muscular, pero si las válvulas son insuficientes no se observa este efecto. En consecuencia, la sangre venosa se acumula en la periferia, a lo que sigue estasis venosa y edema.

La mayor incidencia en la mujer se debe, además del efecto del embarazo, al aumento de la distensibilidad venosa por acción hormonal, a la congestión pélvica repetida durante la menstruación y al menor sostén de los tejidos blandos.

El paciente (habitualmente del sexo femenino) acude al médico por razones de estética cuando las varices son indolentes, o por experimentar sensaciones de fatiga y pesadez, calambres, prurito y ardor con subedema o sin éste, que empeoran con el ortostatismo prolongado y mejoran en decúbito, sobre todo elevando la extremidad, y en tiempo frío (al revés de las enfermedades arteriales) a causa de la vasoconstricción venosa. Es frecuente que la aparición de las varices ocurra en el curso de un embarazo.

Deben examinarse las piernas y la parte baja del abdomen con el enfermo en posición de pie, la cual incrementa la turgencia de las venas; la circulación venosa complementaria abdominal y suprapúbica (esta última a veces oculta por el vello y grasa) significa oclusión inflamatoria de las ilíacas.

Las varices se presentan, aunque de manera muy desigual, en ambas piernas, con aspectos bastante distintos, así cilíndricas, serpiginosas, saculares, variculas.

Las que obedecen a insuficiencia de la vena safena interna se encuentran en la cara interna de la pierna, rodilla y muslo, y las correspondientes a la safena externa, en la cara externa y posterior de la pierna. Poco a poco, las dilataciones venosas aumentan; las varices, primero circunscritas a la pierna, se extienden al muslo; finalmente aparecen los trastornos cutáneos, como edema, dermatitis, pigmentaciones, úlceras[44].

## MANIOBRAS O TÉCNICAS DE EXPLORACIÓN

Las maniobras que se emplean en la exploración del sujeto varicoso son, fundamentalmente, las siguientes.

### Insuficiencias del cayado de la safena interna

1. *Prueba de Trendelenburg.* Consiste en vaciar el sistema venoso superficial, por elevación de la extremidad afecta, por encima de la horizontal, y colocar en este momento un lazo compresor a nivel del cayado de la safena interna (fig. 3-109 A).

Invitamos al enfermo a que se ponga de pie y notamos las dilataciones varicosas, colapsadas, reducidas de tamaño y depresibles, es decir, sin hipertensión venosa (fig. 3-109 B).

Al retirar la compresión, dejamos libre la comunicante insuficiente, llenándose las varices por una oleada retrógrada que desciende desde el cayado, como puede percibirse a veces por simple inspección y siempre por palpación, colocando nuestros dedos sobre una dilatación varicosa de la pierna o muslo fácilmente accesible; notaremos el estremecimiento de la columna sanguínea que desciende y al mismo tiempo aumenta rápidamente la turgencia y el volumen de las varicosidades antes colapsadas (fig. 3-109 C). Es el Trendelenburg positivo, en contraposición al negativo, que se obtiene cuando al comprimir el pliegue inguinal no se colapsan las varices por ser debidas a otra comunicante insuficiente.

Al aplicar un fonendoscopio sobre las dilataciones venosas al practicar esta prueba, se registran los siguientes datos:

*a) Varices esenciales poco voluminosas,* no se oye soplo.

*b) Varices esenciales voluminosas,* soplo poco intenso y muy breve.

*c) Varices voluminosas por fístulas arteriovenosas,* soplo muy intenso, duradero y a veces con *thrill,* nunca intermitente.

*d) Varices posflebíticas,* no hay soplos.

2. *Prueba* (o signo) *de Schwartz.* Una de las manos del observador se aplica sobre la piel del pliegue inguinal, a 2 cm por dentro del latido femoral y a 2 cm por fuera del tendón del músculo aductor mediano, que forma el borde interno del triángulo de Scarpa y se encuentra fácilmente por palpación. Por fuera de este resalte tendinoso se halla una depresión que corresponde al triángulo antedicho y en ella se aloja la safena interna antes de su desembocadura. Se aplican, pues, con bastante presión, dos o tres dedos de la mano superior sobre la desembocadura de la safena, mientras con los dedos de la otra mano se percu-

[44]La hipertensión venosa da lugar a un aumento progresivo de la permeabilidad capilar y permite el paso de eritrocitos y proteínas a los espacios hísticos. La destrucción de eritrocitos se acompaña de liberación de hemosiderina, que causa una pigmentación típica de la piel. El plasma extravasado se coagula y provoca induración, seguida de proliferación de fibroblastos. Los linfocitos también son afectados, debido a que la coagulación de los líquidos hísticos provoca estasis linfática. Estas regiones afectadas de estasis venosa y linfática son extremadamente susceptibles de infecciones bacterianas y micóticas. Los traumatismos, aun los leves, pueden precipitar una úlcera crónica, que se observa, generalmente, en el tercio inferior de la pierna o a la altura de los maléolos. Casi invariablemente, la úlcera aparece directamente sobre una vena.

© MASSON, S.A. Fotocopiar sin autorización es un delito.

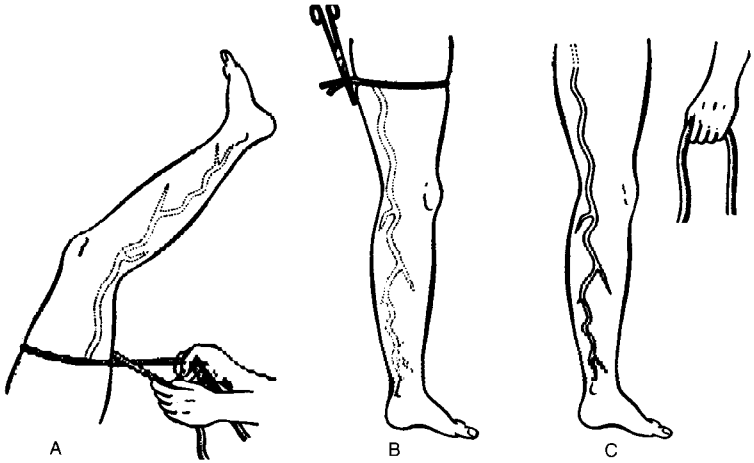


**Fig. 3-109.** Prueba de Trendelenburg. A) Elevación de la extremidad por encima de la horizontal para colapsar las varices y colocación del lazo compresor a nivel del cayado de la safena interna. B) Manteniendo la compresión invitamos al enfermo a que se ponga de pie; continúa el colapso de las varices. C) Al retirar el lazo compresor, súbitamente se distienden las dilataciones varicosas por una oleada retrógrada que desciende del cayado insuficiente.

te sobre una variz visible o simplemente palpable de la pierna, colocada, a ser posible, sobre un plano óseo resistente. Al pasar la safena interna por encima del cóndilo interno del fémur, se cumple precisamente esta condición. Al percutir la safena, se provocan una serie de sacudidas en el contenido venoso, que se traducen en oleadas, transmitidas en ambas direcciones, por la dilatación e insuficiencia valvulares y, sobre todo, por la falta de tono de la pared venosa. Las oleadas ascendentes producen, al llegar al cayado, una sensación de expansión análoga al latido arterial o a la onda que se motiva al percutir la pared abdominal en un enfermo con ascitis (fig. 3-110).

Con las pruebas de Trendelenburg y de Schwartz se demuestran casi todas las insuficiencias del cayado de la safena interna; en la duda, se recurre a la prueba flebográfica, de valor decisivo.

## Insuficiencia del cayado de la safena externa

Se evidencia con las pruebas citadas anteriormente, pero realizadas, como es lógico, a niveles distintos:

1. *Prueba de Trendelenburg.* Se localiza primero el cayado con la prueba de Schwartz. Se comprime con los dedos de una mano, después de vaciar las varices por elevación de la extremidad, mientras con la otra mano comprobamos su colapso, al ponerse el enfermo de pie. Si, verificada en esta forma la prueba, el colapso es completo, podemos dar por descontado que la única comunicante insuficiente es el cayado de la safena externa.

2. *Prueba de Schwartz.* Se percute en una raíz visible de la pantorrilla y se coloca la mano superior en el centro del rombo poplíteo. Si el cayado de la safena externa es insuficiente, se percibe la oleada o pulsación cada vez que percutimos, igual que en el cayado de la safena interna. Se facilita la maniobra flexionando ligeramente la pierna para relajar la aponeurosis poplítea y permitir así que se perciba mejor la onda venosa (fig. 3-111).

Con la asociación de estas dos pruebas fundamentales, se diagnostican casi todas las insuficiencias del cayado de la safena externa sin necesidad de tener que recurrir a la práctica de una flebografía.

## Insuficiencia de las comunicantes

Pratt ideó la siguiente prueba:

Se mantiene la pierna elevada y se vacía de sangre; se aplica un vendaje desde los dedos a la ingle y se coloca por encima un torniquete que liga temporalmente el cayado de la safena inter-

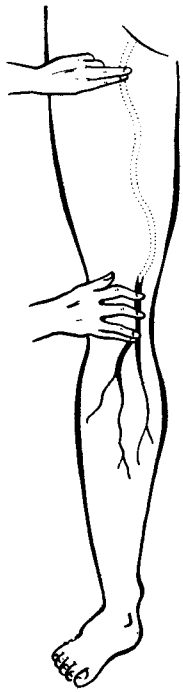

**Fig. 3-110.** Prueba o signo de Schwartz. Aplicación al cayado de la safena interna. Dos o tres dedos de la mano superior se aplican con energía sobre el triángulo de Scarpa por dentro del latido femoral y por fuera del tendón del aductor mediano, como puntos de referencia. Los dedos de la mano inferior percuten una variz visible o palpable sobre el plano óseo que forma el cóndilo interno femoral.

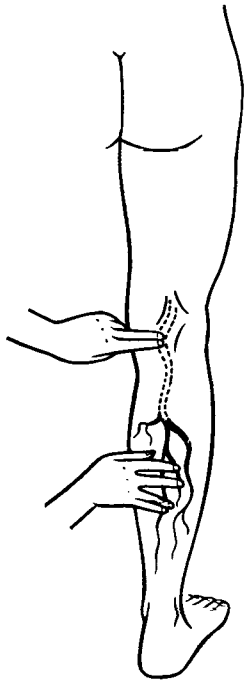

**Fig. 3-111.** Prueba o signo de Schwartz. Aplicación al cayado de la safena externa. Dos o tres dedos de la mano superior se aplican sobre el centro geométrico del rombo poplíteo. Los dedos de la mano inferior percuten una variz visible o palpable de la pantorrilla para provocar la oleada. Siendo el cayado subaponeurótico, se logra su palpación haciendo flexionar un poco la pierna afectada apoyándose en la sana, a fin de relajar la aponeurosis.

na e impide el reflujo de sangre. El enfermo se coloca de pie y se le retira la venda de arriba abajo (sin retirar el torniquete); cuando aparece en algún lugar una dilatación varicosa que desaparece al comprimirla, es señal indudable de que en aquel sitio existe una comunicante insuficiente.

## Insuficiencias de las ramas extrapélvicas de la vena hipogástrica

Es de mucha utilidad la prueba de Schwartz practicada de manera que la mano superior, que palpa y percibe la onda, vaya siguiendo el trayecto indicado por las varices.

Se debe advertir que la onda se pierde a nivel del pliegue glúteo o a un nivel ya más inferior, que es, precisamente, donde la vena se vuelve subaponeurótica para ir a desembocar a la hipogástrica, después de recorrer un largo trayecto intramuscular e intrapélvico.

## TROMBOFLEBITIS. FLEBOTROMBOSIS

Con estos términos, debidos a Ochsner y De Bakey, se designan las trombosis venosas consecutivas a la inflamación de la pared venosa (flebitis) y las debidas a la coagulación intravascular de la sangre por retardo circulatorio, alteraciones hemáticas sin alteración parietal o ambas cosas. Aunque no exista una limitación franca entre los dos procesos, obedecen a causas distintas y son también diferentes en el aspecto clínico, como se esquematiza en la tabla 3-9.

© MASSON, S.A. Fotocopiar sin autorización es un delito.

**Tabla 3-9. Características de la flebotrombosis y la tromboflebitis**

| | Flebotrombosis | Tromboflebitis |
|---|---|---|
| Etiología | Estasis y alteraciones sanguíneas | Inflamación de la pared venosa |
| Coagulación intravascular | Primaria | Secundaria a flebitis |
| Estructura del trombo | Rojo | Blanco o mixto |
| Localización más frecuente | Pierna o pie | Muslo o pelvis |
| Sintomatología | Escasa o nula | Aparatosa (fiebre, dolor, edema, etc.) |
| Embolia pulmonar | Frecuente | Rara |
| Secuelas | Rara vez | Frecuentes |

De Martorell.

## Tromboflebitis superficial

Se observa en los miembros superiores, a consecuencia de inyecciones intravenosas, y en los inferiores por contusiones, permanencia excesiva en cama, varices (varicoflebitis o varicotrombosis con coagulación de sangre en su interior); otras veces, en la variedad llamada «migratoria» constituyen el primer episodio de la tromboangitis o de una neoplasia maligna profunda.

Los troncos venosos aparecen dolorosos e indurados, con edema circunscrito a su alrededor de características inflamatorias.

Las *tromboflebitis de las venas de la pantorrilla* (tibiales, peroneas, musculares, comunicantes) pueden manifestarse por un dolor agudo y súbito en ocasión de un esfuerzo (signo de la pedrada, de Martorell), o por dolor y molestias espontáneas o durante la marcha o al subir escaleras. Por la gran riqueza anastomótica venosa de la región, las manifestaciones de estasis circulatoria son escasas o nulas, aunque a veces se puede presentar un discreto edema maleolar y también una ligera cianosis. Ceden con el reposo en cama, para reaparecer al levantarse.

El aumento de volumen y consistencia de la pantorrilla (dato de gran valor) se evidencia con los siguientes signos:

1. *Signo de Homans.* Consiste en dolor localizado en la pantorrilla o en el tendón de Aquiles, provocado por la flexión dorsal del pie, hallándose la pierna en extensión.
2. *Signo de Olow.* Dolor provocado al presionar los músculos de la pantorrilla contra el plano óseo.
3. *Signo de Pratt.* Turgencia de pequeñas venas pretibiales en los dos tercios superiores de la pierna flebítica («venas centinelas»).
4. *Signo de Peabody.* Se basa en la presencia de un espasmo de poca intensidad en los músculos de la pantorrilla. El examinador se coloca a los pies de la cama o camilla de exploración, apoya el pulgar sobre la cara plantar de los extremos distales del II metatarsiano de cada pie y ejerce presión suficiente para elevar las piernas unos 50 cm del lecho, manteniendo ambos maléolos internos al mismo nivel; el espasmo se nota observando el grado de flexión del pie del lado afecto. La prueba no es fidedigna cuando el trastorno es bilateral.
5. *Signo de Loewenberg.* Se busca con el esfigmomanómetro. Se coloca el manguito neumático alrededor de la pantorrilla (o del muslo) y se distiende lentamente; la distensión del manguito debe hacerse en 10-15 seg. Normalmente, los pacientes no sienten molestias por debajo de 180 mm Hg sobre la pantorrilla o el muslo. Cuando hay flebitis, el paciente se queja de intenso dolor con una presión considerablemente inferior a la normal. En este momento se desinfla inmediatamente el manguito y se repite la prueba en la otra pantorrilla.

Si existen dudas acerca de la interpretación del dolor por el paciente, sólo se necesita repetir la prueba en el brazo. La mayor parte de los pacientes toleran sin molestia, 250 mm Hg en el brazo.

Se considera positiva la prueba cuando hay una evidente respuesta dolorosa en cualquier punto entre 60-150 mm Hg. Puede repetirse la prueba de aclaración, y el punto extremo debe estar a menos de 10 mm Hg de la lectura anterior. La molestia se registra siempre en el segmento de extremidad cubierto por el manguito neumático. El paciente suele decir al examinador que el manguito estaba más apretado en la localización fuertemente positiva que en la misma posición en la otra pierna, aunque la presión puede haber sido 100 mm Hg más baja.

## Tromboflebitis femoroilíaca

Es muy frecuente por motivos hemodinámicos. Se manifiesta por dolor, que empieza en la ingle; edema caliente, primero limitado a la raíz del miembro y que sólo más tarde se propaga al resto de la extremidad; engrosamiento doloroso de las venas femoral e ilíaca, sin dolor; nivel de la poplítea.

Conduce al cuadro de la flegmasía *alba dolens* o de la tromboflebitis gangrenante, en casos de excepcional gravedad.

Deja como secuela, con bastante frecuencia, dilataciones venosas varicosas (varices posflebíticas), que pueden residir en la parte baja de la pared abdominal, muslo o pierna, con una misión de suplencia frente a las venas profundas obliteradas, como se confirma con la prueba de Perthes (consistente en colocar un lazo compresivo a nivel del cayado de la safena interna, si la vena femoral está obliterada, al deambular el paciente aumenta la turgencia de las varices, motivo de una sensación dolorosa).

## Flebotrombosis

Las trombosis venosas espontáneas aparecen en personas en apariencia sanas (trombosis primarias o idiopáticas), y es, a veces, su primer signo una embolia mortal; el émbolo puede proceder del sistema venoso profundo de la pierna o del sector femoroilíaco[45].

En la trombosis profunda de la pierna, el enfermo acude al médico por:

1. *Dolor en la pantorrilla,* que aumenta con la marcha, sobre todo al subir escaleras, y al toser, y disminuye con el reposo en la cama.
2. *Aumento* de volumen y consistencia de la pantorrilla[46].
3. Ligera *tonalidad cianótica* y mayor turgencia de las venas pretibiales (signo de Pratt) en los tercios inferiores de las piernas si se examina al enfermo en la posición erguida.
4. En *posición horizontal,* son positivos los signos de Homans, Olow, Peabody y Loewenberg.
5. Si la *trombosis* ha alcanzado la vena poplítea, la presión directa sobre ésta, despierta dolor. A nivel del muslo, no se halla nada de anormal, salvo si la trombosis asciende y adquiere las características de la clásica flegmasía *alba dolens*[47].

*Clínica.* La trombosis venosa espontánea del sector femoroilíaco motiva:

1. *Dolor espontáneo* a nivel de la ingle (a veces recuerda el propio de la ciática) y provocado por la presión sobre los vasos femorales.
2. *La raíz del muslo está engrosada,* con aumento de la temperatura local y red venosa cutánea visible. En el resto de la pierna no hay edema, la pantorrilla es flácida y tanto la presión sobre ella como sus movimientos no son dolorosos.

Si la trombosis progresa en sentido descendente el cuadro clínico cambia y adquiere las características de la llamada flegmasía *alba dolens.*

---

[45]Gsell y Matis han demostrado que en el 75 % de los casos de embolia pulmonar con desenlace fatal, no fue descubierta la trombosis original de las venas de las extremidades inferiores.

[46]Este edema puede alterar la forma de la extremidad inferior. No obstante, en los estadios precoces de la trombosis venosa, capaces ya de desencadenar una embolia, es frecuente que dicho edema quede restringido al espacio perivascular. Puede reconocerse fácilmente en las venas superficiales; sin embargo, las venas profundas se hallan incluidas con los músculos en vainas aponeuróticas tensas, con lo que el edema no será perceptible. No obstante, ejerce presión sobre ellas y la tensión así desarrollada es palpable.

[47]Haid ha sistematizado el estudio de las trombosis venosas de las piernas en su estadio inicial: «Primero se comprobará el estado de turgencia de los tejidos a nivel de la pantorrilla. A ser posible, el paciente se hallará relajado, en decúbito o sentado. Al alzar la pantorrilla con la mano plana, se tiene la impresión de que, en comparación con la extremidad sana, aquélla es más turgente y pesada. Este dato exploratorio se observa ya en las fases iniciales de la trombosis venosa (fig. 3-112).

Si se palpa atentamente y con suavidad la pierna desde la rodilla hasta los maléolos, con los dedos aplicados en extensión, ejerciendo presión con ellos sobre la pantorrilla, puede precisarse (según que exista preestasis, estasis o trombosis venosa) una resistencia aumentada en la profundidad de los tejidos. Su intensidad se extiende desde el estado de turgencia elástico y blando, hasta el de tensión acentuada de las fascias musculares.

En general, el paciente experimenta en las localizaciones preferentes (en la pierna, inmediatamente por debajo de la pantorrilla) dolores a la presión, con frecuencia muy intensos y pertinaces.

Las masas musculares estáticamente afectadas y la parte interna de los músculos de la pantorrilla, también serán exploradas de forma similar. Si aumenta la rigidez muscular hasta la miositis, en particular en los pacientes que guardan cama, se cernirá la amenaza de una inminente trombosis venosa aguda. En el muslo se palpará, asimismo, a lo largo de su superficie interna, la calidad de la turgencia de las capas hísticas profundas y el tono de la musculatura correspondiente.

Al objeto de completar el diagnóstico, se investigará el grado de la insuficiencia estática y el estado de las estructuras ligamentosas articulares».

© MASSON, S.A. Fotocopiar sin autorización es un delito

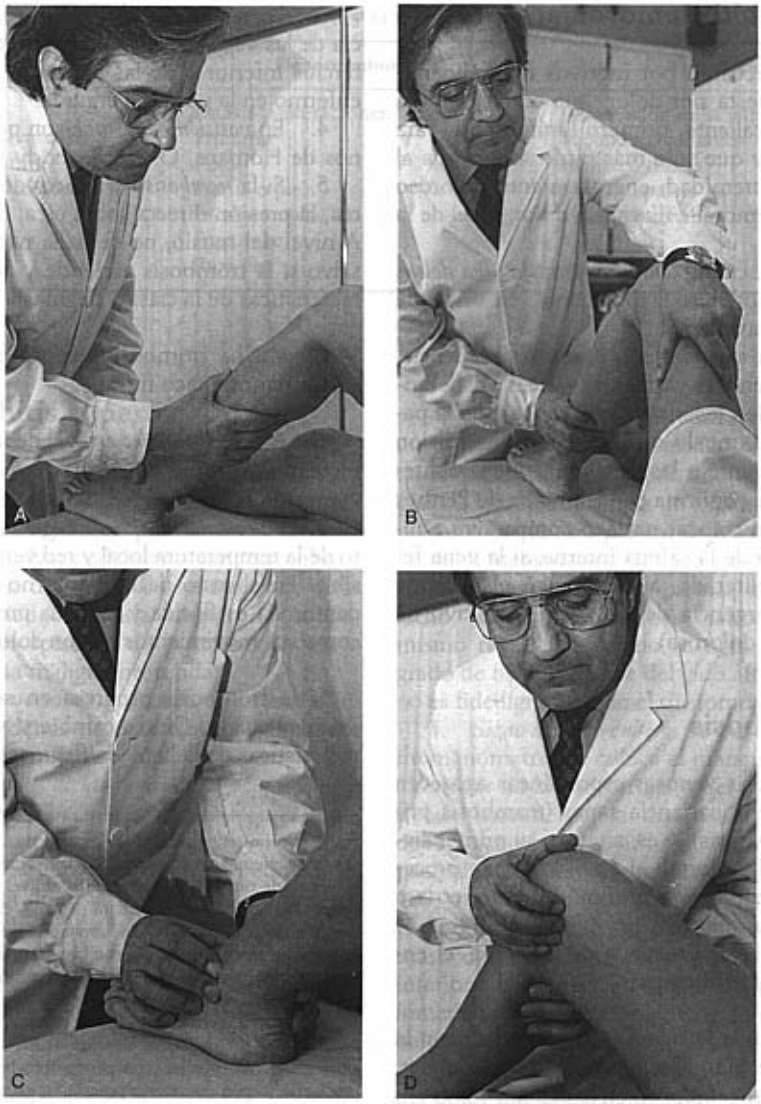


**Fig. 3-112.** A) Exploración del estado de turgencia de los tejidos en la pantorrilla. B) Exploración de la turgencia hística y del tono muscular en el muslo. C-D) Localización de los ligamentos en la articulación tibioperoneotarsiana y en la articulación de la rodilla.

## Síndrome de la vena cava superior

La obstrucción de esta vena es frecuente en los síndromes mediastínicos tumorales (60-80 %) o inflamatorios crónicos (10-20 %) y aneurisma aórtico (10 %).

Las mediastinitis fibrosas localizadas, consecutivas a una adenopatía tuberculosa la mayoría de las veces tienen predilección por la zona que corresponde al ángulo ácigos-cava y engloban la desembocadura de la ácigos.

Su diagnóstico descansa sobre una tríada clásica, cuyos tres elementos sólo se encuentran presentes en un 30 % de los casos y que son edema en esclavina (a veces, más limitado o reducido a abotargamiento de la cara y cuello o de las regiones supraclaviculares), cianosis (de la cara, cuello y miembros superiores, o limitada a

labios y extremidades digitales) y circulación colateral (más o menos importante, con turgencia de las venas yugulares). A esta tríada, a veces incompleta, se añaden otros síntomas, como tos, ronquera, disnea centrógena por retardo de la circulación cerebral, dolores torácicos retrosternales, cefalea, somnolencia, vértigos, zumbidos de oído.

La obnubilación y pérdida de conciencia en forma de crisis han sido señaladas cuando el enfermo mantiene un rato su cabeza agachada hacia el suelo en la posición adoptada por los trabajadores del campo al cavar la tierra (signo del azadón), que se explica por el aumento brusco de la estasis venosa cerebral.

La *presión venosa* está elevada en el territorio de la vena cava superior (es normal en la cava inferior) y aumenta, paradójicamente, en la inspiración.

La *flebografía* de la cava superior (y la angioneumografía), confirman el diagnóstico y orientan sobre su causa (compresión, trombosis, aneurisma del cayado aórtico), topografía (en relación con la desembocadura de la vena ácigos) e importancia de las derivaciones venosas.

Esquemáticamente, se admite que, cuando la obstrucción se encuentra a nivel de la ácigos, las venas superficiales están muy desarrolladas y el retorno se efectúa por las venas laterotorácicas y epigástricas hacia la vena cava inferior; si el obstáculo se halla situado por debajo de las venas ácigos, el curso sigue por ellas (donde la sangre circula en sentido inverso), intercostales y toracoabdominales profundas hacia la vena cava inferior; cuando la obstrucción radica por encima de la vena ácigos, el retorno se hace por el tronco braquiocefálico, mamarias internas y vertebrales hacia las intercostales y ácigos hacia la cava inferior.

## Trombosis de la vena cava inferior

Puede ser autóctona como complicación de otro proceso (tifoidea, apendicectomía, puerperio, etc.) o propagada a partir de una trombosis femoroilíaca uni o bilateral de marcha ascendente; en este último caso, a los síntomas propios de éstas se suman los que revelan la obstrucción secundaria de la cava, y que son el edema de la pared abdominal, genitales externos (escroto o vulva); los trastornos de la micción, defecación, erección, tránsito intestinal y el desarrollo de una circulación complementaria abdominotorácica; las venas arrancan de la ingle y siguen un trayecto ascendente y divergente hacia la pared torácica, en la que poco a poco pierden su relieve y desaparecen; su prominencia mengua en decúbito y aumenta con los esfuerzos.

**Tabla 3-10. Diagnóstico diferencial entre tromboflebitis y linfangitis**

| | Tromboflebitis | | Linfangitis | |
|---|---|---|---|---|
| **Síntomas** | **Superficial** | **Profunda** | **Reticular** | **Troncular** |
| Antecedente más frecuente | Inyección intravenosa en el brazo<br>Varices en la pierna | Proceso trombógeno (operación, tifoidea, puerperio, etc.) | Infección superficial.<br>Úlcera crónica<br>Epidermofitosis | Herida o infección superficial |
| Fiebre inicial | Alrededor 37,5 °C | Alrededor de 38 °C | Hasta 40 °C | Entre 37,5 y 40 °C |
| Escalofrío | Falta | Falta | Presente | Falta o presente |
| Dolor | Localizado en el trayecto de la vena superficial | Localizado en el trayecto de la vena profunda | Localizado en la piel. Difuso | Poco acentuado |
| Edema difuso | Falta | Presente | Presente | Falta |
| Rubicundez | Falta o localizada en el trayecto venoso | Falta | Presente. Extendida en superficie | Lineal |
| Adenitis | Falta | Falta | Presente | Presente |
| Cordón duro palpable | Presente | Falta | Falta | Falta |
| Recidiva en el mismo sitio | Posible si hay varices | Rara vez | Frecuente | Falta |

De Martorell.

© MASSON, S.A. Fotocopiar sin autorización es un delito.

La flebografía permite seguir su trayecto y comprobar su desagüe en las venas tributarias de la cava superior, en la forma autóctona (no propagada), antes del edema de las piernas (por trombosis descendente a ilíacas y femorales) y de la circulación complementaria pueden aparecer dolor lumbar o de las ingles (a veces irradiado a las piernas) y síntomas generales (fiebre, malestar general, leucocitosis con neutrofilia, aumento de la velocidad de sedimentación globular que inducen a pensar en nefritis, tifoidea, reumatismo, etc.).

Un signo clínico que merece atención es la contractura de los muslos en flexión por propagación de la celulitis perivascular a la capa celulograsosa subaponeurótica del múculo psoas, que a su vez se inflama.

La trombosis de la cava inferior puede acompañarse de metrorragias, melena y hepatomegalia con ictericia y síndrome de hipertensión portal (ascitis, esplenomegalia, hematemesis) si el trombo alcanza el sector suprahepático.

## PROCESOS LINFÁTICOS

Pueden ser inflamatorios (linfangitis aguda) o por estasis mecánica.

Los primeros adoptan los tipos reticular superficial, troncular superficial y troncular profundo, que discurren por el tejido celular que rodea los grandes vasos. Con facilidad son causa de una celutitis perivascular o de una tromboflebitis (tabla 3-10).

Entre los de índole mecanicoectásica, citaremos los linfedemas congénito, congénito-familiar (trofoedema de Meige, enfermedad de Milroy-None), esencial o idiopático, y los secundarios a tuberculosis, neoplasias, posflebitis, poslinfangitis y posradioterapia.

Las *linfangiectasias o varices linfáticas* (congénitas o adquiridas) son raras; aparecen como cordones aislados con contenido transparente, o como paquetes cirsoideos en la vecindad de los ganglios linfáticos.

# 4

# Gastroenterología. Hepatología

## ■ INTERROGATORIO

### FILIACIÓN Y ANTECEDENTES INDIVIDUALES

**Edad.** Aunque la experiencia de los clínicos confirma que en la infancia o juventud predominan los procesos inflamatorios, y que la neoplasia tiene mayor incidencia en los adultos o ancianos, no es menos cierto que esta regla tiene tantas excepciones que sólo con cautela puede ser adoptada por el práctico. Se han visto neoplasias del estómago, hígado e intestino en sujetos de menos de 15 años y procesos inflamatorios hepáticos, intestinales y úlceras gastroduodenales en ancianos.

**Sexo.** Ejerce una influencia evidente. En el masculino, abundan las neoplasias del labio y lengua (excepcionales en mujeres que no fuman), esófago y estómago; las gastritis; la úlcera gástrica o duodenal; la ictericia obstructiva intrahepática, y la enfermedad de Crohn. En las mujeres, son más frecuentes la litiasis biliar, la neoplasia biliar primaria, la ictericia obstructiva extrahepática, las dispepsias distónicas, las ptosis viscerales, el estreñimiento habitual, etc.

**Grupo étnico.** Es de señalar la escasa morbilidad ulcerosa gastroduodenal en la población negra africana y la excepcionalidad de las apendicopatías agudas; propenden, por el contrario, al cáncer de esófago y primitivo del hígado. La litiasis biliar y úlcera gastroduodenal son infrecuentes entre los asiáticos. Esta escasa morbilidad digestiva contrasta con la de sus hermanos de raza expatriados sujetos a un ritmo de vida y alimentación distintos.

**Ocupación.** Citaremos la úlcera péptica; las gastroenteritis agudas y crónicas; hepatitis agudas y crisis coliculares secas (cólicos saturninos) en los obreros que manipulan plomo o sus sales (fábricas de porcelana o vidrio, etc.); la gastroenteritis coleriforme, frecuente en los que tratan con mercurio (fabricación de termómetros, barómetros, fulminantes, etc.); la cirrosis hepática en los vinateros, ganaderos y en los obreros en contacto con tetracloruro de carbono o tetranitrometilanilina (tetrilo); la espiroquetosis icterohemorrágica (enfermedad de Weil) en los que trabajan en los arrozales, tierras fangosas infestadas de ratas, cloacas y mataderos; el quiste hidatídico del hígado en pastores (convivencia con perros). El cáncer rectal es frecuente en los obreros que intervienen en la extracción y destilación del petróleo, así como el prurito de ano y las hemorroides lo son en los conductores de camión y taxistas que permanecen largas horas sentados. En los intelectuales y administrativos, la falta de ejercicio no solamente atrofia la musculatura esquelética, sino también la lisa de las vísceras, debilitando el tramo entérico.

Las profesiones con gran responsabilidad y tensión psíquica[1] (directores de empresa, médicos), cuentan en la producción y recurrencia de úlcera péptica gastroduodenal, cólico esofágico, colon irritable, brotes agudos de colitis ulcerosa.

**Lugar de residencia.** La úlcera gastroduodenal es tan rara en Alaska, en los bantúes de

[1]Recordemos la acción de las emociones sobre el tramo entérico: «A causa del miedo que le embarazaba, defecó el lobo tres veces», dice una fábula de Esopo (siglo VII a.C.).

© MASSON, S.A. Fotocopiar sin autorización es un delito.

África y javaneses, como frecuente en el mundo occidental. La incidencia del cáncer digestivo es mayor en los habitantes de terrenos de aluvión, ricos en materias orgánicas, que sobre suelos arenosos o arcillosos. Las áreas de máxima infestación del quiste hidatídico de hígado coinciden con aquellas en que más abunda el ganado vacuno y ovino; en esquema, se pueden señalar tres grandes núcleos, así el mediterráneo (Egipto, Argelia, España, Sur de Francia, Cerdeña, Sicilia, Grecia), el sudamericano (Argentina, Uruguay) y Australia. Las parasitosis digestiva (bilharziasis, amebiasis, etc.) están muy extendidas en los países tropicales, con escasos medios económicos, o ambos (Lejano Oriente, África, Brasil y América Central).

**Tipo de alimentación.** En lo que se refiere a los hábitos alimentarios, se sabe que el estudio de la dieta elegida espontáneamente por una persona puede decirnos mucho sobre ésta, por cuanto, en la mayoría de los casos, no es la consecuencia de un proceso educativo, sino, por el contrario, el resultado de factores fisiológicos involuntarios que dirigen nuestros gustos por encima de hábitos y convicciones. Los hábitos alimentarios son, en buena parte, una respuesta a las exigencias fisiológicas del organismo. Las preferencias por unos u otros alimentos constituyen, en cierta medida, expresión de la existencia de ciertas desviaciones de la composición bioquímica de nuestros humores y tejidos.

Notoria utilidad práctica tiene la valoración del volumen de la ingesta, calidad de los alimentos, horario de las comidas, manera cómo se realiza la masticación, circunstancias que rodean el acto de comer, etc. Son numerosas las personas que olvidan que «alimento bien masticado equivale a medio digerido». La masticación insuficiente, ya sea por taquifagia («El que devora ávidamente, se ahoga en lo mismo que debiera alimentarse» [Shakespeare]), anomalías bucomaxilares o mala dentadura, da lugar a procesos inflamatorios del tramo digestivo alto. El mal estado de una dentadura influye notablemente al respecto.

**Hábitos de vida.** Es aconsejable un breve descanso después de las comidas, en especial si son copiosas (el almuerzo español suele serlo) y en verano. Por acompañarse de cierta lasitud y somnolencia (ya sea por excesiva demanda sanguínea circunstancial de las vísceras digestivas o hipoglucemia como respuesta de la notable increción de insulina en ciertos sujetos), son notables las ventajas de la típica «siesta» española en plena canícula. Es aconsejable, en el caso de no poder hacer un descanso después de las comidas, que éstas sean ligeras en cantidad y exentas de grandes condimentos.

Es inútil insistir en los inconvenientes de una vida irregular, con un comer y beber desordenado y posible abuso de tabaco, alcohol, drogas, etcétera.

## ANTECEDENTES FAMILIARES

Ya es conocida la especial predisposición familiar frente al cáncer y úlcera duodenal. Algunos autores hablan de una «enfermedad ulcerosa familiar», cuya existencia se ve confirmada por el hallazgo de úlceras duodenales en gemelos univitelinos, con una sorprendente semejanza en su evolución, sintomatología, localización e incluso complicaciones (perforación, hematemesis y melena) o en numerosos miembros de una misma familia.

El factor familiar es patente en ciertas formas de cirrosis infantil, así como en algunas ictericias hemolíticas o hepáticas.

## ANTECEDENTES PATOLÓGICOS O ENFERMEDADES ANTERIORES

El interrogatorio bien conducido nos indica:

1. Si la enfermedad que sufre el paciente es *primitiva*, o sea, no ligada por un vínculo de dependencia con otra que asienta con anterioridad en una víscera de otro aparato, por ejemplo, cáncer de estómago, úlcera gastroduodenal, colitis ulcerosa, etc.
2. Si la enfermedad digestiva es *secundaria* a otros procesos orgánicos. Recordaremos que, a veces, estos padecimientos secundarios adquieren, aparentemente, una importancia de primera fila, imponiéndose al paciente como una enfermedad primitiva. Es así que un paciente urémico, con manifestaciones gástricas predominantes (anorexia, vómitos, epigastralgia), puede creerse afectado de una enfermedad del estómago, mientras que la explicación del síndrome la da la intoxicación provocada por la insuficiencia renal; lo propio diremos de aquellos casos en que una diarrea es el único signo de un hipertiroidismo.

3. Si los *trastornos gastrointestinales actuales* guardan relación causal con otros anteriores. No es raro observar que una poliposis o neoplasia intestinal sucede a una enterocolitis crónica; una neoplasia gástrica, a una gastritis; un absceso hepático, a un cuadro disentérico intestinal. Una diarrea crónica afecta no sólo al tramo distal del intestino (rectitis y anitis secundaria, particularmente si aquélla [dispepsia de fermentación] es de reacción ácida), sino también al estado general del individuo, por un mecanismo (doble) de resorción de toxinas y malabsorción de alimentos y vitaminas. El estreñimiento habitual figura en los antecedentes de muchos enfermos gástricos y hepatovesiculares. La mejoría que experimentan los enfermos de las vías biliares al normalizar su ritmo intestinal parece señalar entre ambos procesos una relación de causa a efecto[2].

4. Si las molestias son de *naturaleza alérgica* (presentes de forma solapada en un 60 % de la población y en un 10 % en forma aparatosa) o a la deficiencia de ciertos fermentos específicos, motivo de intolerancias frente a determinados alimentos.

5. Algunas digestopatías (llamadas por tal motivo «yatrogénicas») *guardan relación causal* con ciertos fármacos (exceso de dosis; intolerancia) o técnicas exploratorias. Citaremos las gastritis (a veces ulcerosas) y úlceras gastroduodenales por preparados salicílicos, corticoides y hormona adrenocorticotropa (ACTH), 5-fluorouracilo, etc.; las hepatitis agudas (clorpromacina, testosterona); las diarreas a veces coleriformes, por ciertos antibióticos (oxitetraciclina); la dilatación intestinal (fenotiacida); la fibrosis retroperitoneal (síndrome de Ormond; metisergida), etc. La relativa incidencia (pese a los controles sanitarios) de hepatitis agudas postransfusionales. Entre las técnicas exploratorias nocivas, citaremos las producidas por los medios de contraste (anafilaxia).

[2]Hipócrates citaba tres causas principales de enfermedad: los influjos externos violentos, las condiciones atmosféricas y climáticas desfavorables y el que «el hombre no evacue». La literatura es rica en documentos sobre el particular y que van desde el Talmud («la evacuación de heces y orina por la mañana temprano es para el cuerpo lo que el temple para el hierro») y las cartas de Martín Lutero a su mujer (*«Ich liebe dich wie einen guten Stuhl»*, es decir, «te quiero como una buena defecación»), hasta la descripción minuciosa de la enema matutina, cotidiana y... pública de Voltaire.

© MASSON, S.A. Fotocopiar sin autorización es un delito.

## COMIENZO Y EVOLUCIÓN DE LA ENFERMEDAD ACTUAL

Como es habitual, preguntaremos: «¿Cuándo y cómo comenzó? ¿Cómo ha evolucionado hasta la fecha? ¿A qué la atribuye?» El síntoma digestivo que destaca será precisado en el interrogatorio. La manera como éste debe ser conducido varía según el síntoma dominante que refiere el paciente, así *disfagia; epigastralgia; acidismo; trastornos intestinales; síndrome rectal*, etc.

# ■ INSPECCIÓN

Comprende, en primer lugar, la *somática general*; y luego, la *particular del abdomen*.

## HÁBITO EXTERIOR

Tiene gran valor semiológico cuando observamos al paciente en plena crisis dolorosa.

En los *procesos esofágicos* severos y duraderos, con dificultad para la deglución (disfagia), es llamativa la desnutrición y palidez. El enfermo traga pequeñas porciones de alimentos ayudándose con sorbos de agua. Si el bolo alimenticio se fija (impactación), pretende hacerlo avanzar disponiendo la cabeza en una posición determinada (hiperextensión, flexión lateral), mientras ejerce presión con los dedos sobre el cuello o pequeños golpes sobre el esternón. Si la maniobra fracasa, se produce el vómito o la regurgitación. En los divertículos faringoesofágicos de Zenker, se observa con relativa frecuencia un abultamiento en el lado izquierdo del cuello, subsiguiente a la ingesta y que llega a borrar el contorno del músculo esternocleidomastoideo. Presionando sobre esta bolsa, los alimentos pasan de nuevo al esófago y boca (fig. 4-1).

Las *neoplasias gástricas malignas* o que estenosan el píloro alteran de manera evidente el estado general.

En ciertos casos, el dolor de las *úlceras gástricas o duodenales exteriorizadas* se alivia con la posición encogida fetal y presionando el vientre con las manos abiertas o los puños; lo propio se observa en el dolor *cólico intestinal*.

Las posturas que puede adoptar el paciente para aliviar sus molestias son muy variadas y, en ocasiones, variopintas; así, el decúbito lateral izquierdo; poner la cabeza baja doblando el tronco; la posición genupectoral, etc.

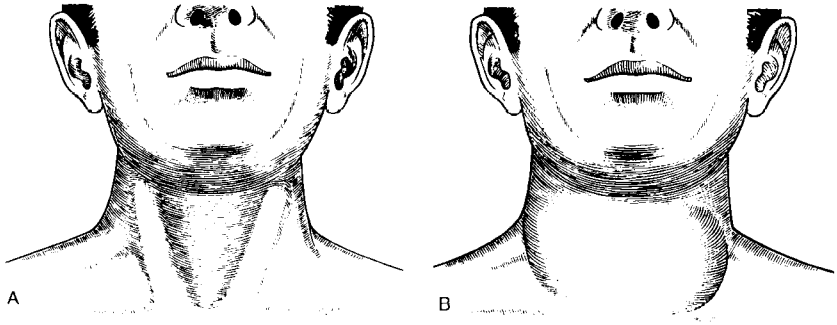


**Fig. 4-1.** A) Divertículo por pulsión, vacío. B) Divertículo por pulsión, completamente lleno.

La posición semiencorvada es, asimismo, preferida a la vertical en los casos de *bridas o adherencias peritoneales* (se evitan las tracciones viscerales, causa del dolor) o de *procesos inflamatorios genitales*, por ejemplo, anexitis, para aminorar el peso de la masa intestinal sobre los órganos dolorosos.

En los *procesos peritoneales agudos*, la defensa contra el dolor se extiende a todo movimiento activo o pasivo, de modo que se evitan, en lo posible, la respiración profunda y la tos. El enfermo guarda el decúbito dorsal o lateral, y es constante la flexión de los miembros inferiores sobre el vientre con la finalidad de disminuir la tensión abdominal. Esta conducta contrasta con la de los *dolores de tipo cólico*, ya sean de origen biliar, ureteral o intestinal, etc., en los que el sujeto cambia constantemente de postura y decúbito, revolcándose en la cama.

Los enfermos que sufren una *crisis aguda pancreática* suelen yacer inmovilizados por la angustia y el dolor, con un aspecto que hace recordar los procesos coronarios; otros, por el contrario, cambian de posición constantemente en busca de un alivio que no llega; pero sus movimientos no son tan bruscos como los observados en el cólico hepático y, sobre todo, renal.

En el *cáncer de páncreas* y en la *pancreatitis crónica*, el dolor es mayor cuando el enfermo está acostado y se puede aliviar poniéndose de costado y doblando las rodillas, parándose o sentándose y doblándose hacia delante.

*Los pacientes con dolor de tipo cólico muestran una agitación extrema, cambiando continuamente de postura y decúbitos; los peritoneales se mantienen inmóviles; los afectos de procesos pancreáticos agudos observan un comportamiento intermedio.*

En los *procesos dolorosos de las márgenes del ano* (absceso, trombosis hemorroidal), el sujeto se sienta de una manera peculiar (o bien rehusa hacerlo), después de escoger una silla dura lo hace con sumo cuidado apoyándose sobre una nalga con objeto de no presionar la zona afecta.

Los pacientes afectos de *cirrosis hepática* presentan ciertas características que se traducen por unas anomalías morfológicas visibles que integran el llamado *hábito cirrótico de Chvostek*. Entre los estigmas más notorios, citaremos el escaso desarrollo piloso en barba, axilas, abdomen («calva abdominal») y pubis, que en los varones adquiere disposición feminoide; ptosis umbilical; hipoplasia genital con un mayor desarrollo de las mamas. Si hay ascitis abundante, contrasta la facies enjuta con el abultamiento del abdomen, no rara vez acompañado de edema del escroto y maléolos. Para mantenerse en pie, enderezan fuertemente el tronco (como las gestantes casi a término), separan las piernas y se contonean al andar, a la manera de las palmípedas.

En la *enfermedad celíaca* del adulto, llama la atención la pérdida de peso, a veces enmascarada por los edemas, la distensión abdominal y alteraciones de la pigmentación bajo tres patrones distintos: cloásmico, addisoniano (las manchas de la mucosa oral son indistinguibles de las del morbus de Addison), y pelagroide (en las zonas expuestas a la luz). Caída precoz de los pelos del bigote, barba, axilas y pubis, y cambio de textura y coloración (canicie) de los de la cabeza. Completan el cuadro la frecuente acropaquía, coiloniquia y lesiones purpúricas.

Las *grandes tumoraciones hepáticas* o esplénicas confieren a sus portadores un aspecto especial, más patente en la posición de pie, y que resulta del abultamiento del hemiabdomen y de la base del hemitórax correspondiente.

## FACIES

Entre las más características de padecimientos digestivos citaremos algunas, aunque en un mismo individuo pueden aparecer rasgos de varias de ellas.

### Hipocrática

Se señala en las afecciones peritoneales agudas y en el *shock*. Su significado ominoso no es ignorado por los clínicos desde la más remota antigüedad.

Se define por la nariz y demás rasgos fisonómicos afilados, los ojos hundidos en las órbitas y rodeados de un halo oscuro, la piel de color terroso pálido, cubierta de *sudor frío y pegajoso* (de inolvidable recuerdo para quien lo ha tocado una sola vez), cianosis de las mucosas y partes distales, la lengua seca y cubierta de una capa de saburra pardonegruzca, y los labios, a su vez, secos y con múltiples grietas.

La angustia del paciente es extrema y alcanza estados de verdadera agitación motora, que suele afectar a las extremidades y acaso a la cabeza, pero manteniendo inmóvil el tronco. El sensorio suele mantenerse despejado hasta el final.

### Neoplásica (o tumoral maligna)

Es tanto más significativa cuanto más se afecta el estado general. Las consecuencias físicas del proceso y su repercusión psíquica se reflejan, por lo general, en la expresión de los ojos entre desconfiada y suplicante. La cara, de color pardogrisáceo por la anemia y la caquexia, tiene un rictus inconfundible de tristeza y cansancio, por la relajación de la musculatura facial.

### Ulcerosa

Las molestias ulcerosas y la pérdida de peso arrugan la frente y hunden las mejillas; los ojos están abiertos y brillantes, con temblor palpebral y pupilas dilatadas. El mal humor que produce la úlcera se traduce en la facies.

En la *estenosis pilórica con gran ectasia gástrica*, y a causa de la resorción de productos tóxicos, la piel adquiere un tinte terroso, como melanodérmico.

### Ictérica

Depende de varios factores, como son el tinte cromático, a su vez en relación con la cantidad y origen (hemolítico, hepatocelular, obstructivo) del pigmento biliar y la coloración normal (pálida, sonrosada) de la piel de la cara; el estado de nutrición, que es bueno si el proceso icterígeno es reciente y poco grave; y la expresión animada, quejumbrosa o comatosa.

En la *espiroquetosis icterohemorrágica* (enfermedad de Weil) es llamativo el color amarillorrojizo (tinte ictérico rubínico + vasodilatación vascular cutánea); la iritis (en el 40 % de los casos); la inyección conjuntival a veces con equimosis y el herpe labial hemorrágico. Este último es exclusivo de esta dolencia, por lo cual se le atribuye un gran valor diagnóstico.

En el *coma hepático*, aparte su tinte ictérico más o menos patente (puede existir sin pigmentación cutánea), llama la atención el conjunto inexpresivo que atestigua la ausencia de todo proceso reactivo de la faz; los ojos permanecen semicerrados y la boca entreabierta por hipotonía muscular. Las encías suelen sangrar y los dientes aparecen sucios, con fuligo; la lengua es de color rojo vivo (lengua de Pagel) y el aliento tiene un olor *sui generis (foetor hepaticus)* que puede saturar la habitación donde permanece el paciente.

### Cirrótica

Es enjuta, con una posible hiperplasia bilateral de las parótidas, estigma de los bebedores inveterados. El párpado superior suele estar retraído, con seudoexoftalmo y la conjuntiva ictérica. Son constantes pequeñas dilataciones estelares, aracniformes (*spiders*[3]) o lineales (telangiectasias o culebrillas) en la frente, pómulos, dorso de la nariz, cuello y parte superior del tórax (fig. 4-2).

---

[3]Las arañas vasculares o *spiders* consisten en una dilatación arteriolar central, de la que parten pequeños capilares, en forma radiada, a modo de patas de araña; el centro es pulsátil y su presión provoca un empalidecimiento del resto de la lesión. Se hallan en el territorio de la vena cava superior, donde se acompañan de dilataciones vasculares cutáneas muy finas, sin arteriola central, denominadas «telangiectasias o culebrillas». Aunque tanto las *spiders* como las telangiectasias no son exclusivas de fallo hepatocelular (pueden observarse en el embarazo, ciertas avitaminosis e intoxicaciones), su presencia es muy sugestiva. Su aumento en número y tamaño es signo de progresión de la enfermedad; pueden disminuir con la mejoría clínica.

© MASSON, S.A. Fotocopiar sin autorización es un delito.

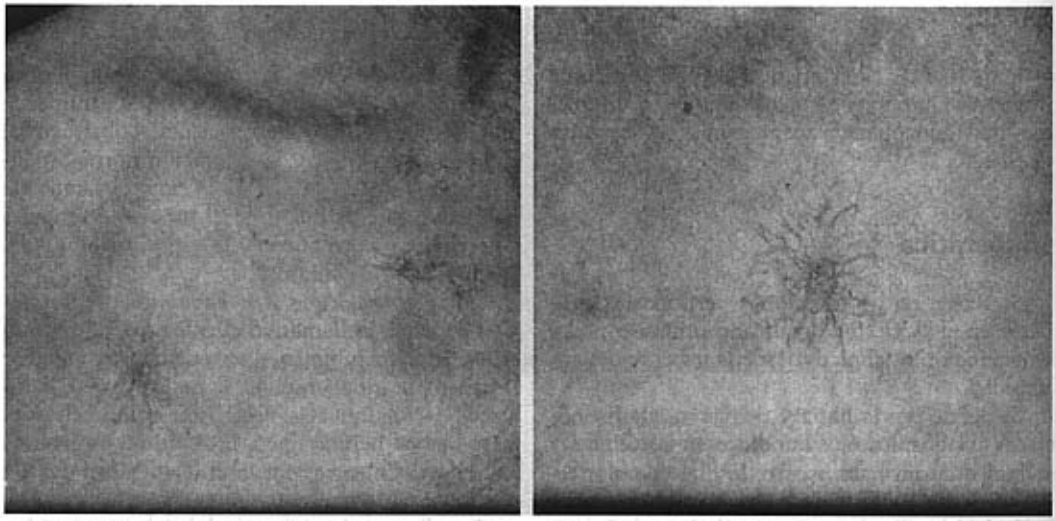

**Fig. 4-2.** Arañas vasculares en un paciente cirrótico.

En la *hemocromatosis*, la piel es de color grisáceo, con un tinte azulado o pardoamarillento, debida al aumento de melanina en la capa basal de la epidermis y, en parte, al depósito de hemosiderina.

En la *biliar primaria* junto al tinte anómalo, pueden observarse depósitos cutáneos de lipoides (xantomas) casi siempre en los párpados, ya sea en forma de placas o de infiltrados redondos u ovales; ello ocurre rara vez en la cirrosis biliar secundaria o colostática.

## Pancreática

En la pancreatitis aguda, no sólo denota angustia y dolor, sino que recuerda la facies peritoneal o hipocrática ya descrita. Es notable la palidez terrosa y cianótica a la vez (plúmbea) de las mejillas («signo de Waring y Griffiths»), así como la frialdad de la nariz y los ojos semientornados y hundidos. Puede haber o no ictericia conjuntival.

## Síndrome de Peutz-Jeghers

Se caracteriza por la coexistencia de lesiones pigmentadas cutáneas y poliposis intestinal. Aparecen acumulaciones focales de pigmento melánico alrededor de la boca, labios, mucosa bucal, orificios nasales y, más rara vez, en ombligo y extremidades (caras dorsal y palmar de las manos y pies). Se presentan como manchas de color marrón oscuro o gris azulado, de 1-2 mm de diámetro, y de configuración redondeada, oval o irregular (pecas o efélides). En la cavidad bucal, son más frecuentes en la cara interna de los labios.

## Carcinoide

Es motivada por la existencia de un tumor, en la mayoría de los casos localizado en el intestino, secretor de serotonina y bradicinina, sustancias a las que se debe imputar el fenómeno congestivo vasculocutáneo *(flush)*.

El síndrome característico está representado por los episodios de intenso rubor facial que aparecen bruscamente, sin signos premonitorios, y son de ordinario de breve duración (10-12 min). La piel adquiere una coloración entre naranja, rojosalmón o rojovioláceo. Puede reproducirse varias veces al día. Son espontáneas o provocadas por emociones, ingestión de alimentos (queso; materias grasas) o bebidas (vino, agua caliente). Palpación del tumor abdominal o del hígado agrandado. Con la persistencia del síndrome, se desarrolla una hiperemia permanente con manchas cianóticas faciales que inducen a pensar en una poliglobulia o cardiopatía derecha descompensada.

## Celiaquía

Facies enjuta con manchas cloásmicas sobre un fondo parduzco pálido. Pobre crecimiento de la barba y bigote, y cambios en la coloración (canicie) y textura de los cabellos. Glositis y queilitis comisural (boqueras).

## Estercorácea

Es palidoterrosa, con aliento fétido. Si se acostumbra abusar de laxantes ricos en fenolftaleína, puede observarse un tinte amarillo sucio, casi melanodérmico (en ocasiones, generalizado), que se acompaña de una grave insuficiencia pluriglandular.

# CONSTITUCIÓN

De antiguo, ha sido señalada cierta dependencia entre ésta y la tendencia a enfermar de determinados órganos del aparato digestivo. Los individuos pertenecientes al *hábito asténico* propenden a las gastro y enteroptosis, estreñimiento hipotónico, hernias de la pared y prolapso rectal; los *pícnicos*, a su vez, a la gastritis, hiperclorhidria, úlcera duodenal, cirrosis hepática, litiasis biliar y pancreopatías. La litiasis biliar afecta con mayor frecuencia a mujeres con talla media algo inferior a la normal y tendencia a la obesidad. Se señala una notoria diferencia entre las enfermas litiásicas y las afectas de dispepsia flatulenta, mientras las primeras propenden a la obesidad, en las segundas predomina el morfotipo asténico.

La presencia de procesos digestivos durante el período de crecimiento da lugar a un retardo o detención de éste con persistencia de los caracteres infantiles. En este infantilismo, clínicamente idéntico al hipofisario, el trastorno digestivo es causa de hipopituitarismo, y a este último se debe imputar la falta del desarrollo somático y sexual. Otras veces, se trata de una coincidencia, sin que la enfermedad asociada a aquél pueda considerarse causa directa de la disfunción endocrina.

# ESTADO DE NUTRICIÓN

Se altera por múltiples causas. Citaremos los procesos esofágicos benignos (megaesófago, divertículos, etc.) o malignos (cáncer), los gástricos (cáncer, gastritis crónica, úlcera), los hepáticos (cirrosis) o de las vías biliares (ampulloma, cálculo coledocal), los pancreáticos tumorales o inflamatorios crónicos, los intestinales (celiaquía), etc. La pérdida exagerada de peso en algunos casos, sólo se explica admitiendo al lado de la fusión de la grasa subcutánea la de las propias masas musculares (proteólisis endógena). El cáncer de colon suele ser bien tolerado hasta su fase final; es notable el contraste entre su tamaño y el buen estado de nutrición.

# ANOMALÍAS DE LA PIEL

## Cambios de color

La ictericia resulta de la difusión del pigmento biliar contenido en la sangre. La intensidad y matiz del color guarda relación, aparte otros factores, con la naturaleza de la bilirrubina, habiéndose observado que la de origen hemolítico (poco soluble) tiñe menos que la modificada por la célula hepática (muy soluble). El color amarillo debe buscarse con luz diurna y a nivel de las conjuntivas oculares y velo del paladar; si se examina un supuesto ictérico con luz artificial, induce menos a error el color de la orina que el de la piel y conjuntivas. La pigmentación cutánea difiere de tinte según los casos. Las ictericias hemolíticas tienen matiz amarillo pálido (ictericia flavínica); las hepáticas, rojizo (ictericia rubínica), y las obstructivas, verdoso (ictericia verdínica), que luego toma un tinte verdosonegruzco o terroso (ictericia melánica). De una manera general, esto resulta exacto, pero tal división tiene un valor diagnóstico limitado, pues el color cutáneo depende, en gran parte, de la intensidad de la ictericia y de ciertas condiciones ajenas a su patogenia. Así, el color verde se debe a la biliverdina, la cual se forma por oxidación de la bilirrubina, que puede sobrevenir tanto en la retención biliar, especialmente la complicada con infección colangítica (ictericia obstructiva), como en caso de lesión hepática grave. En ésta la producen los fermentos oxidantes liberados por la necrosis hística.

En las ictericias poco aparentes, cabe confusión con ciertos tintes amarillentos cutáneos ajenos a retención biliar (seudoictericias) y secuentes a ciertas intoxicaciones (pícrica; vanádica), fármacos (quinacrina) o a exceso de carotina, etc. Para disipar la duda, basta examinar las conjuntivas y velo del paladar (sólo teñidas en las icteri-

© MASSON, S.A. Fotocopiar sin autorización es un delito.

cias verdaderas) y estimar la cantidad de pigmento biliar en la sangre (su aumento precede a la coloración cutaneomucosa).

## Eritema palmar

Enrojecimiento de las eminencias tenar e hipotenar con aspecto moteado, y en ocasiones extendido a las yemas de los dedos, sobre todo pulgar y meñique. Puede acompañarse de pequeñas telangiectasias y signos ungueales (fragilidad, incurvación en vidrio de reloj, desaparición de la lúnula). Se observa en la cirrosis hepática (74 %), y en el 33 % de los casos se acompaña de contractura de Dupuytren.

## Angiomas

Tanto los puntiformes, no prominentes, de color rojo («puntos rubíes», mal denominados angiomas seniles) y de localización preferente en tronco y brazos, como los más voluminosos, prominentes e incluso pediculados, han sido señalados como signo precoz de fallo hepatocelular.

## Acantosis nigricans

La forma maligna o adulta (> 40 años) está relacionada con la existencia de una neoplasia en la totalidad de los casos. En más de un 90 % de los pacientes, el cáncer se encuentra en la cavidad abdominal, correspondiendo un 64 % al origen gástrico. Se estima como uniforme la característica adenocarcinomatosa del tumor.

La coexistencia de una tumoración gástrica con la forma cutánea de la enfermedad de von Recklinghausen (manchas pigmentarias; tumores fibrosos) sugiere la naturaleza benigna fibromatosa del proceso gástrico, sin olvidar su posible degeneración sarcomatosa en un 13 % de los casos.

## Xantomas y xantelasmas

Son signos muy llamativos que a menudo acompañan a la cirrosis biliar primaria; pueden también observarse en lipoidosis y algunos casos de cirrosis biliar secundaria. Los xantelasmas (*xanto* = amarillo; *lasma* = placa) aparecen en los bordes palpebrales, y los xantomas (*xanto* = amarillo; *oma* = tumor) papulosos en cara y tronco y los tuberosos (más tardíos) en codos, rodillas, muñecas y otros puntos de presión. Los xantomas lineales de los pliegues y de las palmas de las manos son muy característicos. Se atribuyen a hiperlipoproteinemia.

En el *síndrome de Cronkhite-Canada* se observa una intensa pigmentación del dorso y palma de las manos, plantas de los pies, antebrazos, cara y, ocasionalmente, labios. Las zonas hiperpigmentadas son de color marrón intenso en forma de pequeñas pecas o difusa, y pueden alternar con zona de vitíligo. Va asociada a disminución pilosa del cuero cabelludo (la alopecia puede ser completa), cara, axila, pubis y onicotrofia. Estos cambios ectodérmicos se acompañan de poliposis gastrointestinal generalizada.

## Hemorragias cutáneas

Se pueden observar en la pancreatitis necrohemorrágica aguda como equimosis en el flanco izquierdo *(signo de Grey-Turner)* o en torno al ombligo *(signo de Cullen)* en procesos intestinales de larga evolución (celiaquía, enterocolitis crónica), en los padecimientos hepáticos, espiroquetosis icterohemorrágica, etc. Suelen coincidir con hemorragias en las mucosas y órganos internos, como es posible que ocurra en el curso de una ictericia obstructiva prolongada (hemorragias colémicas); se deben a lesión capilar y déficit del complejo protrombínico.

## Urticaria

Asociada a fiebre y artralgias («tríada de Caroli») se observa (en un 5-10 % de los casos) en la fase preictérica de la hepatitis aguda. También se ha observado en la infestación por lamblias *(Giardia intestinalis)* y otras parasitosis. Posprandial precoz o tardía, en casos de alergia digestiva a alimentos, condimentos, o ambos.

## Exantemas y enantemas

Circunscritos o generalizados, son propios de las ictericias hepatocelulares. El exantema eritematoescamoso facial de la dermatomiositis induce a la búsqueda de tumores malignos viscerales (sobre todo gástricos), posible causa de ella. En la

pancreatitis aguda, puede aparecer la *livedo reticularis* (red de eritema vascular en tronco y parte superior del muslo), y en los tumores malignos del páncreas la tromboflebitis migratoria *(migrans)*. La dermatitis herpetiforme va ligada con frecuencia a enfermedad celíaca, que puede llegar a desaparecer con la supresión de gluten y leche en la dieta.

En la cirrosis hepática, son frecuentes las manifestaciones carenciales de la piel tomando, en formas avanzadas, aspecto pelagroide en el dorso de las manos y cuello.

Algunas enfermedades de la piel motivan lesiones intestinales con un síndrome de malabsorción (son las llamadas «enteropatías dermatogénicas»[4]).

Son más frecuentes en pacientes con eccema y psoriasis, aunque se han descrito casos de pitiriasis rubra pilaris, ictiosis congénita, rosácea, penfigoide, liquen plano. Su causa es desconocida; sólo se sabe que precisa que el trastorno cutáneo sea duradero.

## Excoriaciones y úlceras

Las excoriaciones se observan en aquellos procesos en que, por ser pruriginosos, inducen al rascado. Los picores son frecuentes en los sujetos hipoclorhídricos y en los grandes constipados, por resorción de toxinas a causa de la coprostasis. En las hepatopatías, el prurito puede ser preictérico, ictérico o postictérico, y tanto puede existir en las ictericias hepatocelulares como en las obstructivas (hay que señalar que es precoz en las neoplásicas). Falta, empero, en las ictericias hemolíticas. Entre las causas pruríticas de asiento digestivo, no hay que olvidar tampoco las parasitosis intestinales, pues, además del prurito anal y anogenital, debidos frecuentemente a oxiuros, éstos, junto con las tenias y ascárides, pueden, sobre todo en los niños, dar lugar a prurito generalizado.

La presencia de úlceras cutáneas ha sido señalada en la disentería amebiana y colitis ulcerosa. La piodermitis gangrenosa está virtualmente limitada a los pacientes de colitis ulcerosa y enfermedad de Crohn; caracterizándose por pérdida de sustancia en extremidades, abdomen y perineo. Tienen una base granulosa y bordes profundamente socavados estando rodeadas de una areola rojoazulada.

## Nódulos y adenopatías

Las neoplasias viscerales (páncreas, estómago) pueden motivar nódulos en la piel (letálides) y ombligo, que se retrae y endurece (signo ominoso). La presencia de microadenopatías generalizadas (en ausencia de afecciones sistemáticas de los ganglios linfáticos) ha sido señalada en el curso de ictericias hepatocelulales (hepatitis, enfermedad de Weil, en un secundarismo luético) y de cirrosis hepática en pleno brote icterígeno.

La paniculitis nodular recidivante febril (de localización predilecta en las piernas) ha sido señalada en la pancreatitis crónica y carcinoma del páncreas; los focos de necrosis grasa aparecen en el momento de la elevación súbita de la lipasa sérica; como la tripsina tiene un efecto proteolítico en las paredes de los vasos, ayuda al pasaje de la enzima lipolítica dentro del tejido graso. Blauvelt (1946) fue el primero en citarlos en la pancreatitis aguda.

El eritema nudoso es frecuente en la colitis ulcerosa y enfermedad de Crohn; muestra gran tendencia a recidivar y si coincide con artralgias y conjuntivitis, integrando el *síndrome de Fiessinger-Leroy-Reiter*.

La coincidencia de tumores cutáneos y óseos con poliposis rectocólica define el *síndrome de Gardner* (1953) ligado a factores genéticos. Los primeros suelen ser lipomas y fibromas, y los segundos, osteomas de localización predilecta en cráneo, mandíbula y falanges. Los pólipos del intestino se malignizan en un 45 % de los casos.

En la enfermedad de Crohn, la incidencia de lesiones en la piel es frecuente. Algunas están en relación directa con la extensión del proceso, como son abscesos y fístulas perianales y perirrectales, localizados en la pared anterior del

[4]Este término fue introducido por Marks y Shuster. El cuadro se caracteriza por los siguientes hechos:

1. La alteración de la absorción intestinal coincide con la erupción cutánea.
2. El cuadro de malabsorción cede con la resolución o mejoría de la dermopatía.
3. Cuando la dermatosis no responde a la terapéutica, el trastorno intestinal persiste.
4. En los brotes sucesivos de la dermopatía, la esteatorrea vuelve a presentarse.

La sintomatología clínica intestinal es escasa, y prácticamente no existe más que una esteatorrea, cuya importancia parece que está en relación con la extensión de la erupción. Como, en general, la dermopatía es de corta evolución, es difícil que la malabsorción de minerales y vitaminas conduzca a estados clínicos de serias deficiencias, excepto en algunos casos de dermatosis crónicas y muy extensas.

© MASSON, S.A. Fotocopiar sin autorización es un delito.

abdomen, con preferencia en el sitio de antiguas cicatrices. También son posibles la piodermitis gangrenosa, eritema nudoso, poliarteritis nudosa y eritema palmar; si motiva un síndrome de malabsorción se añaden alopecia y elementos purpúricos.

## Edema

Aparece en los procesos graves y duraderos que cursan con disproteinemias (neoplasias del esófago, estómago, cirrosis hepática, colitis ulcerosa en brote). En ocasiones, es el signo que abre y aún domina la escena, como en la forma hidropígena del cáncer gástrico, pancreatitis agudas, cirrosis hepática, hepatitis en brote severo, pudiendo preceder a la pigmentación cutánea.

## Artropatías

La aparición de artralgias es frecuente en la fase preictérica de la hepatitis aguda (junto con la urticaria y fiebre, integrando la «tríada de Caroli»), pancreatitis aguda (a veces coincide con nódulos subcutáneos de necrosis adiposa y fiebre), enfermedad de Crohn y colitis ulcerosa. Brotes de artritis y artralgias que, por preceder un mes o más a la presentación de la hepatitis, plantean problemas diagnósticos. Es frecuente la asociación de colitis ulcerosa con espondilitis y artritis.

## Anomalías morfológicas circunscritas

La ginecomastia ha sido señalada con cierta frecuencia en las enfermedades hepáticas, sobre todo en la cirrosis y hepatitis vírica. Es uno de los elementos integrantes del llamado «síndrome endocrino de Silvestrini-Corda» por fallo hepatocelular (fig. 4-3).

Las anomalías de las uñas «en cristal de reloj» y la llamada osteoartropatía hipertrófica pueden ser signos reveladores de un proceso digestivo: enteropatía crónica (celiaquía, colitis ulcerosa, disentería crónica, poliposis rectocólica), cirrosis hepática, peritonitis tuberculosa y, sobre todo, tumores malignos ya sean del esófago, estómago, colon y poliposis rectocólica degenerada. Cabe señalar que estas disacromelias pueden preceder en varios meses a la aparición de la sintomatología propia de la lesión causal.

**Fig. 4-3.** Ginecomastia en un paciente cirrótico. Síndrome endocrino de Silvestrini-Corda.

# ■ ABDOMEN

## INSPECCIÓN DE LA PIEL

### Aspecto

En la ascitis voluminosa, aparece lisa y brillante, pues al ponerse tensa, gana en lisura y refleja mejor la luz. Es seca y escamosa en los sujetos desnutridos, avitaminóticos, caquécticos y en la peritonitis tuberculosa. A veces, tiene una coloración dudosa (mezcla de suciedad, picaduras de insectos, hipercromía por estados carenciales, huellas de rascado, etc.), todo lo cual integra la llamada «piel de vagabundo». La exposición prolongada al calor (bolsa de goma o almohadilla eléctrica) motiva el llamado «eritema *ab igne*», proceso pigmentario reticulado con lesiones en forma de malla, de color entre rojizo y pardusco, y limitadas a las partes expuestas al calor. Su presencia orienta hacia donde radica la causa algiógena, así, en el hipocondrio derecho en los que sufren procesos biliares, en la región lumbar en los renales.

### Cicatrices

Su hallazgo tiene valor, pues, además de orientarnos sobre la enfermedad que antaño sufrió el paciente y que motivó la intervención, puede relacionar las molestias actuales con un proceso periviscerítico, secuente a ella; esto es más probable si la cicatriz es exuberante o queloidea. A veces se calcifica o se forma un osteocondroma a su nivel; esta última eventualidad es rara (Sanders [1955] describió el primer caso) y propia de

las cicatrices laparotómicas xifoumbilicales (o cercanas a esta línea); no aparece por debajo del ombligo, ni en las oblicuas o transversales.

## Trayectos fistulosos

Los de aparición espontánea suelen ser secuentes a procesos supurados profundos. Las fístulas más frecuentes son las secundarias a la enfermedad de Crohn, no obstante, han sido descritas de forma excepcional en colecistopatías y apendicitis supuradas, pancreatitis agudas, persistencia del conducto onfalomesentérico, etc. El orificio de la fístula aparece en los sitios más diversos, y del mismo puede manar mucopús teñido o no de bilis con cálculos o sin ellos, jugo pancreático (claro, viscoso, alcalino, irritante), pus, orina y heces (caso de comunicación vesicorrectoparietal) o con exudado sanguinolento y mucopurulento. En la enfermedad de Crohn aparecen, preferentemente, en antiguas cicatrices; a veces se observan varios y en sitios distantes (ingles, muslos).

## Estrías cutáneas (veteado)

Aparecen como lesiones deprimidas en relación con la piel circundante, que es de consistencia y color normales, rectas o algo sinuosas, de color rojo vinoso y más tarde blanquecino, y más o menos paralelas entre sí. No son dolorosas. Motivadas por la atrofia de la dermis, en su formación cuenta un factor mecánico representado por la distensión de la piel *(striæ cutis distensæ atrophicans)* y otro con modificación del sistema ácido hialurónico-hialuronidasa y, posteriormente, de los grupos sulfidrilos que entran en la constitución de las fibras elásticas. Se observan en los flancos de los abdómenes voluminosos (ascitis, megacolon, grandes tumores).

## Manifestaciones hemorrágicas

En la pancreatitis necrohemorrágica aguda, pueden surgir las ya mencionadas equimosis en el flanco izquierdo o en torno del ombligo. También se han observado en las hepatopatías avanzadas, embarazo tubárico y tras la fisuración espontánea de un hepatocarcinoma y sarcoma renal o traumática de la vena cava (Piulachs Oliva). En el hematoma por lesión de la arteria epigástrica profunda en la vaina del recto, la piel toma un matiz azulado que se extiende si la vaina se ha rasgado.

## Pilificación

Se altera en la cirrosis hepática, celiaquía y procesos caquectizantes; en la primera, el vello llega a ser tan escaso que justifica hablar de «calva abdominal». El pelo pubiano adopta disposición feminoide (fig. 4-4).

La hipertricosis lanuginosa adquirida es un signo paraneoplásico cutáneo con factor pilotropo.

## Cicatriz umbilical u ombligo

Sus anomalías tienen un notorio valor diagnóstico.

**Situación.** En el varón adulto, se encuentra a igual distancia del vértice del apéndice xifoides y pubis, en la mujer está más próximo al xifoides con una mayor largura del «bajo vientre». Su ptosis (término utilizado para designar el aumento de longitud del tramo apéndice xifoides-ombligo) es casi constante (75 %) en la cirrosis hepática incluso en la fase preascítica. Los tumores del hígado, bazo e incluso riñón lo empujan hacia abajo; los de origen genital, y el útero grávido, hacia arriba, y los que asientan en un hemiabdomen lo apartan hacia el lado opuesto. En las afecciones inflamatorias abdominales, el ombligo es atraído, por la contractura muscular, hacia el lado enfermo. En la parálisis de los músculos del hemiabdomen inferior, se observa que al elevar la cabeza, el ombligo asciende (signo de Beever) en vez de permanecer inmóvil como es lo propio en los sujetos sanos.

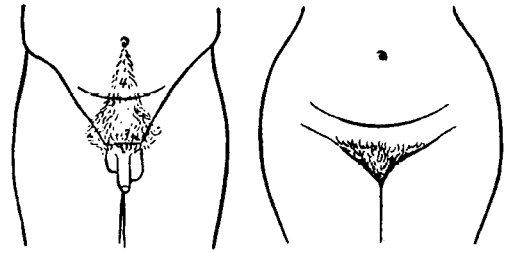

**Fig. 4-4.** Distribución normal del vello pubiano en el hombre y en la mujer.

© MASSON, S.A. Fotocopiar sin autorización es un delito.

**Forma y tamaño.** Son muy variables. No guardan relación con el volumen corporal o biotipo. Resultan de una serie de factores individuales, como son, el grosor y cuidados del cordón umbilical después de nacer, si el niño ha sido tosedor o no, herencia, grosor de la pared, deportes, actividad profesional, etc. Desempeña un papel fundamental en la estética general del abdomen (de forma que, en las intervenciones abdominales, los cirujanos lo respetan de forma estricta, para evitar traumas psíquicos posquirúrgicos). En los obesos, toma forma de embudo o boca de horno, y, en la posición de pie, la grasa supraumbilical lo empuja originando una hendidura transversal o lineal. Llega casi a desaparecer si el abdomen se encuentra uniformemente tenso, como en el caso de embarazo, tumores o ascitis; en esta última, la tensión del líquido intraabdominal puede permeabilizar el conducto, contactando el peritoneo con la piel que es rechazada, a la manera de un dedo de guante, formando un pequeño tumor blando, fluctuante, casi siempre transparente y capaz de perforarse (herniación del ombligo). Las hernias umbilicales, frecuentes en los lactantes, contienen intestino delgado, en los ancianos y en las mujeres de paredes distendidas e insuficientes son, a veces, muy voluminosas y pueden alojar varias asas intestinales.

**Cambios de color.** Son posibles en las pancreatitis necrohemorrágicas agudas (signo de Cullen), peritonitis biliar o coleperitoneo (color amarillo) y algunas metástasis cromógenas.

**Metástasis neoplásicas.** Son más frecuentes en mujeres (70-80 %) entre los 40-70 años. Se producen por vía linfática. Son reveladoras concomitantes o signo tardío de una neoplasia maligna casi siempre digestiva (en el 50 % de los casos, gástrica o genital femenina). Se presentan como un nódulo indurado único o múltiple, esférico u oval, del tamaño entre un guisante y una nuez. La piel, primero de aspecto normal, no tarda en infiltrarse y ulcerarse, y toma un color rojovioláceo. En fase avanzada, el ombligo está recubierto de granulaciones saniosas y sangrantes y costras necroticopurulentas, por la concreción de los exudados y sangre, manando un líquido seroso y fétido.

**Orificios fistulosos.** La perforación espontánea del ombligo se ha observado en la cirrosis hepática con:

1. Irrupción brusca del líquido peritoneal y riesgo de encefalopatía hepática, peritonitis, uremia.
2. Umbilicorragia copiosa.
3. Salida de líquido bilioso por abertura de un conducto vitelino permeable, peritonitis bacteriana bajo la forma de una «vómica peritoneal», procesos supurados de las vías biliares, pancreatitis aguda. La completa permeabilidad del conducto onfalomesentérico permite la evacuación intermitente de heces fecales, y la del uraco, la salida de orina. La presencia de sangre (ombligo sangrante) ha de hacer pensar en una úlcera péptica del divertículo de Meckel.

**Seno pilonidal.** Warren (1854) lo describió por primera vez en el ombligo. Puede ser de origen congénito o adquirido (traumático, infeccioso). No es raro que coincida con otros en la región sacrococcígea (su sitio más usual), axila, perineo, en los espacios interdigitales del pie. La orientación de los pelos es uniforme y las raíces van siempre dirigidas hacia el interior de la cavidad del ombligo.

## Circulación venosa subcutánea

Poco visible normalmente, aun en los sujetos delgados y con escaso panículo adiposo; su desarrollo anormal señala un obstáculo en la circulación venosa de retorno.

En la hipertensión portal, las venas se dirigen hacia fuera (dirección centrífuga) en forma radial a partir del ombligo (circulación en «cabeza de medusa» por la semejanza de las mallas venosas con los tentáculos del celentéreo llamado comúnmente ortiga de mar [fig. 4-5]).

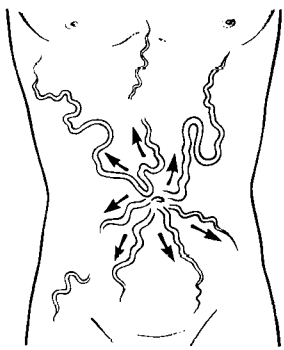

**Fig. 4-5.** Circulación colateral por obstrucción de la vena porta.

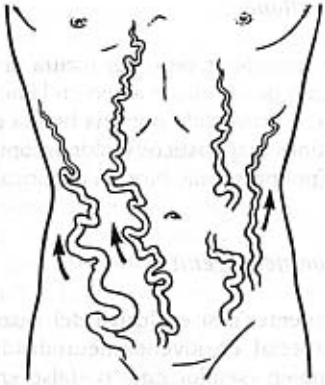

**Fig. 4-6.** Circulación colateral por obstrucción de la vena cava inferior.

En la obstrucción de la vena cava inferior, la red venosa es más manifiesta en la raíz de los miembros y a los lados de la pared abdominal, sobre todo en posición vertical y con los esfuerzos (fig. 4-6).

En la tromboflebitis ilíaca, es posible observar una circulación complementaria prepúbica que deriva la sangre de la vena ilíaca del lado opuesto.

En la hernia inguinal estrangulada, puede aparecer la prominencia ipsolateral de las venas epigástrica superficial y circunfleja ilíaca. Es más visible en ancianos en quienes la pared es usualmente delgada y la piel ha perdido su elasticidad. El rápido crecimiento del saco dificulta el desagüe de estos troncos venosos, los cuales drenan la parte inferior de la pared abdominal.

## ANOMALÍAS DE LA FORMA Y EN EL VOLUMEN DEL ABDOMEN

### Abdomen globuloso o prominente

#### *Obesidad*

La procidencia del abdomen es debida al grosor de sus paredes y a un cierto grado de meteorismo (fig. 4-7). En las multíparas, con débil musculatura abdominal y distensión cutánea, piel relajada y con estrías o grietas, y en los sujetos de ambos sexos con rápida pérdida de peso (tras una intensa cura de adelgazamiento) la piel del abdomen cae y se desliza a modo de delantal alcanzando o rebasando el pubis (abdomen péndulo o en delantal).

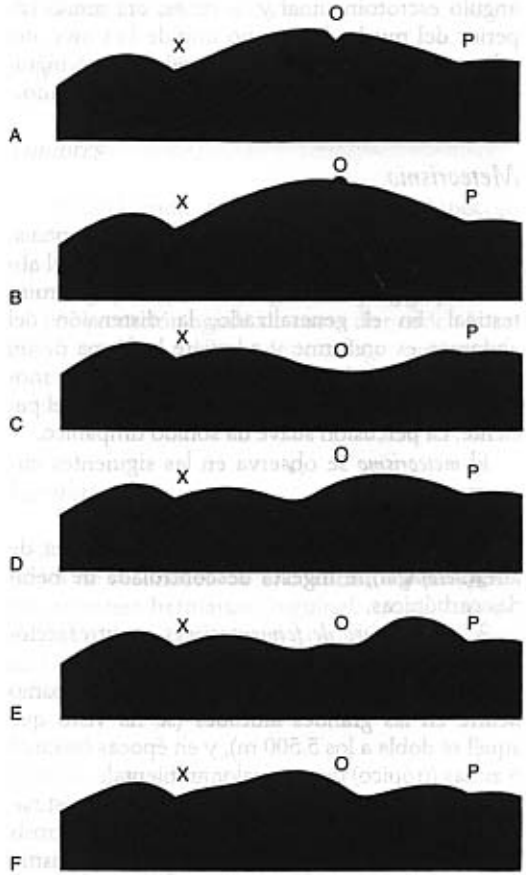


**Fig. 4-7.** Inspección del perfil del abdomen. A) Distensión generalizada con ombligo deformado: obesidad o meteorismo reciente. B) Distensión generalizada con ombligo prominente: ascitis crónica, tumor o hernia umbilical. C) Abdomen deprimido en la desnutrición. D) Distensión de la mitad inferior: embarazo, tumor ovárico, retención vesical. E) Distensión del tercio inferior: fibroma de útero, embarazo, distensión vesical. F) Distensión de la mitad superior: dilatación gástrica, quiste pancreático, carcinomatosis.

#### *Edema*

En el anasarca (cardíaco, hepático, renal, discrásico), la piel aparece difusamente engrosada por la infiltración, conservando la huella de las ropas y del dedo que ejerce presión (signo de la fóvea). En la colecistitis y en apendicitis agudas supuradas, pueden observarse placas infiltrativas inflamatorias a nivel del hipocondrio y fosa ilíaca derechas con posibilidad de fistulizarse. En la linfogranulomatosis inguinal, es signo precoz el edema de la parte baja de la pared abdominal,

© MASSON, S.A. Fotocopiar sin autorización es un delito.

ángulo escrotoinguinal y, a veces, del tercio superior del muslo, lo que no impide la visión del relieve por las adenopatías a nivel del arco inguinal. Es blando y no deja huella al ser presionado.

## *Meteorismo*

Conocido también con el nombre de timpanismo (o flatulencia), consiste en la distensión del abdomen por gases contenidos en el tracto gastrointestinal. En el generalizado, la distensión del abdomen es uniforme y adquiere la forma de un globo o de un balón esférico, forma que no se modifica en las distintas posiciones que adopta el paciente. La percusión suave da sonido timpánico.

El *meteorismo* se observa en las siguientes circunstancias:

1. Por deglución de grandes cantidades de aire (*aerofagia*), e ingesta descontrolada de bebidas carbónicas.
2. Por *exceso de fermentaciones* o putrefacciones con producción exagerada de gases.
3. Por *aumento del volumen de los gases*, como ocurre en las grandes altitudes (se ha visto que aquél se dobla a los 5.500 m), y en épocas (verano) o zonas (trópico) de gran calor ambiental.
4. Por *defecto de resorción* de los gases intestinales, ya sea por una estasis portal, así en la cirrosis hepática aun en fase preascítica (según un aforismo caro a los clínicos franceses: «los vientos preceden a las lluvias») o linfática (adenitis mesentérica tuberculosa, neoplásica, hodgkiniana). También cuentan en este apartado la isquemia intestinal crónica y una perturbación funcional del mecanismo normal del intercambio de gases a través de la red vascular intestinal en sujetos neurodistónicos.
5. En la *paresia intestinal* con dificultad a la progresión del gas a lo largo del tubo digestivo, como en el íleo paralítico (peritonitis, cólico nefrítico, etc.).
6. En la *oxalemia* (síndrome oxalometeórico, de Loeper) e *hipopotasemia*.
7. Como signo integrante del síndrome de la *tensión premenstrual*.
8. En las *alergias digestivas*, parasitosis intestinal, inadaptación escolar o laboral, abuso de la posición sentada y de bebidas carbónicas, tensión psíquica ambiental.
9. Por *defecto de eliminación* de gases, condicionada por factores sociales, atrofia de la pared muscular abdominal, respeto ambiental, pudor femenino, etc.

## *Neumoperitoneo*

Puede ser espontáneo, por rotura de una víscera hueca o de un quiste aéreo en la neumatosis subserosa, o provocado por una herida penetrante o con fines diagnósticos (colonoscopia) o terapéuticos (polipectomía, biopsia hepática).

## *Distensión neurógena*

Es frecuente, casi exclusiva del sexo femenino, en especial en jóvenes neurodistónicas. Se llama también «seudociesis» o «falso embarazo» por simular a éste; en algunos casos, la distensión del abdomen se acompaña del signo de «patadas», que se produce mediante una contracción aleteante de la musculatura de la pared del abdomen. Puede aparecer de manera rápida tras un trauma psíquico y durar más o menos, según la intensidad o persistencia de éste. La distensión abdominal no se produce, como a menudo se cree, por aerofagia, sino por presión del diafragma y lordosis de la columna lumbar con proyección del contenido del abdomen hacia delante. Desaparece con la anestesia general y decúbito dorsal, sin emisión alguna de gases por boca o ano.

## *Colección líquida intraperitoneal (ascitis)*

La forma del abdomen depende de la cantidad de líquido y de la tonicidad de la pared abdominal, la cual se relaciona con la duración del proceso. Si la ascitis es reciente y la musculatura está tensa, el abdomen abulta en la región periumbilical (vientre en obús) si aquélla persiste y la musculatura se torna flácida, toma, estando el enfermo en decúbito supino, una configuración un tanto aplanada porque el líquido se escurre, por decirlo así, hacia las partes laterales, por la acción de la gravedad (vientre de batracio). Cuando el enfermo cambia de postura, el abdomen abulta en forma de saco en la zona más declive.

## *Hipotonía de la pared del abdomen*

Se observa en la distrofia muscular progresiva, agenesia de los músculos del abdomen, malnutrición y raquitismo, así como en los adultos de vida sedentaria (siendo causa de la mal llamada «curva feliz» de los sujetos maduros) y mujeres

En la *estenosis pilórica*, la bolsa gástrica puede mostrar un peristaltismo activo (siempre ausente en la dilatación aguda).

En la *pancreatitis aguda*, el abombamiento de la región epigástrica (signo de Gobiet) se debe a la parálisis conjunta del estómago y colon transverso.

Cuando un obstáculo radica en el *intestino delgado*, la retención de gases eleva la región central estando los flancos del abdomen aplanados; si a nivel del ángulo hepático la zona distendida es el colon ascendente, con el flanco derecho elevado y si se sitúa en el ángulo esplénico, la distensión se extenderá al colon transverso.

En las *lesiones obstructivas del asa sigmoidea y recto*, se observa el clásico «abdomen cuadrado» por repleción global del marco cólico. Es de interés señalar que, por su situación terminal, mayor calibre y elasticidad, el ciego es el segmento intestinal más dilatable al insuflarse el intestino. El «signo de Schlange» consiste en que, si el ciego está vacío y la fosa ilíaca depresible, el obstáculo radica en el intestino delgado; por el contrario, si el ciego está repleto y gorgotea, el obstáculo mencionado se encuentra en el grueso.

En el *íleo mecánico* por obstrucción, el asa afecta, llena de líquido y gases que la distienden (signo de Wahl), se dibuja en la superficie del abdomen, si a ello no se opone una excesiva cantidad de grasa. Esta asa es fija, inmóvil, da a la palpación una sensación de resistencia elástica y a la percusión un ruido macizo o un timbre metálico.

En los casos de *perforación duodenal*, puede existir distensión localizada a nivel de la fosa ilíaca izquierda.

## *Movilidad respiratoria de la pared del abdomen*

Enfermo en decúbito dorsal y descubierto. Se examina de perfil y disponiendo la luz de manera conveniente. En los procesos peritoneales agudos, el abdomen está inmóvil (la respiración, poco profunda, es costal superior) y distendido por la paresia intestinal que aparece pasados los primeros instantes y suple a la excavación que produce la intensa contractura parietal inicial.

## *Peristaltismo intestinal visible*

Se observa en casos de oclusión del intestino delgado y a cargo de las asas supraestenóticas distendidas (fig. 4-8). Las crisis son de aparición espontánea, o provocadas al golpear suavemente la pared del abdomen o vertiendo sobre ella agua helada o cloruro de etilo. Se observan asas enteras que se elevan, distienden y endurecen. Pueden acompañarse de ruidos hidroaéreos cuando su contenido franquea el obstáculo o es rechazado hacia arriba. Es constante un dolor de tipo colicular.

Los movimientos intestinales normales son rara vez visibles. Precisan una pared del abdomen delgada y flácida. Por tratarse de asas del intestino delgado, se observan en la parte media del abdomen. Suelen acompañarse de ruidos hidroaéreos. No aumentan de consistencia y no se acompañan de dolor alguno.

En sujetos delgados, se pueden observar los latidos de la aorta que levantan la región epigástrica a cada sístole. Esta eventualidad se da en neurodistónicos con simpaticotonía y aneurismas de la aorta abdominal.

*No debemos terminar la inspección del abdomen sin examinar con todo cuidado su pared posterior, representada por la región dorsolumbar.*

Con la espalda desnuda se hace la inspección y palpación metódica de la columna vertebral buscando desviaciones (valorables aunque sean discretas), contracturas musculares y puntos dolorosos. Este examen es muy útil para diferenciar las algias de la pared del abdomen de origen vertebral (neuralgias segmentarias), del dolor referido y motivado por lesión de las vísceras intraabdominales (vesícula biliar, apéndice, riñón, etc.) o peritoneo.

**Fig. 4-8.** Hiperperistaltismo visible. Oclusión mecánica incompleta.

## ■ PALPACIÓN

Es un método exploratorio muy valioso. Nos informa sobre el estado de la pared y de las vísceras contenidas en el abdomen. Comporta dos tipos de palpación, la superficial y la profunda.

*Requiere habilidad manual y una gran experiencia, que sólo se adquiere con una práctica dilatada y empleando una técnica correcta.*

## REGIONES ANATÓMICAS DEL ABDOMEN

A semejanza del tórax, y con objeto de facilitar la localización de las vísceras y de los procesos patológicos, se ha dividido el abdomen en un cierto número de regiones o zonas anatómicas. Para establecer la topografía abdominal, se utilizan dos líneas de referencia horizontales, cruzadas por dos verticales, entre las cuales quedan limitadas las distintas regiones del abdomen (fig. 4-9).

La línea horizontal superior o subcostal une la parte más baja de las décimas costillas, proyectada en la parte posterior, está a la altura del disco que separa L3 de L4. La inferior o transtubercular pasa por los tubérculos de las crestas ilíacas (o 5 cm por fuera de la espina ilíaca anterosuperior), y corresponde por detrás a L5. Las verticales se trazan por la mitad de la distancia que hay entre la línea media y la espina ilíaca anterosuperior.

Se establecen así nueve regiones abdominales, tres centrales y seis laterales. Las tres centrales se denominan, de arriba abajo, *epigastrio, mesogastrio o umbilical* e *hipogastrio*. Las laterales, en el mismo orden, son los *hipocondrios, flancos o vacíos* y las *regiones o fosas ilíacas*. Por detrás, los espacios que existen entre la columna vertebral, las costillas y las crestas ilíacas constituyen las *regiones lumbares*, que se confunden, a nivel de la pared lateral, con los *flancos*.

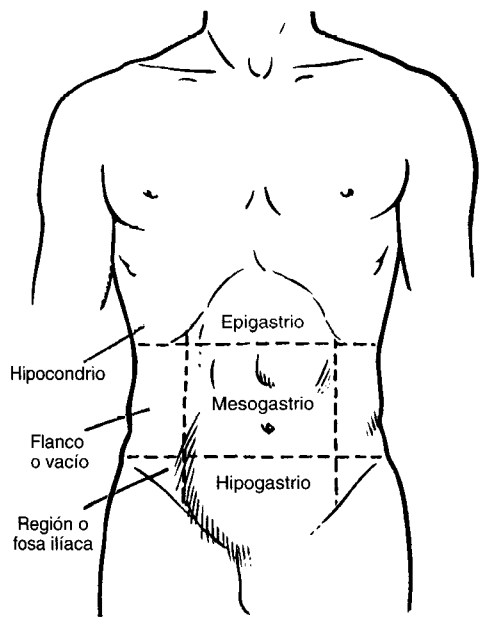


**Fig. 4-9.** Topografía regional de la pared anterolateral del abdomen.

### Proyección de las vísceras en la pared abdominal

La proyección visceral en las diferentes zonas topográficas del abdomen es, aproximadamente, la que sigue (sujeto en decúbito supino):

1. *Epigastrio.* Estómago (curvatura menor, casi todo el cuerpo, antro y canal pilórico). Duodeno (bulbo y parte de la segunda y la cuarta porciones). Hígado (lóbulo izquierdo y parte del derecho). Vesícula biliar. Páncreas (cabeza y parte del cuerpo). Arteria aorta. Vena cava inferior. Plexo celíaco.
2. *Hipocondrio derecho.* Hígado (lóbulo derecho en su mayor parte). Colon (ángulo derecho o hepático). Riñón derecho (dos tercios superiores). Glándula suprarrenal derecha.
3. *Hipocondrio izquierdo.* Estómago (fundus y parte del cuerpo). Bazo. Colon (ángulo izquierdo o esplénico). Páncreas (cola). Riñón izquierdo. Glándula suprarrenal izquierda.
4. *Mesogastrio o umbilical.* Estómago (parte inferior del cuerpo). Duodeno (parte de la II, la III, y parte de la IV porción). Yeyuno (parte). Colon transverso (menos los extremos). Páncreas (parte de la cabeza). Pelvis renales y uréteres (parte superior). Mesenterio. Arteria aorta y vena cava inferior.
5. *Flanco derecho.* Colon ascendente. Riñón (polo inferior).
6. *Flanco izquierdo.* Colon descendente.
7. *Hipogastrio.* Intestino delgado (parte inferior). Colon sigmoideo. Vejiga. Uréteres (parte inferior).
8. *Fosa ilíaca derecha.* Ciego. Apéndice. Íleon terminal.
9. *Fosa ilíaca izquierda.* Colon sigmoideo.

© MASSON, S.A. Fotocopiar sin autorización es un delito.

La proyección descrita de los órganos abdominales no es siempre la misma para todos los individuos, aun siendo perfectamente normales; depende mucho del hábito constitucional, y asimismo, en el sujeto de medidas normales, el colon transverso puede descender hasta el hipogastrio (conservando en su sitio los ángulos derecho e izquierdo), sin que ello tenga significado patológico.

La palpación del abdomen se realiza de manera ordenada y progresiva hasta alcanzar su pared posterior y los órganos contenidos en su cavidad.

Es más fácil si el sujeto es delgado, se encuentra relajado, y aprovechando las fases espiratorias en que disminuye el tono parietal.

*Es obligado realizar previamente una palpación general de orientación, paseando con suavidad la mano tibia y plana sobre la superficie del abdomen; éste se «ablanda» al ganarnos la confianza del enfermo.*

El enfermo se coloca en decúbito supino con los miembros inferiores estirados, y los superiores cómodamente extendidos a lo largo del cuerpo; se elevarán un poco la cabeza y los hombros con ayuda de una almohada. Respiración tranquila costoabdominal, con la boca entreabierta, salvo cuando se explora la movilidad respiratoria del hígado y bazo que exigen inspiraciones profundas. El médico, a su derecha, con los codos un poco por encima del plano del abdomen (el ángulo del brazo y antebrazo será algo obtuso) por razones de comodidad.

*La palpación, tan cómoda debe ser para el paciente, como para el médico que explora.*

En el caso de no cumplirse cualquiera de estas premisas, la exploración puede hacerse de forma apresurada y resultar incompleta o deformada en la interpretación.

Se recurre tanto a la palpación unimanual como a la bimanual, ya sea con ambas manos activas o una activa y la otra ejerciendo un papel pasivo.

La palpación de la región superior del abdomen se completa colocando al enfermo sentado en cama o en el borde de la camilla de exploración, con las piernas ligeramente flexionadas, mientras el médico se sitúa directamente detrás de él de modo que pueda sostener el tronco del enfermo si lo inclina un poco hacia atrás. De este modo, se relajan los músculos de la pared abdominal, y el hígado y el bazo bajan por su propio peso para aplicarse contra los dedos que palpan. Mejora el contacto entre órgano y mano cuando el enfermo hace descender su diafragma por medio de una inspiración profunda *(método de Schmiedt)*.

## SENSIBILIDAD Y TEMPERATURA CUTÁNEAS

La sensibilidad se estima rozando la piel con una aguja (a ser posible de punta roma), trozo de algodón, reborde de la uña, bolígrafo (fig. 4-10), etcétera. No debe confundirse la hiperestesia cutánea con la hipersensibilidad generalizada de los neuróticos, distónicos o de los que fácilmente sufren cosquillas. Si es circunscrita, guarda relación con las «zonas de Head». En la neuralgia segmentaria, por compresión radicular y en el zona, el área hipersensible es en forma de faja o banda.

La temperatura de la piel se toma con aparatos adecuados y, en su defecto, con el dorso de los dedos dispuestos en forma de gancho (fig. 4-11). Aumenta localmente en los procesos inflamatorios parietales o viscerales profundos y difusamente en la peritonitis aguda generalizada.

**Fig. 4-10.** Estima de la sensibilidad cutánea.

**Fig. 4-11.** Estima de la temperatura cutánea.

## REFLEJOS CUTANEOMUCOSOS

Se buscan como se indica en el capítulo de generalidades. Faltan en los casos de contractura parietal intensa, ya sea limitada (reflejos abdominales superior y medio derechos en la colecistitis aguda supurada; medio e inferior del mismo lado en la apendicitis aguda grave) o generalizada a todo el abdomen *(vientre en tabla)*.

La exageración del reflejo superior derecho puede servir para orientar acerca de la existencia de una gastropatía orgánica (úlcera pilórica o duodenal, gastritis).

## EXAMEN DEL SENTIDO DE LA CORRIENTE SANGUÍNEA EN LA CIRCULACIÓN VENOSA COLATERAL

Es fácil procediendo de forma correcta. Se vacían unos 5 cm de vena, para lo cual se colocan sobre ella los dedos índice y medio adosados por sus extremos; luego, se separan deslizándolos sobre la pared en direcciones opuestas y haciendo presión sobre el trayecto venoso. Se sueltan entonces, en forma sucesiva, uno y otro dedo y el sentido en que se realiza el relleno vascular indica el de la corriente sanguínea (fig. 4-12).

**Fig. 4-13.** Valoración del tejido celular subcutáneo.

## ANOMALÍAS DEL TEJIDO CELULAR SUBCUTÁNEO

Su espesor se averigua haciendo pliegues de los tegumentos mediante la pinza formada por el dedo pulgar y el índice (fig. 4-13); debe observarse, al soltar la piel, si ésta recobra su aspecto primitivo, y pasando entonces la yema del dedo sobre su superficie se investiga la eventual presencia de una fóvea o impresión dejada por los dedos que hicieron el pliegue. El grosor aumenta en la obesidad y en el edema parietal (mecánico o inflamatorio) y disminuye en los sujetos enflaquecidos o deshidratados.

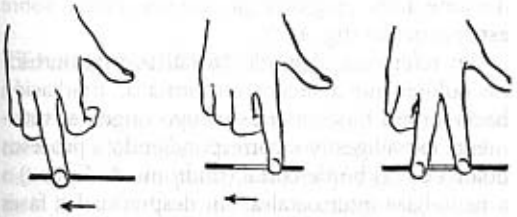

**Fig. 4-12.** Forma correcta de estudiar la dirección de la corriente venosa, por compresión alternada del vaso, después de que se le ha vaciado la sangre, entre el índice y el dedo medio del observador. El vaso se llena en el sentido que sigue la corriente.

Las tumefacciones de la pared (tumorales o no), tanto si son del propio tejido celular subcutáneo (lipomas, fibrolipomas, placas celulíticas, etc.) como del músculo (fibromas, hematomas), se hacen más ostensibles cuando el enfermo pone tensa la pared del abdomen, pues entonces se las palpa sobre un plano más resistente (figura 4-14).

*La única diferencia estriba en que las primeras conservan su movilidad, mientras que las que radican en la propia musculatura, quedan fijadas al contraer el músculo.*

Un buen método para poner de manifiesto nódulos celulíticos o de adiposis dolorosa es el

© MASSON, S.A. Fotocopiar sin autorización es un delito.

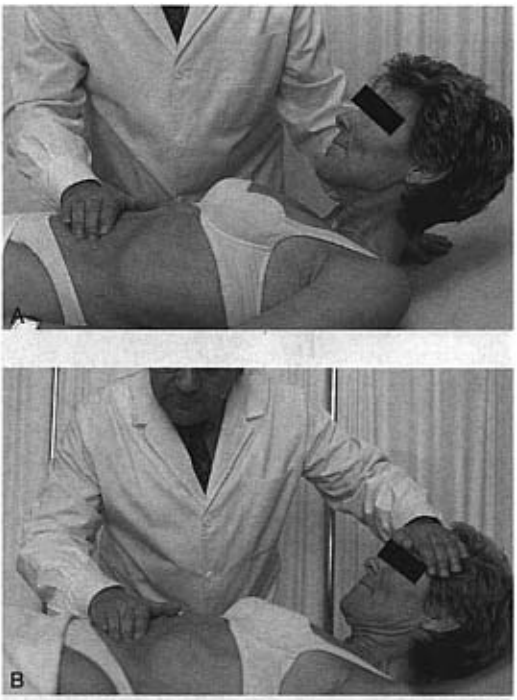

**Fig. 4-14.** A) La paciente tensa la pared abdominal levantando la cabeza. B) Maniobra de Garnett. Si levantando la cabeza no se produce la correcta contracción abdominal, el médico se opone a este movimiento presionando suavemente sobre la frente del paciente, lo que aumenta la contractura de la musculatura abdominal.

**Fig. 4-15.** Exploración de los nódulos celulíticos con el pulpejo de los dedos.

de palpar con la pared tensa y presionar con el pulpejo del índice (fig. 4-15), antes de tirar de la piel con la otra mano y después de haberlo hecho; ésta arrastra consigo el nódulo y aquélla se torna indolora.

El «signo del uraco» ha sido valorado para el diagnóstico de la peritonitis tuberculosa. Consiste en la percepción, mediante la palpación, del cordón fibroso del uraco (residuo embriológico procedente de la alantoides), el cual, dispuesto en la línea umbilicopúbica, aparece anormalmente duro, engrosado e irregular, a causa de que la grasa que lo rodea se encoge y endurece al estar en contacto con la serosa peritoneal enferma.

## APÉNDICE XIFOIDES. BORDE COSTAL. OSTEOCONDRITIS

No es infrecuente la aparición de molestias o dolores en la región epigástrica que son atribuidos al estómago y que no tienen nada que ver con la víscera digestiva.

En la xifoidalgia y xifoiditis, el dolor aparece en el epigastrio pero una simple exploración palpatoria del extremo distal del esternón nos diferencia claramente el origen de la molestia, con importante dolor o incomodidad al presionar de forma más o menos suave el xifoides. Es obligado ante toda epigastralgia atípica incidir sobre este particular (fig. 4-16).

En referencia al borde costal, son numerosos los dolores que aparecen en forma de irradiación hacia ambos hipocondrios y cuyo origen es totalmente extradigestivo, correspondiendo a procesos dolorosos del borde costal (síndrome de Cyriax) o a neuralgias intercostales, sin despreciar las fases iniciales de un herpes zoster. La presión del borde costal ha de ser suave, incidiendo en los extremos distales de las últimas costillas (fig. 4-17).

No queremos dejar de apuntar en este apartado la irradiación epigástrica del dolor secundario

**Fig. 4-16.** Presión correcta sobre el apéndice xifoides.

**Fig. 4-17.** Presión correcta sobre el borde costal. La presión debe hacerse a lo largo de todo el borde costal, desde el apéndice xifoides hasta la columna dorsal, a ambos lados, llegando hasta la columna vertebral.

a la osteocondritis condroesternal (síndrome de Tietze), motivo de numerosas consultas al gastroenterólogo por retrosternalgias bajas atribuidas al estómago, y que tienen un origen superficial; una minuciosa anamnesis (variación de las molestias con los cambios posturales) y una fina exploración física (presión local), nos dará el diagnóstico (fig. 4-18).

## TENSIÓN ABDOMINAL

Se explora con la mano (indistintamente la derecha o la izquierda, según el hábito del explorador) colocada paralelamente y algo por fuera de la línea media y apoyada por la palma sobre la pared teniendo los dedos ligeramente encorvados; *se efectúan movimientos de flexión de los dedos a nivel de las articulaciones metacarpofalángicas y no de toda la mano.* La exploración se hace con cierta velocidad; se producen, como máximo, dos o tres depresiones en un sitio e inmediatamente se pasa a otro. Se busca la tensión siguiendo cierto orden, por ejemplo de abajo arriba, primero en un hemiabdomen y luego en el otro. Cuando el movimiento de flexión digital se hace con mayor facilidad en relación al normal, se dice que la tensión abdominal está disminuida, y si con más dificultad, venciendo una mayor resistencia, que está aumentada.

Cabe señalar que en el *abdomen normal* la tensión no es uniforme, es mayor en el centro (por los músculos rectos) que en los flancos, y en la fosa ilíaca derecha que en la izquierda, por la presencia del ciego. Es menor en los niños y ancianos que en los adultos, en especial si han practicado deportes.

La *hipotensión* del abdomen es muy acusada en los casos de aplasia muscular y después del parto, de vaciar una ascitis copiosa o extirpar un tumor, etc. En los ancianos con enfermedades consuntivas, a la poca tensión muscular se añaden

© MASSON, S.A. Fotocopiar sin autorización es un delito.

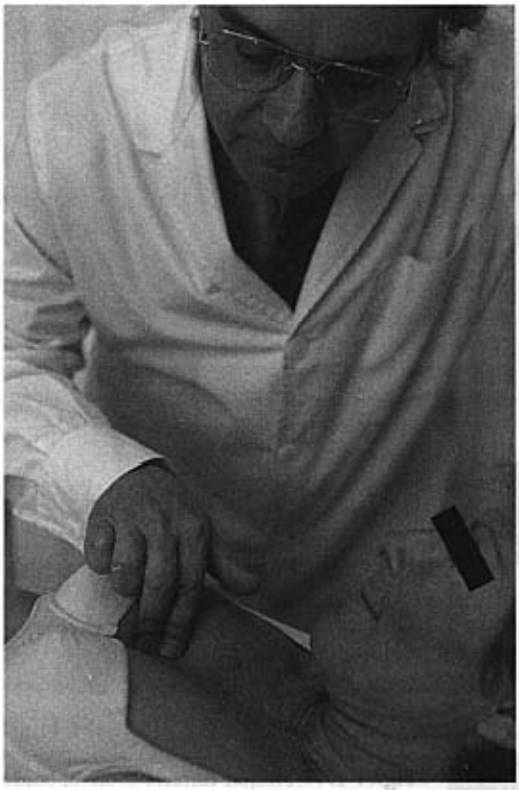

**Fig. 4-18.** Presión correcta sobre las articulaciones condrosternales. Debe hacerse a ambos lados.

deshidratación y disminución de la grasa y del tamaño de los órganos (hígado, bazo, vísceras huecas) intracavitarios. La punta de los dedos alcanza con suma facilidad la pared posterior del abdomen.

El *aumento de la tensión abdominal* puede ser debido a hipertonía de los músculos de la pared o bien ocasionado por causas que radican en el interior del abdomen (meteorismo, ascitis, tumores, etc.); en el primer caso, puede ser generalizado o circunscrito, moderado o intenso (contractura). Se observa:

1. En *personas nerviosas*, sobre todo al comenzar el examen; cede en el curso de la exploración, si el ambiente es de comodidad y se alcanza el estado de «suficiente comunicación» entre el paciente y el médico.
2. En la *meningitis* (por irritación radicular), donde además hay rigidez de la nuca y contracción tónica de los músculos flexores de las extremidades inferiores, etc.
3. En el *tétanos*, en que al mismo tiempo se observa la contractura de los músculos maseteros (trismo), de los canales vertebrales y aductores del muslo.
4. En el *aracnoidismo*.
5. En el «*síndrome seudoperitonítico*» o peritonismo.
6. En la *peritonitis aguda difusa* por irritación del peritoneo parietal (abdomen en tabla), etcétera.

Las contracturas circunscritas más frecuentes se observan en la apendicitis y colecistopatías agudas y en la úlcera duodenal en fase activa o perforativa cubierta. En los procesos pancreáticos agudos y mesentéricos (torsión del epiplón), no existe una verdadera contractura y sí sólo un leve aumento del tono parietal.

En la lesión de las vísceras torácicas (neumonía, pleuresía o pericarditis agudas, neumotórax espontáneo, infarto de miocardio), la hipertonía muscular se acusa en la parte alta del abdomen (hipocondrios, epigastrio) cediendo ligeramente durante la inspiración (cosa que no ocurre si el estímulo es peritoneal, pues persiste en ambas fases respiratorias) y con la «maniobra ano-parieto-abdominal de Sammartino», útil para localizar la lesión causal en los sujetos con el abdomen contraído.

La *maniobra de Sammartino* consiste en observar con una mano las modificaciones del dolor y la resistencia de la pared abdominal (defensa o contractura), mientras que con uno o dos dedos de la otra mano se efectúa la dilatación anal. La maniobra debe practicarse en el enfermo con la vejiga de la orina vacía y después de haber efectuado una perfecta palpación del abdomen. Se introduce suavemente en el ano primeramente el índice y luego el medio, dilatándolo hasta percibir la sensación de compresión o tensión fisiológica (en los niños, basta la introducción de un dedo, y en algunos adultos con esfínter muy laxo es necesario, a veces, introducir tres o cuatro dedos). Con el ano dilatado en la forma expuesta, se practica la palpación de la pared abdominal en busca de las modificaciones, así, primero, de la contractura, y después, del dolor espontáneo a la presión, empezando por las zonas donde la palpación previa nos demostró ser más depresibles y menos dolorosas. Fundándose en que el reflejo producido por la dilatación anal inhibe el patológico, cuando éste no es debido a una lesión orgánica grave e intensa, se han señalado las siguientes eventualidades:

1. En los *síndromes abdominales* de causa extradigestiva (traumatismo del tórax, neumonía), desaparecen el dolor y la contractura.
2. En las *afecciones peritoneales* agudas, da lugar a la localización del dolor y la contractura a nivel de la zona afecta.
3. En los *dolores cólicos*, anexitis y apendicitis subagudas, la contractura y el dolor disminuyen o cesan, lo que facilita la palpación.
4. En los *cuadros peritoneales severos* (perforación) el dolor y la contractura persisten.

La apreciación del tono postural de los músculos rectos en el epigastrio (una vez obtenida una buena relajación muscular)[5], orienta hacia un padecimiento gástrico o duodenal; el hipertono del recto derecho se observa, con frecuencia, en la úlcera antral; en el recto izquierdo, en el ulcus de la pequeña curvatura; un signo más precoz de una ascitis evolutiva (precede a la distensión del abdomen) es el aumento global y progresivo de la tensión postural del abdomen (este dato, muy sutil, sólo se aprecia valorando los resultados de palpaciones sucesivas).

El aumento de tensión de causa cavitaria se observa en el derrame líquido (ascitis) o gaseoso intraperitoneal (neumoperitoneo) y en la distensión gaseosa gastrointestinal (meteorismo o flatulencia). En estos casos, el abdomen es prominente y la mano que palpa advierte una pared más o menos tensa que le permite «adentrarse» algo a su través.

Es fundamental saber distinguir el *dolor visceral* y el *dolor muscular parietal*. El dolor muscular se aprecia presionando con la punta de uno o más dedos estando la pared tensa, para lo que se pide al enfermo que levante la cabeza y los hombros de la cama o camilla sin apoyarse y estando los miembros inferiores extendidos *(maniobra de Smith y Bates)* (fig. 4-19); también vale la sobreelevación de la cabeza oponiéndose al movimiento mediante una mano aplicada sobre la frente *(maniobra de Garnett)* (fig. 4-14 B). Puede ser por lesión muscular local, como una rotura de fibras, hematoma de la vaina del recto, pinzamiento de los nervios de la fascia profunda o referido a partir de una víscera del abdomen enfermo. En el caso de pinzamiento nervioso, ocurre con mayor frecuencia en el reborde externo de la vaina del recto (fig. 4-20). El dolor es de tipo agudo y fulgurante, a menudo exacerbado por la presión sobre el lugar o por estiramiento del nervio con los movimientos. El punto sensible (se busca con la pared tensa) suele ser tan pequeño como el extremo romo de un lápiz. Cuando esto ocurre en el lado izquierdo, sobre todo en personas jóvenes, no es significativo, pero cuando sucede en el derecho puede ser motivo de confusión.

**Fig. 4-19.** Maniobra de Smith y Bates.

En el caso de dolor referido, el aumento de sensibilidad coincide con aumento de tensión postural; en la úlcera duodenal se dan ambos fenómenos sobre el hemiabdomen superior del músculo recto derecho; en la úlcera de la pequeña curvatura, en sitio parejo del lado izquierdo, etc. En la colecistitis, duele presionando por fue-

**Fig. 4-20.** Presión correcta sobre el borde externo del recto anterior abdominal. Ocasionalmente, el paciente ha de tensar la pared abdominal.

[5]El tono postural es distinto del de defensa por irritación peritoneal. La sensibilización de algunos segmentos medulares que, en virtud de un reflejo viscerosensitivo, ocasiona hipersensibilidad cutánea y muscular, aumenta también el tono postural normal de ciertos músculos estriados en virtud de un reflejo visceromotor. Para valorar correctamente este dato (requiere un cierto hábito palpatorio), se precisa una buena relajación muscular.

© MASSON, S.A. Fotocopiar sin autorización es un delito.

ra del músculo recto derecho; dato útil para su diferenciación con la úlcera duodenal en que el dolor es sobre el propio músculo.

## REGIONES HERNIARIAS

Su examen es obligado en todos los cuadros oclusivos intestinales. Cabe señalar que la palpación pone de manifiesto hernias que, por su tamaño exiguo, escapan a la inspección incluso cuando el paciente contrae la prensa abdominal como para evacuar el intestino o efectúa la maniobra de Valsalva. El examen se realiza con el paciente de pie y luego en decúbito dorsal tensando la pared.

Las *hernias epigástricas*, situadas a lo largo de la línea media, contienen tejido adiposo o epiplón, y rara vez intestino o estómago, a causa de la situación alta del orificio herniario. Por su pequeñez, deben ser buscadas con cuidado y con la pared contraída. Son posible causa de un vivo dolor localizado o irradiado al ser presionadas. Cuando se estrangulan, aparece junto con constricción y vómitos, dolor agudo en el hemiabdomen superior; además, se palpa una tumoración irreductible situada en la línea blanca (alba). El dolor gástrico obedece a la tracción del epiplón mayor, que está adherido a la curvatura mayor del estómago, ya que en la hernia epigástrica estrangulada, una porción del epiplón puede ser tomada entre los bordes de la hendidura en la fascia. Cuando el pellizcamiento cede, el dolor desaparece. Con frecuencia, se presenta una epiploítis que se confunde con una estrangulación.

La *hernia del ombligo* puede considerarse fisiológica en el recién nacido y lactante de pocos meses, porque aún no se ha completado el cierre del anillo umbilical. En los cirróticos hepáticos con ascitis, es frecuente.

Las *hernias crurales* son más frecuentes en las mujeres. No suelen presentar el volumen, a veces gigante, de las inguinales. Pueden incluso pasar inadvertidas (salvo crisis de pinzamientos pasajeros) hasta que un día sobreviene una estrangulación.

Las *hernias inguinales* se estudian con la palpación cuidadosa de la región de este nombre. Por su interés práctico, nos ocuparemos de éstas con detalle.

La región inguinal se palpa apoyando la palma de la mano homónima al lado examinado sobre el trayecto inguinal siguiendo su eje (fig. 4-21). Esta maniobra debe efectuarse con el paciente en decúbito dorsal, de pie y en ambas posiciones con esfuerzos de tos y apelando a la maniobra de Valsalva. Una hernia inguinal se hará evidente por la deformación globulosa de la región y la percepción táctil del impulso expansivo provocado por la protrusión visceral. Se pasa luego a explorar el trayecto inguinal. Para ello, situado el médico frente al paciente, y con la hernia reducida, usando el pulpejo del meñique o del índice, según el calibre del orificio inguinal externo (OIE), de la mano contralateral al lado explorado, con su cara palmar apoyada en el tercio medio del escroto, se invagina la bolsa en dirección al OIE (fig. 4-22).

Al llegar al borde superior del pubis, se flexiona ligeramente la falangeta y se traspone el OIE, cuyos bordes y diámetro se determinan con el dorso de la falangeta, o con la cara palmar, rotando el dedo. En general, un OIE normal es difícil de franquear sin flexionar la falangeta que ha sobrepasado el borde superior del pubis, pues está ubicado en un plano posterior al hueso citado.

El dedo introducido en el OIE sigue la dirección del trayecto inguinal hacia el orificio inguinal interno (OII) apreciando los caracteres del cordón espermático, sobre todo su espesor (aumentando cuando alberga un saco oblicuo externo). Se determina cuidadosamente el estado anatomofun-

**Fig. 4-21.** Palpación de la región inguinal.

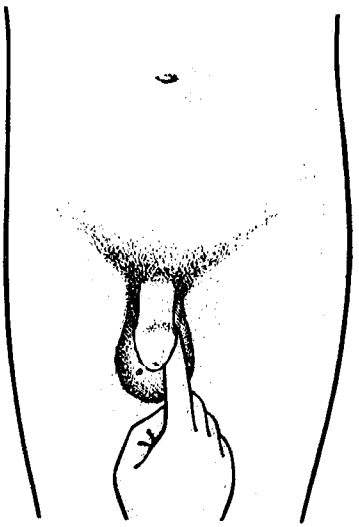

**Fig. 4-22.** Exploración del trayecto inguinal. Ubicación correcta del pulpejo del índice en el tercio medio del escroto.

cional, o sea, en relajación y en contracción, de las diversas estructuras de la región, así el ligamento crural, complejo muscular oblicuo menor-transverso, fascia transversalis, borde externo de la vaina rectal y, ocasionalmente, del ligamento de Cooper.

Es de interés práctico establecer la diferenciación entre hernia inguinal oblicua externa y directa. Basta para ello introducir un dedo en el trayecto inguinal y pedir al paciente que tosa. La hernia oblicua externa viene desde arriba y afuera y choca contra la punta del dedo de manera similar a como lo haría otro dedo descendiendo en la dirección y dentro del trayecto inguinal. En caso de hernia directa, el impulso se percibe en la cara palmar del dedo, proviniendo del piso del canal inguinal, de manera difusa, como si el dedo fuera empujado hacia afuera, hacia la superficie, en toda su extensión.

## PALPACIÓN PROFUNDA

Es más fácil y demostrativa con la pared fláci da. Sirve para reconocer las condiciones físicas de las vísceras, eventual presencia de formaciones quísticas o tumores y detalles de la pared posterior. Adelantando ideas, diremos que los órganos duros (hígado, bazo, riñón) se perciben mejor en el curso de las inspiraciones profundas con una sensación muscular de resalte, y las huecas (estómago, colon) o blandas (ganglios, cola del páncreas) en la fase espiratoria en que la pared se encuentra más relajada. Es muy útil la palpación de los músculos psoasilíacos; para ello, la mano derecha (con la izquierda encima presionando) se hunde cuidadosamente en las fases espiratorias (se mantiene en la inspiración) hasta alcanzar las masas musculares, primero de un lado y luego del otro. Ciertos procesos viscerales (anexitis, pielilis, apendicitis) y por un reflejo viscerosensitivo (como ocurre en la pared anterior con el estómago y vías biliares) dan lugar a zonas de Head musculares. La sensibilidad aumentada de este músculo, en ambos lados, tiene poco valor y se observa en sujetos hipersensibles.

## ■ PERCUSIÓN

Este método exploratorio tiene, en lo que se refiere al abdomen, una importancia menor que la palpación. Acudimos a él para precisar el contorno de las vísceras abdominales, delimitar el área de un tumor y para orientarnos sobre si el aumento de volumen que en un momento dado presenta el vientre es debido a gas (timpanismo, neumoperitoneo), líquido (ascitis, quiste ovárico, coleperitoneo, etc.) o a una masa sólida.

La *percusión* será *muy suave y superficial*. Para ello, apoyamos el dedo índice o medio de la mano izquierda sobre las paredes del abdomen, y el dedo medio de la mano derecha, flexionado, lo dejamos caer sobre el primero (fig. 4-23). Si la pared abdominal es gruesa o está tensa, profundizaremos algo la percusión, pero sin llegar a la fuerte, que nos daría un sonido que no correspondería a la zona que queremos explorar.

El timpanismo abdominal fisiológico es sumamente variable según el grado de repleción o vacuidad del tubo entérico. Dentro de los diversos tipos de timpanismo fisiológico de los órganos digestivos, admitimos el siguiente modelo: el estómago da a la percusión un timpanismo grave; el ciego y colon ascendente, un timpanismo más agudo, y el intestino delgado, un timpanismo agudo.

A continuación, consideraremos las causas capaces de alterar el sonido percutorio normal del abdomen (fig. 4-24).

© MASSON, S.A. Fotocopiar sin autorización es un delito.

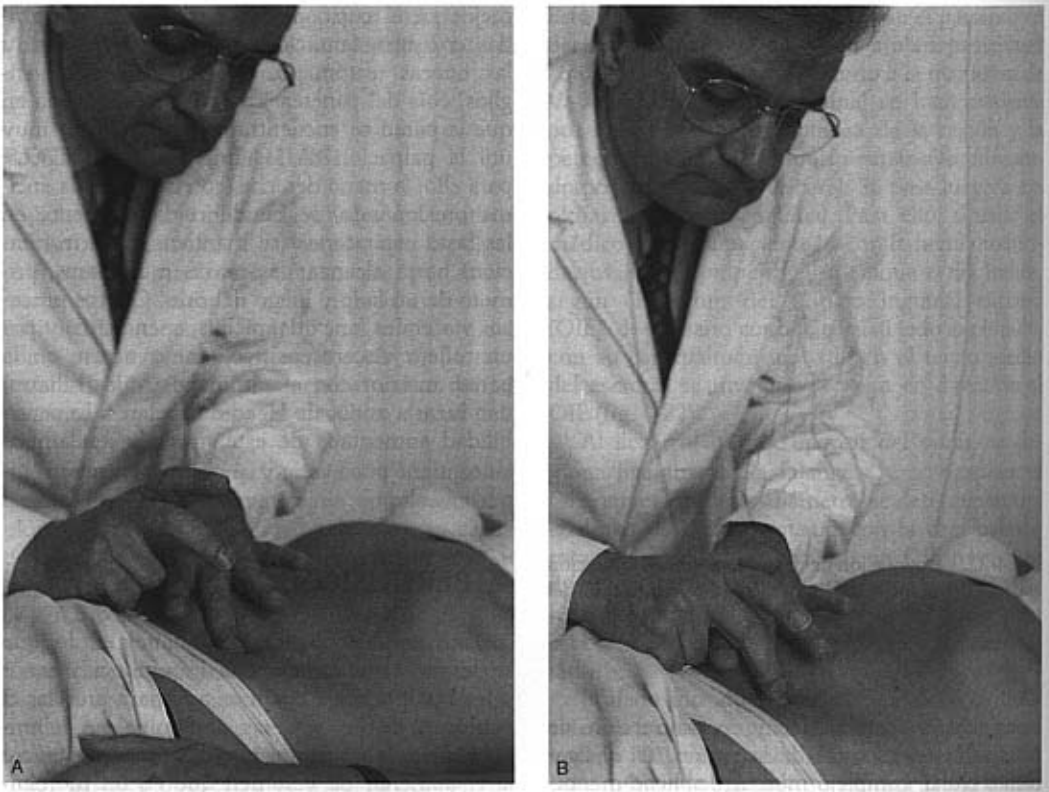


**Fig. 4-23.** Técnica correcta de percusión abdominal.

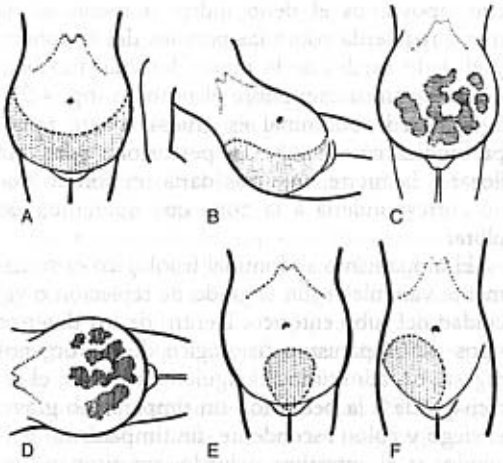


**Fig. 4-24.** Esquemas de las zonas de matidez en la ascitis libre. A) En posición vertical. B) En decúbito lateral. C-D) En la peritonitis tabicada. E) En el embarazo. F) En el quiste ovárico.

## ENFISEMA SUBCUTÁNEO

Da a la percusión un sonido timpánico característico. El dedo percibe, al mismo tiempo, sensación de crepitación nívea.

## ASCITIS

Puede ser libre o tabicada. En la primera, el líquido sigue, hasta cierto punto, las leyes de la gravedad y se acumula en las partes declives, que por tal motivo se toman mates (signo de la matidez declive). Estando el sujeto en la posición de pie, la percusión delimita una zona mate que ocupa los flancos y el hipogastrio; por encima de ella se obtiene timpanismo, que facilita en sumo grado la demarcación. En decúbito dorsal, la zona mate abarca el hipogastrio, las fosas ilíacas y los flancos en una altura que varía según sea la cantidad del derrame. La parte central es timpánica. Si, en esta misma posición de decúbito supino, el enfermo adopta el de-

cúbito lateral derecho, el líquido se desplaza hacia ese lado, con lo que la fosa ilíaca y el flanco derecho darán un sonido mate a la percusión, siendo timpánica la del lado izquierdo. Una manera fácil de objetivar estos amplios movimientos de traslación del líquido ascítico es la siguiente: estando el enfermo en decúbito dorsal se percute un flanco, por ejemplo, el izquierdo, comprobada la matidez, *sin dejar de apoyar el dedo plesímetro* invitamos al enfermo a colocarse en decúbito lateral derecho, percutimos entonces nuevamente y obtendremos timpanismo en la zona que antes resultaba mate.

*Cuando el líquido ascítico es escaso, se percute al enfermo en posición genupectoral*, en la que el líquido se acumula alrededor del ombligo, o de pie, en la que se obtiene una matidez hipogástrica con un límite superior horizontal.

Si recordamos que el líquido del derrame peritoneal se halla en equilibrio hidrostático en cualquier parte del abdomen y que por debajo del diafragma la presión abdominal es subatmosférica, comprenderemos el hecho, a primera vista paradójico, de que el líquido ascítico, independientemente de su cuantía, se acumule entre el hígado y diafragma, dando lugar a la matidez de ambas bases pulmonares (en especial la derecha) aun en aquellos casos en que la percusión del abdomen, practicada con técnica correcta, es poco demostrativa. Ello nos demuestra que, la *investigación de la matidez del abdomen sólo nos da una idea muy inexacta de la cuantía del derrame peritoneal.*

En derrames líquidos inflamatorios, la percusión nos dará zonas mates, salpicadas con zonas de timpanismo (abdomen en tablero de damas). En los cambios de posición del enfermo, no se encontrará el cambio rápido y neto de sonido como en los derrames mecánicos, y, por último, el límite superior nos dará una línea sinuosa irregular. Ello se explica por la tendencia de los exudados a enquistarse, con formación de adherencias.

En la *peritonitis tuberculosa* con poco líquido, puede observarse el «signo de Thormayer» que consiste en la aparición de un sonido timpánico en lo alto del abdomen y a su derecha, en contraste con la matidez del hemiabdomen izquierdo, donde existe derrame. Se atribuye a la inflamación retráctil del mesenterio, que atrae las asas del intestino delgado en dirección hacia arriba y a la derecha.

## IRRITACIÓN PERITONEAL

Si se trata de la perforación de una víscera hueca, encontramos un pequeño derrame peritoneal y la desaparición de la zona de matidez hepática *(signo de Jobert)*. Este «timpanismo prehepático» se desplaza a la cara externa del hipocondrio al adoptar el enfermo el decúbito lateral izquierdo.

Debe distinguirse de la «modificación de la matidez» de carácter tardío ligada a la distensión atónica del colon. A veces, su aparición es precoz, incluso a los 10 min de la perforación, pero no constante, pues falta en las perforaciones cubiertas. Es una falta grave esperar la aparición de este signo para el diagnóstico. La ortopercusión de la cavidad abdominal es muy valiosa. Las ondas sonoras despiertan dolor en la zona inflamada, cuya área puede ser delimitada con precisión.

## TUMORES

La percusión limita su área (mate) y nos ilustra sobre su profundidad en relación a la pared abdominal; otras veces, evidencia un meteorismo localizado (cuando hay asas intestinales distendidas a causa del tumor) o una ascitis, la cual puede incluso aparecer en caso de tumores benignos, como en el *síndrome de Meigs*.

## OCLUSIÓN INTESTINAL

Se observa timpanismo en el asa, distendida por gases, que se encuentra por encima del obstáculo. Esto ayuda a localizar el punto probable del íleo mecánico. Así, en el caso de una oclusión del ángulo esplénico del colon, será el colon transverso el que nos presentará el timpanismo en cuestión; en la oclusión del asa sigmoidea, el descendente; en la oclusión de la válvula de Bahouin, el intestino delgado, etc. En las oclusiones bajas (asa sigmoidea, recto), el timpanismo puede ser patente en todo el abdomen. En la oclusión intestinal, el asa afecta, muy distendida *(signo de Wahl)*, da a la percusión un sonido mate (seudomatidez) a veces con timbre metálico, a causa de la gran tensión del gas.

## OTROS PROCESOS

En la *celiaquía*, existe timpanismo central y, a veces, matidez desplazable en los flancos que no corresponde a ascitis, sino a las asas intestinales átonas y repletas de líquidos movilizables por gravedad al cambiar de postura el paciente (seudoascitis).

© MASSON, S.A. Fotocopiar sin autorización es un delito.

En la *cistitis enfisematosa*, encontramos un gran globo vesical con timpanismo percutorio en todo el hipogastrio.

## ■ AUSCULTACIÓN

Es un método exploratorio de notable interés. En ocasiones, permite hacer diagnósticos de presunción tan finos como el de una fístula gastrocólica (basta dar un poco de agua al paciente y auscultarle), de una estenosis de la arteria renal (soplo sistólico en región lumbar) con tensión diastólica muy elevada, de una fístula vesicointestinal (ruido de gorgoteo durante la micción), de una parálisis intestinal incipiente en el postoperatorio de la cirugía abdominal, o de la reanudación peristáltica tras la reducción manual de una hernia, etc.

Se realiza con el sujeto en decúbito dorsal con respiración superficial o en apnea (fig. 4-25). En ocasiones, para estimular la motórica gastrointestinal o movilizar las cámaras hidroaéreas, nos valemos de una suave percusión del abdomen, de la ingestión de un poco de agua, de un cambio de posición o de verter un chorro de agua fría sobre la piel del abdomen.

Auscultando el abdomen de un sujeto sano, se oyen ruidos abundantes, continuos y suaves con pausas bastante regulares. Resultan de la contracción de la musculatura intestinal y de la remoción de su contenido hidroaéreo. El ruido muscular es tanto más intenso cuanto más fuerte es la contracción, y se oye puro cuando el intestino se contrae vacío o poco lleno, como en la gastroenteritis aguda. Si el intestino contiene líquido, o éste y gas, su remoción con los movimientos peristálticos ocasiona ruidos de tonos altos (intestino delgado) o más graves (borborigmos [«ruido de tripas»]) del colon.

Los ruidos del abdomen pueden ser exageración de los normales o patológicos, con origen en el estómago, intestino, peritoneo o vascular:

1. *Estómago*. En algunos sujetos normales, en el período postingesta inmediato, la palpación del epigastrio y su golpeteo suave con el pulpejo de los cuatro dedos de una mano reunidos (chapoteo o clapoteo) dejan oír unos ruidos hidroaéreos de nota baja sólo valorables para el clínico cuando el enfermo lleva más de seis horas de ayuno (fig. 4-26 A-B); significan hipotonía muscular con retraso en la evacuación pilórica y probable hipersecreción gástrica.

**Fig. 4-25.** Técnica correcta de auscultación abdominal.

En los casos de *aerofagia o eventración diafragmática*, se perciben borborigmos en la base del hemitórax izquierdo hasta la mamila; en la hernia de hiatus; y en niños, ruidos gastrointestinales timpánicos subdiafragmáticos, en ocasiones tan intensos que llaman la atención de los padres.

En la *úlcera gastroduodenal perforada* con abundante líquido y gas en el peritoneo, destaca un completo silencio sólo interrumpido por la ocasional ocurrencia de un claro y agudo chasquido *(clic)* o de un sonido como un manotazo *(slapping)*, sincrónicos con la respiración y audibles en un punto preciso del epigastrio. Se relaciona con el paso de burbujas de aire a través de la fístula gástrica *(signo de Jakoucheff)*.

2. *Intestino*. Los borborigmos intestinales se encuentran aumentados de modo difuso en algunos sujetos psiconeurodistónicos o normales, tras la ingesta excesiva de alimentos flatulentos o del abuso de bebidas carbónicas o tabletas efervescentes, y en los procesos que cursan con diarrea fermentativa o meteorismo. *En el cólico intestinal sólo se perciben en el momento del máximo dolor*. Esta coincidencia tiene el mayor valor, pues basta por sí sola para descartar una serie de procesos dolorosos que se producen fuera del intestino (cólico ureteral, vesicular, apendicitis aguda, embarazo extrauterino, torsión de quiste de ovario, etc.).

En el *íleo mecánico incompleto* o suboclusión intestinal, se produce el cuadro conocido como tumor fantasma (o *síndrome de Koenig*), integrado por tumor de aparición repentina (segmento intestinal dilatado), visible y palpable; movimientos peristálticos a su nivel; dolores cólicos y ruidos hidroaéreos en el sitio del obstáculo; vómitos (prematuros y repetidos si la oclusión es alta, y

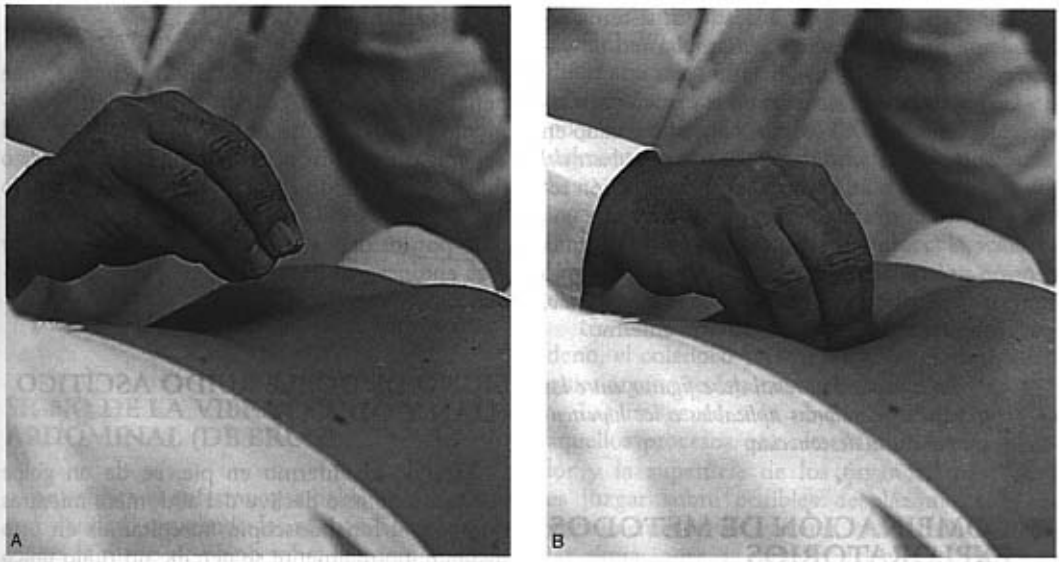


**Fig. 4-26.** Técnica correcta para valorar el clapoteo o chapoteo gástrico.

tardíos y poco frecuentes si es baja [colon]); escasa duración. La desaparición del tumor y del dolor va asociada a la eliminación de gases o de materias fecales. Cuando la obstrucción radica en el colon, los movimientos peristálticos y el dolor son menos intensos, debido al menor desarrollo de su musculatura, siendo a veces de difícil percepción.

En el *íleo paralítico*, en medio de un «silencio sepulcral» se perciben de manera constante, siempre que se mantenga aplicado el fonendoscopio un tiempo no inferior a 1 min, dos sonidos, unos agudos y pasivos, motivados por una o varias burbujas de gas que suben a la superficie del fluido retenido en el asa dilatada en ocasión de su remoción por los movimientos respiratorios y cambios de postura del enfermo; y otros consistentes en un pequeño y agudo tintineo, por una gota de fluido que cae desde el techo del asa atónica. A pesar de su discreción, este último ruido destaca claramente en el ominoso silencio que lo rodea. En ocasiones, pueden oírse distintamente los latidos cardíacos y aórticos en ambas fosas ilíacas, signo que precisa de la existencia de un cierto derrame peritoneal para su apreciación.

Ante la sospecha de un *cuadro de abdomen agudo por hemorragia interna*, la auscultación de hiperperistaltismo nos inclina a pensar en su origen intradigestivo; un silencio, en cambio, nos sugiere una hemorragia intraperitoneal.

3. *Peritoneo*. En la reacción peritoneal difusa, existe un silencio abdominal persistente (íleo paralítico) y en la circunscrita, se perciben roces y crepitaciones a su nivel.

En el *neumoperitoneo* (espontáneo; terapéutico), los ruidos intestinales están apagados, lejanos, con una transmisión anormal de los cardíacos y aórticos con timbre agudo. La existencia de roces durante la respiración (recuerdan la acústica del roce pleural) o de una crepitación nívea, en la palpación de las zonas empastadas, sugiere perivisceritis o una peritonitis tuberculosa.

En la *perforación gástrica*, puede percibirse un ruido metálico de roce detrás de la XII costilla izquierda, con el paciente en posición sentada, producido por la acumulación de burbujas entre el estómago y el diafragma *(signo de Brenner)*.

4. *Ruidos vasculares*. En el *síndrome de Cruveilhier-Baumgarten* (cirrosis con persistencia anormal de la vena umbilical permeable), se percibe un zumbido o susurro venoso de tono bajo, con variaciones súbitas de intensidad y tono, modificado por la posición y respiración y que con frecuencia desaparece al hacer una presión firme con el fonendoscopio.

En el *hepatocarcinoma* (Bruntom, 1896), *grandes metástasis hepáticas, hepatitis aguda alcohólica y aneurisma de la arteria hepática*, se puede percibir en una zona más o menos extensa del área hepática un ruido sistólico más o menos rudo, índice de gran vascularización del órgano con turbulen-

© MASSON, S.A. Fotocopiar sin autorización es un delito.

cia por el paso de la sangre desde un sistema arterial con presión elevada a la amplia red de vasos con presión baja en el hígado.

Un soplo arterial sistólico en el hipocondrio izquierdo, junto a la XII costilla, ha sido señalado en el *aneurisma de la arteria esplénica* y en el *cáncer del cuerpo pancreático*, así como a nivel de la región renal y flanco correspondiente, en relación con una *estenosis de la arteria renal*, motivo, a su vez, de una tensión arterial sistémica elevada. A veces, el soplo lumbar se percibe a nivel del *riñón sano hipertrofiado*, para compensar la hipoplasia del otro enfermo.

*La auscultación renal debe figurar entre las técnicas exploratorias aplicables a los hipertensos por causa desconocida.*

## ■ COMBINACIÓN DE MÉTODOS EXPLORATORIOS

Las técnicas que a continuación vamos a describir combinan varios métodos exploratorios.

### SIGNO DE LA OLEADA ASCÍTICA (MORGAGNI)

La percusión combinada con la palpación permite la investigación del signo de la oleada ascítica. Un golpe suave dado con la mano en uno de los flancos del abdomen (enfermo en decúbito supino) determina una onda líquida que se transmite al lado opuesto y es claramente percibida por la otra mano del observador colocada sobre el otro flanco del abdomen. Se asegura esta prueba haciendo que un ayudante comprima la línea media anterior del abdomen con el borde cubital de su mano, para descartar que la onda sea transmitida por la pared.

Cuando no se descubre la ondulación, investigada en la forma clásica, puede obtenérsela, a veces, mediante la *técnica de Pitfield*, consistente en que el enfermo está sentado, el líquido se deposita en la parte inferior del vientre; la mano golpea la región lumbar y la otra, aplicada plana sobre el hipogastrio, recoge la sensación[6].

### SIGNO DEL TÉMPANO

Consiste en una sensación de choque, que perciben los dedos, cuando comprimen bruscamente la pared de un abdomen ascítico, a nivel del epigastrio, al tropezar con un órgano macizo (hígado) sumergido en el líquido. Otras veces, lo que se siente es el contrachoque; el órgano hundido por los dedos vuelve a su posición anterior y es entonces, al flotar de nuevo, cuando los dedos lo perciben (fig. 4-27).

### SIGNO DE DOBLE RUIDO ASCÍTICO (LIAN Y ODINET)

Estando el enfermo en pie, se da un golpe seco en un punto declive del abdomen, mientras que con el fonendoscopio auscultamos en otro distante; normalmente se percibe un ruido único y seco debido a la vibración parietal provocada por el golpe. En la ascitis, se añade al anterior otro ruido debido al movimiento impreso al líquido peritoneal.

### SIGNO DE SCHAER

Sirve para poner de manifiesto los pequeños derrames peritoneales. Se introduce el índice en el recto hasta alcanzar la próstata o el útero, mientras que con la otra mano, aplicada estrechamente sobre la sínfisis pubiana, se dan pequeños golpes; si hay derrame, éstos son transmitidos en todas direcciones y también al útero y a la próstata; por consiguiente, son percibidos por el dedo que palpa estos órganos[7].

---

[6]Debemos diferenciar los conceptos que encierran los términos *fluctuación y ondulación*. Ambos fenómenos tienen en común el hecho de ser originados por colecciones líquidas de baja tensión.

La *fluctuación* es una sensación pulsátil provocada por el desplazamiento de la masa líquida (por causa de su incompresibilidad) a consecuencia de la depresión realizada en un sitio distante del anterior; la sensación es semejante a la que se obtiene al palpar una bolsa de goma llena de agua.

La *ondulación* consiste en una sensación particular de choque o golpe suave (sin sobreelevación) que se percibe en un punto de la superficie abdominal, cuando en el otro opuesto se hace una brusca depresión, motivo de ondas excéntricas que se propagan con rapidez por todo el contenido líquido.

[7]Recordaremos que el simple tacto vaginal es muy útil para evidenciar las ascitis aún poco abundantes. Permite comprobar:

1. El descenso del útero y de los fondos de saco vaginales.
2. La disminución del peso del útero.
3. La movilidad anormal del cuello. No solamente el cuello es movilizable fácilmente, sino que sigue todos los movimientos que se imprimen al líquido percutiendo el abdomen.

→

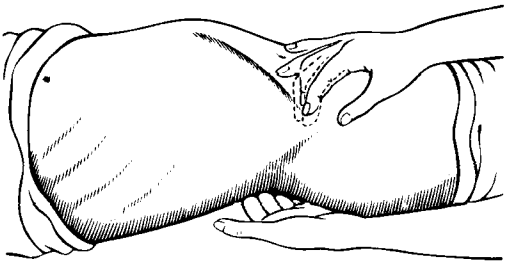

**Fig. 4-27.** Procedimiento «del témpano» para palpar el hígado o una masa tumoral, cuando hay ascitis.

## SIGNO DE LA VIBRACIÓN ABDOMINAL (DE BRUN)

Se solicita al enfermo que hable en voz alta y con claridad, separando las sílabas. Se aplica entonces la mano de plano sobre la pared abdominal y se perciben vibraciones del todo comparables con las vibraciones torácicas. Se cree que este fenómeno es provocado por finas sacudidas vibratorias que agitan el centro frénico del diafragma y se propaga por una delgada laminilla líquida que moja los repliegues peritoneales. Este signo desaparece más tarde, si la ascitis se hace muy abundante.

Se observa, también, cuando existe aire libre en la cavidad peritoneal. Para diagnosticar con este método una perforación intestinal, con gas en la cavidad peritoneal, se recomienda colocar al enfermo con la pelvis más alta que los hombros, a fin de que el aire, si existe, se sitúe en la región umbilical.

# ■ LAPAROSCOPIA

Iniciada por Kelling (1901), sistematizada por Jacobaeus (1910) y divulgada por Kalk (1928), permite el examen visual de las vísceras contenidas en el abdomen.

Es una técnica relativamente sencilla, que no debe crear problemas en manos hábiles y experimentadas.

Son accesibles a la visión laparoscópica —salvando las excepciones debidas a una alteración grosera de la anatomía intraabdominal por proceso patológico o traumas quirúrgicos— la cara anterior y, parcialmente, la superior de ambos lóbulos hepáticos el borde del hígado, la cara inferior —bien espontáneamente en algunas cirrosis o bien levantando el borde hasta donde es posible—, el ligamento falciforme y el ligamento redondo, el peritoneo parietal subdiafragmático, diferentes asas intestinales, según la infiltración grasa del epiplón mayor, la cara anterior del cuerpo y del antro gástrico, la vesícula biliar, ocasionalmente el bazo y todo el peritoneo parietal, hasta el plano en que están situadas las asas intestinales.

Recurriendo a una posición ginecológica, son también accesibles a la exploración los órganos de la pelvis menor.

No son visibles, por tanto, el páncreas, el duodeno, el colédoco y el riñón y, en general, cualquier órgano retroperitoneal.

Las imágenes más objetivas se obtienen en aquellos procesos que alteran claramente el color y la superficie de los órganos; más difícil es juzgar sobre posibles desplazamientos, especialmente de las vísceras huecas. En cambio, las alteraciones de tamaño del hígado, del bazo y de la vesícula biliar son muy claramente valorables.

La *biopsia hepática*, dirigida bajo control laparoscópico, es, sin duda, la técnica complementaria más importante que debe asociarse a la laparoscopia. Ya han sido analizadas las ventajas que tiene sobre la biopsia a ciegas. Suele practicarse con una aguja apropiada al caso, eligiendo, con seguridad y comodidad, el sitio de la toma y controlando posteriormente en qué situación queda la herida hepática.

Los laparoscopios cuentan con un canal por el que podemos introducir una *pinza de biopsia peritoneal*. El estudio del material obtenido con esta pinza es de importancia trascendental para el diagnóstico de la tuberculosis peritoneal y de la carcinomatosis del peritoneo.

Son contraindicaciones de la laparoscopia los trastornos manifiestos de la hemostasia (tiempo de protrombina inferior al 40 %, número de plaquetas inferior a 70.000/µl), la peritonitis séptica, la insuficiencia cardiorrespiratoria de carácter grave, los trastornos de conducción cardíacos y los estados sépticos.

Esta técnica exploratoria está indicada cuando ante un cuadro hepático, abdominal, o ambos, no puede llegar a realizarse un diagnóstico bien fundamentado por métodos de exploración más simples (clínicos, analíticos, radiológicos) o bien cuando este diagnóstico, aunque esté razonablemente elaborado, querrá objetivarse con datos morfológicos.

Está *indicado practicar la laparoscopia*, en casos de:

© MASSON, S.A. Fotocopiar sin autorización es un delito.

1. Hepatomegalias sin diagnóstico definido después del estudio clínico y bioquímico.
2. Síndromes ictéricos no claramente quirúrgicos.
3. Ascitis de etiología oscura.
4. Comprobación del diagnóstico clínico ante un proceso cirrótico o de tumor hepático o peritoneal.
5. Exploración de los órganos de la pelvis menor, sobre todo en procesos ginecológicos.

El diagnóstico basado en las imágenes que proporciona este método exploratorio es más propio de un atlas laparoscópico que de una relación escrita.

## ■ PUNCIÓN ABDOMINAL

La punción del abdomen puede realizarse:

1. Con *finalidad diagnóstica* (ascitis, abdomen agudo), para aspirar y analizar el contenido líquido de la cavidad peritoneal.
2. Como *medio terapéutico*, como vaciar una ascitis copiosa y molesta (paracentesis evacuadora).
3. Como *auxiliar del examen radiológico* de la cavidad abdominal, por ejemplo, para aislar la sombra hepática dentro de la claridad proyectada por el gas previamente inyectado.

La punción abdominal exploradora (valoración de ascitis mínimas o moderadas) carece de riesgos, siempre que se haga de forma cuidadosa y sin movimientos agresivos. Con anestesia local o sin ella (es interesante la anestesia local, por presión digital, previa a la penetración cutánea de la aguja), se introduce la aguja en la fosa ilíaca izquierda (cuidado con las grandes esplenomegalias, han de ser determinadas previamente por palpación y percusión) y excepcionalmente en la fosa ilíaca derecha, progresando adosada a una jeringa; una vez pasada la barrera peritoneal, se aspira suavemente y sin cambios bruscos de orientación, en varias direcciones, si el contenido líquido no fluye de forma fácil, espontánea o ambas. En casos dudosos de contenido líquido intraperitoneal, es preceptivo inyectar 5-10 ml de suero estéril, previamente a la aspiración, con lo que se consigue apartar las asas de la proximidad de la punta de la aguja.

Si el traumatismo o el accidente agudo data de pocas horas, puede que no se encuentre líquido en la cavidad peritoneal. Entonces se espera un tiempo prudencial (1 h), se vigila la evolución del enfermo y se procede de nuevo a la punción. Otra variante de esta exploración es introducir una aguja gruesa (que puede ser un trocar de paracentesis) dejando a su través un catéter para ver, durante unas horas, si sale o no líquido. En caso negativo, este catéter será retirado al cabo de 12 h.

## PECULIARIDADES DEL LÍQUIDO INTRAPERITONEAL

En caso de ascitis, basta una punción. El lugar habitualmente preferido es la línea que une el ombligo a la espina ilíaca anterosuperior izquierda, en la unión de sus tercios medio y externo.

La mayoría de los trasudados y exudados tienen color amarillento (semejan orina clara) con cierta turbidez. Se diferencian por su distinto contenido en albúmina (cifra límite de 3 g/dl) y citología. Los resultados son menos claros en los derrames antiguos con reacción inflamatoria secundaria. A continuación se exponen las características de algunos líquidos intraperitonales:

1. *Líquido purulento sin olor.* Ulcus perforado; apendicitis con reacción peritoneal; diverticulitis sin perforación. En la peritonitis bacteriana espontánea, el exudado es purulento y turbio.
2. *Líquido purulento con olor.* Debido, a veces, al gas formado. Perforación intestinal. En la peritonitis por perforación apendicular el exudado es purulento, turbio y maloliente (olor fecal).
3. *Líquido con bilis.* Un líquido verdoso señala el paso de bilis al peritoneo (coleperitoneo). Ulcus duodenal perforado; perforación o fisuración de vesícula biliar; torsión de vesícula biliar; fallo de la sutura en intervenciones sobre las vías biliares; perforación de asas del yeyuno proximal; fisuración de un quiste hidatídico comunicado a las vías biliares; fisura de la vía biliar; perforación de una úlcera o neoplasia gástrica, con turbidez y presencia de residuos alimenticios.
4. *Líquido con aspecto serohemático.* El líquido serohemático es rojizo y turbio. Se observa en la trombosis y oclusión de los vasos mesentéricos con afectación vascular de asas intestinales y necrosis; pancreatitis aguda; peritonitis tuberculosa.
5. *Sangre.* Se ha de valorar si hubo traumatismo (rotura de bazo de hígado, de mesos) o si no lo hubo (embarazo ectópico; quiste luteínico; rotura del bazo, en dos tiempos; rotura de un aneurisma; hematoma retroperitoneal con extravasación; hepatocarcinoma). La presencia de *san-*

*gre roja incoagulable* evidencia una hemorragia intraperitoneal. La punción accidental de un vaso se distingue con facilidad, ya que la sangre aspirada se coagula con rapidez. La causa más frecuente de *hemoperitoneo espontáneo* es el embarazo ectópico; raras veces se observa por rotura de aneurismas de las arterias esplénicas, epigástrica, hepática o aorta. Es excepcional la laceración del peritoneo con la subsiguiente hemorragia intraabdominal por una crisis paroxísmica de tos, pero no es excepcional la fisuración de un hepatocarcinoma con hemoperitoneo, por este motivo.

6. *Líquido claro.* Lesiones inflamatorias; tuberculosis peritoneal; rotura de quiste hidatídico sin compromiso biliar, cirrosis hepática.

7. *Líquido quiloso.* Un líquido de color lechoso es debido a la presencia de grasa muy dividida y emulsionada, que puede proceder de las vías linfáticas obstruidas casi siempre por neoplasias viscerales o linfomas malignos *(ascitis quilosa)* o de la destrucción y degeneración adiposa de las células contenidas en el líquido *(ascitis seudoquilosa)*. La ascitis quiliforme se debe a trastornos de las lipoproteínas muy inestables, en la cirrosis, con floculación espontánea de los prótidos. En la ascitis quilosa, la tasa de lípidos es superior a la sanguínea. Si excede de 3 g/l, el líquido es lactescente. Los quilomicrones representan el 80 % y los triglicéridos el resto, con vestigios de lecitina variando la proporción de los dos primeros de acuerdo con la dieta. No se clarifica con el reposo (porque la grasa finamente emulsionada no sedimenta, sino que forma una pequeña capa cremosa en la superficie) pero sí con el éter sulfúrico. Al microscopio, se observan finas gotas de grasa y escasas células.

## CITOLOGÍA DEL LÍQUIDO INTRAPERITONEAL

Desde el punto de vista citológico, los trasudados son pobres en elementos celulares y pueden mostrar tan sólo algunas células endoteliales descamadas y escasos elementos leucocitarios, en especial linfocitos (ascitis de los cirróticos hepáticos y cardíacos); en cambio, en los procesos inflamatorios se encuentran hematíes, abundantes leucocitos polinucleares y células endoteliales.

En los derrames de naturaleza maligna, existen células poseedoras de atipias nucleares y protoplasmáticas.

## ENZIMOLOGÍA DEL LÍQUIDO INTRAPERITONEAL

En cuanto a las enzimas, en la *ascitis por hepatocarcinoma* encontramos aumento de las fosfatasas alcalinas (con singular relieve en la forma metastásica), deshidrogenasa láctica (su cifra supera la del suero) y de la protrombina > 35 %. Cabe señalar que la cifra de esta última no guarda relación alguna con el suero. La presencia de amilasa alta relaciona el derrame con una *pancreopatía aguda o crónica* en brote de reagudización.

# ■ RADIOLOGÍA SIMPLE DEL ABDOMEN

La radiología simple del abdomen es de gran ayuda diagnóstica, en especial en los procesos abdominales agudos de diagnóstico incierto. Las placas se obtienen en posición supina, erecta o con el paciente alternativamente decúbito lateral derecho e izquierdo.

Es obligado efectuar una radiografía torácica al mismo tiempo que una radiografía abdominal simple. El motivo es doble:

1. Un proceso intratorácico (pericarditis aguda, neumonía basal) puede originar el dolor que se transmite al abdomen.
2. Son posibles imágenes torácicas en relación con la patología digestiva; citaremos, la elevación del hemidiafragma derecho (con o sin reacción pleural, que difumina su contorno) en el absceso subfrénico y quiste hidatídico de hígado; derrame pleural uni o bilateral en la pancreatitis aguda y cirrosis hepática, incluso sin ascitis; bandas de atelectasia laminar de Fleischner en los procesos infradiafragmáticos inflamatorios o no; metástasis, por vía linfática, de neoplasias digestivas a veces ignoradas; esófago dilatado en la acalasia; neumomediastino en la perforación del esófago, etc.

En condiciones normales, se aprecian las cámaras de aire del estómago y colon (no las hay en el intestino delgado del adulto, al revés de lo que ocurre en el niño), el tamaño, forma y posición del hígado, bazo y riñones, el borde externo del músculo psoas, los huesos de la columna vertebral y una «línea de flanco» debida a la mayor transparencia de la grasa extraperitoneal en comparación con los contenidos intraabdominales por un lado y la pared muscular por otro. Es fre-

© MASSON, S.A. Fotocopiar sin autorización es un delito.

cuente el hallazgo de ganglios mesentéricos y flebolitos calcificados.

Limitándonos a procesos digestivos, citaremos:

1. *Absceso subfrénico.* Elevación e inmovilidad de la cúpula diafragmática derecha con o sin derrame pleural concomitante.

2. *Perforación de víscera hueca.* Gas libre intraperitoneal, motivo de una imagen semilunar clara en la región infradiafragmática derecha, inmovilidad diafragmática y en fase tardía exudado peritoneal[8] y distensión de asas. Cuando la sombra del gas es sólo visible a la izquierda, es difícil distinguir el gas acumulado bajo el diafragma del gas situado en el fundus gástrico. Esta dificultad puede subsanarse realizando una radiografía en decúbito lateral con el costado izquierdo del paciente hacia arriba. Esta exposición no debe efectuarse hasta que hayan transcurrido varios minutos después de haber colocado al paciente sobre el lado derecho, para que el gas libre pueda ascender por la cavidad peritoneal. La relación entre la sombra gaseosa y la pared abdominal lateral diferencia el gas intragástrico del gas libre.

3. *Oclusión intestinal.* Radiológicamente, no es posible diferenciar si su origen es intrínseco o extrínseco. La imagen varía según la altura del obstáculo, pero son rasgos comunes la distensión (a veces con niveles líquidos) de las asas suprastenóticas, el aumento de peristaltismo de las asas proximales y la disminución o falta total de gas en el tramo subestenótico.

En la *oclusión gastroduodenal aguda,* se observa una gran cámara gástrica de aire que ocupa, a veces, casi todo el abdomen, elevando el diafragma izquierdo (llega, en ocasiones, a la III costilla), desviando el corazón hacia el lado derecho. Existe un gran nivel líquido gástrico, dato diferencial frente a las oclusiones del intestino delgado en el que los niveles son múltiples, tanto más cuanto más bajo es el obstáculo.

**Fig. 4-28.** Esquemas de las imágenes radiográficas del exudado peritoneal, según su abundancia.

Si se trata del *intestino delgado,* las asas distendidas con niveles se localizan en el centro del abdomen (las asas cólicas suelen ser de disposición periférica) conservando sus pliegues, si la dilatación no es excesiva. Muchas veces se colocan unas encima de otras (aspecto llamado «en escalera de cuerda») o se acumulan en la pelvis, dando la imagen de ocupación tumoral; la estenosis es siempre distal a la última asa de aspecto circular y de situación más baja; el asa preestenótica es, frecuentemente, mayor y más dilatada.

Cuando existen fenómenos de *estrangulación incompleta* (suboclusión) puede observarse en decúbito la imagen «en grano de café» producida por el adosamiento de dos asas dilatadas separadas por sus paredes edematosas. El asa estrangulada suele estar fija en varias exploraciones. El colon suele estar vacío o contiene algo de gas y escibalos.

La *oclusión mecánica* del colon a nivel de la válvula ileocecal tiene unas características idénticas a las del íleon terminal. Cuando se localizan por encima de esta región, existe una gran dilatación de la bolsa cecal y moderada del íleon, salvo si la válvula es incompetente, en cuyo caso es muy acusada. El resto del colon suele estar colapsado.

A nivel del *recto y sigma,* la oclusión provoca una gran distensión del ciego y colon ascendente (fácil de reconocer gracias a la presencia de haustras) y escasa en la pared inmediatamente proximal debido a la falta de elasticidad de sus paredes. Asimismo, por carecer de haustras, el colon sigmoideo distendido puede ser tomado por un asa ileal.

Los *vólvulos de colon* más frecuentes son a nivel de ciego y sigma. El ciego volvulado puede encontrarse en cualquier punto del abdomen (aunque habitualmente se localiza en el hipocondrio izquierdo), donde adquiere la forma de un riñón, en el que el mesenterio retorcido haría las veces de pelvis renal.

El vólvulo de sigma suele ser parcial, sobre todo al principio; en cuanto se hace total, se ori-

[8]Los derrames intraperitoneales poco abundantes se demuestran radiológicamente, porque al colocarse el exudado entre las asas intestinales meteorizadas, éstas no quedan separadas por superficies planas y repliegues angulosos, como sucede normalmente, sino que se producen sombras positivas que llenan los intersticios entre las asas redondeando las angulaciones (fig. 4-28), y si se dispone al paciente en decúbito lateral, el líquido aparece a lo largo de la gotera paracólica (siempre que no existan adherencias) como una banda opaca de varios milímetros de anchura con un borde rectilíneo externo a lo largo de la grasa extraperitoneal y un borde irregular interno por las sinuosidades del intestino. Los ángulos inferoexternos del hígado y bazo son bien visibles gracias a la grasa y gas cólico, aunque se difuminan o borran totalmente cuando existe líquido a su nivel; sirven, asimismo, para diferenciar el derrame generalizado del localizado; si el derrame está limitado a la derecha, el ángulo hepático desaparece y el ángulo esplénico está conservado.

gina una gran distensión y aparecen niveles en las zonas declives del asa, que está parética, sin movimientos peristálticos. Una gran asa sigmoidea puede ascender hasta el diafragma, sobre todo por el lado izquierdo, comprimiendo estómago y bazo. El colon preestenótico se dilata también, y a veces llega a enmarcar el asa sigmoidea. En decúbito supino, pueden observarse tres líneas curvas densas, que descienden convergiendo a través de la estenosis y finalizan en una zona más densa seudotumoral, que corresponde al sitio de torsión mesentérica; la línea central es la más constante, y corresponde a las dos paredes del asa adosadas; las paredes laterales se marcan menos. La presencia de esta línea central es importante para el diagnóstico, ya que a veces las paredes laterales quedan comprimidas contra el peritoneo y no pueden visualizarse.

En el *íleo paralítico*, se observa, a consecuencia de la parálisis intestinal, retención de gas y líquido en intestino delgado y grueso con alteración del patrón mucoso normal. En los casos graves, desaparición de la línea de grasa retroperitoneal y aparición de un pequeño derrame.

Tras un *accidente vascular mesentérico*, la parálisis funcional de las asas intestinales se produce rápidamente y la imagen radiográfica es de muchas asas del intestino delgado con niveles de líquido.

En la *dilatación aguda tóxica de colon* (megacolon tóxico), la imagen frontal muestra dilatación del colon transverso con islotes de mucosa edematosa proyectadas dentro de él. En casos avanzados, existe perforación con neumoperitoneo, no fácil de evidenciar por la distensión del colon salvo practicar radiografías en decúbito lateral izquierdo.

En el *íleo biliar*, los signos radiológicos patognomónicos son:

*a)* Cálculo visible.
*b)* Asas de intestino delgado dilatadas y con niveles.
*c)* Aerobilia.

La cantidad de asas depende, como siempre, de la altura de la oclusión. La aerobilia es prácticamente constante. El cálculo es a menudo difícil de ver.

Un *asa única* de intestino delgado dilatado puede hallarse adyacente a una víscera inflamada. Tal sucede en la apendicitis y pancreatitis agudas. Esta «asa centinela» tiene engrosada la mucosa a causa del edema.

En la *rotura del bazo*, hay alargamiento de la sombra esplénica, con posible desplazamiento del estómago y flexura esplénica del colon.

En el *gasoma* (seudotumor por gasas olvidadas en la cavidad abdominal en el curso de una intervención quirúrgica), puede observarse una formación de variable densidad y contorno irregular que provoca a veces fenómenos obstructivos.

# ■ CAVIDAD BUCAL Y GLÁNDULAS SALIVALES

## INTERROGATORIO

Bien conducido, nos ilustra sobre muchos aspectos. Los defectos de la voz pueden orientarnos. Los trastornos en la colocación de los dientes o en su oclusión provocan alteraciones en la articulación de los fonemas labiales («p, b, m»), labiodentales («f, v»), dentales («t, d, z») y alveolares («n, l, r»).

Los paladares ojivales dan pocos trastornos fonatorios, pero sí fonaciones fatigantes. En la parálisis del velo palatino y en el paladar hendido, la voz es gangosa, de timbre nasal (rinolalia [o rinofonía] abierta); en ella, la resonancia nasal es exagerada y resulta confusa la pronunciación de ciertas consonantes que requieren la incomunicación momentánea de la boca con la nasofaringe, tales como la «s, v, f»; las vocales, «a, o, e», principalmente, se pronuncian como si fueran seguidas de la «n, b, d» en principio de dicción se convierten en «m, n». También cuentan las parálisis del nervio hipogloso, las prótesis defectuosas y aquellos procesos dolorosos (neoplasias, abscesos, etc.) que tienden a inmovilizar la lengua, caso en el cual la voz es poco intensa y mal articulada (susurrada). La amígdala lingual hipertrófica molesta a los cantantes al emitir la llamada «voz de cabra».

**Edad. Sexo.** Son datos dignos de consideración, sobre todo en los niños, para determinar prematuridad o retrasos de la erupción dentaria, a veces con posible e importante relación general. Los pediatras han puesto de relieve la frecuencia de las estomatitis comisural, oídica (muguet) y gangrenosa (noma) en los lactantes y primera infancia, y los odontólogos, la presencia de leucoplasia bucal (placa de los fumadores) y tumores malignos en los adultos, casi siempre del sexo masculino. La caries dental es, primordialmente, una enfermedad de la niñez. El período de mayor actividad en la dentición caduca lo hallamos entre la segunda y tercera infancia y en la dentición permanente, en la pubertad.

© MASSON, S.A. Fotocopiar sin autorización es un delito.

Es sabido que en la mujer hay afecciones bucales determinadas o mantenidas por su estado sexual, como la estomatitis puberal, menstrual o menopáusica. Durante la gestación, la gingivitis es hipertrófica generalizada. La periodontoclasia (piorrea alveolar) suele aparecer en adultos sin distinción de sexo.

**Profesión.** Nos dará, en no pocos casos, una orientación diagnóstica. La exposición prolongada a la luz solar (agricultores) o a las radiaciones reflejadas por la nieve (esquiadores) o la superficie del agua (pescadores), motiva una inflamación más o menos violenta de la mucosa de los labios *(queilitis actínica)*, con formación de fisuras y costras dolorosas, sobre todo al comer, hablar, silbar. Con el tiempo, sobre la mucosa pueden desarrollarse tumores malignos. Los panaderos (por los vapores que se desprenden en la fermentación de la pasta del pan) y los pasteleros (suelen comer muchos dulces) adolecen de frecuentes estomatitis y caries. El manejo de metales (mercurio, plomo, arsénico, bismuto, cadmio, fósforo, torio, etc.) motiva estomatitis, la cual es muy grave en los dos últimos, pues puede acompañarse de necrosis aséptica de la mandíbula, con formación de secuestros y trayectos fistulosos. La manipulación de vapores irritantes (cloro, ácidos nítrico, sulfúrico, clorhídrico, etc.) y del salitre, sin la protección adecuada, conduce a la abrasión química de los dientes incisivos. Los vaqueros y boyeros pueden contraer con cierta facilidad la glosopeda (fiebre aftosa) y la actinomicosis bucal. Terminaremos citando la abrasión y mortificación pulpar subsiguiente de los dientes en modistas, zapateros y tapiceros que tienen el mal hábito de sujetar las agujas o clavos entre los dientes, y las alteraciones parotídeas en los músicos (instrumentos de viento) y sopladores de cristal.

**Condiciones de vida y hábitos alimentarios.** Los moradores de zonas bociógenas, selenífera o con gran riqueza de flúor en las aguas potables (Argelia, Marruecos, etc.), presentan frecuentes caries y dientes moteados por defectos en el esmalte, con manchas blanquecinas al lado de otras de color amarillonegruzco o rojo castaño. La falta de higiene bucal, junto con otros factores (hábito alimentario; configuración bucal) motiva depósitos de sarro y caries. Los sitios de elección del primero son cara lingual de los incisivos inferiores; cara vestibular de los primeros molares superiores, cerca de la desembocadura del conducto de Stenon; dientes sin antagonista o en mala posición. En lo que se refiere a la caries, son zonas de predilección los sitios donde pueden permanecer adheridos por largo tiempo restos alimentarios sometidos a la descomposición bacteriana, como son los profundos surcos de las superficies laterales de contacto (caries interproximal) y en los cuellos de los dientes (caries gingival).

Ciertos alimentos (nueces, higos, carne de cerdo) comportándose como alergenos, motivan ciertas estomatitis reactivas difíciles de etiquetar dado lo insólito de su motivo.

Entre los *«vicios nocivos»* para la boca cuentan el abuso del biberón (los niños pequeños deben comer lo más pronto posible alimentos sólidos, como zanahorias y manzanas, para ejercitar la musculatura de la mandíbula) y chupete, la succión del dedo, el pintarse los labios (queilitis por *rouge*), el abuso del cepillo y pastas dentífricas abrasivas (las lesiones son patentes en la cara vestibular de los dientes, sobre todo premolares y del lado izquierdo). El chiclé es, hasta cierto punto, útil por cuanto excita la secreción salival, favorece la autoclisis y, por la presión que ejerce sobre los dientes al ser mascado, influye sobre el aparato ligamentoso peridentario. El tabaco es nocivo, además de la posible abrasión de los dientes (si se usa pipa) es causa de estomatitis reaccionales, leucoqueratosis (casi constante en los grandes fumadores de pipa) y cáncer de labio y boca.

Los factores hereditarios y las dolencias sufridas por la madre durante el embarazo cuentan en casos de anomalías del macizo maxilofacial, agenesias o hipoplasias y labio hendido.

Es de sumo interés el conocimiento de las *enfermedades sufridas en la infancia, de las que sufre en la actualidad, y cuál es su tratamiento*. Debemos recordar que muchos padecimientos de la cavidad bucal son sintomáticos de otros generales o distantes o consecuencia de intolerancias medicamentosas (estomatitis áurica, mercurial, bismútica, etc.). La medicación antibiótica (penicilina, terramicina) favorece la estomatitis alérgica y por hongos (muguet); el empleo de antimitóticos favorece la atrofia de la mucosa bucal, que aparece seca, deslustrada, hipersensible *(estomatitis hiporregenerativa)*.

## Sintomatología clínica

Los síntomas principales por los cuales se manifiestan los padecimientos de la boca son:

## *Dolor*

Su intensidad varía según la causa y tensión psíquica del paciente. El más frecuente es de origen dentario y ligado a la presencia de caries, orientando sobre su evolución:

1. Lesión del *esmalte*. Hipersensibilidad al frío.
2. Lesión *de la dentina*. Sensibilidad al frío, calor y dulces.
3. *Pulpitis*. Dolor continuo, pulsátil, que cal ma con el hielo y la posición erecta (la horizontal acrece las molestias).
4. *Absceso periapical*. Dolor continuo que aumenta con la percusión axial. La procidencia del diente (los tejidos inflamatorios lo empujan) motivan la típica sensación de alargamiento.

Los dientes descarnados por atrofia del tejido alveolar son hipersensibles al frío, dulces y ácidos.

En la mayoría de queilitis (exfoliativa, actínica, comisural [salvo la forunculosa en que el dolor es muy vivo y sin pausa]) las molestias son continuas, como tensión o picazón induciendo al mordisqueo de los labios. Se acentúan al moverlos en ocasión de hablar, comer y abrir la boca, sobre todo en caso de boqueras. También son sensibles los procesos inflamatorios a nivel de las encías (gingivitis), mucosa bucal (estomatitis aftosa, ulcerosa) y lengua (glositis) y neoplásicos ulcerados. En todos los casos, los pacientes rehúyen los alimentos bastos y condimentos fuertes. La dificultad para deglutir en alguno de ellos, motiva que la saliva fluya por las comisuras bucales (sialorrea).

Con el nombre de *glosodinia* o lengua dolorosa, se designa la presencia de molestias intensas en una lengua de aspecto normal, no atrófica ni ulcerada y sin trastornos de la sensibilidad objetiva, ni motricidad. Más que verdadero dolor, lo que experimenta el sujeto son sensaciones de tensión, plenitud, pesadez, prurito, calor (*burning tongue*; glosopirosis), obsesivas y a veces angustiosas por su persistencia. Se exageran con los alimentos bastos, salados en exceso, calientes o condimentados y con la tensión psíquica. Es más frecuente en ancianos, anadónticos o con prótesis defectuosas. La mayoría son de causa ignota, pero se han citado casos coincidentes con neoplasias malignas distantes (neuropatía carcinomatosa) y arteritis de la temporal. En los casos duraderos, es posible la adaptación al síntoma.

Es preciso descartar la *neuralgia glosofaríngea* (glosodinia posterior; síndrome de Wilfred-Harris) con sus paroxismos de dolor intensos en faringe y lengua, con unas características semejantes a las del «tic doloroso» y el *síndrome de Costen* (dolor de mandíbula y lengua desencadenado al masticar, secundario a la compresión del nervio auricular por el cóndilo de la mandíbula), el cierre excesivo de la mandíbula, al morder, en sujetos anadónticos, maloclusiones dentarias o distonías neuromusculares, etc., hacen que el cóndilo se deslice hacia adelante; la artropatía resultante (que a veces produce un ruido de chasquido) es dolorosa. Si morder con los molares una espátula de madera alivia las molestias, el diagnóstico se confirma.

La parestesia en el territorio del nervio mentoniano *(signo de Roger)* es un valioso dato diagnóstico. Se atribuye a la compresión de este ramo nervioso por una lesión metastásica en la rama mandibular vecina a su trayecto. Consiste en una zona de hipo o anestesia del mentón, mitad del labio inferior e incisivos homolaterales, junto a una molesta sensación de hormigueo o acorchamiento de dicha región. La percepción de la disestesia es, en general, espontánea, aunque otras veces se percibe únicamente al contacto con diversos objetos (afeitarse); es posible que, a causa de la insensibilidad del labio inferior, lleguen a ocasionarse algunas mordeduras.

Se admite que cualquier neoplasia capaz de producir metástasis óseas pueda dar estas manifestaciones; se citan las tiroideas, renales, prostáticas, mamarias, mieloma y Paget mandibular. Indica un pronóstico infausto a corto plazo.

## *Perturbación funcional*

Es evidente en todos los procesos dolorosos de la boca, falta de dientes, prótesis defectuosas, artrosis temporomaxilar, fracturas, etc. La masticación insuficiente dificulta el proceso digestivo.

## *Trastornos de la secreción salival*

Tanto si por exceso como por defecto, las alteraciones de la secreción de saliva motivan importantes molestias al paciente, tanto de índole físico como psicológico:

1. *Asialia*. Consiste en la disminución o falta de saliva. Puede ser fugaz con motivo de emo-

© MASSON, S.A. Fotocopiar sin autorización es un delito.

ciones (hablar en público), crisis de pánico (estado vegetativo adrenérgico), intoxicaciones (atropínica), deshidratación, etc., o duradera con una molesta sensación de sequedad en la boca *(xerostomía)* cuya mucosa aparece reseca, con pliegues y agrietada. Hay dificultad para hablar, mascar y tragar. El paciente se ayuda con sorbos de agua. Entre sus causas, citaremos, la diabetes mellitus e insípida, uremia, hipotiroidismo, mucoviscidosis, síndromes de Mikulicz y Sjögren, hipovitaminosis A.

2. *Tialismo*. Es el aumento de la cantidad de saliva. La cifra normal se estima entre 1.000-1.500 ml/24 h. Si el flujo es muy intenso obliga a repetidos movimientos de deglución (motivo de aerofagia) muchas veces insuficientes para evitar que la saliva se derrame fuera de la boca *(sialorrea)* resbalando sobre la piel del mentón a la que irrita. La lengua (y labios) está roja, húmeda, brillante. La pérdida de líquido puede ser tan considerable (2-4 l) que puede determinar oliguria. Se observa en las sensaciones nauseosas; intoxicaciones (mercurio, yodo, pilocarpina, muscarina, digital); embarazo; procesos de la cavidad bucal (endentecer, estomatitis mercurial y gangrenosa [noma], prótesis defectuosas); enfermedades del esófago (tumores, acalasia), estómago (gastritis) e intestino (parasitosis).

La llamada *crisis sialorreica o vómito pituitoso esofágico* aparece en casos de esofagitis o dispepsia gástrica; se presenta a cualquier hora del día, pero con cierta constancia en la madrugada o por la tarde, durante la digestión de la comida del mediodía. La crisis comienza con una especie de aura. Si el enfermo está dormido, se despierta con una sensación rara e inexplicable, que le dura unos segundos; si está comiendo, deja de comer con esta misma sensación de ansiedad, y si está andando por la calle, se para unos momentos, presintiendo lo que ha de venir. Entonces nota una especie de retortijón o nudo epigástrico alto y náuseas muy intensas, un par de segundos más tarde y continuando las náuseas, comienza una secreción abundante de saliva. La boca se llena rápidamente de líquido. Si el enfermo trata de tragarlo, lo ha de hacer rápidamente, pues el líquido inunda la boca «con más ligereza que si toma un vaso de agua», y ha de tragarlo en grandes buchadas continuas, o bien puede inclinarse hacia delante, abrir la boca y dejar salir un grueso chorro de líquido cristalino y muy fluido, que mana de continuo, durante unos segundos y que poco a poco se va haciendo más escaso, a la vez que la saliva se vuelve más filante y espesa. Esta secreción dura alrededor de unos 20 s o poco más, y entonces se deshace bruscamente el nudo epigástrico, acompañado a veces de un ligero ruido hidroaéreo, y la secreción desaparece inmediatamente, notando el paciente en este momento un gran bienestar.

## *Halitosis*

La halitosis (fetidez del aliento) es un síntoma frecuente y molesto que puede representar un gran inconveniente social. El médico debe asegurarse de su real existencia, pues muchas jóvenes y mujeres no padecen halitosis y es sólo el temor de sufrirla y de ofender con su aliento lo que las hace consultar sin motivo fundado. Sus causas son múltiples. Como orientación son válidas las «normas de Lermoyez»; si el aire espirado por la nariz huele mal y por la boca no, cabe pensar en que la causa se encuentra por encima del velo del paladar, como la rinitis atrófica (ocena), sinusitis; si el aire espirado por la boca es fétido y por la nariz menos, la causa radica en la cavidad bucal. Si ambos aires son fétidos por igual, cabe sugerir que la causa radica en la faringe (amigdalitis sépticas, absceso o gangrena pulmonares), tramo gastrointestinal, enfermedades generales (uremia, diabetes), ciertas intoxicaciones (láudano, sulfuro de carbono), etc.

Refiriéndonos a la halitosis por causa digestiva, citaremos:

1. *Bucales*. Cuentan en el 90 % de los casos. Caries infectadas, piorrea, gingivoestomatitis, xerostomía. La halitosis matinal se debe a la fermentación de partículas alimentarias retenidas durante la noche en personas con escasa higiene bucal.
2. *Esofágicas*. Cáncer y divertículo de Zenker, megaesófago, esofagitis aguda y crónica.
3. *Gástricas*. Cáncer, hernia hiatal, estenosis pilórica con retención (a veces eructos sulfhídricos como «huevos podridos»).
4. *Hepáticos*. En las cirrosis se percibe un olor dulzaino sobre el que llamó la atención Eppinger *(foetor hepaticus)*.
5. *Intestinales*. Enterocolitis crónica; en el estreñimiento pertinaz, el aire espirado tiene un olor penetrante por el paso a la sangre de ácidos grasos volátiles o sus derivados; en el sobrecrecimiento bacteriano. El tipo de alimentación también cuenta, en especial los cárnicos y aromáticos.

## INSPECCIÓN Y PALPACIÓN

Colocaremos al paciente de la forma en que esté lo más cómodo posible. Si disponemos de una silla o una camilla de exploración, necesitamos la ayuda de otra persona que sujete con ambas manos, por la nuca, la cabeza del paciente de la manera más adecuada para la exploración. Si guarda cama, el médico se sienta a su derecha en la misma cama y regula con almohadas la posición más conveniente de la cabeza. En los grandes traumatismos y conmociones, en que no contamos con la colaboración consciente del enfermo, se deja la cabeza pendiente fuera de la mesa de curas, y en este caso el práctico se coloca detrás del enfermo. Los niños de poca edad se examinan en el regazo de su madre, quien se encarga de sujetarles los brazos y piernas. Si son mayores, deberán adoptar la posición rinológica, convenientemente sostenidos por un ayudante.

La mejor iluminación es la natural, que permite distinguir bien las coloraciones de mucosas y dientes. En su defecto, podremos valernos de un foco o del espejo de Clar.

El instrumental mínimo para el examen de la boca consiste en un depresor lingual, guantes desechables en ambas manos, uno o dos espejos odontológicos y unas pinzas que basta sean de ángulo obtuso y ramas en arco, para no herir los labios del paciente al cerrarse. Las sondas son imprescindibles para la exploración dentaria en busca de posibles caries.

### Examen de la cara

Valoraremos su *forma*, que a su vez determina la de las arcadas dentarias y la del paladar óseo (ancha, pentagonal, con paladar plano, en los sujetos de hábito pícnico; ovoide, alargada, sin perfil característico, en el hábito atlético; redonda, con mandíbula hipoplásica y perfil anguloso con paladar ojival, en el hábito leptosomático).

Valoraremos su *expresión*; ansiosa, con impotencia funcional, sialorrea y desviación de la mandíbula en los fracturados o luxados; de ahogo en las inflamaciones o edema del fondo de la boca (accidentes de los molares del juicio) o de la garganta (angina flegmonosa, absceso faríngeo, edema de la glotis); de respiración bucal, en los sujetos con obstrucción nasal o hipertrofia de la amígdala faríngea (facies adenoidea); dolorosa, en los procesos agudos dentarios (pulpitis, flemón dentario) y en la neulalgia del trigémino; sardónica, con trismo, en el tétanos. En el «síndrome de Mikulicz», con hipertrofia simétrica de ambas parótidas, semeja a la del hurón y en caso de labio hendido, a la del conejo o liebre (facies leporina) en especial si la fisura labial asienta en la pared media. En la parálisis facial unilateral, síndrome de Melkersson-Rosenthal y tumores malignos de la parótida, la cara es asimétrica. En la heredosífilis, son posibles cicatrices radiadas más o menos profundas que atraviesan la parte mucosa de los labios y alcanzan la piel (estigmas de Fournier); no es raro que coincidan con frente olímpica, nariz en silla de montar y signos dentarios. Las deformaciones circunscritas corresponden a procesos tumorales (benignos, malignos) o inflamatorios (sinusitis maxilar aguda, flemones dentarios) a veces acompañados de orificios fistulosos cuyas zonas típicas son la infraorbitaria, mentoniana y la lateral, en las de origen salival.

### Examen del cuello

En relación con procesos de la boca, podemos encontrar adenopatías (inflamatorias, tumorales), abscesos, fístulas (en el borde superior de la mandíbula; parte lateral del cuello, cicatrices, etc.).

Es norma bien establecida «explorar el cuello en todas las infecciones bucales, así como examinar cuidadosamente la boca en las afecciones ganglionares de la región cervical».

### Examen de la boca

Se explora primero estando la boca cerrada y después abierta.

#### *Tamaño*

Puede ser excesivo (macrostomía; condición congénita) o exiguo (microstomía congénita o adquirida); se observa en la esclerodermia generalizada, noma.

#### *Oclusión de los labios*

Es deficiente por hipotonía muscular en los que respiran por la boca, seudobulbares y cuando su volumen es excesivo (macroqueilia; familiar o adquirida; postraumática, elefantiásica posterisipelatosa, síndrome de Melkersson-Rosenthal).

© MASSON, S.A. Fotocopiar sin autorización es un delito.

## *Abertura de la boca*

Seguidamente, se sugiere al paciente abrir la boca, acto que puede estar dificultado por la presencia de bridas cicatrizales (quemaduras, heridas, etc.), por la anquilosis de la articulación temporomaxilar o por la contractura del músculo masetero que, si es temporal y dolorosa, recibe el nombre de «trismo», el cual puede ser por causas locales (flemón dentario o periamigdalino, lesión mandibular, etc.) o generales como el tétanos, triquinosis, intoxicaciones estricnínicas y por derivados de la fenotiacina, etc.

En la luxación bilateral de la mandíbula, el enfermo se encuentra permanentemente boquiabierto con notable proyección anterior de la barbilla y que, en la parálisis bilateral del trigémino *(diplejía masticatoria)*, hay imposibilidad motora para cerrar la boca.

La *abertura bucal* es simétrica, excepto en la parálisis motora unilateral del trigémino *(monoplejía masticatoria)*, en que la barbilla o mentón se desvían hacia el lado enfermo, por acción deficiente de los músculos pterigoideos que empujan los cóndilos hacia delante, y en la parálisis facial unilateral, en que la comisura se desvía y eleva en el lado sano *(signo de Pitres)*. En todos los casos, permite la visión del dorso de la lengua, paladar duro, velo del paladar y pilares anteriores con las amígdalas, pared posterior de la faringe (en ocasiones, es preciso deprimir la base de la lengua), cara interna de las encías y dientes.

La *región palatina* se observa a simple vista con sólo hacer que el paciente incline la cabeza ligeramente hacia atrás.

El paladar óseo está recubierto de una fibromucosa con un rafe central y numerosas «arrugas palatinas» (desde el segundo premolar hacia delante) en las que se apoya la lengua para malaxar los alimentos. Se disponen transversalmente a ambos lados de la línea media, asimétricamente; su dibujo es variado en extremo y propio para cada individuo, por lo cual se pueden hacer constar para la identificación personal. Presenta anomalías y deformaciones, ya sean congénitas, como el paladar ojival, toro palatino (exostosis ósea en la unión de las suturas intermaxilar y palatomaxilar), labio hendido (leporino) complicado, etc., o adquiridas, así, úlceras sifilíticas (originadas de un goma, pueden comunicar con la fosa nasal), aftosas, agranulocíticas (son necróticas, de color amarillo grisáceo y bordes átonos, coincidiendo con otras de las encías, lengua, labios), quistes paradentarios, flemones de origen dentario, tumores benignos y malignos, nódulos miliares, etc.

En la mononucleosis infecciosa y sepsis focal amigdalar, son posibles manchas purpúricas que, a veces, alcanzan el paladar blando.

El velo del paladar, los pilares, amígdalas y la porción oral de la faringe se visualizan deprimiendo la lengua con un depresor o abriendo la boca permaneciendo aquélla en su lugar. Este método es muy útil en los niños (especialmente si lloran) si se aprovecha el momento oportuno. La integridad motriz del paladar blando se estima con la posición de la úvula, que aparece desviada en caso de parálisis y si se eleva al pronunciar la letra «a» en forma prolongada. Otro método consiste en hacer beber al paciente unos sorbos de agua y observar si ésta refluye por la nariz.

La *úvula o campanilla* puede ser bífida, corta, larga en exceso (hasta el punto de ponerse en contacto con la lengua y epiglotis, produciendo entonces un cosquilleo muy molesto por ser casi incesante) o edematosa, siendo en tal caso manifestación de procesos inflamatorios vecinos. La rotura de algunos de sus vasos por debajo de la mucosa da lugar a un tumor sanguíneo, de aparición brusca y dolorosa y azul *(apoplejía de la úvula)*, signo cierto de fragilidad vascular.

Los *pilares palatinos anteriores* aparecen congestivos, de color rojovioláceo o escarlata, más acentuado en el borde libre, en la amigdalitis crónica.

En la fiebre tifoidea, se concede valor diagnóstico a la presencia de la llamada *úlcera de Duguet*. Se trata, la mayoría de las veces, de una sola úlcera asentada en el pilar anterior (o en el borde libre del velo del paladar, en la vecindad del pilar, o sobre la úvula), de 6-20 mm de largo por 4-12 mm de ancho, con el eje vertical; sus límites son cortados a pico, fondo grisáceo sin exudado, seudomembranas, ni adenopatías cervicales. Suele coincidir con la roséola cutánea.

## *Mucosa*

Tapiza los labios, mejillas y cara externa de las encías hasta el repliegue yugal; se explora bien, con las arcadas dentarias cerradas, separándola con el depresor lingual. Es lisa y sonrosada, y la de la mejilla es deslizable sobre los planos subyacentes. A la altura del segundo molar, se encuentra el orificio del conducto de Stenon, apenas visible en estado normal. Con el pulpejo del índice alcanzamos hacia atrás el borde ante-

rior de la rama ascendente de la mandíbula y su cara interna, que se continúa hacia el suelo de la boca y la región de la espina de Spix.

Las *encías* se examinan a continuación. La presión sobre la zona apical de los dientes despierta un cierto dolor muy aumentado en relación a los dientes homólogos sanos en caso de periodontitis. En los quistes paradentarios, la tabla externa suele encontrarse primero adelgazada, luego crepitante y, por último, ausente con sensación de cavidad quística renitente (si el líquido está a gran tensión) o fluctuante. Es típica su indolencia.

Para la *mejilla*, se introduce un dedo en la boca, colocando los restantes fuera para poderla pinzar en todas direcciones.

**Anomalías en la coloración.** Pueden afectar a toda la mucosa que tapiza la cavidad bucal (pálida en la anemia, de color rojo subido en la policitemia, roja cianótica en los procesos cianógenos, pálida y grisácea [mejilla gris] en los carenciales, etc.), o limitarse al reborde gingival, que aparece enrojecido (gingivitis; a veces, con las papilas interdentarias hipertróficas o con ribetes coloreados en algunas intoxicaciones por metales pesados. Resultan de la combinación del ácido sulfhídrico de la boca, derivado de la putrefacción de los alimentos (lo cual explica que se presenten antes y más llamativamente en bocas descuidadas; faltan en las desdentadas) ya sea con el plomo (*ribete de Burton*, color grisáceo), mercurio (*ribete de Gilbert*, negropardusco), cobre (*ribete de Vailly*, verdoso), plata (*ribete de Duguet*, gris metálico), bismuto (gris pizarroso), etc. En la *enfermedad de Addison*, suelen descubrirse manchas pardas de disposición asimétrica en la mucosa labial, así como en las encías y paladar. Deben diferenciarse de las del *síndrome de Peutz-Jeghers* (melánicas, como pecas; distribución labial, peribucal y digital) y raciales (sur de España, etc.).

Velos extensos al principio blancos, luego amarilloparduscos, se observan en la estomatitis oídica *(muguet)* y placas del mismo color en la leucoplasia (secas, irregulares, consistencia coriácea [*placas nacaradas*, de Fournier]).

En el *sarampión*, se producen las llamadas *manchas de Köplik*, como salpicaduras de cal, tamaño no superior al de una cabeza de alfiler, rodeadas de un cerco rubicundo y situadas en la cara interna de ambas mejillas próximas al orificio del conducto de Stenon y porción yugal; preceden de 1 a 5 días al exantema y son casi constantes.

La *estomatitis aftosa simple* (aftas bucales), se caracteriza por la presencia en sitios electivos, como los márgenes de la lengua, labio inferior (con predilección en el surco gingivolabial, cara interior de los carrillos, paladar óseo, etc.), de una o varias ulceritas del tamaño de una lenteja, bordes netos, fondo recubierto de seudomembranas tenues de color amarillogrisáceo y rodeadas de un halo eritematoso; son muy dolorosas; duran 8-10 días; no dejan cicatriz. A veces, coexisten con úlceras o vesículas en otras partes del cuerpo.

**Formaciones tumorales, úlceras, trayectos fistulosos:**

1. *Formaciones tumorales*. Entre las benignas, citaremos los *épulis fibromatosos* (posible origen en la capa profunda de la encía, en el ligamento paradontal o cresta alveolar) de color normal y mucosa íntegra (salvo si han sido ulcerados por roce u otro traumatismo) contorno regular, pediculados o sésiles y consistencia dura y elástica; los *épulis de células gigantes* (ricos en vasos y con unas células gigantes multinucleadas llamadas mieloplaxas por su semejanza con los osteoclastos) se caracterizan por su color rojovinoso o amoratado, consistencia blanduzca o esponjosa, no depresibles ni fluctuantes, crecimiento más o menos lento, sangran con facilidad y pueden malignizarse. El granuloma del embarazo *(épulis gravidarum)* es una hiperplasia seudotumoral de la porción interdentaria de la encía. Su frecuencia es escasa.

Los *pólipos* y formaciones carnosas pediculadas o sésiles se observan en relación con la pulpa de un diente con amplia caries, bordes de una fístula dentaria, raíz de un diente fracturado, deficiente coaptación de una prótesis. La difenilhidantoína motiva a veces hipertrofia gingival seudotumoral.

Los síntomas principales de los tumores malignos son el dolor y la hinchazón indurada y ulcerada; al progresar invaden lengua, suelo de la boca y nódulos linfáticos cervicales y submandibulares.

2. *Úlceras*. Se observan en las *estomatitis gangrenosa o noma* (al curar deja grandes cicatrices), *ulceromembranosa* (la pérdida de sustancia se encuentra recubierta de un exudado amarillentogrisáceo muy fétido, centrando un diente en malas condiciones), *tuberculosa, hematógenas* (como en las agranulocitosis, que son indolentes con escasa reacción perifocal y ganglionar) y *leucemias agudas*, etc.

3. *Trayectos fistulosos*. Pueden ser por infecciones odontológicas o dientes no brotados pero

© MASSON, S.A. Fotocopiar sin autorización es un delito.

con comunicación con la cavidad oral, raíces dentarias retenidas, quistes dentarios, lesión del conducto de Stenon (fístula salival interna), etc.

## *Fisura del labio*

También denominada labio hendido, leporino, es más frecuente en varones (70 %), puede ser uni o bilateral y estar asociada a fisura alveolar o alveolopalatina total.

## *Queilitis*

Se designa con este nombre la alteración inflamatoria de la mucosa de los labios, ya sea de causa alérgica, carencial, actínica, sideropénica o por malos hábitos, que comprenden el lamido continuo o el mordisqueo incesante de los labios (queilitis lacticia). Los labios aparecen secos, descamados y fisurados o cubiertos de escamas y costras, que al caer dejan una superficie erosionada sobre la cual aparecen costras nuevas.

La *queilitis herpética* o herpe labial (frecuente en los procesos febriles; es la típica «*pansa*» catalana o el «calenturión» de Castilla), se caracteriza por la aparición, en la zona de transición cutáneomucosa de los labios, de un grupo de vesículas del tamaño de una cabeza de alfiler que asientan sobre una base eritematosa; al romperse, mana una secreción clara y al secarse forman costras amarillentas que se despegan y a veces sangran; no dejan cicatriz; su aparición va precedida de sensación local de tirantez o quemazón y discreta febrícula; cursa en 8-10 días.

En la *queilitis angular* o boqueras, las lesiones asientan a nivel de las comisuras bucales, que aparecen maceradas y con fisuras, son dolorosas y dificultan la succión y el abrir la boca para hablar o comer; se asocia a bajos niveles séricos de hierro (muchas veces coincide con coiloniquia y disfagia, siendo expresión de sideropenia, con o sin anemia ferropénica); es frecuente en ancianos anadónticos con tejidos laxos en los cuales el labio superior cabalga sobre el inferior; la saliva al macerar las comisuras, facilita la acción de monilias y microorganismos.

## *Tumores*

Pueden ser benignos (quistes, fibromas, miomas, etc.) o malignos. Los primeros no van acompañados de adenopatías angulomaxilares a menos que sufran infección secundaria; los segundos, el tipo habitual es el cáncer epidermoide, son más frecuentes en el labio inferior y en la zona de transición cutaneomucosa; al avanzar infiltran e inmovilizan el labio; la úlcera es friable y sangra al menor contacto; se afectan de manera precoz los ganglios linfáticos submaxilares, submentonianos y cervicales.

## *Lengua*

La lengua se examina, primero, en reposo y después, cuando se proyecta hacia fuera. En reposo, es aplanada y de un tamaño proporcionado al del suelo de la boca.

Revestida por un epitelio plano estratificado, tiene un aspecto peculiar que resulta de la presencia de surcos y papilas. Una hendidura en forma de «V» con una depresión (el agujero ciego) en la punta, marca el final de su tercio posterior. Éste no tiene papilas, sino simplemente folículos linfáticos (tonsila lingual). En los dos tercios anteriores, encontramos tres tipos de papilas:

1. *Circunvaladas*. Tienen un diámetro de 1-2 mm y hay, aproximadamente, 12. Están delante de la hendidura en «V», forradas de folículos gustativos. Se afectan poco en los procesas linguales.
2. *Fungiformes*. En los rebordes de la lengua. Sin protrusiones redondeadas de alrededor 1 mm. Llevan consigo los folículos gustativos. Son más patentes cuando se atrofian las papilas filiformes.
3. *Filiformes*. Son muy numerosas y recubren la lengua como una alfombra. Cada una está formada por una proyección cónica y muchos procesos en forma de pelos, de una longitud de hasta 3 mm; las variaciones de estas papilas son las que producen los aspectos diferentes de la lengua.

La *saburra lingual* resulta del depósito entre las papilas de células epiteliales exfoliadas y amasadas con la saliva, residuos alimentarios, moco, bacterias y hongos. Es normal en pequeña cantidad en la parte posterior del dorso lingual, variando de un momento a otro según la dieta; así, aumenta con el ayuno y alimentación líquida, para disminuir cuando se ingieren sustancias bastas, que se comportan a la manera de cepillo, realizando limpieza mecánica. Sin papilas linguales no hay saburra. Por tal motivo, la lengua glosítica y despapilada aparece lisa y brillante (lengua barnizada).

El *tamaño de la lengua* puede ser inferior al normal *(microglosia)* e incluso quedar reducido al de un guisante *(aglosia)*. Cuando es excesivo, hablamos de *macroglosia*, ya sea fugaz (intoxicación por la ruda; edema angioneurótico, picadura de insectos: abeja, hormiga), o permanente (amiloidosis primaria, glucogenosis, neurofibromatosis difusa, etc.).

La lengua engrosada, al no caber en la boca, se asoma al exterior y dificulta la fonación y deglución. Su constante peso sobre la mandíbula proyecta los incisivos hacia delante, que a su vez la erosionan, lo que puede ser causa de glositis de repetición.

La asimetría de la lengua puede ser debida a su aumento parcial de volumen *(hemimacroglosia)*, ya sea de origen congénito o neurofibromatoso, o bien obedecer a atrofia parcial (parálisis del nervio hipogloso). En este último caso, la hemilengua afecta se muestra adelgazada, blanda al tacto, arrugada (dando la sensación de un pellejo de vino semivacío), y, en ocasiones, animada de contracciones vermiculares.

Una vez examinada la lengua en reposo, invitamos al paciente a que la proyecte hacia fuera. Normalmente, lo hace sin titubeo alguno y sin desviarse de la línea media, cosa fácil de observar tomando como referencia el espacio entre los incisivos medios inferiores. Aparece como fijada cuando el frenillo es corto (*lingua fixata*; anquiloglosia), en las formas ataxoadinámicas de muchas sepsis, en los procesos tumorales malignos (fijan la base de la lengua a las partes vecinas) y en la anemia perniciosa, en la que la lengua tumefacta, dolorosa, permanece inmóvil en el lecho bucal. Si al sacar la lengua, ésta se desvía hacia un lado, cabe entonces pensar en la parálisis del nervio hipogloso. La desviación es hacia el lado paralizado por hallarse suprimida la acción de los músculos geniogloso y transverso, que intervienen en la propulsión del órgano. Sin embargo, no conviene adelantar conclusiones, pues, con frecuencia, el enfermo desvía deliberadamente la lengua, tratando de mostrar algo que se encuentra en un lado.

A continuación trataremos *las anomalías más interesantes de la lengua*.

**Frenillo corto (*lingua fixata*, anquiloglosia).** Al abrir la boca, se observa el frenillo lingual reducido o hipertrofiado (puede haber tres tipos de inserción en la parte anterior de la mandíbula, la alveolar alta, baja y basal) y punta de la lengua pegada a los incisivos inferiores. La prueba que consiste en tocar el paladar con la punta de la lengua revela inmediatamente la limitación de la movilidad lingual y cierto bifidismo mecánico por tracción en el centro. El diagnóstico de anquiloglosia se confirma, además, cuando al extender la lengua hacia fuera, el alargamiento es mínimo y va acompañado de un manifiesto encorvamiento de la punta hacia el labio inferior.

Esta anomalía dificulta la pronunciación de sonidos labiales y sibilantes y cuenta en la producción de ciertas anomalías maxilofaciales, de ahí la urgencia de su corrección quirúrgica.

**Acrobatismo lingual.** La ausencia del frenillo asociada a una longitud excesiva de la lengua permiten que ésta tenga una movilidad anormal y que su punta, al doblarse, penetre en la faringe, recorra las coanas y pueda obturar la abertura superior de la laringe.

**Micro y macroglosia.** La microglosia (lengua empequeñecida) acompaña casi siempre a las glositis atróficas crónicas. Se cita también en la esclerodermia. En la parálisis general progresiva y del hipogloso, adquiere un aspecto rugoso (como el de un pellejo) y presenta contracciones fibrilares.

En la macroglosia, hay un volumen excesivo de la lengua que puede ser fugaz y no inflamatorio, como ocurre en el edema angioneurótico, intoxicación por la ruda o picadura de ciertos insectos (abejas, hormigas). Su aumento crónico se encuentra en la acromegalia, mixedema, cretinismo, infiltraciones amiloideas o glucogenóticas, neurofibromatosis (por confluencia de neurofibromas; suele coexistir con manchas melánicas de la mucosa bucal), fístula arteriovenosa congénita entre la arteria y venas linguales, etc. La lengua engrosada, al no caber en la boca, asoma al exterior, dificultando la fonación y deglución. Su constante peso proyecta los incisivos hacia delante sin que éstos, a su vez, dejen de lesionarla, lo que es motivo de glositis.

**Lengua seca.** Se observa por múltiples causas, como la deshidratación general (diabetes mellitus, diarreas, etc.) o toxemia grave; respiración bucal (obstrucción nasal) o taquipneica (cardíacos disneicos); síndrome de Sjögren, etc. Muchos fármacos clásicos (atropina) o modernos con efectos secundarios atropínicos (clorpromacina, antidepresivos tricíclicos) producen el síntoma de lengua y boca seca. Suele comenzar por una zona en medio del dorso de la lengua, formando la llama-

© MASSON, S.A. Fotocopiar sin autorización es un delito.

da *lengua urbanizada*, porque la zona central seca semeja el arroyo o calzada, y los lados, las aceras de una calle; en su grado máximo, aparece reseca y agrietada. Cuando la sequedad de la lengua ocurre en forma de ataques breves, es parte de un estado de ansiedad o temor.

**Lengua saburral.** La presencia de cierta cantidad de saburra en la parte posterior del dorso de la lengua es normal, su exceso y asiento en los dos tercios anteriores cae en los límites de lo patológico. Es un signo muy valorado por los legos, quienes encuentran en su lengua «sucia» o «cargada» motivos de preocupación. La saburra resulta de la acumulación, entre las papilas filiformes, de células epiteliales, moco, restos alimentarios, bacterias y hongos. Se forma continuamente y se elimina con la comida basta y saliva. Condición *sine qua non* para su producción es la presencia de papilas filiformes, por tal motivo, falta en la lengua atrófica-lisa.

La lengua saburral se observa, de manera constante, en los anoréxicos febricitantes o no, que rehúyen la ingesta de alimentos sólidos (en ocasiones, se forma una capa coriácea parda [fuligo]) así como en los gastríticos crónicos (en general, poco comedores).

La saburra (con sensación de boca pastosa) es frecuente al despertar después de dormir con la boca abierta o de ingestas alcohólicas excesivas, también se encuentra en los fumadores. La saburra unilateral ha sido señalada en la parálisis del XII par. La masticación de alimentos bastos (pan tostado) y el rascado con una espátula roma, alivian momentáneamente.

**Lengua con fisuras.** Los surcos profundos epitelizados y exentos de papilas le confieren aspectos distintos. Ya sean como el de la piel del escroto arrugado por la contracción del músculo dartos *(lengua escrotal)* o con un surco longitudinal mediano y surcos secundarios dispuestos oblicuamente con relación al primero y de dirección posteroanterior *(lengua foliácea)*.

En la llamada *lengua cerebriforme*, los surcos se disponen desordenadamente, dirigidos en todos los sentidos, pero guardando cierta simetría y semejando por su disposición las circunvoluciones cerebrales. En ocasiones, la lengua muestra una fisura central *(schisioglossus)* que resulta de la fusión incompleta de las dos mitades en desarrollo.

En el síndrome de Melkersson-Rosenthal, se presentan conjuntamente lengua escrotal congénita, macroqueilitis, edema permanente de uno o ambos lados de la cara y parálisis o paresia facial recidivante.

**Lengua geográfica (glositis migratoria benigna o erupción migratoria de la lengua).** Las papilas filiformes desaparecen sin razón aparente, toman la forma de manchas ovales y dejan unas áreas suaves y rojas que se parecen a los límites de países en un mapa; de ahí el término de lengua geográfica. Cada mancha dura alrededor de una semana. Puede persistir largo tiempo. Es innocua. Preocupa en algunos pacientes por su aspecto antiestético.

**Lengua pilosa negra (melanoglosia).** Es una afección tan llamativa como innocua. El dorso de la lengua toma el aspecto de pelo de perro humedecido, por la presencia de unas papilas filiformes muy largas (pueden alcanzar 1 cm de longitud), queratinizadas y negruzcas. Produce leves molestias, como sequedad, mal sabor de boca y halitosis. Muchos casos duran sólo unos días; otros, varios años. El problema etiológico es confuso; es posible que cuenten la desnutrición-avitaminosis, y la administración de antibióticos por vía oral o parenteral, modificaciones de la flora bucal normal con aparición de bacterias cromógenas y hongos (fig. 4-29).

**Fig. 4-29.** Lengua pilosa negra.

**Lengua atrófica simple.** La lengua aparece empequeñecida y aplanada guardando en sus bordes las huellas de los dientes. La atrofia de la mucosa afecta, primero, a las papilas filiformes y después, a las fungiformes; las circunvaladas, indemnes, sobresalen de manera llamativa en contraste con la superficie lisa, roja, brillante, situada por delante. En general, indica una deficiencia nutritiva, ya sea dietética o debida a enfermedad del intestino. Se presenta como un signo más en la anemia ferropénica (suele acompañarse de queilosis angular), perniciosa (recibe el nombre de *glositis de Hunter)*, gastrectomizados con *dumping*, pelagra (el color es rojo vivo), falta de riboflavina (el color es rosado o bermejón), tratamientos prolongados con antibióticos, poliomielitis, etc.

La atrofia lingual senil se relaciona con deficiencia de vitamina B. La lengua atrófica simple a menudo produce una sensación urente, sobre todo al comer manjares picantes, salados o demasiado calientes.

**Glositis aguda profunda.** La infiltración inflamatoria limitada o difusa puede ser debida a un traumatismo directo, picaduras de insectos, quemaduras, propagación de procesos sépticos vecinos (faringe, laringe, dientes, etc.). La lengua aparece muy tumefacta (dificultando la fonación, deglución e incluso respirar), casi inmóvil y muy dolorosa. La sialorrea es abundante. Pueden formarse abscesos.

**Glositis intersticial crónica.** La lengua aparece gruesa, indurada y lobulada (lengua encordelada). La mucosa está depapilada y en ella alternan zonas rojas con otras blanquecinas. Se observa en la sífilis.

**Necrosis aguda.** Se ha observado en portadores de arteritis de células gigantes, incluida la arteria temporal. Obedece a la oclusión súbita y simultánea de varios vasos.

*Tumores*. Pueden ser:

1. *Benignos*. Quistes (glandulares, hidatídicos, congénitos); vasculares (angiomas, linfangiomas); conjuntivos (fibromas); epiteliales (papilomas), etc.

Especial mención merece el *tiroides sublingual*, a veces acompañado de déficit tiroideo. Es más frecuente en mujeres; al crecer, produce síntomas de compresión o lesión local y hemorragias.

2. *Malignos* (casi siempre cáncer escamoso). Suelen comenzar en la parte posterior del borde lingual, pueden presentarse como un nódulo indurado, ulcerado y fisurado, o como una placa infiltrante. A veces, derivan de una lesión leucoplásica; invaden los tejidos vecinos fijando la base de la lengua y los ganglios cervicales; conducen a la caquexia, pues al ulcerarse motivan vivos dolores.

## *Suelo de la boca*

Su examen debe seguir siempre al de la lengua, se facilita invitando al paciente a que levante ésta hasta tocar el paladar, al mismo tiempo que baja la cabeza. Se completa con la palpación, que puede ser intrabucal con un dedo o bien combinada con la extrabucal.

La *angina de Ludwig* es la inflamación del suelo de la boca, secuela de la supuración de la glándula submaxilar. El edema comprime la lengua contra el paladar dificultando la deglución y fonación. Puede originar edema de glotis, y en ciertos casos gangrena de las partes blandas. El aliento es fétido y el estado general muy afectado.

Con el nombre de *ránula*, se designa una formación quística congénita que se aloja en el espacio comprendido entre el frenillo de la lengua y región mentoniana de la mandíbula. Crece de manera insidiosa. Cuando su tamaño alcanza un cierto volumen, dificulta el comer y el hablar. Si se infecta, aumenta de volumen con rapidez *(ránula aguda)*. A veces, se rompe y vacía su contenido en la boca. Su tamaño habitual suele ser el de un garbanzo o nuez pequeña, que transparenta su contenido a través de una mucosa fina surcada de vasos. Semeja la vejiga de la garganta de las ranas; de ahí su nombre.

## *Dientes*[9]

Su examen se realiza con ayuda del espejo de boca y una sonda. Se separan labios y mejillas para contemplar la cara externa de cada una de las piezas dentarias existentes. El examen se repite por la cara interna desviando la lengua para facilitar la maniobra. Para las caries, se buscan los

[9]El estudio de los dientes interesa por varios motivos:

1. Por su relación con la patología de la cavidad bucal y órganos vecinos (ojos, senos nasales).
2. Por ser una masticación correcta, premisa obligada para un normal proceso digestivo.

→

© MASSON, S.A. Fotocopiar sin autorización es un delito.

cambios de brillo y color del esmalte y la presencia de cavidades.

**Higiene.** La boca mal cuidada contiene sarro, residuos alimentarios, raigones y caries abundantes[10].

**Anomalías de la erupción.** El primer diente temporal («diente de leche») sale alrededor de los 6 meses de edad, aunque una erupción retrasada de hasta un año no es importante si no existen otros signos de retraso en el desarrollo.

Las cifras adjuntas resultan adecuadas como guía de la dentición temporal o caduca: *Incisivos*, de 6-9 meses; *caninos* (cúspides), de 16-18 meses; *primeros molares*, de 12-14 meses; *segundos molares*, de 20-24 meses.

Un caso extremo de erupción acelerada es la presencia de un diente en el momento de nacer. Conocidos como «dientes neonatales», tienen una frecuencia de 1 por 3.000 nacidos vivos. Un retraso generalizado de la dentición puede estar asociado a raquitismo o disfunción endocrina de la adenohipófisis.

Época de erupción de los dientes permanentes: *Incisivos centrales*, 6-9 años; *incisivos laterales*, 7-9 años; *caninos* (cúspides), 9-12 años; *primeros y segundos bicúspides*, 10-12 años; *primeros molares*, 6-7 años; *segundos molares*, 11-13 años; *terceros molares*, 17-21 años.

**Número.** En total, existen 20 dientes temporales o caducos y 32 dientes permanentes.

La falta completa de dientes *(anadontia)* es resultado de un fallo inicial de los gérmenes dentarios primitivos en su diferenciación. Si no se forman los dientes temporales, la posibilidad de producir una dentición permanente es prácticamente nula. Si falta un diente temporal (más a menudo el incisivo lateral superior), puede faltar el diente permanente que le seguiría.

Una afección rara consiste en que aunque la dentición temporal es completa, exista una diferenciación incompleta de los dientes permanentes; los que probablemente faltarán son los incisivos laterales superiores permanentes, los premolares segundos inferiores y los terceros molares y los cordales o «*muelas del juicio*».

En la displasia ectodérmica, los dientes pueden faltar total o parcialmente. La cuantía de la aplasia dentaria depende del momento de la aparición de la displasia ectodérmica. Si se desarrolla en los primeros meses fetales, no se forma diente alguno. Cuando aparece en los meses fetales posteriores, la enfermedad puede dejar indemnes a los incisivos temporales, mientras que dejan de formarse algunos o incluso todos los dientes permanentes. Puesto que primeramente se forman los esbozos de los incisivos y caninos permanentes, así como los mo-

3. Por su posibilidad de comportarse como focos sépticos (inyección focal estomatógena).

4. Por poner en evidencia enfermedades acaecidas durante el período de tiempo del desarrollo dentario; las secuelas patológicas quedan ampliamente fijadas en ellos.

La relación entre los dientes y procesos patológicos de la boca y órganos vecinos es evidente. Citaremos las úlceras traumáticas de la lengua, con su topografía característica, causadas por un «raigón» (raíz de las muelas o de los dientes) o el reborde interno cortante de una o varias piezas dentarias; las glositis y glosodinias provocadas por sustancias contenidas en las prótesis y que se comportan como alergenos; la posibilidad de queilitis angular (boqueras) en la maloclusión dentaria. Es llamativa la inusitada frecuencia de raigones, piezas mal implantadas procidentes, reborde interno cortante en la superficie de una o varias piezas dentarias en los epiteliomas de las caras laterales de los dos tercios anteriores de la lengua.

Se ha señalado la relación entre algunas formas de queratitis, iritis y sinusitis maxilar, con la lesión dentaria aguda (pulpitis, artritis aguda, absceso periapical) o crónica (quiste, granuloma) de los cúspides y primer y segundo bicúspides.

La noción de que una dentadura correcta favorece la masticación es algo que no merece comentario, ni necesita demostrarse. Sabido es que una masticación insuficiente hace largo y penoso el proceso digestivo. Como dice el refrán: «Bien masticado equivale a medio digerido». La experiencia confirma a diario que muchas gastritis se alivian y aun curan, al cuidar la boca.

→

[10]La caries dental es tan corriente que es rara una dentición que esté libre de ella. La lesión inicial es la destrucción ácida del esmalte dentario. Existen ciertas zonas «de peligro» bien localizadas, como son las partes inaccesibles de las coronas, las hendiduras y fisuras de las superficies de masticación y los puntos de contacto de los dientes contiguos.

La elaboración de ácido en estos puntos tiene lugar en el interior de una sustancia heterogénea muy adherente, conocida como «placa dentaria» formada por células epiteliales descamadas, restos alimentarios y microorganismos unidos en una matriz de organismos del tipo levadura. En esta placa, se difunde el hidrato de carbono fermentescible en solución y actúa como sustrato de los microorganismos cuyos productos finales metabólicos son ácidos. El nivel de «peligro» o pH en que la mayoría de esmaltes se disuelven es de 5.

El curso evolutivo de las caries suele comenzar con la destrucción del esmalte; a continuación se afectan la dentina y pulpa con invasión secundaria del tejido apical. Los focos apicales en los dientes temporales son agudos y motivan abscesos periapicales con focos osteomielíticos o sin ellos; en los dientes permanentes cursan de una manera más crónica, desarrollando granulomas en el ápice que se encapsulan en una vaina de tejido fibroso conectivo. Su diagnóstico es radiológico, observándose un aclaramiento osteolítico alrededor de la raíz dentaria. El interrogatorio orienta sobre la evolución del proceso cariógeno.

lares, no rara vez son respetados, mientras que pueden faltar ya desde el nacimiento los dientes que se esbozan más tardíamente.

A veces, puede presentarse un número excesivo de dientes, superpoblando de tal manera la mandíbula que resulte mecánicamente imposible su erupción.

Los dientes supernumerarios no son raros en niños por otra parte normales (1 por 500) y suelen localizarse en la parte anterior del maxilar superior con una forma típica (*diente en clavija*) y tamaño pequeño.

**Anomalías en la forma, tamaño, color.** Sólo influyen aquellas enfermedades que actúan durante el período de tiempo del desarrollo dentario. Los dientes sólo pueden reaccionar con una falta, retraso o aceleración en su desarrollo y madurez como unidad o de sus distintos componentes. Este hecho explica las alteraciones dentales más o menos uniformes en las más diversas enfermedades. Las principales *causas generales* son:

1. *Infecciosas.* El diagnóstico de la heredosífilis por el examen de los dientes ha ocupado a los clínicos desde antiguo. Muchos de los signos valorados antes se han visto carentes de significación. Incluso los tan citados dientes de Hutchinson son discutidos al relacionarlos con el raquitismo e hipotiroidismo. Únicamente si se acompaña de sordera y queratitis intersticial *(tríada de Hutchinson)* tiene valor definitivo de sífilis congénita. Otro signo exclusivo de sífilis es la cortedad de la raíz de los primeros molares. Recordemos que la sífilis adquirida no actúa sobre los tejidos del diente calcificado.

La toma de *tetraciclinas* durante la gestación o primeros meses de vida motiva una coloración amarilloverdosa en los dientes temporales o caducos a nivel de la parte cervical de los incisivos; si el fármaco se prescribe en los primeros años de vida, ocurre lo propio con los dientes permanentes. Se admite que este antibiótico se acumula en los huesos y tejido dentario formando un complejo estable con el calcio.

2. *Endocrinas. Metabólicas.* La producción disminuida de la hormona del crecimiento (GH) en el *hipopituitarismo* y en el enanismo hipofisario motiva la hipoplasia de los maxilares, de acuerdo con el subdesarrollo de los restantes segmentos esqueléticos. El tamaño de los dientes no sufre variación, pero su desarrollo y aparición están a menudo muy retrasados. Puesto que los maxilares son demasiado pequeños en relación con los dientes de tamaño normal, éstos están apiñados y son irregulares.

En la *acromegalia*, la osificación encondral de los cóndilos conduce a un aumento en longitud de la rama ascendente del maxilar inferior. Los dientes son demasiado prominentes y ocurre una aposición ósea en la cresta alveolar, con un aumento de altura del cuerpo de la mandíbula. Simultáneamente, se forman huecos entre los dientes. No rara vez, los dientes son empujados aún más hacia delante, bajo la presión de la lengua igualmente hipertrofiada. Este síntoma es extraordinariamente característico y permite la diferenciación del prognatismo mandibular debido a otras causas. Además, se desarrolla con relativa rapidez una paradentosis con caída total de los dientes.

En el *hipotiroidismo*, se retrasa la erupción dentaria (e incluso, en algunos casos, esta alteración cronológica es su única manifestación) y los dientes presentan el esmalte defectuoso y se carían con facilidad. En el *cretinismo*, los dientes adquieren además de las anomalías citadas, un color amarillo sucio, verdoso o gris y muestran estrías longitudinales y transversas.

En el *hipertiroidismo*, los dientes brotan prematuramente y cambian antes de tiempo. El esmalte tiene, con frecuencia, color blanco azulado.

En la *tetania* paratiroideopriva, hay hipoplasia del esmalte con aplasia o hipoplasia de la dentina o sin ella, la cual se manifiesta con unas raíces más cortas y menos desarrolladas. Los dientes, a veces retrasados en su erupción, aparecen moteados por líneas estratificadas amarillas. Del momento de aparición del trastorno hormonal dependerán la naturaleza de los trastornos y los dientes afectados. Así, por ejemplo, si el desarrollo de los incisivos y de los caninos, así como de los primeros molares, que precede al de los restantes dientes, está ya terminado, el trastorno solamente podrá afectar todavía a los premolares y a los molares 2 y 3.

En el *hipogonadismo*, se ha señalado un menor desarrollo de los dientes caninos.

La *diabetes mellitus* no tratada cursa con una destrucción tan pronunciada del hueso alveolar que los dientes solamente son sostenidos por las partes blandas y caen con facilidad (estomatitis expulsiva, de Maginot).

En el *raquitismo* (déficit de vitamina D) frecuente en la primera infancia en países en vías de desarrollo; es decir en una edad que no ha terminado todavía el desarrollo del esmalte, de la dentina y del cemento, se observa:

© MASSON, S.A. Fotocopiar sin autorización es un delito.

*a) Retardo en su época de erupción*; un 20 % de estos pacientes no tienen dientes al final del primer año y un 8 % ninguno a los 15 meses.

*b) Alteración en su orden de aparición*; la erupción de los cúspides o molares precede a la de los incisivos laterales.

*c) Frecuentes caries*, y en un 60-70 % de los casos, hiperplasias del esmalte, sobre todo en los incisivos inferiores, los cuales aparecen con escotaduras y dentellados en sus bordes, y varias filas de estrías horizontales paralelas en su cara.

En la *enfermedad de Hand-Schüller-Christian*, los depósitos lipoides invaden el maxilar, provocando una estomatitis muy rebelde acompañada de la caída de los dientes, que comienza por los molares.

La ausencia o pobreza de flúor en la alimentación materna durante el embarazo motiva en la infancia la *afluorosis*, caracterizada por la presencia de microdontismo, aplasias del esmalte con color ocre de los dientes, caries masivas y fracturas dentarias por causas mínimas.

3. *Intoxicaciones*. En el *fosforismo crónico*, se observa periostitis alveolodentaria con piorrea fétida y necrosis mandibular.

La intoxicación aguda por *talio* suele ir seguida a los pocos meses de caída de dientes y de la formación de caries dental.

En la intoxicación crónica de *cadmio*, el signo de alarma son los típicos anillos amarillos que aparecen en la base del esmalte conservándose las encías indemnes.

En la *fluorosis crónica* (profesional o ingesta habitual de aguas domésticas con elevado contenido del ion flúor), en contraste con el esmalte normal, que es duro, brillante y translúcido, el esmalte moteado es opaco y en los casos graves, tiene un aspecto gredoso y se desmenuza con facilidad; sólo se observan en los dientes permanentes (el flúor pasa al feto en porción exigua y la leche materna apenas lo contiene) a condición de que el niño resida en zonas endémicas en la época en que realiza la génesis dentaria, si se trasladan a vivir a ellas a partir de los 16 años quedan indemnes. Estos dientes son resistentes a las caries.

## EXAMEN RADIOLÓGICO

La exploración radiológica es una ayuda inapreciable para el diagnóstico de los procesos del macizo óseo maxilofacial y de los dientes. Complementa la exploración clínica y es el único medio para poner de manifiesto las caries incipientes interproximales, así como las infecciones apicales y perirradiculares. La radiografía puede ser intra o extrabucal. Esta última se emplea, casi siempre, para el estudio del macizo maxilofacial (*ortopantomografía* [fig. 4-30]); aquélla, para diagnósticos dentarios. A veces, se recurre con provecho a la ayuda de sustancias radioopacas para la mejor visualización de las cavidades quísticas, singularmente en lo que a su tamaño y extensión concierne, y trayectos fistulosos.

# ■ GLÁNDULAS SALIVALES

## INTERROGATORIO

En la estenosis canalicular (a veces consecutiva a la ulceración que deja un cálculo al eliminar-

**Fig. 4-30.** Ortopantomografía. Visión panorámica del estado dental.

se) y sialolitiasis (sitios predilectos son el conducto y glándula submaxilares [82 %], parótida y conducto de Stenon [13 %], glándula sublingual [5 %]), el acto de comer, motivo de flujo salival, se acompaña de dolor (cólico salival) y tumor glandular intermitente.

En los procesos agudos (parotiditis epidémica o bacteriana, sialoadenitis, etc.) se observa la tumefacción dolorosa de las glándulas parótidas y submaxilares, con frecuente indemnidad de las sublinguales.

La parotiditis crónica recidivante tiene un comienzo lento, insidioso. Su curso suele estar jalonado con brotes agudos febriles y dolorosos, con aumento progresivo e irreductible del volumen de las parótidas.

En el *síndrome auriculotemporal* de Frey (secuente a una lesión parotídea previa), se observa enrojecimiento, hiperhidrosis e hiperestesia de la región parotídea ipsolateral, cuando el paciente empieza a comer y masticar, y a veces por la simple visión u olfación de ciertos manjares. Si a ello se añade un síndrome doloroso hemicefálico, a veces intenso, comprenderemos la molestia del cuadro. En los síndromes oculosalivales (de Mikulicz; uveoparotídeo de Heelfordt; de Sjögren) la hipertrofia de las glándulas es indolora; se citan molestias en la masticación y deglución (ayudadas por la sequedad bucal) y visión (por la xeroftalmía y rechazo del párpado por las glándulas lagrimales agrandadas). Los tumores benignos se limitan a deformar la región y motivar molestias mínimas de índole mecánica; los malignos dan lugar a un síndrome doloroso hemicefálico con parálisis facial, ambos ausentes en los procesos inflamatorios crónicos seudotumorales.

## INSPECCIÓN

Nos informa sobre el estado de la piel (varicosidades, trayectos fistulosos [las fístulas glandulares parotídeas son siempre externas; las del conducto de Stenon pueden ser externas o internas]), volumen y simetría de las glándulas afectas, así como de la presencia de parálisis facial, signo de malignidad.

El adenoma pleomorfo o tumor mixto de la parótida desplaza el lóbulo de la oreja y abulta la región preauricular. En las parotiditis epidémicas (paperas) e infecciosas, la tumefacción es dura (se afectan los tejidos intersticiales) con un borde posterior bien limitado (al contrario del anterior e inferior) y guarda su relación característica con la oreja, así, una línea imaginaria que pasa por el eje mayor de esta última la divide en dos partes iguales.

## PALPACIÓN

Puede revelar las anomalías de la piel (calor, edema), la presencia de adenopatías y la consistencia y número de las glándulas afectas con posible hallazgo de zonas blandas o fluctuantes en caso de abscesos caseosos, gomosos, y tumor mixto de parótida. Los tumores del lóbulo profundo de la parótida abultan en la pared posterior de la faringe. La supuración de la glándula parótida apenas se reconoce por palpación, por impedirlo la fascia rígida e inextensibe que la cubre. Se han citado casos en que la fluctuación faltaba a pesar de salir pus por el conducto auditivo y el de Stenon. La dilatación y engrosamiento de su conducto excretor *(sialodoquitis)* es posible que dé lugar a un tumor alargado fácilmente perceptible a través de los tejidos de la mejilla.

## EXAMEN RADIOLÓGICO

La radiografía simple puede señalar la presencia de cálculos; la tomografía precisa la situación (lóbulo profundo o superficial) así como la altura y dimensiones exactas de los tumores parotídeos. El empleo de técnicas específicas es clave para apurar el diagnóstico.

## SIALOGRAFÍA

Consiste en la inyección retrógrada de contraste en los conductos de Stenon o de Wharton; se visualizan sus troncos principales, ramificaciones glandulares y ácinos salivales. Contribuye de manera decisiva en el diagnóstico, pues la mayoría de los procesos salivales presentan patrones radiológicos bien definidos.

La sialografía (Arcelin, 1913) puede practicarse con contrastes yodados bien sean hidro o liposolubles. Los primeros son mucho más fluidos por lo que con mayor facilidad penetran en los ácinos glandulares borrando las imágenes ductales. Para una buena visualización de las arborizaciones ductales intraglandulares son aconsejables los contrastes liposolubles, que también son útiles cuando existe patología acinar. Reservamos los hidrosolubles para la sialografía funcional. La

© MASSON, S.A. Fotocopiar sin autorización es un delito.

cantidad de contraste que inyectar depende de la glándula y estructura que deseemos estudiar (tabla 4-1).

Previamente a la inyección del contraste, se deben practicar radiografías simples en dos proyecciones.

En el estudio de la *parótida*, se tomará una proyección anteroposterior tangencial a la glándula y una lateral en posición desenfilada. Para visualizar cálculos en el conducto de Stenon (poco frecuentes), se introduce una placa dental contra la cara interna de la mejilla, obteniéndose así imágenes de la región ductal sin superposiciones óseas.

En el estudio de la *submaxilar*, se utilizan proyecciones parecidas a las antes descritas. En el conducto de Wharton, es mucho más frecuente la existencia de litiasis, por lo que tiene gran interés la «proyección oclusal de Bonneau» con placa intrabucal. Una vez introducido el contraste, se repiten estas proyecciones; es preferible controlarlas con la escopia televisada, lo que nos permitirá evitar las superposiciones óseas.

## SEMIOLOGÍA RADIOLÓGICA

### Imágenes normales

1. *Parótida*. El conducto de Stenon tiene un calibre de 1 mm y su trayecto es rectilíneo entrando en la glándula a nivel del cordal superior. Los conductos intraglandulares son algo más finos y se van ramificando en ángulo agudo a partir de la porción intraglandular del mismo. Existe un conducto para cada lóbulo glandular del que parten los conductos terminales que se reparten por todo el lóbulo, no siendo posible sistematizar su disposición.

La imagen parenquimatosa está representada por el relleno de los acini; su aspecto es nuboso con límites poco netos, pero se pueden adivinar las lobulaciones glandulares.

2. *Submaxilar*. La imagen glandular presenta las mismas características. El conducto de Wharton es de mayor calibre (unos 2 mm). Su trayecto es curvilíneo; desde el ostium se dirige lateralmente hasta alcanzar la rama del maxilar, incurvándose entonces hacia abajo para penetrar en la parte superior de la glándula.

**Tabla 4-1. Volumen de contraste para la sialografía**

| | Parótida (ml) | Submaxilar (ml) |
|---|---|---|
| Conducto principal | 0,5 | 0,5 |
| Arborización ductal | 1,5 | 1 |
| Repleción acinar | 2,5 | 2 |

### Imágenes patológicas

1. *Imágenes glandulares*. Seguiremos la clasificación de Laudenbach con algunas modificaciones:

*a) Sobreopacifición* del parénquima glandular dibujando una lobulación muy aparente. Se debe a una dilatación acinar difusa y se encuentra en infecciones agudas triviales.

*b) Imagen miliar*. Pequeño moteado parenquimatoso (< 1 mm) que corresponde a ectasias acinares. Se observa en infecciones subagudas y crónicas.

*c) Imagen en bolas* o de árbol con frutos. Aquí el moteado es más grosero y está formado por la unión de varios acini destruidos. Lo vemos en infecciones crónicas específicas.

*d) Colección cistoide*. Imagen seudoquística por destrucción completa de un lóbulo glandular. El acúmulo de contraste representa una cavidad abscesada que podemos encontrar en procesos infecciosos y en carcinomas.

*e) Acentuación canalicular*. Aumento del número de canalículos de tercero y cuarto orden por pobreza de contraste parenquimatoso. Se debe a una diferenciación canalicular de los acini y traduce la presencia de un proceso involutivo.

*f) Imágenes lacunares*:

— Circunscritas. Producen un rechazo de la arborización intraglandular, y siempre sugieren la existencia de una tumoración benigna. Pueden ser intrínsecas (es decir, intraglandulares) o marginales, producidas por compresión de una tumoración extraglandular.

— No circunscritas. De bordes imprecisos y asociados a amputaciones canaliculares, sugieren la presencia de un tumor maligno.

2. *Patología ductal*:

*a) Dilatación*. Se produce por una hipertensión ductal debida a litiasis o estenosis inflamatoria o cicatrizal.

*b) Pérdida de paralelismos de los bordes*. Traducen una inflamación del conducto (sialodocitis).

Forman una imagen arrosariada con zonas de dilatación y estenosis.

*c) Pérdida de continuidad.* No se rellena la glándula, o se rellena poco, viéndose el contraste en el conducto fistuloso que generalmente es traumático.

*d) Imagen en stop.* Acompaña a las estenosis totales por cálculos y se observa raramente.

3. *Calcificaciones.* En el conducto de Wharton es frecuente observar cálculos radioopacos. La litiasis del Stenon es excepcional.

Las calcificaciones parenquimatosas son poco frecuentes, pudiéndose encontrar en algunas adenitis crónicas.

## BIOPSIA ASPIRATIVA

Demuestra la naturaleza inflamatoria o tumoral, benigna o maligna, del proceso salival.

# ■ ESÓFAGO

En la exploración del esófago, cuentan poco la inspección, palpación, percusión y auscultación, en contraste con la utilidad del interrogatorio (anamnesis), examen radiológico, esofagoscopia, manometría o tonometría, pHmetría, citodiagnóstico y TAC.

## INTERROGATORIO

El esófago, órgano de paso, manifiesta sus enfermedades a través de un bien definido síndrome (síndrome esofágico) integrado por: *disfagia, odinofagia, regurgitación y vómito, tialismo y pérdida de peso.* A estos signos y síntomas se añaden otros de menor valor: *esofagorragia, pirosis, parálisis o paresia de las cuerdas vocales y tos.*

### Disfagia

La deglución difícil es el elemento más llamativo del síndrome. Estriba en la sensación de detención retrosternal del bolo alimenticio. Muchas veces se vence con un sorbo de agua o tirando la cabeza hacia atrás mientras se realizan movimientos de deglución en seco.

La disfagia tiene caracteres anamnésicos distintos según sea funcional-espasmódica u orgánica. La primera es de aparición brusca, variable en su intensidad y lugar de producción, intermitente (se experimenta unos días y falta en otros) y caprichosa, ya que puede presentarse incluso frente a los líquidos y no con los sólidos (disfagia paradójica); otras veces la motivan los alimentos calientes y no los fríos, o al revés. Ocasionalmente, se presenta frente a un determinado tipo de alimentos (disfagia electiva). Es más frecuente en sujetos con taras afectivas, y cede o se alivia con antiespasmódicos y sedantes.

La disfagia de causa *orgánica* es progresiva, primero para los sólidos, luego, para los líquidos (disfagia total), es fija (radica en un mismo sitio) y permanente. Cede poco o nada bajo la acción de antiespasmódicos y sedantes.

### Odinofagia

El dolor al tragar puede ser fijo, retrosternal difuso, como en las periesofagitis, megaesófago o accesional; al deglutir, en relación con procesos orgánicos (esofagitis, úlcera) o espasmos. Suele percibirse en la parte anterior o posterior del tórax, directamente en el sitio de la lesión, excepto en las situadas en el tercio inferior del esófago o región cardial en que, a consecuencia de conexiones nerviosas que perduran desde el desarrollo embrionario, el dolor puede ser referido a la horquilla suprasternal, cuello, mandíbula, oídos, brazo izquierdo con posible confusión con una angina de pecho.

En la rotura espontánea del esófago (por aumento súbito de presión durante el vómito) o instrumental, se produce un dolor súbito, intenso, colapsante, retrosternal bajo y epigástrico alto, irradiado a la región interescapular y hombro izquierdos.

La sensación persistente de la presencia de una bola o nudo en la garganta, incluso cuando el paciente no trata de deglutir, se conoce como *bolo histérico.* Es casi siempre signo de neurosis. Difiere de una enfermedad orgánica, en que no empeora por la deglución, sino que más bien tiende a desaparecer cuando el sujeto deglute. Suele responder a la psicoterapia o a sugestión y terapéutica por placebos, entre los que cabe incluir la introducción de sondas o endoscopia.

### Regurgitación y vómito

La regurgitación consiste en el retorno de alimentos a la boca, sin los esfuerzos del vómito.

© MASSON, S.A. Fotocopiar sin autorización es un delito.

Puede estar relacionada con los cambios de postura. Proceden del propio esófago (divertículos, dilataciones supraestenóticas, megaesófago) y son siempre de reacción alcalina. El vómito esofágico es secuente a una imposibilidad del paso del bolo alimentario en su camino hacia el estómago; la causa puede ser una obstrucción mecánica (estenosis péptica, neoplasia) o bien una hipo o aperistalsis (acalasia, esclerodermia).

## Tialismo

La hipersecreción salival es de origen reflejo a partir de la lesión esofágica *(reflejo esofagosalival de Roger)*, su finalidad es la de lubricar, facilitar la deglución del bolo alimenticio y alcalinizar el medio para evitar, en lo posible, cualquier insulto ácido sobre la mucosa esofágica (reflujo gastroesofágico).

## Pérdida de peso

Es considerable por imposibilidad de tragar, a pesar de que el apetito suele estar conservado. Puede llegar al extremo de caquexia en pocas semanas, en los procesos tumorales malignos estenosantes y megaesófago.

## Esofagorragia

Se observa en todos aquellos procesos (traumáticos, inflamatorios, tumorales) que lesionan la mucosa. A veces sólo se trata de hilos o estrías de sangre (fisura cardial). Las hemorragias más abundantes lo son por rotura de varices (sangre roja rutilante).

## Pirosis

Es una sensación de ardor retrosternal que aparece a consecuencia del reflujo del contenido gástrico, sea éste ácido o no (incluso puede ser alcalino [*esofagitis biliar o alcalina*, de Gillison]) hacia el esófago, por lo general inflamado por procesos de esofagitis péptica. Las molestias aumentan en los decúbitos dorsal y lateral derecho y se alivian en las posiciones erguida, sentada y decúbito lateral izquierdo.

## Parálisis o paresia de la cuerda vocal izquierda

Aparece en los procesos malignos del tercio superior del esófago por invasión centrífuga.

## Tos

A veces sofocante cuando el enfermo ingiere alimentos, sobre todo líquidos. Es signo de fístula esofagotraqueal. En los esputos se reconocen restos de alimentos.

## INSPECCIÓN

Es importante la desnutrición y palidez de los sujetos afectos de procesos esofágicos graves o duraderos (acalasia, estenosis péptica, tumores malignos) y las maniobras que realiza el sujeto para facilitar el paso de los alimentos. En caso de grandes divertículos faringoesofágicos, es posible la aparición de una tumoración blanda en la región cervical izquierda tras la ingesta. Se vacía presionándola con el dedo. En un 10 % de casos de esclerodermia se observan trastornos en la deglución esofágica.

## AUSCULTACIÓN

No tiene valor práctico al haber sido ampliamente superada por otras técnicas exploratorias.

## EXAMEN RADIOLÓGICO

Se inicia con la radioscopia simple del tórax, en sus distintas proyecciones, la cual puede señalar la presencia de cuerpos extraños opacos, de un megaesófago lleno de alimentos y líquidos (posible confusión con una tumoración mediastínica) o de una hernia del hiato diafragmático que, si muestra un nivel, puede ser interpretada como un derrame pleural.

En la disfagia espondilopática, se observan lesiones artróticas intensas de las tres últimas vértebras cervicales.

La papilla baritada es ingerida a pequeños sorbos mientras el paciente se dispone en posición oblicua anterior derecha o transversa, que permite la máxima visión del espacio claro retrocardíaco.

Por tratarse de un órgano de tránsito, el esófago rara vez se ve lleno en su totalidad. Los sorbos

del contraste descienden de manera continua, con un breve paro a nivel de las estenosis fisiológicas (cricoidea, traqueal, diafragmática) para alcanzar el sector infradiafragmático de disposición conoide, de vértice superior y base abierta hacia el fundus gástrico (fig. 4-31).

En la porción distal, supradiafragmática del esófago, aparece, a veces, una dilatación fusiforme llamada «ampolla epifrénica» que debe conocerse bien, pues se presta a confusión con la hernia diafragmática por deslizamiento. Este detalle se intensifica si se retarda el paso del contraste tensando el diafragma mediante una inspiración profunda y sostenida.

Para la visión de la región cardioesofágica, se recurre a varias posiciones y maniobras, así, decúbito dorsal en ligero Trendelenburg; oblicua anterior derecha en decúbito ventral; oblicua anterior izquierda en decúbito dorsal, con deglución de papilla en el momento de la exploración y con el estómago previamente lleno de contraste.

El anormal reflujo de papilla del estómago al esófago se favorece respirando profundamente o tragando saliva.

La mucosa, embadurnada de contraste, muestra pliegues longitudinales más patentes en la región cardial en la que convergen en número no superior a tres.

Las atonías o aperistaltismos (esclerodermia; rigideces tumorales) se observan muy bien con la cinevideoradiología; las imágenes proyectadas en un televisor permiten descubrir los más pequeños defectos, cuáles son las infiltraciones incipientes de la pared por carcinomas *in situ*, que no llegan a formar prominencia en la luz esofágica.

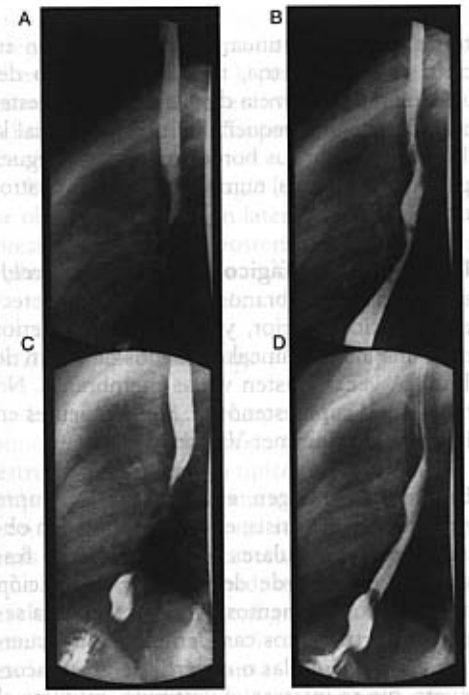


**Fig. 4-31 A-D.** Tránsito esofágico. Visión panorámica.

## Procesos estenosantes

### *Intrínsecos*

**Tumores:**

1. *Benignos*. Motivan una protrusión lisa en la luz, a menudo en el tercio medio o superior; en los intramurales, se introduce una lengüeta de papilla opaca en el ángulo diedro formado por su masa y la pared del esófago («signo de Schatzki»).

2. *Malignos*. En los de forma vegetante, existe un defecto de repleción (imagen lacunar) con bordes dentellados, como roídos; si es infiltrante, el contraste pasa por un conducto anfractuoso, angosto, excéntrico, de paredes irregulares; por encima del obstáculo, el esófago aparece algo dilatado. Los pliegues de la mucosa han desaparecido o adoptan aspecto irregular. El 90 % de los tumores malignos asientan en los tercios medio e inferior (fig. 4-32).

**Estenosis:**

1. *Congénitas*. Se encuentran, casi siempre, en el tercio superior. Sus bordes son regulares, lisos, y su base, de anchura reducida. La porción situada por encima se encuentra algo dilatada.

2. *Inflamatorias*. Sea cual sea su causa (reflujo gastroesofágico, ingesta de cáusticos, heridas por cuerpos extraños, etc.) son llamativas la dilatación supraesteriótica y la longitud de la estenosis cuyos contornos suelen ser bastante lisos. En la esofagitis péptica, es frecuente la asociación a una pequeña hernia hiatal axial (fig. 4-33).

**Anillo esofágico inferior (Schatzki).** Aparece en la parte baja del esófago, 3-5 cm por encima de la cúpula diafragmática (fig. 4-34). Se visualiza mejor con el sujeto en decúbito ventral, sobre el lado derecho y tomando la placa en inspiración máxima con el fin de llenar el extremo inferior del esófago con la papilla opaca, que el paciente de-

© MASSON, S.A. Fotocopiar sin autorización es un delito.

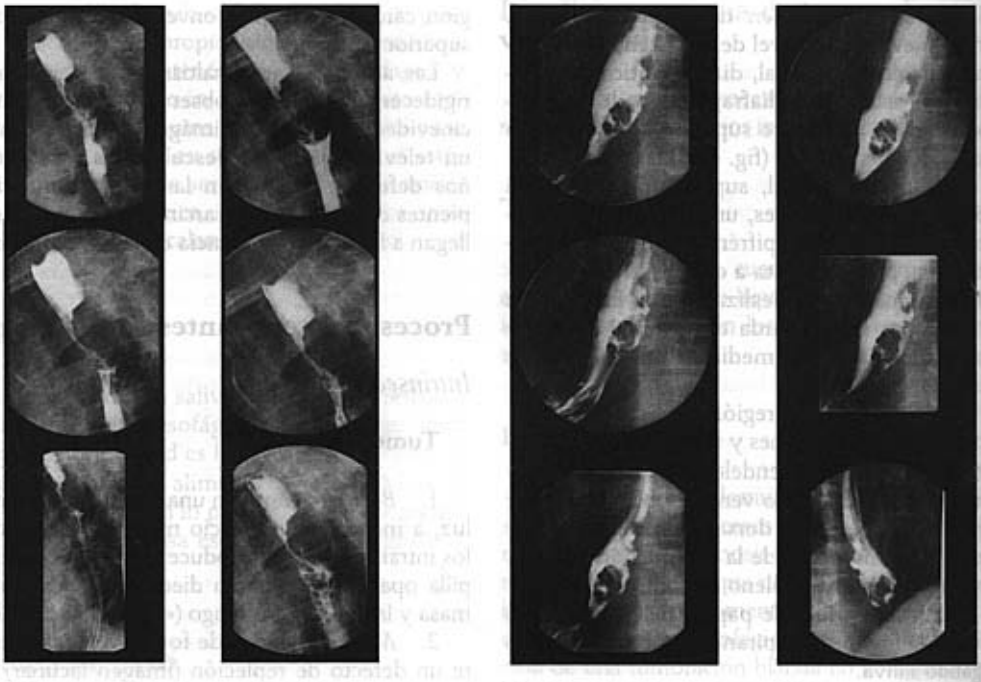

A B

**Fig. 4-32 A y B.** Neoplasia maligna de esófago.

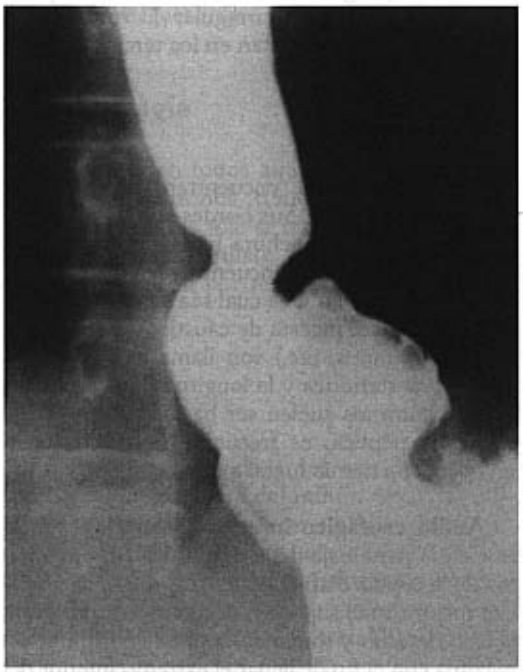

**Fig. 4-33.** Estenosis péptica supraherniaria.

glute de manera continua. Llama la atención su discreto grosor, simetría, tamaño moderado del orificio central y ausencia de dilatación supraestenótica. Corona una pequeña hernia hiatal axial la cual se testifica por sus bordes rugosos y pliegues longitudinales espesos, numerosos (más de cuatro) y de tipo gástrico.

**Diafragma esofágico** ***(esophageal web).*** Esta formación membranosa conjuntiva se detecta en el tercio superior, y en la pared anterior aparece una incisura lineal de menos de 2 mm de anchura. A veces existen varias membranas. No hay dilatación supraestenótica. Son frecuentes en el síndrome de Plummer-Vinson.

**Espasmos.** Imagen esofágica casi siempre normal fuera de las crisis; en éstas, se pueden observar muescas irregulares con ondulación y festoneamiento del borde del esófago; separación completa de los segmentos del órgano en una serie de compartimientos casi cerrados que recuerdan una ristra de perlas o el perfil de un sacacorchos, etc. No se interesa el vestíbulo, ni dilata el esófago, ni se retiene la papilla opaca.

Fig. 4-34. Anillo de Schatzki.

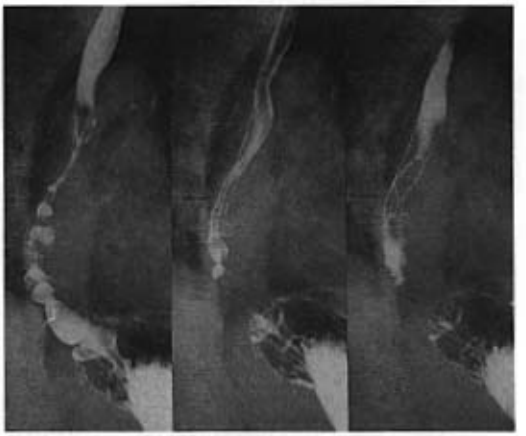

Fig. 4-35. Compresión extrínseca esofágica. Cardiomegalia.

## *Extrínsecos*

Provocan compresiones que rara vez motivan una oclusión total. Cuentan los bocios y tumores del tiroides y mediastino, anomalías de la aorta (alta y derecha, aneurismática); corazón (cardiomegalia [fig. 4-35]; aurícula izquierda gigante en la estenosis mitral, etc.); pericardio (derrame copioso); procesos degenerativos de las últimas vértebras cervicales o inflamatorias con formación de abscesos, etc.

En la llamada «disfagia lusoria» o angiológica, se observa (en posición lateral) una muesca o depresión en la pared posterior del esófago cerca del cayado de la aorta a nivel de T3-T4.

## *Acalasia. Megaesófago*

En fase precoz, el cuerpo del esófago se dilata simétricamente adoptando forma de pepino con estrechamiento cónico típico (en punta de lápiz o cola de ratón) de su extremo inferior, a menudo con ligera desviación en relación al diafragma; más tarde, se ensancha considerablemente con lo que aumenta su longitud, se incurva hacia la derecha y adquiere la configuración llamada «sigmoidea» (en forma de «S» itálica). En fase avanzada, la bolsa descansa sobre el diafragma, ocupando gran parte del tórax y simula un tumor gigante del mediastino.

## *Divertículos*

En el *faringoesofágico o de Zenker*, la papilla queda retenida en él, dibujando una imagen redondeada o con nivel horizontal en nido de paloma (fig. 4-36).

Los *yuxtabronquiales* (en el segmento medio del esófago a la altura del hilio pulmonar) se descubren como sombras prominentes en forma de dientes, espinas, puntas de lanza, etc.

Los *epifrénicos* (se localizan en los últimos 8 cm del esófago, por encima del hiato en la cara anterior o lateral) aparecen en forma de bolsa adosada al esófago. Cabe confusión con una hernia hiatal situada delante de la imagen del esófago; en este último caso, existen pliegues que prolongan los del estómago.

## *Úlcera péptica de Barrett*

Con cierta frecuencia, se observa el nicho y convergencia de pliegues, así como el espasmo y anillo estenótico. Puede perforarse en pleura o mediastino.

## *Varices*

Son más frecuentes en el tercio inferior y medio en el 90 % de los casos por plétora portal; las del tercio superior o medio (llamadas varices descendentes o *downhill varices*) obedecen a obstrucción de la vena cava superior. Precisan un cierto

© MASSON, S.A. Fotocopiar sin autorización es un delito.

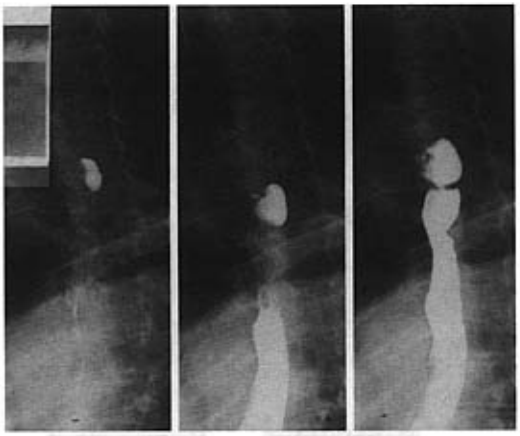

**Fig. 4-36.** Divertículo de Zenker.

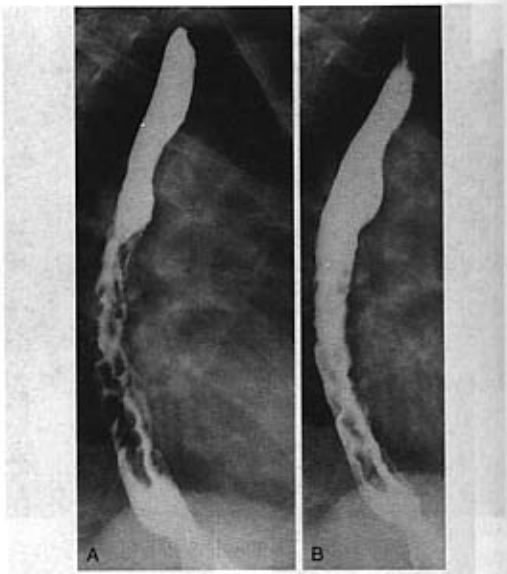


**Fig. 4-37.** Varices esofágicas. A) Observación durante la maniobra de Valsalva, el calibre del órgano es inferior pero se hacen más ostensibles los defectos de repleción. B) Esófago en semirrepleción, obsérvese el aumento de calibre, la irregularidad de contornos y los extensos defectos de repleción a lo largo de la imagen esofágica.

volumen para ser vistas. Aparecen como defectos de repleción areolares en los bordes del esófago con imagen de sarta de perlas; resulta por igual valiosa la presencia de pliegues longitudinales engrosados con dilataciones redondeadas. Signos indirectos son aquellos en que la papilla quede retenida a su nivel durante largo tiempo y la buena visibilidad por mayor repleción de la ácigos mayor a nivel de su cayado. Se aconseja realizar el examen en las posiciones oblicuas anterior izquierda y tomar las radiografías en las diferentes fases de repleción del órgano y durante la maniobra de Valsalva (fig. 4-37).

## *Cuerpos extraños*

Si el objeto es radiopaco, no hay problema; si es radiotransparente, se procede a su busca con ayuda de medios de contraste. El defecto de repleción nos dará idea de su situación, fijación y volumen.

## *Perforación o rotura completa*

Puede producirse por yatrogenia (cateterismo, dilatación de estenosis, endoscopias en manos inexpertas) o de una manera espontánea (cuerpos extraños; aumento de tensión intraluminal durante los esfuerzos del vómito [síndrome de Boerhaave], perforación de la úlcera péptica de Barrett, etc.); da lugar a la acumulación de gas y niveles líquidos en los espacios pleural y mediastínico. Si se deglute un sorbo de medio de contraste muy fluido (Gastrografín), se visualiza el lugar de la perforación.

## *Fisuración o rotura incompleta*

También denominada, síndrome de Mallory-Weiss. Se observa la retención lineal de contraste de dirección algo verticalizada u oblicua en la unión gastroesofágica, su lugar de producción. Su observación es excepcional, y ante la sospecha de este diagnóstico, la exploración indicada es la endoscopia.

## *Fístulas*

Ponen en comunicación el esófago con la tráquea o bronquios. Las primeras son dos veces más frecuentes; las bronquiales prefieren el bronquio izquierdo. Pueden ser congénitas o por tumores malignos esofágicos o bronquiales. El contraste ingerido se difunde por el árbol bronquial y da una imagen arborizada muy llamativa.

### *Esófago de Barrett*

Radiológicamente, no es posible su detección, la orientación diagnóstica es sólo de presunción. Su diagnóstico es definitivo acudiendo a la endoscopia y biopsia.

### *Incoordinación motora en la deglución*

En pacientes con trastornos faringoesofágicos de la deglución, puede apreciarse el paso de contraste baritado a vías respiratorias en el momento de deglutir, dando una imagen radiológica traqueobronquial magnífica pero totalmente inesperada (fig. 4-38).

## Tomografía axial computarizada

Tiene un valor limitado en la exploración esofágica. La TAC de tórax pude ser incluida en aquellos procesos en que se sospeche o se haya confirmado una neoplasia de esófago y se quiera valorar su capacidad invasiva sobre estructuras vecinas; y a la inversa, es decir, valorar si una neoplasia maligna de origen extradigestivo invade la pared esofágica. Otra indicación de la TAC es la impactación de cuerpos extraños en el esófago (huesos, espinas) que no han sido extraídos con la premura adecuada, dada la escasa o nula presencia de molestias, y éstas han aparecido al cabo de los días o semanas como consecuencia de microfisuras o abscesos de la pared esofágica, lo que se traduce como engrosamiento de la pared a nivel del cuerpo extraño enclavado; en estos casos, la extración endoscópica puede ser más perjudicial que beneficiosa *(primum non nocere)* y la indicación quirúrgica pasa a primera instancia.

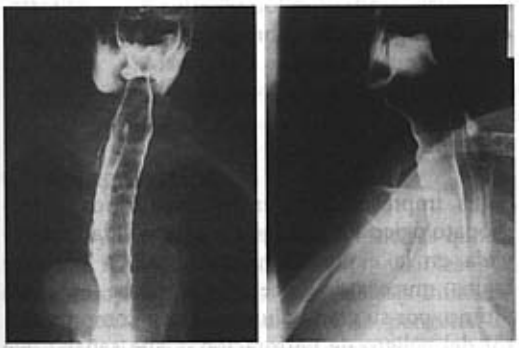

**Fig. 4-38.** Perfil esofagotraqueal. Paso de contraste a vías respiratorias por incoordinación motora en el momento de la deglución.

## Esofagoscopia

Permite la visión de la mucosa del esófago. Fue practicada por primera vez por Mikulicz (1881). Sus peligros residen sólo (sobre todo en personas ancianas) en forzar con violencia el acceso a través del estoma proximal esofágico (boca de Killian), en no tener en cuenta las estenosis cicatrizales o los grandes divertículos o bien en desgarrar varices al practicar una aspiración excesivamente intensa.

La unión esofagogástrica aparece con aspecto de línea dentada o «Z» calificada, por su trazado irregular, de *ora serrata*. Por encima de ella, se observa el epitelio plano esofágico estratificado de color rosado, y por debajo, el glandular gástrico rojo anaranjado. Los islotes de mucosa gástrica advertibles, en ocasiones, más arriba de la *ora serrata*, representan heterotopias o ectopias insulares de mucosa gástrica, que no pocas veces se ulceran.

Las *principales indicaciones* de la esofagoscopia son:

1. *Hemorragia aguda del tramo superior del tubo digestivo*. Es una endoscopia de urgencia. Es de la mayor importancia la distinción entre varices esofágicas sangrantes y otras causas de hemorragia en la cirrosis hepática. En los enfermos hepáticos son frecuentes como fuente de hemorragia la gastritis erosiva, la esofagitis o la úlcera péptica. Posee también notable importancia el reconocimiento endoscópico de una rotura esofágica atraumática incompleta o fisuración del esófago (síndrome de Mallory-Weiss) que se produce, por lo general, después de vómitos intensos.

Entre otras causas de hemorragia aguda, deben mencionarse los tumores malignos y benignos esofágicos, debiendo pensar, ante el caso del carcinoma sangrante del tercio medio del esófago, en la erosión de grandes vasos vecinos.

2. *Varices esofágicas*. Ha relegado casi totalmente el examen radiológico. El solo aumento de las pequeñas venas superficiales debe considerarse ya como signo de hipertensión portal.

3. *Tumores y alteraciones inflamatorias*. En los carcinomas de la región del cardias, permite aclarar (junto con la biopsia), si se trata de un tumor primario de origen gástrico o bien de un carcino-

© MASSON, S.A. Fotocopiar sin autorización es un delito.

ma de epitelio plano. En ocasiones, los exámenes practicados en enfermos disfágicos descubrirán una esofagitis fibrinosonecrosante, una inflamación por *Candida albicans* o completan el estudio del síndrome de Plummer-Vinson.

4. *Hernias del hiato y trastornos de la motilidad peristáltica.* En este último caso, su valor es inferior a la manometría.

## Ecoendoscopia

Importante aportación al diagnóstico de lesiones esofágicas, en especial para valorar las características de profundidad no visibles por endoscopia estándar y para determinar el grado de invasión extraluminal de las lesiones tumorales. La experiencia del explorador es básica para evitar errores de interpretación.

## Manometría o tonometría

Estudia las alteraciones motoras del esófago durante la deglución. Las sondas registran la presión intraluminal en varios puntos del esófago simultáneamente. Así, se comprueba no sólo la energía de la onda motora y su propagación, sino también si la relajación del cardias es oportuna y coordinada (fig. 4-39 A).

Es muy útil en la acalasia, espasmo esofágico, esclerodermia y hernia del hiato; no brinda, en cambio, información útil alguna en cuanto a las enfermedades estructurales o anatómicas ya que pueden obtenerse trazados normales en enfermos con carcinoma, estenosis u otras lesiones orgánicas.

En el trazado normal, observamos a nivel del *esfínter esofágico inferior,* en respuesta a la deglución:

1. *Disminución de presión,* antes de que la onda peristáltica primaria lo alcance, por relajación del esfínter.
2. *Aumento tensional* en grado superior al correspondiente al estado de reposo cuando pasa la onda peristáltica, lo que indica contracción.

A nivel del *cuerpo del esófago,* y a medida que avanza la onda peristáltica primaria (efectúa una expresión u ordeño de arriba abajo a lo largo del órgano) se registra el aumento monofásico de presión que desciende progresivamente a modo de onda.

A la altura del *esfínter cricofaríngeo* (esofágico superior), la presión es elevada y actúa como barrera eficaz entre la faringe y esófago.

## pHmetría

Consiste en la determinación del pH de la mucosa esofágica. Se puede practicar de dos formas:

1. *pHmetría en «vacío».* Se determina el pH de la mucosa esofágica *in situ,* sin ningún estimulante ni sustancia indicadora que pudiera interferir en el estado normal de la mucosa. Se introduce el electrodo medidor de pH (Beckman) por vía nasal u oral y se efectúan determinaciones pHmétricas en el esófago superior, medio e inferior, y en la mucosa gástrica. Las mediciones se hacen estando, primero, el paciente sentado y luego, en decúbito. Si este método presenta dudas en cuanto a resultados, se deberá proceder a la pHmetría de 24 horas.
2. *pHmetría de 24 horas.* Consiste en determinar el pH esofágico durante 24 horas de forma ininterrumpida, tras llevar el electrodo pHmétrico durante este tiempo y grabar en una cinta-registro las variaciones del pH a lo largo de una jornada de actividad normal y el descanso nocturno (fig. 4-39 B). Es el método más fiable y el que debe usarse para no incurrir en errores puntuales de apreciación. La informática facilita de forma determinante la interpretación de los resultados.

Estos métodos son de gran importancia para determinar la existencia de reflujo gastroesofágico, sea de la etiología que fuere, que en numerosas ocasiones sólo se manifiesta con el síntoma de pirosis, sin traducción objetiva en otros métodos de exploración (fibroendoscopia, radiología, etcétera).

## Biopsia

Es imprescindible en el diagnóstico anatomopatológico de cualquier anormalidad observada en la exploración esofágica, ya sea esofagitis, mucosa de Barrett y carcinoma, etc.; este último, por su gran volumen, actúa como protector del peligro de perforación. Cabe señalar que esta última es una eventualidad excepcional cuando la toma la efectúan manos experimentadas.

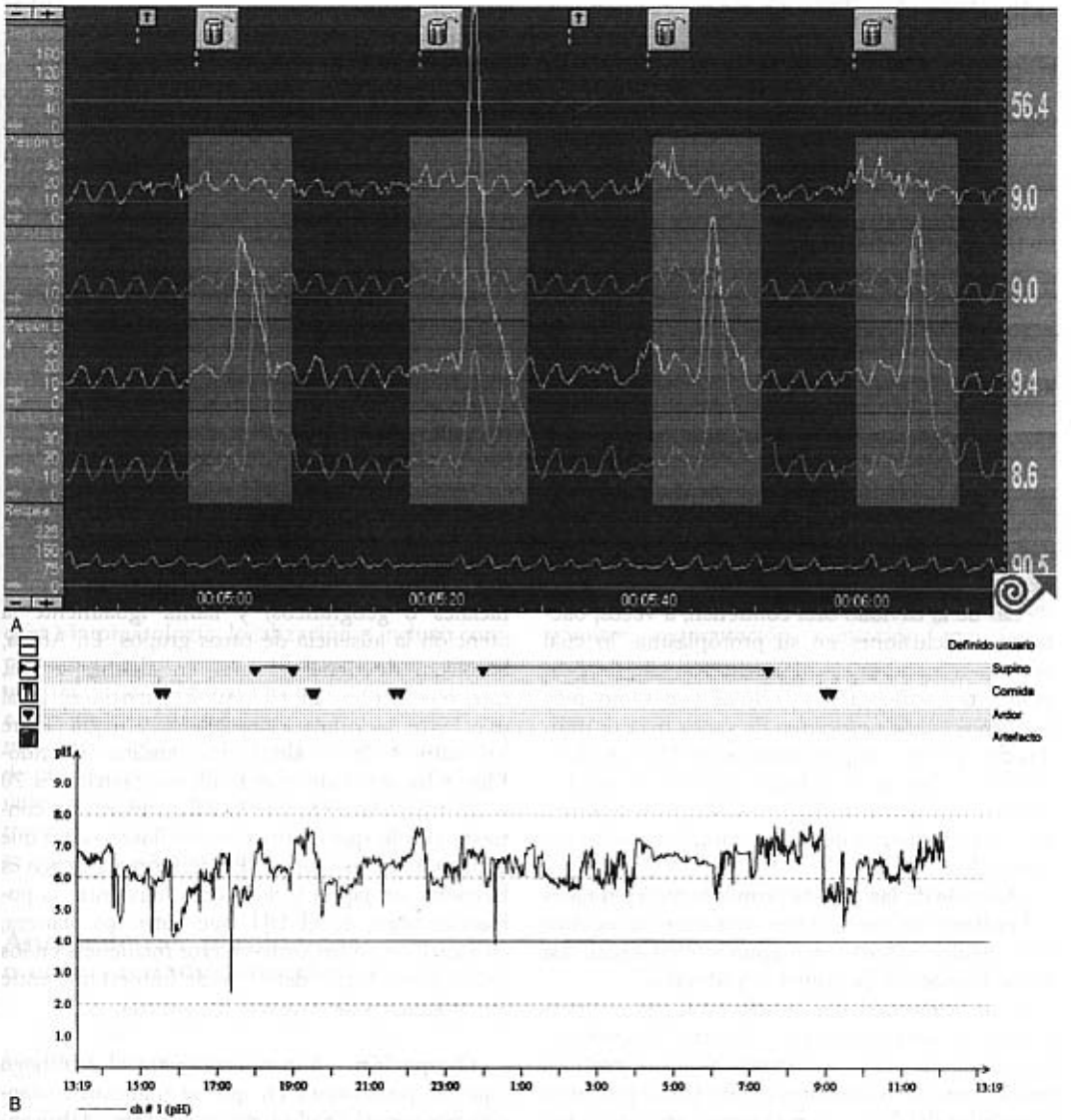


**Fig. 4-39.** A) Manometría esofágica: registro de 4 degluciones líquidas donde se aprecia la hipomotilidad del tercio superior y medio esofágicos. B) pHmetría esofágica ambulatoria *de 24 h*: ausencia de reflujo gastroesofágico patológico, signos de buen aclaramiento esofágico.

## Citodiagnóstico

Es muy útil para el estudio de lesiones que se suponen malignas cuando no son visibles por esofagoscopia (por ejemplo, metástasis infiltrantes pequeñas yuxtacardiales) o no permiten la toma biópsica por estar recubiertas por mucosa sana invaginada.

El material citológico se obtiene por lavado simple o con abrasión parietal (biopsia exfoliativa).

El *lavado simple* se efectúa estando el enfermo en decúbito supino, con la cabeza y hombros levantados; se introducen, con lentitud, por una sonda semirrígida unos 50 ml de suero fisiológico que se recogen y vuelven a inyectar varias veces. A continuación, se procede de nuevo a instilar y extraer otros 50 ml de suero, simultáneamente a la progresiva retirada de la sonda. Sin pérdida de tiempo, se procede a la centrifugación del líquido recogido, fijación del

© MASSON, S.A. Fotocopiar sin autorización es un delito.

sedimento y tinción con la técnica de Papanicolaou.

La *abrasión parietal* se logra mediante unos lazos de nailon en un mandril sonda (Cabré Fiol) o con una pequeña esponja de goma o cepillo, colocados en el extremo de un alambre flexible y situados en el interior de una sonda, cuya extremidad distal queda protegida por material plástico (Henning-Heinkel).

La única contraindicación del lavado simple es la existencia de una fístula que comunique el esófago con la tráquea o bronquios; las técnicas abrasivas no son pertinentes en caso de varices esofágicas.

Las muestras de los sujetos normales presentan, casi exclusivamente, células del epitelio poliestratificado de las vías digestivas altas; se trata de células grandes, planas, a veces arrugadas, teñidas de vivos colores con la técnica de Papanicolaou, con núcleos pequeños, a menudo picnóticos.

Las de la cavidad oral contienen, a veces, bacterias e inclusiones en su protoplasma, lo cual permite a menudo su diferenciación con las propiamente esofágicas; las células son tanto más pequeñas cuanto proceden de capas más profundas del epitelio. Así, las parabasales ofrecen el aspecto peculiar de las células en pleno desarrollo, con núcleos más grandes y más ricos en cromatina y un citoplasma de menor tamaño que las superficiales.

Además de las células propiamente epiteliales del esófago, las extensiones contienen, en ocasiones, células ciliadas del epitelio bronquial, así como histiocitos de origen respiratorio.

Con el método del lavado esofágico, el porcentaje de positividades oscila entre el 65-90 %. Un problema muy importante por sus posibles consecuencias lo constituyen los falsos positivos (alrededor del 2 %). Con el incremento de la experiencia interpretativa, estas posibilidades de error disminuyen.

# ■ ESTÓMAGO

## INTERROGATORIO

### Filiación y antecedentes individuales

**Edad.** Aunque las úlceras gástricas y duodenales son más frecuentes a mediados de vida activa, cada vez se observan más en jóvenes y niños, así como en personas en la sexta década de la vida, con notorio predominio de la localización en duodeno.

Las neoplasias son casi exclusivas de adultos y personas ancianas, pero posibles en jóvenes menores de 25 años, considerando esta edad idónea como frontera entre la juventud y la edad adulta. La gastritis es más frecuente en personas de edad madura.

**Sexo.** Las gastritis y los tumores gástricos malignos son más frecuentes en el sexo masculino, así como la úlcera de duodeno, con la salvedad de que después de la menopausia estas cifras tienden a igualarse. En las mujeres son más frecuentes las distonías neurovegetativas con repercusión gástrica, las gastritis y los bezoares.

**Factores étnicos y geográficos.** Es impresionante la predilección de la úlcera gastroduodenal y carcinoma gástricos por ciertos grupos raciales o geográficos, y llama igualmente la atención la ausencia de otros grupos. En África, la úlcera duodenal es rara en algunas zonas, mientras que en EE.UU. su frecuencia es igual que entre las poblaciones blanca y negra. Entre los nativos de la altiplanicie andina, Garrido-Klinge ha señalado que la úlcera gástrica es 20 veces más frecuente que la del duodeno, en contraste con lo que ocurre con los llaneros, en que la proporción es inversa. El carcinoma gástrico es frecuente en Japón y dos veces más entre la población negra de EE.UU. que entre los blancos; en Israel, se observa una mayor incidencia en los judíos procedentes del norte de Europa que entre los originarios de Asia o el Mediterráneo.

**Ocupación.** Son nocivas para el estómago aquellas profesiones en que se manejan sustancias tóxicas como el plomo y sus sales (fabricantes de porcelana o vidrio, etc.), mercurio (fabricación de fulminantes, termómetros, barómetros, etc.), nicotina (manipulación de tabaco), etc.; las que obligan a actitudes forzadas (limpiabotas, zapateros, mecánicos, etc.) o motivan tensión psíquica continua.

**Tipo de alimentación. Hábitos de vida.** Valoraremos el volumen de las ingestas, calidad de los alimentos habituales, horario de las comidas (es absurdo el copioso almuerzo español en plena jornada laboral y con escaso tiempo disponible), manera como se realiza la masticación, circunstancias que rodean el acto de comer, etc. La

vida poco reglada, ya sea por motivos laborales (viajantes de comercio, personal de vuelos transoceánicos con alteración del ritmo nictameral) o de otra índole, crea o al menos contribuye a exagerar las molestias gástricas. El tabaco, el alcohol y el abuso del café son factores que cuentan en la aparición de gastritis, úlcera gastroduodenal y tumores malignos. El sedentarismo (intelectuales, administrativos) es, asimismo, perjudicial.

## Antecedentes familiares

Se conocen familias de neoplásicos gástricos. La mayoría de los autores calculan entre el 10-15 % la predisposición hereditaria o familiar del cáncer de estómago. En lo que se refiere a la úlcera gastroduodenal, algunos autores hablan de una «enfermedad ulcerosa familiar», cuya existencia se encuentra confirmada por el hallazgo de úlceras duodenales en gemelos univitelinos, con una sorprendente semejanza en su evolución, sintomatología, localización e incluso complicaciones. Parece ser que, a veces, se observa una predisposición para el funcionamiento y la expresión neurótica de ciertos mecanismos gástricos; hay familias en las que abundan los casos de mericismo o aerofagia. Sin embargo, en estos últimos hay que preguntarse hasta qué punto se trata de una predisposición personal heredada o se refiere sólo a una imitación.

## Antecedentes patológicos o enfermedades anteriores

Las enfermedades orgánicas o funcionales del estómago pueden ser:

1. *Primitivas*. Como son el cáncer, gastritis, úlcera gastroduodenal.
2. *Secundarias a padecimientos gástricos anteriores*. Así, el poliadenoma simple y el brunneriano de las gastritis crónicas, así como la úlcera gástrica, predisponen al cáncer.
3. *Relacionadas por un vínculo de dependencia con otras que asientan con anterioridad en otro lugar de la economía*. Citaremos las frecuentes náuseas, vómitos, sensación de plenitud gástrica, acedías y ardor de estómago en las gastritis hematógenas, en la insuficiencia cardíaca (estasis pasiva del estómago e hígado), en la insuficiencia renal uremígena (sobre todo en su forma gástrica), en algunas enfermedades endocrinas (enfermedad de Addison, hiperparatiroidismo), en la tabes (cuyas crisis se caracterizan por violentos dolores epigástricos, constrictivos, doblados a menudo de vómitos copiosos), en la anemia perniciosa y clorosis, etc. El hígado y la vesícula biliar, así como el apéndice, riñón y páncreas, en íntima relación con el estómago, suelen referir en lenguaje gástrico su propia historia (dispepsias reflejas). La relación entre sistema nervioso y estómago se conoce de antiguo; este último es, con frecuencia, el órgano escogido por las distonías para hacerse patente. Se han descrito brotes ulcerosos y la aparición de los síntomas del cáncer gástrico después de traumatismos psíquicos e impresiones morales deprimentes.

## Comienzo y evolución de la enfermedad actual

Las dolencias del estómago se manifiestan por los siguientes signos y síntomas: dolor, náuseas, vómitos, regurgitación, rumiación, mericismo, gastrorragia (hemorragia), trastornos del apetito, acidismo, pirosis, aerofagia, eructos, hipo y fiebre.

### *Dolor (gastralgia)*

Valoraremos: *a)* modo de comienzo; *b)* caracteres propios; *c)* localización o asiento; *d)* irradiación o propagación; *e)* cronología (ritmo diario y periodicidad anual); *f)* circunstancias que lo calman o exageran; *g)* síntomas y signos que lo acompañan, y *h)* ritmo de progreso lesional.

**Modo de comienzo.** Puede ser rápido o lento y progresivo. Ocurre lo primero en las gastritis agudas, tóxicos (alcohol, plomo, arsénico, etc.), algunos fármacos (ácido acetilsalicílico; fenilbutazona, cortisona, hidracidas, etc.), comidas muy condimentadas, etc. El dolor en el cáncer suele aparecer de manera brusca en personas ancianas, hasta el momento sanas, excepto cuando complica una úlcera o pólipos gástricos.

Las molestias de comienzo lento y larga duración, con curso evolutivo variable, son propias de las gastritis crónicas y dispepsias nerviosas. Es válida la afirmación de que cuando el enfermo señala de un modo preciso el comienzo de sus molestias cabe pensar en una dolencia orgánica; si ello no le es posible es, probablemente, una de naturaleza funcional.

© MASSON, S.A. Fotocopiar sin autorización es un delito.

**Caracteres propios.** Varían según la sensibilidad general del individuo y el tipo anatómico de lesión. El dolor con carácter de quemadura o quemazón se origina en la mucosa (gastritis, contacto con un líquido de alto valor acidimétrico) excepto en los sujetos con hipo o anacidez, en que es debido a trastornos de la motilidad.

La sensación *de hinchazón* o *tensión* se produce por:

1. El *estómago atónico* se distiende de manera pasiva con los manjares ingeridos. Aumenta con el volumen de la ingesta y alivia con la eructación.
2. Aumento de la tensión endogástrica por la deglución de aire en un *estómago de tonicidad normal* o acrecida. Las molestias se presentan, a veces, de manera paradójica, recién iniciada la colación, en especial si la mucosa gástrica es hipersensible. El dolor con carácter de calambre traduce un espasmo total o segmentario del órgano por encima de una zona estenosada funcional o anatómica.

*El dolor de estómago* más intenso se señala:

1. En la *úlcera péptica* gastroduodenal que se perfora a peritoneo libre (es el clásico dolor «en puñalada»).
2. En las crisis gástricas de la *tabes dorsal.*
3. En la *seudocrisis tabética* de las úlceras penetrantes, sobre todo en el páncreas, en que es terebrante, transfixivo o «en asador».

**Localización o asiento.** Los gastrópatas suelen referir sus molestias en la región epigástrica, cerca del apéndice xifoides, cuando la lesión se encuentra en la parte alta del estómago, y alrededor del ombligo o debajo de éste, cuando aquélla radica en el cuerpo o píloro o se trata de una úlcera péptica postoperatoria en sujetos de hábito asténico. Por mecanismo reflejo, la excitación nacida en el estómago o duodeno llega a la médula por vía simpática (plexo solar, ganglios semilunares y ramas comunicantes), y es referida a la pared del abdomen por la vía periférica de los reflejos sensitivos (y motores) de origen gástrico (V-IX nervios dorsales).

**Irradiación o propagación.** El dolor de origen gástrico carece de irradiaciones características, a diferencia del motivado por procesos vesiculares, renales y ureterales, en los que este dato es uno de los elementos diagnósticos más importantes.

*Siempre que un dolor gástrico de naturaleza ulcerosa irradia, hay que pensar en la posibilidad de un proceso exteriorizado.*

Las úlceras pépticas gastroduodenales simples sólo motivan un dolor fijo y localizado en el hueco epigástrico.

La irradiación hacia el *hipocondrio derecho,* se señala en la duodenal y, menos veces, en la pilórica; con frecuencia alcanza el hombro y espalda del mismo lado, lo que explica la confusión con presuntas colecistitis. El diagnóstico diferencial se hace teniendo en cuenta que, a pesar de tratarse de un dolor irradiado, conserva su linaje ulceroso y presenta, por tanto, un ritmo diario y periodicidad anual característicos, cediendo rápidamente con la ingesta y la toma de alcalinos.

La irradiación al *hipocondrio izquierdo* es propia de las úlceras gástricas penetrantes en el páncreas y de la péptica yeyunal postoperatoria.

Hacia la *fosa ilíaca derecha,* se irradia el dolor de la úlcera de la cara anterior del bulbo exteriorizada. También duele a este nivel en el caso de perforación a peritoneo libre por acumulación de exudados.

Los dolores irradiados a la *fosa ilíaca izquierda* son propios del ulceroso asténico, cuya úlcera está situada en la base del bulbo o canal pilórico.

El dolor en la *espalda* (a veces de tipo transfixiante [de epigastrio al dorso]) es propio de la úlcera de la pequeña curvadura del estómago. En ocasiones, el enfermo se ve acuciado únicamente por el dolor dorsal (muchas veces etiquetado de «reumático») cuya característica es un ritmo posprandial y alivio con la ingesta y toma de alcalinos.

Las irradiaciones *torácicas* seudoanginosas se dan en las úlceras de la pequeña curvadura vecinas al cardias y en la hernia diafragmática del hiato esofágico.

**Cronología:**

1. *Ritmo diario.* Se establece estudiando el comportamiento del dolor en las 24 h del día. Se pregunta al enfermo «si sufre todo el día o a ratos» y si las molestias guardan o no relación con las ingestas. Se admiten los tipos siguientes:

*a) Dolor en ayunas.* Se observa en la hipersecreción continua de jugo gástrico ligada a una úlcera pilórica o duodenal complicada con estenosis parcial del píloro (gastrosucorrea o síndrome

de Reichmann). Cede con el vómito, el cual está constituido por jugo gástrico casi puro con escasos residuos alimentarios.

*b) Dolor prandial.* Es inmediato a la ingesta. Se observa:

— En la úlcera yuxtacardial de la pequeña curvatura. Es de localización retroxifoidea, propagándose hacia arriba, a lo largo del esófago y entre los dos omóplatos. Se acompaña de disfagia, consecuencia del espasmo reflejo del esófago terminal.

— En la dolicogastria y miastenia gástrica con neuritis del plexo solar (síndrome solar). Los sujetos experimentan, inmediatamente tras las comida, una serie de molestias que duran más o menos tiempo (a veces horas) y se alivian con el decúbito en cama. Consiste en una sensación de distensión y plenitud epigástrica, con eructos (regüeldos), palpitaciones de la aorta abdominal (que son penosas y hasta dolorosas), rubicundez de la cara y enfriamiento de las extremidades (los pies y las manos se vuelven pálidos y violáceos). A ello se añade una angustia muy fuerte con gran malestar. En estos pacientes, el insomnio es frecuente, o bien turban el sueño pesadillas y sobresaltos hasta despertarse bruscamente.

— En algunas dispepsias reflejas de origen vesicular, apendicular, ovárico, etc. La pesadez, la plenitud, la distensión y a veces ligeros ardores gástricos, constituyen los síntomas básicos del síndrome, a los que pueden añadirse aerofagia, náuseas e intolerancia gástrica, que no rara vez obliga a los enfermos a abandonar la mesa para vomitar lo ingerido. Esto ocurre con frecuencia en muchachas dismenorreicas y se exacerba en el período menstrual.

— En el síndrome del *dumping* o síndrome posgastrectomía (*dump:* vaciar de golpe)[11].

*c) Dolor posprandial.* Aparece al cabo de un tiempo de terminada la ingestión de alimentos.

Según sea el período de calma posprandial, hablamos de dolor «semitardío» (menos de 1 h), «tardío» (entre 1 y 5 h) y «ultratardío» si se presenta más allá de este último intervalo, poco antes de la nueva comida, por lo que se confunde con la sensación de hambre (hambre dolorosa). Estos dolores tardíos se alivian con la ingestión de nuevos alimentos, a diferencia del dolor prandial, que se origina por el hecho de comer. El dolor posprandial refleja la lucha del estómago contra un obstáculo que se opone a su evacuación, y es, por tanto, un síntoma de carácter dinámico.

Este *dolor tardío* vinculado a las ingestas se señala:

— En la úlcera gástrica y duodenal. En el primer caso, el dolor es semitardío o tardío, y en la úlcera duodenal, ultratardío, motivando los ritmos llamados de «tres y de cuatro tiempos», de cierto interés diagnóstico.

En el «ritmo de tres tiempos», propio de la úlcera duodenal, el primer tiempo corresponde a la ingestión de alimentos; el segundo tiempo, al alivio del dolor; el tercer tiempo, a la reaparición del dolor de tipo tardío (hambre dolorosa). Lo interesante y relativamente característico de este ritmo duodenal es que el alimento calma rápidamente el dolor y a su vez lo engendra tardíamente.

En el «ritmo de cuatro tiempos» de la úlcera gástrica, el primer tiempo corresponde a la ingestión de alimentos; el segundo tiempo, al alivio del dolor; el tercer tiempo, a la reaparición tar-

[11] El *síndrome del dumping* es de observación frecuente en clínica.

Se distinguen el precoz, clásico o inmediato a la ingesta; el precoz no inmediato (a las 2-3 h de la ingesta) y el tardío.

El *síndrome del dumping precoz y el precoz no inmediato* se observan en un 16 % de los gastrectomizados por úlcera duodenal (con mayor incidencia en jóvenes y ansiosos) y aparecen a partir de los 15 días, no antes, de la intervención, pudiéndose prolongar durante años haciendo penosa la vida cotidiana del gastrectomizado. Consisten en una sensación de pesadez y tensión epigástricas muy molestas, acompañada de náuseas e inflazón supraumbilical pasajera con o sin diarreas. A estos síntomas de orden mecánico (síndrome del «estómago pequeño») se añaden fenómenos neurovegetativos intensos, como debilidad muscular generalizada, cefalea, vértigos, sudación profusa o localizada, tendencia a la lipotimia sin llegar casi nunca al síncope. Frecuentemente, el sujeto padece y bosteza de una manera iterativa. El cuadro mejora con el decúbito, y se agrava con las comidas ricas en glúcidos, pues éstos al inundar con brusquedad el yeyuno, motivan una hipertonía osmótica. Este síndrome se atribuye a la liberación masiva de sustancias del tipo de la serotonina.

El *síndrome del dumping tardío* aparece al cabo de meses o años de la intervención con tendencia a agravarse. Puede suceder al síndrome del dumping clásico, con el peligro de no ser reconocido, dado el tiempo transcurrido entre la intervención y las manifestaciones clínicas. Los trastornos comienzan a las 2-4 horas de la ingesta bajo la forma de fatiga intensa física y psíquica, cefaleas, vértigos, sudación más o menos profusa, palpitaciones, etc. Se debe a una intensa hipoglucemia (confirmada en el laboratorio) mejorando con una alimentación rica en glúcidos y con el reposo; el ejercicio físico y la dieta hiperproteica ejercen un efecto opuesto. Los síntomas críticos desaparecen con rapidez, como en todas las crisis hipoglucémicas, con la toma de azúcar. En algunos casos se observan, coincidiendo con el descenso de la glucemia, manifestaciones neuróticas y psíquicas.

→

© MASSON, S.A. Fotocopiar sin autorización es un delito.

día del dolor; el cuarto tiempo, al alivio espontáneo del dolor, es decir, sin que medie una nueva ingesta.

El dolor de estirpe ulcerosa se alivia y desaparece con rapidez con la toma de comida o de alcalinos y con el vómito.

— En la gastritis, sobre todo si se halla localizada en el antro (antritis), y duodenitis. La mucosa es muy sensible, motivo por el cual la acción calmante de los alcalinos o de la ingestión de alimentos en el momento del dolor es menos franca y eficaz que en la úlcera, e incluso las molestias aumentan si las comidas contienen una cantidad excesiva de picantes, especias, condimentos y alcohol.

— En las dispepsias hiperesténicas y sensitivomotrices primitivas o reflejas (biliar, pancreática, apendicular, ovárica). Las molestias son más o menos tardías, se alivian con los alcalinos y poco o nada con las comidas, acompañándose de aerofagia, a veces con náuseas y vómitos.

— En el síndrome del *dumping* tardío, recién comentado.

*d) Dolor nocturno.* El gastrópata, en contraste con los enfermos de las vías biliares, sufre poco de noche por el decúbito y la falta de ingestión durante el reposo nocturno. Su presencia es signo de organicidad. Aparece precozmente, casi al acostarse, sobre todo si ello se hace poco después de haber cenado, en la hernia del hiato esofágico y en el síndrome del «*dumping* tardío», y horas más tarde, a medianoche, en la úlcera duodenal y menos veces en la gástrica.

*e) Dolor continuo.* Suele ser poco intenso, pero dura todo el día. Aumenta con las comidas y con el esfuerzo y puede aliviarse o no con alcalinos y el reposo. Se trata, casi siempre, de un dolor extravisceral (perivisceritis, compresiones nerviosas altas que afectan al sistema vegetativo abdominal, etc.) y rara vez de un carcinoma gástrico, de una estenosis pilórica orgánica o de una úlcera gástrica o duodenal exteriorizada con perivisceritis.

*f) Dolor irregular.* Carece de ritmo propio. De calidad y cantidad variable (pinchazos, peso opresivo, retortijones, etc.), no guarda relación con las ingestas. Traduce trastornos funcionales y es propio de sujetos neurovegetativos con dispepsia nerviosa.

2. *Periodicidad anual.* Estudia el comportamiento del dolor en los 12 meses del año. La respuesta del enfermo a nuestra pregunta de si «sufre todos los días, sólo algunos días o a temporadas» es de la mayor importancia, por cuanto si el enfermo sufre desde un principio cada día, podemos descartar con rapidez de nuestro diagnóstico una serie de enfermedades cuyas molestias se presentan con cierto ritmo.

En la *dispepsia ulcerosa*, la epigastralgia es de aparición netamente periódica y de unas semanas de duración (período doloroso), alternando con varios meses de remisión absoluta en los que el enfermo se cree curado, pues todos los alimentos, aun los más indigestos, le sientan bien.

Los períodos dolorosos suelen coincidir con la entrada de la primavera y del otoño.

Las *gastritis y duodenitis* siguen una evolución cíclica, con períodos dolorosos y de remisión que recuerdan los de la úlcera, pero falta precisión en el período de calma intercalar, es decir, que en ningún momento el enfermo se considera curado por completo, pues, si toma determinados alimentos o bebidas, experimenta molestias gástricas, lo que obliga prácticamente siempre a seguir una dieta. Son las personas con «estómago delicado» que sufren reiterados brotes gástricos agudos por la menor causa.

En la *dispepsia hiperesténica* y en la mayoría de las *dispepsias reflejas* (biliar, renal, apendicular, ovárica, etc.), los enfermos sufren de manera irregular durante días o semanas. A veces, en períodos cortos, de dos o tres días, separados por intervalos de varias semanas o meses.

La epigastralgia constante y diaria, sin remisión alguna, se señala en procesos extradigestivos (perivisceritis) o digestivos (úlcera, cáncer) secundariamente exteriorizados.

En la *dispepsia funcional y distonía neurovegetativa*, los dolores son irregulares, sin ritmo ni período, a veces diarios y a veces no.

**Circunstancias que lo calman o exageran.** En los procesos gástricos inflamatorios (gastritis) o ulcerosos, las molestias aumentan con la taquifagia, dietas indigestas, tabaco, tensión psíquica, etc., y disminuyen con la comida blanda, alcalinos o el vómito.

En la *gastritis*, esta acción es menos evidente que en la úlcera, en la que el alivio es casi inmediato y casi siempre total, aunque no duradero.

Las *dispepsias reflejas biliar y renal* se alivian con calor local sobre el hipocondrio derecho o la región renal correspondiente, y antiespasmódicos.

La epigastralgia propia de la *dólicogastria*, de muchas *plexalgias*, de las *dispepsias hiposténica ul-*

*cerosa y gastrítica*, se alivia con el decúbito. Éste es operante en los enfermos gastrectomizados con síndrome del *dumping*, pues retiene los alimentos en el estómago e impide su evacuación en tromba al duodeno.

En las *hernias del hiato esofágico*, las molestias aumentan en decúbito dorsal y en decúbito lateral derecho, y se alivian en las posiciones erguida, sentada y decúbito lateral izquierdo.

**Síntomas y signos que lo acompañan.** Su valoración es valiosa, pues sirven para etiquetar las dispepsias reflejas.

En la de origen biliar, el punto cístico es sensible a la presión manual, y en la crisis aguda el dolor parte del hipocondrio derecho y se irradia al epigastrio, dorso y hombro del mismo lado, encontrándose la orina hiperpigmentada (coluria) y, a veces, la conjuntiva ictérica.

Si la causa reside en el riñón y en sus vías excretoras, el dolor sigue el trayecto del uréter y se acompaña de molestias urinarias (polaquiuria o falsas ganas) y de una orina con albúmina, hematíes o francamente hematúrica.

En la dispepsia apendicular sobresalen las náuseas postingesta y los vómitos, confirmando el diagnóstico el dolor a la presión sobre la región correspondiente.

Ya se han mencionado las molestias generales (náuseas, debilidad general, sudación, palidez y taquicardia) que acompañan a las locales (sensación de plenitud, retortijón o molestias epigástricas) en los síndromes del *dumping* y solar.

**Ritmo de progreso lesional.** El estudio semiológico del dolor gástrico debe terminar con el estudio de la evolución de un proceso doloroso del estómago, lo que permite reconocer al clínico si la lesión está evolucionando o se encuentra en estado estacionario. Ello tendrá, naturalmente, repercusión sobre la conducta terapéutica.

Un ejemplo muy claro lo suministra la evolución de una úlcera gástrica o duodenal. Cuando la lesión progresa, se observa que los períodos de dolor se van alargando progresivamente, mientras que los de remisión se acortan al mismo tiempo, de donde resulta que la tendencia del cuadro patológico es hacerse continuo. Con respecto al ritmo diario, primero sufren a media tarde; más adelante, se presenta el dolor a media noche y, finalmente, aparece también por la mañana, una o dos horas después del desayuno. Cuando el enfermo se queja, además, antes del desayuno, hay que pensar en la aparición de un síndrome de hipersecreción continua por probable progresión hacia una estenosis pilórica.

Basándonos en la *evolución del dolor durante el día y durante el año*, es decir, combinando el ritmo diario con la periodicidad anual, podemos agrupar a los gastrópatas de la siguiente manera:

1. Enfermos que sufren con *ritmo posprandial y por períodos* de tres semanas, poco más o menos, con remisiones intercalares muy manifiestas, durante las cuales se sienten curados, por cuanto no han de sujetarse a régimen alguno. Las molestias calman con los alcalinos, con la ingesta, con el vómito, a veces con el decúbito. Son los *ulcerosos gastroduodenales*.
2. Enfermos cuyas molestias posprandiales siguen una *evolución anual cíclica*, con períodos dolorosos y de remisión que recuerdan los propios de la úlcera del estómago o del duodeno, pero falta precisión en el período de calma intercalar, es decir, que en ningún momento el enfermo se considera curado por completo, pues si toma determinados alimentos o bebidas experimenta molestias gástricas, lo que le obliga a seguir siempre una dieta restrictiva. En el período doloroso, las molestias ceden con los alcalinos (aunque de manera menos franca que en el caso de úlcera), pero pueden aumentar con las comidas, por poco irritantes que sean. Este tipo de dolor aparece en las *gastritis* en que existe una hiperestesia de la mucosa que se resiente con la calidad de las ingestas.
3. Enfermos con *epigastralgias rítmadas con la alimentación*, que suelen calmar con los alcalinos y menos con la ingesta, y de presentación irregular (días o semanas de molestias que alternan con semanas o días de bienestar). *Dispepsia hiperesténica* y la mayoría de las *dispepsias reflejas* producidas por una serie de enfermedades (colecistopatías, apendicopatías, anexitis, etc.), que actúan provocando un espasmo reflejo del píloro.
4. Enfermos con *dolor que aparece todos los días y dura «de la mañana a la noche, y desde el momento de acostarse hasta el de levantarse»*, aumenta con las comidas y con el esfuerzo y puede aliviarse o no con alcalinos y con el reposo. Se trata de un *dolor extravisceral*, que nada tiene que ver con las vísceras, o si tiene que ver, es consecuencia de perforaciones viscerales (perivisceritis, peritonitis). Rara vez puede ser observado también en neurópatas.
5. Enfermos con *dolor sin ritmo ni periodicidad alguna*, sólo algunos días o algunos momentos, sin relación con las comidas, que puede o no ali-

© MASSON, S.A. Fotocopiar sin autorización es un delito.

viarse con alcalinos, de calidad y cantidad variables (pinchazos, retortijones, peso, opresión, etc.). Se trata de sujetos *neurovegetativos con dispepsia funcional.*

## *Náusea*

La náusea es una sensación desagradable de desazón o inquietud en la región gástrica, con sudación, salivación excesiva y modificaciones del ritmo respiratorio, que puede presentarse sola o seguida de vómito.

Las náuseas son movimientos violentos, penosos e incoordinados de los músculos de la respiración, como resulta de la coincidencia de la contracción del diafragma, músculos espiratorios y de la pared anterior del abdomen. La patogenia de la náusea es la misma que la del vómito, pero con reflejos menos intensos. Cuando la náusea se presenta de manera permanente se llama «estado nauseoso». Las mujeres, lo mismo que los niños, son más propensas a la náusea.

La náusea en ayunas puede observarse en la *gastritis aguda* consecutiva a una cena con excesos de picantes o vinos, en la *gastritis crónica* propia de los bebedores y fumadores habituales y en los *parasitados por áscaris*; en este último caso, desaparecen al ingerir alimentos. En los *atónicos o hipotónicos gástricos*, y en los *dolicogástricos*, las náuseas son posprandiales o al levantarse de la cama, es decir, al pasar de la posición horizontal a la vertical, y debidas a un reflejo engendrado por el estiramiento del plexo solar, producido por la alteración estática de la víscera. El estado nauseoso es excepcional en las gastropatías orgánicas; solamente en algunas formas de cáncer puede presentarse con gran intensidad, constituyendo la «forma nauseosa del cáncer gástrico», descrita por Mathieu.

## *Vómito*

Es un acto reflejo, complicado, del que resulta la expulsión por la boca del contenido gástrico. Suele ir precedido y acompañado de náuseas, excepto los de origen cerebral, que suelen presentarse bruscamente con el carácter de vómitos «en escopetazo».

Al estudiar el vómito, además de examinar el material vomitado, se debe interrogar al paciente. La anamnesis pone muchas veces, si no siempre, en el buen camino de la causa que provoca el síntoma en estudio. El vómito tendrá verdadero valor diagnóstico cuando va acompañado de dolor y de una historia clínica francamente digestiva.

**Caracteres físicos del vómito.** Atendiendo a su composición, el vómito puede ser:

1. *Vómitos alimentarios.* Son los más frecuentes en clínica. Están compuestos de alimentos sin digerir y francamente reconocibles en su calidad.
2. *Vómitos mucosos.* Al hablar del vómito mucoso, es necesario establecer bien que el moco gástrico es adherente, filante y sobrenada en el jugo gástrico. Es signo de gastritis.

El moco deglutido procedente de la nariz o faringe es blanquecino, en forma de copos, de aspecto espumoso, por ir mezclado con saliva.

3. *Vómitos acuosos.* Están constituidos por jugo gástrico puro, a veces levemente teñido por bilis. Son, por lo regular, abundantes, límpidos como el agua, poco densos, filtran con rapidez y tienen sabor ácido como el del limón. Se presentan en la gastrosucorrea o hipersecreción continua (síndrome de Reichmann). Son propios de la úlcera gastroduodenal, con obstáculo pilórico.
4. *Vómitos biliosos.* Se deben al reflujo duodenal, y están constituidos por bilis en mayor o menor cantidad, por lo que tienen un sabor amargo y un color amarillento o verdoso, en relación con el tiempo que ha estado depositada la bilis en el estómago antes de producirse su expulsión. Ordinariamente, suceden al vómito alimentario y casi siempre se observan en las afecciones hepáticas y vesiculares, en las estenosis duodenales, en la pancreatitis aguda, en las obstrucciones intestinales, etc.
5. *Vómitos porráceos.* Se denominan así, por su color verde oscuro, semejante al del puerro. Son ligeramente fétidos. Resultan de la mezcla del contenido del estómago, del duodeno y del intestino delgado, junto con la bilis. Se observan en los casos de peritonitis agudas, en la dilatación aguda del estómago y en las oclusiones intestinales altas, pero situadas debajo de la ampolla de Vater. En este último proceso, siguen a los vómitos alimentarios y preceden a los estercoráceos. De ahí su considerable valor semiológico.
6. *Vómitos hemorrágicos.* La sangre expulsada puede estar coloreada de formas muy diversas, sin que se pueda sacar conclusión alguna de este aspecto acerca del lugar y de la causa hemorrágica. La antigua observación de que la sangre roja (hematemesis roja) procede siempre de varices

esofágicas o al menos de hemorragias esofágicas, y de que la sangre de aspecto negro (hematemesis negra) proviene, en cambio, del estómago, corresponde a un modo de pensar demasiado simplista y es una opinión tan poco sostenible como la antigua idea de que la sangre vomitada procedía del estómago, mientras que la sangre mezclada con las heces, como «heces bituminosas», provenía la mayoría de las veces del duodeno.

El aspecto parecido a «poso de café» de la sangre vomitada se debe a la acción del ácido clorhídrico gástrico sobre la hemoglobina de los hematíes, la cual transforma clorhidrato de hematina. Como este proceso cursa muy rápido, basta un breve contacto entre la sangre y la secreción clorhídrica para que se produzca esta coloración negruzca.

Si coexisten una hemorragia por varices esofágicas, una gastritis atrófica, con trastorno en la secreción del ácido clorhídrico, entonces la sangre vomitada conserva el color rojo original como consecuencia de la defectuosa transformación de la hemoglobina. Tal es el caso en alrededor del 50 % de todos los enfermos de cirrosis hepática. La única conclusión diagnóstica que se puede sacar de una transformación defectuosa de la hemoglobina es que la sangre vomitada no se detuvo en el estómago o que existe una gastritis atrófica con la secreción alterada del ácido en ayunas. Este dato puede encontrarse también en una úlcera de localización alta con intensa gastritis.

En la úlcera duodenal o pilórica, existe, casi siempre, en el estado de ayuno gástrico, una formación de ácido más o menos manifiesta, de forma que en tales casos se presenta rápidamente una coloración negra de las heces (melena).

7. *Vómitos estercoráceos o fecaloideos.* Son de color castaño oscuro, aspecto diarreico y olor fecaloideo. Menos veces presenta la materia fecal más o menos moldeada. Significan oclusión intestinal alta o baja o una fístula gastrocólica debida, casi siempre, a un cáncer ulcerado con peritonitis adhesiva.

8. *Vómitos mixtos.* Además de las formas puras de vómito (alimentario puro), existen vómitos intermedios que están formados por componentes diversos, debiendo ser valorados en su justa medida. Así, el alimentario-mucoso, que se presenta en las gastritis; el alimentario-bilioso, de la litiasis biliar; el muco-sanguinolento, del cáncer y de la úlcera gástrica; el alimentario-muco-sanguinolento-bilioso, de la obstrucción de la segunda y tercera porciones del duodeno, etc.

**Circunstancias que acompañan al vómito.** Bien conocidos los caracteres físicos del vómito, seguiremos con el interrogatorio del enfermo precisando:

1. *Relación con los dolores.* Los dolores de origen gastroduodenal (úlcera, neoplasia, gastritis, etc.) se presentan en relación con las comidas, van precedidos de náuseas y vómitos, y éstos, alivian con rapidez las molestias epigástricas que experimentaba el paciente.

Este último dato diferencia estos vómitos de los de origen reflejo (apendicitis, colecistitis, anexitis, etc.), en los cuales el paciente no se siente aliviado después de vomitar.

2. *Horario y frecuencia.* Según su *horario*, distinguiremos:

*a) Vómito en ayunas.* Pueden adoptar tres tipos:

— Acuoso. Cuya significación ya hemos comentado (síndrome de Reichmann).

— Mucoso-bilioso. Propio de los alcohólicos, llamado «pituitas matinales o matutinas», se produce al levantarse el individuo del lecho y no se presenta en el resto del día.

— Alimentario de retención. Es abundante, con restos de las últimas comidas y olor acre, de manteca rancia o de vinagre, según en él predominen el ácido láctico, el oxibutírico o el acético. El aspecto, cantidad y olor son características que lo hacen inconfundible.

*b) Vómitos posprandiales.* Se caracterizan por sobrevenir después de las comidas.

Pueden ser inmediatos, precoces o tardíos, según que se presenten en seguida, al poco rato u horas después de la toma de alimentos.

Algunos sujetos con sensibilidad exagerada de la mucosa gástrica vomitan tan pronto como caen los alimentos en el estómago. Este vómito nervioso es muy fácil, sin náuseas ni apenas arcadas, y caprichoso en el sentido de que no guarda relación alguna con la cantidad y calidad de los alimentos ingeridos y sí con los estados de ánimo. No es raro que estos enfermos toleren los alimentos que vuelven a ingerir en seguida de vomitar. Debe evitarse caer en el error de tomar por vómitos nerviosos los sintomáticos de «un embarazo que comienza», por lo cual hay que informarse siempre, en las mujeres, del estado de la función menstrual.

Los vómitos posprandiales precoces (ocurridos dentro de las 2-3 h siguientes a la ingestión

© MASSON, S.A. Fotocopiar sin autorización es un delito.

alimentaria) y tardíos (de 3-6 h después de la comida) se observan en la hipotonía gástrica y en los padecimientos del estómago y del duodeno con dificultad orgánica o funcional en la evacuación.

Cuando los vómitos acontecen de 12-24 h después de la ingestión, con todos los caracteres de la retención (abundancia, presencia aún reconocible de restos alimentarios, fetidez, tendencia a separarse en capas, etc.), puede asegurarse una estenosis orgánica del píloro.

*c) Vómitos nocturnos.* Son frecuentes en la hernia diafragmática, úlcera duodenal y en algunas dispepsias reflejas, como la de origen biliar.

Atendiendo a su *frecuencia*, los vómitos pueden aparecer aislados, en forma de crisis o ser incoercibles. Los primeros tienen, si no repiten, escasa significación. Los vómitos en forma de crisis se observan en las gastritis agudas a la menor tentativa de alimentación. Los vómitos incoercibles, en el cáncer y en algunas gastritis tóxicas endógenas (uremia, diabetes) o exógenas (plomo, mercurio, etc.).

3. *Molestias que preceden o acompañan al vómito.* Los vómitos de origen gastroduodenal, así como los motivados por vía refleja a partir de afecciones dolorosas del abdomen (vesícula biliar, apéndice, riñón o sus vías excretoras, anexas, etc.), van precedidos de *náuseas*, y es muy posible que se acompañen de *hipo* en la peritonitis y oclusión intestinal.

El *síndrome de Mendelson* (1946) se observa tras la aspiración bronquial del contenido gástrico, tras los esfuerzos del vómito en sujetos con reflejos faringolaríngeos alterados por desórdenes neurológicos, en el curso de exploraciones endoscópicas, etc. La condición básica para producir el síndrome es que el pH del líquido aspirado sea inferior a 2,5 y en cantidad suficiente.

**Hemorragia.** La eliminación de sangre procedente del estómago se denomina gastrorragia; forma parte del cuadro de las hemorragias digestivas altas *(hematemesis)*. Ya se han expuesto los motivos por los que la sangre expulsada del estómago puede estar coloreada de formas diversas. La magnitud de la pérdida es variable, en las medianas se estima entre 350-750 ml; en las muy copiosas o masivas, por encima de 750-1.000 ml; en estos casos, la sangre suele pasar al intestino motivando unas heces bituminosas típicas, adherentes, informes o con aspecto de papilla espesa *(melena)*. Cabe señalar que hemorragias gastrointestinales cataclísmicas pueden transcurrir sin vómitos de sangre y sin deposiciones hemorrágicas.

En las hemorragias copiosas, lo decisivo es el comportamiento de la circulación. La determinación del hematócrito y del nivel albuminoideo sérico no ayudan mucho en las primeras horas que siguen a la hemorragia; mayor valor tienen el control continuo del pulso y de la tensión sanguínea. Un incremento de la frecuencia del primero por encima de 120 sístoles por minuto y un descenso de la presión sanguínea sistólica por debajo de 80 mm Hg son síntomas de alarma.

La hipotensión arterial sistémica súbita y sostenida y la anemia pueden motivar trastornos orgánicos, más acusados en personas de edad; necrosis musculares cardíacas isquémicas e incluso infarto de miocardio; focos encefalomalácicos con el cuadro típico de una hemiparesia más o menos completa; lesiones retinianas con pérdida de visión, a veces persistente.

El riñón y el hígado reaccionan de modo manifiesto a los trastornos de la irrigación parenquimatosa. El coma hepático subsiguiente a una hemorragia por varices esofágicas representa una severa complicación al proceso hemorrágico.

Para etiquetar una hemorragia digestiva alta, se acude a la anamnesis, exploración física y endoscopia precoz. La angiografía selectiva de las arterias viscerales representa un valioso enriquecimiento diagnóstico, siempre que el diagnóstico endoscópico no sea concluyente.

La anamnesis y la exploración física, en más del 25 % de los pacientes, no ofrecen ninguna pista de interés. No olvidemos que una hemorragia gástrica puede ser el primer síntoma de una úlcera gastroduodenal (18 %), carcinoma (5 %), hernia del hiato diafragmático (15 %), cirrosis hepática, etc. Incluso en el caso de diagnóstico clínico de cirrosis hepática, cabe la posibilidad de que la efusión sanguínea no sea de origen varicoso esofágico, sino que proceda de erosiones en la mucosa gástrica (frecuentes en los hipertensos portales) o de una úlcera hepatógena, presente en un 5-10 % de los casos.

La endoscopia de urgencia puede ser inmediata (al ingreso del paciente al mismo tiempo que se inicia la reanimación con seroterapia y transfusión de sangre) o diferida con un plazo máximo de 12-24 h, según las condiciones físicas del paciente.

Ante todo paciente sangrante, el obligado examen radiológico se limitará a la placa de tórax (diafragmas) y simple de abdomen en posición

ortostática (a ser posible), con el fin de descubrir un neumoperitoneo u otras etiologías diagnósticas.

La angiografía selectiva de las arterias viscerales se realiza según la presunta localización del foco sangrante, con la celiacografía o la presentación de la arteria mesentérica superior y, seguidamente, de la arteria mesentérica inferior. La salida radiológicamente demostrable de medio de contraste a la luz gastrointestinal presupone un flujo de sangre de, por lo menos, 0,6-4,2 ml/min. Con este método se consigue, además, en la fase de parénquima, la representación de tumores o hemangiomas; en la fase venosa, se consigue la representación de colaterales en caso de hipertensión portal.

La gastrorragia es el motivo más frecuente (60 %) de hemorragias digestivas altas. Figuran, en orden decreciente de frecuencia:

1. *Úlceras gastroduodenales* (72-82 %). La úlcera duodenal sangra con mayor frecuencia que la del estómago (30 %); pero esta última es el principal motivo de hemorragias masivas.
2. *Erosiones de la mucosa*. Se trata de defectos de la mucosa que aparecen casi siempre en el antro (antritis erosiva).
3. *Cáncer*. Son más frecuentes las hemorragias ocultas que las copiosas.
4. *Hernia del hiato del diafragma*. Es el principal motivo de hemorragias ocultas anemizantes; otras veces son copiosas y aun cataclísmicas. Cabe pensar en ella (y en la úlcera gástrica gigante) en las personas de edad que sangran en abundancia.
5. *Tumores gástricos benignos*. Como los fibromas, leiomiomas y neuromas, sobre la base de una ulceración central.
6. *Prolapso de la mucosa gástrica* en el duodeno.
7. *Discrasias sanguíneas* con hipocoagulación.
8. *Miscelánea* (angiodisplasia, etc.).

## Regurgitación

Es el retorno a la boca de una pequeña parte del contenido gástrico, *sin esfuerzos de vómito y sin náuseas*, acompañado a menudo de pirosis y eructos y, más raras veces, de mericismo o de rumiación. Es un fenómeno frecuente, en cierto modo fisiológico, en el lactante, después de tetadas abundantes, y en adultos que para aliviar molestias gástricas posprandiales, como peso, opresión, plenitud, se provocan tras eructos. También la favorece el acostarse con el estómago lleno o el flexionar el tronco poco después de haber comido.

La sustancia regurgitada tiene un sabor amargo, ácido o fétido, según su composición. El amargor depende de las peptonas que forman parte del quimo; el sabor agrio se debe a los componentes ácidos del jugo gástrico (ácidos clorhídrico y de fermentación); la fetidez es obra de fermentaciones diversas (butírica, láctica, etcétera).

## Rumiación. Mericismo

Son signos propios de sujetos dispépticos crónicos con neurosis y de algunos portadores de hernia diafragmática. Los alimentos que han llegado ya al estómago vuelven a la boca de una manera habitual más o menos voluntaria, sin gran esfuerzo y sin náuseas, siendo escupidos *(mericismo)* o mascados y tragados de nuevo *(rumiación)*.

## Trastornos del apetito

Su disminución (inapetencia) o abolición (anorexia) son frecuentes en el cáncer de estómago, en la gastritis aguda o crónica atrófica, sobre todo si es de causa etílica. Es corriente que toda persona inapetente tenga mayor aversión a los alimentos que deben ser masticados. Otras veces, estas personas evitan, de manera instintiva, aquellos manjares que acrecen sus molestias; así, los que padecen gastritis, excluyen de la dieta los ácidos y bastos; los enfermos hepatovesiculares, las grasas y frituras; los ulcerosos, las grasas o el alcohol.

El aumento de apetito o hiperorexia se puede encontrar, sin causa que lo explique, en algunos portadores de cáncer de estómago y en los parasitados por vermes intestinales.

La hiperorexia con malestar gástrico que sólo calma con la comida (hambre dolorosa) es propia de la úlcera péptica del duodeno con cifras altas de ácido clorhídrico en el jugo gástrico.

En la neurosis con reflejo gástrico son frecuentes los trastornos del apetito en sentido cuantitativo o cualitativo, desde la bulimia (hambre incontrolable) a la anorexia nerviosa, pasando por la ingestión de las sustancias no comestibles

© MASSON, S.A. Fotocopiar sin autorización es un delito.

*(pica)*; este extraño hábito es tan antiguo como la humanidad[12].

Se citan el yeso, carbón, tierra (geofagia), hielo (pagofagia), parafina, cabellos, pelos y fibras vegetales que pueden acumularse en forma de bola (bezoar) a nivel del estómago siendo causa de molestias obstructivas y a veces de úlceras por decúbito. Muchas veces sobre un fondo neurótico existe un motivo, como la deficiencia de hierro, calcio o una parasitosis intestinal.

## *Acidismo. Pirosis*

Con el término acidismo, se designa un síndrome de observación frecuente en clínica, integrado por ardor epigástrico, pirosis (sensación de agrura retrosternal que puede llegar hasta la boca) y regurgitaciones ácidas. No es raro que estos enfermos, al mismo tiempo que el ardor, sientan «dentera» y que la boca «se les llena de agua» por tialismo reflejo de punto de partida esofágico. Este malestar se describe con las gráficas expresiones de «hiperacidez», «estómago agrio», «acedías», «agrios», «vinagres» o «vinagrera», «flato ardiente», y asociado a un aumento del valor acidimétrico del contenido gástrico en ácido clorhídrico o en ácidos de fermentación, lo que no se ajusta a la verdad, pues muchos de los que lo padecen tienen acidez normal o baja, y, por el contrario, existen casos de hiperacidez sin ardores.

Se ha de diferenciar la *hiperclorhidria química* sin molestias, y sólo revelada por el examen del jugo gástrico, de la *hiperclorhidria sensitiva*, con una sensibilidad exagerada de la mucosa frente a un contenido gástrico de acidez normal.

La causa del acidismo y pirosis no se encuentra en el estómago, sino en la porción terminal del esófago, ya sea por una mucosa muy sensible a los pasos del contenido gástrico (hiper o normoácido y aun aquílico) o por alteración de su actividad neuromuscular motivo de ondas antiperistálticas ascendentes.

Se observan en el reflujo gastroesofágico, ya sea funcional, como en los casos de gastritis, úlcera gastroduodenal, colecistitis, apendicitis, anexopatías, embarazo (a consecuencia de la relajación del esfínter esofágico inferior, junto con la hiperpresión abdominal por el útero grávido, se produce una hernia del hiato transitoria, pues desaparece después del parto), etc., u orgánico (hernia hiatal diafragmática, braquiesófago adquirido, gastrectomía extensa, etc.).

## *Aerofagia*

La deglución de una pequeña cantidad de aire con las comidas es un fenómeno fisiológico; cuando este aire es ingerido en exceso sale libre y silenciosamente, o en el curso de un eructo simple.

Entra en el límite de la patología cuando el aire se acumula en la gran tuberosidad, oponiéndose a la abertura de la válvula cardial (ángulo de His) y rechaza el diafragma hacia lo alto. Esta aerofagia verdadera es rarísima.

Se califican demasiado a la ligera de *aerofagia:*

1. *Las observaciones radiológicas de una claridad subdiafragmática izquierda de tamaño exagerado.* Cuando el estómago es la causa, se trata frecuentemente de malposiciones (vólvulo, estómago en forma de «copa de champagne») o de rechazo por los órganos subyacentes, el colon transverso en la vecindad del ángulo esplénico en particular; en este último caso debemos hablar de «neumocolia» en vez de aerofagia.

2. *Las sensaciones de inflazón o de molestia epigástrica posprandial acompañada de eructaciones frecuentes durante un largo plazo.* Al examen radiológico, el estómago no contiene aire, el cual no es expulsado en el curso de sus ruidosas eructaciones; se trata de un ruido esofágico, casi siempre por una irritación gástrica en sujetos distónicos neurovegetativos.

La distensión subdiafragmática es causa de molestias tensivas locales, y también, por levantar el hemidiafragma izquierdo da dificultades para la función cardíaca, como dolores angoroides, palpitaciones, arritmia, disnea, tendencia sincopal, etc. (síndrome gastrocardial).

## *Eructo o regüeldo*

Es la expulsión violenta y ruidosa, por la boca, de gases procedentes del estómago o contenidos en el esófago. Carecen de significación los que se producen en los lactantes después de las tetadas, y en los adultos taquifágicos y casi sin masticar o que abusan de bebidas gaseosas o bicarbonatadas, que al entrar en contacto con el ácido clorhídrico del estómago desprenden anhídrido carbónico. Son, casi siempre, únicos, inodoros o de

[12] Tenemos una referencia bíblica en Daniel, 4: 30: «El rey Nabucodonosor comía hierba como los bueyes».

sabor y olor parecidos a los de los alimentos y reparadores de las molestias gástricas (distensión, peso, opresión) que preceden a su aparición.

Los que se observan en la estenosis pilórica con retención suelen ser pútridos, con olor a «huevos podridos», por su riqueza en hidrógeno sulfurado, e incluso inflamables en el caso de contener metano.

Los regüeldos agrios son propios de los sujetos con fermentaciones gástricas anormales, con producción de ácidos láctico, oxibutírico o acético. Suelen acompañarse de pirosis y regurgitaciones.

Los eructos de olor fecaloideo indican fístula gastrocólica o una oclusión intestinal en período avanzado.

Debe evitarse tomar por verdaderos eructos el ruido que hacen algunas personas al deglutir inconscientemente aire. Éste puede llegar al estómago o no pasar más allá de la faringe, para ser expulsado, al punto, de manera ruidosa; son los *falsos eructos o eructos esofágicos*, los cuales acostumbran efectuarse por series («rosario de eructos, eructos en salvas o en cadena»). Este proceso de deglución y expulsión de aire comienza siendo voluntario, para aliviar molestias epigástricas sintomáticas, a su vez, de dispepsia neurógena; pero acaba haciéndose inconsciente, a modo de un «tic». Es el *«tic eructante de los pitiáticos»*, de Bouveret.

### *Hipo*

El hipo periférico suele ser de origen digestivo y a veces por un motivo trivial como una comida copiosa, abuso de bebidas carbónicas, etc. En ocasiones, la causa desencadenante reside en el *esófago* (divertículo, cáncer, megaesófago); *estómago* (hernia hiatal, prolapso de la mucosa duodenal con incarceración de ésta), aparece a las 2-3 h de la ingestión y suele ser persistente, etc.; *hígado y vías biliares* (litiasis biliar, gran hepatomegalia con tensión del ligamento hepatoumbilical y del falciforme inervado por el nervio frénico, absceso subfrénico, etc.); *intestino* (parasitosis), y *peritoneo* (la causa del intermenstrual es el estallido folicular y subsiguiente hemoperitoneo).

### *Fiebre*

Es un síntoma poco común en los gastrópatas. Se observa, ocasionalmente, en las gastritis agudas y en el brote ulceroso, ya sea por infección, probablemente secundaria, o por resorción si es consecutiva a una melena.

En algunas personas con historia ulcerosa antigua, cada brote doloroso se acompaña de fiebre más o menos elevada, que, en estos casos, tiene características especiales, puesto que además de la elevación vespertina se observan exacerbaciones posprandiales muy típicas y de gran importancia diagnóstica.

También puede aparecer en el cáncer gástrico, y no sólo como indicio de una complicación séptica, sino como síntoma inicial.

La fiebre puede preceder en meses a los síntomas gástricos, con el retraso diagnóstico consiguiente.

## INSPECCIÓN

La somática general del gastrópata, ya se ha detallado anteriormente. Limitándonos a la *región epigástrica*, diremos que suele ser pobre en resultados, a pesar de buscarse los signos con técnica correcta.

Se encuentra deprimida en los caquécticos, desnutridos, en los perforados gástricos, en quienes la intensa contractura parietal, sobre todo del hemiabdomen superior, da la impresión visual (vistos lateralmente) de que una cuerda invisible está constriñendo su abdomen por debajo del reborde costal, y en la dolicogastria y ptosis gástrica, en que contrasta con la región infraumbilical prominente en posición erguida (abdomen en alforja).

La elevación o abultamiento de la región epigástrica puede ser permanente o intermitente. La primera se da en los tumores gástricos (sobre todo de su cara anterior y curvatura mayor) y en la dilatación gástrica aguda; esta distensión se pone de manifiesto, principalmente, en el hipocondrio izquierdo, dando una sintomatología timpánica que al respetar las fosas ilíacas da lugar a una masa ovoidea que nos recuerda perfectamente la que presenta el estómago. No es posible poner en evidencia ninguna onda peristáltica. Hay un silencio total con posible bazuqueo gástrico por la colisión entre los gases y líquidos retenidos.

La elevación intermitente del epigastrio y el peristaltismo gástrico visible son signos de estenosis pilórica. Se comprueban bien, colocándose el médico a la cabecera del lecho del enfermo y haciendo que la luz caiga oblicuamente. Se despiertan con facilidad golpeando, rítmica y suave-

© MASSON, S.A. Fotocopiar sin autorización es un delito.

mente, encima del estómago o provocando una sensación de frío en la piel de la región epigástrica por medio de un pequeño chorro de cloruro de etilo. El primero da la impresión de un globo alternativamente hinchado y deshinchado por una bomba aspirante-impelente; el segundo, se manifiesta en forma de ondas de contracción que nacen bajo el reborde costal izquierdo y discurren hacia abajo y a la derecha (fig. 4-8).

Al contraer la pared (se invita al enfermo a levantar la cabeza o a semisentarse sin apoyo alguno), puede observarse un pequeño abultamiento del tamaño de una nuez o algo menor, correspondiente a una hernia de la línea blanca (línea alba) u ombligo, o bien un saliente alargado, más o menos acentuado, debido a la separación o diastasis de los músculos rectos anteriores.

La inspección confirma la presencia de cicatrices de intervenciones anteriores o de fístulas gástricas externas.

## PALPACIÓN

Orientada hacia los padecimientos gastroduodenales, encontramos en la región epigástrica:

1. *Hiperalgesia cutánea.* Se debe a un reflejo viscerocutáneo, tiene poco interés diagnóstico, en contraste con los procesos de las vías biliares y páncreas. Cabe recordar que la hipersensibilidad de la pared del epigastrio (como la del resto del abdomen) puede no ser de origen visceral, sino causada por algunas afecciones vertebrales que irritan los nervios espinales correspondientes (neuralgia segmentaria).

En la úlcera gástrica, aparece un punto muy doloroso a la presión digital, situado a la izquierda de T12 y que se pone particularmente de manifiesto haciendo presión contra el cuerpo de esta vértebra (punto dorsal, de Boas). No se trata de una zona de Head, porque la piel no está hiperestesiada, sino que es solamente dolorosa a la presión profunda. Su valor estriba en que permite diferenciar el dolor ulceroso del que se observa en el cólico hepático de forma gastrálgica. En este último, el dolor a la presión se localiza en una zona situada a la derecha, a unos 2 cm de la columna vertebral, a nivel de T12, extendiéndose hasta la axila.

2. *Hiperalgesia de la grasa subcutánea.* Es notable en procesos de celulitis o adiposidad dolorosa. Se aprecia por pellizcamiento o palpación de los nódulos grasos, y persiste aunque se contraigan las paredes abdominales. Conviene conocerla para no confundirla con otros signos exploratorios (fig. 4-13).

3. *Hernia epigástrica.* Por su pequeño tamaño, a veces no superior a un garbanzo o una avellana, puede escapar a la inspección directa en sujetos obesos. En ocasiones, su presión despierta una irradiación dolorosa e incluso eructos. Se aprecia mejor con el abdomen contraído.

4. *Tensión muscular postural.* Con el enfermo acostado sobre el dorso, se mide el esfuerzo para deprimir ambos lados de la línea media sobre el abdomen superior del músculo recto anterior. La palpación suave demuestra que esta tensión es constante y que se exagera involuntariamente con la presión. Si la pared se pone tensa, esta zona de mayor tensión postural es más sensible a la presión gracias a un reflejo viscerosensitivo que discurre parejo al visceromotor. El aumento de tensión postural y de la sensibilidad muscular orientan hacia una afección visceral crónica.

Las úlceras pilórica y duodenal, y la gastritis hiperclorhídrica, afectan al vientre superior del recto derecho; la úlcera de la pequeña curvatura, el recto izquierdo, y ambos, los procesos tumorales del cuerpo del estómago.

Al mejorar el cuadro desaparece, primero, el dolor espontáneamente referido por el paciente, después, la sensibilidad parietal (sobre los músculos contraídos) y, finalmente, el aumento de la tensión postural a nivel de los músculos rectos en el epigastrio; esto último sólo cede con la curación completa.

En la úlcera gastroduodenal exteriorizada, existe defensa muscular a nivel epigástrico no tardando en alcanzar el resto del abdomen (vientre en tabla) si llega a perforarse.

5. *Punto epigástrico.* Situado en la línea media del epigastrio, a igual distancia del vértice del apéndice xifoides que del ombligo, suele ser sensible en muchos gastrópatas (fig. 4-40). Se busca por presión digital estando las paredes relajadas. Corresponde al plexo celíaco (punto solar o celíaco); disminuye o desaparece al contraer la pared (lo cual demuestra que no es de origen muscular) y aumenta en los enfermos ptósicos cuando adoptan la posición vertical, en que se tracciona el plexo, para aliviarse al elevar manualmente las vísceras («dolor-señal» de Leven [fig. 4-41 A]). La posibilidad de su origen parietal (aunque más profundo que la capa muscular) es abonada por la facilidad con que se observa en estos casos dolor a la percusión epigastrica, aún ligera, con el martillo de reflejos, y por la sensación que tienen

**Fig. 4-40.** Punto epigástrico.

los enfermos de que les molesta la más mínima presión de los vestidos (en ausencia de hiperestesia cutánea).

*La sola presencia de un punto solar medioepigástrico, con poca sensibilidad en los músculos y sin diferencia de contracción en ambos rectos, orienta más hacia una dispepsia de origen gastrítico o reflejo extragástrico, que a una lesión orgánica (úlcera, neoplasia) de estómago.*

## Palpación visceral

Dirigida al estómago, permite apreciar puntos dolorosos y la presencia de tumoraciones debidas a úlceras callosas con reacción peritoneal, neoplasias o cuerpos extraños (bezoares). Se facilita, sobre todo, en el caso de estenosis pilórica, haciendo ingerir al sujeto 150-300 ml de agua gaseosa, la cual distiende el estómago, permitiendo precisar su posición, forma y grosor y aun despertar ondas peristálticas.

Las úlceras duelen a la presión si alcanzan el peritoneo, y el punto doloroso se desplaza con los cambios de posición. Existe otro dolor a la presión que parece visceral y se localiza a lo largo de toda la curvatura menor (en casos de úlcera de esta región o incluso pilóricas o duodenales) y que casi de cierto es debido a la inflamación de los linfáticos o de los ganglios de la curvatura menor.

La palpación del estómago normal suele ser negativa, aunque frecuentemente pueden palparse la curvatura mayor y la región antropilórica. La primera, en forma de un resalte transversal supraumbilical (en la espiración, con la pared menos tensa), y la región antropilórica, como una masa alargada horizontalmente cilíndrica, del grosor de un dedo, indolente y de contractilidad intermitente. Al final de la fase de contracción, se percibe a menudo un ruido muy característico de jeringazo. Se encuentra a 8-10 cm a la derecha de la línea media y por encima del ombligo. Puede plantear confusión con un tumor del antro.

Las tumoraciones gástricas más accesibles a la palpación son las del antro y cara anterior del cuerpo, sobre todo si las buscamos estando el enfermo en pie después de haber comido, o ingerido un vaso de papilla baritada o un gran vaso de agua gaseosa. La técnica es diferente para las de la región cardial; colocado el enfermo en decúbito lateral derecho, el médico, a su derecha, apoya su mano derecha en la parte más alta de la región lumbar, haciendo presión de atrás adelante, la mano izquierda es introducida fuertemente, aprovechando la espiración, debajo del reborde costal izquierdo, pudiéndose así explorar las partes altas del estómago.

En toda *tumoración gástrica,* debemos precisar:

1. *Forma.* Es más irregular en los procesos neoplásicos que en los inflamatorios.
2. *Dureza.* Es pétrea en los procesos neoplásicos.
3. *Sensibilidad.* Duelen más las tumoraciones inflamatorias (perigastritis) que las neoplásicas.
4. *Movilidad.* La pasiva puede ser, en ocasiones, considerable; la respiratoria depende de varios factores (tamaño, región gástrica en que asienta, adherencias con los órganos vecinos, etc.); a igualdad de condiciones, se mueven menos cuando recaen en obesos, pícnicos, de vientre corto, que en los asténicos.

Los tumores del estómago presentan el llamado «signo de la fijeza espiratoria» o de Minkowsky, que consiste en que, palpado el tumor, se invita al enfermo a inspirar profundamente; se sigue con la mano el movimiento del tumor, y al efectuar el enfermo la espiración, se trata de retener el tumor en su posición inspiratoria, cosa que se conseguirá siempre que no esté fijado a un órgano muy movible. En los tumores del hígado, bazo y diafragma, el signo en estudio es negativo; si el tumor es del estómago, bazo y riñón, el signo es positivo, es decir, se puede fijar durante la espiración.

5. *Pulsatilidad.* Se explora primero con el enfermo en decúbito dorsal y luego en posición genupectoral. Las pulsaciones persisten en ambas posiciones si son debidas a una aorta ectásica o

© MASSON, S.A. Fotocopiar sin autorización es un delito.

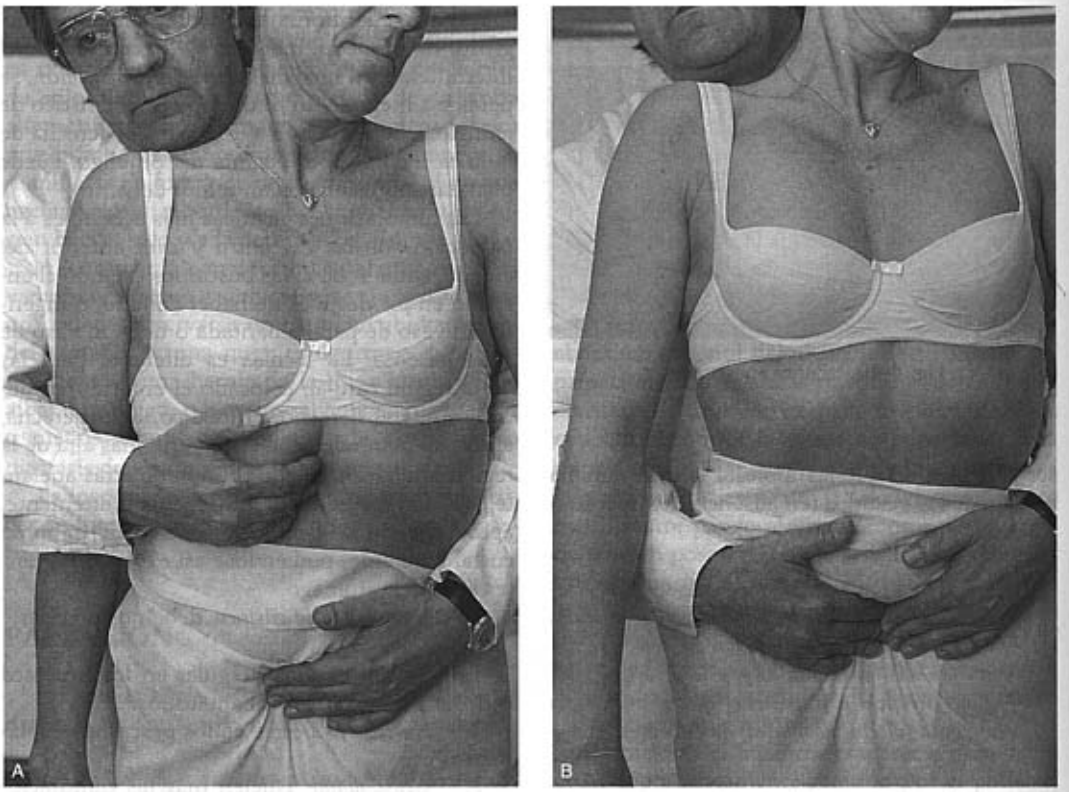


**Fig. 4-41.** A) Maniobra de Leven (signo del dolor-señal). B) Maniobra de Glénard.

aneurismática; desaparecen en la segunda, si obedecen a una tumoración que transmite las de una aorta normal, por cesar el contacto del tumor con el vaso pulsátil.

6. *Adenopatías distantes*. Tienen gran valor, como sintomáticas de una neoplasia del estómago, las situadas en la región supraclavicular izquierda *(ganglio de Troisier o de Virchow)*, palpables y visibles con frecuencia (fig. 4-42).

7. *Signo del clapoteo o chapoteo*. Si se presiona rítmicamente o golpea suavemente la región epigástrica relajada con las puntas de los dedos reunidos en forma de piña, puede percibirse un ruido hidroaéreo de «glu-glú», muy importante en semiología gástrica. «Es el signo objetivo más frecuente en gastrópatas» (según Pron, fig. 4-26).

Se explica la génesis de este ruido en que, en estado normal y debido a la propiedad que tienen las paredes del estómago de adaptarse perfectamente a su contenido, los gases quedan recluidos en la parte alta del estómago y no penetran en la inferior, por lo cual no pueden entrar en colisión gases y líquidos en una superficie extensa, y por ello es imposible la producción del ruido de clapoteo. En cambio, cuando el estómago no se contrae exactamente sobre el líquido, los gases se extienden sobre la superficie de éste y el clapoteo se producirá con facilidad al deprimir con alguna brusquedad las paredes del estómago.

Se explora estando el paciente en decúbito dorsal, con el tórax ligeramente incorporado (en el decúbito dorsal completo la cámara gaseosa del estómago ocupa mayor extensión y facilita la movilización del líquido, aun en estado normal) y las paredes del abdomen relajadas. Si la tensión de la pared del abdomen es excesiva, no es posible percibir el ruido hidroaéreo del estómago. El médico se sienta a su derecha, a la altura de los muslos, y acerca el oído a la pared abdominal. Con la punta de los dedos índice, medio y anular de la mano derecha colocados en la posición «de telegrafista», deprime la pared rápidamente, de igual manera que lo hacía un telegrafista al trans-

**Fig. 4-42.** Palpación correcta de las fosetas supraclaviculares.

mitir. Comienza por encima del pubis para ir ascendiendo, si no encuentra el ruido buscado, hasta el hueco epigástrico.

Si el clapoteo es supraumbilical, poco intenso y se busca al poco rato de la comida, tiene escaso valor semiológico, pues se le encuentra también en los sanos. Si con igual topografía e intensidad se encuentra transcurridas 2-3 h después de una colación ligera, o de 5-7 h después de una comida abundante, señala atonía con retardo de evacuación.

El clapoteo subumbilical, si se encuentra muy separado de las comidas, indica dolicogastria o un estómago retencionista que ha perdido su peristaltismo. Si lo obtenemos en ayunas, una retención permanente por obstrucción pilórica o una hipersecreción con atonía (síndrome de Elsner).

8. *Maniobra de Leven* (signo del «dolor-señal»). Es muy valiosa para el diagnóstico de la gastroptosis. Se basa en la idea de que la presión ejercida al nivel de la línea media, entre el apéndice xifoides y el ombligo, provoca un vivo dolor; éste, ligado a la hiperestesia del plexo solar, existe en todos los dispépticos, pero en los ptósicos queda completamente suprimido, o disminuye en gran manera, por el levantamiento de la porción declive del estómago, para reaparecer en cuanto la víscera cae. Para investigar el «dolor-señal», el médico colocado detrás del paciente, que estará de pie, busca con la mano derecha, en la región antes citada, el punto más doloroso a la presión. Entonces, con el borde cubital de la mano izquierda aplicado horizontalmente sobre el pubis, eleva el abdomen. El dolor cede por completo, para reaparecer cuando se retira la mano (fig. 4-41 A).

9. *Maniobra del cinturón*, de Glenard. De la misma significación que la anterior, se practica estando en pie el médico detrás del enfermo y pasando ambas manos por delante de éste, coloca sus bordes cubitales horizontales por encima del pubis, tratando de elevar el abdomen. Se invita al enfermo a respirar profundamente y, en un momento dado, se separan bruscamente las manos. En los casos de gastroenteroptosis experimentan un alivio manifiesto mientras tienen sujeto el abdomen, y malestar, con sensación neta de que algo cae en el vientre, cuando retiran las manos. Algunos enfermos sólo notan alivio al levantarles el vientre, y otros únicamente una sensación desagradable al soltarlo (fig. 4-41 B).

## EXAMEN DEL JUGO GÁSTRICO

### Concepto

El análisis del jugo gástrico, logrado mediante técnicas de sondaje y tras estimulación adecuada, es el método idóneo para valorar la función secretora del estómago. Estos métodos nos dan información acerca de la cantidad de células parietales secretoras de ácido que hay en el estómago (población celular), de la proporción en que estas células están inervadas por el sistema vagal (colinérgico) y, también, de si la estimulación de dichas células está producida por un exceso de gastrina.

### Técnica del sondaje

**Tipos de sondas.** La práctica del sondaje gástrico se realiza a través de las vías nasal u oral, mediante diferentes tipos de sondas.

© MASSON, S.A. Fotocopiar sin autorización es un delito.

Caso de no ser posible el sondaje por vía nasal (malformaciones del tabique, exceso de mucosidades, etc.) puede recurrirse a la vía bucal con una sonda no tan flexible para poder conducirla mejor. Deberá comprobarse si el sujeto lleva prótesis dentarias no fijas que puedan ser ingeridas al hacer movimientos deglutorios forzados.

La vía nasal es menos molesta que la bucal porque evita las náuseas, la hipersecreción de saliva y su deglución, los espasmos faríngeos, y el paso de la sonda a la laringe.

**Colocación de la sonda.** La sonda se introduce con suavidad estando el paciente sentado. Se le indica que haga movimientos deglutorios alternando con inspiraciones profundas a la vez que se empuja con tiento hasta pasar la epiglotis. A partir de la faringe, el tránsito debe realizarse con rapidez para franquear el cardias y así evitar las náuseas.

Cuando la sonda se ha introducido unos 50-60 cm, se efectúa un control radiológico. La posición de la sonda se ajusta para que quede situada en la porción de mayor pendiente del estómago, generalmente a lo largo del borde izquierdo de la columna vertebral. Se dispone al paciente en posición de decúbito lateral izquierdo para comenzar la aspiración del contenido gástrico durante todo el curso del examen.

En el caso de que exista abundante reflujo biliar es aconsejable mantener al paciente en posición sentada.

**Aspiración del jugo gástrico.** La aspiración puede realizarse normalmente por medio de una jeringa de 50-100 ml adaptada al extremo de la sonda, o acudiendo al método de «sifonaje».

Se puede utilizar un método mecánico con bombas aspirantes que permiten una succión intermitente y automática. En todos los casos, se procede con suavidad para no lesionar y hacer sangrar la mucosa gástrica.

El sujeto debe ir, durante toda la prueba, expulsando la saliva a fin de no mezclarla con la secreción gástrica y falsear los resultados.

## Estímulos secretores

La estimulación de la secreción gástrica se puede realizar mediante diferentes sustancias que actúan a través de la vía hormonal o de la vía vagal.

**Estimulación a través de la vía hormonal.** El mecanismo de acción es similar al de la gastrina, activando la secreción de ácido clorhídrico y de pepsina paralelamente, y no la de moco o jugo alcalino.

Se utiliza como estimulante la pentagastrina (en dosis de 6 µg/kg), administrada por vía intramuscular. También se han usado la histamina, Histalog y Gastrina II.

La utilización de pentagastrina en lugar de histamina, parece más fisiológica pues, además de no presentar efectos secundarios, se trata de un derivado sintético de la gastrina. No creemos útil el uso de Histalog, pues, aunque en pocas ocasiones, puede presentar complicaciones graves, como hemorragia gástrica, colapso cardiocirculatorio y muerte inmediata. Tampoco es recomendable la utilización de Gastrina II, a pesar de su acción fisiológica, dado su elevado coste y difícil obtención.

**Estimulación a través de la vía vagal.** La insulina actúa a través de la vía vagal como sucede en la fase psíquica de la secreción gástrica. El efecto estimulador es debido a la hipoglucemia producida al actuar sobre los centros vegetativos parasimpáticos (es necesaria la reducción de la glucemia al 50 % de la basal, por lo menos en una de las muestras tomadas durante la prueba, para que ésta sea valorable).

Es conveniente disponer, como precaución, de sueros glucosados hipertónicos para ser administrados en el caso de que se presenten signos clínicos importantes de hipoglucemia.

## Técnica de la prueba

*Recogida de las muestras.* El paciente debe estar en ayunas las 12 h anteriores a la prueba, y la administración de cualquier medicación debe ser retirada 24 h antes.

Previa intubación gástrica, se vacía por completo el contenido del estómago, cuya cantidad oscila entre los 60 y 100 ml. Para extraer todo el jugo gástrico posible se pueden efectuar pequeñas variaciones en la posición de la sonda.

Se prosigue la extracción agrupando la secreción en períodos de 10-15 min, según se efectúen 4-6 tomas durante los 60 min de la prueba. En cada muestra, se determinan el volumen, pH y acidez en mEq/h (*Basal Acid Output*, [BAO]).

Seguidamente, se administra la pentagastrina. Se recogen las muestras durante 1 h para deter-

minar la *Maximal Acid Output* (MAO) y la *Peak Acid Output* (PAO).

La práctica de un test de Hollander se puede realizar a continuación o tras la determinación de la acidez basal. La duración de estos tests es de 2 h y las muestras de jugo gástrico se obtienen cada 15 min. Durante la prueba se han de tomar muestras de sangre para controlar la glucemia y confirmar la validez de la prueba.

## Métodos de determinación química de estos valores

1. *Método de la titulación.* Se determina la acidez libre de cada muestra mezclando 10 ml de jugo gástrico con 6 gotas de rojo de metilo al 2 %. El viraje a color rojo indica la existencia de acidez libre en la muestra. En tal caso, se añade gota a gota una solución de NaOH 0,1 N, hasta que vire de nuevo a color amarillo. La acidez libre viene dada por la cantidad de NaOH empleada multiplicada por diez. Para calcular la acidez total se agregan 3 gotas de solución de fenolftaleína al 1 % y a continuación NaOH hasta que vire de nuevo al rojo. La acidez total vendría dada por el número de mililitros de NaOH empleados multiplicado por diez. La acidez de cada muestra, expresada en mEq, será el producto de la acidez total por el volumen correspondiente de cada una de dichas muestras. Finalmente, el número de mEq/h vendrá dado por la suma de los mEq de las series correspondientes a dicha hora.

2. *Método de la microtitulación.* Se basa en la neutralización directa del ácido clorhídrico gástrico por un fuerte álcali (NaOH 0,1 N) tras la determinación de los pH de cada muestra. La microtitulación se realiza directamente en el «pHímetro» tomando como punto neutralizante el pH 7 (punto neutro fisicoquímico). Los resultados vienen dados tal como se expone en el método de la titulación.

3. *Método de Moore y Scarlata.* Se basa en la posibilidad de calcular con precisión la actividad iónica del hidrógeno existente en el jugo gástrico, a partir de la medida de su pH y de las concentraciones de Na, K y Cl. Conocida la actividad del ion $H^+$ es fácil obtener (mediante unas constantes de correlación) la acidez gástrica expresada en mEq/l. Es necesario utilizar un determinador del pH y practicar ionogramas en jugo gástrico para realizar este método.

Finalmente, es interesante resaltar la práctica de un examen microscópico del sedimento gástrico. Revela que, normalmente, está compuesto de escasas células de descamación y algunos leucocitos. La abundancia de leucocitos y de moco indica un posible proceso inflamatorio de la mucosa gástrica. Por otro lado, la citología exfoliativa de este sedimento puede demostrar la existencia de células neoplásicas correspondientes a un carcinoma gástrico de difícil diagnóstico.

## Expresión de los resultados

**Secreción basal ácida o *Basal Acid Output* (BAO).** Valora, al igual que el test de Hollander, el factor secretorio vagal y expresa la capacidad del estómago para producir secreción ácida en condiciones basales.

El valor final se obtiene por la suma de las cifras parciales de acidez obtenidas durante la extracción de jugo gástrico durante una hora, en condiciones basales. Estos valores se expresan en mEq/h y las cifras normales oscilan entre 1,3 y 4,3 mEq/h, siendo siempre inferiores a 5 mEq/h. Los volúmenes de jugo gástrico obtenidos oscilan entre 100 y 150 ml.

**Secreción máxima de ácido o *Maximal Acid Output* (MAO).** Valora la cantidad máxima de ácido obtenida del estómago durante 1 h después de la administración de una dosis determinada de estimulante.

Se utiliza la técnica de Kay basada en que, a partir de una determinada dosis de estimulante 0,04 mg/kg (histamina, pentagastrina), la administración de cantidades superiores a esta dosis no provoca la producción de secreción ácida por el estómago.

Llamamos a esta máxima cantidad obtenida, MAO, y el valor global viene determinado por la suma de las cifras parciales de acidez obtenidas durante una hora tras esta estimulación. Los valores se expresan en mEq/h, oscilando en sujetos normales entre 10 y 20 mEq/h, siendo los volúmenes de jugo gástrico de 200-350 ml.

**Valor máximo de secreción ácida o *Peak Acid Output* (PAO).** Valora la capacidad máxima del estómago para producir secreción de jugo gástrico durante una hora, después de una estimulación adecuada.

El PAO se obtiene por la suma de los dos máximos valores correlativos de secreción ácida, multiplicada por 2-3 según se hayan practicado 4-6 muestras durante la hora que dura la prueba.

© MASSON, S.A. Fotocopiar sin autorización es un delito.

Los valores del PAO pueden oscilar, en sujetos normales, entre 1 y 40 mEq/h, siendo frecuentemente inferiores a 30 mEq/h.

**Test de Hollander o *Insulin Acid Output* (IAO).** La hipoglucemia provocada por la administración parenteral de insulina soluble en dosis de 0,2 U/kg peso, se acompaña de una hipersecreción gástrica. Sólo existirá hipersecreción de jugo gástrico cuando la vía nerviosa vagal esté indemne. Para que la prueba sea valorable se deben registrar hipoglucemias inferiores al 50 % de la basal, al menos en una de las muestras tomadas durante las 2 h que dura la prueba.

El resultado es negativo cuando no hay aumento de la secreción ácida durante las 2 h siguientes a la administración de la insulina. En caso contrario, sería un *test de Hollander positivo*. Se admite que la vagotomía total se acompaña de forma constante de un *test de Hollander negativo*.

Durante esta prueba, el paciente debe ser sometido a un riguroso control por la posibilidad de presentar trastornos de conciencia consecuentes a la hipoglucemia. Es conveniente tener siempre preparada una solución concentrada de glucosa para estos casos.

## Valoración de los resultados

El estudio de los resultados obtenidos durante el examen del jugo gástrico da lugar a los siguientes patrones:

1. *Individuo normal.* En sujetos sanos, el contenido gástrico en ayunas es, aproximadamente, de 100 ml; la acidez es mínima o nula y no existen residuos alimenticios visibles. El jugo gástrico secretado es incoloro y fluido con pequeños grumos mucosos; en el caso de que exista reflujo biliar, el jugo es amarilloverdoso.

La cantidad de jugo gástrico secretado durante toda la prueba es de 150-250 ml. La acidez basal (BAO) oscila entre 1,3 y 4,3 mEq/h; el MAO, de 10-20 mEq/h y el PAO, de 1-40 mEq/h.

2. *Úlcera gástrica.* Valores ligeramente inferiores a los normales excepto en el ulcus prepilórico, cuyo acidograma es similar al de la úlcera duodenal.

3. *Úlcera duodenal.* Existe una hipersecreción gástrica importante con acidez aumentada. Los valores medios de la BAO oscilan entre 6 y 10 mEq/h y las de la MAO entre 25 y 35 mEq/h. La existencia de un PAO no inferior a 15 mEq/h, en pacientes dispépticos, constituye un dato orientador hacia la úlcera duodenal.

4. *Estenosis pilórica.* Residuo gástrico abundante (superior a los 100 ml) con restos alimenticios visibles. La acidometría da cifras variables con tendencia a la hiperacidez.

5. *Síndrome de Zollinger-Ellison.* Existe, en condiciones basales, una gran secreción de jugo gástrico con acidez muy elevada (hasta 100 mEq/h). El hallazgo de una BAO superior a 15 mEq/h en los pacientes no intervenidos o superior a 5 mEq/h en los operados, es de gran valor diagnóstico en el síndrome de Zollinger-Ellison. Cuando, en un paciente, se presenta un cuadro clínico sospechoso de síndrome de Zollinger-Ellison, una hipersecreción gástrica o ambos, es aconsejable practicar el estudio de la gastrina en sangre. La demostración de cifras muy elevadas de gastrina en sangre confirma, casi siempre, el diagnóstico de un síndrome de Zollinger-Ellison.

6. *Cáncer gástrico.* Existe normo o hipoclorhidria en el 90 % de los casos y no es rara la hipersecreción (13 %) en el ulceriforme. En la forma estenosante, el residuo gástrico está aumentado y contiene restos alimenticios, bacilos de Boas-Opper (actúan en la fermentación láctea), masas de sarcinas y células de levadura.

7. *Recidiva ulcerosa en el estómago operado.* La práctica de estas pruebas es de gran utilidad en los pacientes que presentan una recidiva de la sintomatología ulcerosa. La valoración conjunta del BAO, MAO, PAO e IAO indicará la posibilidad de una recidiva ulcerosa y el motivo de sus causas. Éste es el caso de la persistencia de secreción ácida por estímulo antral (gastrina), de la persistencia de un vago tras una vagotomía incompleta o de un síndrome de Zollinger-Ellison. La presencia de una acidez basal superior a 5 mEq/h en pacientes vagotomizados, o de valores de MAO superioros a 15 mEq/h después de la estimulación, sugieren una recidiva ulcerosa.

8. *Comprobación de la vagotomía.* Es conveniente practicar a los pacientes intervenidos un estudio de jugo gástrico a los 6 meses de la operación. Los criterios establecidos por Hollander para diagnosticar una vagotomía incompleta son:

*a)* Valores de IAO superiores a 20 mEq/h en relación con la BAO.

*b)* Valores de IAO superiores a 10 mEq/h en el caso de que la BAO sea de 0 mEq/h.

Para diversos autores, el aumento del volumen de secreción en la prueba de la insulina, una

BAO superior a 2 mEq/h y las cifras utilizadas por Hollander son los signos más demostrativos de la posible persistencia del nervio vago.

## Citología gástrica

Es un método complementario muy útil que permite el diagnóstico del 75-80 % de los casos de tumores malignos de esófago y estómago, pero en los últimos años se ha visto ampliamente superada por la biopsia dirigida mediante los endoscopios flexibles.

Los procedimientos más utilizados son los simples lavados con suero fisiológico con quimopepsina o papaína o sin ellas, que disuelven el moco, y los cepillos abrasivos.

Se aconseja el método del lavado; los medios abrasivos son muy útiles en los casos en que la lesión está en el cardias.

Con el estómago limpio (por el ayuno y lavados gástricos previos) se inyectan en la zona 300 ml de suero fisiológico. El líquido es aspirado y reinyectado a presión varias veces mientras que el sujeto cambia de posición cada 3-4 min con el fin de lavar toda la pared. Finalmente, se aspira el producto del lavado, y si se observa algún pequeño fragmento de mucosa, se aplasta entre dos portaobjetos, y el resto se centrifuga inmediatamente para evitar la acción clorhidropéptica del estómago sobre las células. Del sedimento se hacen frotis que se fijan inmediatamente y se conservan indefinidamente.

En los sujetos sanos, el líquido obtenido es límpido y deja un leve sedimento, al centrifugar, de células de la capa superficial de la mucosa (células de forma cilíndrica, de longitud máxima de 15 µ y anchura de 3-4 µ, con un protoplasma finamente granuloso, compacto y núcleo excéntrico) y algún leucocito.

En las gastritis agudas, dominan las células prismáticas altas, y en las atróficas y profundas, las cúbicas. No raras veces recuerdan las de Lieberkühn y Paneth del intestino, lo que indica un estado involutivo regresivo de la mucosa. Los leucocitos son numerosos, agrupados en masas y con degeneraciones; al lado de polinucleares neutrófilos y linfocitos se señalan frecuentes eosinófilos.

En la úlcera gástrica (sin gastritis ni neoplásica), el valor del citograma es relativo. Existe aumento de las células parietales del fundus, hematíes y leucocitos polinucleares.

En el cáncer, se observan células atípicas en el 75-80 % de los casos. Los mejores resultados se obtienen en los proliferantes del cardias y fundus.

En las dispepsias gástricas reflejas, el citodiagnóstico es negativo. Cuando deja de serlo, el citograma puede indicar el paso a un proceso gástrico.

## Gammagrafía o escintigrafía gástrica

Exploración muy útil pero con escaso predicamento. Tiene valor para determinar la capacidad y tiempo de vaciado gástrico y determinar la presencia de reflujo gastroesofágico no cuantificable por otras técnicas (Fig. 4-43). Se realiza administrando un alimento con isótopo radiactivo y captando la emisión de radiación en la gammacámara.

## Gastroscopia

La primera gastroscopia fue realizada por Kussmaul (1868). Los aparatos rígidos eran de aplicación molesta y dejaban sin visualizar el píloro y el cardias. Una nueva era se inició con la aparición del fibroendoscopio (Hirschowitz, 1958) de introducción fácil e inocuo (en manos expertas) y con visión completa de toda la superficie del estómago.

La indicación para una gastroscopia ha dado un giro espectacular en los últimos años, invirtiendo claramente la tendencia radiológica hacia la tendencia gastroscópica, siempre y cuando se tengan los medios y la experiencia adecuados por parte del explorador y el libre consentimiento del enfermo; por otro lado, el examen endoscópico permite, durante el acto exploratorio, la obtención de muestras (tejido, citología, líquido) y maniobras terapéuticas, expresiones absolutamente inviables por el camino radiológico.

Se plantea en todas las manifestaciones clínicas compatibles con alteraciones de origen gástrico:

1. *Carcinomas*. La gastroscopia permite enjuiciar la forma y tamaño de un tumor maligno, posibilitando el estudio de las alteraciones histológicas con la biopsia dirigida.
2. *Tumores benignos*. Se caracterizan por su delimitación nítida, conservación de los pliegues mucosos y ausencia de rigidez parietal. Pueden ser únicos o múltiples.
3. *Úlcera*. Son característicos los bordes nítidos de la ulceración y la ausencia de una rigidez

© MASSON, S.A. Fotocopiar sin autorización es un delito.

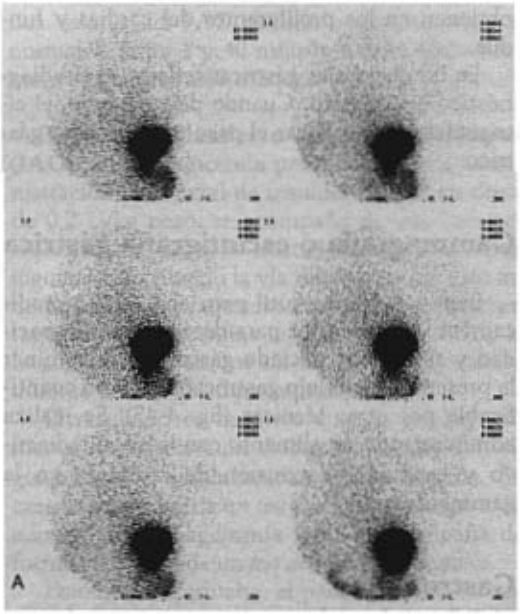


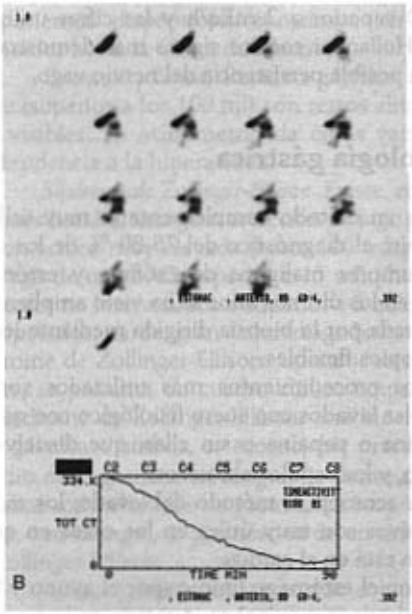


**Fig. 4-43.** Gammagrafía gástrica para valorar la presencia de reflujo gastroesofágico (RGE) y tiempo de vaciado gástrico. A) En las imágenes secuenciadas no se aprecia actividad a nivel del esófago. Ausencia de RGE. B) Desde el punto de vista gammagráfico, no existe evidencia de retraso en el vaciado gástrico. Tiempo de vaciado gástrico normal.

de los pliegues. El tamaño y la forma varían según el lugar y la edad de la úlcera. Después de la curación, es frecuente que la gastroscopia descubra una cicatriz visible.

4. *Divertículos*. Pueden distinguirse de las ulceraciones mediante la gastroscopia. Tiene límites lisos y falta el típico cráter ulceroso.

5. *Inflamación*. Por gastroscopia sólo son demostrables los procesos mucosos atróficos, precisamente aquellos casos en que disminuye el espesor de la mucosa por reducción del parénquima glandular y permiten transparentar los vasos de la submucosa. Los pliegues groseros pueden mostrar todas las formas de transición, desde la mucosa normal, pasando por los estadios de gastritis superficial, hasta la atrofia.

6. *Hemorragia*. Identifica prontamente el origen del sangrado y permite la práctica de maniobras diagnósticas, terapéuticas, o ambas, al caso.

## Biopsia gástrica

Indicada en todas las alteraciones parietales circunscritas demostrables por gastroscopia. Puede realizarse bajo control visual (en caso de úlcera, la toma debe realizarse en los bordes y fondo, y para los pólipos, en la superficie y base) o por aspiración de la mucosa (biopsia «ciega»), muy útil para los procesos gástricos difusos si se realiza de manera escalonada con tomas en lugares distintos. Ante cualquier cuadro clínico compatible con síndrome ulceroso típico o atípico, al realizar la exploración gastroscópica es casi de obligado cumplimiento el extraer una muestra de mucosa antral para determinar directa (examen histológico) o indirectamente (test de ureasa) la presencia del *Helicobacter pylori*. El criterio biopsia debe ser tomado con gran prudencia a la hora de tomar muestras de pliegues gruesos y no confundir jamás un grueso pliegue con una variz gástrica, si no se quiere tener un serio disgusto.

## Ecoendoscopia

Notable exploración para valorar el crecimiento extraluminal de los procesos intraluminales; aportar datos sobre la anatomía de lesiones no gástricas, en especial las que afectan al páncreas, con vistas diagnósticas y de orientación terapéutica.

## Test de aliento

Son diversos los aplicables al tracto digestivo y tienen numerosos objetivos. Están destinados a confirmar sospechas diagnósticas de carácter gástrico y de función intestinal.

El test de aliento primordial para patología gástrica es el de *urea C-13* para la detección del *Helicobacter pylori*; es casi imprescindible en la buena práctica clínica, ante todo paciente en brete ulceroso y sobre todo si el criterio ulceroso es de carácter recidivante. *Valores normales de referencia* (índice inferior a 4-5, negativo; índice superior a 6, positivo).

## Marcadores tumorales

No existen marcadores tumorales que sean de carácter específico en las neoplasias malignas gástricas. No obstante, sí los hay como carácter orientativo, con una incidencia de positividad diagnóstica entre el 60-90 % y especificidad en la aparición de recidivas del 90-95 %. El CEA, CA 19.9 y CA 50 son los que acercan más al diagnóstico de neoplasia gástrica; y la elevación simultánea del CEA y CA 19.9 los que orientan de mejor forma la aparición de recidivas.

## EXAMEN RADIOLÓGICO

Nos informa sobre: *a)* morfología del órgano; *b)* función motora; *c)* aspecto de la mucosa, y *d)* presencia de lesiones orgánicas.

En el estudio radiológico, debe concederse tanta importancia a la radioscopia como a la radiografía; esta última se obtendrá en su justo momento sobre la imagen problema, evitando las seriadas tomadas a ciegas y sin criterio médico que las oriente.

El paciente debe estar en ayunas desde la noche anterior o por lo menos 8 h antes. Desde 48 h antes hay que suprimir toda medicación activadora o depresora del funcionalismo gástrico, así como la ingesta de sustancias opacificantes, motivo de molestas superposiciones de imágenes.

Entre los opacificantes se aconsejan el sulfato de bario microporizado y estabilizado. El gastrografín es útil en abdómenes agudos, en el postoperatorio y en las estenosis intestinales; como es higroscópico, está relativamente contraindicado en los casos de deshidratación. La capacidad del estómago de un adulto es de unos 400 ml.

La ingesta de contraste debe ir precedida de una radioscopia de tórax, en busca de anomalías del diafragma, zonas basales del pulmón y de los perfiles mediastínicos, especialmente en su tercio inferior. Seguidos con una visión directa en bipedestación del área gástrica. Un nivel líquido limita la cámara de aire a veces contigua con la del ángulo esplénico del colon.

En decúbito dorsal o supino es fácil apreciar cómo al desplazarse el gas de la cámara de aire hacia zonas menos declives es sustituido por el contenido gástrico, y no es infrecuente en el curso de una exploración de columna vertebral dorsolumbar, pielografías, etc., apreciar en dicha zona una imagen densa, esférica, con aspecto de tumoración quística, que contrasta con la menor densidad de la grasa vecina (matices todos ellos de partes blandas). Dicha sombra queda perfectamente deslindada de la sombra esplénica, hepática y renal izquierda, es paramedia y totalmente subdiafragmática adosada a dicho músculo. Es el llamado «quiste fantasma o seudoquiste del bazo» fácilmente demostrable con sólo variar la posición o decúbito del paciente, con lo que desaparece el tumor, o también ingiriendo unos sorbos de papilla baritada al paciente, con lo que esclarecemos la duda. Dicha imagen es especialmente frecuente en individuos obesos, pletóricos, con estómago hipertónico y cámara de aire esférica rodeada de tejido adiposo laxo.

Se comienza con el examen habitual descendente del esófago (en OAD) con un sorbo de papilla (fig. 4-31), que perseguimos sin interrupción hasta el fondo gástrico repartiendo el contraste, previa compresión, por los pliegues de las dos caras valorando su calibre, dirección y elasticidad. A continuación, se toma el resto de la papilla hasta llenar el estómago. La posición conveniente es la erecta; primero anteroposterior, para una ojeada general del estómago y sus curvaturas, y luego oblicua o transversal, para sus caras anterior y posterior. El examen del fundus y porción esofagocardial se realiza en decúbito dorsal o ventral con la mesa basculante a 30° de Trendelenburg (fig. 4-44).

Con el fin de modificar la dinámica del estómago (astenia gástrica) y facilitar su vaciado se acude a ciertos fármacos. Creemos muy útil la metoclopramida o cisaprida de acción muy rápida (1-2 cucharadas de solución o un inyectable, vías intramuscular o intravenosa) poco antes del examen. Para la técnica de doble contraste, véase más adelante. Si interesa la hipomotilidad gástri-

© MASSON, S.A. Fotocopiar sin autorización es un delito.

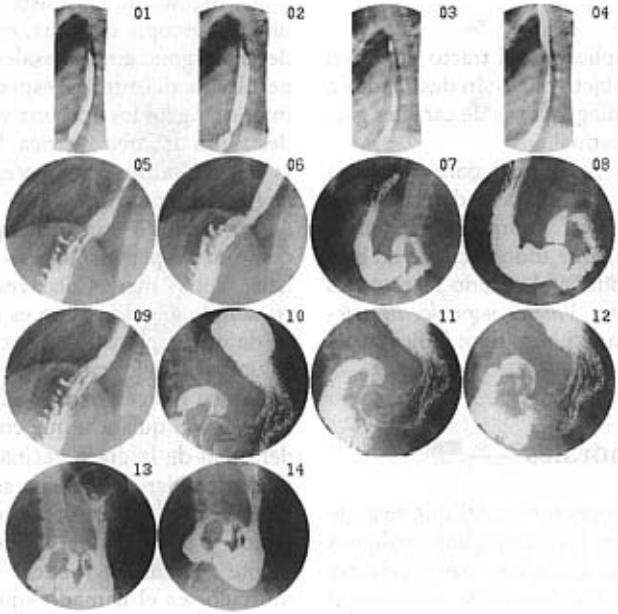


**Fig. 4-44.** Tránsito gastroduodenal. Visión panorámica.

ca, se administra butilbromuro de escopolamina 15 min antes de la exploración.

En el curso del examen se consideran:

1. *Paso del contraste por el cardias y manera de llenarse el estómago.* La papilla cae por la parte más interna de la cámara de aire sin encontrar apenas resistencia. Ocupa, en primer lugar, la parte inferior de la cámara de aire, dibujando un triángulo de vértice inferior que, a medida que llegan nuevas cantidades de suspensión baritada, se prolonga llenando la cavidad gástrica de arriba abajo, por despliegue paulatino de las paredes de la víscera, dotadas de tonicidad (fig. 4-45). Esta manera tan especial de repleción informa sobre el tonismo del órgano, es decir, sobre lo que se ha dado en llamar «peristolia».

2. *Forma del estómago.* Varía según el tipo constitucional, disposición de la grasa que forma la almohadilla o cojinete abdominal, tono de la musculatura intrínseca y de la pared del abdomen.

En el normotipo, tiene forma de una «J» mayúscula con el cardias a la altura de T10 y a 2 cm a la izquierda de su cuerpo. El píloro móvil acostumbra situarse a la derecha de L1 (fig. 4-46).

En los sujetos pícnicos, con tórax ancho y abundante panículo adiposo en el abdomen, el estómago toma la forma de un cuerno o «asta de toro» con el eje horizontal y el píloro en franca dextroposición.

En los asténicos, el estómago alargado tiene su eje mayor casi vertical. El píloro está en la línea media o a la izquierda.

Las deformidades del estómago pueden ser debidas a procesos intrínsecos (úlcera, neoplasia) o a compresiones extrínsecas. Ser circunscritas (nicho ulceroso, rigidez, imagen lacunar, segmentaria) o generalizadas (linitis plástica, perigastritis extensas, etc.).

3. *Tono y cinesia.* Son cualidades que dependen de la musculatura, pero son funciones paralelas, no concordantes.

El tono depende de la longitud en reposo de la fibra muscular y mide la resistencia de las paredes frente a su distensión (perístole).

**Fig. 4-45.** Diferentes períodos de relleno de un estómago normal.

**Fig. 4-46.** Estómago normal con su forma característica.

La cinesia o función peristáltica está representada por el conjunto de movimientos del estómago, los cuales tienden a vaciarlo.

El estómago ortotónico se llena lentamente a medida que la papilla desciende por acción de la gravedad a lo largo de sus paredes. Y una vez lleno, mantiene la forma de «J» mayúscula con anchura igual en todos sus segmentos.

En el estómago hipotónico, la papilla pasa rápidamente al segmento inferior, que aparece distendido, mientras que las paredes del cuerpo se aproximan (seudobiloculación) para separarse fácilmente cuando con el compresor levantamos el estómago.

El estómago hipertónico es casi horizontal, con el antro afilado (estómago en «asta de toro») y los pliegues de la mucosa muy visibles.

Las ondas peristálticas nacen en la parte alta del estómago. De allí descienden de una manera regular y continua, es decir, que todas las partes del estómago entran en contracción de manera sucesiva, sin saltos ni interrupciones. Ondulan ambas curvaturas, con crestas que rara vez pasan de los 2 cm de altura a nivel del cuerpo gástrico. Se suceden con intervalos de 22-24 s, normalmente no suelen observarse más de tres contracciones al mismo tiempo. El antro se contrae de una manera concéntrica, como una pera de goma (sístole antral).

En la hipercinesia, las contracciones son más altas en su comienzo visible, más frecuentes (pueden verse series hasta de cinco o seis) y tan enérgicas que llegan a doblar el estómago.

En el estómago hipocinético sucede todo lo contrario.

La acinesia gástrica es la ausencia total de contracciones.

4. *Sensibilidad*. La palpación o compresión del estómago bajo la pantalla es indolora. Se encuentra aumentada de manera difusa en la gastritis e hiperestesia del plexo solar; y en puntos circunscritos, en la úlcera y tumores malignos con perigastritis.

5. *Movilidad*. El juego del diafragma determina un ligero aplastamiento de la cámara de aire en la inspiración. La movilidad manual es máxima a nivel de la grande y pequeña curvaturas, es menor en el píloro y mínima en la parte alta del estómago. La fijeza parcial o total se debe a perigastritis.

6. *Evacuación*. A las 6 h de la comida baritada, el estómago debe encontrarse totalmente vacío. Si ello no ocurre, cabe pensar en una hipotonía o atonía gástricas o estenosis pilórica; el vaciado rápido se observa cuando el píloro se encuentra infiltrado (persistentemente abierto) e incontinente (linitis) o con disturbios de inervación (aquilia) y en caso de hiperperistaltismo gástrico (distonía neurovegetativa) siendo el piloro normal.

7. *Aspecto de la mucosa* (mucograma). Se aprecia bien mediante la ingesta de una pequeña cantidad de bario un poco espeso. La compresión facilita el embadurnamiento uniforme de las paredes; este barnizado mucoso no se puede obtener si existe una importante hipersecreción de moco o líquidos. Normalmente, los pliegues de la mucosa en el cuerpo del estómago siguen el eje longitudinal del órgano; pero más o menos en la región en que la porción vertical se continúa con la horizontal, estos pliegues abandonan la pequeña curvatura o su cercanía para dirigirse a la mayor, pasando de una cara a la otra, anastomosándose y determinando en la gran curvatura un dentellamiento característico, tanto más acentuado cuanto más profundos son los surcos.

En la gastritis hipertrófica, los pliegues son anchos, rígidos, tortuosos, poco nítidos, con soluciones de continuidad y poco anastomosados en las formas atróficas.

En la úlcera, los pliegues convergen habitualmente hacia la lesión.

La infiltración neoplásica tiende a disminuir y disimular los pliegues; el cáncer escirro y la linitis dan una mucosa lisa y pulida.

## Imágenes radiológicas anormales del estómago

Se deben a las causas que a continuación vamos a considerar.

© MASSON, S.A. Fotocopiar sin autorización es un delito.

## *Compresiones extrínsecas*

Se explican con facilidad si tenemos en cuenta que el estómago es una víscera muy movible, sin otros puntos de sujeción que sus extremos.

El colon transverso y el ángulo esplénico del colon dilatados por gases producen una muesca en la gran curvatura. Cuando el colon dilatado toma una posición pregástrica, biloculada y alta, tuerce el estómago (vólvulo), lo que se comprende recordando que el colon transverso arrastra en su ascenso la gran curvatura, a la cual está unido por el ligamento gastrocólico.

La aerogastria, al distender la cámara de aire, la dobla por debajo del diafragma, y el estómago toma la forma de una «copa de champán» a medio llenar, por el contraste entre la cámara de aire muy grande y el resto del estómago estrecho, comparado con el primero.

En caso de aerocolia, el colon, al presionar sobre el estómago, bien sea en la cara anterior o en la posterior, estando la cámara de aire dilatada, motiva que en las observaciones hechas de perfil se compruebe la existencia de dos niveles líquidos a distintas alturas, que se llenan sucesivamente al penetrar la sustancia opaca (estómago en «cascada»).

El bazo hipertrófico, cuando no es muy grande, se limita a deformar la curvatura mayor, en la cual imprime una gran muesca; las grandes hipertrofias desplazan, además, la totalidad del órgano hacia dentro.

El aumento de tamaño del hígado, particularmente del lóbulo izquierdo, si es muy acentuado, como en el gran hígado cardíaco o en los quistes hidatídicos muy voluminosos, ocasiona grandes desplazamientos del estómago hacia la izquierda, al propio tiempo que dicho órgano se deforma para adaptarse a la masa tumoral.

## *Hernia del hiato diafragmático*

Se diagnostica, a veces, sin administración previa de sustancia de contraste. En bipedestación llama la atención la presencia de una cámara gaseosa inmediatamente por encima del diafragma. Esta cámara es inmóvil o bien sigue poco los movimientos respiratorios y generalmente está situada a la izquierda del raquis. La ingesta de papilla en decúbito supino o prono, o bien en la posición de Trendelenburg, destaca la hernia en su conjunto, apreciando la amplitud del cuello herniario, la reducción de las dimensiones del fórnix a expensas de la porción herniada y la visión de pliegues de la mucosa gástrica en el cuello herniario, lo cual constituye un signo valioso para su diferenciación con los divertículos epifrénicos o epicárdicos del esófago y con las dilataciones de este órgano. Es imprescindible la obtención de radiografías (fig. 4-47).

## *Eventración diafragmática*

Se trata de una sobreelevación permanente, sin rotura de una cúpula diafragmática, permaneciendo normales las inserciones del diafragma. El estómago y el colon se encuentran muy elevados, casi en la caja torácica, pero mantienen su situación infradiafragmática.

La atonía de la cúpula diafragmática elevada hace que los movimientos respiratorios sean muy disminuidos a su nivel y que incluso pueda observarse la denominada respiración paradójica o «signo de la balanza de Kienböck»; es decir, la elevación inspiratoria de la hemicúpula diafragmática afecta, en contraste con el descenso

**Fig. 4-47.** Hernia del hiato diafragmático.

de la sana, como es lo normal. Ello obedece a que su fuerza muscular es inferior a la tensión abdominal.

## *Dilatación gástrica aguda*

Se traduce por una gran cámara de aire que ocupa algunas veces casi todo el abdomen y que rechaza, por tanto, el colon derecho hacia el vacío derecho, el transverso hacia la pelvis y el colon izquierdo al vacío izquierdo. Existe un gran nivel líquido que chapotea. La mayoría de veces, el diafragma izquierdo está fuertemente desplazado hacia arriba y llega, en ocasiones, a nivel de la III costilla desviando el corazón hacia el lado derecho.

## *Gastritis*

Ya sea como una entidad aislada o concomitante a una úlcera o a un tumor, se diagnostica atendiendo a las características del relieve de la mucosa previamente embadurnada de contraste. Si asienta en el cuerpo y cúpula, la papilla retenida en los pliegues de la pared da imágenes típicas «en nido de palomas».

En la motivada por la ingestión de un agente corrosivo (gastritis cáustica), el examen radiológico pone de manifiesto una reducción considerable de la luz gástrica, por retracción de las capas profundas con bordes irregulares. En ciertos casos, el antro aparece amputado.

En la forma hipertrófica o hiperplásica, se aprecian los pliegues engrosados, tumefactos, borrosos y poco flexibles, y tales alteraciones se hallan localizadas o difundidas por todo el estómago; si efectuamos una presión discreta sobre ellos, se resisten a desaparecer, lo que nos da idea de un cierto grado de rigidez. En las curvaturas, la proyección tangencial de dichos pliegues alterados da lugar a un contorno dentado característico (gastritis seudotumoral; síndrome de Ménétrier). Dentro de esta forma, podemos encontrar en algunas ocasiones que el engrosamiento de los pliegues no es continuo, sino a trechos, ofreciendo cierto aspecto mamelonado o arrosariado (gastritis mamelonada), que no debe confundirse con el de la gastritis poliposa, mucho más rara, en la cual en lugar de mamelones se observan numerosos pólipos pediculados.

En la gastritis atrófica, los pliegues se muestran con menos nitidez y aparecen borrosos, con soluciones de continuidad y poco anastomosados. Puede sufrir la transformación maligna; eventualidad más remota en las formas hipertróficas.

## *Úlcera*

Se manifiesta al examen radiológico por signos directos (nicho, disposición convergente de los pliegues [si su presencia es constante en exploraciones sucesivas]), indirectos (biloculación espástica, trastornos cinéticos y secretores, etc.) o por sus complicaciones (biloculación de tipo orgánico, retracción de la curvatura menor, perforación aguda, etc.).

## *Nicho*

Es la imagen radiológica que ofrece el medio de contraste que rellena el cráter ulceroso, cuando éste es incidido tangencialmente por el haz de rayos. Casi siempre está agrandado por alteraciones de las partes vecinas, como son el edema inflamatorio periulceroso, contracción de la *muscularis mucosæ,* retracciones. El nicho se observa en todas las partes del estómago, caras, curvaturas, porción cardial, canal pilórico.

Según sus características, consideraremos en el cuerpo gástrico:

1. *Nicho de la úlcera superficial.* Tiene forma de un espolón triangular que alcanza la túnica muscular. Los pliegues de la mucosa convergen hacia el mismo (fig. 4-48).
2. *Nicho de la úlcera profunda.* Alcanza hasta la serosa peritoneal. Se encuentra, casi siempre, rodeado de un reborde edematoso. Sus contornos suelen ser lisos, pero a veces aparecen irregu-

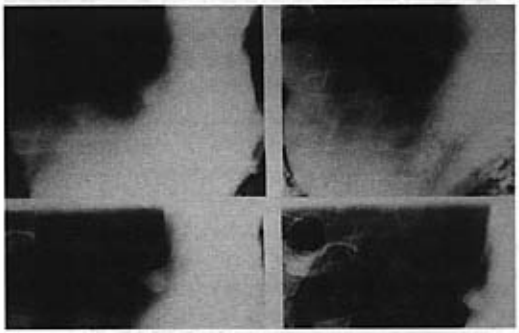

**Fig. 4-48.** Úlcera gástrica a nivel de la incisura angularis.

© MASSON, S.A. Fotocopiar sin autorización es un delito.

lares, debido a residuos alimentarios o mucosidades (fig. 4-49).

3. *Nicho de la úlcera penetrante* (o exteriorizada). A través de las adherencias fraguadas en el peritoneo, alcanza y penetra en los órganos vecinos (hígado, páncreas, etc.), en los que, por acción corrosiva del ácido clorhídrico, se abre una cavidad (fig. 4-50). En bipedestación, se observa la presencia simultánea en su interior de papilla, líquido y aire, dando lugar a la formación de niveles (nicho de Haudek).

4. *Nicho de cara*. El que asienta en las caras, tanto en la anterior como en la posterior (con más frecuencia la posterior) da con poca papilla la imagen de la «mancha suspendida», debida al nicho lleno de contraste al ser incidido de frente por los rayos. Esta imagen es persistente y no se modifica con la presión.

5. *Nicho en el canal pilórico*. El nicho de la úlcera del canal pilórico es de reducidas dimensiones y tendencia estenosante.

## *Cáncer*

Para su diagnóstico precoz es muy útil la técnica del «doble contraste», que ofrece unos resultados parecidos a los que nos brinda la «prueba de Fischer» en el colon. Las lesiones más pequeñas hacen necesaria la combinación de métodos radiológicos y endoscópicos, siendo de gran importancia la biopsia dirigida.

*Se manifiesta morfológicamente bajo tres aspectos:*

1. *Infiltrante*. La infiltración de la pared se traduce a los rayos X por rigidez. Se inicia en una curvatura, casi siempre en la porción horizontal prepilórica de la pequeña, y motiva una rigidez localizada que se mueve en bloque al paso de las ondas peristálticas. Cuando interesa todo el perímetro de la porción prepilórica del estómago, da a esta región una forma cónica invariable (píloro en forma de pan de azúcar). Como quiera que el engrosamiento parietal sólo permite la detención de una pequeña cantidad de papilla baritada en la región prepilórica, ésta ofrece una opacidad menor que la del resto del estómago; como un «dibujo esfumado» o «un cristal esmerilado». Suele haber incontinencia pilórica. En las formas avanzadas (linitis plásica, escirro), el proceso se extiende desde el píloro hasta el cardias a lo largo de la curvatura menor, la cual se afecta en porciones más altas que la curvatura mayor. La luz gástrica está muy reducida y los contornos del estómago, rígidos sin peristaltismo, aparecen regulares o con un dentellado de muy pequeñas muescas. Toda la porción del estómago invadida se comporta como un cuerpo rígido que se desplaza en bloque bajo la presión dirigida.

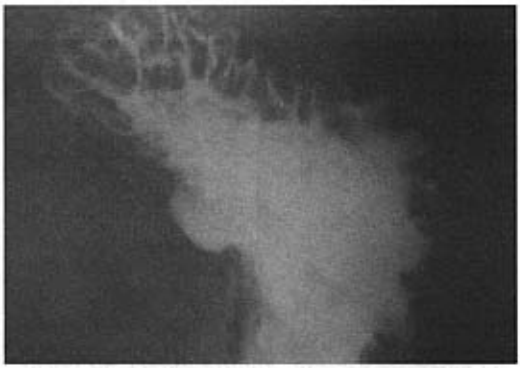

**Fig. 4-49.** Nicho ulceroso a nivel de la porción vertical de la pequeña curvatura gástrica.

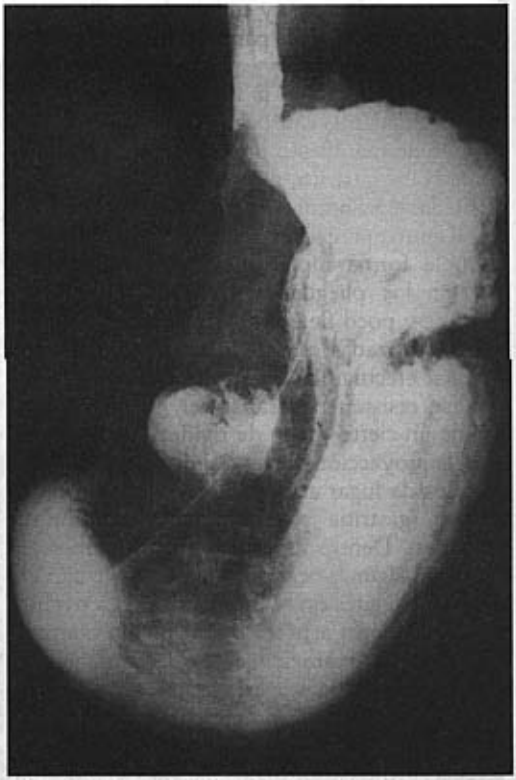

**Fig. 4-50.** Úlcera penetrante de pequeña curvatura.

2. *Ulceriforme*. Se pone de manifiesto radiológicamente por la presencia de un nicho. Ofrece dos variedades:

*a) Cáncer en forma de úlcera plana*. Sin bordes precisos ni rodete circundante, constituyendo un carcinoma en parte ulcerado y en parte infiltrante.

*b) Cáncer escutiforme*. En que la úlcera tiene los bordes bien limitados por un rodete periulceroso manifiesto que interrumpe bruscamente el curso de los pliegues de la mucosa.

Cuando el cráter se halla provisto de rodete periulceroso patente, si se puede lograr que éste proyecte signos en la placa radiográfica, se facilita mucho el diagnóstico.

Si la lesión se encuentra localizada en una de las caras y se ejerce presión sobre el estómago repleto, se observa el cráter de la lesión ulcerosa rodeado de una faja transparente a los rayos X, que representa el reborde más o menos prominente.

Si se encuentra en la curvatura menor, puede separar el cráter relleno de papilla del resto del estómago totalmente ocupado por el medio de contraste, y entonces el nicho ofrece la forma de una lente biconvexa o concavoconvexa («signo del menisco», de Carman [fig. 4-51]). No es raro que esta anomalía radiológica se asocie a otros signos, como la falta de dolor local a la presión, interrupción del peristaltismo y de los pliegues de la mucosa a su nivel, incontinencia pilórica.

El nicho canceroso se diferencia del ulceroso benigno por una serie de datos, entre ellos la amplitud de su base en relación a su profundidad (nicho plano o en meseta); rigidez debida a la infiltración tumoral; defectos de repleción ocasionados por la presencia de pequeños mamelones; existencia de una faja clara alrededor del nicho, proyectada por el rodete periulceroso prominente, y situación de éste (cuando afecta a la pequeña curvatura) entre la incisura angularis y el píloro. La certeza sólo se obtiene repitiendo los exámenes radiológicos mientras el paciente se halla sometido a un tratamiento antiulceroso; los nichos ulcerosos disminuyen; los tumorales no se modifican o muestran tendencia a crecer (aunque este dato se ha de tomar con notables reservas dado que los modernos fármacos antiulcerosos permiten la reducción del tamaño de nichos neoplásicos; por este motivo, ante la más mínima duda diagnóstica, es obligada la práctica de una fibrogastroscopia con biopsia dirigida).

3. *Vegetante*. Da una imagen lacunar o defecto de repleción. Las pequeñas formaciones neoplásicas no se aprecian al examen visual, a menos que se busquen con una capa delgada de papilla, como si examináramos los relieves de la mucosa, o asientan en el fórnix, caso en que la cámara de aire permite ver el engrosamiento de la pared, o cerca del píloro. Cuando el proceso se halla en período avanzado, se advierten grandes defectos de repleción que llegan a amputar el antro o a bilocular el estómago.

**Fig. 4-51.** Complejo del menisco de Carman. Neoplasia maligna antral.

## *Tumores benignos*

Imagen lacunar redonda u ovalada de bordes lisos, sin anomalías motoras, pues no existe infiltración parietal. Es posible su transformación maligna.

## *Cuerpos extraños*

Imágenes en relación con su forma, volumen y densidad. A veces, motivan úlceras por decúbito.

## *Estómago operado*

En los sujetos con gastroenterostomía, puede observarse aumento de pliegues en la neoboca, con el resultado de la reducción de su luz (fig. 4-52).

La úlcera péptica postoperatoria asienta en la propia boca o en el asa eferente; menos veces en estómago y asa aferente. El nicho es difícil de vi-

© MASSON, S.A. Fotocopiar sin autorización es un delito.

**Fig. 4-52.** Estómago operado. Gastrectomía parcial tipo Billroth II. Obsérvese la disposición de las asas aferente y eferente.

sualizar debido al grosor de los pliegues y la perivisceritis. Precisa placas repetidas en diferentes decúbitos y compresión.

La fístula gastrocólica permite el paso directo del contraste opaco al colon o de éste al estómago en la enema opaca.

No es rara la recidiva *in situ* de un cáncer después de la gastrectomía, por muy amplia que ésta sea.

### *Biloculación espasmódica*

Esta incisura, formada a expensas de la curvatura mayor, es el signo indirecto más importante de la úlcera de la pequeña curvatura a la altura de dicha biloculación. La muesca es profunda, de contornos sensiblemente paralelos, regulares, bien delimitados, que se desplazan fácilmente por palpación.

### *Trastornos del tono*

Las úlceras de la curvatura menor suelen acompañarse de hipotonía; las prepilóricas y pilóricas, de hipertonía e hipercinesia.

### *Trastornos de la secreción*

Aumento casi constante en las úlceras piloroduodenales. Se manifiestan como un estómago en tres capas. La superior contiene aire (cámara gástrica); la intermedia contiene líquido grisáceo formado, en parte, por el contraste baritado y, en parte, por el líquido segregado por el estómago en ayunas, y en el fondo gástrico se observa una capa densa formada por el contraste baritado (fig. 4-53).

### *Trastornos de la evacuación*

La travesía gástrica puede estar acelerada en las úlceras de la pequeña curvatura próximas al píloro y las del bulbo duodenal, y retardada en las del canal pilórico y duodenales estenosantes.

## Manifestaciones radiológicas de las complicaciones más importantes de la úlcera gástrica

Son diversas:

1. *Biloculación de tipo orgánico.* Complica la úlcera crónica de la curvatura menor en su porción vertical. Como suele tratarse de una úlcera crónica con perigastritis, la incisura tiene los contornos irregulares y sin paralelismo y no se modifica por palpación. En los casos antiguos, la biloculación es tan acentuada que presenta retención del medio de contraste en la bolsa superior.
2. *Retracción de la curvatura menor.* Es propia de las úlceras de la porción horizontal de la curvatura menor y, en menor número de casos, de las de la porción vertical cercanas a la incisura angularis.

La retracción cicatrizal de la región enferma y la perigastritis concomitante enrollan el estómago aproximando el píloro al cardias (estómago en caracol), con el resultado de constituir la gran curvatura el contorno de la mayor parte de las paredes del estómago. En muchos casos, se observa estenosis pilórica con dilatación concomitante.

3. *Estenosis pilórica.* Sobre todo en las úlceras del canal pilórico. Después de una fase de lucha, se observa atonía con dilatación antral y gran aumento del diámetro transverso (estómago «en cubeta» o «palangana»), con retención de alimentos.
4. *Perforación aguda.* Motiva la presencia de aire libre en la cavidad peritoneal, el cual se acumula, en bipedestación, debajo de la cúpula diafragmática derecha (signo de Jobert).

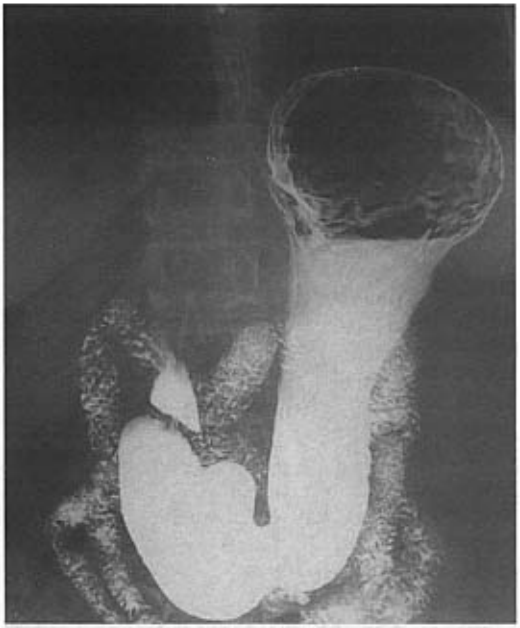

**Fig. 4-53.** Hipersecreción gástrica. Estómago en tres capas. Una superior conteniendo aire. Una intermedia con contraste diluido por el exceso de líquido gástrico en ayunas. Una inferior con el contraste baritado.

## Tomografía axial computarizada

Tiene poco valor en la exploración primaria de enfermedades gástricas. Generalmente, las lesiones del estómago (engrosamiento parietal, tumores, invasión de estructuras vecinas por una neoplasia maligna gástrica) aparecen en el curso de una TAC solicitada con otras finalidades.

# ■ INTESTINO

Consideraremos de manera sucesiva la exploración de: a) duodeno; b) yeyunoíleon y colon, y c) región rectal y anoperineal.

## DUODENO

### Interrogatorio

Los procesos duodenales se manifiestan en el interrogatorio de manera poco precisa excepto la úlcera péptica, su enfermedad más frecuente. Ésta tiene en común con la úlcera péptica gástrica su evolución a brotes agudos de duración bastante constante y de ritmo casi siempre estacional, especialmente en primavera y en otoño, con períodos de calma absoluta de semanas y, a veces, años de duración.

En las duodenitis, las molestias recuerdan por su ritmo posprandial las motivadas por la úlcera péptica, aunque sin periodicidad anual.

Las estenosis proximales del duodeno motivan un cuadro parecido al de la estenosis pilórica con vómitos de contenido gástrico y ausencia de bilis; en las distales, a los vómitos de retención biliosos se añaden náuseas y cefalea.

Los divertículos inflamados (si no lo están son asintomáticos), las periduodenitis (casi siempre secundarias a procesos inflamatorios de órganos vecinos o del peritoneo), las atipias anatómicas (duodeno en «M», totalmente móvil, escoliótico, etc.) y los tumores benignos causan molestias abigarradas de aparición caprichosa, persistentes, o ambas.

Los síntomas inespecíficos de las lesiones malignas primitivas del duodeno consisten en dolor, anemia, pérdida de peso, náuseas y vómitos.

### Inspección. Palpación

Ambas tienen un valor limitado. La observación de ondas peristálticas epigástricas que se dirigen desde la izquierda hacia la derecha indican obstrucción pilórica de carácter orgánico; se acompañan de bazuqueo gástrico en ayunas.

La *palpación superficial* de la pared del abdomen señala, en la úlcera y duodenitis activas, la presencia de una faja hiperestésica a nivel del hemiabdomen superior del músculo recto anterior derecho acompañado de su aumento de tono postural e hipersensibilidad a la presión sobre el abdomen voluntariamente contraído. El hallazgo de puntos dolorosos en las apófisis espinosas de las vértebras T6-T7 en sujetos con la columna vertebral sana debe hacer sospechar la presencia de una úlcera gastroduodenal exteriorizada en la pared posterior.

La *palpación profunda* es positiva en caso de tumores malignos primitivos del duodeno (casi siempre adenocarcinoma; frecuente localización infraampollar) y reacción inflamatoria periulcerosa. En el caso de una úlcera péptica duodenal (y yuxtapilórica) activa, se encuentra un punto doloroso a nivel paraumbilical derecho. Para investigarlo (técnica de Centeno), el enfermo se pone de pie frente al médico sentado; éste comprime con ambos pulgares sobre un punto situado a un través de dedo por debajo del ombligo, a su dere-

© MASSON, S.A. Fotocopiar sin autorización es un delito.

cha y a su izquierda, alternativamente, apoyadas las palmas de ambas manos sobre la pared, dirigidos los dedos hacia atrás; si la búsqueda es positiva, al realizar la presión en el lado derecho el enfermo experimenta dolor y se encorva hacia delante (fig. 4-54). En los sujetos hipersensibles esplacnoptósicos, ambos puntos paraumbilicales son sensibles, sin diferencia alguna entre ellos.

## Duodenoscopia

La exploración directa del duodeno es posible en todos los casos en que no existe una estenosis antral o pilórica, gracias al empleo de fibroscopios polidireccionales. Los duodenoscopios pediátricos pueden ser de considerable ayuda cuando exista una disminución de la luz pilórica o duodenal ya que su diámetro está comprendido entre 0,5 y 1 cm. El aparato con movimientos en su extremidad distal en cuatro direcciones y óptica conveniente da una visión global de la zona que se estudia.

La exploración directa del duodeno tiene interés para la estima de su patología y para la obtención de wirsungrafías y colangiografías retrógradas mediante cateterización bajo control fibroscópico de la papila de Vater e inyección de contraste (fig. 4-55).

La duodenoscopia para tercera y cuarta porción permitirá descartar complicaciones de grandes divertículos que permiten el paso del fibroscopio y que previamente habían sido observados por radiología.

Son indicación de endoscopia las imágenes radiológicas dudosas de proceso inflamatorio o tumoral, o las radiológicamente concluyentes en las que sea útil la observación endoscópica y biopsia dirigida.

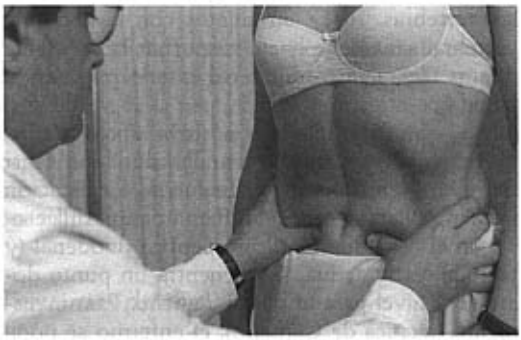

**Fig. 4-54.** Técnica de la exploración del dolor en el punto paraumbilical derecho de Le Noir y Brodin, con la técnica de Centeno.

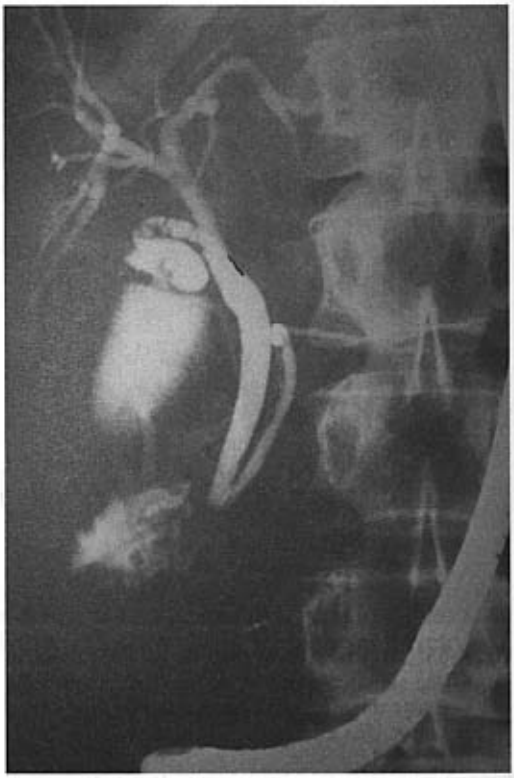

**Fig. 4-55.** Colangiopancreatografía retrógrada por vía endoscópica (CPRE). Visión del árbol biliar y vesícula, se aprecia también el conducto de Wirsung.

En las enteropatías difusas, la correcta radiología combinada con la biopsia duodenal endoscópica, lo más distal posible, será una combinación extremadamente útil para el diagnóstico.

Se prohíbe la ingesta de alimentos (sobre todo verduras y hortalizas) o líquidos desde la noche anterior a la exploración, con el fin de evitar la molesta presencia de residuos alimentarios; el ayuno deberá ser más prolongado si se sospecha la presencia de una dificultad de paso gástrica, pilórica o intestinal, y se prescribirá los días anteriores una dieta pobre en residuos. En los infrecuentes casos en que se observe retención alimentaria continuada, podrá recurrirse a un lavado gástrico previo a la fibroscopia con sonda de grueso calibre.

El tabaco, por aumentar la secreción gástrica y la ingesta de agua, deberá excluirse a partir de 8 horas antes de la exploración a fin de valorar adecuadamente la cantidad de secreción en cuerpo gástrico.

La anestesia tópica faríngea aumenta la tolerancia a la introducción y presencia del fibroscopio en esta cavidad al disminuir el reflejo nauseoso. Sin embargo, su uso no es imprescindible, absteniéndose de administrarla cuando exista el peligro de broncoaspiración.

La exploración endoscópica sistemática hasta la segunda porción duodenal es, generalmente, bien soportada por el enfermo no siendo obligada la premedicación sedante; sin embargo, la tolerancia a la exploración es mayor con su uso.

En exploraciones duodenales prolongadas, como la práctica de una duodenoscopia hasta el ángulo de Treitz, o la cateterización de la papila de Vater mediante colangiografía retrógrada, deberá practicarse la sedación del paciente. Se tomarán las medidas de precaución oportunas durante la premedicación ansiolítica en pacientes muy depauperados o de edad avanzada.

La hipotonía e inhibición de la secreción duodenal que se obtienen con la administración de derivados atropínicos no son imprescindibles en la exploración sistemática de la patología duodenal. Será, en cambio, de utilidad disminuyendo el tiempo de exploración y dificultades cuando se practique un examen laborioso, ya sea por intensa deformación duodenal, por intento de cateterización de papila o por penetración hasta yeyuno.

## *Duodenoscopia diagnóstica urgente*

En la hemorragia digestiva alta, la fibroscopia es el método exploratorio más útil en el diagnóstico de la lesión o lesiones sangrantes, algunas de las cuales sólo son observables por dicho método (duodenitis hemorrágicas).

La fibroscopia determinará, asimismo, la localización de las lesiones, su tamaño, características, persistencia de la hemorragia, aspecto de la hemostasia, etc.; datos que sólo este método exploratorio, empleado precozmente (hasta un máximo de 48 h), podrá precisar.

La localización de la zona hemorrágica, en los casos de hemorragia masiva, puede ser facilitada por la aspiración del contenido gástrico por medio de una sonda, ya que los grandes coágulos inaspirables por el endoscopio limitan notablemente la zona de diagnóstico.

No se realizará exploración radiológica previa con contraste baritado puesto que la papilla, al adherirse a la mucosa del órgano, impedirá una ulterior exploración endoscópica hasta 12 horas después de la ingesta, y aún mayor tiempo en caso de una evacuación gástrica enlentecida.

En presencia de un diagnóstico dudoso de brote ulceroso o de posible pancreatitis o colecistitis se podrá practicar, durante el episodio de dolor, una fibroscopia para descartar o confirmar una patología ulcerosa.

## *Duodenoscopia diagnóstica no urgente*

La duodenoscopia tendrá menor número de indicaciones que la gastroscopia al ser su patología, aunque más numerosa en casuística, menos variada.

La *duodenoscopia no urgente* está indicada en las siguientes circunstancias:

1. *Dispepsia ulcerosa y radiología de aspecto normal.* La fibroscopia descartará la ausencia de patología gastroduodenal. No es infrecuente el hallazgo de una úlcera bulbar activa de variable profundidad que apenas produce deformidad y que pudo pasar inadvertida en una exploración radiológica habitual.

En otras ocasiones, cuando la úlcera está en fase cicatrizal con un fondo poco profundo, escasa cantidad de fibrina en su superficie y aspecto retraído de forma triangular o incluso lineal, si se acompaña de escasa deformidad bulbar, pasará también inadvertida al examen baritado en un buen número de ocasiones.

La presencia de múltiples «microúlceras simples» sobre los pliegues antrales y duodenales sin deformidad bulbar y sintomatología dispéptica semejante a la dispepsia ulcerosa (antroduodenitis ulcerativa), sólo será observable por endoscopia.

2. *Imagen radiológica de bulbo deformado.* La endoscopia estará, en este caso, indicada para evaluar la existencia de una verdadera deformidad de tipo ulceroso acompañada o no de patología ulcerosa única o múltiple, abierta o en variable grado de cicatrización.

En otras ocasiones, el discreto aumento de pliegues, observado en la radiología, no se corresponde con los hallazgos endoscópicos o corresponde a patología no ulcerosa del duodeno.

3. *Grandes defectos de repleción en bulbo.* La presencia radiológica de uno o varios grandes pliegues de aspecto seudopolipoideo aconsejarán la práctica de una endoscopia para su mejor estudio.

La existencia de varios pliegues gigantes obligará a descartar, en primer lugar, la patología ul-

© MASSON, S.A. Fotocopiar sin autorización es un delito.

cerosa que producirá, asimismo, una deformidad del bulbo duodenal; en segundo término, deberán diagnosticarse los adenomas brunnerianos, los pliegues gigantes idiopáticos, la hiperplasia folicular linfoide y los pólipos y hamartomas múltiples del duodeno.

Las pequeñas diferencias morfológicas que la radiología, y especialmente la endoscopia, aportan serán útiles en el diagnóstico diferencial, especialmente en los casos en que la histología con las muestras obtenidas por biopsia endoscópica no sea resolutiva (por escasa profundidad de las muestras).

En los procesos epiteliales, la histología será, generalmente, muy demostrativa, siéndolo escasamente en los no epiteliales.

La observación de un defecto de repleción obligará a la práctica de diferentes diagnósticos según sea sésil o pediculado.

La presencia de un mamelón pediculado nos determinará a descartar, en primer lugar, al igual que en el apartado anterior, la presencia de un pliegue inflamatorio yuxtaulceroso que oculte una úlcera no visible radiológicamente, en segundo lugar, se tratará de una neoformación epitelial o extramucosa que en la casi totalidad de los casos, demostrará su naturaleza benigna.

Un gran pliegue sésil nos planteará dificultades diagnósticas entre una compresión extrínseca (vesícula, páncreas) o neoformaciones extramucosas (submucosas, musculares). El diagnóstico entre una gran úlcera duodenal con rodete edematoso y un leiomioma ulcerado duodenal puede dar lugar, en ocasiones, a notables dificultades.

## *Cateterismo de la ampolla de Vater*

Para este cateterismo, se emplean duodenofibroscopios de características semejantes a los descritos para la exploración del tubo duodenal pero con visión distal lateral, de mayor flexibilidad, menor diámetro, longitud útil que exceda los 120 cm y mayor movilidad del extremo distal.

La preparación y la técnica son semejantes a las de la duodenoscopia, con pequeñas modificaciones impuestas por la visión lateral y por realizarse la exploración bajo control radiológico.

La papila se observa con distintas formas pero predominando la de pliegue alargado con el orificio de desembocadura de los conductos biliar y pancreático en su extremo inferior. Se halla situada habitualmente en la cara posterior, junto a la cara interna y equidistante o ligeramente más alta del «genu superior» e inferior.

Para proceder a la cateterización, la maniobra más importante y dificultosa consistirá en la colocación de la cabeza del fibroscopio frente al orificio y en posición ligeramente descendida; a partir de esta situación, la introducción del catéter generalmente no presentará dificultades. Con la inyección de algunos centímetros cúbicos de contraste yodado se evidencia el tronco final del Wirsung o el conducto de Wirsung y colédoco terminal simultáneamente o, con menor frecuencia, colédoco terminal aislado.

Inyectando mayor cantidad de contraste, se procederá a la realización de wirsungrafías y colangiografías retrógradas, ya que el contraste se vacía con rapidez.

En el caso de haber obtenido sólo uno de los conductos (en la mayor parte de los casos, el pancreático), se podrá variar la dirección del catéter y proceder a la reinyección de pequeñas cantidades de contraste a fin de localizar el conducto restante.

**Indicaciones.** La colangiopancreatografía retrógrada por vía endoscópica (CPRE) tiene tres finalidades:

1. *Observación y biopsia de la papila de Vater.* La papila de Vater no siempre puede ser observada por los panendoscopios de visión axial, por presentarse la papila poco visible a la observación axial, al estar situada, en ocasiones, entre los pliegues duodenales. La visión correcta de la papila sólo se logra con el duodenoscopio de visión lateral.
2. *Wirsungrafía.* La wirsungrafía aportará datos positivos para el diagnóstico en diversas pancreopatías, así, pancreatitis crónica (aportará datos útiles y, en ocasiones, concluyentes para el diagnóstico); litiasis pancreática (la radiografía simple de abdomen diagnostica las calcificaciones pancreáticas cuando éstas son ostensibles pero es la wirsungrafía el método diagnóstico de mayor precisión); seudoquiste pancreático (en la mayoría de las ocasiones, se evidencia el llenado de los quistes por medio de contraste, lo que tiene gran interés diagnóstico y una trascendencia terapéutica considerable ya que los quistes con buena comunicación al conducto pancreático principal pueden curar espontáneamente sin precisar intervención quirúrgica); neoplasia de páncreas (la CPRE es el método exploratorio de elección cuando se sospecha, clínica y biológicamente, una neoplasia de pancreática); ampuloma (la obstrucción del con-

ducto común en la ampolla de Vater da lugar a una gran dilatación del conducto pancreático principal y de las colaterales con aumento de la flexuosidad y de la longitud de éstos. Se asocia, habitualmente, con una dilatación del árbol biliar).

3. *Colangiografía.* Estará indicada en el síndrome de ictericia obstructiva y en la sospecha de patología biliar no aclarada con diferentes métodos exploratorios.

La CPRE dará una imagen de las vías biliares ascendente desde papila a hígado. La presencia de un árbol biliar normal extrahepático e intrahepático en sus grandes ramas y de lagos de contraste es signo característico de colostasis intrahepática.

Los distintos patrones de imágenes patológicas del árbol biliar extrahepático (litiasis [fig. 4-56], neoplasia, compresión extrínseca, etc.) serán similares a las que se obtienen con el contraste yodado intravenoso, por lo que no vamos a describirlas. Se debe hacer constar, sin embargo, que las imágenes de falta de llenado tienen mayor significación patológica en la CPRE que las obtenidas por eliminación del contraste a través del parénquima hepático, por introducirse a presión el contraste yodado en la CPRE.

La CPRE produce una visualización del árbol biliar más intensa y más nítida que la obtenida por eliminación de contraste a través del parénquima hepático pudiendo, por tanto, dilucidar imágenes de dudosa interpretación.

**Contraindicaciones.** Como toda exploración agresiva, se han de tomar precauciones previas a su realización:

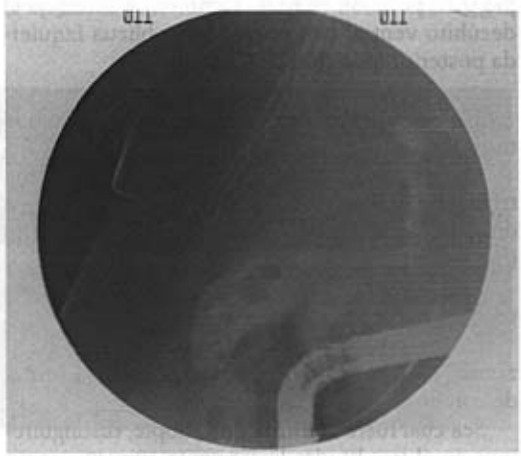

**Fig. 4-56.** CPRE. Colelitiasis.

1. *Wirsungrafía.* La wirsungrafía no debe practicarse en los casos de pancreatitis aguda puesto que se ha descrito un aumento de la intensidad del proceso después de la exploración debido a la irritación que provoca el contraste introducido en el páncreas.

2. *Colangiografía.* Se halla contraindicada en los procesos de colecistitis o de infección agudas del árbol biliar por producir un incremento de la inflamación y, especialmente, del proceso infeccioso al removerse el contenido del árbol biliar y proceder a una posible contaminación por gérmenes transportados por el catéter.

Sólo en casos especiales en que se haga necesario un diagnóstico preciso podrá hacerse la exploración inmediatamente antes de la intervención quirúrgica, o como consideración de urgencia quirúrgica diferida.

**Complicaciones.** La CPRE tendrá las complicaciones comunes a toda fibroscopia digestiva alta (cardiorrespiratorias, hemorrágicas, perforativas, etc.) con una frecuencia del 1 %, y las complicaciones específicas de esta exploración que oscilan alrededor del 2-3 %. Las complicaciones las dividiremos en cuatro grupos:

1. *Debidas a la premedicación.* En pacientes ancianos, con mal estado general, o ambos, ha producido muy infrecuentemente paros cardiorrespiratorios, recuperables en la mayoría de los casos. La restricción en el uso de la neuroleptoanestesia y la lentitud en la administración pueden evitar complicaciones.

La hipotonía duodenal útil para la exploración pero cuya necesidad disminuye con la experiencia del explorador, se consigue con anticolinérgicos o glucagón, produciéndose respectivamente retención urinaria e hiperglucemia.

2. *Paso de genu superior.* El paso del genu superior presenta siempre dificultades, habiéndose descrito la perforación duodenal en un 2 % de las exploraciones. Esta complicación no debe producirse si el explorador tiene la experiencia y el cuidado necesarios.

3. *Wirsungrafía.* La elevación transitoria (generalmente, unas horas) de las amilasas en sangre y orina se presenta en un 50 % de las exploraciones, evidenciándose cifras de amilasa escasamente superiores al límite alto de la normalidad:

*a) Pancreatitis aguda.* La presencia de dolor cólico pancreático y amilasas elevadas de evolución corta y benigna se presenta con una frecuencia muy variable en las estadísticas (2-10 %) de-

© MASSON, S.A. Fotocopiar sin autorización es un delito.

Para poner de manifiesto el nicho, es necesario el empleo de las distintas proyecciones oblicuas. Las úlceras de cara posterior en oblicua anterior derecha (OAD) aparecen junto a la gran curvatura bulbar, mientras que en oblicua anterior izquierda (OAI) aparecen junto a la pequeña curvatura; por el contrario, las úlceras de cara anterior en OAD aparecen junto a la pequeña curvatura, mientras en OAI aparecen junto a la gran curvatura.

La mancha suspendida puede pasar inadvertida con el bulbo en plena repleción (fig. 4-59). Es necesario el empleo de la compresión para ponerla de manifiesto; esta maniobra también nos permite comprobar el «signo de Feldman» consistente en que el bario, en la compresión, se disgrega tomando el aspecto de un rosetón en cuyo centro está la úlcera:

1. *Convergencia de pliegues mucosos.* La convergencia de pliegues mucosos hacia el nicho o hacia la mancha suspendida (como al hundir un dedo en un colchón), es solamente visible con poca repleción o con compresión. Esta imagen estrellada indica siempre que ha tenido lugar cierta cicatrización.

2. *Deformación duodenal.* Las deformaciones duodenales pueden ser funcionales o bien orgánicas, unas y otras se diferencian por su desaparición o persistencia después del tratamiento. La deformación duodenal puede acompañar el nicho ulceroso o mancha suspendida, o bien constituir el único signo radiológico; en estos casos, no puede hablarse de úlcera en actividad, ya que la deformación puede ser consecuencia de una antigua úlcera cicatrizada.

Citaremos los siguientes tipos de deformación:

*a) Gran deformidad del bulbo.* «Bulbo destrozado». Aparece un bulbo duodenal, totalmente deforme, en aquellos casos en que han tenido lugar sucesivos brotes agudos de una úlcera o bien han existido abundantes úlceras múltiples.

*b) Píloro excéntrico.* Se debe a la desaparición de uno de los recesos bulbares y obedece al espasmo o fibrosis de las fibras longitudinales correspondientes.

*c) Estenosis duodenal.* La estenosis duodenal se debe a la fibrosis intensa de las fibras musculares circulares, y puede dar lugar a un verdadero obstáculo en la evacuación del contenido gástrico. A menudo, a consecuencia de esta estenosis, se forma junto al píloro un divertículo por pulsión ocasionado por el choque del contenido gástrico contra la pared duodenal. Si esta imagen diverticular es doble, superior e inferior, se origina el denominado «bulbo en trébol» (figura 4-60).

*d) Escotadura en la gran curvatura bulbar.* Este defecto de repleción se produce por un espasmo o fibrosis de las fibras musculares circulares, y corresponde al espasmo de la gran curvatura gástrica «que señala» al nicho situado en la curvatura opuesta.

*e) Rigidez de la pequeña curvatura bulbar.* Es consecuencia del espasmo o fibrosis de las fibras longitudinales, a veces en vez de rigidez se observa una pequeña curvatura de contorno cóncavo hacia arriba.

## *Duodenitis*

Su estudio radiológico es difícil. Su principal obstáculo es el de definir las características mor-

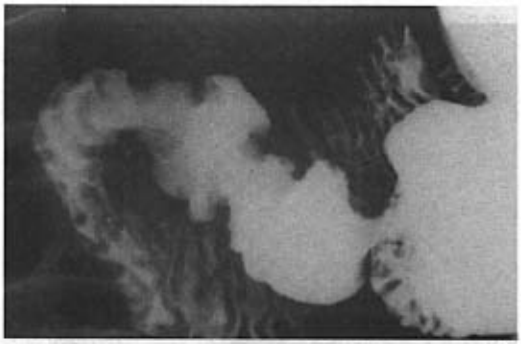

**Fig. 4-59.** Mismo ulcus que en la figura 4-58. Bulbo a plena repleción, pasa desapercibida la imagen ulcerosa.

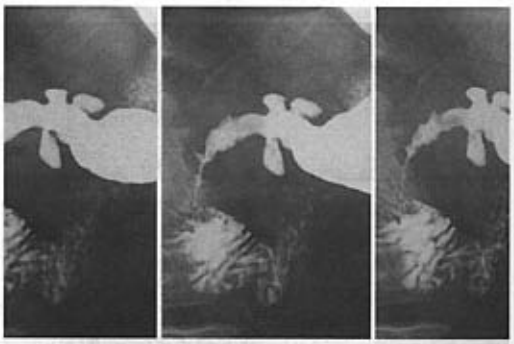

**Fig. 4-60.** Trébol bulbar. La retracción cicatricial del ulcus en sus diversos brotes ha propiciado la imagen en trébol.

fológicas de la estructura mucosa del duodeno normal.

En la duodenitis localizada en la primera porción, el edema de la mucosa se pone de manifiesto por su aspecto reticulado, al propio tiempo que esta porción del duodeno se manifiesta lábil en el sentido de espasticidad e irritabilidad intensas. En las radiografías, que es donde mejor se aprecia esta disposición, el relieve de la mucosa está representado por «islotes translúcidos» intercalados entre densas mallas.

En la duodenitis de la segunda porción, los engrosamientos de los pliegues de la mucosa dan la imagen con aspecto de «concha de tortuga».

## *Periduodenitis*

Afecta, casi siempre, a la primera porción. El bulbo aparece muy irregular y da las imágenes conocidas como «bulbo estrellado», en forma de piña, de copos, de llama, etc. Se diferencia de la úlcera por la variabilidad de la imagen al llenarse o vaciarse (en la úlcera duodenal, por tratarse de un proceso intrínseco parietal, la alteración de la forma es constante) y la falta de nicho y espasmo persistente.

Si la perivisceritis interesa la segunda porción, ésta aparece con sus contornos irregulares y calibre reducido.

## *Estenosis*

Cualquiera que sea su causa, se traduce por un síndrome radiológico unívoco e integrado por detención de la papilla en el lugar estenosado, agrandamiento del segmento duodenal supraestenótico con contornos regulares y lisos, hiperperistaltismo exagerado y ondas antiperistálticas muy enérgicas que tienden a rechazar la mezcla opaca acumulada hacia las partes superiores del duodeno.

En las estenosis altas, se observa insuficiencia pilórica e hiperperistaltismo gástrico. No es raro que el estómago, en los casos de larga evolución, se dilate y pierda tono.

La oclusión duodenogástrica aguda es provocada, la mayoría de veces, por la presión ejercida a nivel del compás aortomesentérico por procesos inflamatorios, ganglionares, tumorales o malposición. Se verifica una dilatación de la primera y segunda porciones duodenales y del estómago. Radiológicamente, se traduce por una gran cámara de aire que ocupa algunas veces casi todo el abdomen y que rechaza el colon derecho hacia el vacío derecho, el transverso hacia la pelvis y el colon izquierdo al vacío izquierdo. El diafragma izquierdo está muy desplazado hacia arriba, llega en ocasiones a nivel de la III costilla y desvía el corazón hacia el lado derecho. Como signo diferencial con las oclusiones del intestino delgado, cuenta la ausencia de niveles; sólo existe un gran nivel líquido, que es gástrico.

## *Divertículos*

Son tan frecuentes en la segunda y tercera porción como excepcionales en el bulbo (fig. 4-61). Aparecen como manchas baritadas redondas u ovales unidas por un pedículo (imagen en champiñón), de anchura y longitud variables, al bulbo y al duodeno, ambos de aspecto normal. En este pedículo, la mucosa se halla dispuesta en pliegues longitudinales paralelos. En la posición erguida, pueden presentar un nivel líquido y aire (como un típico «nicho de Haudeck»), y es posible que esta imagen persista largo tiempo después de la total evacuación del duodeno. No cambian de forma (al revés de los nichos ulcerosos, que presentan contracciones espontáneas), y sus modificaciones son provocadas por su mayor o menor grado de repleción.

## *Hernia transpilórica de la mucosa gástrica*

Se observa con cierta frecuencia en los hombres (80 %) con historia antigua de gastritis hipertrófica causada por tabaco, alcohol o excesos

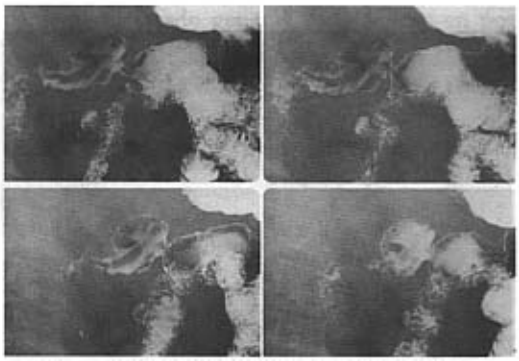

**Fig 4-61.** Divertículo de tercera porción duodenal.

© MASSON, S.A. Fotocopiar sin autorización es un delito.

bromatológicos. Se percibe bien sin tomar demasiado bario y practicando moderada compresión. La imagen es típica en seta, sombrilla, paracaídas, etc.

### *Tumores*

Los primitivos son casi siempre adenocarcinomas de localización infraampollar; rara vez resultan de la transformación de una úlcera péptica. Motiva estenosis, dilatación prelesional, alteraciones de los pliegues de la mucosa, contornos irregulares y defectos de repleción, a veces como formaciones polipovegetantes.

### *Anomalías morfológicas*

Las disposiciones atípicas de este segmento intestinal deben ser valoradas por ser causa de molestias de tipo irregular y de imágenes a los rayos X capaces de simular lesiones orgánicas.

Citaremos entre ellas, el duodeno en «M», flexuoso o en guirnalda, por movilidad parcial y caída del tercio proximal de la segunda porción del duodeno; la «infraversión duodenal» con situación baja de la primera y segunda porciones en relación al resto del duodeno; la «distorsión duodenal» o «duodeno totalmente móvil»; el «dolicoduodeno», etc.

### *Deformaciones de causa extrínseca*

Se señalan por causa de la vesícula biliar (figura 4-62), pancreatitis y tumores benignos o malignos del hígado, riñón, ángulo hepático del colon, cabeza del páncreas, etc.; se manifiestan como señales de compresión, dando lugar a una imagen con doble borde (borde interno de una cubierta de neumático).

**Fig. 4-62.** Compresión bulbar por la vesícula biliar.

### *Fístulas*

Con la vesícula biliar, vías biliares, colédoco, estómago, colon o riñón. En los tres primeros casos, se aprecia aire en las vías biliares (aerobilia) y en todos la papilla baritada rellena la comunicación anómala.

## YEYUNOÍLEON Y COLON

## Interrogatorio

Las dolencias del yeyunoíleon y colon se manifiestan por los síntomas que exponemos a continuación.

### *Dolor*

**Características y circunstancias que lo acompañan.** Se presenta con los caracteres propios de un dolor de tipo cólico:

1. *Comienzo brusco.* Adquiriendo de golpe o en rápida progresión su máxima intensidad; el sujeto tiene la impresión de que su intestino es retorcido (retortijón) o constreñido.
2. *Presentación intermitente.* En los intervalos, las molestias son mínimas o nulas.
3. *Alivio con la posición encorvada hacia delante.* Al mismo tiempo que se ejerce con las manos una presión algo enérgica y en amplia superficie. El mismo efecto surte la aplicación de calor local.
4. *Percepción de ruidos hidroaéreos* (borborigmos). Y los deseos, a veces infructuosos, de defecar.
5. *Bradicardia.* De origen vagotónico.
6. *Ausencia de contractura parietal.* Si la pared abdominal es flácida, puede observarse el relieve de las asas espasmodizadas o distendidas.

**Dolor no peritoneal.** Distinguiremos:

*Linfadenitis mesentérica inespecífica.* Son típicas las crisis del llamado «cólico seco periumbilical». Incide, sobre todo, entre los 5-20 años y es rara después de los 25 años, sin distinción de sexos.

Bruscamente, sin motivo, no rara vez en pleno juego, el niño se queda inmóvil, se encoge y lleva las manos al abdomen.

El dolor paroxístico se localiza en la región periumbilical (64 %), epigastrio (12 %), hipocondrio (8 %) o no tiene localización precisa (16 %), con una duración entre varios minutos a 2-3 h; al cesar no deja remanente doloroso.

Va acompañado de sensación de angustia y fenómenos vasomotores (palidez, sudación fría) y no rara vez de náuseas y vómitos.

Estos episodios se repiten con periodicidad variable, pero con un ritmo de crisis de dolor fugaz y períodos de calma casi absoluta, que sirve para un diagnóstico de certeza al que ayuda el dato de recaer con frecuencia estas crisis en sujetos con taras neuropsíquicas (trastornos del carácter, enuresis nocturna, cefaleas frecuentes, retardo psicomotor o mental y tics), existiendo en la mayoría (80 %) de ellos anomalías irritativas en el electroencefalograma (EEG).

*Suboclusión intestinal* o *estrechez enteral*. Se observa el llamado «síndrome de Koenig», con:

1. *Bultoma* de aparición rápida y escasa duración (tumor fantasma) a nivel del segmento intestinal supraestenótico dilatado.
2. *Movimientos peristálticos* con dolores cólicos y ruidos hidroaéreos a su nivel.
3. *Vómitos prematuros* y repetidos si la estenosis es alta, tardíos y poco frecuentes si es a nivel de colon.

Su duración no es excesiva. La desaparición del dolor va acompañada, en ocasiones, de la eliminación de gases y materias fecales. Cabe señalar que si la lesión radica a nivel del intestino grueso, los movimientos peristálticos y el dolor suelen ser menos intensos a causa del poco desarrollo de la musculatura de este segmento intestinal.

*Oclusión intestinal completa o íleo*. Puede ser de aparición súbita (íleo biliar) o constituir la terminación de un cuadro de oclusión intestinal incompleta o enteropatía estenosante de larga duración.

El síntoma que la caracteriza es la retención de gases y heces. El hiperperistaltismo doloroso no suele desaparecer hasta que la distensión intestinal es muy acentuada.

Una tétrada clásica es la expresión del *íleo biliar* por el paso de un gran cálculo (> 2,5 cm) de la vesícula al duodeno (si cae en el colon no se produce este cuadro sindrómico):

1. *Dolor de tipo cólico* que avanza con el cálculo; va desde el ángulo yeyunoyeyunal hacia el ileocecal, de izquierda a derecha y de arriba abajo, sigue la inserción del mesenterio; coincide con los quejidos y se observa, si el sujeto no es muy obeso, la enérgica contracción de las asas. Es la onda peristáltica que, avanzando desde el ángulo duodenoyeyunal, va a detenerse, exagerándose a nivel del cálculo, y de allí retrocede hasta provocar el vómito. Es el clásico «signo de Kussmaul». Se auscultan ruidos intestinales (borborigmos).
2. *Vómitos*, que aparecen precozmente, al principio, biliosos y abundantes, luego, oscuros malolientes y al final, fecaloideos.
3. Si pasan dos o tres días, *puede faltar la eliminación de materias y gases*.
4. Gran *meteorismo* periumbilical.

*Íleo por estrangulación*. Provocado por los procesos (hernias estranguladas, vólvulos, invaginación) que interrumpen a la vez el tránsito intestinal y la circulación mesentérica contigua.

El dolor inicial suele ser repentino, alcanzando pronto gran intensidad, y, en general, superior al de la oclusión intestinal mecánica simple. La intermitencia del dolor, tan llamativa en esta última, no es constante.

Cuando la circulación intestinal se afecta desde el comienzo, el dolor suele ser casi continuo desde su inicio. Si las alteraciones circulatorias son acentuadas, falta el hiperperistaltismo intestinal tan característico de la oclusión mecánica sin lesión vascular, lo que constituye el dato diagnóstico de mayor valor diferencial.

Existen vómitos (excepto en el vólvulo sigmoideo, incluso habiendo necrosis masiva y con enorme distensión del asa afecta) y retención de heces y gases.

El íleo por estrangulación menoscaba rápidamente el estado general, instalándose en pocas horas un colapso acentuado con taquicardia, hipotensión, fiebre e hipocratismo (nariz afilada, ojos hundidos, angustia, pulso filiforme, etcétera).

La palpación del abdomen suele provocar dolor intenso, y se percibe cierto grado de resistencia muscular; en ciertos tipos de vólvulo, se descubre la presencia de un asa intestinal tensa, como un tumor renitente (signo de Wahl), y en la invaginación, una tumoración del tamaño de una mandarina (con cierto movimiento de vaivén) en la cual se aprecia una manifiesta sensación de vacío (signo de Dance).

© MASSON, S.A. Fotocopiar sin autorización es un delito.

El dolor cólico intestinal se diferencia con facilidad del que se observa a nivel del abdomen por otros motivos.

**Dolor peritoneal.** Se distinguen tres variedades:

*Perforativo.* Es brusco, intenso, colapsante, con gran repercusión somática general. Se acompaña de intensa contractura de la pared del abdomen *(vientre en tabla)* y del paro de materias fecales y gases.

*Agudo (apendicular).* Se caracteriza por:

1. *Localización.* Muy precisa a nivel de la lesión.
2. *Carácter continuo.* Sin intermitencias, aumentando con la presión y con los movimientos. Por tal motivo, enfermos casi no se atreven a toser ni a respirar, para no mover el abdomen y aumentar sus molestias; la actitud que adoptan en cama es de defensa, y están quietos, encogidos, con los muslos flexionados. Incluso el peso de las ropas de la cama los molesta.
3. *Acompañamiento.* De contractura e hiperestesia segmentaria de la pared abdominal.
4. *Repercusión.* Sobre el estado general (vómitos, fiebre, leucocitosis con neutrofilia, etc.).

*Crónico.* Es sordo, casi siempre localizado, y se agrava y despierta por determinadas posiciones o movimientos del enfermo, que provocan tirones de las bridas peritoneales. Calman con la quietud y con ciertas actitudes antiálgicas. Las comidas, al movilizar el intestino, aumentan las molestias y éstas se presentan más o menos precozmente según la altura donde radica la lesión.

**Dolor vascular.** En lesiones de la aorta abdominal, tronco celíaco y vasos mesentéricos.

*Insuficiencia vascular mesentérica crónica* (casi siempre por ateroma). Es más frecuente en varones ancianos (promedio de 55 años) con lesiones vasculares del mismo origen en otros sitios de la economía (cerebro, coronarias, aorta torácica o abdominal, vasos ilíacos, arterias femorales). Se caracteriza por una tríada sintomática:

1. *Dolor posprandial.* Crampiforme con sede epigástrica o periumbilical. Aparece a los 15-30 min de las comidas y termina a las 2-3 h. No calma con alcalinos ni nueva ingesta y sí, a veces, con la posición sentada o dorsal elevada. Puede irradiar al dorso o hipocondrio izquierdo simulando el dolor pancreático. Suele ir acompañado de sensaciones de angustia, palidez, sudor frío, náuseas y vómitos («angina abdominal» de Baccelli).
2. *Anomalías en el tránsito digestivo.* Es frecuente el estreñimiento por reducción de la motilidad intestinal («disperistalsis» de Schnitzler). La diarrea es tardía y secundaria a las lesiones de la mucosa determinadas por la isquemia.
3. *Pérdida de peso.* Por el temor del enfermo a comer y despertar las crisis posprandiales y por las alteraciones del intestino delgado con esteatorrea, actividad disacaridásica disminuida, sangre oculta.

Es importante tener en cuenta el estudio del *ritmo del progreso lesional,* a semejanza de lo que se encuentra en la isquemia periférica; se distinguen tres fases:

1. La *primera,* que dura años, con crisis accesionales posprandiales con distensión abdominal y meteorismo.
2. La *segunda,* de mayor frecuencia y duración de las crisis, acompañadas de pérdida de peso y estreñimiento.
3. La *tercera,* que suele terminar en el infarto intestinal, se revela por el gran enflaquecimiento asociado a diarrea, atribuido a microhemorragias consecutivas a trastornos tróficos de la mucosa intestinal.

*Oclusión del tronco de la arteria mesentérica superior* (trombo, embolia). Es la causa más frecuente de infarto mesentérico. Se manifiesta por un dolor agudísimo en la región epigástrica o paraumbilical; vómitos alimentarios, biliares o, más raramente, hemáticos; diarrea, primero de color oscuro y luego, por sangre, como gelatina de grosella. Si la isquemia inicial evoluciona hacia el infarto, el vivísimo dolor isquémico deja paso al sordo y continuo de la peritonitis.

El examen del enfermo señala un sujeto joven (con casi constante cardiopatía mitral embolígena) o anciano, ambos en estado de *shock* con palpación del abdomen dolorosa y meteorismo intenso por íleo paralítico. Escasa o nula contractura parietal.

*Oclusión de las pequeñas ramas del círculo mesentérico con desarrollo ulterior de una circulación colateral eficiente.* Motiva el cuadro de la colitis isquémica transitoria con dolores abdominales (de preferencia en hemiabdomen izquierdo) y profusas enterorragias. El examen físico del abdomen no aporta datos de interés, cosa que no ocurre con el radiológico (colon de aspecto seudotumoral) y sigmoidoscópico, con pequeñas masas nodulares

en la luz del colon y ulteriores ulceraciones superficiales que evolucionan y cicatrizan con posible estenosis («estenosis isquémica»).

*Enteropatía necrótica hemorrágica terminal* (Bhagwat y Hawk). Se han descrito alteraciones vasculares del intestino de naturaleza funcional sin lesión anatómica vascular. Este cuadro se caracteriza por un abdomen agudo con enterorragia y colapso, y aparece, por lo general, en sujetos ancianos, esclerosos, en el curso de una grave hipotensión, ya sea por infarto de miocardio o colapso cardiocirculatorio. La patogénesis se atribuye a isquemia por el vasospasmo de la arteria mesentérica, como mecanismo de compensación para favorecer el mayor aflujo de sangre a los órganos vitales. A la isquemia siguen el edema y la necrosis hemorrágica del segmento intestinal afecto.

*Torsión aguda del epiplón mayor.* Se denomina así a la rotación del gran omento alrededor de su eje longitudinal en grado suficiente para producir trastornos circulatorios. La torsión, siempre en sentido horario, puede ser total o parcial (según la extensión de epiplón afectada), completa o incompleta (grado de dicha torsión), primitiva o secundaria a hernias (60-65 %) o a otras afecciones abdominales (15-30 %).

El diagnóstico correcto preoperatorio es excepcional en las formas primitivas y en las secundarias a afecciones no herniarias. En el 70-80 % de los casos, se piensa en apendicitis agudas atípicas o torsión del ovario.

El dolor es de inicio súbito, intenso y de carácter intermitente. Se manifiesta habitualmente en el hemiabdomen derecho.

Rara vez existen vómitos y cierre intestinal, y el estado general es excelente.

Generalmente, existe un discreto grado de defensa parietal a nivel del vacío y fosa ilíaca derechos; al ser vencida, evidencia una tumoración alargada, remitente, dolorosa y móvil en sentido transversal; se confunde con un plastrón apendicular.

El hemograma señala leucocitosis moderada con fórmula normal.

## Trastornos de la evacuación

*Tan normal es deponer tres veces al día (deposición fragmentada) como una vez cada tres días (deposición acumulada), siempre y cuando las características y consistencia de las heces sean normales y el esfuerzo por deponer no sea excesivo (parto fecal).*

**Diarrea.** Consiste en la evacuación de heces de consistencia disminuida y en número mayor al habitual, con aceleración del tránsito intestinal. De estos factores, el más importante es el primero, pues basta una sola deposición líquida o pastosa al día para definir el cuadro; en cambio, no se etiqueta como diarreico al sujeto que evacúa varias veces al día si las heces son de consistencia normal; su sola anomalía consiste en eliminar en muchas veces lo que debería haber hecho en una sola. Es el equivalente, en lo que se refiere a la ampolla rectal, de la polaquiuria con respecto al reservorio vesical.

Tampoco se consideran diarrea la expulsión por el ano de productos que no son heces fecales, como la secreción de un absceso del fondo de saco de Douglas abierta en el recto, las deposiciones líquidas de productos de secreción (moco, sangre, pus) de las inflamaciones colónicas, etc.

La estasis fecal sigmoide (estreñimiento) provoca una respuesta exudativa-motora, con expulsión de varias deposiciones heterogéneas que contienen heces sólidas acompañadas de líquidos seromucosos de secreción colorrectal; es la llamada «falsa diarrea» de Mathieu. A veces, motiva despeños molestos de horas o días de duración («diarrea estercorácea», de Nothnagel). La verdadera diarrea no contiene nunca heces duras, que significan tránsito entérico retardado.

En presencia de una diarrea genuina, precisaremos:

*Modo de comienzo.* Puede tener valor de orientación diagnóstica. Algunas veces destaca una causa precisa, como excesos en la comida y en la bebida; ingestión de alimentos tóxicos (setas), contaminados (salmonelosis, botulismo) o capaces de comportarse como alergenos (leche, huevos, fresas); abuso sostenido de laxantes o de antibióticos, en especial tetraciclinas por vía oral (enteritis estafilocócica); intoxicaciones profesionales o medicamentosas (arsénico, mercurio); vagotomía por ulcus gástrico o duodenal, etc.

No olvidaremos las causas psíquicas que, si persisten, son capaces de mantener un colon irritable o colitis espasmódica; las dietas carenciales, o ciertos procesos endocrinos (hipertiroidismo, enfermedad de Addison) o renales (uremia) sin pretender con ello agotar la lista.

Un grupo numeroso de enfermos ignora en qué condiciones se inició su diarrea. Puede tratarse entonces de personas despreocupadas, olvidadizas, o de enfermos que tienen neoplasias intestinales, hepáticas o pancreáticas, en quienes la carencia de antecedentes tiene también valor semiológico.

© MASSON, S.A. Fotocopiar sin autorización es un delito.

*Duración.* Atendiendo a ella, clasificaremos las diarreas en agudas y crónicas. Ocurre con frecuencia que el paciente relata estar enfermo desde hace unos cuantos días, olvidando hacer referencia a estados semejantes que se le presentaron periódicamente y que se han repetido por espacio de varios años. Estos casos deben considerarse crónicos, aunque su evolución no es continua, sino que alternan períodos de mejoría relativa con temporadas de exacerbaciones que son las que llevan al enfermo a la consulta. Esta evolución crónica y alternante se observa en la enteritis regional, en las diarreas de los parasitados por áscaris, en las dispepsias de fermentación y en el hipertiroidismo.

En las diarreas de poca duración (días o semanas) hay que pensar en estados infecciosos o parasitarios agudos, en intoxicaciones accidentales de orden alimentario, profesional o medicamentoso, y en estados alérgicos. También los procesos neurógenos con alteración del psiquismo pueden provocarlas.

*Número diario de evacuaciones.* Este punto debe ser bien estudiado. Ya hemos visto que puede existir diarrea con una sola deposición diaria y que el deponer varias veces al día puede ser un hábito que no implica ninguna anormalidad digestiva.

En las diarreas de mediana intensidad, lo corriente son de 3 a 6 deposiciones diarias; pero a veces existen de 8 a 12 en las 24 h, y muy rara vez se presentan en número superior (20, 30 o más al día).

*Ritmo diario.* Este dato tiene sólo valor relativo, pero merece ser buscado en el interrogatorio. Según este criterio, las clasificamos en:

1. *Matutina.* Una o dos deposiciones al levantarse y algunas más por la mañana. Es de observación frecuente en los sujetos afectos de colon irritable (colitis espástica), especialmente en días agitados con gran sobrecarga afectiva.

2. *Posprandial inmediata.* Se señala en los padecimientos del reservorio biliar; en los primeros días tras la intervención en los sujetos gastrectomizados al recibir la mucosa yeyunal, desde el estómago, unos alimentos mal preparados; en las diarreas funcionales (alérgica, emocional en calidad de «sudación angustiosa» del intestino), síndrome del *dumping* (a veces) y en la colitis trivial por exageración del reflejo gastrocólico normal. Es oportuno recordar que este reflejo, fisiológico en los lactantes que vacían el colon cada vez que toman alimento, se va perdiendo de manera gradual y sólo reaparece en los estados irritativos del colon.

3. *Nocturna.* Despiertan a la persona. Son de origen alto, con un hipertránsito a partir del intestino delgado. Se ha dicho con razón que «el colon duerme de noche» (A. Fernández Cruz). Es frecuente en los diabéticos, y en los sujetos infestados por áscaris, sobre todo si no repite en el resto del día, y a mayor abundamiento si su curso es crónico con evolución alternante.

4. *Irregular.* Se observa en las enterocolitis y colitis graves. En ellas se dibuja un ritmo matutino y otro posprandial. Durante la noche, y por la falta de ingesta que despierte el reflejo gastrocólico, el padecimiento es más llevadero.

*Caracteres de la evacuación.* Nos ocuparán en el apartado dedicado al exámen coprológico.

*Signos y síntomas conexos o asociados a la diarrea.* Ayudan al diagnóstico.

Son frecuentes en la cavidad bucofaríngea, con glositis disentérica, y aparición de manchas negruzcas en la mucosa, en la poliposis intestinal (síndrome de Peutz-Jeghers).

La sensación de irritación o quemazón anal es de aparición precoz y casi constante en las diarreas ácidas (dispepsia de fermentación); no ocurre lo propio cuando el producto evacuado es alcalino (colitis distales, neoplasia de la ampolla rectal).

*Repercusión somática.* Mientras varios estados diarreicos (dispepsia de fermentación, enterocolitis parasitarias) apenas afectan al estado general, otros dejan profunda huella (gastroenterocolitis agudas o crónicas, tóxicas o infecciosas, celiaquía, etc.).

**Estreñimiento.** Consiste en un trastorno de la defecación con pausas de más de 48-72 h entre las deposiciones y evacuación de pequeñas cantidades de heces fecales duras y de peso inferior a 200 g/día. Depende de retenciones en el intestino grueso. Se trata de una típica «enfermedad de la civilización».

El estudio semiológico del estreñimiento comprende:

*Modo de comienzo.* La dificultad en la evacuación intestinal puede remontarse a los primeros meses de vida, son niños a quienes sus padres prodigan los laxantes suaves o enemas. Ello ocurre en el estreñimiento habitual de índole familiar, en el megacolon congénito de Hirschsprung y en el estreñimiento rectal (disquecia), por debilidad congénita del reflejo de la defecación.

Otras veces el estreñimiento puede ser referido a una o varias causas precisas. Las principales son, sin agotar la lista:

1. *Alimentación con escasez de residuos.* En este «seudoestreñimiento», la excitabilidad de los centros nerviosos que regulan el peristaltismo es normal, pero la excitación del contenido sobre ellos no alcanza la necesaria intensidad. El simple aumento de los residuos alimenticios de la dieta basta para corregir el trastorno.

2. *Abuso de laxantes o enemas.* Que han habituado el intestino a no obrar si no es con estímulos (colon catártico). Aquellos sujetos que viven excesivamente preocupados por la cantidad de materias fecales y cuando ven que han depuesto poco se apresuran a purgarse o aplicarse un enema, recibirán el consejo de Goodhart: «Haga como los perros y no mire nunca detrás».

3. *Vida sedentaria.* Con disminución del ejercicio físico, que es el estimulante fisiológico y normal del peristaltismo intestinal, por masaje de la musculatura de la pared abdominal sobre la asas intestinales.

4. *Embotamiento del reflejo de la defecación.* Por tratarse de personas despreocupadas o indolentes, o por factores sociales. Este mal hábito se inicia en la infancia por no abandonar sus juegos, por vergüenza de pedir permiso en los colegios o por serles negado para evitar abusos y desorden en clase; y continúa en la edad adulta, al evitar abandonar un trabajo de responsabilidad, una reunión de alto nivel, o sentir repulsión hacia los lavabos no propios.

5. *Enfermedades intestinales.* Todas las enfermedades que disminuyan la luz del intestino (bridas, tumores), rebajen el tono de la pared del abdomen (embarazos repetidos, después de puncionar ascitis o extirpar tumores abdominales voluminosos), requieran tomar opiáceos, bismuto, o sea astenizantes y caquectizantes (anemia, tuberculosis, cáncer). En recesos dolorosos del conducto anal o márgenes del ano (fisura) el sujeto evita deponer, aunque sea restringiendo las ingestas, para no sufrir.

6. *Afecciones del sistema nervioso y psiquiátricas.* Meningitis, traumatismos vertebrales, paraplejía, tabes, mielitis, etc.

7. *Mala postura en el acto de deponer.* Es una causa importante. La posición natural para defecar es en cuclillas, como es la habitual en las razas primitivas. La presión abdominal aumenta en gran manera al hacer esfuerzo con el vientre apoyado sobre los muslos (es aconsejable deponer con el cuerpo ligeramente flexionado hacia delante, y no estando sentado en la taza en forma erguida o de «L»).

*Evolución.* En la forma habitual, el estreñimiento es crónico, con tendencia a progresar, a menos que se logre corregirlo con el tratamiento.

El carcinoma intestinal se inicia, con frecuencia, únicamente por cambios en los hábitos intestinales.

En el colon irritable, es decir, en las distonías neurovegetativas reflejadas en el colon, se observan alternancias de estreñimiento y diarrea (deposición alternante), dolores abdominales de tipo cólico en forma de retortijones y aparición de moco en la materia fecal (mecanismo defensivo del colon para lubricar la pared y evitar sufrimiento local al paso de las heces).

*Caracteres de la evacuación.* Nos ocupará en el apartado dedicado al examen coprológico.

*Síntomas conexos y asociados:*

1. *Locales.* Destacan diversas molestias y sensación de incomodidad que resulta de la distensión del intestino por las heces retenidas. Se observa verdadero dolor en caso de espasmos y en el estreñimiento derecho o cecoascendente. En éste, la irritación de la mucosa cecal (tiflitis) origina un dolor permanente en la fosa ilíaca y vacío derecho, el cual se exagera por la posición vertical y hacia las dos o tres de la madrugada despierta al enfermo. Está ligado a la repleción del ciego por los alimentos ingeridos durante el día, y es mayor cuando se producen fermentaciones que distienden el colon proximal con los gases. Se irradia hacia la región subhepática, y a veces al muslo derecho y a la región lumbar.

En ocasiones, hay paroxismos más dolorosos, con retención estercorácea más manifiesta, seguida, al cabo de unos días, de evacuación diarreica abundante (falsa diarrea o despeños estercoráceos).

El estreñimiento acompañado de la irritación de la mucosa del colon (colitis) es siempre mal tolerado.

Cabe señalar que un esfuerzo excesivo durante la defecación aumenta de manera notoria las presiones arterial sistémica (con el peligro de accidentes vasculares cerebrales y coronarios en ancianos) y del ligado cefalorraquídeo con exacerbación pasajera del dolor en los sujetos con ciática radicular.

2. *Generales.* Son más ostensibles en el estreñimiento derecho o cecoascendente. La retención de heces en el colon izquierdo, forma habitual y anodina del estreñimiento, es un trastorno puramente mecánico. Explica que existan personas que evacuan de tarde en tarde sin sentir por ello la menor molestia.

Los síntomas generales que acompañan la retención de materias en el colon derecho se deben,

© MASSON, S.A. Fotocopiar sin autorización es un delito.

probablemente, a la autointoxicación intestinal (toxemia estercorácea), o a manifestaciones del mismo proceso que provoca el estreñimiento, aunque influidos por éste, como son, anorexia, halitosis o aliento fétido, mal sabor de boca y lengua sucia y saburral, insomnio, vértigos, mareos, carácter irritable y mal humor; muy rara vez estados de depresión psíquica, ansiedad, angustia.

A veces, hay reacciones térmicas ligeras, subiendo la temperatura a 38 °C durante algunos días o semanas, coincidiendo con las crisis de colitis subaguda o con un estreñimiento más acentuado que el habitual. La temperatura desciende a la normal en los períodos de mejoría.

Cuando las bacterias intestinales franquean la mucosa alterada, son arrastradas por la corriente sanguínea hasta el hígado y se eliminan por la bilis (colecistitis) o por el riñón («síndrome enterorrenal» de Heitz-Boyer).

## *Hemorragia intestinal*

Si su causa se encuentra en el tramo digestivo alto (esófago-estómago-duodeno) la deposición es negra, pegajosa y fétida *(melena)* excepto en las hemorragias cataclísmicas, y si en los segmentos bajos (colon-recto-ano), rojo rutilante *(enterorragia)*. En ocasiones, coexisten en un mismo episodio hemorrágico o se alternan en episodios distintos las emisiones de sangre oscura y roja. Esta expulsión de sangre de dos colores señala una lesión a nivel del intestino delgado, entre el ángulo de Treitz y la válvula de Bauhin y, ocasionalmente, colon derecho (cecoascendente).

En ocasiones, la pérdida es tan pequeña que no se aprecia a simple vista, y sí sólo por el análisis químico *(hemorragia oculta)*.

**Causas.** Entre las principales causas de hemorragias citaremos (en orden topográfico descendente):

1. *Vías biliares.* Cáncer, fístula colecistocólica espontánea.
2. *Páncreas.* Cáncer y pancreatitis aguda.
3. *Intestino delgado.* Tumores benignos y malignos, divertículo de Meckel[13], enteritis regional.
4. *Colon.* Divertículos (es la causa más común de hemorragia cólica masiva sin ningún trastorno previo salvo estreñimiento), neoplasias benignas (pólipos, poliposis) y malignas (estas últimas con sorprendente rareza), colitis ulcerosa, colitis isquémica transitoria y necrótica hemorrágica terminal, úlceras por estrés (en el curso de traumatismos importantes) de aparición aguda.
5. *Recto y ano.* Rectitis, tumores, hemorroides internas, fisura.
6. *Hemorragia intestinal de causa indeterminada.* Cabe señalar que en un 10-15 % de los casos no puede precisarse el origen de la pérdida hemática, ni aun recurriendo a la radiología, endoscopia, etc., e incluso laparotomía exploradora.

## *Alteración del estado general*

La pérdida de peso es patente en todos los procesos del intestino delgado (enteritis, tumores) o colon proximal. Los que radican en el colon distal y recto apenas lo afectan, así como tampoco la dispepsia de fermentación y algunas diarreas parasitarias. Ya hemos citado la rapidez e intensidad del enflaquecimiento en los ancianos con isquemia intestinal crónica.

La fiebre es síntoma poco constante. No falta en los procesos infecciosos, apendicitis aguda, colitis ulcerosa en brote severo, sigmoiditis y perisigmoiditis.

La anemia es propia de las hemorragias copiosas. Más valor tiene para el práctico no ignorar que las pérdidas pequeñas pero repetidas, como en la hernia del hiato diafragmático, hemorroides, enfermedad de Rendu-Osler, etc., pueden conducir a anemias hipocromas extremas.

---

[13]Embriológicamente considerado, el divertículo de Meckel es el residuo no obliterado ni del todo involucionado del conducto onfalomesentérico. Este conducto parte del íleon distal 50-100 cm antes de la válvula ileocecal y corrientemente está obliterado. Se encuentra presente en el 1,5-2 % de la población. La edad promedio de los pacientes es de 2-3 años, con predominio evidente del sexo masculino. Su patología se limita a dos grandes síndromes, la hemorragia digestiva y la oclusión intestinal.

La *hemorragia* es abundante, indolora y episódica. Se debe a una úlcera péptica ocasionada por la secreción de un islote de mucosa heterotópica, casi siempre gástrica.

La *oclusión intestinal* puede ser inflamatoria (se diagnostica apendicitis aguda de localización anómala periumbilical) o mecánica por brida estrangulante (al adherirse la punta del divertículo al ombligo o a un asa intestinal contigua); vólvulo e invaginación intestinal secundaria.

### *Náuseas. Vómitos*

Las náuseas, en general, y las matutinas, en particular, son bastante comunes en las personas infectadas por áscaris lumbricoides, solos o en combinación con otras especies.

Los vómitos, salvo en casos de obstrucción intestinal, se deben, en los procesos agudos, a la gastritis concomitante (gastroenteritis), y los crónicos, a irritación peritoneal.

### *Vértigos*

Se señalan con cierta frecuencia en los procesos apendiculares agudos a brotes.

La vagotonía ocasionada por la apendicopatía aguda a brotes motiva, aparte de una serie de síntomas generales abigarrados, la tríada sintomática compuesta por vértigos, crisis diarreicas imperiosas y dolores cólicos que preceden a la diarrea y ceden inmediatamente tras la evacuación y estados lipotímicos.

## Palpación

La palpación del intestino, por tratarse de víscera hueca, requiere una técnica especial. Siguiendo la pauta ya señalada al ocuparnos de la palpación del abdomen, los dedos van profundizando a compás de los movimientos respiratorios y aprovechando la fase de relajación espiratoria.

Se acude a la palpación por *deslizamiento profundo,* maniobra de Haussmann, la cual consiste en hacer deslizar los dedos, no sobre la piel, sino con ésta, en sentido transversal al eje de la porción intestinal que se desea palpar. Las asas intestinales se perciben como cordones cilíndricos, más o menos duros según su estado de contracción. Si se espera cierto tiempo, puede observarse la transición a la relajación, a veces con gorgoteo, que indica la existencia de contenido líquido y gases de fermentación.

El intestino normal no duele al ser palpado. Si ello ocurre, cabe pensar en un proceso que, a partir de la mucosa, ha afectado por vía linfática su cubierta serosa. A menudo observamos que al presionar un punto circunscrito de un segmento intestinal el dolor se irradia al segmento siguiente de este intestino o que el enfermo se queja de una sensación de opresión en el epigastrio, hechos que deben interpretarse como causados por irritación peritoneal con formación de adherencias inflamatorias o sin ellas.

La palpación del intestino debe ser ordenada. Primero se atiende al intestino delgado y mesenterio, para centrar luego la atención en el intestino grueso en sus diversos segmentos, el ciego y apéndice, ascendente, transverso, descendente e ilíaco. El recto y la ampolla rectal se alcanzan por medio del tacto digital.

### *Palpación del intestino delgado*

Las asas del intestino delgado son difíciles de palpar. En general, el yeyuno ocupa la mitad izquierda del abdomen, de preferencia la parte superior, en tanto que el íleon ocupa la mitad derecha, de preferencia la porción inferior y la pelvis. Además, las asas del delgado se disponen a la izquierda más transversalmente y a la derecha más paralelamente al eje del cuerpo.

En la estenosis intestinal y en plena crisis dolorosa, puede percibirse el asa proximal tensa e inmóvil (signo de Nothnagel) y en ciertos tipos de vólvulo se descubre la presencia de una asa intestinal tensa, como un tumor renitente (signo de Wahl). La vacuidad de la fosa ilíaca derecha y el hallazgo de un tumor son signos valiosos de invaginación intestinal en el lactante; en el adulto y antes de que el meteorismo sea intenso, puede apreciarse la cabeza de la invaginación con el tamaño de una mandarina (con cierto movimiento de vaivén) y una clara sensación táctil de vacío (signo de Dance).

Los tumores, por su pequeño tamaño, gran movilidad y falta de un plano posterior duro en que apoyarse, escapan con facilidad a la mano más cuidadosa. Con la posición genupectoral, el tumor se desplaza hacia la pared abdominal, facilitando la exploración.

En la ileítis terminal en fase avanzada, es casi siempre palpable una masa tumoral en la fosa ilíaca derecha (80 %), imputable a la notable proliferación conectiva que envuelve el asa afecta, la cual, en los casos no complicados, semeja un salchichón de superficie irregular y consistencia dura, poco movible y doloroso a la presión. Por su situación, esta masa no es accesible al tacto rectal, pero en cambio sí lo es al vaginal, pudiéndose atribuir al parametrio.

### *Palpación del mesenterio*

La palpación del mesenterio no es fácil. Se procede a la palpación con gran suavidad, nunca

© MASSON, S.A. Fotocopiar sin autorización es un delito.

con los dedos, sino con toda la palma de la mano, caliente, aplicada plana sobre el abdomen, deprimiendo de un modo uniforme y progresivo y profundizando lentamente, aprovechando los movimientos espiratorios del paciente. Se avanza a lo largo de la línea de inserción del mesenterio (línea de Moreau y Bogaert), que, desde el lado izquierdo de L2 se dirige diagonalmente hacia la derecha, pasando por delante de la columna vertebral, para perderse en la cara interna del ciego.

Los *ganglios mesentéricos* sólo se palpan si están infartados; en la tuberculosis, pueden agregarse en grandes masas; en la linfadenitis aguda, pueden alcanzarse los yuxtaintestinales (últimas asas ileales, ciego) y los de la raíz del mesenterio.

Las maniobras que a continuación citamos diferencian esta dolencia de la apendicitis aguda:

1. *Maniobra de Klein.* Se coloca al paciente en decúbito supino y se marca el punto doloroso; luego se coloca en decúbito lateral izquierdo y se puede observar que, en el caso de una apendicitis, el punto doloroso sigue coincidiendo con la marca de la anterior posición, es decir, que el punto doloroso permanece fijo, mientras que no coincidirá en el caso de que se trate de una linfadenitis, ya que en la posición de decúbito lateral izquierdo hay un desplazamiento de la masa intestinal y mesenterio.
2. *Maniobra de Kerengal.* Se coloca al enfermo en decúbito supino y se marca el punto doloroso al igual que en la maniobra de Klein; a continuación, se coloca al enfermo de perfil acostado sobre el lado izquierdo y se presiona fuertemente con un dedo sobre la marca hecha en la posición anterior, si se trata de apendicitis aguda el enfermo siente un dolor vivo que le obliga a flexionar el muslo. En caso de linfadenitis, esta maniobra es negativa.

Los *tumores quísticos* del epiplón mayor se manifiestan por la *tríada de Péan,* integrada por:

1. *Situación superficial del tumor.* Los tumores del epiplón mayor establecen contacto directamente con la pared abdominal anterior, sin interposición intestinal alguna (tumores preintestinales). Dan, por tanto, un sonido mate a la percusión, separado de la pelvis por una faja de timpanismo por encima del pubis (signo característico).
2. *Movilidad manual del tumor.* Se percibe en todos sentidos, más hacia uno y otro lado; con cierta limitación hacia abajo, a causa de la inserción del epiplón sobre el estómago y colon transverso, vísceras relativamente fijas. Además, el tumor es de superficie lisa y forma ovoide, está situado en la parte media abdominal, algo hacia la derecha y por debajo del ombligo (recuérdese la línea de inserción del mesenterio, de Moreau y Bogaert).
3. *Falta o escasez de manifestaciones patológicas.* En general, se deben a la compresión de órganos vecinos, especialmente los retroperitoneales (uréter, riñón), vasos y nervios. Otras veces, puede presentarse dolor, más o menos brusco, con crisis de peritonismo o íleo. El dolor se irradia al epigastrio, con difusión a todo el abdomen y punto de partida en la región paraumbilical. Existe meteorismo, náuseas, vómitos y estreñimiento.

En la *paniculitis mesentérica* (inflamación no específica de la grasa mesentérica) y en la *torsión del epiplón mayor,* puede alcanzarse una masa más o menos voluminosa, dura o renitente, lobulada o no, dolorosa, localizada en el abdomen inferior y generalmente en el lado derecho. Es fácil de confundir con un plastrón apendicular, del que se diferencia, empero, por su situación más alta e interna, por su aparición a poco de iniciado el cuadro (y no a los 3-4 días, como en los procesos apendiculares) y por la ausencia absoluta de signos generales.

## *Palpación del ciego y apéndice*

Para palpar el ciego contenido en la fosa ilíaca derecha, el médico se sitúa a la derecha del enfermo, aunque también puede hacerlo desde la izquierda. Se utiliza el procedimiento del «deslizamiento profundo» (fig. 4-63). Colocados los dedos en la mitad o un poco por dentro de la línea que une la espina ilíaca anterosuperior con el ombligo, el deslizamiento se hace siguiendo esta línea hacia fuera, es decir, en sentido perpendicular al eje mayor del órgano. Se advierte, al llegar a su borde interno, una brusca elevación, como si se subiera un escalón; se pasa luego a la cara anterior y se cae del borde externo a otro plano inferior. Realizado esto, sin abandonar el sitio, con el dorso de los dedos se empuja la víscera hacia dentro, con el fin de investigar el grado de movilidad.

Cuando las paredes abdominales son gruesas, la palpación es facilitada mediante el empleo bimanual de las manos sobrepuestas; la mano activa que palpa es la derecha, la mano auxiliar de presión, la izquierda.

**Fig. 4-63.** Técnica del «deslizamiento profundo» para palpar el ciego.

El ciego normal se reconoce por su forma y tamaño, como el de una pala, con la parte ensanchada hacia abajo, consistencia blanda, superficie lisa, movible 2-4 cm hacia dentro, indoloro y da origen a la producción de ruidos hidroaéreos o gorgoteo, por la colisión liquido-gaseosa del contenido. Estas características varían según el estado de contracción o relajación de su túnica muscular y según la cantidad de líquidos o gases contenidos en su interior; precisamente esta variabilidad es un elemento muy importante para su identificación y lo diferencia de un riñón ptósico (o trasplantado) o de una vesícula biliar (ptósica) con un pedículo muy largo.

En *condiciones anormales,* el ciego puede encontrarse a la palpación:

1. *Reducido de tamaño.* Con un diámetro menor, cilíndrico, duro y dololoso (ciego en «tubo de pipa»). Tal situación se comprueba en la colopatía espasmódica o colon irritable. Este hallazgo tiene valor siempre que la disminución del calibre sea permanente y no episódica, en relación con las contracciones fisiológicas del órgano.

2. *Aumentado de tamaño.* Como en la tiflitis, en la obstrucción del colon ascendente y aun descendente (esta ectasia cecal, dolorosa en el cáncer del colon izquierdo, constituye el llamado «signo de Bouveret») y en caso de tumor. Este último, frecuente en la práctica, da lugar a una tumefacción constante, de contornos imprecisos, superficie irregular o lisa, consistencia aumentada, escasa o nula movilidad y variable sensibilidad. Por lo común, es la expresión de una tuberculosis o un carcinoma cecales, y más raramente de una actinomicosis.

3. *Fijo con contornos poco nítidos.* Por causas inflamatorias (tiflitis con peritiflitis) o neoplásicas. La vacuidad de la fosa ilíaca derecha se señala en la invaginación intestinal del lactante (eventual presencia de un tumor que se ha comparado a un embudo), ciego móvil y mesenterio común con *situs inversus* completo. La presencia en ella de asas del delgado puede ofrecer un gorgoteo a la presión que simula el bazuqueo cecal.

*El apéndice normal no se palpa,* aunque la pared abdominal sea delgada e hipotónica. Si está inflamado y es de gran tamaño, puede comprobarse como un cordón duro, del diámetro de un lápiz, de movilidad escasa y que no da lugar a ruidos hidroaéreos. Cabe indicar que, a veces, se toma por apéndice otra formación que puede ser el íleon terminal, haces musculares de la pared o del ilíaco, el uréter y hasta una trompa ectópica en la mujer.

Cuando el apéndice se encuentra inflamado, es motivo de *numerosos puntos dolorosos a la presión.* Pero basta darnos cuenta de la posición variable del apéndice respecto al ciego, de éste en relación al abdomen (ciego alto, caído, torcido, etc.) y del punto de su estructura (base, vértice) en que se produce la reacción peritoneal (el que «grita» no es el apéndice, sino el peritoneo), para darnos cuenta del valor relativo de todos ellos:

1. *Punto de Mac Burney.* Se localiza sobre la línea que une la espina ilíaca anterosuperior con el ombligo y en la unión del tercio externo con los dos tercios internos. Corresponde al teórico lugar de implantación del apéndice en el ciego. En los casos de apendicopatía aguda, la presión selectiva sobre este punto es sumamente dolorosa, y la maniobra de descompresión brusca (signo de Blumberg) intensifica la sintomatología.

Su sensibilidad aumenta con:

*a) Técnica de McKessack-Leitch.* El paciente se acuesta en decúbito lateral izquierdo con ambos muslos flexionados en forma de ángulo recto con el cuerpo. El examinador extiende el muslo derecho hacia atrás, al mismo tiempo que con su mano izquierda presiona el punto de Mac Burney contra el músculo psoas tenso.

*b) Maniobra de Haussmann.* Una vez determinado el dolor en el punto apendicular, se eleva

© MASSON, S.A. Fotocopiar sin autorización es un delito.

lentamente el miembro inferior derecho extendido hasta formar con el plano de la cama un ángulo de unos 50-60°, mientras se continúa con la presión en el punto doloroso; en este momento, se produce aumento de dolor si hay apendicitis, pues la compresión del órgano enfermo es mayor sobre el plano resistente del músculo psoas endurecido.

Ambas técnicas son muy útiles en el caso de apéndice retrocecal con el punto de Mac Burney discretamente positivo, y aun ausente cuando se explora al enfermo con la técnica clásica.

2. *Punto subpubiano* (Gordi Grau). Enfermo con el abdomen relajado. El índice extendido de la mano derecha del médico resigue, en sentido descendente, el surco inguinal hasta alcanzar el nivel del conducto subpubiano por donde emerge el nervio obturador. La maniobra se realiza en ambos lados (fig. 4-64). Con esta técnica se comprime el nervio obturador a la altura del conducto subpubiano (punto de Valleix del nervio obturador). Se provoca un vivo dolor cuando el apéndice se encuentra enfermo.

3. *Maniobra del flanco de Piulachs*. En condiciones no patológicas, puede pinzarse el flanco derecho sin dificultad alguna (fig. 4-65); en el caso de apendicitis aguda, esta maniobra es imposible de realizar por el intenso dolor zonal que despierta.

**Fig. 4-65.** Maniobra del flanco de Piulachs.

## *Palpación del colon ascendente y descendente*

Sólo son palpables en su parte inferior; en su parte alta, y sobre todo a nivel de los ángulos, son inaccesibles a la palpación, por causa de su situación profunda en el abdomen. Se pueden palpar colocando una mano en la región lumbar, con el fin de crear un plano de apoyo, mientras que con la otra se efectúa el deslizamiento de dentro afuera, a la altura del ombligo. La palpación bimanual es algo más efectiva en el explorador avezado (fig. 4-66).

**Fig. 4-64.** Investigación del punto subpubiano de Gordi Grau.

Tanto el colon ascendente como el descendente se identifican cuando se palpa un órgano cilíndrico, como una morcilla, de consistencia blanda, superficie lisa, poco o nada movible (porque no tiene meso), indoloro, que produce ruidos de gorgoteo (más frecuentes en el ascendente que en el descendente).

La imposibilidad de palpar el colon ascendente o el descendente es un hecho frecuente, sin significado patológico.

En la *colitis y colopatía espasmódica* (colon irritable), su diámetro es menor, su consistencia dura y su sensibilidad aumentada.

En las *tumefacciones inflamatorias o tumorales*, la masa que se palpa (cosa posible en el 40 % de los

**Fig. 4-66.** Palpación bimanual del colon descendente. Se procede de igual forma, en el lado opuesto, para palpar el colon ascendente.

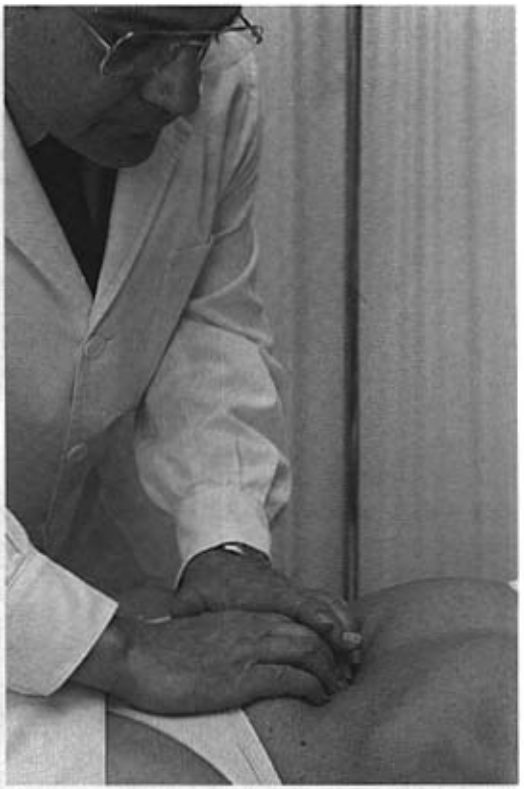

**Fig. 4-67.** Palpación bimanual del colon transverso.

casos) es dura, de superficie irregular, contornos imprecisos y poca movilidad, por adherencias con los planos profundos.

## *Palpación del colon transverso*

Su posición es muy variable, y puede tener forma de «U» o «W». Sólo se alcanza la porción media o colgante con relación a la pared abdominal anterior.

Colocado el médico a la altura de la pelvis del enfermo y mirando hacia la cara de éste, efectúa el deslizamiento bimanual de arriba abajo y de abajo arriba, comenzando por la parte baja del epigastrio o en planos inferiores, hasta llegar al hipogastrio (fig. 4-67).

Se reconoce el colon como un cordón que rueda bajo los dedos. Los principiantes e inexpertos suelen confundirlo con un intersticio aponeurótico de los músculos rectos anteriores del abdomen o con la curvatura mayor del estómago.

El colon transverso aparece más delgado, duro y doloroso en la colitis y colopatía espasmódica (colon irritable); tiene, en cambio, un aspecto más agrandado y de superficie irregular y sensible en los procesos de naturaleza tumoral inflamatoria o neoplásica.

## *Palpación del colon sigmoideo*

Es el segmento intestinal más fácil de palpar por su situación superficial, descansar sobre un plano resistente osteomuscular, y por carecer de meso en la mayor parte de los casos. Se lo conoce también como colon terminal, sigmoide, sigma, ilíaco o «S» ilíaca.

Se palpa por deslizamiento en sentido perpendicular al eje mayor del órgano, es decir, siguiendo una línea que une el ombligo con la espina

© MASSON, S.A. Fotocopiar sin autorización es un delito.

**Fig. 4-68.** Palpación bimanual del colon sigmoide.

ilíaca anterosuperior, colocados los dedos a 3-4 cm por dentro de esta última; se arrastra hacia delante de los pulpejos un poco de piel y en seguida se hunden los dedos en la profundidad, dirigiéndolos hacia abajo y afuera (fig. 4-68). El colon se percibe como un cilindro del grosor aproximado de un pulgar; de consistencia firme (por el estado habitual de contracción de su túnica muscular y por la naturaleza sólida de su contenido); de superficie lisa o ligeramente abollonada (por concreciones fecales); poco o nada sensible y que se puede hacer rodar y desplazar hacia fuera o adentro, según la longitud del meso.

Cuando el colon transverso adopta el tipo denominado «en guirnalda», puede alcanzarse en la fosa ilíaca izquierda. Se advierte entonces la existencia de dos cilindros paralelos de características palpatorias similares; el interno corresponde al colon transverso, y el externo, al colon ilíaco.

En condiciones anormales, el colon sigmoideo puede encontrarse a la palpación:

1. *Reducido de tamaño.* Con el calibre de un lápiz, de superficie lisa, duro, movible y muy doloroso («cuerda cólica» de Glénard y Mathieu). Tal situación se comprueba en la colitis y en la colopatía espasmódica o colon irritable.

2. *Aumentado de tamaño.* Con un grosor varias veces superior al normal, como ocurre en el megacolon cuando el enfermo lleva varios días sin deponer y el asa se encuentra llena, y en el caso de tumefacciones inflamatorias (sigmoiditis con perisigmoiditis) o tumorales. En esta última situación se percibe una masa de superficie irregular, poco dolorosa, dura y con escasa movilidad en virtud de la infiltración del peritoneo y tejidos vecinos.

En algunos casos de megacolon, el estancamiento fecal puede datar de algunas semanas y aun meses. La mano percibe, entonces, en la fosa ilíaca izquierda o hipogastrio, una tumefacción redondeada cuyo tamaño puede llegar al de una cabeza de adulto, denominada «bolo fecal»; es indoloro, movible, y en su superficie, lisa o ligeramente irregular, la mano que palpa puede dejar una leve foseta (signo de godet) como si se tratara de una masa de arcilla. Si al palpar se levantan bruscamente los dedos, se percibe la impresión como si dos superficies húmedas se despegaran («signo de la adhesividad» de Gersuny).

3. *Fijo y con sus contornos poco nítidos.* Como en la perisigmoiditis por colitis o diverticulitis. A veces existe también un cierto grado de contractura muscular, motivada por la reacción peritoneal, que dificulta la palpación.

## Examen radiológico

Comprende el examen del yeyuno e íleon, colon y apéndice. El estudio del yeyuno e íleon se realiza tras ingesta oral de contraste baritado (fig. 4-69), pero en ocasiones puede realizarse por perfusión directa del contraste a través de una sonda colocada con esta finalidad (sonda de Camús o similar) para detectar procesos minuciosos de la mucosa intestinal o parasitológicos (tenia [fig. 4-70]), siendo este tipo de sonda muy útil para proceder a la dilución del contraste con agua o suero para finalidades diagnósticas.

### *Yeyuno e íleon*

Es la porción del tramo entérico que ofrece más dificultades para su exploración radiológica, por lo cual hay que combinar la radioscopia con la radiografía seriada, única manera de darnos cuenta no sólo del tiempo del tránsito total, sino de la progresión en cada una de las asas y su imagen.

El yeyuno se dispone arriba y a la izquierda, y el íleon, abajo a la derecha del abdomen; no existe una zona concreta y brusca que nos indique el paso del yeyuno al íleon, sino que se hace

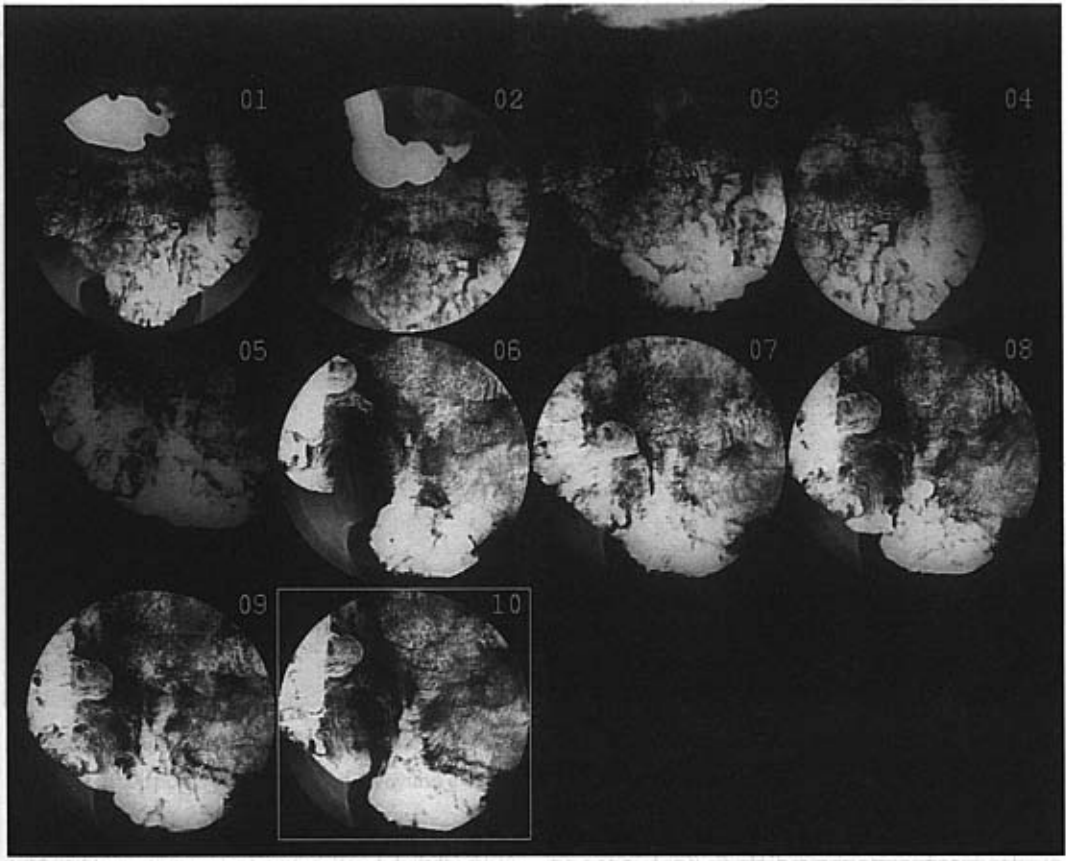


**Fig. 4-69.** Tránsito del yeyunoíleon. Visión panorámica.

de una manera paulatina más o menos evidente (fig. 4-71).

En términos generales, el yeyuno se dispone de forma que las primeras asas están situadas en dirección ascendente (en los pícnicos, tienden a la horizontalidad) y las restantes de derecha a izquierda llegando hasta el ángulo hepático del colon o zona vesicular, sus bordes irregulares dan un dibujo mucoso característico llamado en «barbas de pluma».

El íleon se dispone en sentido vertical u oblicuo y sus asas son rectilíneas y de bordes definidos, con pliegues mucosos longitudinales sinuosos cruzados por otros laterales cortos. La última porción ileal (± 20 cm), de menor calibre, se dispone abajo y a la derecha, terminando en la porción interna del ciego en forma de «pico de ave».

La zona de tránsito del yeyuno al íleon es paulatina, y se aprecia por el cambio de la imagen vellosa de los bordes yeyunales a la superficie lisa y regular del íleon.

## *Movimientos del intestino delgado*

Fundamentalmente, se aprecian tres tipos de movimientos, que traducen la incesante movilidad del intestino delgado, con la finalidad de amasar, mezclar y desintegrar en finas partículas los alimentos para su correcta absorción:

1. *Motilidad progresiva o peristalsis.* Se traduce por ondas de contracción que avanzan y movimientos de segmentación que dividen el intestino en segmentos.
2. *Motilidad pendular.* Segmentaciones en trozos largos con desplazamiento en vaivén, pero sin progresión definida.

© MASSON, S.A. Fotocopiar sin autorización es un delito.

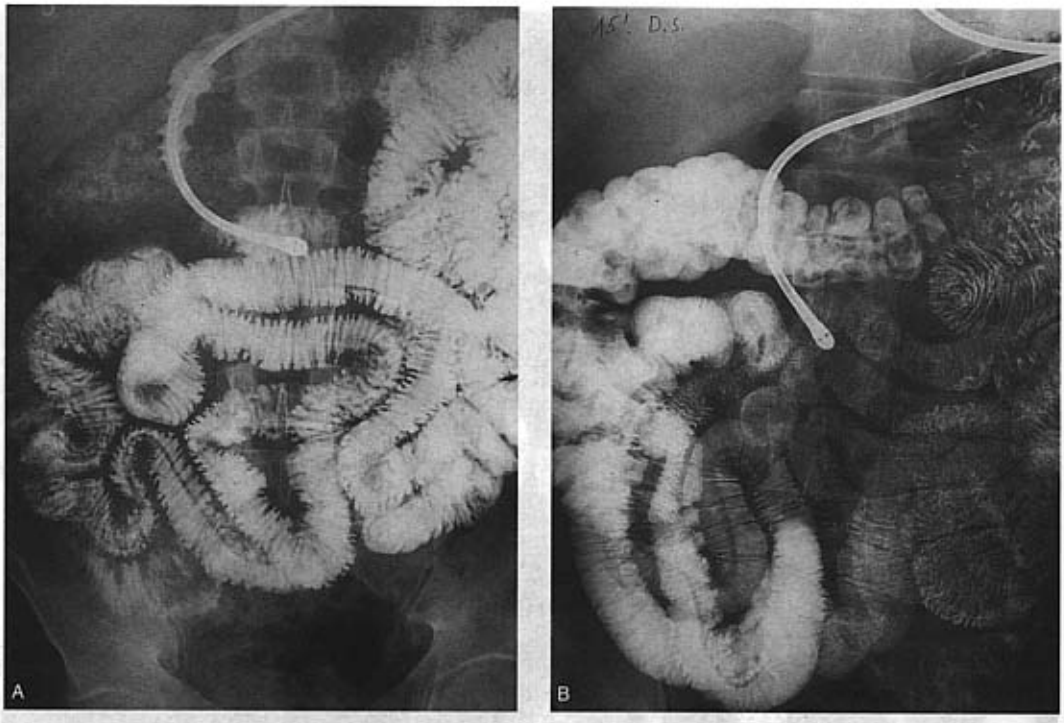


**Fig. 4-70.** A) Perfusión intestinal con la sonda de Camus. Contraste sin diluir. B) Contraste diluido; visión fina de la mucosa.

3. *Motilidad específica de la túnica interna.* Sólo pueden reconocerse con radiología por imagen.

La mezcla de dichos movimientos es muy variada y depende, en parte, de características personales.

## *Alteraciones del tono y motilidad*

Pueden traducirse por hipertonía e hipercinesia, hipotonía e hipocinesia y atonía:

1. *Hipertonía.* Se manifiesta por extensas zonas contraídas en que la papilla se vacía rápidamente. En el yeyuno, da la imagen en copos pequeños y regulares llamada «en nevada», y en el íleon, imágenes aisladas de mayor calibre que en el yeyuno, las cuales se denominan «en rosario». Esta alteración es más aparente en la porción media y terminal del íleon.
2. *Hipercinesia.* Se traduce por un rápido tránsito del contenido, con ondas peristálticas muy irregulares y abolición de los movimientos pendulares.
3. *Hipotonía.* Se presenta como una imagen de inmovilidad de uno o varios segmentos intestinales.
4. *Hipocinesia.* Es la retención de contraste desigual e irregular, en segmentos intestinales aislados y alejados entre sí.
5. *Atonía.* Es la atenuación de los movimientos intestinales, con dilatación de las asas y formación de niveles líquidos. Aquí no existe peristaltismo de lucha, y los niveles forman una pequeña cámara gaseosa.

## *Alteraciones de los pliegues de la mucosa*

Son muy característicos:

1. *Imagen en copos.* Grandes, gruesos e irregulares, distintos de los finos copos yeyunales que aparecen normalmente.
2. *Imagen en acordeón o en «pila de monedas».* No es más que una exageración de los pliegues y surcos.
3. *Imagen en «seudohaustra».* Recuerda la disposición del intestino grueso. Aparece por edema de los pliegues.

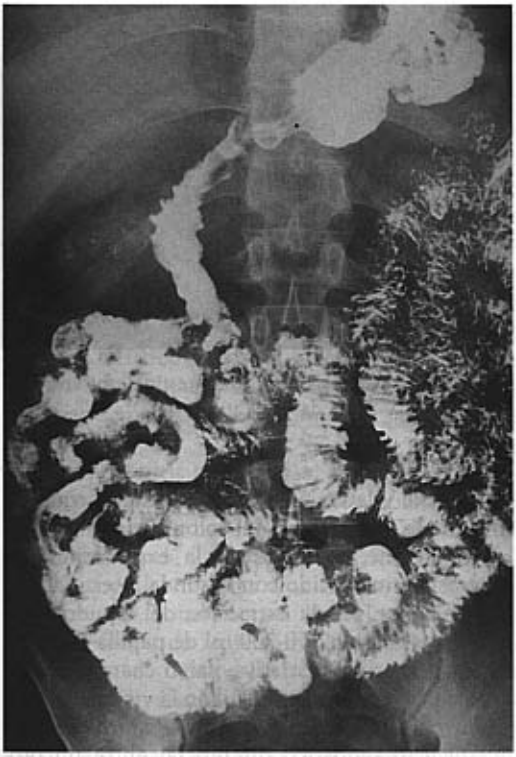

**Fig. 4-71.** Disposición anatómica del yeyuno e íleon.

4. *Imagen en peine.* Es un relleno central de la luz intestinal con pliegues periféricos, paralelos y gruesos.

5. *Borramiento de los pliegues.* Con formación de una superficie lisa o granulosa, a veces con retención de manchas de papilla (forma seudoulcerosa).

**Compresiones extrínsecas.** Producen, generalmente, inmovilidad de las asas, estenosis (localizadas o generalizadas) y dilataciones. Los bordes del intestino suelen ser lisos, pero no es infrecuente que aparezcan irregulares por la existencia de fenómenos de perivisceritis (adherencias).

Cuando la estenosis es de moderado calibre, sólo se experimenta un retardo en el tránsito, con disminución de la luz intestinal. Cuando aquélla es subtotal, por encima de ella existe dilatación de la luz con imagen en pila de monedas.

Cuando dichas alteraciones extrínsecas son causadas por procesos tumorales intraabdominales, se produce un desplazamiento de las asas, de acuerdo con la movilidad mesentérica, adaptándose a la superficie del tumor como un molde.

Si se trata de mesenteritis retráctil, se hallan imágenes que se interpretan como de causa orgánica o funcional. Las primeras motivan distopias de las asas, fijación y alternancia entre estenosis verdaderas, con dilataciones secundarias y lucha peristáltica; las funcionales se traducen por dilataciones atónicas múltiples, amplias, sin estenosis, con desaparición o disminución del dibujo de la mucosa. Y en todas estas alteraciones existe un retardo en el tránsito.

**Úlceras.** En la forma de ulceraciones difusas, la imagen radiológica se presta a dudas, ya que ésta consiste en una serie de manchas o retenciones de papilla, de pequeño tamaño, de contornos irregulares, que aparecen difusamente repartidas, generalmente por el yeyuno. Lo contrario ocurre con la úlcera péptica, que es única y con los caracteres radiológicos idénticos a los descritos en la úlcera gastroduodenal. Aparece en enfermos intervenidos por ulcus, y se localiza, fundamentalmente, en las proximidades de la anastomosis; por tanto, en los primeros segmentos del yeyuno. Se detecta su proximidad por un engrosamiento de los pliegues (yeyunitis).

**Divertículos.** Tienen la forma de bolsas, generalmente múltiples, polipoideas extrínsecas, que comunican ampliamente con la luz del intestino (fig. 4-72). Pueden ser motivo de sobrecrecimiento bacteriano. Cabe señalar por su importancia clínica, el de Meckel, situado en el borde antimesentérico del íleon distal.

**Estenosis.** Pueden ser únicas o múltiples. En el primer caso, hay un retardo del tránsito previo al obstáculo; en el segundo caso, existirán también diversas detenciones y se pondrá de manifiesto la fragmentación del intestino delgado.

Son funcionales cuando, en el curso de la exploración, se modifican y aun desaparecen, y orgánicas, cuando persisten inmodificadas.

De las orgánicas es posible, en ocasiones, dilucidar su naturaleza por las características radiológicas de la estenosis en cuestión; las mecáncas (bridas), tienen los bordes lisos; las inflamatorias (enfermedad de Crohn) ofrecen una imagen dentellada e irregular con paso fugaz del contraste sin repleción del asa (fig. 4-73); en las neoplásicas, los bordes son irregulares pero con relleno, por estasis del asa afecta.

Si el grado de estenosis es manifiesto y existe, por tanto, lucha intestinal, la exploración deberá

© MASSON, S.A. Fotocopiar sin autorización es un delito.

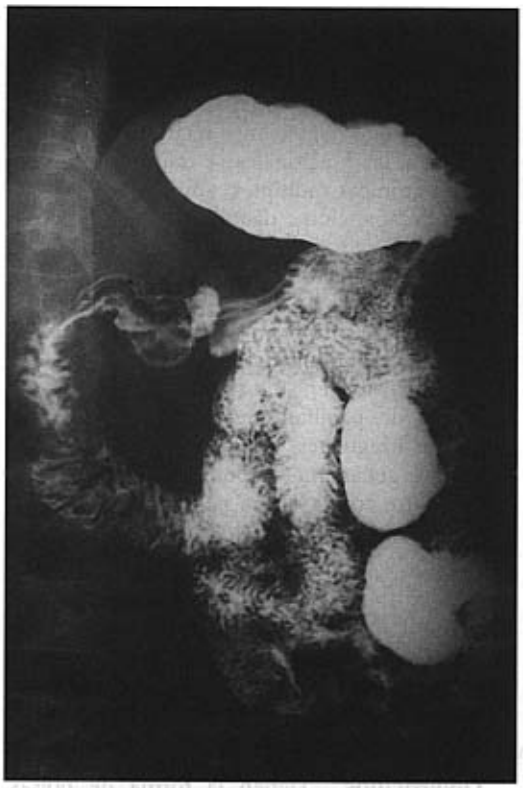

**Fig. 4-72.** Divertículos yeyunales.

efectuarse con sonda intestinal, entrando entonces en el capítulo de las oclusiones.

**Oclusión.** En las oclusiones del yeyuno, se apreciarán una o varias asas distendidas y con niveles, alojadas, la mayoría de las veces, en el cuadrante superior izquierdo del abdomen; en las del íleon, las asas distendidas adquieren disposición transversal con relación al abdomen, niveles líquidos, pliegues de Kerckring y, esencialmente, falta de gas en el colon.

En algunos casos de oclusión reciente, sólo se observan cámaras aéreas, sin nivel líquido. Cuando existe una gran distensión en un número reducido de asas, con hiperperistaltismo y niveles precoces, cabe asegurar que se trata de oclusión mecánica, y si hay inmovilidad intestinal, contorno de asas borroso; distensión generalmente localizada y ausencia de niveles o éstos son de aparición tardía (pasadas 48 h), es un íleo paralítico. Para precisar el lugar de la estenosis, se practican radiografías frontales en posición vertical, decú-

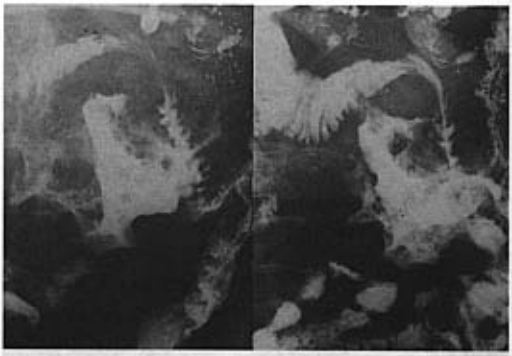

**Fig. 4-73.** Estenosis de la luz intestinal por enfermedad de Crohn.

bito dorsal y laterales, y se da un enema, que demuestra la indemnidad del colon.

Finalmente, se recurre a la exploración con contraste, introducido con la sonda intestinal tipo Miller-Abbot, previa extracción del líquido y gas existentes. Bastan 150-200 ml de papilla baritada. La imagen es demostrativa, salvo cuando existen asas superpuestas que dificultan la visión.

La oclusión funcional por *infarto o isquemia intestinal* (diagnóstico diferencial entre un proceso peritonítico y la oclusión intestinal mecánica) si se produce sobre un asa del intestino delgado, motiva paresia del asa sin niveles ni gas, por lo común ausente en este segmento intestinal; posteriormente, se presentan en bipedestación algunos niveles en la región central del abdomen, que corresponden a asas del intestino delgado situadas por encima del asa infartada, y aparece al mismo tiempo una discreta dilatación del marco cólico, especialmente del hemicolon derecho. Con la ingestión de una pequeña cantidad de medio de contraste se puede llegar a precisar con exactitud la localización del asa infartada que se halla parética y dilatada, pero no dificulta el paso del contenido intestinal a su través, es decir, se aprecia una dilatación segmentaria que persiste durante días sin producir fenómenos oclusivos hasta su final, que es la perforación.

**Enteritis.** Su traducción radiológica estriba en la aparición de alteraciones del tono y motilidad, con tránsito rápido, normal o lento y, en ocasiones, estasis segmentaria. Los pliegues se hipertrofian o desaparecen del todo. Asimismo, se suma la presencia de gas y, en estadios avanzados de enteritis, líquido y edema, que se tradu-

ce por una imagen poco nítida del asa. El signo característico de las enteritis es la presencia en un mismo enfermo de las diversas alteraciones descritas.

La forma más importante de enteritis es la *ileítis segmentaria* (enfermedad de Crohn), en que existe un retardo de vaciamiento, ausencia o irregularidad de los pliegues y abollonaduras peristálticas, remedando una cuerda torcida (signo de la cuerda). Suele localizarse en el último segmento ileal, aunque puede asentarse en otros lugares del íleon e incluso en el yeyuno. Lo característico de dicha afección es que abarca un determinado segmento intestinal, hecho que tiene importancia fundamental para su diagnóstico.

En la enteritis tuberculosa, además de los signos comunes a las demás enteritis, coexisten una gran variedad de lesiones, como úlceras, estenosis, erosiones de los bordes, cicatrices, dilataciones. Si coge las últimas asas ileales, pueden observarse las formaciones linfoideas afectadas como defectos de repleción o lacunares («nódulo de alarma» de Marina-Fiol) y alteraciones de los bordes de la válvula ileocecal (que pierde su típica forma de «pico de ave»), con irregularidades en su perfil y alargamiento. Análoga significación tiene el «signo de Bonnamour» (terminación ileal en forma de «pico de pato»).

**Síndrome de malabsorción.** Es característico de la celiaquía; se manifiesta por segmentación de la papilla por asas hipotónicas dilatadas, llenas y de bordes lisos (comparadas a embutidos [signo del *moulage*]), al lado de otras contraídas y vacías, hipersecreción (niveles hidroaéreos en el yeyunoíleon con el contraste baritado con contornos borrosos), engrosamiento de los pliegues de la mucosa (la retención del contraste en los fondos existentes entre las válvulas conniventes da la imagen en «nevada»).

Estas imágenes, sin ser exclusivas (en mayor o menor grado se observan en las enteropatías crónicas del delgado), son muy orientadoras.

En el *síndrome del íleon pélvico,* descrito por Marina Fiol (a veces, por defecto en la digestión de polisacáridos en un portador con deficiencia de lactasa) se observa el íleon de localización pélvica ligeramente hipotónico con algunas asas flotando fuera de la pelvis, distendidas por gas. La dilución del contraste en el íleon y el colon ascendente motiva pequeños niveles de contraste, a veces en forma de «nidos de paloma».

**Tumores.** Pueden ser benignos y malignos. Los primeros dan defectos de repleción limitados y pediculados, sin alteración de la mucosa vecina ni del peristaltismo. Los malignos suelen ser asintomáticos hasta que dan lugar a obstrucción. Existe gran infiltración y rigidez en la zona afecta, cuyos bordes son irregulares, con disminución del calibre y fijeza de las asas. No existe peristaltismo, y la papilla pasa como por un caño rígido. Los pliegues de la mucosa desaparecen, y son sustituidos por una superficie erosiva o mamelonada.

**Anomalías diversas.** Son numerosas, pero su interés práctico es muy limitado. Una de las formas de presentación más frecuentes es el llamado *mesenterio común,* en que el intestino delgado aparece situado a la derecha del abdomen, y el colon a su izquierda.

## COLON

El examen del colon puede hacerse directamente, es decir, sin el empleo de contraste o después de haber administrado papilla baritada, por medio de un enema (enema opaco [fig. 4-74]).

La radiografía directa sin contraste puede mostrar cámaras de aire, las cuales, si son esféricas y con nivel líquido, suelen obedecer a una dificultad en el tránsito cólico, y si generalizadas, a fermentaciones intestinales excesivas o debilidad de la pared colónica (megacolon tóxico).

Para valorar las pequeñas alteraciones de la mucosa colónica, es muy útil el sistema del doble contraste (Fischer, 1923), o sea, empleo de una sustancia opaca por enema y posterior insuflación de aire.

*Durante el examen precisaremos las características físicas del colon.*

### Forma

El marco cólico semeja un rectángulo abierto por su cara inferior. En sus porciones ascendente, transversa y descendente, está saculado por el hecho de que las bandas longitudinales (tenias) son ligeramente más cortas que el tubo intestinal o repliegues; este fenómeno se denomina *haustrum coli.*

En el colon espástico, sobre todo en su porción transversa, semeja una serie de discos apilados o una sarta de higos secos.

© MASSON, S.A. Fotocopiar sin autorización es un delito.

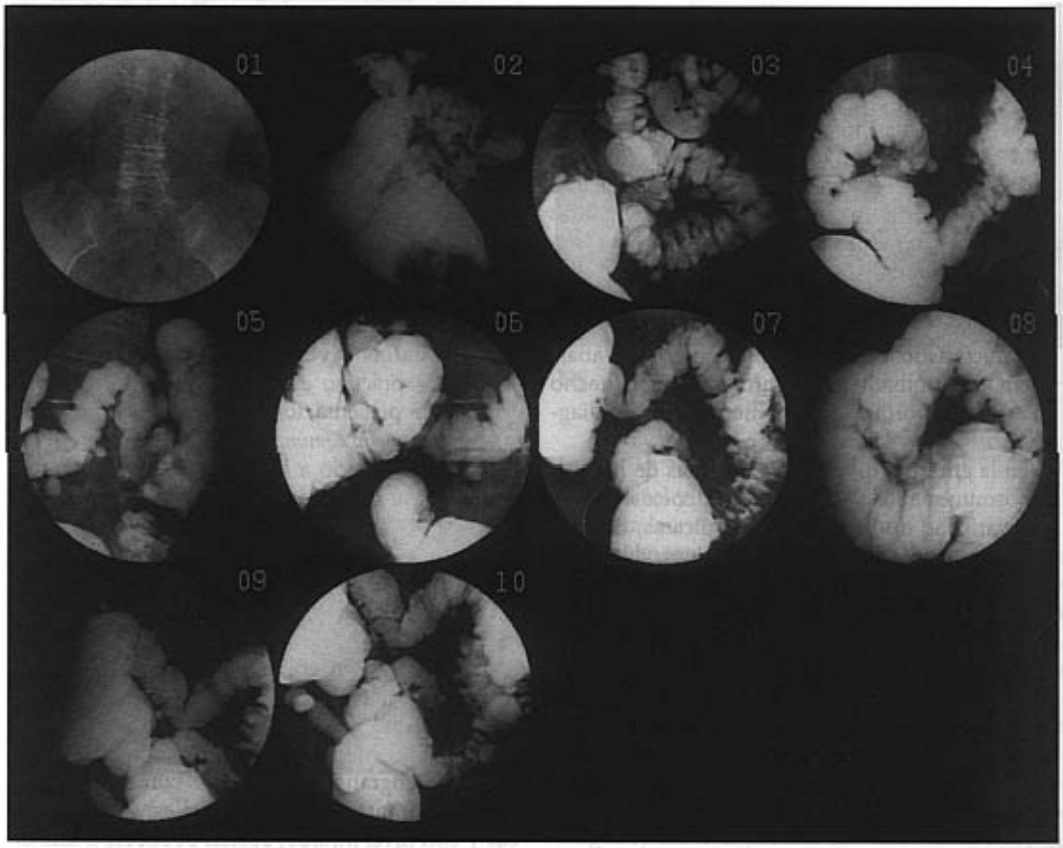


**Fig. 4-74.** Tránsito colónico por enema opaco. Visión panorámica. Diverticulosis generalizada.

## Situación

El ciego, es decir, la porción de colon por debajo de la válvula ileocecal, se sitúa a dos o tres dedos de la parte media de la articulación sacrilíaca derecha.

El ángulo hepático, más o menos descendido, está siempre por encima del ala ilíaca derecha.

El ángulo esplénico, unido al diafragma por fuertes ligamentos, se encuentra más alto que el ángulo hepático y tiene una disposición subdiafragmática.

El colon transverso, fijado por sus extremos, dibuja una guirnalda de forma cóncava en la parte superior.

El colon descendente se continúa, a nivel de la articulación sacroilíaca izquierda, con la «S» ilíaca.

## Motilidad

El colon transverso y el descendente, por tener un mesocolon muy laxo, se mueven con facilidad; el colon izquierdo, por su meso corto, resulta más fijo.

## Sensibilidad

La sensibilidad a la presión es poco evidente en todo su trayecto.

## Tono

Es algo mayor a nivel del colon descendente y asa sigmoidea, que acostumbran hallarse espasmodizados.

## Rapidez del tránsito

Se comprueba con la ingesta oral del contraste baritado. Entre las 4 y las 4 1/2 h, el contraste alcanza la flexura hepática y, a las 8 h, la esplénica. A las 16 h ocupa todo el colon. De las 18 a las 24 h se expulsa. A las 48 h no deben quedar rastros (fig. 4-75).

## Anomalías radiológicas

Las más importantes del colon se deben a diversas causas; a continuación describimos algunas de ellas.

### *Vicios de posición*

La mayoría son de origen congénito. Los más frecuentes son:

1. *Inversión cólica* (total o parcial). El ciego se encuentra en el lado izquierdo; el estómago, en el derecho. A veces va acompañado de inversión de otras vísceras.
2. *Ciego alto* o distopia ceceal. Puede llegar a la región subhepática.
3. *Ciego móvil.* Se desplaza en cualquier dirección.
4. *Vólvulo del ciego.* Éste se dirige hacia arriba, colocándose por fuera o por delante del colon ascendente. Puede ser una posición transitoria o convertirse en fija si se producen adherencias inflamatorias.
5. *Retroposición del colon transverso.* Poco frecuente.
6. *Interposición hepatodiafragmática del colon.* El ángulo hepático se introduce transitoriamente entre la cara superior del hígado y el diafragma (signo de Chilaiditi). La presencia de válvulas conniventes permite diferenciarlo de la acumulación de aire a este nivel (neumoperitoneo). Es un serio inconveniente, en el que simpre se ha de pensar, en el caso de practicar biopsias hepáticas transcutáneas a ciegas (practicar placa simple de abdomen antes de la punción).
7. *Situación cenital del colon descendente.* Como si fuera empujado por un bazo hipertrófico.
8. *Mesenterio común.* Por falta de rotación del intestino en el período embrionario, todo el colon se sitúa a la izquierda del abdomen, y el intestino delgado a la derecha.

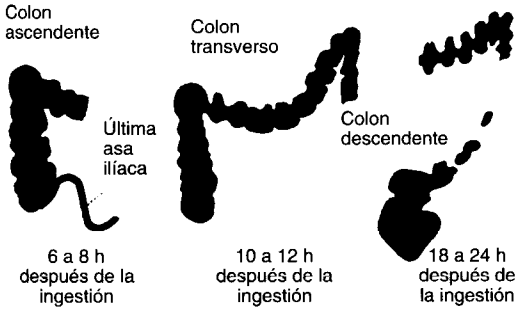


**Fig. 4-75.** Tiempo de progresión normal por el colon del contraste de bario ingerido por vía oral.

### *Ptosis cólica*

Significa el descenso del ángulo hepático del colon (por debajo del ala ilíaca) o del ángulo esplénico, o de ambos. Si el colon transverso desciende hasta el pubis, pero permanecen en su lugar el ángulo hepático y el esplénico, no hablaremos de ptosis cólica, sino de dolicocolon transverso.

### *Compresiones extrínsecas*

Producen desplazamientos de las zonas del marco cólico afectadas por la lesión desplazante (generalmente tumoral). Los desplazamientos pueden llegar a producir serias dificultades del tránsito colónico (fig. 4-76).

### *Dolicocolon*

Es el alargamiento exagerado del intestino grueso. Esta anomalía puede ser parcial (sigmoidea, descendente, transversa, ascendente) o generalizada.

### *Megacolon*

Es el aumento del diámetro del colon con alteración o desaparición de los haustros. Puede ser segmentario o generalizado como el dolicocolon.

### *Dolicomegacolon*

Es la combinación de los dos precedentes, alargamiento exagerado del intestino grueso y aumento del diámetro.

© MASSON, S.A. Fotocopiar sin autorización es un delito.

**Fig. 4-76.** Desplazamiento caudal del colon transverso por hepatomegalia tumoral.

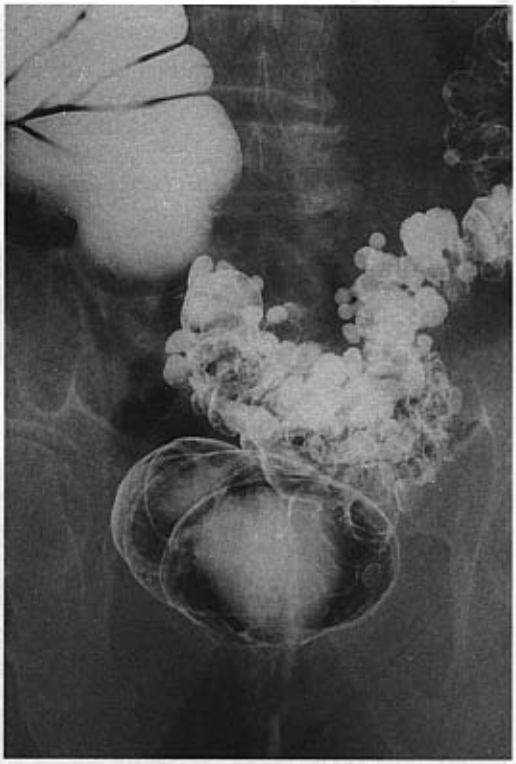

**Fig. 4-77.** Diverticulosis del sigma y colon descendente.

## *Diverticulosis colónica*

Los divertículos son dilataciones sacciformes localizadas y permanentes del intestino, recubiertas de mucosa en toda su extensión. Dan una imagen en botón de camisa proyectada fuera de la luz cólica, si se encuentran llenos de coprolitos, sólo se ve su cuello (imagen en espina). Suelen radicar en el asa sigmoidea y colon descendente, y se aprecian bien con el enema opaco (fig. 4-77). En el caso de estar distribuidos por todo el colon, constituyen la diverticulosis generalizada. Asociada a la hernia diafragmática y litiasis biliar, integra la «tríada de Saint» (más frecuente en mujeres que en varones).

## *Poliposis*

Puede ser difusa o limitarse a un tramo cólico. Ocasiona defectos de repleción (imágenes lacunares) en el enema opaco (fig. 4-78). La coincidencia de poliposis intestinal con manchas pigmentarias cutaneomucosas constituye el «síndrome de Peutz-Jeghers»; con un tumor cerebral, el «síndrome de Turcot». En el «síndrome de Gardner» se asocian la poliposis difusa del colon con tumores óseos (osteomas y exostosis) y mesenquimatosos de localización preferentemente cutánea.

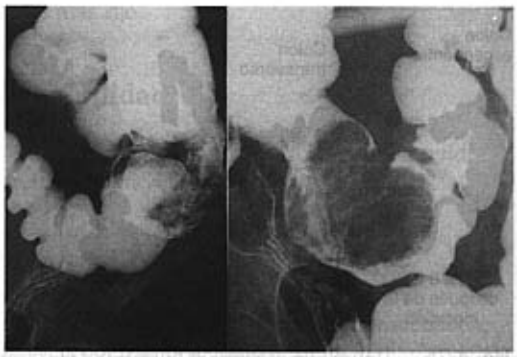

**Fig. 4-78.** Gran pólipo benigno de colon transverso.

## *Cáncer*

Asienta con mayor frecuencia en el segmento terminal del colon. El cáncer del colon derecho adopta, por lo general, el tipo vegetante, dando una imagen lacunar con amputación segmentaria; el del colon izquierdo suele ser infiltrante, y produce estenosis de la luz intestinal (imagen en «corazón de manzana» [fig. 4-79]). El cáncer del ciego debe diferenciarse de la tuberculosis intestinal (afecta la válvula ileocecal e íleon) y de la actinomicosis, muy rara. El cáncer de la ampolla rectal, si es poco extenso, puede pasar inadvertido al examen radiológico.

## *Oclusión*

En la del colon derecho con válvula ileocecal continente, encontramos un ciego muy dilatado y ausencia de gas en el intestino delgado; si la válvula ileocecal es permeable, tanto el colon como las últimas porciones ileales estarán distendidas, aunque sin llegar a adquirir nunca el tamaño propio de la oclusión mecánica de este sector intestinal; en la oclusión de las últimas porciones de colon o sigma, existe gran dilatación cólica, con sus haustros típicos, ausencia de gas y niveles en el intestino delgado.

## *Invaginación*

La radiografía directa es poco característica (la presencia de un íleo evidente obliga a prescindir del bario por vía oral, y la de un neumoperitoneo o megacolon tóxico, a la administración del contraste, tanto *per os*, como por enema).

Con el *enema de bario*, encontramos:

1. *Imagen de amputación o* stop. Signo inespecífico dado por la brusca detención de la mezcla opaca a nivel de la cabeza de la invaginación (figura 4-80 A).

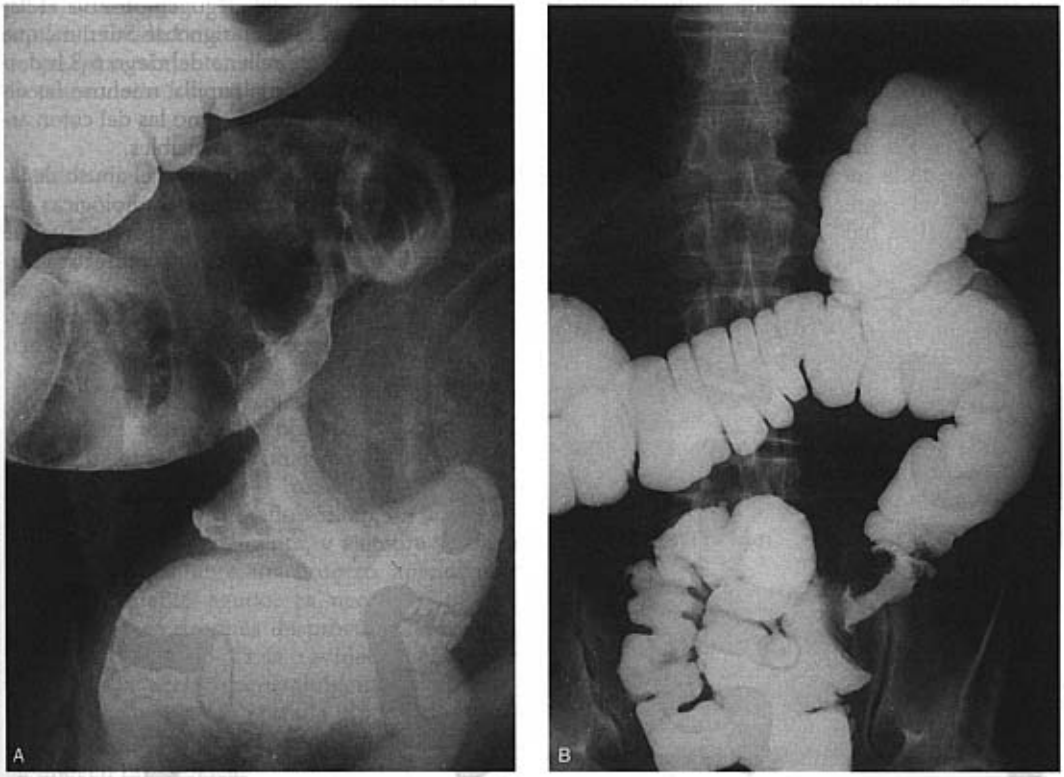


**Fig. 4-79.** A) Neoplasia maligna de rectosigma. B) Neoplasia maligna de sigma (típica imagen en «corazón de manzana»).

© MASSON, S.A. Fotocopiar sin autorización es un delito.

2. *Imagen lacunar.* Determinada por la cabeza de la invaginación, o por la suma de ésta y de un tumor o de material fecal, de igual modo, esta imagen suele ser inespecífica (fig. 4-80 B).

3. *Imagen en media luna o en bidente, cóncava o en copa.* Caracterizada por dos estrías marginales que rodean la cabeza de la invaginación y se insinúan entre ésta y el segmento intestinal que la contiene (fig. 4-80 C).

4. *Imagen en aro.* Es la misma del bidente, pero en lugar de lateralmente se ve de frente, observándose una parte central transparente dada por la cabeza de la invaginación y un círculo periférico opaco producido por la mezcla baritada introducida entre la invaginación y el segmento intestinal que la contiene (fig. 4-80 D).

5. *Imagen del tridente.* Igual a la del bidente, pero con una estría central por la penetración de la mezcla opaca dentro de la luz del segmento invaginado (fig. 4-80 E).

6. *Imagen en escarapela o en diana.* Es la misma del tridente vista de frente. Se observa un punto central opaco dado por la introducción de la sustancia baritada en el segmento invaginado, un círculo medio transparente producido por la cabeza de la invaginación y un círculo externo opaco determinado por la introducción de la sustancia de contraste entre la invaginación y el segmento intestinal que la contiene (fig. 4-80 F).

7. *Signo del acordeón.* Producido por la introducción de la mezcla baritada entre la invaginación y el segmento intestinal que la contiene, el cual se halla acortado y plegado (figura 4-80 G).

8. *Acortamiento del colon y ausencia del ciego.* Anomalías muy poco frecuentes y, por contra, muy evidentes (fig. 4-80 H).

## *Íleo paralítico*

Inmovilidad diafragmática. Exudado peritoneal. Distensión de las asas intestinales, tanto yeyunoileales como cólicas, sin niveles al principio, los cuales empiezan a aparecer a las 48 h.

## *Colitis*

Si es poco intensa, sólo se observan anomalías del tránsito. La papilla pasa rápidamente por la zona enferma.

En la colitis crónica, los haustros tienden a desaparecer, y el borde toma un aspecto irregular. La retención de papilla a nivel de las ulceraciones produce el aspecto granujoso o trenzado de la mucosa; en los casos avanzados, la atrofia del colon da lugar al acortamiento de sus porciones.

En la tuberculosis del ciego, se observa el llamado «tenesmo cecal», o «signo de Stierlin», que consiste en la falta de relleno del ciego 6-8 h después de la ingestión de la papilla, mientras las últimas asas del delgado, así como las del colon ascendente y el transverso, son visibles.

El colon catártico (causado por el abuso de laxantes) se traduce por imágenes radiológicas parecidas a las de la colitis ulcerosa crónica, aunque limitadas a íleon, ciego y colon hasta el asa sig-

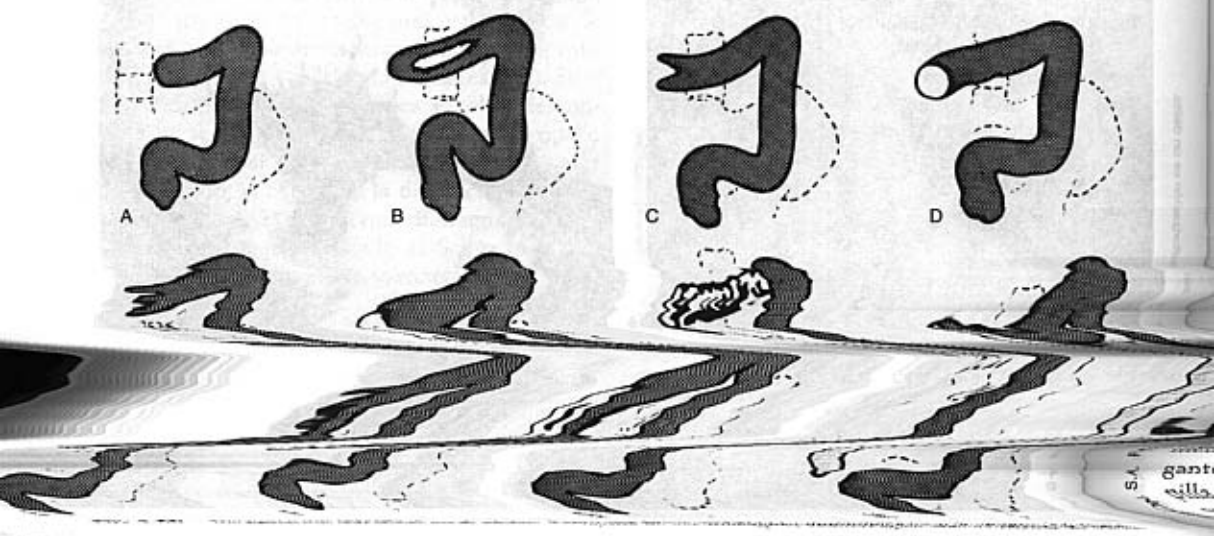

2. *Imagen lacunar.* Determinada por la cabeza de la invaginación, o por la suma de ésta y de un tumor o de material fecal, de igual modo, esta imagen suele ser inespecífica (fig. 4-80 B).

3. *Imagen en media luna o en bidente, cóncava o en copa.* Caracterizada por dos estrías marginales que rodean la cabeza de la invaginación y se insinúan entre ésta y el segmento intestinal que la contiene (fig. 4-80 C).

4. *Imagen en aro.* Es la misma del bidente, pero en lugar de lateralmente se ve de frente, observándose una parte central transparente dada por la cabeza de la invaginación y un círculo periférico opaco producido por la mezcla baritada introducida entre la invaginación y el segmento intestinal que la contiene (fig. 4-80 D).

5. *Imagen del tridente.* Igual a la del bidente, pero con una estría central por la penetración de la mezcla opaca dentro de la luz del segmento invaginado (fig. 4-80 E).

6. *Imagen en escarapela o en diana.* Es la misma del tridente vista de frente. Se observa un punto central opaco dado por la introducción de la sustancia baritada en el segmento invaginado, un círculo medio transparente producido por la cabeza de la invaginación y un círculo externo opaco determinado por la introducción de la sustancia de contraste entre la invaginación y el segmento intestinal que la contiene (fig. 4-80 F).

7. *Signo del acordeón.* Producido por la introducción de la mezcla baritada entre la invaginación y el segmento intestinal que la contiene, el cual se halla acortado y plegado (figura 4-80 G).

8. *Acortamiento del colon y ausencia del ciego.* Anomalías muy poco frecuentes y, por contra, muy evidentes (fig. 4-80 H).

## *Íleo paralítico*

Inmovilidad diafragmática. Exudado peritoneal. Distensión de las asas intestinales, tanto yeyunoileales como cólicas, sin niveles al principio, los cuales empiezan a aparecer a las 48 h.

## *Colitis*

Si es poco intensa, sólo se observan anomalías del tránsito. La papilla pasa rápidamente por la zona enferma.

En la colitis crónica, los haustros tienden a desaparecer, y el borde toma un aspecto irregular. La retención de papilla a nivel de las ulceraciones produce el aspecto granujoso o trenzado de la mucosa; en los casos avanzados, la atrofia del colon da lugar al acortamiento de sus porciones.

En la tuberculosis del ciego, se observa el llamado «tenesmo cecal», o «signo de Stierlin», que consiste en la falta de relleno del ciego 6-8 h después de la ingestión de la papilla, mientras las últimas asas del delgado, así como las del colon ascendente y el transverso, son visibles.

El colon catártico (causado por el abuso de laxantes) se traduce por imágenes radiológicas parecidas a las de la colitis ulcerosa crónica, aunque limitadas a íleon, ciego y colon hasta el asa sig-

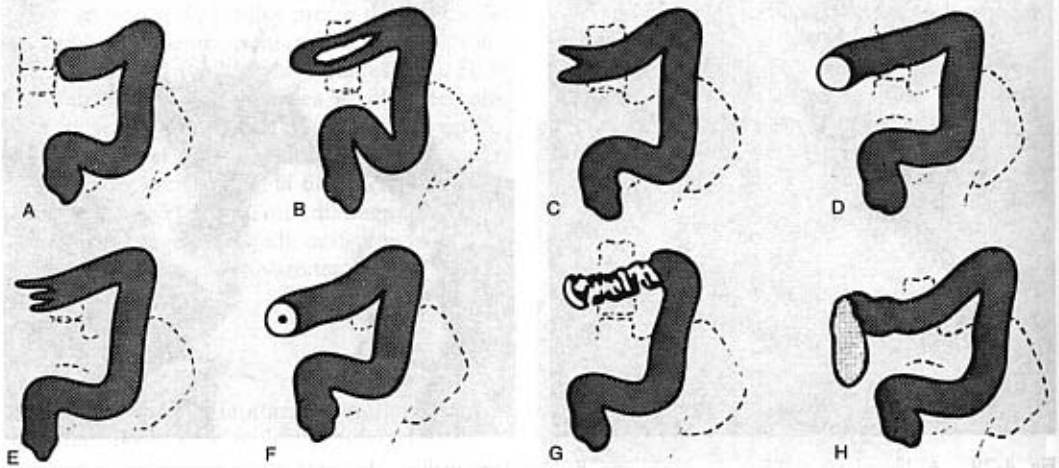


**Fig. 4-80.** Invaginación intestinal en el adulto. Esquema de las imágenes radiológicas tras el enema de bario.

moidea; esta última y el recto no se afectan, dato favorable para el diagnóstico diferencial entre ambos procesos.

## *Adherencias*

Pueden ser de dos tipos:

1. *Congénitas.* Se manifiestan como tenues velos a nivel del ciego, colon ascendente y ángulos hepático y esplénico.
2. *Adquiridas.* En el lugar donde radica el proceso causal (pericolitis), llegando con su presencia a perturbar el funcionamiento del colon por adherirse asas entre sí, con producción de cuadros oclusivos.

## *Fístulas cólicas*

Comunican el colon con los órganos vecinos. Se perciben mejor mediante enema opaco que con el tránsito gastrointestinal. La papilla puede pasar al estómago (fístula gastrocólica), vejiga urinaria, cavidad uterina o pared abdominal. Se deben, generalmente, a secuelas operatorias y a procesos ulcerados, malignomas, etc.

## *Apéndice*

La exploración radiológica del apéndice constituye un auxiliar muy valioso para el diagnóstico de la apendicitis aguda a brotes o subaguda, a condición de que sea practicada con meticulosidad y de una manera completa.

Según la *técnica de Czepa,* la primera exploración se verifica 9 h después de haber ingerido el enfermo una papilla opaca ordinaria, si el apéndice es visible y su imagen permite una exploración completa de la fosa ilíaca derecha, la observación ha terminado. Si no es visible o sólo es visible parcialmente, y siempre y cuando no estemos ante un proceso apendicular sospechosamente agudo, es necesario un segundo examen después de procurar la evacuación del contenido de la cavidad apendicular mediante la acción peristaltógena de un purgante y facilitar así la entrada ulterior de la papilla opaca en la luz del apéndice, para obtener su imagen radiológica.

El *enema opaco,* es un método radiológico excelente para la visualización apendicular. Supera claramente a la técnica de Czepa, por ser técnicamente menos engorroso, y la repleción colónica permite mejores imágenes de normalidad y patológicas; este proceder es de elección siempre y cuando no estemos hablando de apendicitis en brote agudo y el estudio radiológico esté en manos competentes (fig. 4-81).

El apéndice es normal en un gran porcentaje (70-80 %) de los casos estudiados. Su longitud rara vez excede de 10 cm; su forma varía de un momento a otro. El calibre de la luz es más o menos uniforme, pero, como quiera que su repleción y vaciamiento se deben a movimientos peristálticos, no se puede pretender que lo sea en todo momento. Se inserta en el polo del ciego o en su cara interna; desde ese punto se dirige, en general, hacia dentro y abajo, pero lo puede hacer en cualquier dirección.

El práctico no debe olvidar la posibilidad de la duplicación parcial del apéndice; en otros casos, se trata de apéndices insertados en un ciego único, bien sea poseyendo una serosa y un meso únicos, bien completamente independientes. En

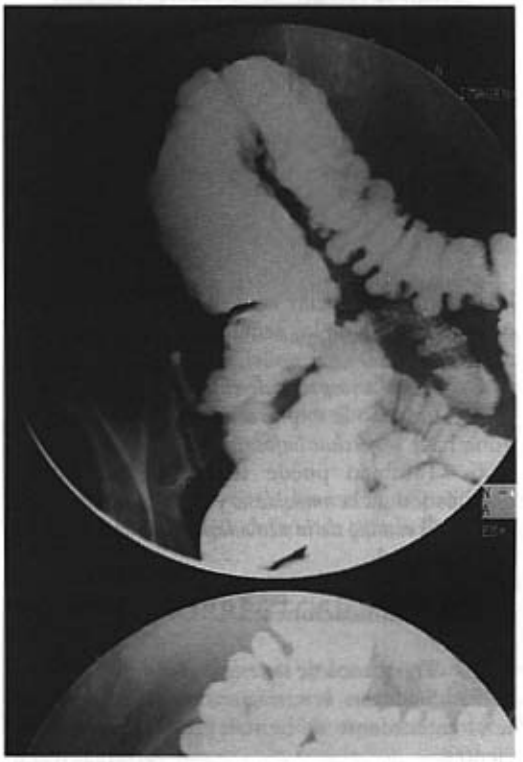

**Fig. 4-81.** Visualización del apéndice por enema opaco.

© MASSON, S.A. Fotocopiar sin autorización es un delito.

otras ocasiones, existe una verdadera duplicación del ciego y del apéndice.

## Biopsia peroral del intestino delgado

Permite la obtención *in vivo* de muestras de la mucosa del intestino delgado para su ulterior estudio histopatológico y citoquímico. En profundidad, la biopsia suele llegar a la *muscularis mucosæ*; no alcanza la parte profunda de la submucosa, por la que discurren vasos de cierto calibre. Al ser esta técnica una maniobra ciega, tiene plena indicación en los procesos difusos, en los cuales basta obtener una muestra de la mucosa de las primeras asas yeyunales. Existen varios modelos de sondas; la de Crosby-Kugler, muy difundida, pertenece al tipo de aspiración-sección. El fragmento obtenido suele ser más que suficiente para el estudio diagnóstico.

Se pueden obtener excelentes biopsias por medio de la técnica endoscópica, introduciendo el endoscopio en toda su longitud o por medio del enteroscopio, de longitud muy superior. Con esta técnica, se pueden obtener muestras de puntos muy concretos de la mucosa intestinal, y corregir, por visualizada, la complicación hemorrágica.

**Indicaciones:**

1. Toda *diarrea crónica*. En que la totalidad de los datos clínicos y exploratorios centran la atención en el estudio del intestino delgado.
2. El *síndrome de malabsorción*. Es de gran utilidad para diferenciar las esteatorreas primitivas o disabsortivas de las secundarias o enzimopénicas.
3. Ante la *sospecha de enfermedad de Whipple*.
4. Cuando la exploración radiológica del yeyuno hace *sospechar linfosarcoma*.
5. También puede tener utilidad para el diagnóstico de la *amiloidosis y de la hemocromatosis*.
6. El *estudio de la actividad enzimática* de la célula intestinal.

**Contraindicaciones:**

1. Trastornos de la *coagulación*.
2. *Síndromes hemorrágicos*, en especial si existe el antecedente de hematemesis o melenas recientes.
3. *Hipertensión portal*.
4. Síndrome de *estenosis y oclusión intestinales*.

**Accidentes:**

1. *Perforación*. Es excepcional con los aparatos de aspiración-sección.
2. *Hemorragia*. Rara, si no se alcanza la parte profunda de la submucosa.
3. *Síndrome posbiopsia* (Flik). Fiebre, contracción de la pared abdominal y dolor más o menos intenso. Estas manifestaciones se observan 6-12 h después de efectuada la biopsia y ceden espontáneamente. Se atribuye a la tracción de la raíz del mesenterio con hemorragia subsiguiente o a irritación mesentérica.

## Enteroscopia

Exploración que se realiza por medio del enteroscopio flexible, y que permite llegar a zonas yeyunales no alcanzables con otros medios de exploración. El enteroscopio no es más que un endoscopio de longitud superior con el que se realiza la exploración gastroduodenal. Tiene indicaciones específicas y limitadas dada la dificultad de maniobra que representa el paso de las curvaturas intestinales. Permite realizar muestras específicas de tramos intestinales inalcanzables con otros métodos.

## Colonoscopia

Exploración *princeps* donde las haya para la obtención de diagnóstico. Ha invertido el criterio de exploración del colon con respecto a la radiología, si bien ambas pruebas pueden complementarse sin interferencias de criterio. Es una exploración inevitable ante cualquier sospecha de patología colónica, y de confirmación diagnóstica clínica e histológica dado que se pueden obtener muestras de las lesiones con asombrosa facilidad y se pueden aplicar criterios terapéuticos sin complicaciones, siempre que las condiciones generales del paciente sean las deseables y las manos del explorador, adecuadamente expertas. El mayor inconveniente de esta exploración es la molestia que puede causar al paciente, acrecentada en el caso de sujetos hipersensibles y mal influenciados (comentarios desafortunados realizados por ajenos, ocasionalmente con razón al haber sido explorados por inexpertos), molestia que se puede subsanar fácilmente con sedación suave sin llegar a extremos de anestesia, salvo casos puntuales, para lo que se reque-

**Fig. 4-82.** Unidad de endoscopia. Paciente monitorizada y sedada, ayudante, anestesista, endoscopista. La exploración corresponde a una colonoscopia.

rirá el material adecuado y la presencia de anestesista (fig. 4-82).

## Gammagrafía intestinal

El estudio del intestino por medio de la técnica de leucocitos marcados con isótopos radiactivos permite localizar lesiones inflamatorias indetectables (enfermedad de Crohn, colitis ulcerosa) por otras técnicas (endoscopia, radiología) o cuando el estado general y local del paciente (brote agudo severo) contraindica otro tipo de exploración. Los leucocitos marcados se acumulan en las zonas inflamadas y su radiación es captada por la gammacámara dando una imagen excelente de las zonas afectadas por el proceso inflamatorio (fig. 4-83).

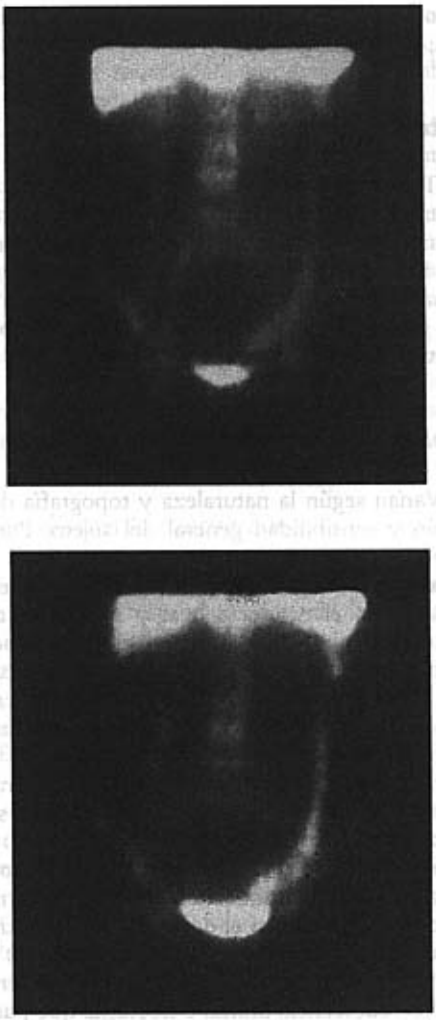

**Fig. 4-83.** Gammagrafía intestinal con leucocitos marcados. Acumulación leucocitaria en colon descendente, sigma y recto. Paciente con colitis ulcerosa en fase de brote activo agudo.

## Ecoendoscopia

Tiene valor en los procesos colónicos para determinar la capacidad invasiva de lesiones tumorales, ya sean benignas o malignas, con vistas a la posible intervención quirúrgica.

## Marcadores tumorales

De alta especificidad es el CEA (antígeno carcinoembriónico) para las lesiones neoplásicas malignas del tracto colorrectal. Su sensibilidad diagnóstica positiva llega al 60-90 %, y tiene especial relevancia su reaparición (negativización al resecar el tumor primitivo) en los casos de recidiva o metástasis tras cirugía del tumor primario.

# REGIÓN ANORRECTOSIGMOIDEA

Su exploración debe ser ordenada y meticulosa (pese a las reticencias que, ocasionalmente, comporta por parte del explorado), comprende el interrogatorio; inspección; palpación digital del conducto anal (tacto rectal); endoscopia (anuscopia, rectosigmoidoscopia, biopsia); exámenes de

© MASSON, S.A. Fotocopiar sin autorización es un delito.

ratorio; exploración radiológica; manome- electromiografía.

## errogatorio

odos los procesos benignos o malignos que ntan en esta región, tienen unos caracteres iológicos comunes que se engloban dentro lamado «síndrome anorrectosigmoideo», in- ado por molestias anorrectales, tenesmo, fal- ganas, pujos, anomalías de la evacuación y ılsión de moco, sangre y pus.

### *estias anorrectales*

arían según la naturaleza y topografía de la n y sensibilidad general del sujeto. Por su eza en nervios sensitivos, las lesiones del presentan pocos síntomas, mientras que las das en el conducto anal y región perianal as muy inervadas) son muy dolorosas, pese, casiones, a su tamaño exiguo, como ocurre a fisura de ano, a la que bien puede aplicarse llo de «a pequeñas causas, grandes efectos»:

**lorario.** Debe precisarse sobre todo en re- n a la defecación, preguntando siempre si el r precede a la expulsión de las heces o las npaña o si, por el contrario, aparece después evacuación, inmediatamente o transcurrido erto intervalo; si el dolor no sigue el ritmo, e aparecer en determinados momentos del ser permanente o, por el contrario, presentar recrudescencia diurna o nocturna que puede nfluida por el cansancio, la marcha, los es- os, la posición sentada, el ortostatismo y el bito. El dolor aparece o se exagera durante fecación en la criptitis y papilitis, en el cán- isurado y úlcera tuberculosa del ano, en las aciones superficiales (rágades), en el curso n prurito de la región anal y en la crisis he- oidal, en que el paciente experimenta que- ón por el paso de las heces, si bien cede con ez al final de la defecación. Lo propio suce- n el absceso prostático o prostatitis, vesiculi- eminal y procesos inflamatorios agudos de lvis.

fisura anal se traduce por una crisis doloro- ie aparece una vez terminada la defecación, ués de un intervalo libre que varía desde al- s minutos a una media hora o incluso una (esfinteralgia) y cede bruscamente al cabo de cierto rato. Los fenómenos dolorosos pueden ser intensos, comparables a una quemadura producida por un hierro candente (fisura hiperálgica), y se acompañan de irradiaciones dolorosas al perineo, región glútea y órganos genitales. En la fisura interna del ano, el dolor esfinterálgico (provocado por la contracción espasmódica del esfínter) es menos intenso, pero mucho más prolongado que en la fisura común. En la fisura complicada por un foco supurado retrofisural, el dolor se hace permanente e intolerable.

El dolor es continuo e intenso en el prolapso anal, úlcera tuberculosa (casi siempre complicada con un síndrome fisural auténtico), trombosis hemorroidal, abscesos anorrectales e isquiorrectales y demás procesos inflamatorios agudos de la pelvis.

En el cáncer del recto, en la disquecia y en la proctitis, las molestias son soportables y referidas como sensación de plenitud rectal, de cuerpo extraño intraampollar, que conduce a frecuentes esfuerzos estériles de defecación (tenesmo).

El prurito de ano puede ser por causa local o parasitación intestinal, sobre todo por oxiuros. En este caso, comienza por la noche al acostarse, alcanza su intensidad máxima al poco rato, al entrar en calor, y desaparece antes de la mañana siguiente. La administración de un enema salino hace cesar el prurito en el acto, y no reaparece en el resto de la noche.

Las fístulas anales y perianales son dolorosas de modo intermitente, en ocasión de los brotes de retención, que a veces pueden estar muy distanciadas unos de otros, con la impresión clínica de un absceso marginal de repetición.

Entre las *algias anorrectales esenciales* (sin causa al examen proctoscópico) cuentan:

1. *Proctalgia fugaz o paroxismal* (Thaysen). Entidad bien definida, con crisis dolorosas en la región rectal, de comienzo brutal, casi siempre nocturnas. Duran poco (algunos segundos o pocos minutos) y pueden ir acompañadas de manifestaciones neurovegetativas. Suele aparecer a partir de los 40 años, con preferencia en el sexo femenino. Su patogenia es discutida; se da más en sujetos con colopatía espasmódica o colitis diversas.

2. *Coccigodinia.* La de forma rectal da dolores anorrectales sin irradiación alguna. Existe dolor a la presión del cóccix, y en un 40-60 % de los casos, antecedentes de traumatismo en la región sacrococcígea.

3. *Neuralgia anorrectal de forma genital.* Es frecuente en mujeres que han sufrido una interven-

© MASSON, S.A. Fotocopiar sin autorización es un delito.

laboratorio; exploración radiológica; manometría; electromiografía.

## Interrogatorio

Todos los procesos benignos o malignos que asientan en esta región, tienen unos caracteres semiológicos comunes que se engloban dentro del llamado «síndrome anorrectosigmoideo», integrado por molestias anorrectales, tenesmo, falsas ganas, pujos, anomalías de la evacuación y expulsión de moco, sangre y pus.

### *Molestias anorrectales*

Varían según la naturaleza y topografía de la lesión y sensibilidad general del sujeto. Por su pobreza en nervios sensitivos, las lesiones del recto presentan pocos síntomas, mientras que las situadas en el conducto anal y región perianal (zonas muy inervadas) son muy dolorosas, pese, en ocasiones, a su tamaño exiguo, como ocurre con la fisura de ano, a la que bien puede aplicarse aquello de «a pequeñas causas, grandes efectos»:

**Horario.** Debe precisarse sobre todo en relación a la defecación, preguntando siempre si el dolor precede a la expulsión de las heces o las acompaña o si, por el contrario, aparece después de la evacuación, inmediatamente o transcurrido un cierto intervalo; si el dolor no sigue el ritmo, puede aparecer en determinados momentos del día, ser permanente o, por el contrario, presentar una recrudescencia diurna o nocturna que puede ser influida por el cansancio, la marcha, los esfuerzos, la posición sentada, el ortostatismo y el decúbito. El dolor aparece o se exagera durante la defecación en la criptitis y papilitis, en el cáncer fisurado y úlcera tuberculosa del ano, en las ulceraciones superficiales (rágades), en el curso de un prurito de la región anal y en la crisis hemorroidal, en que el paciente experimenta quemazón por el paso de las heces, si bien cede con rapidez al final de la defecación. Lo propio sucede en el absceso prostático o prostatitis, vesiculitis seminal y procesos inflamatorios agudos de la pelvis.

La fisura anal se traduce por una crisis dolorosa que aparece una vez terminada la defecación, después de un intervalo libre que varía desde algunos minutos a una media hora o incluso una hora (esfinteralgia) y cede bruscamente al cabo de cierto rato. Los fenómenos dolorosos pueden ser intensos, comparables a una quemadura producida por un hierro candente (fisura hiperálgica), y se acompañan de irradiaciones dolorosas al perineo, región glútea y órganos genitales. En la fisura interna del ano, el dolor esfinterálgico (provocado por la contracción espasmódica del esfínter) es menos intenso, pero mucho más prolongado que en la fisura común. En la fisura complicada por un foco supurado retrofisural, el dolor se hace permanente e intolerable.

El dolor es continuo e intenso en el prolapso anal, úlcera tuberculosa (casi siempre complicada con un síndrome fisural auténtico), trombosis hemorroidal, abscesos anorrectales e isquiorrectales y demás procesos inflamatorios agudos de la pelvis.

En el cáncer del recto, en la disquecia y en la proctitis, las molestias son soportables y referidas como sensación de plenitud rectal, de cuerpo extraño intraampollar, que conduce a frecuentes esfuerzos estériles de defecación (tenesmo).

El prurito de ano puede ser por causa local o parasitación intestinal, sobre todo por oxiuros. En este caso, comienza por la noche al acostarse, alcanza su intensidad máxima al poco rato, al entrar en calor, y desaparece antes de la mañana siguiente. La administración de un enema salino hace cesar el prurito en el acto, y no reaparece en el resto de la noche.

Las fístulas anales y perianales son dolorosas de modo intermitente, en ocasión de los brotes de retención, que a veces pueden estar muy distanciadas unos de otros, con la impresión clínica de un absceso marginal de repetición.

Entre las *algias anorrectales esenciales* (sin causa al examen proctoscópico) cuentan:

1. *Proctalgia fugaz o paroxismal* (Thaysen). Entidad bien definida, con crisis dolorosas en la región rectal, de comienzo brutal, casi siempre nocturnas. Duran poco (algunos segundos o pocos minutos) y pueden ir acompañadas de manifestaciones neurovegetativas. Suele aparecer a partir de los 40 años, con preferencia en el sexo femenino. Su patogenia es discutida; se da más en sujetos con colopatía espasmódica o colitis diversas.
2. *Coccigodinia.* La de forma rectal da dolores anorrectales sin irradiación alguna. Existe dolor a la presión del cóccix, y en un 40-60 % de los casos, antecedentes de traumatismo en la región sacrococcígea.
3. *Neuralgia anorrectal de forma genital.* Es frecuente en mujeres que han sufrido una interven-

ción ginecológica; suelen tener un fondo distónico neurovegetativo.

4. *Neuralgias anorrectales secundarias.* Se observan en la tabes, compresiones medulares (mal de Pott; cáncer) y también en las afecciones de la cola de caballo.

**Localización del dolor y sus irradiaciones.** Ayudan a orientar el diagnóstico. El dolor puede ser superficial y localizado (fisura, absceso submucoso, criptitis, papilitis, etc.), superficial y generalizado a todo el orificio anal (anitis hemorroidal) o profundo y más o menos difuso, como en los abscesos anorrectales e isquiorrectales y demás procesos inflamatorios agudos de la pelvis. Puede ser estrictamente localizado o ir acompañado de irradiaciones, de las que hay que precisar cuidadosamente el lugar exacto.

**Características e intensidad.** La intensidad varía según la sensibilidad del sujeto y topografía de la lesión (las situadas en el conducto anal y la región perianal, muy inervados, duelen más que las del recto) y no hay que olvidar que pocos síndromes dolorosos actúan con tanta intensidad sobre el psiquismo como el dolor anal, que rápidamente se transforma en obsesionante y con bastante rapidez lleva consigo reacciones nerviosas desproporcionadas a la intensidad de los fenómenos dolorosos.

Al valorar el carácter propio del dolor, distinguiremos la quemazón de la simple molestia o de la sensación de peso anorrectal y de las contracciones dolorosas de la esfinteralgia.

En el absceso isquiorrectal, el dolor, además de intenso y continuo, es pulsátil; y adquiere caracter neuralgiforme en la proctalgia fugaz, coccigodinia y crisis tabética.

El período menstrual exacerba las molestias hemorroidales.

## *Tenesmo. Falsas ganas. Pujos*

El *tenesmo* consiste en una sensación continua de plenitud rectal, de cuerpo extraño intraampollar que conduce a frecuentes esfuerzos estériles de defecación. Se observa en el cáncer del recto, en el estreñimiento proctógeno o «disquecia», en la proctitis, en las papilitis hipertróficas, etc. Se ha señalado un tenesmo reflejo en los cálculos enclavados en la parte baja del uréter, sobre todo del lado izquierdo.

Las *falsas ganas* constituyen un signo esencial, y muchas veces precoz, de la lesión rectal. El enfermo presenta ganas imperiosas y repetidas de deponer, con el resultado de una evacuación mínima, alguna mucosidad, purulencia, o ambas, una ventosidad, un poco de sangre o nada.

Los *pujos* son dolores cólicos rectosigmoideos que parten de la fosa ilíaca izquierda en sentido descendente hacia el ano, con sensación de infructuosa imperiosidad defecatoria, por ausencia de contenido rectosigmoideo. Ocasionalmente, el pujo puede terminar con una tremenda sensación de pinchazo en el mismo ano, sensación relatada por el paciente de como si le hubieran clavado un cuchillo en el esfínter; este dolor puede ser momentáneamente invalidante. Una situación de estrés persistente suele ser la norma acompañante a este particular semiológico.

## *Anomalías en la evacuación*

En algunas ocasiones, las lesiones orgánicas, o la presencia de espasmos haciendo las veces de laminador, dan lugar a la salida de unas heces de forma acintada o motivan la expulsión (siempre con gran esfuerzo por parte del enfermo) de pequeños y delgados cilindros fecales.

El *signo del «falso amigo»* (salida de excrementos que manchan la ropa interior, en lugar de supuestas ventosidades), es sospechoso en alto grado de cáncer del recto, pero no hay que olvidar que también puede presentarse en proctitis de otra etiología, y en la hipotonía esfinteriana no senil.

Con el nombre de *«encopresis»* (Weissenberg, 1926) se designa «toda defecación involuntaria en un sujeto mayor de 2 años de edad sin lesión alguna del sistema nervioso central». Su estudio interesa al pediatra (desaparece, generalmente, antes de los 15 años), psiquiatras, gastroenterólogos y proctólogos por acompañarse con frecuencia (22 %) de estreñimiento y fecalomas. En sus características, destaca la predominancia masculina (86 %), frecuente enuresis asociada (42 %), terreno individual y familiar peculiar. Los traumas psíquicos pueden crear y fijar el trastorno (encopresis psicógena).

## *Expulsión de moco, sangre, pus*

Estos elementos pueden presentarse conjunta o aisladamente. La pérdida de sangre puede ser mínima y apreciase en la ropa interior o en el papel sánico. Otras veces, son unas gotas que preceden a la deposición, como en el carcinoma rec-

© MASSON, S.A. Fotocopiar sin autorización es un delito.

tal, o que la siguen y riegan, como en la fisura anal y hemorroides internas.

En el *cáncer de la ampolla rectal,* es más o menos abundante, a veces incluso como coágulos, e íntimamente mezclada con las heces.

En los *tumores vellosos rectosigmoideos,* hay evacuaciones mucoglerosas constituidas por una secreción clara, transparente y bastante viscosa, mezclada a veces con masas gelatiniformes, muy parecidas por su aspecto y consistencia a la clara de huevo o a una solución gomosa.

En la proctitis aguda, cáncer de recto ulcerado, disentería amebiana, colitis ulcerosa, etc., las falsas ganas y pujos van acompañados de deposiciones típicas, constituidas por un conglomerado de moco, pus y sangre.

## INSPECCIÓN

*Para la inspección de la región anal y perianal, la iluminación debe ser excelente.*

La posición más conveniente es la llamada *genupectoral* o la *codopectoral* (menos fatigosa para el paciente), en que el enfermo se coloca de rodillas sobre una mesa elevada, con las rodillas separadas, las piernas formando ángulo recto con los muslos, el tórax hundido tocando la superficie de la mesa, los brazos abiertos abrazando los bordes de la mesa y la cara de lado apoyada en una almohadilla.

La posición *lateral izquierda o de Sims,* con la pierna izquierda extendida y la derecha flexionada sobre el abdomen estando las nalgas elevadas por una almohada firme; está especialmente indicada en pacientes obesos, cardiópatas, con lesiones del sistema nervioso central o con anquilosis de las extremidades inferiores.

Al enfermo así dispuesto se le separan bien las nalgas con ambas manos y se despliegan uno a uno todos los pliegues radiales del ano, mientras el paciente puja para facilitar la procidencia de la mucosa rectal. El examen debe comprender, además del orificio anal y región perineal, la parte inferior del dorso, las nalgas, los genitales externos y la cara posterior e interna de los muslos.

En *condiciones anormales,* podemos observar:

1. *Lesiones por* (o causa de) *prurito.* Al comienzo, la piel es rosada, con numerosas excoriaciones producidas por el rascado, punto de partida de la eccematización, de la piodermitis y de la liquenificación; en fase avanzada, se encuentra dura, rugosa, acartonada, acribillada de pequeñas heridas traumáticas (acción del rascado), con los surcos de los pliegues radiados del ano muy acentuados y de un color gris ceniza característico.

2. *Absceso anal.* Suelen originarse en una cripta (las de la línea media posterior son más vulnerables, pues aquí la ampolla rectal describe un ángulo casi recto) y al progresar, motivan una tumefacción dolorosa, fluctuante, caliente en la región isquioanal, perineo o debajo de la piel perianal. Si el proceso se desarrolla por encima del músculo elevador del ano, sólo se alcanza con el tacto rectal.

3. *Orificios fistulosos secundarios.* Deben buscarse en los alrededores del ano, en el perineo o en la nalga. Se presentan como pequeñas depresiones circulares o lineales por las que mana una serosidad purulenta, en medio de una zona de piel macerada, a veces con mamelones o carnosidades. En los brotes de retención, la fístula deja de drenar y aparece una tumefacción dolorosa que persiste hasta que se abre y permite la salida de la serosidad purulenta retenida.

Las *fístulas del rafe anococcígeo* (pilonidal; sacrodermoide), dan lugar a la salida intermitente de secreciones que humedecen la región anal y ensucian la ropa interior.

4. *Fisura anal.* Su localización más frecuente (80-90 %) es en la comisura anal posterior. Se pone en evidencia cuando podemos describirla como una úlcera con la tríada clásica de base ulcerosa (en la que se aprecia la estriación transversal del esfínter interno del ano), delimitado distal por una papila irritada, y proximal por un pliegue cutáneo que cubre a medias la úlcera, en forma de caperuza.

Al envejecer o complicarse, se elevan o induran sus bordes, el capuchón toma un aspecto seudo condilomatoso (hemorroide centinela) y pueden aparecer pequeños abscesos subfisurarios capaces de abrirse en la piel marginal. Por último, esta inflamación crónica conduce a la transformación fibrosa del esfínter interno del ano, cuyo borde inferior se palpa como una banda dura y rígida.

5. *Cáncer del ano.* En su forma vegetante, se presenta como una masa de forma y tamaño variables, con zonas ulceradas o esfaceladas que sangran con facilidad y base indurada; otras veces se descubre una úlcera irregular, con los bordes elevados, prominentes, nodulares, y de dureza característica, implantada sobre una zona de infiltración leñosa mal definida; el fondo de la úlcera es necrótico, fungoso, grisáceo.

6. *Hemorroides externas.* Son varices anales o perianales recubiertas de epitelio pavimentoso. Su trombosis o rotura por la presión del acto de defecación motiva la aparición inmediata de una tumoración de color azul oscuro, sólida, cubierta de una piel anal transparente, edematosa y desplazable (trombosis hemorroidal externa; hematoma perianal). Si no se tratan, dejan como reliquias unas masas fibrosas flácidas, a modo de excreciones o colgajos cutáneos, llamadas «carúnculos anales, moluscos o mariscos hemorroidales».

7. *Hemorroides internas prolapsadas e irreductibles.* Las hemorroides que cuelgan hacia fuera, son estranguladas por el esfínter. Aparece una masa abollonada de color rojo vinoso, edematosa, con ulceraciones superficiales o no. La relajación o la incontinencia del esfínter externo del ano invalida toda tentativa de reducción del paquete hemorroidal.

8. *Prolapso rectal.* En el parcial, la mucosa sobresale en forma de «roseta» (los pliegues longitudinales siguen un curso radial hacia el punto medio) en una longitud de 2-5 cm como máximo; en el completo, se observa un tumor voluminoso, en tronco de cono con base anal, color rojo vivo, plegado transversalmente, recubierto de mucosidades e incurvado hacia atrás; en su vértice se encuentra un orificio oval por el que se puede introducir un dedo para apreciar el espesor de la pared. Cuando este tumor se continúa directamente con la piel de la margen del ano, el prolapso es de tipo *ani et recti.* Cuando entre esta base y la piel perianal existe un surco en el que se puede introducir un dedo, el prolapso es de tipo *recti.*

9. *Condilomas planos.* Son manifestación secundaria de la sífilis. Consisten en producciones redondeadas irregulares que sobresalen de la piel algunos milímetros, de color blancuzco y bordes verticales; la superficie es lisa y está recubierta por una membrana necrótica.

10. *Condilomas* (o verrugas) *acuminados.* Son excrecencias filiformes pegadas unas a otras, lo cual les da un aspecto de coliflor, o mejor de cresta de gallo, a causa de la presión lateral de las nalgas. Se extienden a la región perineal y vulva en la mujer y al pene en el hombre. Su desarrollo exuberante se debe a las condiciones especiales (humedad, falta de higiene) de la región en que asientan.

11. *Ulceraciones.* Su diagnóstico, basándose en los datos morfológicos, es difícil; es obligado recurrir al laboratorio.

El chancro sifilítico se presenta en forma de una erosión secretante con la superficie surcada de grietas rojas, visibles sobre todo por el desplegamiento de la región y separando los rodetes convergentes del ano. Su base está endurecida. La secreción es escasa, viscosa y rica en treponemas.

En el chancroide (o chancro blando), la ulceración fisural se encuentra en el fondo de un pliegue radiado cuyos bordes tumefactos y despegados se vuelven condilomatosos. Descansa sobre una base blanda, no infiltrada, y en la secreción purulenta se halla el bacilo de Ducrey.

La úlcera tuberculosa se reconoce con facilidad por sus bordes despegados, lívidos, irregulares, de fondo purulento, rezumando un pus amarillento y mal trabado. Esta ulceración comunica a menudo con una supuración subyacente.

Las úlceras por la actinomicosis, blastomicosis, coccidiomicosis y ameba histolítica apenas se diferencian a simple vista.

12. *Adenoma solitario rectosigmoideo.* Un signo de gran valor semiológico es la salida de un tumor por el ano, generalmente después de defecar, sobre todo cuando el enfermo padece estreñimiento. A nivel de los pliegues radiales del orificio anal aparece una masa rosada o violácea del tamaño de una fresa o de una cereza, de superficie lisa o irregular, que se reduce espontáneamente al cesar los esfuerzos de la defecación o con maniobras manuales efectuadas por el mismo enfermo. A veces con el tumor se prolapsa la porción de mucosa sana sobre la cual está implantado.

13. *Papilas anales hipertróficas.* Cuando el esfínter no está contracturado, es muy fácil descubrirlas sólo con separar bien los márgenes del ano; a veces, una papila edematosa se desliza a través del anillo esfinteriano hacia el exterior, y origina al ser estrangulada vivos dolores.

## Palpación digital del conducto anal y recto (tacto rectal o anorrectal)

El *tacto rectal* es muy útil y obligado para el diagnóstico ante la más mínima sospecha de procesos anales y rectales. *Jamás debe ser una maniobra violenta.* Su técnica es muy sencilla, por lo que se considera una falta grave su omisión en todo sujeto afecto de un síndrome anal o rectal más o menos completo[14].

[14]Hamilton Bayley tiene una frase muy gráfica: «Si uno no introduce el dedo, corre el riesgo de meter la pata».

© MASSON, S.A. Fotocopiar sin autorización es un delito.

Cabe señalar que a menudo no se practica a causa, en parte, de la resistencia del paciente a someterse a lo que es una manipulación incómoda, y en cierta medida a que el médico no insiste en practicarla.

La posición genupectoral (o codopectoral) es la más aconsejable, por permitir una mayor libertad de movimientos y ser cómoda para el médico. Antes de terminar la exploración, invitamos al enfermo a que se incorpore sobre sus rodillas, como si se sentara, sobre nuestro dedo, y haga esfuerzos como para defecar. Con ello facilitamos el descenso del intestino y hacemos accesibles al tacto zonas situadas más altas. También son útiles las posiciones lateral izquierda (o de Sims) y supina; esta última permite el examen bimanual; al tiempo que el enfermo puja ligeramente, la mano que palpa el abdomen presiona con suavidad los órganos pelvianos hacia el índice que se encuentra introducido en el recto.

Con el dedo índice, habiendo protegido previamente la mano con un guante de exploración y cargado de lubricante, embadurnamos primero y amasamos después sin brusquedad el esfínter (fig. 4-84). Finalmente, con mucho cuidado, introduciremos el dedo, presionando hacia abajo, en el conducto del ano hacia la ampolla rectal.

Seguidamente, se procede a la palpación bidigital del tejido que circunda el aparato esfinteriano con los dedos índice y pulgar, y eventualmente a la bimanual (la mano opuesta presiona la pared del abdomen hacia el dedo que tacta) en decúbito supino o lateral izquierdo de Sims. El tacto combinado vaginoperineal pone de manifiesto las hemorroides internas.

Se termina la maniobra explorando el fondo de saco rectovesical (en el varón) y rectovaginal o rectouterino (en la mujer) en busca de colecciones líquidas o tumorales metastásicas a partir del estómago, páncreas, mamas.

Al retirar el dedo introducido en el recto, siempre debe prestarse atención a la presencia de muestras de heces, moco, pus o sangre, en el guante protector.

En todo *tacto rectal,* debemos tener en cuenta:

1. *Tono del esfínter.* Aumenta hasta llegar a la contractura en los procesos dolorosos del ano, en especial la fisura; ésta, al envejecer, conduce a la transformación fibrosa del esfínter interno, cuyo borde inferior se palpa como una banda dura y rígida. Se ha descrito como «pectinosis» esta transformación del orificio anal, en general tan elástico, en un anillo rígido. No debe confundirse la contractura orgánica con la «falsa contractura de defensa o hipertonía defensiva» presente en numerosos examinados.

En la infiltración neoplásica, el esfínter es rígido, duro, rugoso, el dedo queda aprisionado en un conducto inextensible.

La atonía del esfínter (el dedo atraviesa el anillo anal con rara facilidad) se observa, de manera espontánea, en los ancianos (con o sin prolapso) y sujetos desnutridos; otras veces es provocada por los cuerpos extraños intrarrectales, afecciones rectales o del intestino grueso (colitis, proctitis, tumores, hemorroides, cáncer ulcerado, etc.), dolencias nerviosas (tabes, parálisis, psicosis), pederastia, etc.

2. *Estado de la mucosa anal.* Con la palpación, primero monodigital y luego bidigital, consideramos los últimos 2-3 cm del recto partes circunvecinas en todo el círculo. Es la porción del intestino terminal más sujeta a lesionarse (papilitis, criptitis, hemorroides, etc.).

En la rectitis, la mucosa en vez de suave, fina, flexible, como es lo propio en los sujetos normales, se encuentra rugosa, rígida, acartonada, proliferante.

En la fisura anal, la presión sobre ella es muy dolorosa y se puede palpar en muchos casos crónicos la escotadura de sus bordes salientes y duros, signos ciertos y exclusivos de esta dolencia.

Las hemorroides internas se manifiestan por unas tumoraciones de tamaño variable, blandas, flexibles, lisas, muy depresibles y más o menos dolorosas a la presión. La trombosis de las venas suprahemorroidales se evidencia por la observación del cordón indurado de la vena trombosada dentro de la ampolla rectal.

Las papilas anales hipertróficas dan al tacto una o varias prominencias mameliformes más o menos duras.

Las fístulas internas dan la sensación táctil de depresión que se continúa con cordones indurados en la submucosa.

3. *Anomalías del conducto anal.* En la estenosis inflamatoria del recto (consecutiva a la infiltración esclerolipomatosa de los tejidos perirrectales), la mucosa se percibe áspera, acartonada, con pérdida de su elasticidad y a veces granulosa. Más arriba, generalmente a unos 5 cm del ano, el dedo se introduce en un embudo de paredes resistentes y duras, que terminan en un anillo fibroso; el orificio de las estenosis inflamatorias siempre es central (cosa que jamás ocurre en el cáncer).




**Fig. 4-84.** Tacto rectal. A) Técnica defectuosa. B) Técnica correcta.

En el cáncer (el 75 % se alcanzan con el dedo) se encuentra, en estadio precoz, una úlcera con el fondo duro y los bordes prominentes, mamelonados, irregulares y también duros; en fase avanzada, existe un tumor ulcerovegetante de dureza leñosa o pétrea característica; la lesión es única y está rodeada de mucosa sana, y, en fase evolutiva avanzada, sangra al contacto del dedo.

En el cáncer infiltrante, el dedo se introduce en un conducto tortuoso, más o menos rígido.

En el estreñimiento proctógeno (disquecia), el tacto rectal descubre una gran masa de heces duras (fecaloma).

4. *Cuerpos extraños.* Alcanzan este lugar por vía bucal (botones, palillos, dentaduras postizas, semillas de frutas, caparazones de moluscos, etc., tragadas accidental o deliberadamente) o anorrectal.

La introducción puede ser involuntaria (termómetros, cánula de irrigador, etc.) o con fines inconfesables (auto o heteroerotismo. [Se citan velas, pipas, botellas, vibradores de todo tipo, trozos de pata de silla, rotuladores, etc.]).

En raras ocasiones, los cuerpos extraños proceden de una víscera vecina (gruesos cálculos biliares que se han evacuado por una fístula vesiculoduodenal) o se han formado en el propio tubo digestivo (materias fecales endurecidas [fecalomas pétreos], etc.).

5. *Estado de los órganos vecinos.* El dolor anal, falsas ganas, pujos o tenesmo, pueden ser signo de una dolencia genital uteroovárica en la mujer o prostática en el varón (capaz de motivar el «falso síndrome hemorroidal de los prostáticos», descrito por Oury); de un cálculo enclavado en la parte baja del uréter, sobre todo el lado izquierdo; de una alteración de las paredes de la pequeña pelvis, en especial la región sacrococcígea, etc.

Si fuera preciso practicar el tacto bimanual, es necesario que el sujeto adopte la posición supina o de Sims. La negatividad de esta exploración en sujetos con algias anorrectales intensas, sugiere neuralgias anorrectales esenciales.

6. *Perforación gastrointestinal.* En ella, el dedo (en posición genupectoral o codopectoral) revela una serie de crepitaciones por compresión del aire acumulado entre el sacro y la pared posterior del recto (signo de Leite).

## Endoscopia

La inspección interna del intestino terminal puede referirse sólo al recto *(anuscopia o rectoscopia)* o a regiones más profundas *(rectosigmoidoscopia y colonoscopia).*

### *Anuscopia*

La buena lubricación del conducto anal es imprescindible para una correcta exploración. Si existen lesiones dolorosas de las márgenes del ano (trombosis hemorroidal, fisura anal), la introducción del anuscopio se facilita con pomadas analgésicas o infiltrando con novocaína.

Se recurre a las posiciones genupectoral, lateral izquierda (o de Sims), ginecológica (especialmente en ligero Trendelenburg) e invertida, la cual es una variante de la posición genupectoral, con el inconveniente de necesitar una mesa vasculante para la exploración.

Después de practicado el tacto rectal, *maniobra que no debe omitirse jamás (tactar no significa meter el dedo, sino hacer un tacto)*, se introduce el anuscopio, que es dirigido de arriba abajo y de atrás adelante si el enfermo se encuentra en la posición genupectoral, y hacia dentro, adelante y abajo si el paciente se halla en la lateral de Sims. Se rota entonces el instrumento y se saca el mandril. A medida que se retira el anuscopio, se ve continuamente toda la circunferencia rectal, situada a menos de 5 cm del orificio anal.

A continuación, describimos *las lesiones que con mayor frecuencia se observan.*

**Papilitis.** Las papilas (situadas en la misma línea anorrectal y comparadas por su forma y tamaño a los dientes de gato) aparecen más o menos rubicundas e hipertróficas; pueden alcanzar hasta 1 cm de diámetro y hasta 2 cm de longitud, por lo que se prolapsan con facilidad. No deben confundirse con los «pólipos hemorroidales», de mayor tamaño, forma y color diferentes, y ubicados en plena superficie hemorroidal.

© MASSON, S.A. Fotocopiar sin autorización es un delito.

**Criptitis.** Las criptas están inflamadas, congestionadas, friables, edematosas o ulceradas, y a veces brotan pequeñas cantidades de pus por su orificio. Las de la línea media posterior (más expuestas a traumatismos) enferman con mayor frecuencia. Suelen ser origen de abscesos y trayectos fistulosos.

**Rectitis.** Mucosa más o menos congestionada y rubicunda, a veces de color rojo encendido, edematosa, friable y con erosiones, pequeñas úlceras purulentas y manchas hemorrágicas.

**Hemorroides internas.** Se manifiestan como pequeñas, medianas o grandes dilataciones blandas, de aspecto liso y color rojo vinoso que presentan algunas excoriaciones en la superficie.

**Pólipo hemorroidal.** Se reconoce por su volumen no mayor que el de una nuez, consistencia dura y color rojo vinoso. Superficie lisa o lobulada como una fresa. Puede protruir al exterior

El papilar muestra numerosas y finas vellosidades que se ramifican. Su consistencia es blanda, y su base, ancha. En un 10 % de los casos, se encuentran otros en tramos superiores.

**Estenosis.** La inflamatoria es filiforme, central y recubierta de una mucosa roja, lisa, frágil, ligeramente ulcerada o finamente vegetante, tapizada de falsas membranas; la neoplásica es excéntrica, irregular, por estar la masa tumoral, mamelonada, dura, friable, implantada sobre una pared; contrasta su color rojo subido con el rosa pálido del resto de la mucosa normal.

## *Rectosigmoidoscopia*

Es más fácil con el empleo de los fibrosigmoidoscopios (en progresivo desuso) o fibrocolonoscopios flexibles que con el rectosigmoidoscopio rígido, aunque este estudio es imprescindible ante todo síndrome rectal urgente.

Cabe señalar que el tradicional rectosigmoidoscopio rígido sigue representando todavía para las últimas porciones del intestino grueso, cuando especiales condiciones no lo contraindican, un medio de exploración sumamente completo (fig. 4-85).

La mucosa del intestino terminal normal tiene un aspecto liso, húmedo, de un rosado muy parecido a la mucosa de la mejilla. Esta mucosa se amolda al instrumento y se distiende con facilidad por influencia de la insuflación.

A continuación, describimos *las lesiones que con mayor frecuencia se observan.*

**Rectosigmoiditis.** La mucosa aparece rubicunda y edematosa, con exulceraciones, sufusiones hemorrágicas, membranas difteroides, etc. La mucosa es friable y sangra al menor contacto.

**Colitis.** La imagen varía según la fase evolutiva del proceso; al principio, se aprecia una reacción inflamatoria difusa con manchas equimóticas y una mucosa friable que sangra al menor contacto; luego, edema considerable con pequeños abscesos miliares, amarillentos, que cuando se abren motivan úlceras que al agrandarse parecen recortadas, dando la impresión de haber sido produci-

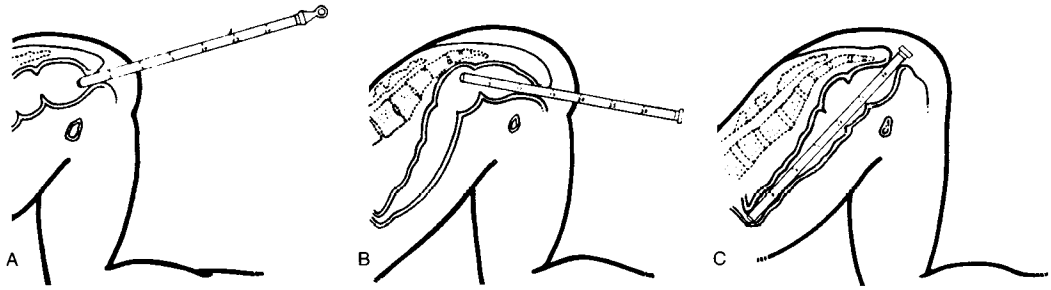


**Fig. 4-85.** Fases sucesivas de la introducción del rectosigmoidoscopio. A) El rectosigmoidoscopio provisto de su mandril obturador y bien lubricado, se introduce perpendicularmente al esfínter externo del ano hasta penetrar en la ampolla rectal a través del conducto anal (± 5 cm). B) Se ha sustituido el mandril obturador por el aparato de iluminación interna; la extremidad externa del rectosigmoidoscopio se inclina hacia abajo y se penetra fácilmente hasta el final de la ampolla rectal. C) La extremidad externa del rectosigmoidoscopio se ha inclinado hacia arriba y se ha franqueado el desfiladero rectosigmoideo. La progresión del aparato explorador hasta el pliegue labiado de Schreiber no suele ofrecer la menor dificultad.

das con la uña; en la última fase, cicatrizal, aparecen cicatrices, como en la viruela. La enfermedad se manifiesta por brotes, pudiéndose observar al mismo tiempo las lesiones recién descritas.

**Úlcera solitaria.** Su tamaño oscila entre 1-3 cm de diámetro. Se encuentra a una distancia de 4-12 cm del ano, casi siempre en la cara ventral del recto, mostrando una preferencia por un pliegue de Houston. Se trata de úlceras planas, con una delimitación relativamente manifiesta en razón de una zona marginal hiperémica, el fondo de la úlcera presenta un aspecto blanco amarillento sin recubrimiento; la mucosa de la zona circundante es edematosa o presenta una prominencia nodular y sangra fácilmente por contacto. Este aspecto típico se observa en, aproximadamente, un 50 % de los casos. En los casos restantes, es posible que la úlcera presente un recubrimiento grasiento-fibrinoide o muestre un aspecto granulado, con bordes imprecisos. Las alteraciones de la mucosa se encuentran limitadas siempre a la úlcera y a sus inmediaciones.

Su evolución es benigna y puede subsistir invariable durante largos años. Prefiere los adultos jóvenes sin distinción de sexos. En un 30 % de los casos, se observan dos e incluso más úlceras. Por consiguiente, la denominación «solitaria» no es correcta, pero se ha impuesto. En un 16 % de los casos, se descubren hemorroides y a veces un prolapso de recto.

**Úlceras.** Las observadas en las enfermedades inflamatorias intestinales pueden ser de morfología muy diversa, siendo confluentes e incluso formando tapizado con islotes de mucosa inflamada pero no ulcerada entre ellas en el caso de la colitis ulcerosa (en esta enfermedad, la afectación de la mucosa rectal es la norma); en el caso de la enfermedad de Crohn colónica, la mucosa rectal suele estar respetada y la enfermedad se manifiesta a partir de la unión rectosigmoidea con grandes úlceras escasamente confluentes (úlceras en sacabocado).

**Pólipos.** Pueden ser pediculados o sésiles de base ancha:

1. *Simple* (adenoma). Por lo común solitario, puede sufrir degeneración maligna.
2. *Papilar.* Su superficie muestra numerosas y delicadas vellosidades que se ramifican; su consistencia es blanda, y su base, ancha; los difusos con vellosidades en forma de alfombra se confunden muchas veces con una colitis.
3. *Múltiple.* De origen congénito. Todo el intestino grueso, desde el ciego hasta el recto, se encuentra cubierto de ellos. Casi siempre terminan malignizándose.
4. *Seudopólipo.* Parecido al adenoma genuino, se forma durante la colitis ulcerativa crónica en zonas curadas o en vías de curación.

**Cáncer.** Se manifiesta en forma de una masa dura, ulcerada o no, friable, mamelonada, con una amplia base de implantación indurada y fija. La mucosa que la recubre es friable y sangra con facilidad.

## *Anorrectocolonoscopia*

La importancia de la exploración colónica por medio del colonoscopio flexible ya ha sido expuesta con anterioridad. Si bien una rectoscopia permite diagnósticos, aconsejamos la práctica de una exploración con el colonoscopio dada su mayor capacidad de exploración (incluyendo retrovisión) y visualización de zonas superiores ante cualquier duda diagnóstica. Tan sólo recalcar que es un método de diagnóstico imprescindible ante toda sospecha de enfermedad colónica.

**Biopsia rectal.** Su práctica no fue ampliamente introducida en clínica hasta que la hicieron norma habitual Gabriel, Cukes y Bussey, aunque fuera ya empleada años antes en el diagnóstico de las lesiones tumorales de esta región; no obstante, con los modernos métodos exploratorios actuales (fibroendoscopia), es obligada su práctica ante cualquier tipo de alteracion morfológica de la mucosa (tabla 4-2), *pues es mucho mejor obtener cien biopsias normales o inespecíficas, que*

**Tabla 4-2. Procesos ante cuya sospecha es imprescindible la biopsia rectal**

| |
|---|
| Neoplasia |
| Colitis ulcerosa |
| Enfermedad de Crohn |
| Colitis infecciosas |
| Amebiasis |
| Salmonelosis |
| Úlcera solitaria de recto |
| Enfermedad de Whipple |
| Enfermedad granulomatosa crónica |
| Amiloidosis |
| Gangliosidosis |
| Enfermedad de Hirschsprung |

© MASSON, S.A. Fotocopiar sin autorización es un delito.

*una lesión no sea diagnosticada al pasar por alto la extracción de una muestra.*

**Exploración radiológica.** Actualmente, la exploración radiológica rectal tiene un valor secundario. Sólo es útil para limitar la extensión de un proceso benigno (linfogranuloma venéreo de recto) o maligno (cáncer rectal) que no han podido ser franqueados por el fibrocolonoscopio.

## Exámenes de laboratorio

El proctólogo recurre con frecuencia al estudio de las heces, que muchas veces adquieren el típico aspecto de la falsa diarrea, revelando la presencia de un mecanismo defensivo contra el obstáculo rectocólico que se opone a su libre tránsito.

Ciertas estenosis anorrectosigmoideas, orgánicas o funcionales, determinan la evacuación de unas materias fecales de forma acintada o de cilindros pequeños y delgados del calibre de un lápiz. También pueden contener sangre, moco y pus o estar casi exclusivamente constituidas por ellos, con gérmenes y parásitos o sin ellos.

Es muy útil recurrir al método de Papanicolaou para examinar las secreciones intestinales que pueden contener células neoplásicas o los materiales obtenidos después de lavados intestinales con suero fisiológico o una sustancia espumosa[15].

En ocasiones, se recurre a pruebas cutáneas como, PPD (tuberculosis), Frei (linfogranulomalosis benigna), Ito-Reenstierna (chancro blando) o a técnicas de fijación de complemento, hemaglutinación, etc. El raspado y secuente cultivo de la superficie ulcerosa puede evidenciar el germen causal.

### *Examen coprológico*

La muestra se recoge en un frasco provisto de cierre, evitando la contaminación con orina (en mujeres). Debe mandarse con rapidez al laboratorio, dada la ventaja de operar sobre material fresco.

[15]Se obtiene un negativo de la luz intestinal al pegarse las células neoplásicas sobre la superficie de este vaciado y centrifugado. Éstas, al ser fijadas rápidamente en fresco con alcohol o éter, no se deterioran, y su examen es más fácil. Este método, cuya utilidad se limita a los tumores del recto, colon sigmoideo y parte inferior del colon descendente, permite descubrir células malignas de tumores que no podían descubrirse con la sigmoidoscopia.

### *Examen macroscópico*

A simple vista, consigue datos importantes:

1. *Cantidad.* Con una dieta mixta varía muchísimo, según una serie de circunstancias, y especialmente la cantidad de vegetales ingeridos. Su peso oscila entre 80 y 200 g.

Las deposiciones son llamativamente voluminosas en la enfermedad de Hirschsprung o megacolon congénito, esteatorreas disabsortivas y pancreáticas. En el estreñimiento el volumen de las heces es exiguo.

2. *Forma.* La más habitual es la cilíndrica (puroide), por haberse formado las heces en el molde interno del colon sigmoideo; cuando son algo más blandas que lo habitual, el ano moldea las heces a su paso por él, dándoles un aspecto más o menos acintado.

En las diarreas, las heces no tienen ninguna forma.

En el estreñimiento, en vez del cilindro fecal normal se observan una serie de aglomeraciones más o menos esféricas (escíbalos); si éstas son pequeñas y numerosas, hablamos de «deposición caprina» (remeda las heces de las cabras). A veces, los escíbalos se conglomeran por mutua presión, originando una masa grande y multilobulada.

3. *Consistencia.* Depende de la alteración de la absorción, de la secreción y de la rapidez del tránsito.

Pueden ser duras (a veces constituidas por escíbalos aislados), bien configuradas (cilindroides), pastosas y fluidas, intermedias, etc.

4. *Viscosidad.* Se estima *a grosso modo* hundiendo una varilla en las heces y observando la cantidad que queda deslizándose por la misma al retirarla. Guarda relación con la cantidad de moco y detritos intestinales.

Las heces de los sujetos sanos con digestión normal son poco viscosas, en contraste con las procedentes del intestino delgado y del ciego.

En la dispepsia de fermentación y diarrea por antibióticos, la viscosidad es mínima.

5. *Color.* Depende de muchos factores, entre los que se cuentan el tipo de alimentación y la mayor o menor cantidad de pigmentos biliares vertidos al intestino y transformados a nivel de éste en estercobilinógeno y, ulteriormente, en estercobilina.

Con régimen cárneo y cuando hay exceso de putrefacciones, las materias fecales son, en general, oscuras; y de color amarillo claro en el régi-

men lácteo o feculento y cuando existe aumento de fermentaciones.

Con régimen mixto, el color es castaño más o menos oscuro.

En los síndromes hemolíticos con bilis muy pigmentada, el color es muy subido, contrastando con el grisáceo, como masilla de vidriero en los casos en que la bilis no llega al intestino (hipocolia o acolia). Una coloración semejante (seudoacolia) se encuentra en las heces que contienen mucha grasa (insuficiencia pancreática), si el tránsito entérico es muy rápido; a partir de las asas del intestino delgado, los pigmentos biliares se eliminan como tales, sin transformar, dando un color amarillo oro o verdoso a las materias o a los grumos de moco.

El oscurecimiento de las heces dejadas al aire libre se debe a la oxidación del pigmento (en estado de cromógeno), con formación de estercobilina.

Ciertos alimentos prestan a las heces una coloración anormal, citaremos el color negro rojizo que determina la ingestión masiva de guindas, moras y espinacas, y negruzco de las heces eliminadas después de comer grandes cantidades de embutidos (morcillas, etc.) confeccionadas a base de carne de cerdo, y alimentos con tintes (arroz negro); esta coloración negruzca puede dar lugar a confundir esta pigmentación negra con la característica de las heces melénicas. La ingestión de zumo de uva en conserva *(mostelle)*, aunque de color blanco, da lugar a una deposición negra y espesa como pez (seudomelena), por la presencia de una sustancia inofensiva, estabilizadora de los mostos, llamada «enina», de constitución fenólica, la cual en presencia de heces alcalinas toma color negro, cosa que no sucede en las de reacción ácida.

También cuentan algunos medicamentos, como el sulfato de bario (color blanco), sales de bismuto o carbón en polvo (negro intenso), el antioxiuriásico pamoato de pirvino (rojo brillante), rifampicina (marrón rojizo), etc.

Si llega sangre al intestino, el color varía según la altura de la lesión y la intensidad de la hemorragia; si la causa radica en el esófago, estómago, duodeno o parte alta del yeyuno y su intensidad es mediana, se digiere en el intestino (la hemoglobina se transforma en hematina), motivando una deposición negra, espesa y pegajosa como el alquitrán o la pez, y muy fétida (melena); si la sangre procede de las partes bajas del colon (asa sigmoidea) o de la ampolla rectal, conserva su color rojo (enterorragia). Llamamos la atención acerca del color verdoso de las heces líquidas de la lambliasis, así como el aframbuesado de la enteritis por flagelados o espiroquetas. En la diarrea por antibióticos, el examen exterior de las heces revela un color verde anaranjado, a causa de la presencia de bilirrubina y biliverdina no reducidas por faltar las bacterias destruidas por el fármaco. Son, asimismo, inodoras y no adherentes al recipiente.

6. *Olor.* Las materias fecales normales tienen un olor *sui generis* por la presencia de escatol.

Las heces de los sujetos sometidos a dieta láctea exclusivamente, como los lactantes y excepcionalmente algunos adultos ulcerosos, apenas huelen; lo propio ocurre en las diarreas profusas coleriformes y en las heces de los sujetos sometidos a la acción de antibióticos de amplio espectro por vía bucal.

En la dieta cárnea y en la dispepsia de putrefacción, el olor es pútrido (por la gran cantidad de indol, escatol y ácido sulfhídrico que contienen), y agrio, como manteca rancia, en la dispepsia de fermentación.

Muy repugnante es el de la melena y cáncer ulcerado del recto (olor muy característico y las más veces diagnóstico).

7. *Homogeneidad.* Las materias fecales suelen tener igual consistencia en toda su masa; si ello no ocurre, decimos que las heces no son homogéneas, como en la «falsa diarrea» de Mathieu (escíbalos nadando en un líquido putriforme procedente de la mucosa cólica irritada), diarrea gastrógena (restos cárneos y trozos feculentos), colitis (masas de moco), etc., o por la presencia de vesículas hijas (rotura de un quiste hidatídico de las vías biliares) que aparecen como pellejos o granos de uva chupados, restos de alimentos (fístula gastrocólica), cálculos biliares, parásitos (áscaris, oxiuros), etc.

8. *Restos alimentarios identificables.* La presencia de restos vegetales, proteicos, grasa, pueden indicar un estado de maldigestión que puede iniciarse en una dificultosa masticación por defectos en la dentadura. Es importante aleccionar a la población sobre el mirar (aunque sea de forma somera) las heces para que comenten con su médico este apartado.

9. *Reacción.* Las heces normales son alcalinas, con un pH no superior a 8,5-9. Su reacción ácida se observa en la dispepsia de fermentación, esprue y tránsito rápido cecal, y la alcalina, en las insuficiencias gástrica y pancreática, y en la colitis.

**Examen macroscópico tras dilución.** Se toma una porción de heces del tamaño de una nuez y se macera con cierta cantidad de agua en

© MASSON, S.A. Fotocopiar sin autorización es un delito.

un mortero. A falta de éste, bastan una barrita de vidrio y un tubo de ensayo hasta conseguir formar con las heces una suspensión, que se vierte en una cápsula de Petri; son útiles aquellas cuyo fondo es, en parte, oscuro.

En los sujetos sanos con digestión normal, sólo se encuentran algunos restos vegetales no digeribles.

En *condiciones anómalas*, podemos observar:

1. *Moco.* Se presenta en forma de copos o de membranas.

Los copos son de tamaño variable y transparentes, salvo si contienen células, caso en que se tornan opacos. Si se intenta hacer progresar una de estas masas sobre el fondo de la cubeta a golpes secos con la punta de una aguja, se observa cómo el resto de la misma sigue el movimiento con ligero retraso, lo que evidencia una elasticidad especial; si se levantan fuera del agua, toman forma de gota; con el ácido acético se coagulan y opacifican. Los copos de moco señalan inflamación, tanto más intensa cuanto mayor es el número de células que contienen. En las diarreas de origen yeyunal, pueden estar teñidos por los pigmentos biliares.

Las membranas (moco acintado, blanco pardusco, consistencia variable) son propias del colon irritable y la colitis alérgica (ambas no inflamatorias); un exceso de moco sugiere la presencia de un tumor velloso del recto.

2. *Restos alimentarios.* Pueden ser:

*a) Fragmentos de carne.* Se reconocen por su tamaño exiguo, color pardo (semejan raspaduras de corteza de quina) y porque al ser aplastados entre un porta y un cubreobjeto se estrían en una serie de fibras. Su presencia se observa (suponiendo la masticación normal) en la insuficiencia gástrica y pancreática, y en el tránsito rápido a partir del intestino delgado.

*b) Tejido conjuntivo.* Se presenta en forma de masas de límites irregulares y de color blanco opaco. Su tamaño es variable. Se diferencian del moco por su estructura grosera, escasa elasticidad y color opaco. Significa insuficiencia gástrica.

*c) Restos de patatas.* Semejan granos de sagú. Su color es blanco. Se dejan aplastar fácilmente y adquieren un tono oscuro con la solución yodoyodurada de Lugol. Señalan insuficiencia gástrica con hipo o aquilia.

*d) Grasas.* Abundan en la insuficiencia pancreática como grumos blanquecinos, viscosos, mal limitados en la superficie de la deposición (si son muy abundantes, hacen que las heces floten en el agua del inodoro; también pueden flotar por exceso de gas en su interior).

## *Examen microscópico*

Se realiza aprovechando una gota de la suspensión fecal o comprimiendo una partícula de heces (si su consistencia no es excesiva) entre un porta y un cubreobjetos:

1. *Fibras musculares.* De color amarillo o anaranjado, se presentan en forma de cilindros alargados con ángulos y estrías longitudinales y transversales bien conservados o bajo la forma de rectángulos con ángulos redondeados o como manchas amarillas, sin organización visible, reconocibles solamente por su coloración típica, su matidez especial y por el color más claro de sus bordes más transparentes. Se tiñen de rojo caoba con la solución yodoyodurada de Lugol, la cual se introduce levantando un ángulo del cubreobjetos, pues la viscosidad de las materias fecales impide la coloración por capilaridad entre el cubre y el portaobjetos. Con el régimen restrictivo, es anormal un número considerable de residuos de fibras musculares *(creatorrea)*. Si los ángulos y las estrías están bien conservados, cabe admitir un tránsito rápido a partir del intestino delgado o una insuficiencia pancreática. Si se observan masas de fibras musculares unidas por tejido conjuntivo más atacado, señalan insuficiencia gástrica con o sin afectación del páncreas.

2. *Tejido conjuntivo.* Se manifiesta como pequeñas masas de límites irregulares, con largas prolongaciones fasciculares de color grisáceo o amarillopardusco. Señala insuficiencia gástrica con aquilia.

3. *Almidón.* Se busca tiñendo la preparación con la solución yodoyodurada ya citada. Si abunda, aquélla toma un tinte violeta, perceptible a simple vista. Puede ser intra y extracelular. En el primer caso (células de patata) se encuentra dentro de una envoltura celular más o menos coloreada de amarillo por el yodo. El almidón libre ha perdido su forma de granos, y aparece como manchas de color azulado a veces rodeada de bacterias yodófilas. Las dos formas pueden perder su colorabilidad en azul por el yodo, tomando un tinte rosado (eritrodextrina), primer paso para su total digestión. Significa un tránsito acelerado del contenido cecal.

4. *Grasas neutras.* Aparecen como pequeñas gotas muy refringentes y algo teñidas por la bilis. Si son muy abundantes, forman lagos de grasa (como si el sujeto hubiera tomado aceite de parafina), cuyos contornos hay que buscar para limitarlo. Se tiñen de rojo con Sudán III. Se observan en la insuficiencia pancreática.

5. *Ácidos grasos.* Se presentan cristalizando en bellos cristales en forma de espina de pescado. Se observan en la insuficiencia biliar y en la esteatorrea idiopática (esprue) junto a jabones.

6. *Jabones.* Resultan de la combinación de un ácido graso con magnesia o calcio. Se presentan en forma circular (como un tronco de árbol o rosquillas), masas irregulares (forma y color semejantes a los de los carbonatos y fosfatos) o agujas cortas. Se observan en la insuficiencia biliar, esprue y la enteritis difusa leve («dispepsia jabonosa», de Porges).

7. *Celulosa.* La indigestible (pelos, membranas vegetales, hojas, tallos, etc.) no tiene valor semiológico, al revés de la digestible, representada por las células de patata o zanahoria, que contienen granos de almidón. Su presencia abundante es índice de un trastorno motor del colon, con evacuación rápida. Recordaremos que la celulosa se digiere por fermentación bacteriana en el intestino grueso y que su desaparición es proporcional al tiempo que las heces permanecen en él.

8. *Cristales.* Pueden ser alimentarios o de origen intestinal.

Los de oxalato de cal, si son intracelulares, tienen forma de prisma, a veces acodado; si son libres, pueden confundirse con los cristales de fosfato amonicomagnésico, pero se diferencian por ser insolubles en el ácido acético.

Los cristales intracelulares significan aquilia gástrica, pues el ácido clorhídrico los disuelve.

Los cristales en forma de sobre de carta y extracelulares se observan en la crisis oxalémica y en algunas fermentaciones por colibacilos capaces de fabricar ácido oxálico.

Los cristales de fosfato amonicomagnésico son voluminosos y tienen forma de ataúd. Indican putrefacción intestinal con formación de amoniaco. Nunca se observan en las deposiciones de reacción ácida.

Los cristales de Charcot-Leyden, con su característica forma de octaedros puntiagudos e incoloros, aparecen junto con eosinófilos en procesos alérgicos locales y parasitarios.

Los cristales de bilirrubina, en forma de agujas aisladas o en masas de color amarillo de oro, se encuentran en el moco en los casos de diarrea a partir del intestino delgado.

9. *Moco.* Sus copos suelen reconocerse bien a simple vista. Bajo el objetivo aparece transparente y sin estrutura, con células epiteliales, leucocitos, bacilos y amebas (en caso de disentería) incluidos. Si se añade ácido acético, se precipita la sustancia fundamental con formación de estrías.

10. *Hematíes y leucocitos.* Los primeros, si se reconocen bien, significan un tránsito rápido a partir de una lesión ulcerada radicada en el recto o asa sigmoidea.

Los leucocitos en gran número y poco alterados son propios de procesos supurados (cáncer, rectosigmoiditis, etc.) o de un absceso que se ha vaciado en el intestino terminal.

11. *Flora yodófila.* Está constituida por bacterias que se tiñen de azul con la solución yodoyodurada, como el almidón. Abundan en aquella porción del intestino rica en hidrocarbonados en fermentación, como el final del delgado y el ciego. Escasas en las heces normales, su aumento señala un tránsito rápido a partir del ciego.

## *Examen químico*

Tiene gran valor, aunque su prodigalidad decrece con el paso de los años. Comprende:

1. *Pigmentos biliares.* Determina la presencia en heces de estercobilina y estercobilinógeno. La presencia de bilirrubina sin transformar se observa en las enterocolitis severas y en algunos casos de ictericia hemolítica, cuando el flujo biliar es tan copioso que una parte de la bilirrubina no es reducida, eliminándose como tal. En la acolia no se observa la presencia de pigmentos.

2. *Albúmina disuelta.* Señala ulceración intestinal (colitis, cáncer, tuberculosis, etc.) aunque es posible su hallazgo también en diarreas agudas severas.

3. *Sangre.* Su presencia tiene valor si se tiene la precaución, desde tres días antes de la recogida de las muestras y durante los tres días de recogida de las mismas, de no comer carne ni derivados («ni pelo ni pluma»). En el caso de no haber hecho dieta restrictiva alguna y el examen de sangre es negativo, se puede descartar casi con certeza el sangrado digestivo. Se descartarán la presencia de encías y hemorroides sangrantes. Entre las múltiples técnicas usadas para su estima, citaremos el test de bencidina (Adler), guayaco, etc. Son muy útiles para una rápida y orientativa determinación las tiras Hematest Ames. Se depositan sobre un fragmento de heces; si hay sangre, viran de color.

© MASSON, S.A. Fotocopiar sin autorización es un delito.

4. *Ácidos de fermentación.* La mayoría de los ácidos grasos de fermentación proceden de las fermentaciones hidrocarbonadas y, en parte, de las grasas y de la putrefacción de las proteínas. Entre estos ácidos, unos son volátiles (ácido acético, butírico, fórmico, etc.), y otros fijos (láctico, succínico, etc.).

La cifra de ácidos orgánicos totales (ácidos de fermentación volátiles + ácidos de fermentación fijos) varía, en los sujetos sanos sometidos a alimentación mixta, entre 14-16 ml de sosa N/10.

Se encuentran muy elevados en la dispepsia de fermentación (hasta 30-40 ml de sosa N/10) y en la diarrea cecal en la cual el exceso de ácidos grasos es causa de la rapidez del tránsito (diarrea química); disminuye, por el contenido, en las diarreas de putrefacción.

5. *Amoniaco.* Aumenta siempre que existen procesos de putrefacción bacteriana a nivel del colon debido a los restos alimentarios o de productos (moco, pus, líquido) exudados por la mucosa. En la enteritis, diarrea cecal y dispepsia de fermentación, sus valores son bajos.

6. *Ácido láctico.* Se observa su aumento (acompañado de pH ácido) en los defectos de la digestión de polisacáridos en sujetos con deficiencia en lactasa.

7. *Nitrógeno total.* Aumenta en la insuficiencia pancreática (por la abundancia de fibras musculares y masa microbiana contenida en las heces voluminosas), obstrucción biliar, dispepsia de fermentación y síndrome de malabsorción; disminuye en el estreñimiento.

8. *Lípidos*[16]. Un adulto sometido a una dieta normal ingiere un gramo de grasas por kilo de peso y día; éstas están constituidas principalmente por triglicéridos, y elimina una cantidad que oscila entre 1 y 7 g/24 h.

## *Examen bacteriológico*[17]

Se debe realizar ante cualquier proceso que curse con diarreas o cuando haya fundada sospecha de infección intestinal, y sobre todo ante cualquier tipo de tratamiento antibiótico. Si el

[16]Se puede clasificar la procedencia de la grasa eliminada por vía digestiva, en:

1. Lípidos de la dieta, constituida por las fracciones lipídicas no absorbidas.
2. Lípidos que derivan de los microorganismos intestinales.
3. Lípidos de descamación epitelial.
4. Lípidos procedentes de la secreción intestinal.
5. Lípidos procedentes de la secreción biliar.

La administración de dietas estandarizadas para el estudio de la absorción de las grasas presenta la ventaja de asegurar la ingesta de la misma cantidad de lípidos en todos los estudios. Éstos son imprescindibles cuando se quiere estudiar el «balance de grasas», relación entre las grasas ingeridas y excretadas.

Diversos son los métodos para la determinación de los lípidos totales, pero los más aconsejables son los tritimétricos (Van de Kamer) y gravimétricos (Solbe). La cromatografía en capa fina permite el fraccionamiento de los lípidos fecales prestando de esta forma una poderosa ayuda en el estudio de la esteatorrea.

[17]Se entiende por flora intestinal la totalidad de los microorganismos obligados y pasajeros, apatógenos, patógenos y facultativamente patógenos que existen en el intestino. Con frecuencia, la acción patógena está relacionada con la cantidad de gérmenes presentes en el tubo intestinal.

El jugo gástrico de acidez normal es casi aséptico, conteniendo a veces bacilos lácticos y levaduras acidorresistentes.

La acidez del quimo explica la asepsia del duodeno y de la sección superior del íleon.

En la parte central del íleon, ya se encuentran enterococos acidorresistentes y bacilos lácticos que forman ácido láctico inhibiendo la ascensión de las bacterias de la parte distal del íleo (*Escherichia coli* y *Bacteroides*).

En el intestino ciego, hay (aparte de las bacterias mencionadas) cepas de *Clostridium, Bacterium saccharobutyricum, Proteus*, etc.

Entre la flora bacteriana y la pared intestinal existe una íntima relación. Las secreciones intestinales constituyen un medio de cultivo ideal para las bacterias, cuyos productos metálicos estimulan la secreción del jugo intestinal.

Los gérmenes de fermentación desintegran los carbohidratos, glucósidos y alcoholes contenidos en el quimo, produciendo ácido láctico (lactobacilos, enterococos, *Escherichia coli*, etc.).

Los gérmenes de putrefacción (*Bacteroides, Clostridium putrificum*, etc.), desdoblan las proteínas transformándolas, por ejemplo, en amoniaco. Así se explica que las dietas inadecuadas y la digestión insuficiente puedan dar lugar a la formación de grandes cantidades de gases intestinales, que, a su vez, suelen ocasionar dispepsias fermentativas y de putrefacción.

Los conocimientos sobre la composición de la flora del colon se basan en las investigaciones realizadas por Haenel, que pudo demostrar que la flora intestinal consiste, en su mayor parte, en gérmenes anaerobios.

La colonización del colon varía de persona a persona, hasta bajo condiciones fisiológicas. Por esta razón, no se puede hablar de una flora normal.

Haenel introdujo el término «eubiosis», que indica la presencia de una composición bastante variable, pero bien equilibrada de la flora intestinal. El 90 % de la flora eubiótica se compone de gérmenes anaerobios. Entre ellos hay, aproximadamente, un 54 % de *Bacteroides* y un 56 % de bacterias bífidas.

Los gérmenes aerobios representan el 10 % de la flora intestinal. Se subdividen en (cifras aproximadas) gérmenes coliformes (55 %), lactobacilos (27 %), hongos, estafilococos, *Proteus* (10 %), enterococos (8 %).

El término «disbiosis» (Haenel) denota una alteración de esta composición y una colonización más intensa del estómago e intestino delgado.

Los gérmenes más patógenos en nuestro medio son algunos tipos de *Salmonella, Shigella* y *Staphylococcus aureus*

cuadro agudo diarreico ya ha cesado, conviene (previamente a la toma de la muestra) humedecer el escobillón con agua de peptona y eliminar luego el exceso de líquido, haciendo presión contra la pared del tubo.

## *Examen parasitológico*

Aunque algunos parásitos adultos se aprecian a simple vista, por ejemplo, anillos de *taenia solium* (los de la *taenia saginata*, por atravesar activamente el esfínter anal, se encuentran en las prendas íntimas), áscaris, oxiuros, etc., es más valiosa la observación microscópica directa que la presencia de huevos de helmintos, áscaris, anquilostomas (fig. 4-86), etc.

Los huevos de oxiuros son muy raros en las heces, por ello en todo niño con prurito anal y discreta eosinofilia es útil acudir al «método del Scotch-test» o «test de Graham». Basado en el supuesto de que las hembras de los oxiuros ponen sus huevos durante la noche en las márgenes del ano; consiste en la aplicación momentánea de un pequeño trozo de cinta adhesiva transparente a nivel de la región a explorar, estando el niño acostado, momentos antes de levantarse de la cama por la mañana y, a ser posible, antes de la primera defecación. Los huevos, si es que existen, quedan pegados en la cara adhesiva de la cinta aplicada sobre la piel. Ulteriormente, esta cinta transparente se lleva al laboratorio y se examina al microscopio directamente, tras haberla acoplado sobre un porta, al que se añade simplemente una gota de agua, tapando acto seguido el conjunto con un cubreobjetos.

En la sospecha de anquilostosis, se acude al coprocultivo sobre papel filtro y al método de la extracción de Baermann; con ambas técnicas, se evidencian bien sus larvas.

Si en la bilharziasis el examen de las heces es negativo, se acude a la rectoscopia (lesiones características) y biopsia rectal.

## *Examen citológico*

Puede tener interés en algunos síndromes diarreicos, tales como la disentería bacilar, en que en un abundante exudado celular es posible observar las llamadas «células espectro», consecuencia de la necrosis crónica de las células intestinales, así como abundantes y grandes macrófagos.

**Manometría o tonometría.** Exploración especialmente indicada en aquellos pacientes que presentan trastornos de la deposición caracterizados por retención fecal excesiva a nivel de la ampolla rectal (disquecia), emisión fecal violenta (explosión fecal) y en aquellos otros con incontinencia (encopresis). La finalidad de la manometría es valorar la capacidad expulsiva de la ampolla rectal y el tono del esfínter anal.

**Pruebas del aliento o *Breath test* de hidrógeno.** Los *Breath Test* de $H^+$ (BTH) son determinantes para la valoración de diversas afecciones intestinales que cursan con malabsorción de diversos azúcares. Como el $H^+$ se forma por la descomposición bacteriana de los hidratos de carbono, y es reabsorbido por el intestino y expulsado por el aire espirado a través de los pulmones, su determinación permite valorar cualquier alteración ya sea en la fase de descomposición o de absorción de los hidratos de carbono. El *BTH de glucosa* lo es para valorar el sobrecrecimiemto bacteriano intestinal (fig. 4-87), el *de lactosa*, para la valoración de la intolerancia a dicha sustancia (fig. 4-88). El BTH *de lactulosa* valora el tiempo de tránsito orocecal y el sobrecrecimiento bacteriano. El BTH de *D-xylosa* valora el sobrecrecimiento bacteriano o la malabsorción y el transporte activo de monosacáridos a través de la mucosa intestinal.

Estos *Breath test* de $H^+$ requieren una dieta estándar previa a la prueba y una excelente higiene bucal para evitar la alteración de los resultados

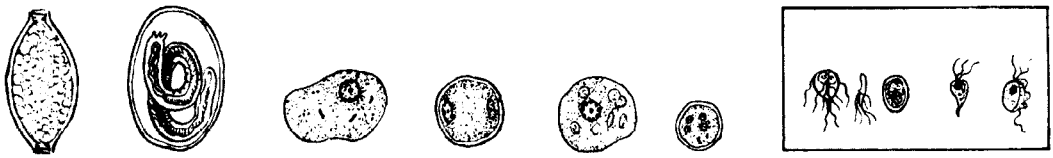

**Fig. 4-86.** Imagen microscópica de huevos de los parásitos intestinales humanos más frecuentes y algunos protozoos. Tamaños proporcionados. Sirva de base la longitud de los flagelados (10-15 μ).

© MASSON, S.A. Fotocopiar sin autorización es un delito.

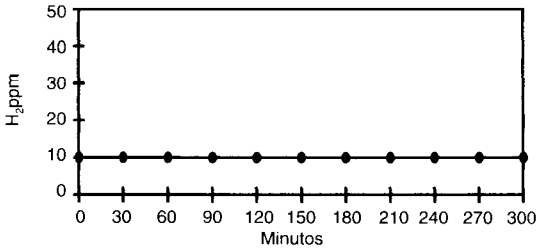


**Fig. 4-87.** *Breath Test* de Hidrógeno (BTH) de glucosa. Test normal; ausencia de sobrecrecimiento bacteriano.

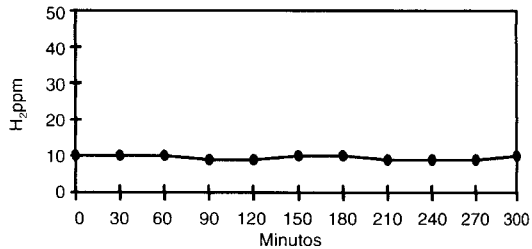


**Fig. 4-88.** BTH de lactosa. Test normal; buena tolerancia a la lactosa.

por participación de las bacterias de la cavidad bucal.

## Síndromes coprológicos

Resultan de la valoración conjunta de los signos aportados por los exámenes macroscópico, microscópico y químico de las heces.

### *Diarrea*

**Diarreas motoras.** Las funciones digestivas enzimáticas y la pared intestinal (anatómica y funcional) son normales. El trastorno es la motilidad exagerada de todo o parte del intestino. El hipertránsito puede iniciarse en el yeyuno, íleo, ciego o colon:

1. *Diarrea yeyunal.* Consistencia de papilla, color ocre amarillento (de yema de huevo), reacción neutra o algo ácida y olor soso. En las preparaciones, se observan gotitas de grasa neutra (cifra superior a la normal), fibras musculares bien atacadas, ácidos grasos y jabones, granos de almidón (escasos) y cápsulas vacías de patata si el colon participa.
2. *Diarrea ileal.* Heces pegajosas. Color ocre. Reacción neutra, alcalina o algo ácida si existe abundancia de ácidos grasos. Imagen coprológica parecida a la anterior, pero con ausencia de grasas neutras, ya desdobladas a este nivel del intestino. Fibras musculares escasas y bien atacadas. Agujas de ácidos grasos y jabones, y algún grano de almidón. Reacción del sublimado, rosa.
3. *Diarrea cecal.* Color ocre amarillento, viscosa, olor agrio. Reacción ácida o neutra. Cápsulas enteras y vacías de patata, si hay déficit en la digestión de los almidones (a su vez causantes del tránsito rápido cecal donde se acumulan), se observan éstos en cantidad abundante. Estercobilinógeno positivo.
4. *Diarrea cólica.* Color ocre oscuro. Olor variable. Algo viscosas. Reacción neutra o alcalina. Es característico que todas las preparaciones se vean inundadas de celdas vacías de patata con su aspecto oval típico. El contenido intestinal ha corrido demasiado y no ha dado tiempo a la digestión bacteriana, siempre más lenta que la enzimática del intestino delgado. Estercobilinógeno positivo.

**Diarreas disenzimáticas.** Son muy características. Las funciones digestivas enzimáticas están alteradas:

1. *Dislipolíticas.* Muestran una clara preponderancia de restos grasos (grasas neutras, ácidos grasos, jabones). Cuando ello ocurre, debe orientarse el diagnóstico hacia una insuficiencia biliar o pancreática; las diarreas disabsortivas forman un grupo aparte:

*a) Déficit de secreción biliar.* Coloración palido-grisácea y consistencia de papilla espesa, con cierto grado de brillantez a causa de la grasa neutra que contiene. Reacción ácida; el pH vira hacia la neutralidad e incluso alcalinidad si entran en acción los gérmenes de la putrefacción. Olor pútrido. Abundancia de restos grasos, con predominio de los ácidos grasos y jabones sobre las grasas neutras.

*b) Acolia* (no pasa bilis al intestino). Las heces son de un inconfundible color ceniza, brillantes, consistencia pastosa o normal y reacción ácida, salvo si existe putrefacción. El examen microscópico es superponible al de la insuficiencia biliar, con mayor abundancia de restos grasos, pero predominando la grasa desdoblada (ácidos grasos, jabones) sobre la grasa neutra. La reacción del sublimado es blanca, dato definitivo para el diagnóstico de acolia.

*c) Acolia con déficit de secreción exocrina pancreática* (bloqueo conjunto de vías biliares y pancreáticas). El aumento de grasa neutra equilibra o supera a la grasa desdoblada; existen también fibras musculares abundantes y poco atacadas.

*d) Déficit de secreción exocrina pancreática.* Heces muy voluminosas, superficie brillante, pastosas, color amarillo grisáceo (como masilla de vidriero), olor pútrido y reacción alcalina. En la preparación aparecen gotas grandes o lagunas de grasas neutras, en contraste con la cifra exigua de ácidos grasos y jabones. Fibras musculares abundantes y poco atacadas. La reacción del sublimado es normal. El binomio grasas neutras + fibras musculares mal atacadas tiene valor diagnóstico definitivo.

2. *Disproteolíticas.* Además del déficit de secreción exocrina pancreática, cuentan:

*a) Déficit de secreción gástrica* (diarrea gastrógena). Color parduscò, olor pútrido, reacción alcalina. Pueden reconocerse a simple vista restos cárneos y trozos de feculentos. Existe un binomio claro, fibras musculares grandes (como rectángulos muy alargados y bordes puntiagudos sin atacar) + tejido conjuntivo en forma de fibras sueltas o grandes haces que engloban fibras musculares bien conservadas. A ellos se añaden mosaicos de feculentos sin atacar. Si recordamos que el jugo gástrico es el único líquido orgánico capaz de digerir el tejido conjuntivo, nos daremos cuenta del valor diagnóstico de su hallazgo.

*b) Déficit de la función entérica.* Difícil de detectar por la acción compensadora del páncreas. Heces de color amarillo mate, consistencia cremosa, olor débil y reacción neutra o alcalina. El examen microscópico señala fibras musculares bastante atacadas, con aumento de cristales de ácidos grasos y jabones, y algo de almidón, pero sin acompañarse, en cambio, de grasa neutra (fallo pancreático) o tejido conjuntivo (insuficiencia gástrica).

3. *Disamilóticas.* Dispepsia de fermentación. Señala la expulsión precoz del contenido del ciego y del colon derecho en plena fase de transformación microbiana de los hidratos de carbono que llegaron a su nivel. Color ocre amarillento, olor butírico, reacción ácida. Contiene gas, que sale al exterior en forma de burbujas que estallan al llegar a la superficie. El examen microscópico es definitivo; exceso de almidón, que inunda todas las preparaciones, y de flora yodófila. Estercobilinógeno positivo. Gran cantidad de ácidos de fermentación.

**Diarreas disabsortivas.** *Esteatorrea idiopática.* Heces muy voluminosas (más de 400 g/24 h), color pardo grisáceo, brillo metálico y burbujas de gas con un olor ofensivo especial. Gran abundancia de grasa desdoblada (ácidos grasos, jabones), con cifra mínima o nula de grasa neutra.

Aunque a primera vista el examen macroscópico de las heces induce a pensar en la acolia o en la insuficiencia pancreática, las dudas se desvanecen al observar la ausencia de grasas neutras frente a la sobreabundancia de restos grasos. En la esteatorrea idiopática (esprue), las lipasas actúan con toda eficacia por estar conservadas y, además, por ser el ritmo intestinal lento (es la única diarrea verdadera sin tránsito rápido); el trastorno viene erradicado como consecuencia de la malabsorción intestinal.

**Diarreas inflamatorias.** En las mismas encontramos:

1. *Tránsito rápido.* Correspondientes al segmento situado por encima de la lesión inflamatoria.
2. *Déficit de absorción.* A nivel de la zona inflamada.
3. *Signos de inflamación.* Presencia de moco (signo «princeps»), sangre, pus, albúmina disuelta:

*a) Enteritis aguda difusa.* Heces con consistencia de papilla, color ocre claro, ocre amarillo o grisáceo (nunca oscuro) y olor soso. Reacción variable, con frecuencia ácida, salvo si existe putrefacción. Superabundancia de restos alimentarios por el tránsito rápido y falta de absorción en la zona afecta, almidón no atacado, fibras musculares, grasas neutras, ácidos grasos y jabones.

Si coexiste aquilia, se añaden tejido conjuntivo y fibras musculares abundantes y mal atacadas. El moco (signo inflamatorio) no se ve aquí por proceder de zonas demasiado altas y digerirse. Estercobilinógeno positivo.

*b) Diarrea jabonosa,* de Porges. Es, en realidad, una enteritis difusa de poco grado lesional. El predominio de las grasas desdobladas se debe a que su absorción es más complicada y requiere más tiempo, y a que las podemos seguir al microscopio hasta estados más avanzados. Este exceso de ácidos grasos y jabones puede sugerir esteatorrea idiopática.

*c) Yeyunoileítis.* En la yeyunitis, el aspecto es parecido al de las enteritis difusas, pero con menos restos alimentarios, pues queda un íleon con buena capacidad absortiva. Abundan las fibras

© MASSON, S.A. Fotocopiar sin autorización es un delito.

musculares (éstas normalmente no llegan al íleon) y dominan menos las grasas desdobladas.

En la ileítis desaparecen las fibras musculares y abundan las grasas desdobladas y el almidón (por tránsito rápido supralesional, que en este caso corresponde al yeyuno). En ambas el estercobilinógeno es positivo, y la albúmina disuelta, negativa.

*d) Colitis.* Coloración oscura. Heces viscosas, a veces con moco opaco, visible a simple vista. Olor fétido. Reacción alcalina. Todos los restos alimentarios que podamos encontrar son provocados por el tránsito rápido del delgado o una enteritis concomitante, pues el papel absortivo del colon es nulo, salvo para el agua. En caso de simple tránsito rápido del delgado, los restos alimentarios desaparecen; en caso de enteritis, permanecerán en campo microscópico en la proporción del grado de inflamación. Como signo inflamatorio, además del moco, se encuentran cristales amonicomagnésicos con su clásica forma de ataúd; indican siempre proceso exudativo cólico y, por ende, colitis. Abundante amoniaco.

**Diarreas alérgicas.** La ingesta del aliento alergeno motiva un tránsito rápido, más o menos alto, al que se añade la presencia de moco de tipo funcional rico en eosinófilos y cristales de Charcot-Leyden.

A menudo hay parásitos o sus huevos, causa, a veces, del trastorno que nos ocupa.

**Diarreas parasitarias.** Coprológicamente, dan lugar a un tránsito rápido intestinal, más o menos alto, sin estado lesional de la mucosa. Se observan los parásitos o sus huevos, y a veces algo de moco con eosinófilos y cristales de Charcot-Leyden si son motivo de manifestaciones alérgicas.

### *Estreñimiento o constipación*

El concepto de que estreñimiento es igual a toma de laxante, es un gran error. Ante todo estreñimiento es imprescindible buscar la causa, ya sea general o local. Una anamnesis correcta y minuciosa es la base del éxito terapéutico, y no olvidar que ante todo estreñimiento es imprescindible la práctica de un enema opaco para valorar las características físicas del colon (hipertonía, hipotonía, megacolon global o segmentario) para actuar de la forma más adecuada. Cada estreñimiento requiere su tratamiento individualizado.

**Estreñimiento agudo.** Las más veces se debe a un cambio súbito en el ritmo alimentario, con la introducción en la dieta de alimentos astringentes o supresión de alimentos con abundante contenido de residuos (cambio del hábito dietético en los viajes, dietas mal orientadas para adelgazar, fármacos, etc.). Heces compactas, expulsadas con gran esfuerzo, ocasionalmente acompañadas de moco (lubricante fisiológico), y no raras veces responsables de pequeñas pérdidas sanguíneas por microfisuraciones anales.

**Estreñimiento crónico.** Las heces tienen caracteres inconfundibles; son de poco volumen, bien configuradas, oscuras, duras, reacción alcalina y pobres en restos alimentarios. Si los escíbalos retenidos irritan el colon, se observa la llamada «falsa diarrea» de Mathieu; en un líquido cremoso, oscuro, alcalino, con moco, se observan trozos duros y fragmentados de heces cuyo examen microscópico revela su larga permanencia en el intestino.

# ■ HÍGADO Y VÍAS BILIARES

## INTERROGATORIO

### Filiación y antecedentes individuales

**Edad.** Si una ictericia se presenta en el transcurso de las primeras 24 h de vida, no es fisiológica y sí es signo de un proceso hemolítico por incompatibilidad maternofetal Rh o del sistema ABO. La hiperbilirrubinemia neonatal, mal llamada «ictericia fisiológica», puede ser definida clínicamente como una elevación de la bilirrubina sérica no conjugada (esterificada), que no sobrepasa los 12 mg/dl, que se presenta en la primera semana de la vida (hacia los días 3-4) en ausencia de enfermedad hemolítica. Se acompaña a menudo de ictericia visible (si sobrepasa los 4-5 mg/dl) que se hace aparente al cabo de 36 h de vida y desaparece al día 10 posparto. Si esta hiperbilirrubinemia neonatal (más frecuente en prematuros, niños con escaso desarrollo al nacer y orientales) alcanza valores elevados se puede producir el cuadro grave de la encefalopatía bilirrubínica («ictericia nuclear» de Schmorl; quernícteros) como en casos de incompatibilidad Rh. Se atribuye a que las enzimas del sistema glucuroniltransferasa responsables de la conjugación (esterificación) de la bilirrubina no completan su desarrollo hasta después de la primera semana de vida.

También son icterígenas la atresia de las vías biliares, así como la sífilis congénita, hepatitis neonatal, toxoplasmosis, etc.

En la infancia, edad prepuberal y pubertad, inciden la *ictericia hemolítica congénita* (defecto genético con formación de esferocitos de diámetro reducido); *síndrome o enfermedad de Gilbert* (ictericia juvenil, colemia familiar) que es de carácter familiar y producido por un gen autosómico dominante motivo de un déficit parcial del sistema glucuronil-transferasa, cursa con hiperbilirrubinemia no hemolítica no conjugada; *hepatitis A* (en el 96 % de los casos, antes de los 20 años; la B y C se observan en cualquier edad); *síndrome de Crigler-Najjar* (persiste la insuficiencia del sistema enzimático de conjugación, que es fisiológica en la primera semana de vida; cursa con intensa ictericia con hiperbilirrubinemia no conjugada [no esterificada]; los niños sucumben casi siempre en los primeros años de vida a la lesión tóxica del sistema nervioso central); *síndrome de Dubin-Johnson,* en el que está aumentada la bilirrubina conjugada; las infecciones, sobrecarga física o consumo de alcohol, favorecen brotes ictéricos con niveles de hasta 20 mg/dl, existe un trastorno congénito de los sistemas enzimáticos intracelulares responsables de su transporte desde los microsomas celulares al capilar biliar, con excepción de la eliminación de la bromosulftaleína todas las restantes pruebas funcionales hepáticas son normales, el diagnóstico está asegurado por laparoscopia, en donde se aprecia una superficie de color negroazulado, y en el examen histológico, con depósito centrolobulillar de un complejo melanina-lipofuscina; y el *síndrome de Rotor* (es idéntico al síndrome de Dubin-Johnson pero sin la peculiar alteración de la eliminación de la bromosulftaleína y ausencia del depósito de pigmento oscuro), se trata de una ictericia crónica con hiperbilirrubinemia conjugada (esterificada) en pacientes de hígado estructural y función normal, su causa, igual que en el síndrome de Dubin-Johnson, reside en un trastorno de la excreción celular de la bilirrubina.

Los procesos cirrógenos hepáticos (motivo de más del 80 % de los casos de hipertensión portal) y de las vías biliares, son frecuentes en la edad adulta y los tumores malignos en las personas ancianas, sin ser regla absoluta.

**Sexo.** En el femenino, predominan los procesos biliares (discinéticos, litiásicos, inflamatorios, tumorales benignos o malignos) así como las cirrosis biliar primaria o secundaria, hepatitis crónica activa, quiste hidatídico, hemobilia espontánea; y en el masculino la esteatosis, hepatitis aguda y cirrosis alcohólicas, hemocromatosis primitiva y secundaria, cáncer primitivo y hepatitis tóxicas.

La hepatitis A se presenta con igual frecuencia en ambos sexos.

En el curso de la gestación, puede observarse una mayor incidencia de hepatitis A en el último trimestre; aparición en los meses últimos de la llamada «ictericia benigna recidivante del embarazo», intensamente pruriginosa, apirética y no dañina para la madre, que se atribuye a la colestasis intrahepática por hipersensibilidad a los estrógenos retenidos; y rotura espontánea del hígado durante el trabajo del parto.

**Ocupación.** Los pintores (sales de plomo) y los obreros que manipulan sustancias tóxicas, como trinitrotolueno (fábricas de municiones), mercurio, arsénico, tetracloruro de carbono, etc., propenden a sufrir hepatitis tóxicas agudas. Desde muy antiguo, se ha observado la mayor incidencia de cirrosis hepática en los que tratan con vinos y licores o fabrican cerveza, y la frecuencia de ictericia espiroquetósica en los matarifes y obreros de los arrozales.

**Lugar de residencia.** Se han publicado mapas que reflejan la extensión de las hepatopatías en las diversas partes del mundo. Influyen factores telúricos, tipo de alimentación, endemia parasitaria (*Schistosoma mansoni,* responsable de cirrosis perivenosa), *Opisthorchis viverrini* y *Clonorchis sinensis* (adenocacinoma a partir de las vías biliares intrahepáticas), etc., así como la presencia de ciertos alcaloides (los del senecio son responsables del 30 % de casos de cirrosis en Jamaica) o sustancias carcinógenas; la aflatoxina presente en la harina de cacahuete contaminada por el hongo *Aspergillus flavus* es uno de los carcinógenos hepáticos experimentales más potentes conocidos. El ejemplo más llamativo de lo expuesto es la alta incidencia de carcinoma primario de hígado en África y sur de Asia. En Mozambique, es 500 veces mayor que en Europa y América; asimismo, en estos países, es más elevada la cifra de cirrosis alcohólica con hepatocarcinoma (20-30 %).

**Tipo de alimentación.** La alimentación deficiente en proteínas *(kwashiorkor)*, una ingesta excesiva en hierro (siderosis) o un consumo exagerado en alcohol provocan hepatopatías de origen alimentario.

© MASSON, S.A. Fotocopia: sin autorización es un delito.

La alimentación deficiente en proteínas, ampliamente difundida en muchos países tropicales, motiva una degeneración adiposa grave del hígado (con simultánea e intensa atrofia de las glándulas exocrinas) y gran susceptibilidad a otras influencias hepatotóxicas.

La siderosis está ampliamente difundida en Sudáfrica, se atribuye al elevado contenido en hierro de las bebidas fabricadas en aquella región. Los hígados sideróticos muestran signos de fibrosis y de cirrosis monolobular, cuya gravedad se halla en relación directa con los depósitos de hierro. En los casos graves, la enfermedad no puede diferenciarse de la hemocromatosis idiopática.

**Hábitos de vida.** El papel hepatonocivo del alcohol es de sobras conocido. En los alcohólicos crónicos, se observa esteatosis (consecuencia de alteración del metabolismo de los lípidos), hepatitis aguda alcohólica y cirrosis, que en un 10 % puede sufrir la degeneración neoplásica.

En ocasiones, se da el llamado «síndrome de Zieve» con hiperlipemia (por pancreatitis alcohólica concomitante), ictericia (de carácter colostático) y anemia hemolítica (exceso de lisolecitinas).

En lo que atañe a las vías biliares litiásicas, es conocida la nocividad del abuso de la ingesta de huevos.

## Antecedentes familiares

Marginando los procesos hemolíticos y metabólicos congénitos motivo de litiasis biliar, citaremos la *colemia familiar* transmitida por un gen autosómico dominante y las enfermedades de Crigler-Najjar, Dubin-Johnson y el síndrome de Rotor. El estreñimiento pertinaz, a veces de carácter familiar, cuenta como causa de disfunción hepatovesicular.

## Antecedentes patológicos o enfermedades anteriores

Ciertos procesos infecciosos (melitococia, mononucleosis, sífilis, leptospirosis, etc.) pueden dañar al hígado, ya sea de manera directa o a través de los fármacos empleados en su tratamiento. No olvidemos que las transfusiones de sangre total o plasma (no así la seroalbúmina y globulina gamma) pueden transmitir la hepatitis por inoculación. La toma de ciertos fármacos actúa nocivamente sobre el hígado por acción directa (tetraciclinas, citostáticos, 6-mercaptopurina, 5-fluorouracilo, metotrexato, etc.), o por hipersensibilidad con lesiones histopatológicas idénticas a las que aparecen en las hepatitis víricas (hidracidas del ácido isonicotínico, inhibidores de la monoaminooxidasa, cincófeno, etc.). Su aparición no está relacionada ni con la dosis ni con la vía de administración. Significa que determinados sujetos no poseen, por deficiencias genéticas, las enzimas necesarias para su metabolización.

Las hepatitis crónicas y las cirrosis pueden reconocer como origen una hepatitis sufrida años antes; las séricas o por inoculación son las que con mayor frecuencia (2-3 %) adoptan este tipo evolutivo. Si su curso fue anictérico (cosa frecuente en las acaecidas durante la infancia) son ignoradas por el paciente y la cirrosis por ellas motivada aumenta el número de las llamadas criptogenéticas o idiopáticas (20-50 %).

Entre las parasitosis hepáticas, citaremos el quiste hidatídico (en su forma rara de equinococosis, simula una neoplasia hepática), distomatosis (ictericia obstructiva con angiocolitis), esquistosomiasis (fibrosis del hígado), amebiasis (absceso hepático amebiano), etc.

La asociación de cirrosis hepática y diabetes es frecuente. La cirrosis es la que determina la aparición del trastorno hidrocarbonado; la diabetes no desempeña un papel en la presentación de la hepatopatía.

La asociación de cirrosis y úlcera gastroduodenal se ha atribuido a la facultad disminuida del hígado para metabolizar la gastrina, cuyo nivel sérico es superior al normal. La hipertensión portal explica su tendencia hemorragípara.

La litiasis biliar, ya sola o asociada a la renal («bilitiasicos» de Chauffard), es frecuente en sujetos con trastornos metabólicos (obesidad, gota); también cuentan el estreñimiento crónico, fiebre tifoidea (cálculos de infección), procesos hemolíticos constitucionales o adquiridos (es conocido el caso de portadores de válvulas cardíacas protésicas; la hemólisis explica su relativa frecuencia), vagotomía troncular (la vesícula biliar queda distendida y atónica), etc.

## Comienzo y evolución de la enfermedad actual

**Dolor.** Las enfermedades hepáticas suelen evolucionar con pocas molestias; cosa distinta ocurre en los procesos de las vías biliares y que

culminan en la crisis del llamado «cólico hepático o biliar». Si la ingurgitación hepática es súbita e intensa, aparece una tensión dolorosa y persistente a nivel del hipocondrio derecho con posible irradiación al dorso y hombro del mismo lado (dolor en tirante). Se atribuye a distensión de la cápsula de Glisson (glaucoma hepático). Aumenta con la ingesta y se reduce en las curas deplectivas.

Los nódulos neoplásicos o inflamatorios (sífilis, abscesos) que afloran en la superficie del órgano irritan la cubierta peritoneal (perihepatitis) y son motivo de dolor o de molestia a su nivel, a veces en relación con los movimientos respiratorios.

La crisis del llamado *«cólico hepático o biliar»* va ligada, casi siempre, a la presencia de un obstáculo mecánico calculoso. En su forma típica, se trata de un dolor muy agudo, de horario generalmente nocturno, que dura horas y que, en general, no cesa espontáneamente, sino que necesita de la administración de un analgésico potente. Puede aparecer en plena salud, de manera brusca, sin motivo aparente alguno o relacionada con una transgresión dietética, un viaje en coche en terreno accidentado, un gran disgusto o trauma psíquico, una infección aguda (amigdalitis agudas o bronquitis agudizada), etc.

La localización del dolor es variable; en general, se fija en epigastrio o hipocondrio derecho (fig. 4-89 A). Generalmente, se irradia, no sólo de hipocondrio derecho a epigastrio y viceversa, sino también a región lumbar, escapular y hombro derechos (fig. 4-89 B). A veces, es tan intenso que duele todo el abdomen, sin poderse precisar bien la localización. Es frecuente que a la manera de una faja apriete el abdomen a la altura del hipocondrio y epigastrio; suele existir al mismo tiempo una inhibición respiratoria con opresión profunda e imposibilidad de respirar más que de un modo superficial. En el 80 % de los casos, se observan vómitos, primero de contenido gástrico y luego biliosos; el ritmo intestinal no suele estar alterado, aunque es más frecuente el estreñimiento que la diarrea.

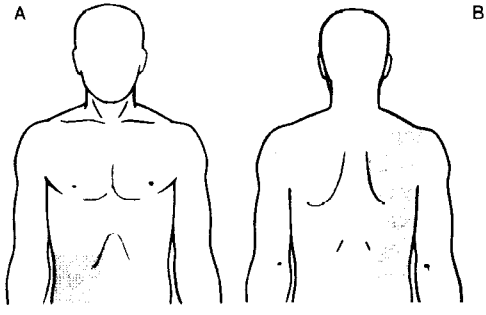


**Fig. 4-89.** Localización e irradiación típicas del dolor en el cólico hepático.

El examen físico señala hiperestesia cutánea en el abdomen superior o región infraescapular derecha, dolorimiento en el hipocondrio con *signo de Murphy*, positivo o sin él y cierta tensión muscular a su nivel. En ocasiones, se tiene la impresión de palpar una vejiga distendida u ocupada.

Existe leucocitosis con una fórmula más o menos alterada, según la importancia de la infección, coluria (en el 90-95 % de los casos) y aumento de la amilasa y lipasa séricas si el páncreas se ha visto afectado por la crisis biliar.

La crisis aguda por litiasis del colédoco tiene, en general, la misma sintomatología que la causada por cálculos en la vejiga biliar, pero con algunas características propias a veces difíciles de precisar; así, el dolor parece ser más agudo (dato subjetivo de un valor relativo); más prolongado (repite al cesar el efecto de los analgésicos) y de irradiación frecuente hacia la izquierda, en especial hacia el vacío de este lado por la casi constante pancreatitis concomitante. Es frecuente un dolor opresivo supradiafragmático (por distensión de la cápsula de Glisson, al provocarse hepatomegalia), fiebre e ictericia.

La terminación de la crisis aguda biliar puede ser brusca, sin residuo doloroso; dejando como secuela una hipocondralgia sorda acompañada de un estado nauseoso, febricular o ambos, de corta duración; y motivando un cuadro dispéptico gastrointestinal reflejo, ya sea con acidismo precoz o tardío con distensión gástrica posprandial, digestiones premiosas y eructación fácil.

Las molestias acrecen con las ingestas (grasas y frituras) y en los días menstruales, y calman de manera incompleta con la toma de alcalinos y ciertos alimentos.

Cabe señalar que estas molestias reflejas de origen biliar pueden observarse sin el episodio agudo inicial, siendo fácil atribuirlas a otras causas; facilita, empero, el diagnóstico correcto la frecuente aparición de gastralgias agudas de corta duración en las que el clínico atento reconoce sin mayor dificultad (cólicos hepáticos en miniatura).

El paso del cálculo al duodeno a través de un trayecto fistuloso, si su tamaño es suficiente (> 2,5 cm), puede motivar el cuadro del *íleo biliar,*

© MASSON, S.A. Fotocopiar sin autorización es un delito.

con crisis suboclusivas intestinales escalonadas en relación con la progresión del cuerpo entraño por la luz del intestino; si aquél se fija en algún punto (asa ileal, región ileocecal) la oclusión intestinal llega a ser total.

**Ictericia.** Es un signo de gran valor diagnóstico por lo llamativo. Al interrogar en busca de su posible causa, consideramos el período de incubación preictérico, fenómenos que preceden o acompañan a la aparición de la pigmentación cutaneomucosa y curso evolutivo.

La *pigmentación de las escleróticas* aparece cuando la bilirrubinemia sobrepasa los 2 mg/dl (por especial tropismo de este pigmento hacia la elastina, de la que es muy rica esta membrana ocular) y la cutánea evidente cuando supera los 7 mg/dl.

La duración del *período de incubación preictérico* es variable. El de la hepatitis B oscila entre 40-160 días; es más prolongado que el de la hepatitis A (18-40 días) y las leptospirósicas (5-15 días). En las ictericias secuentes a la oclusión calculosa del colédoco, es de algunas horas o pocos días.

La *pigmentación cutaneomucosa* suele aparecer de manera insidiosa en un cierto número de casos de cáncer de la cabeza de páncreas, hepatitis B y coledocolitiasis.

En la forma clásica de la hepatitis, la ictericia aparece después de una fase prodrómica de una a tres semanas, caracterizada por malestar general y anorexia frente a ciertos alimentos, náuseas y dolor en el borde costal derecho, y aparición de un estado febril moderado. La cefalea con rigidez de nuca es frecuente en los niños. En el curso de la fase prodrómica es frecuente la llamada «tríada de Caroli» (exantema con urticaria y edemas angioneuróticos + estado febricular + artralgias fugaces). La ictericia, que se intensifica a simple vista, aparece con frecuencia durante la noche, dos o tres días después de presentar hipocolia y coluria. Generalmente, los síntomas mejoran al aparecer la ictericia.

En la *enfermedad de Weil* (leptospirosis ictero-hemorrágica) coinciden mialgias intensísimas en las masas musculares de las pantorrillas y lumbosacras, conjuntivitis, herpe labial, púrpura cutaneomucosa y manifestaciones renales.

La ictericia oclusiva por migración calculosa al colédoco suele ir precedida de una crisis biliar aguda. La *tríada de Villard* o *de Osler* (ictericia + fiebre + dolor) afirma la infección de las vías biliares ocluidas a nivel del colédoco. La fiebre suele adoptar el «tipo bilioséptico de Chauffard» con escalofrío inicial, ascenso térmico en aguja hasta 39-40 °C, fase de calor reactivo y diaforesis profusa terminal con descenso brusco de la hipertermia.

Atendiendo a su *duración,* la ictericia puede ser *fugaz* (dura pocos días); de *curso breve,* 20-30 días como es lo habitual en la mayoría de hepatitis; o *prolongada,* pudiendo ser ésta progresiva, sin eclipses, como en la obstructiva biliar por tumor maligno de la cabeza del páncreas; con intermitencias (coledocolitiasis, cirrosis biliar primaria) en relación con brotes febriles o dolorosos; o cíclica, con una fase ascendente a la que sigue un período estacionario que deja paso a una fase descendente hasta su normalización. Se observa en las hepatitis prolongadas; en las formas recidivantes, estos períodos pueden repetirse varias veces, pero habitualmente no duran más de un año.

La *cantidad y calidad de la hemoglobina* retenida en la sangre tiene valor diagnóstico diferencial frente a los diferentes procesos icterígenos. La ictericia hemolítica cursa con hiperbilirrubinemia no esterificada, generalmente poco elevada (2-4 mg/dl) debido a la gran capacidad de captación de la célula hepática; en las ictericias por trastorno en la excreción de la bilirrubina (colestasis intra o extrahepática) o lesión hepatocelular, la cifra de bilirrubina es muy alta y de tipo conjugado. Cabe señalar que la determinación cuantitativa de los pigmentos biliares no nos sirve para diferenciar las ictericias mecánicas de las hepatocelulares, pues ambas pueden alcanzar cifras muy altas.

*La hepatitis aguda puede transcurrir sin pigmentación cutaneomucosa,* cuando la exigua cantidad de bilirrubina retenida no es suficiente para motivarla. Estas *hepatitis anictéricas* (frecuentes en la infancia) en su forma más leve, se manifiestan únicamente por una elevación de las transaminasas. Con frecuencia, los síntomas gastrointestinales ocupan un primer plano y no es raro que la hepatitis anictérica se confunda con una simple gripe, debido a los síntomas comunes en estas dos afecciones.

**Prurito.** Puede ser generalizado o limitado a las palmas de las manos y plantas de los pies. Se relaciona con la retención de sales biliares en el plasma. Es frecuente e intenso en las ictericias obstructivas extrahepáticas, sobre todo por cáncer de la cabeza del páncreas y ciertas formas de hepatitis agudas colestásicas, hepatitis tóxicas (fenotiacinas, tolbutamida, estolato de eritromicina, anovulatorios, etc.), ictericia benigna recidivante del embarazo (por intolerancia a los estrógenos retenidos).

La cirrosis biliar primaria suele iniciarse con prurito que precede, en la mayoría de las ocasiones, en meses o años a la aparición de los otros síntomas; aumenta al iniciarse la ictericia.

Las lesiones cutáneas generalizadas por rascado son señal evidente de la intensidad del prurito.

**Febrícula. Fiebre.** Se observan en múltiples procesos hepáticos y de las vías biliares. Ya es conocido el síndrome febricular, más o menos prolongado, acompañado de dolores poliarticulares, en la fase prodrómica de gran número de hepatitis agudas y de la hepatitis crónica activa.

Fiebre más o menos elevada se observa en los tumores malignos (a veces, como síntoma inicial); cirrosis septal; tuberculosis; sobreinfectación del líquido ascítico u otras infecciones; falta de inactivación de ciertos esteroides pirógenos (etiocolanolona); necrosis hepática (puede ser muy elevada y se relaciona con lisis celular y una más que probable infección). En el absceso hepático piógeno, la fiebre es diaria, de tipo séptico y se acompaña de escalofríos, sudación y sensación de gravedad; lo propio ocurre en la infección de las vías biliares ocluidas a nivel del colédoco (fiebre bilioséptica de Chauffard); si no existe retención es posible el tipo febricular persistente.

**Trastornos nerviosos y psíquicos.** La cefalalgia y los vértigos son frecuentes en la insuficiencia hepática y procesos biliares. Hay que pensar en un proceso vesicular en todas las cefaleas, sean o no de carácter jaquecoso, no bien catalogadas. La depresión psíquica con profunda astenia es síntoma obligado (a veces tan precoz como llamativo) de las hepatopatías aguda, crónicas, abscesos amebianos y procesos hepáticos tumorales malignos.

La clínica de la *encefalopatía hepática* es polimorfa. En su evolución desde los síntomas iniciales hasta el coma puede establecerse la siguiente gradación:

1. *Trastornos psíquicos* ligeros, pérdida de memoria, *flapping*, desorientación.
2. Todo lo anterior más *somnolencia.*
3. Pérdida total de la conciencia o *coma,* el cual puede ser tranquilo, como el sueño fisiológico, o agitado, con movimientos automáticos anormales o crisis convulsivas y expresión verbal violenta con connotaciones blasfémicas (Massanés Bohigas). Se diferencia de los restantes comas valorando la anamnesis y los signos que delatan la hepatopatía causal, como son:

*a) Foetor hepaticus.* Signo clínico de indudable valor orientador pero sólo presente en el 50 % de los casos.

*b) Datos biológicos.* Revelan los profundos trastornos metabólicos ligados al fallo hepatocelular grave, como deshidratación, diselectrolitemia (hipopotasemia, hiponatremia), fallo renal (hiperazoemia), trastornos del equilibrio ácido-básico (alcalosis por hiperventilación), descenso de la volemia (en un 20-30 %). Es constante la hiperamoniemia y el aumento de las proteínas, del ácido glutámico y de la glutamina en el líquido cefalorraquídeo.

*c) Electroencefalograma.* Los trastornos son difusos, aunque con predominio inicial en las regiones frontal y central. Aparece un enlentecimiento de la frecuencia que pasa de un ritmo $\alpha$ normal (8-13 c/s) a un ritmo $\delta$ de 4 c/s. En fases avanzadas, no es infrecuente la presencia de una localización $\delta$ polimorfa. En los casos irreversibles, especialmente en el coma hepático endógeno, se trueca finalmente este ritmo lento por un trazado plano.

**Hemorragia digestiva.** Las más frecuentes y copiosas lo son por rotura de varices esofágicas en casos de hipertensión portal (el 85-90 % de las veces por cirrosis); en casos de esta última, cabe señalar la posibilidad de su origen en erosiones mucosas o úlceras del estómago hepatógenas (10-15 %). Se atribuye a la facultad disminuida del hígado para destruir la hormona gastrina, cuyo nivel sérico es superior al normal; viene a constituir un tipo secundario de síndrome de Zollinger-Ellison. La plétora portal explica su tendencia a sangrar.

**Hidrotórax.** Puede aparecer en la cirrosis como primer signo de fallo hepático, precediendo a los edemas periféricos y ascitis. Dase esta eventualidad en el 13 % de los casos; se localiza con más frecuencia en el hemitórax derecho y habitualmente se trata de un trasudado. Puede ser masivo. Se atribuye a hipertensión de la vena ácigos o de las vías linfáticas mediastínicas.

En ocasiones, se debe a que en la cavidad torácica afluye directamente ascitis por una solución de continuidad en el diafragma, originado espontáneamente, y proporcional a las diferentes relaciones de presión (ascitotórax agudo). Esta hipótesis se corrobora por la constatación de que son casi idénticos el peso específico y el espectro albuminoide de la punción obtenida de las cavidades abdominales y torácica.

© MASSON, S.A. Fotocopiar sin autorización es un delito.

**Fístula biliobronquial.** Motiva la irrupción de líquido biliar en el árbol broncopulmonar y su expulsión al exterior mediante el reflejo de la tos. Se observa en casos de abscesos hepáticos amebianos o piógenos, quiste hidatídico infectado, traumatismos hepáticos, colecistitis supuradas.

**Hemobilia.** La irrupción de sangre en el árbol biliar motiva la «tríada de Patel», caracterizada por dolor cólico vesicular + ictericia + hemorragia intestinal. Suelen existir antecedentes traumáticos o de una intervención quirúrgica abdominal.

La hemobilia espontánea se observa en casos de colecistitis agudas en ancianos, neoplasias malignas de vesícula y vías biliares o rotura aneurismática de la arteria cística.

## INSPECCIÓN

Nos ocupará escasamente, a pesar de su importancia, por haber ya hecho en páginas anteriores, amplia referencia a ella. Por ejemplo, al describir el hábito exterior de los enfermos del aparato digestivo, ya señalábamos una serie de datos que cabe obtener del examen de la facies, de la actitud, del estado de nutrición y de la pigmentación cutánea, capaces de orientar hacia un padecimiento hepático. Asimismo, en el apartado dedicado a la inspección del abdomen, destacábamos la asimetría abdominal, consecuencia de las grandes hepatomegalias (vientre hepático), así como el valor de la circulación complementaria y de la ascitis (fig. 4-90). En los enfermos muy delgados y con pared abdominal flácida, es posible observar el relieve del borde del hígado aumentado de volumen, así como el fondo de la vesícula biliar distendida.

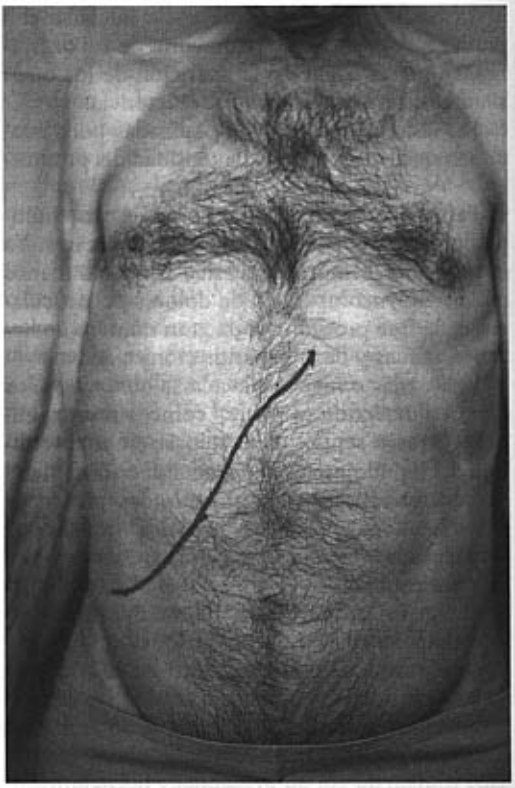

**Fig. 4-90.** Hepatomegalia tumoral.

## PALPACIÓN

Es el gran método de exploración hepatovesicular. Sucesivamente consideraremos la palpación del hígado y la de la vesícula biliar.

### Palpación del hígado

Es muy valiosa. Una buena palpación del hígado vale tanto como dos pruebas funcionales para el diagnóstico de las dolencias hepáticas. Es difícil (incluso para médicos con experiencia) en los sujetos con paredes abdominales tensas y musculadas, obesos o con ascitis. Es fundamental para una correcta palpación del hígado que las manos del explorador estén templadas, evitando de este modo la contractura defensiva de la musculatura abdominal.

**Método de Mathieu** (o de la palpación ascendente). Se coloca al enfermo en decúbito dorsal, con la cabeza algo elevada y las rodillas en semiflexión. El médico de pie o sentado en el borde de la cama o camilla de exploración, a la derecha y algo mas allá del hombro del enfermo, explora el abdomen de abajo arriba por medio de las puntas de los dedos de ambas manos, aproximadas, que conduce progresivamente hacia sí por medio de pequeñas sacudidas sucesivas de palpación.

El extremo de los dedos está ligeramente flexionado; en cierto modo, se procura enganchar con la pulpa de los dedos toda eminencia o tumor que pueda encontrarse debajo de la pared abdominal (fig. 4-91).

**Fig. 4-91.** Palpación del hígado por el método de Mathieu.

*El médico palpa de este modo el vientre del enfermo como si explorase el suyo propio.*

**Método de Chauffard** (o de la palpación bimanual). Enfermo acostado sobre el dorso y bien relajado. El explorador se sienta en una banqueta más baja que la mesa de examen. Se coloca la mano izquierda de plano, palma en alto, en el ángulo costolumbar. El dedo medio puede, por movimiento de flexión brusca, imprimir sacudidas al hígado en el momento de la inspiración, proyectándolo hacia delante. La mano derecha, situada quedamente sobre la pared abdominal, es la que, por una serie de presiones suaves ascendentes durante la inspiración, localiza el borde inferior del hígado (fig. 4-92).

*Este método es el más aconsejable para buscar cualquier tipo de hepatomegalia blanda.*

**Método de Glénard.** El médico, junto o sentado en el borde de la cama o camilla, frente al enfermo, deprime con la mano izquierda la región costolumbar derecha del paciente y con la mano derecha deprime el abdomen en su parte más declive, para rechazar hacia el hipocondrio derecho la masa intestinal subyacente y enderezar así la cara inferior del hígado aumentando la tensión abdominal por bajo de ella; por otro lado, con el pulgar izquierdo puede deprimir la pared anterior del flanco derecho por debajo del reborde costal, e, invitando al enfermo a que verifique profundos movimientos de inspiración, puede deslizar dicho dedo de atrás adelante y de arriba abajo y afuera (fig. 4-93).

*Es un procedimiento de palpación a tres manos muy propio de las personas (médicos) con los dedos largos.*

**Método de Brugsch.** Se practica con una o ambas manos. El médico se sitúa a la derecha de la cama. Se aplica primeramente toda la palma de la mano derecha sobre la pared abdominal, a nivel de la línea medioclavicular derecha, de manera que las yemas de los dedos extendidos queden algo por debajo de donde suponemos existe el borde inferior del hígado. Con las falanges ligeramente flexionadas, se palpa hacia arriba, buscando el borde del hígado. Si se hace respirar profundamente al enfermo, vendrá a tropezar el borde hepático contra las yemas de los dedos, siempre que existan excursiones respiratorias suficientemente amplias del diafragma y no se hayan producido grandes adherencias del hígado con los órganos vecinos. Si se empujan la mano y los dedos hacia la profundidad, aprovechando la

**Fig. 4-92.** Palpación del hígado por el método de Chauffard.

**Fig. 4-93.** Palpación del hígado por el método de Glénard.

© MASSON, S.A. Fotocopiar sin autorización es un delito.

inspiración para extender completamente los dedos y realizar con la mano un movimiento de palanca hacia arriba y adelante, se consigue apreciar el deslizamiento del borde hepático elástico bajo las yemas de los dedos.

Para la palpación bimanual se procede con la mano derecha en la forma que acabamos de indicar, en tanto que la mano izquierda empuja con cuatro dedos la región lumbar hacia arriba y adelante, y con el pulgar hacia dentro y arriba. Maniobrando de esta manera, se consigue que bascule el hígado y se aproxime su borde anterior a la pared abdominal (fig. 4-94).

*Es el método de elección para palpar el hígado cirrótico.*

**Método de Schmiedt.** Enfermo sentado en cama con las piernas ligeramente flexionadas. Médico situado directamente detrás suyo, de modo que pueda sostener el tronco del enfermo si lo inclinase algo hacia atrás. Se relajan los músculos de la pared abdominal, y el hígado y bazo bajan por su propio peso para aplicarse contra los dedos que palpan. Mejora el contacto entre órganos y mano cuando el enfermo hace descender su diafragma por medio de una inspiración profunda.

El hígado y vesícula biliar se examinan mejor con el médico detrás del lado derecho del enfermo; el bazo, por el contrario, desde el lado izquierdo (fig. 4-95).

*Es el método ideal para la palpación de moderadas visceromegalias subdiafragmáticas.*

**Palpación por empujes** (signo del témpano). Cuando hay una ascitis copiosa, un meteorismo acentuado o una contracción intensa de la pared muscular, es pertinente emplear la maniobra que consiste en comprimir brusca y brevemente la pared abdominal (fig. 4-27). Si el hígado está aumentado de volumen, es posible obtener la sensación de un choque de retorno (exactamente

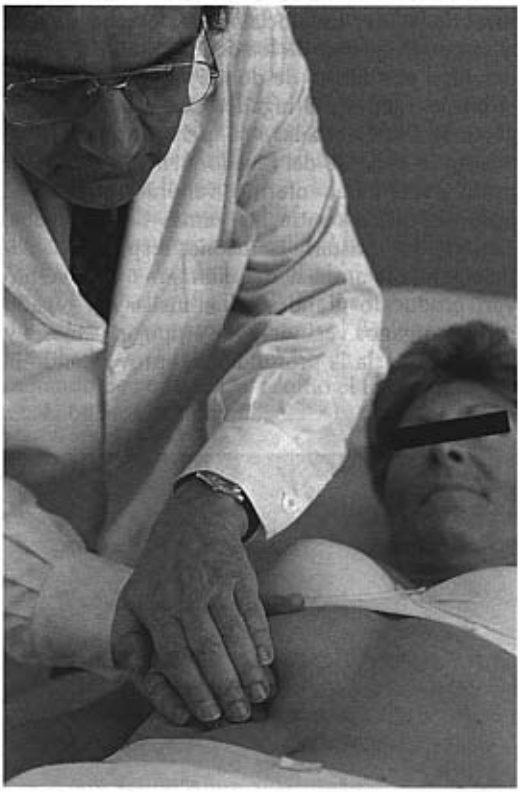

**Fig. 4-94.** Palpación del hígado por el método de Brugsch.

**Fig. 4-95.** Palpación del hígado por el método de Schmiedt.

como cuando, tras sumergir un trozo de hielo en un recipiente con agua, aquél vuelve a flotar de nuevo).

## Características físicas del hígado

Cuando el hígado se encuentra aumentado de tamaño (hepatomegalia), debemos precisar sus características físicas.

**Forma y volumen.** El hígado puede estar agrandado de manera difusa o bien presentar anomalías morfológicas que resultan del aumento del volumen circunscrito a zonas limitadas del mismo. Lo primero se observa en las hepatitis y tumefacciones inflamatorias de esta víscera en el curso de enfermedades infecciosas agudas; en los obstáculos mecánicos al flujo biliar; en la insuficiencia del ventrículo derecho (hígado cardíaco); en las infiltraciones glucógena y lipídica; en el cáncer primitivo difuso, etc.

El aumento de volumen exclusivo o predominante en un lóbulo se señala, en el derecho, en caso de absceso, quiste hidatídico, hepatocarcinoma y algunas cirrosis y, en el izquierdo, en la sífilis (en su forma gomosa infiltrativa) y rara vez en la estasis cardíaca.

En los procesos biliares crónicos, se hipertrofia la porción hepática adyacente a la vesícula que pende hacia el vacío derecho (lóbulo flotante o de Riedel), dando, al ser palpado, la impresión errónea de una vesícula biliar dilatada. Sirve para su diferenciación el detalle de que aquél tiene borde y esta última, no. Esta anomalía es más frecuente en las mujeres.

Los procesos circunscritos (nódulos tumorales, abscesos, etc.) alteran la forma del hígado, lo propio que las compresiones extrínsecas sostenidas. Estos hígados deformes, que se explican por la plasticidad del hígado y su tendencia a desarrollarse en el sentido de menor resistencia, no dan síntomas, pero pueden motivar confusión con un tumor o una hepatomegalia. Tal ocurre con el alargamiento excesivo del lóbulo derecho en sentido vertical, observado en los sujetos asmáticos con hábito longilíneo y estrechez de la abertura torácica inferior.

*La disociación entre una ictericia intensa y un hígado no aumentado de volumen va en favor de hepatitis, ya que en la obstrucción coledocal calculosa o neoplásica es excepcional que no aumente de tamaño hepático.*

**Consistencia.** Es pétrea o leñosa en los procesos neoplásicos y equinococosis, y muy dura en la sífilis esclerogomosa y cirrosis. También llama la atención la dureza en la estasis cardíaca y en los obstáculos mecánicos al flujo biliar. Disminuye en la necrosis difusa, en la infiltración grasa y en las tumefacciones inflamatorias en el curso de enfermedades infecciosas agudas, lo que dificulta su percepción por la palpación manual.

La renitencia (sensación de resistencia elástica en que el órgano recobra su forma no bien cesa la presión) es propia de la infiltración amiloidea y de las colecciones líquidas (quísticas o no) a gran tensión.

La fluctuación (sensación semejante a la que se obtiene cuando se palpa una bolsa de goma llena de agua) se obtiene en el absceso y en los grandes nódulos carcinomatosos con focos de necrosis.

**Sensibilidad.** Se encuentra uniformemente aumentada (nos referimos sólo a la despertada en el curso de la palpación) en todos aquellos procesos (congestión activa o pasiva, hepatitis) que distienden su cápsula, y circunscrita en zonas limitadas en caso de cáncer, sífilis nodular, absceso superficial, quiste hidatídico infectado, etc.

No es infrecuente que al mismo tiempo la presión digital motive la percepción de frotes en relación con placas de perihepatitis.

**Lisura.** La superficie del hígado sano es lisa. Aparece groseramente abollada en el cáncer nodular, equinococosis alveolar, sífilis esclerogomosa (en que, por su aspecto, justifica la denominación de «hígado abramantado», por haberse comparado con la carne que se encordela antes de ser asada), cirrosis nodular, etc.

En la cirrosis de Laennec, las granulaciones son de grano fino («hígado claveteado»).

**Movilidad en relación con los movimientos respiratorios.** Por su relación con el diafragma, el hígado desciende durante la inspiración. Este dato sirve para distinguir las enfermedades de este órgano y de la vesícula biliar, de otros procesos morbosos que se desarrollan en la vecindad.

Los tumores que no dependen del hígado ni de la vesícula, o no están adheridos a estos órganos, no muestran una movilidad apreciable durante la respiración, mientras que, por el contrario, los tumores que se hallan unidos al hígado

© MASSON, S.A. Fotocopiar sin autorización es un delito

siguen en el mismo sentido los movimientos respiratorios de esta víscera.

La fijeza del hígado es debida a adherencias con los órganos vecinos o a su gran masa (hígado tumoral).

**Pulsaciones.** Se aprecian en la insuficiencia tricuspídea en forma de pulso hepático sistólico venoso, y en la insuficiencia aórtica, como pulso hepático arterial.

**Borde hepático.** Su estudio es muy útil, pues sus anomalías traducen y sintetizan cuanto ocurre físicamente en el hígado. Normalmente es cortante, aunque por su consistencia semiblanda escapa a la palpación. A menudo se limita con claridad la escotadura normal que corresponde a la vesícula biliar.

Aparece romo y renitente en la amiloidosis; romo con dureza leñosa en el cáncer masivo; romo y tenso en la estasis biliar y cardíaca.

Cuando es afilado y duro (borde cortante) señala esclerosis y retracción (cirrosis atrófica) (figura 4-96).

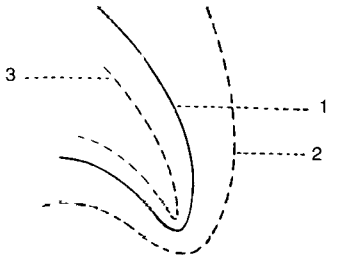


**Fig. 4-96.** Modificaciones del borde hepático. 1, hígado con borde normal; 2, hígado con borde romo; 3, hígado con borde cortante.

## Palpación de la vesícula biliar

Sirve para explorar su sensibilidad y tamaño. Las vesículas normal y escleroatrófica no se palpan. Su volumen aumenta en la oclusión calculosa del conducto cístico con persistencia de la secreción mucosa que se acumula en la vesícula *(hidrops, hidrocolecisto o hidropesía vesicular)*. No hay ictericia, salvo en el excepcional síndrome de Mirizzi, en el que el cálculo intracístico actúa sobre el colédoco por compresión extrínseca) y cuando existe un obstáculo en el colédoco estando la vesícula sana y con sus paredes distensibles, circunstancias que se dan en el cáncer de la cabeza del páncreas o de la ampolla de Vater y rara vez en el cálculo impactado, pues la vesícula de donde éste procede suele estar esclerosada y con paredes rígidas e inextensibles (en estos casos, aparece ictericia).

En la mayoría de casos, es válida la *ley de Courvoisier*: «Obstrucción cancerosa, vesícula grande; obstrucción calculosa, vesícula retraída».

La vesícula distendida se presenta como un tumor indoloro, piriforme, de superficie lisa, consistencia elástica, renitente o firme según la tensión de su contenido, cuyo polo anterior regularmente redondeado (sin borde) se desliza bajo la mano que realiza la palpación, cuando se hace respirar profundamente al enfermo; tiene también movilidad pasiva en sentido lateral. Si la vesícula biliar se encuentra inflamada, se hace sensible y dolorosa a la presión.

Se explora con la *maniobra de Pron* presionando cuidadosamente la zona vesicular; previamente con ambos pulgares se presiona la zona epigástrica para valorar la sensibilidad local (figura 4-97 A), a continuación se deprime con el pulgar la zona izquierda epigástrica para valorar la sensibilidad aislada gástrica (fig. 4-97 B), y a continuación se deprime con el pulgar la región de la vesícula (en el borde externo del músculo recto anterior; algo por fuera en los sujetos pícnicos, con amplia abertura torácica, y más hacia la línea media en los asténicos con ángulo epigástrico agudo) por debajo del reborde costal, mientras se hace respirar al paciente rápida y profundamente (fig. 4-97 C).

Si la vesícula es sensible, la respiración se interrumpe bruscamente al realizar esta maniobra *(signo de Murphy)* y la mímica del paciente indica dolor.

Si la abundancia en grasa de la pared abdominal o la excesiva tensión muscular hacen imposible la penetración del dedo explorador hasta el lecho vesicular, es pertinente recurrir a la *técnica de Chiray*, en la cual, el paciente está en posición de decúbito lateral izquierdo con los muslos flexionados sobre la pelvis; el explorador, situado detrás, hunde suavemente la mano izquierda debajo del reborde costal derecho (fig. 4-98). La misma maniobra puede realizarse también con el paciente sentado, ligeramente inclinado hacia delante y a la izquierda (maniobra de Brugsch [figura 4-94]).

Las «zonas de Head» en los procesos vesiculares son de escasa importancia comparadas con la sensibilidad a la presión a nivel de la vesícula biliar.

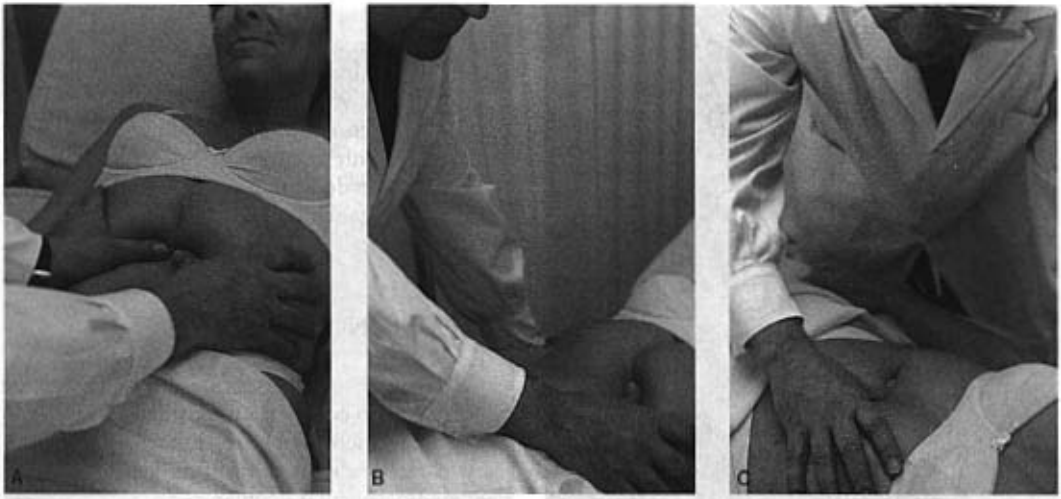


**Fig. 4-97.** Maniobra de Pron. A) Colocados ambos pulgares por debajo de los arcos costales, se imprime con ellos una suave presión a fin de examinar la sensibilidad local. B) Presión digital suave sobre el punto gástrico para valorar su sensibilidad. C) Presión digital sobre la zona vesicular; la provocación del dolor al hacer una inspiración rápida y profunda, al mismo tiempo que se presiona sobre la zona vesicular, habla en favor de la afectación del colecisto o de las vías biliares (signo de Murphy), si el carácter de aquél corresponde a las molestias espontáneas del enfermo.

## Palpación del bazo

Es muy útil completar la palpación del hígado con la del bazo. Este último se encuentra agrandado casi constantemente en las ictericias hemolíticas (sobre todo, en las constitucionales); en los procesos que por sí mismos ya son motivo de esplenomegalia (fiebre tifoidea, sífilis, paludismo, etc.); en las cirrosis septal, posthepatítica y biliar primaria, y en ciertas hepatitis crónicas (tuberculosa, xantomatosa).

Falta, con frecuencia, en las hepatitis agudas, en la necrosis aguda difusa (posiblemente por la rapidez de su evolución) y, constantemente, en las hepatitis espiroquetóticas.

En las ictericias obstructivas no se encuentra, excepto cuando hay infección biliar sobreañadida, compresión de la vena esplénica (en caso de tumor) o se produce, si la oclusión dura lo suficiente, una cirrosis biliar secundaria.

El absceso y el quiste hidatídico infectado pueden ser también motivo de esplenomegalia (fig. 4-99).

Las grandes esplenomegalias no plantean problemas de palpación dado su volumen manifiesto. Las esplenomegalias moderadas, si pueden plantear dudas, para evitarlas se recurre a tres maniobras palpatorias:

1. *Maniobra unimanual.* El médico situado en el lado izquierdo del paciente palpa el hemiabdomen homolateral con su mano izquierda (con los extremos distales de los dedos ligeramente flexionados en forma de gancho), desde la cresta ilíaca hasta la región subcostal *buscando el bazo* de forma que en el caso de esplenomegalia el borde esplénico choca con los dedos del explorador (fig. 4-100).
2. *Maniobra bimanual:*

*a) Bimanual simple.* El médico, situado en el lado izquierdo del paciente, palpa el hemiabdomen homolateral con ambas manos en forma de gancho de la misma forma que si palpase el hígado en la maniobra de Mathieu (fig. 4-91). Cuando el paciente inspira profundamente, el bazo desciende y es acusado por la punta de los dedos (fig. 4-101).

*b) Con mano de apoyo.* Es un método muy útil. El enfermo ha de estar relajado y con respiración tranquila. El médico, situado en el lado derecho del paciente, palpa el hemiabdomen contralateral con su mano derecha, presionando el tercio inferior del hemitórax con la mano izquierda para forzar el acercamiento del bazo a la mano que explora. El bazo desciende a lo largo de una línea que une la axila izquierda con la espina ilíaca anterosuperior (fig. 4-102).

© MASSON, S.A. Fotocopiar sin autorización es un delito.

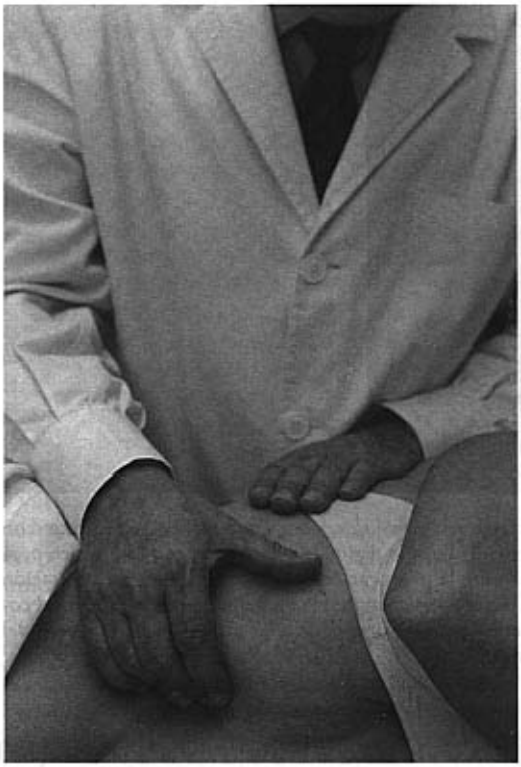

**Fig. 4-98.** Palpación de la vesícula biliar, según Chiray. El paciente, en decúbito lateral izquierdo; el explorador, situado detrás de éste, hunde la mano izquierda debajo del reborde costal derecho. Prueba del dolor a la inspiración (signo de Murphy).

3. *Maniobra por vía posterior.* Se procede de la misma forma que en la maniobra de Schmiedt para palpar el hígado pero en el lado izquierdo (fig. 4-95). Es útil en los sujetos con importante meteorismo. Se alcanza el bazo desde atrás, con el enfermo algo inclinado hacia delante y los dedos de la mano izquierda dispuestos en forma de gancho a la altura del reborde costal izquierdo.

## PERCUSIÓN

Se practica con el tórax desnudo. Se percute de arriba abajo con cierta intensidad y colocando el dedo plesímetro sobre los espacios intercostales o paralelo a ellos, a nivel de las líneas xifoidea, medioclavicular y axilar.

Se busca el cambio súbito de tono que corresponde al paso de la sonoridad pulmonar a la matidez hepática absoluta, es decir, a la correspondiente a la porción del hígado directamente adosado a la pared costal.

Normalmente, la matidez llega a la altura del apéndice xifoides en la línea media y del V espacio intercostal (dos dedos debajo del pezón) en la línea medioclavicular por fuera, en la línea axilar anterior cruza las costillas, que tienen dirección oblicua a un nivel algo más bajo.

La estimación del límite inferior del hígado por percusión es difícil, habida cuenta la relativa delgadez de su porción marginal y el que descan-

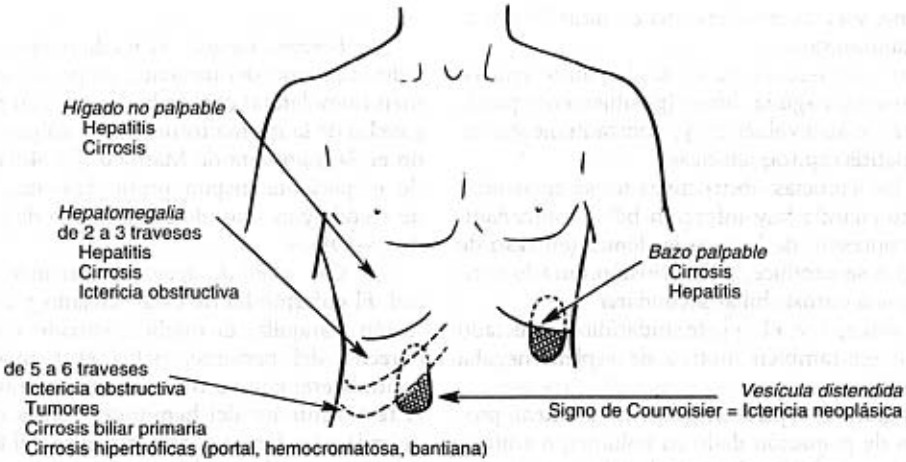


**Fig. 4-99.** Datos obtenibles con la palpación combinada del hígado y del bazo en el curso de las principales afecciones hepáticas.

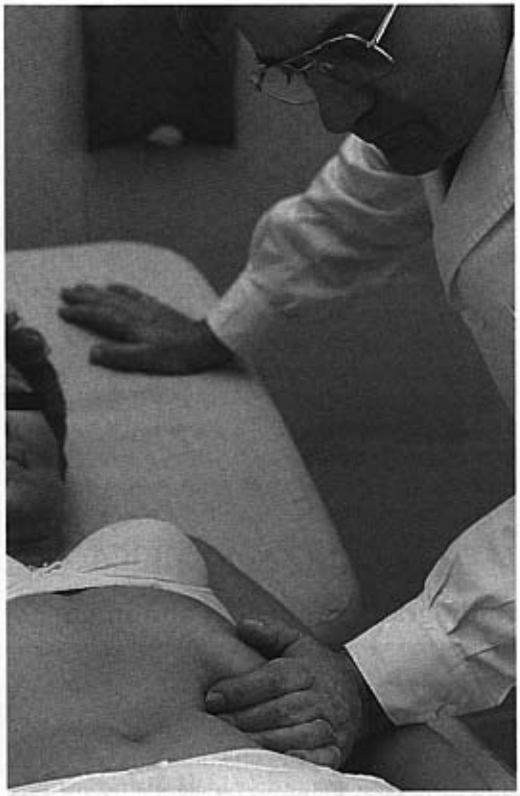

**Fig. 4-100.** Palpación del bazo. Maniobra unimanual.

**Fig. 4-101.** Palpación del bazo. Maniobra bimanual simple.

sa sobre zonas (estómago, intestinos) muy sonoras. Son más útiles la palpación o la auscultación combinadas (fig. 4-103).

Midiendo la distancia entre los límites superior (obtenido por percusión) e inferior de la matidez hepática, nos daremos cuenta del tamaño de esta víscera, que es poco más o menos, en condiciones normales, de 5 cm en la línea mediosternal, de 10 cm en la medioclavicular y de 13 cm en la axilar.

Cabe evitar el error de juzgar el tamaño del hígado por los datos aportados por la palpación de su borde inferior; ésta sólo nos indica los centímetros de la víscera que rebasan el reborde costal. En el caso de un hígado normal, pero descendido por la relajación de sus ligamentos, se obtiene el límite percutorio superior a un nivel muy bajo.

**Fig. 4-102.** Palpación del bazo. Maniobra con mano de apoyo.

## AUSCULTACIÓN

En el *absceso subfrénico y en la perihepatitis*, podemos percibir ruidos de frote en la cara superior del hígado durante la inspiración, o como una crepitación de nieve al presionar con el fonendoscopio.

© MASSON, S.A. Fotocopiar sin autorización es un delito.

**Fig. 4-103 A-C.** Percusión descendente del hígado en el plano anterior.

En el *síndrome de Cruveilhier-Baumgarten* (cirrosis con persistencia anormal de la vena umbilical permeable) y en la *hipertensión portal* (comunicación parietal entre las venas umbilicales o periumbilicales) se puede percibir un zumbido y susurro venoso de tono bajo, con variaciones súbitas de intensidad y tono, modificado por la posición y respiración, y que con frecuencia desaparece al hacer una presión firme con el fonendoscopio.

En el *cáncer primario del hígado* (Brunton, 1896) y en el secundario, hepatitis aguda alcohólica y cirrosis, y en el aneurisma de la arteria hepática, se puede percibir en una zona más o menos extensa del área hepática, un ruido sistólico más o menos rudo, índice de gran vascularización del órgano, con turbulencia por el paso de la sangre desde un sistema arterial con presión elevada a la amplia red de vasos con presión baja del hígado.

La percepción de un *ruido arterial* en la región hepática es más que sugestiva de la presencia de un hepatocarcinoma primario y menos veces secundario.

Es posible la percepción de ruidos hidroaéreos en las colecciones supuradas o abscesos abiertos en bronquios o intestino, al penetrar aire en el foco purulento.

## EXPLORACIÓN RADIOLÓGICA

### Radiografía simple del abdomen

La proyección anteroposterior estando el sujeto en posición de pie permite observar la opacidad del hígado situado en el hipocondrio derecho. Tiene forma triangular, con un borde superior redondeado aplicado contra la cúpula diafragmática y bien contrastado por la claridad pulmonar; otro externo adosado a la pared lateral del hipocondrio derecho y el inferior de dirección oblicua ascendente izquierda difícil de deslindar dentro de la opacidad difusa del abdomen, salvo si existe gas en las vísceras o peritoneo. Permite observar:

1. *Volumen del hígado.* Acrecido en la estasis cardiógena, colestasis extrahepática, tumores, etc., y disminuido de cirrosis septal atrófica e inedia.
2. *Irregularidades de su contorno.* Muy patentes en el borde superior en casos de quiste hidatídico, nódulos neoplásicos, absceso subfrénico, dismorfias congénitas, etc.
3. *Espesor de la sombra hepática.* Mayor en la hemocromatosis, síndromes de hipercalcemia.
4. *Calcificaciones intrahepáticas:*

*a) Origen parasitario.* Quiste hidatídico (motiva el 90 % de las calcificaciones intrahepáticas), cisticercosis, triquinosis, coccidiomicosis, esquistosomiasis (fig. 4-104).

*b) Origen vascular.* De pequeño tamaño y localizadas. Suelen ser secuentes a hematomas postraumáticos y hemangiomas.

**Fig. 4-104.** Quiste hidatídico hepático calcificado. A) Radiografía simple de abdomen. B) TAC abdominal.

*c) Tumores primitivos* (en especial de las vías biliares), y consecutivos a *metástasis malignas*.

*d) Tipo biliar* (litiásico). Pueden observarse a cualquier nivel del árbol biliar. Cabe la posibilidad de una vesícula biliar intrahepática, la cual da un gran porcentaje de litiasis.

*e) Afecciones hepáticas diversas*. Sífilis congénita, lepra, tuberculosis, hepatitis, procesos micóticos, paludismo.

5. *Colecciones hidroaéreas*. En el absceso subfrénico y supurado intrahepático. La presencia de aire en las vías biliares (*aerobilia*) indica fístula vesicoduodenal o coledocoduodenal, cirugía de las vías biliares, o ambas.

## Examen de la vesícula y las vías biliares

No son visibles al examen directo, pues su densidad radiográfica es semejante a la de su contenido (bilis) y a la de los tejidos que las rodean. Sólo son aparentes en caso de calcificaciones de la pared de la vesícula (su grado máximo es la «vesícula aporcelanada»[fig. 4-105]) con una forma de cáscara rodeando el reservorio biliar.

La presencia de gas intramural (colecistitis enfisematosa) en la radiografía simple aparece en forma de colecciones aéreas, pequeñas, redondeadas, ovaladas o lineales, en la pared, formando una línea radioopaca, de dibujo irregular y quebrada; corrientemente existe también gas en la luz vesicular.

Cuando la vesícula contiene *bilis calcárea* (figura 4-105) o en lechada de cal (por la precipitación de carbonato de cal en el líquido contenido en la vesícula biliar) o *cálculos radioopacos*, no se precisa ningún medio de contraste para su identificación.

La introducción de *contraste opaco* en la vesícula biliar y vías biliares dibuja sus contornos, a la manera del tubo digestivo con la papilla de bario. Ello puede ocurrir con los medios de contraste administrados por la vía oral, intravenosa, directamente en el acto operatorio (colangiografía peroperatoria), a través de un drenaje biliar externo (colecistografía postoperatoria), a través de la papila (CPRE) o de la piel (colangiografía percutánea transparietohepática).

Ocasionalmente, en casos de fístulas espontáneas biliodigestivas, se puede observar el árbol biliar a consecuencia de su llenado por paso de contraste baritado en un examen gastroduodenal o colónico.

**Colecistografía por vía oral (método de Graham y Cole).** Este método exploratorio ha sido relegado de forma casi definitiva por la ecografía, con la que se obtienen imágenes vesiculares de claridad extraordinaria y no representa agravio alguno para el paciente, dado que la única precaución preexploración es la dieta absoluta; no obstante, haremos un recordatorio de sus principales características.

La *vesícula normal* tiene la forma de una pera suspendida de su pedículo y de una densidad homogénea. Reduce un 30-50 % de su volumen con la ingesta de las grasas. Es posible la visión de las vías biliares.

Si la técnica es correcta, la *falta de sombra colecística* suele revelar una lesión de la vesícula biliar

© MASSON, S.A. Fotocopiar sin autorización es un delito.

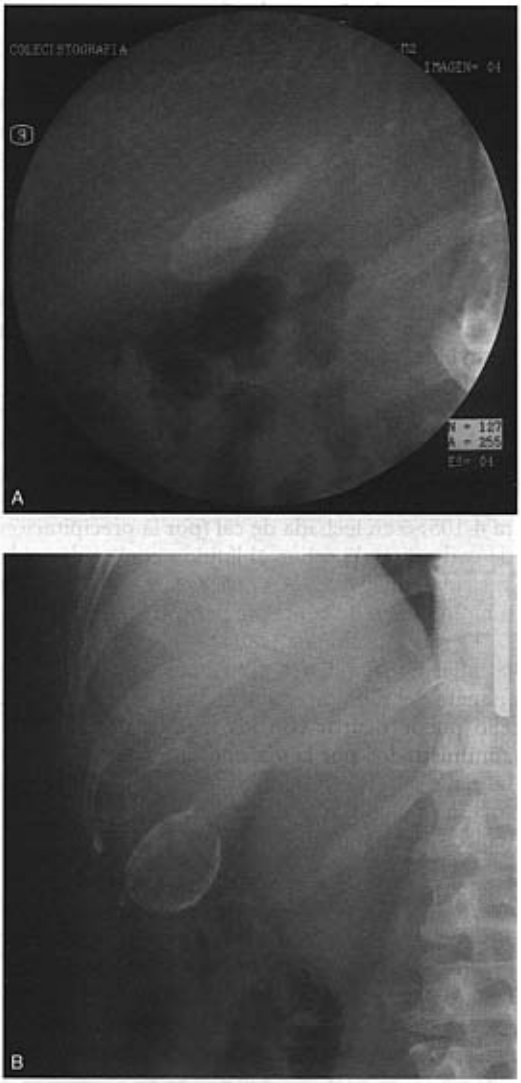


**Fig. 4-105.** A) Vesícula con bilis calcárea o en lechada de cal y cálculo. B) Vesícula aporcelanada o de porcelana.

con obstrucción del conducto cístico o sin ella. La vesícula biliar excluida es patológica en el 98 % de los casos; en el 90 % por calculosis y en el 8 % por colecistitis; el 2 % restante se debe a defectos de absorción del contraste a nivel intestinal.

Los *cálculos* pueden verse como imágenes opacas, o en negativo, como imágenes transparentes en la vesícula biliar llena de contraste. Los cálculos con menos del 25 % de cal y de tamaño pequeño no son opacos ni transparentes,

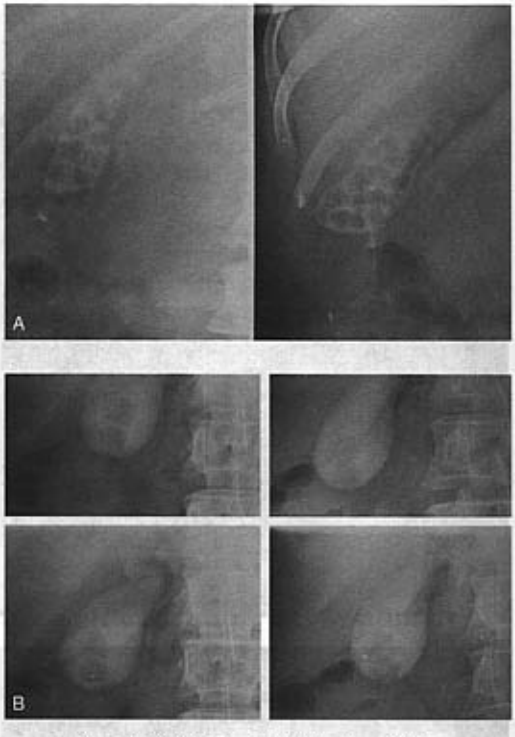


**Fig. 4-106 A-B.** Colelitiasis múltiple.

y se confunden con la sombra del contraste (figura 4-106).

Los *tumores benignos* dan imágenes lacunares semejantes a las calculosas; se valora para su diferenciación el dato de que el cálculo, al contraerse la vesícula, se moviliza hacia la zona cuello-cístico, mientras que el tumor parietal conserva su relación local constante en el punto de origen.

El *carcinoma*, por asentar con predilección en la región del cuello, ocluye precozmente la vesícula e impide su repleción. Habitualmente se asocia a litiasis.

En la *distonía biliar hipertónica*, la vesícula adquiere una forma esferoidea. La evacuación es mínima y la repleción puede durar horas. El colédoco muestra una dilatación moderada o nula.

En la *colediscinesia hipotónica*, la vesícula es flácida y no se contrae con el estímulo graso. Conductos biliares algo anchos pero nunca dilatados.

La forma *hipercinética* se traduce en la rápida evacuación vesicular con la prueba de las grasas después de la cual la vesícula puede vaciarse en menos de 20 min.

En las *sifopatías*, los obstáculos suelen ser demasiado pequeños para verse en las radiografías, las cuales sólo demuestran que la vesícula se contrae sin resultado y que hay una detención u obstáculo en el cuello vesicular, traducidos por la poca visibilidad de la vía principal después de la comida grasa.

La *odditis crónica* se manifiesta por la dilatación de la vía biliar principal y dificultad de paso de contraste al duodeno, que origina la persistencia y buena opacidad de la imagen coledociana.

**Colecistografía intravenosa.** Tras la administración del contraste por vía intravenosa, el colédoco se opacifica después de 10 min. La opacidad máxima de los conductos se obtiene entre los 20-45 min. La vesícula normal empieza a llenarse entre media y una hora. A las 2-3 h suele conseguirse la imagen de máxima repleción vesicular. Relegada por la ecografía, CPRE y colangio-RM.

**Colangiografía peroperatoria.** Muy necesaria para la valoración del colédoco y la visualización de posibles litiasis residuales.

**Colangiografía postoperatoria.** A través del drenaje biliar externo para valorar la correcta permeabilidad de la vía biliar y la visualización de posibles cálculos residuales (fig. 4-107). Esta técnica se ve relegada a diario por estar la cirugía abierta de las vía biliares cada vez más desfasada en relación a la cirugía por vía laparoscópica, y a su vez la CPRE o la colangiopancreatografía por resonancia magnética (CP-RM) dan diagnósticos más seguros y fiables.

**Fig. 4-107.** Colangiografía postoperatoria. Cálculo residual.

**Colangiopancreatografía retrógrada por vía endoscópica (CPRE).** Exploración muy útil para el estudio de la vía biliar. Se realiza la exploración cateterizando la papila de Vater por medio de la técnica endoscópica. Con ella se obtiene una excelente visión del árbol biliar, de la vesícula y con correcta orientación del catéter se obtienen imágenes del conducto de Wirsung y sus ramificaciones intrapancreáticas. Con el instrumental adecuado se procede a la terapéutica de múltiples procesos que en otras circunstancias sólo serían solucionables por medio de técnicas quirúrgicas. (v. figs. 4-55 y 4-56).

**Colangiografía percutánea transparieto-hepática (CPT).** Una vez obtenido el diagnóstico de obstrucción por medio de la ecografía o CPRE, la CPT es el método de elección para la certificación diagnóstica y la consecuente aplicación terapéutica. Se punciona directamente el área hepática para localizar un conducto intrahepático dilatado e inyectar un medio de contraste que opacifique las vías biliares y la vesícula. En el caso de neoplasias, con esta técnica es posible dejar un catéter en el interior de las vías biliares y conseguir su descompresión externa, o bien, pasar el extremo distal del catéter al duodeno a través del colédoco y papila, y conseguir un drenaje interno. El hemoperitoneo y el coleperitoneo son los riesgos principales (fig. 4-108).

**Colangiopancreatografía por resonancia magnética (CP-RM).** Es una novedosa exploración que permite la perfecta visualización del árbol biliar y zona pancreática. Puede sustituir como método exploratorio a cualquier otra técnica exploratoria de las vías biliares, incluida la CPRE, dado que es una técnica no invasiva, no precisa sedación y puede estudiarse el campo

© MASSON, S.A. Fotocopiar sin autorización es un delito.

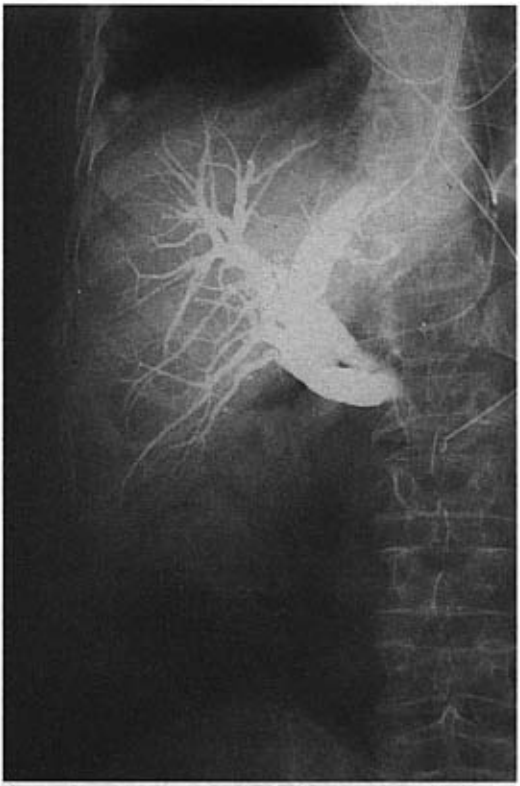

**Fig. 4-108.** Colangiografía transparietohepática (CTPH).

que se debe explorar en cualquier orientación espacial. Su sensibilidad es del 90 % y su especificidad, cercana al 100 % en patología biliar (figura 4-109).

## Ecografía hepatobiliar

Mención especial merece este apartado dado el avance que ha supuesto para la exploración hepática y de las vías biliares, la aportación de una técnica no invasiva, cómoda para el explorador y explorado, y de unos resultados diagnósticos francamente espectaculares.

Ante toda sospecha de lesión hepatobiliar es absolutamente imprescindible la práctica de una ecografía para confirmar la sospecha diagnóstica o bien para certificar la normalidad hepática y biliar (fig. 4-110).

La técnica es muy sencilla y con la precaución de la dieta absoluta no representa incomodidad alguna para el paciente. El abaratamiento progresivo de los aparatos de ecografía permite que, además de los gabinetes de radiología, los especialistas en gastroenterología (siempre que estén instruidos al respecto) puedan explorar a los pacientes en su propia consulta.

Es de destacar que en el caso de sospecha de discinesia biliar, se puede realizar una nueva ecografía a los 60 min de la practicada con el pacien-

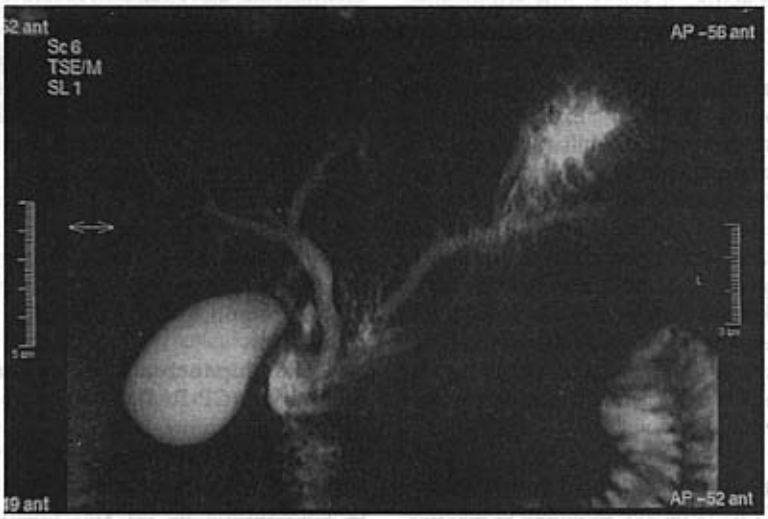


**Fig. 4-109.** Colangiopancreatografía por resonancia magnética (CP-RM). Excelente visualización de las vías biliares. Microcálculo en el tercio proximal del conducto de Wirsung.

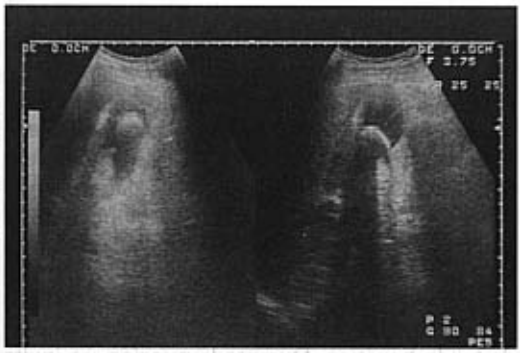

**Fig. 4-110.** Ecografía abdominal. Colelitiasis.

te en ayunas, tras serle administrada una comida grasa y determinar la capacidad de contracción vesicular.

Por medio de la ecografía se pueden hacer biopsias hepáticas dirigidas a parénquima o a lesiones circunscritas, con la seguridad de no lesionar estructuras vecinas y la certeza de obtener tejido.

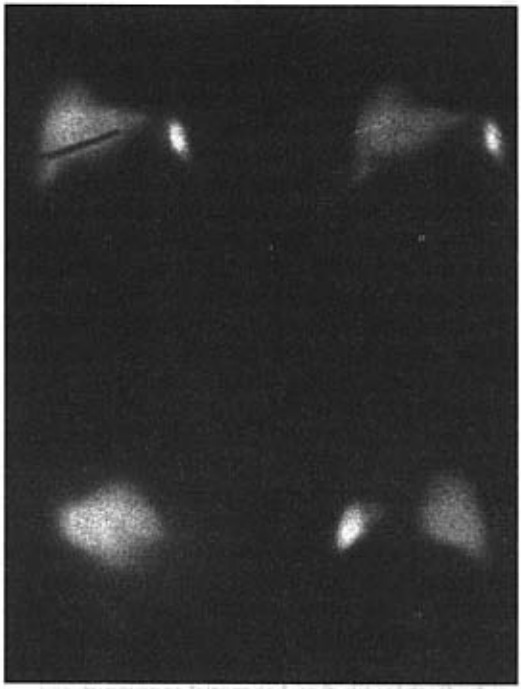

**Fig. 4-111.** Gammagrafía hepática normal.

## Gammagrafía hepática

La *escintigrafía o gammagrafía hepática* permite, junto con la estima del volumen del órgano, la detección de zonas frías, únicas o múltiples, por la presencia de quistes, abscesos, tumores, hematomas, etc. El interés principal de este método radica en la visión y localización de las metástasis tumorales. Si la laguna gammagráfica no ha sido identificada etiológicamente, es pertinente acudir a la angiografía, una vez agotados todos los medios exploratorios (fig. 4-111).

La administración de contrastes específicos que se eliminan por vía biliar, permite la visualización de las vías biliares de modo selectivo.

## Tomografía axial computarizada

Exploración que debe complementar a las anteriores pero no debe ser nunca la realizada en primera instancia por su elevado coste y complejidad técnica. Permite la visualización fina de todas las estructuras intraabdominales y, en lo referente al hígado y tras la administración de contraste intravenoso, se obtienen imágenes diferenciales de las lesiones con alto contenido vascular de las avasculares. No es el método de elección para las lesiones de las vías biliares, salvo en el caso de sospecha fundada de lesiones neoplásicas de la vesícula biliar (fig. 4-112).

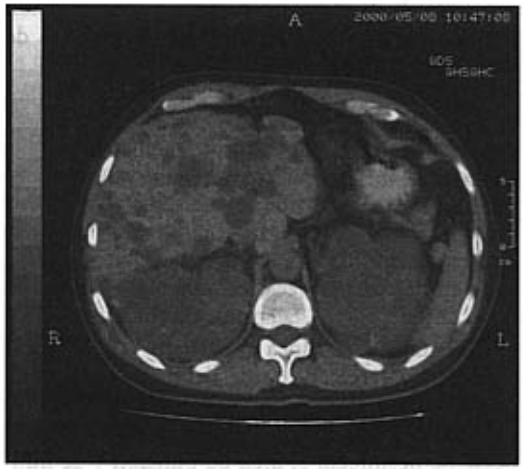


**Fig. 4-112.** TAC abdominal. Poliquistosis hepatorrenal.

© MASSON, S.A. Fotocopiar sin autorización es un delito.

## Resonancia magnética

Método exploratorio complementario de los anteriores. A nuestro juicio, no supera a la TAC y su indicación como método de exploración del hígado debe tomarse con reservas.

Sí tiene valor semiológico importante en cuanto se refiere a la exploración de las vías biliares y páncreas, como ya se ha comentado, dado que la CP-RM permite la clara visualización de las vías biliares y la estructura pancreática en toda su extensión en cuanto a morfología y lesiones, lo que permite ocasionalmente evitar exploraciones más agresivas para el paciente (CPRE).

## Biopsia hepática percutánea

La biopsia hepática percutánea divulgada por Iversen y Roholm (1939) ofrece, de manera rápida y sencilla, el aspecto morfológico, bioquímico o ambos, de la hepatopatía existente.

**Indicaciones fundamentales:**

1. Diagnóstico de las *hepatopatías latentes*.
2. *Diagnóstico diferencial de las ictericias*; como éste es posible en el 80-90 % de los casos basándose en los parámetros clínicos y bioquímicos, sólo se precisa recurrir a esta técnica exploratoria en contados casos.
3. Detección de las *masas tumorales intrahepáticas*; ello se ha visto simplificado con la introducción de las técnicas trazadoras. En ciertos casos, sólo la biopsia quirúrgica o por punción permite obtener con seguridad una muestra de valor diagnóstico.
4. Comprobación de la *repercusión hepática* de ciertas enfermedades sistémicas granulomatosas (tuberculosis, sarcoidosis, esquistosomiasis, etcétera) o infiltrativas (amiloidosis, diversas lipoidosis, etc.).
5. Estimación de la *evolutividad* de algunas hepatopatías o de la persistencia de secuelas en ellas.

**Técnica.** Se coloca al paciente con el costado derecho cerca del borde del lecho o mesa de quirófano, de forma que repose plano o con almohadas, con el brazo derecho debajo de la cabeza. Se desinfecta el área de punción y se infiltra con anestesia local la piel y los territorios que deben ser atravesados por la aguja de punción; éstos son, con la vía transtorácica o intercostal, la cavidad pleural (a nivel del seno costodiafragmático derecho), diafragma, peritoneo y cápsula del hígado. El sitio de punción se sitúa en la línea medioaxilar del VIII o del IX espacio intercostal. Un error frecuente es la elección de un sitio demasiado anterior con el peligro de dañar estructuras como la vesícula biliar y vasos hiliares. Se emplea la aguja de Menghini, que actúa por aspiración, o la de Vim Silverman, de especial eficacia cuando el hígado es duro o cirrótico, o Trucut con la que se obtienen magníficos cilindros de tejido hepático. Durante la punción, se invita al paciente a mantener una espiración forzada. El cilindro de tejido hepático obtenido debe ser fijado inmediatamente en formol al 4 %. Después de la biopsia, conviene administrar analgésicos y mantener al paciente en decúbito y en ayunas 8-12 h, vigilando el pulso y la presión arterial. En algunos casos, aparece dolor en hipocondrio derecho, con irradiación al hombro, por irritación frénica.

En el caso de alto riesgo de yatrogenia (hígado de pequeño tamaño), se realiza la punción biópsica de forma dirigida por medio de ecografía hepática perpunción o bien con ecografía previa a la punción y marcando el punto más adecuado para la inserción del trocar de biopsia.

**Contraindicaciones principales:**

1. Los trastornos de la *coagulación* (tiempo de protrombina [tiempo de Quick] inferior al 70 %; trombopenia [cifras inferiores a 70.000/µl]; diátesis hemorrágicas; toma de antiagregantes plaquetarios).
2. *Empiema* pleural y *absceso* subfrénico en el lado derecho.
3. Hígado *quístico* y *hemangiomatosis*.
4. *Ictericia oclusiva extrahepática*, después de las primeras semanas de su aparición. Por grave riesgo de coleperitoneo.
5. *Ascitis*. Por el riesgo que comporta el medio líquido para la hemostasia superficial.
6. *Colangitis* aguda.
7. *Hepatocarcinoma* y grandes *metástasis* hepáticas. Por su gran vascularización con serio riesgo de hemoperitoneo.
8. Pacientes gravemente enfermos o *caquécticos*.

**Complicaciones.** Las más importantes son la hemorragia y el coleperitoneo.

## Laparoscopia

Es muy útil para el examen del hígado, por ser éste uno de los órganos en cuya superficie se traducen con mayor facilidad sus procesos patológicos. La cirrosis hepática, el hígado poliquístico y la hidatidosis hepática (cuando los quistes hacen prominencia en la superficie) presentan una imagen tan demostrativa que permite realizar el diagnóstico preciso de entrada sin recurrir al examen biópsico.

# EXPLORACIÓN FUNCIONAL

Es muy valiosa. Complementa el examen clínico. Aporta datos muy útiles para el diagnóstico y el pronóstico. Existen múltiples pruebas, pero en la práctica se acude a una docena de ellas.

Para valorar en su justa medida los resultados obtenidos, precisa tener en cuenta que el hígado realiza múltiples funciones.

Todas estas funciones guardan una relación íntima entre sí; es la llamada *sinergia funcional hepática*.

A pesar de esta relación íntima, las distintas funciones del hígado conservan frente a los agentes vulnerantes una cierta autonomía, ofreciendo una resistencia desigual, es la *asinergia funcional*.

El hígado defiende con mayor tenacidad las funciones más importantes desde el punto de vista vital. Dentro del metabolismo hidrocarbonado, la función poco trascendente de la asimilación de la galactosa se altera mucho más fácilmente que la esencial que regula la glucemia. En el metabolismo proteico, se altera antes la regulación de las proteínas plasmáticas que la desaminación y la ureogénesis, cuya importancia vital probablemente es mayor que la primera. Por tanto, hay funciones más sensibles que otras, es decir, que necesitan mayor integridad celular para conservarse, y éstas son precisamente las que se deben elegir para la exploración funcional.

Esta asinergia funcional explica la carencia de una prueba única que permita valorar la función global del hígado y la necesidad de una exploración polifuncional, acudiendo a una *prueba global* (perfil o batería de pruebas), compendio de varias elementales y única capaz de poner de manifiesto toda la intensidad y polifacetismo del trastorno funcional. De no proceder así, se podría caer en el error grosero que representa estimar por el resultado positivo o negativo de *una sola prueba* de laboratorio, la función de un órgano tan complejo como el hígado. Ello sólo es posible, y con reservas, en la necrosis hepática, en que todas las funciones están alteradas y la investigación indistinta de cualquiera de ellas puede, con pequeñas diferencias, informarnos del estado de la víscera y ser el espejo de las demás.

Otra dificultad para la correcta exploración funcional del hígado es que muchas de las pruebas propuestas son inespecíficas, es decir, que en ellas intervienen, aparte del hígado, otros órganos o tejidos. Un ejemplo notorio lo tenemos en la función hidrocarbonada, en la cual, además del hígado, cuentan el páncreas, hipófisis, etc. De ahí se deduce que sólo deben emplearse pruebas en cuyo resultado intervenga, de manera exclusiva o preponderante, el hígado, y poco o nada los factores extrahepáticos. Incluso se sustenta que la noción de la asinergia funcional, bastante inexplicable aplicada a la patología celular, se debe a la distinta participación de los elementos extrahepáticos que colaboran con el hígado en el cumplimiento de la función explorada.

Las funciones alteradas son diferentes en las distintas hepatopatías. Esto depende de si se afectan predominantemente las células parenquimatosas o mesenquimatosas, o de si las lesiones predominan en la porción central o periférica del lobulillo.

> *De la misma manera que a cada dolencia le corresponde una terapéutica determinada, cada hepatopatía es tributaria, dentro de ciertos límites, de su prueba funcional.*

Las intensas propiedades de compensación de la célula hepática son motivo de que las pruebas funcionales sólo aparezcan claramente positivas cuando la víscera se encuentra afectada de modo difuso o cuando, si se trata de procesos circunscritos, la cantidad de parénquima hepático residual sea escasa, casi inferior a un 10 %. Por este motivo, es posible observar una franca discrepancia entre la clínica capaz de demostrar lesiones palpables y aun visibles, y pruebas funcionales completamente normales.

## Exploración de la función biligenética

Se realiza dosificando en sangre, orina y heces los componentes de la bilis y colesterol.

© MASSON, S.A. Fotocopiar sin autorización es un delito.

## *Pigmentos biliares*

Se cuantifican en sangre, orina y heces.

**Sangre**[18]. El individuo normal tiene en el plasma 0,2 mg/dl o menos de bilirrubina esterificada, siendo la bilirrubina total inferior a 1 mg/dl.

La estima de la bilirrubina sérica sirve para diferenciar los distintos tipos de ictericia; las hemolíticas, debidas a la hemólisis excesiva de los eritrocitos circulantes, cursan con hiperbilirrubinemia no esterificada, generalmente poco elevada (2-4 mg/dl) debido a la gran capacidad de captación de la célula hepática. En las hepatitis y colestasis intra o extrahepática, la bilirrubina es esterificada y puede alcanzar en ambos casos cifras muy elevadas.

Existen hiperbilirrubinemias no esterificadas no debidas a hemólisis y sí a un fallo transitorio de la capacidad de captación del polo sinusoidal del hepatocito, posible secuela de algunas hepatitis (síndrome de Kalk y Wildhirt), o a trastornos de la esterificación por déficit de las enzimas del sistema glucuroniltransferasa.

**Orina.** En las ictericias hemolíticas, no se encuentra pigmento biliar por tratarse de bilirrubina libre, no esterificada y no difusible a través del filtro renal (ictericias acolúricas); cosa distinta sucede con las hepatocelulares y colestásicas en las que el colorante filtra con gran facilidad.

La presencia del pigmento biliar en la orina (coluria) confiere a ésta una coloración amarilla oscura, como cerveza negra o vino tinto.

**Heces.** La bilirrubina excretada por la bilis llega con ésta al intestino y después de ser absorbida por la mucosa alcanza el sistema portal y el hígado volviéndose a eliminar con la bilis (*circulación enterohepática* de la bilirrubina). Parte de la misma es reducida por las bacterias del intestino, formándose estercobilinógeno, que a su vez es resorbido, en parte, por el colon, pasando a la circulación general; finalmente, es reexcretada, por el hígado a la bilis. Diariamente, se eliminan por las heces, a las que colorea al oxidarse, unos 100-200 mg de estercobilinógeno. Una cantidad muy pequeña, no captada por el hígado normal, se elimina por el riñón en forma de urobilinógeno (> 4 mg/24 h). Estas dos sustancias son rápidamente oxidadas hasta formar productos químicamente iguales, urobilina y estercobilina, ambos de color amarillo naranja.

La presencia de estercobilinógeno oxidado (estercobilina) procedente de los pigmentos biliares excretados con la bilis al intestino confiere a las heces su coloración oscura normal. Si no llega bilis al intestino, éstas son grisáceas como masilla de vidriero y si, por el contrario, la tasa es excesiva, su color es hiperpigmentado.

## *Colesterol*

Se elimina por la bilis. En las hepatitis agudas prolongadas y algunas crónicas, se observa hipocolesterolemia discreta con gran descenso de la fracción esterificada. En la obstrucción biliar aguda, la cifra de colesterolemia alcanza valores discretamente elevados (300-400 mg/dl), en cambio, si la colestasis es de larga evolución, el nivel de colesterol puede ser muy elevado (> 1.000 mg/dl). Los valores superiores a 1.000 mg/dl suelen acompañarse de xantomatosis cutánea. *Valor normal*: 150-220 mg/dl, siendo el 70 % esterificado.

# Proteinograma[19]

Las alteraciones más conspicuas del proteinograma se esquematizan como sigue:

1. *Hepatitis aguda ictérica*. Proteinograma normal en los casos leves, en los graves y prolongados, hay disminución ligera de la albúmina con

[18]El pigmento biliar proviene de la hemoglobina de los hematíes destruidos con conversión del hem (unión de un átomo de hierro ferroso con el tetrapirrol cíclico protoporfirina) en biliverdina y posterior reducción a bilirrubina. Esta última, una vez formada, se une con la albúmina para ser transportada hasta el polo sinusoidal de la célula hepática; una vez franqueada, ésta se esterifica en los microsomas transformándose en un glucurónido de bilirrubina. Esta esterificación se realiza gracias a la transferencia del glucurónido. La enzima glucuroniltransferasa actúa como catalizador. De esta forma la bilirrubina libre o no esterificada, sustancia tóxica, liposoluble y no difusible se transforma, al esterificarse, en un producto atóxico, hidrosoluble, difusible, con gran poder tintóreo y capaz de filtrar con facilidad a través del riñón.

Las posibles anomalías de esta vía explican los diversos tipos de ictericias, por excesiva producción de bilirrubina, defectos en su transporte y captación, alteraciones en el sistema de esterificación y por trastornos en la excreción de la bilirrubina esterificada.

[19]La cifra de proteínas plasmáticas totales se estima en 66-83 g/l. En su fraccionamiento por electroforesis encontramos:

→

discreto aumento de las gammaglobulinas. Elevación significativa de las IgM, discreto de las IgG y mínimo o nulo de las IgA.

En la forma colostática, aumento de las fracciones globulínicas $\alpha_2$, $\beta$ y $\gamma$.

2. *Hepatitis crónica activa*. Disminución intensa de la albúmina con acusada hipergammaglobulinemia. IgA e IgG muy elevadas.

3. *Colestasis*. Aumento de las globulinas $\alpha_2$ (suele doblar su valor normal) y $\beta$. En fase avanzada, descenso de la albúmina con hipergammaglobulinemia.

4. *Cirrosis*. Hipoalbuminemia, con aumento notorio de las gammaglobulinas. En ocasiones, se pueden encontrar unidas las bandas electroforéticas de globulinas $\beta$ y $\gamma$ debido a la aparición de elementos globulínicos de movilización intermedia, que dan una impresión de continuidad entre ambas. Es el llamado «puente $\beta$-$\gamma$».

En la *cirrosis biliar primaria o secundaria* se encuentran niveles elevados de las globulinas $\alpha_2$ y $\gamma$. En fase avanzada, hipoalbuminemia con aumento de las gammaglobulinas.

---

Albúmina 37-52 g/l o 52-65 %
Globulina $\alpha_1$ 0,8-2,9 g/l o 2-4,5 %
Globulina $\alpha_2$ 5,6-11 g/l o 11-15 %
Globulina $\beta_1$-$\beta_2$ 3,3-8,9 g/l o 6-13 %
Globulina $\gamma$ 7,2-16 g/l o 10-19 %
Albúmina/Globulina: 1,2-1,8 %

La albúmina del plasma se sintetiza en la célula hepática; las globulinas, en el hígado ($\alpha_1$) y el sistema reticuloendotelial (SRE) directamente o por intermedio de las células plasmáticas. El descenso de la albúmina puede cursar con hiperproteinemia por el aumento compensador de las gammaglobulinas.

Las globulinas $\alpha_2$ y $\beta$ aumentan con los lípidos del plasma, ictericia obstructiva extrahepática, cirrosis biliar, síndrome nefrótico, etc.; lo propio ocurre con la última, en los procesos neoplásicos.

El ascenso de las gammaglobulinas se observa en casos de cirrosis hepática, neoplasias y procesos infecciosos agudos y subagudos.

El origen de las gammaglobulinas se encuentra en el SRE y células plasmáticas. Vehiculan la mayoría de anticuerpos y reaginas. Es un grupo heterogéneo con diversas subfracciones que se denominan *inmunoglobulinas*. En la práctica, se conocen la IgA, IgG, IgM, IgE e IgD; son las tres primeras las que tienen mayor interés en el diagnóstico de las enfermedades hepáticas.

*IgA*. Aparece en una concentración importante en varios líquidos secretorios, como las lágrimas, saliva, calostro y secreciones intestinales. Dada su situación estratégica en la superficie de las membranas, puede representar la primera línea de defensa contra las bacterias y virus. *Concentración sérica* (mg/dl): 70-400.

*IgG*. La inmunoglobulina más frecuente, presenta una alta concentración después de prolongada inmunización con la mayoría de los antígenos. La IgG atraviesa la placenta y representa el más alto porcentaje de las moléculas de anticuerpos. *Concentración sérica* (mg/dl): 680-1.530.

*IgM*. Aparece pronto después de una infección o enfrentamiento con el antígeno, y es efectiva en la neutralización de los virus, combinación con las bacterias o interacción con grandes partículas. Contiene los grupos sanguíneos y el factor reumático. *Concentración sérica* (mg/dl): 40-240.

*IgE*. Se encuentra elevada en los pacientes con enfermedades alérgicas y neoplasias. Al reaccionar con el anticuerpo (en la superficie de algunas células) libera histamina y serotonina en los subsiguientes fenómenos de tipo alérgico o anafiláctico. *Concentración sérica* (UI/ml): niños de 1-14 años, 10-130; adultos, hasta 100.

*IgD*. Elevaciones en el mieloma, leucemia plasmocítica, mononucleosis y afecciones autoinmunitarias. *Concentración sérica* (mg/dl): 0,3-40.

## *Fetoproteína $\alpha$-1 (Pederson, 1944)*

Es una proteína embrionaria sintetizada por el hepatocito, que no existe normalmente en el individuo adulto, salvo en situaciones patológicas. Aparece de forma casi específica en los enfermos de carcinoma primitivo hepático, siendo su detección una prueba de gran utilidad diagnóstica. Desaparece del suero sanguíneo después de la ablación del tumor hepático y reaparece con las recidivas. Según algunos autores, el nivel sérico de esta proteína aumenta progresivamente con el crecimiento del tumor. Su sensibilidad llega al 60-70 %. Se ha detectado su presencia en algunos casos de metástasis hepáticas, en general, de origen gástrico y en algunas hepatitis. *Valor normal*: 0-10 ng/ml.

# Parámetros enzimáticos

Su determinación analítica es sencilla y su valor en el diagnóstico es fundamental, siempre que su interpretación sea la correcta.

**Transaminasas.** Las habituales para valorar las hepatopatías son la glutamicooxalacética (GOT-AST) y glutamicopirúvica (GPT-ALT). Suelen estimarse conjuntamente; la segunda es la enzima más abundante a nivel hepático. *Valores normales:* GOT: 5-40 U/l; GPT: 5-50 U/l:

1. *Hepatitis aguda anictérica o ictérica*. Ambas enzimas se elevan de manera constante y precoz (preceden, en la segunda, a la pigmentación cutaneomucosa) en especial las GPT con cifras superiores a 300 U/l. Siguen la evolución del proceso (aumento transitorio en las recaídas) y se normalizan antes que la bilirrubinemia en el 20 % de los casos y después en un 13 %. Aunque no debe

© MASSON, S.A. Fotocopiar sin autorización es un delito.

considerarse curado ningún paciente con niveles altos de transaminasas, es preciso señalar que, en algunos casos, no cabe pensar en el paso a la cronicidad.

Las transminasas se elevan en las hepatitis anictéticas, siendo en estos casos indispensables para el diagnóstico.

2. *Hepatitis crónica activa.* Elevación moderada de GOT y muy aumentadas de GPT con descensos espontáneos.

3. *Cirrosis.* Se elevan discretamente ambas transaminasas (alrededor de 150 U/l) en el 80 % de los casos. Ascensos notorios en los brotes de agudización icteroascíticos o febriles. En el coma, se eleva, más para descender bruscamente en las horas premortem.

4. *Colestasis intra y extrahepáticas.* Discreta elevación más acusada de la GOT, sin que este dato sirva para su diferenciación.

**Fosfatasas alcalinas**[20]. Se encuentran elevadas en los casos en que está entorpecido el flujo biliar. El hígado obstruido es incapaz de eliminar la enzima procedente de varios tejidos. Es una enzima «de excreción». Cifras superiores a 250 U/l señalan colestasis intrahepática importante o bien la obstrucción mecánica de los conductos biliares; en el primer caso, no varían en las sucesivas determinaciones; en el segundo, tienden a aumentar. Aumentos discretos (150 U/l) se encuentran en un 6 % de hepatitis; afectación focal hepática por granulomas o pequeñas metástasis antes de que las restantes pruebas de función hepática se alteren; cirrosis. *Valor sérico normal:* 35-125 U/l.

El valor diagnóstico de la fosfatasa alcalina acrece si se estima conjuntamente con la leucinoaminopeptidasa (LAP).

**Leucinoaminopeptidasa.** Es una enzima de localización predominante en las células parenquimatosas hepáticas y epitelio de las vías biliares. En la práctica, sólo acrece en las lesiones hepáticas de tipo canalicular o cuando existe una oclusión de las vías biliares extrahepáticas.

Aventaja a las fosfatasas alcalinas en que no puede alterarse por factores extrahepáticos. La estima conjunta de LAP y fosfatasa alcalina (FA) y el cálculo del índice LAP/FA sirve para diferenciar las ictericias obstructivas de origen tumoral (índice por debajo de los valores normales) de las que no obedecen a esta causa (valor superior). *Valor sérico normal:* 8-22 mU/ml.

**Deshidrogenasa láctica (LDH).** Esta enzima cataliza reversiblemente la conversión del ácido láctico en ácido pirúvico en presencia de nicotinamida-dinucleótido (NAD). Es poco específica por su origen múltiple (hepático, musculosquelético, eritrocitos). Su actividad está, generalmente, aumentada en los primeros estadios de la hepatitis, pero la elevación es realmente pequeña en comparación con los niveles de GPT y GOT. Se debe ser prudente a la hora de valorar las cifras de este parámetro en pacientes deportistas sometidos a gran esfuerzo muscular (maratonianos), ya que se puede atribuir a una alteración hepática la gran elevación de LDH (cifras superiores a 3.000 U/ml) cuando es simplemente secundaria a la sobrecarga muscular. En el caso de esfuerzos físicos moderados (tenis, golf, trabajos de jardinería durante el fin de semana) y analítica efectuada al día siguiente (lunes), la aparición de cifras ligeramente altas de LDH (800-1.500 U/ml), puede llevar a interpretaciones erróneas y conducir a una batería de pruebas totalmente innecesarias, por lo que se ha de interrogar siempre sobre el grado de actividad física en las 24-72 h previas al examen analítico. *Valores séricos normales:* 100-350 U/ml; 0,5-2,5 µkat/l.

## Oligoelementos

El hierro sérico aumenta en las hepatitis agudas, y su elevación plasmática aparece a los 7-12 días de ictericia. La cifra que alcanza es muy variable, pero, en general, oscila entre 150 y 400 µg/dl. La

[20] Las fosfatasas alcalinas constituyen un grupo de enzimas que catalizan la hidrólisis de los fosfomonoésteres (nucleótidos, hexosafosfatos, etc.), dando lugar a la liberación del fósforo inorgánico y el correspondiente alcohol, fenol o azúcar, y tienen su máxima actividad catalítica a un pH que oscila entre 8,4 y 9,4.

La cifra global de la fosfatasa alcalina sérica resulta de la suma de los valores de sus distintas isoenzimas (hígado, hueso, intestino, ciertos tumores, etc.).

Pese a tener tan diferentes orígenes, la fosfatasa alcalina del suero oscila, en los sujetos normales, en unos límites reducidos, entre 35 y 125 U/l. En los niños, su límite superior es más elevado, siendo de 225 U/l hasta los 2 años, y de 200 U/l entre los 2-16 años, lo que se cree relacionado con el crecimiento y a expensas de un aumento de la isoenzima de origen óseo. Después de los 50 años, el valor normal aumenta de forma gradual, dándose como límite superior 150 U/l en personas de más de 60 años. Hasta entonces, los valores normales del varón son superiores a los de las hembras, igualándose la diferencia e, incluso, invirtiéndose las cifras a partir de esa edad.

hipersideremia dura más de 40 días después de terminada la ictericia. *Valores normales:* 60-140 µg/dl.

## Antígenos y anticuerpos de las hepatitis

Su valoración permite el diagnóstico etiológico, clasificación, y pronóstico de las hepatitis.

**HBsAg.** El antígeno de superficie de la hepatitis B o antígeno Australia fue descubierto por azar por Blumberg (1965) en la sangre de un aborigen australiano, usando como antisuero el suero de un sujeto multitransfundido; de ahí el nombre de antígeno Australia. Guarda relación íntima con el virus de la hepatitis aguda tipo B; su persistencia explica la posible evolución de esta última a las formas crónica, activa y cirrosis posnecrótica. Es positivo en el 70 % de hepatitis víricas y en el 40 % de hepatitis crónicas en diversas modalidades evolutivas. Su presencia define una hepatitis B en período de incubación o en fase de comienzo, o bien el estado de portador crónico. Tiene capacidad infectiva. En el hepatocarcinoma primario, la presencia de HBsAg puede detectarse en el 34 % de los casos. Cabe señalar que este antígeno puede también observarse en una pequeña proporción de casos de pacientes afectos de enfermedades que cursan con una depresión inmunitaria (linfomas, leucosis linfoide, lepra lepromatosa, síndrome de Down). Ello es, probablemente, expresión de una tolerancia aumentada y de un mayor contacto con el agente vírico (hospitalización, transfusiones).

**AntiHBs.** Anticuerpo de superficie del VHB. Su aparición es criterio de inmunidad y es el patrón guía de la vacunación frente a la hepatitis B. En el caso de infección hepatítica, puede coexistir con el antiHBc, en el caso de vacunación, jamás está presente el antiHBc.

**AntiHBc**[21]. Es criterio de infección antigua o presente por el VHB. Puede coexistir junto con el HBsAg.

**HBeAg.** Es criterio de replicación del VHB y, por lo tanto, de capacidad de contagio del portador del virus.

**AntiHBe.** Su presencia es criterio de baja capacidad de contagio y de tendencia a la cronificación de la hepatitis.

**DNA-VHB.** Significa replicación vírica y enfermedad activa.

**AcIgGVHC.** Es criterio de infección antigua o presente por el VHC.

**RNA-VHC.** Delata la presencia del virus de la hepatitis C en sangre.

**AcIgMVHA.** Es criterio de infección reciente o presente por el VHA.

**AcIgGVHA.** Es criterio de infección antigua por el VHA.

**Antígeno Delta.** Es criterio de infección presente por el VHD.

**Anticuerpo Delta.** Es criterio de infección antigua (constante) o presente (inconstante) por el VHD.

## Tiempo de protrombina

Se alarga en la colestasis extrahepática de larga duración (absorción deficiente de la vitamina K por falta de bilis y sus sales en el intestino), hepatitis crónica y cirrosis por fallos en la síntesis y metabolismo de los factores de coagulación y fibrinólisis. *Valor normal:* 80-110 %. INR: 0,8-1,2.

## SÍNDROMES BIOLÓGICOS

Las distintas pruebas funcionales hepáticas y las alteraciones que en ellas se observan permiten la agrupación etiológica orientativa en los siguientes síndromes:

1. *Síndrome biológico de retención biliar.* Por obstrucción intra o extrahepática. Se define por aumento de la bilirrubinemia esterificada, de las fosfatasas alcalinas y de la leuciaminopeptidasa, hipercolesterolemia.
2. *Síndrome biológico de citólisis.* La necrosis de los hepatocitos determina la liberación y paso de la sangre de sustancias que normalmente tiene almacenadas, fundamentalmente enzimas y algunos elementos como el hierro. Aparece aumento

[21]Es el anticuerpo del *core* del VHB.

© MASSON, S.A. Fotocopiar sin autorización es un delito.

de las transaminasas (GPT y GOT), hipersideremia, cronológicamente posterior al de las enzimas citadas.

3. *Síndrome biológico de insuficiencia hepatocelular.* Hipoalbuminemia, hipoprotrombinemia, descenso del colesterol plasmático.

4. *Síndrome biológico de inflamación.* Traducen la participación del mesénquima hepático (sistema reticuloendotelial) que acompaña a las lesiones crónicas del parénquima (hepatocitos). Aumento de las gammaglobulinas y particularmente en aquellas que presentan fenómenos inmunológicos (inmunoglobulinas).

5. *Síndrome biológico de hepatitis aguda alcohólica.* Se caracteriza por un acentuado aumento de la GOT (con cifras superiores a las de la GPT), γ-glutamiltranspeptidasa (GGT) alta o muy alta, y volumen corpuscular medio (VCM) por encima de 100 (macrocitosis), con hiperbilirrubinemia moderada o acentuada.

6. *Síndrome biológico de daño hepático por alcohol.* Es parecido al anterior (con cifras no tan llamativas) pero sin ascenso de la cifra de bilirrubina.

7. *Síndrome biológico de colostasis benigna posquirúrgica.* Cifras de transaminasas normales y elevación notable de la bilirrubina. Antecedente de intervención quirúrgica reciente.

# ■ PÁNCREAS

## INTERROGATORIO

### Filiación y antecedentes individuales

**Edad.** La pancreatitis aguda es una enfermedad de la madurez (30-60 años; máximo, 40-50 años) sin que existan límites para las edades extremas (casos en recién nacidos y ancianos). Predominan los sujetos de hábito pícnico, buenos comedores; las formas crónicas recidivantes inciden mayormente entre los 30 y 60 años.

Casi todas las estadísticas señalan el sexto decenio de la vida como la edad más frecuente de aparición de cáncer de páncreas, aunque también se han descrito casos de individuos jóvenes con cifras extremas entre los 7 meses y 88 años. Como término medio, se aceptan las edades comprendidas entre 39 y 77 años.

La fibrosis quística (mucoviscidosis) se manifiesta durante la infancia.

Los quistes neoplásicos benignos (cistadenoma) y malignos (cistadenocarcinoma) pueden aparecer en cualquier edad.

**Sexo.** Tienen predominio masculino el cáncer glandular y del área ampollar (70 %), la litiasis (75 %), la sífilis y la pancreatitis crónica recidivante.

No existe acuerdo en lo que atañe a la pancreatitis aguda, pero existe un notorio predominio femenino (75 %).

### Antecedentes familiares

Cuentan la fibrosis quística (gen autosómico recesivo), la pancreatitis crónica recidivante (transmisión autosómica dominante); el hábito morfológico (pícnico) y el alimentario de ciertas familias predisponen a pancreatitis agudas.

### Antecedentes patológicos o enfermedades anteriores

Citaremos dentro de un amplio mosaico de enfermedades conocidas y otras sospechosas, las siguientes:

1. *Enfermedades de las vías biliares.* La incidencia de litiasis, motivo de crisis agudas, ha sido señalada en la pancreatitis aguda (36-69 %), pancreatitis crónica primaria o recidivante y carcinoma. Son casi constantes las anomalías histológicas pancreáticas en los biliares crónicos.

2. *Intoxicaciones.* Alcoholismo crónico (22 %), saturnismo, drogodependencia, vitamina D en dosis masivas, etc.

3. *Infecciones.* Los gérmenes llegan al páncreas por vía hemática, linfática, canalicular o por contigüidad. Fiebre tifoidea, gripe, amigdalitis aguda, sífilis, tuberculosis. La lesión del páncreas se manifiesta de ordinario entre los días 2 y 8 del comienzo de la afección, pero puede preceder a la tumefacción parotídea o manifestarse de manera tardía.

4. *Traumatismos.* Exógenos o en el curso de intervenciones del abdomen, así, gastrectomías o colecistectomías, biopsia pancreática, colangiografía peroperatoria, CPRE, etc. También cuentan la diabetes, gota, cirrosis septal (en un 49 % de los casos el páncreas está afectado) y diverticulos del duodeno. Se ha citado la obstrucción del conducto de Wirsung y ampolla de

Vater por *Ascaris lumbricoides*. Las neoplasias del esófago, estómago y colon pueden metastatizar en el páncreas.

## Comienzo y evolución de la enfermedad actual

Los procesos pancreáticos se manifiestan por:

**Dolor.** En la *pancreatitis aguda* es de comienzo súbito y violentísimo (muchas veces, después de un exceso bromatológico con abundantes libaciones), comparable en su intensidad al de una perforación gástrica o al del infarto de miocardio.

Se localiza en el epigastrio y se irradia en cinturón, preferentemente hacia la izquierda, para generalizarse en seguida al resto del abdomen. El dolor es continuo, atroz y a menudo colapsante. Comparte con el infarto de miocardio la sensación aniquilante o de muerte inminente de que suele acompañarse (fig. 4-113). Los vómitos son prácticamente constantes.

A las pocas horas, se pone de manifiesto un íleo paralítico reflejo que, por lo general, no es invencible. El dolor insoportable, la tendencia al colapso y la disnea angustiosa crean con rapidez una situación muy grave de desenlace imprevisible («drama pancreático» de Dieulafoy). Las pancreatitis agudas secuentes a intervenciones abdominales sobre estómago o vías biliares pueden cursar con ausencia o mínimo dolor, pero con colapso intenso; cabe pensar en ello si el cuadro aparece a los 2-3 días del acto quirúrgico (Piulachs Oliva).

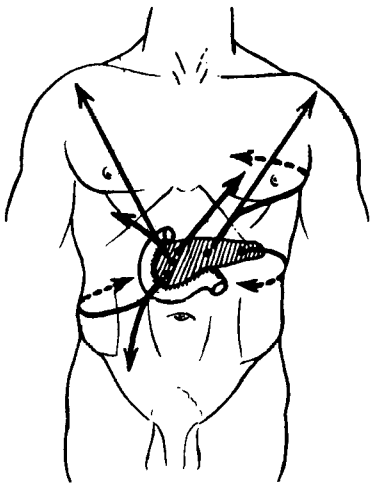

**Fig. 4-113.** Irradiaciones más frecuentes del dolor pancreático.

En las *pancreatitis crónicas*, el dolor se manifiesta de forma variable:

1. *Crónica primaria*. Generalmente, cursa sin ocasionar dolor, y su única manifestación clínica puede ser una insuficiencia exocrina (esteatorrea) o endocrina (diabetes).
2. *Crónica recidivante*. Su curso se caracteriza por la existencia de múltiples brotes pancreatíticos con dolor de intensidad variable e intervalos de duración irregular en los que los enfermos se quejan de molestias poco características, como náuseas o vómitos, meteorismo y sensación de plenitud, inapetencia, intolerancias alimenticias y pérdida de peso. La diarrea alterna con el estreñimiento.

En el *cáncer de páncreas* (en un 81,7 % de los casos la localización es cefálica) el dolor es síntoma inicial y presente en el 85 % de los casos. Adopta varios tipos:

1. *Dolor epigástrico*, de intensidad variable, sordo, continuo, que se irradia hacia la región lumbar o más arriba, incluso entre los omóplatos.
2. *Dolor paroxístico*, localizado en hipocondrio izquierdo y espalda.
3. *Dolor cólico*, localizado en hipocondrio derecho con frecuente irradiación subescapular. Forma seudobiliar agravada con la ingesta.

Se obtiene alivio del dolor en algunos casos, reclinando el cuerpo hacia delante (Chauffard describió posturas antiálgicas, como la de sentarse en la cama con el cuerpo semiflexionado). Posiblemente, al adoptar estas posturas se evitaría el estiramiento de las formaciones nerviosas infiltradas, que es máximo cuando el enfermo está en decúbito, lo que explicaría la exacerbación durante la noche.

La *litiasis pancreática* motiva crisis dolorosas (cólicos pancreáticos) difíciles de diferenciar de las de origen biliar. Orientan el diagnóstico su aparición posprandial, la irradiación del dolor hacia el hipocondrio izquierdo, a lo largo del reborde costal, hasta alcanzar la escápula o el ángulo costolumbar; la abundante sialorrea, la presencia de la franja hiperestésica de Kastch y la constante hiperamilasemia, hiperamilasuria, o ambas.

**Ictericia.** Se señala en el 26 % de las pancreatitis agudas; en las crónicas, aparece tardía-

© MASSON, S.A. Fotocopiar sin autorización es un delito.

mente y se atribuye a la coexistencia de cálculos en el tramo biliar o a la compresión del colédoco por el páncreas escleroso y retraído.

Es frecuente (75 %) en el cáncer cefálico; su ausencia permite suponer la falta de compresión coledocal por ser el tumor posteroinferior y evolucionar hacia el espacio retropancreático prevertebral. Es completamente indolora (25 %), persistente y progresiva hasta alcanzar un tinte bronceado o color verdeaceitunado oscuro (ictericia negra o melánica) muy llamativo.

En caso de carcinoma del área ampollar, puede ser intermitente e incluso remitir en algunas ocasiones.

El prurito cutáneo acostumbra ser muy intenso, con secuentes lesiones cutáneas muy características.

## *Trastornos digestivos*

Se presentan con frecuencia casi constante:

1. *Anorexia.* Dato llamativo ya que por este motivo la consecutiva pérdida de peso sitúa al paciente en un estado alarmante a ojos vista (41,4 % en el cáncer; 30 % en las pancreatitis crónicas).
2. *Náuseas y vómitos* (casi constantes, 89 %, en las formas agudas; en menor escala, en el carcinoma y pancreatitis crónicas).
3. *Diarrea.* Es abundante y grasa. Su aparición indica obstrucción del conducto de Wirsung. Es más frecuente en el cáncer glandular (46 %) que en el del área ampollar (18 %). Se señala en un 40-50 % de pancreatitis crónicas. Son frecuentes las pérdidas rectales grasas que manchan la ropa interior, sábanas y papel sánico.

En el cáncer ampollar, aparece en ocasiones sangre oculta en las heces.

En el síndrome de Zollinger-Ellison (tumor de las células no β de los islotes pancreáticos) existen diarreas profusas (cólera pancreático) en casi un 40 % de los casos.

4. *Sialorrea.* Presente en algunas dolencias pancreáticas (quistes, litiasis) se atribuye a excitación refleja o secreción vicariante de las glándulas salivales.

## *Pérdida de peso*

Es precoz, rápida e intensa en el cáncer de páncreas, y en menor grado en las pancreatitis crónicas. Puede conducir a caquexia. Se acompaña de anemia y astenia, a veces extrema.

## *Edema. Derrame pleural. Ascitis*

El *edema* aparece en algunos casos de pancreatitis aguda con hiperpermeabilidad capilar, predominando el cuadro edematoso-ascítico-seudonefrótico sobre el doloroso colapsante.

El *derrame pleural* es frecuente en las pancreatitis agudas. Suele asentar en el lado izquierdo, y el exudado es rico en amilasa.

La *ascitis* es una contingencia excepcional en la pancreatitis aguda. Se atribuye a trombosis (con hipertensión) portal segmentaria. Se conocen casos de ascitis crónica; se trata de alcohólicos crónicos que han presentado episodios de dolor abdominal intermitente, seguidos de rápida pérdida de peso y ascitis persistente.

En los sujetos laparotomizados se han encontrado pancreatitis crónica con un seudoquiste cuyo contenido comunicaba con la cavidad del abdomen. En todos los casos, el líquido era hemático, con cifras de amilasa muy elevadas.

## *Manifestaciones hemorrágicas*

Las pancreatitis agudas pueden acompañarse de un síndrome hemorrágico variopinto, con hematemesis y melenas, hematomas, equimosis cutáneas, sufusiones serosas, etc. Las pérdidas digestivas son posibles en los quistes, pancreatitis crónicas, cáncer y litiasis.

## *Alteraciones psíquicas*

Signos de encefalopatía manifestados por diversas alteraciones de la conducta (obnubilación, desorientación, agitación aguda) han sido señalados en las pancreatitis agudas. Es una auténtica *encefalopatía pancreática* (con alteraciones electroencefalográficas difusas).

## *Fenómenos tetánicos*

Traducen la hipocalcemia resultante de la fijación del ion $Ca^{++}$ por los ácidos grasos liberados durante los fenómenos de esteatonecrosis en las pancreatitis agudas.

La tetania suele aparecer cuando la calcemia se reduce a menos de 7 mg/dl.

# INSPECCIÓN

## Inspección general

Los procesos pancreáticos, sobre todo los agudos, inciden con notable frecuencia en las personas de hábito pícnico, obesas.

En las *crisis pancreáticas agudas*, encontramos al paciente inmovilizado en la cama con aspecto muy alarmante de *shock*. Sensorio lúcido, abultamiento epigástrico precoz por dilatación parética del estómago y colon transverso (signo de Gobiet), rubefacción facial cuyo valor reside en que no se presenta en los otros abdómenes agudos.

En las *pancreatitis crónicas y cáncer de páncreas*, el dolor es más soportable en decúbito dorsal con las piernas flexionadas (actitud en «gatillo de fusil»), reclinado el cuerpo hacia delante o sentándose con el cuerpo semiflexionado.

La *ictericia* se observa en las pancreatitis agudas (26 %) y crónicas (20 %). Es casi constante en el cáncer cefálico, pudiendo alcanzar un tinte bronceado o un color verde oscuro (ictericia negra o melánica) muy llamativo.

En las pancreatitis aguda, crónica recidivante (en los brotes de agudización) y adenocarcinoma, está descrita la esteatonecrosis de la grasa subcutánea en piernas, brazos y tronco, con cuadros que recuerdan al eritema nudoso o la paniculitis nodular recidivante.

## Inspección local del abdomen

Evidencia, en los quistes y seudoquistes de gran tamaño, una tumefacción circunscrita que, muchas veces, contrasta con el enflaquecimiento del enfermo. Este bultoma casi siempre se encuentra en el epigastrio, por encima del ombligo, en la línea media o a la izquierda de ésta, y su diámetro mayor suele ser transversal.

El escape enzimático, con difusión de líquido coloreado por la hemoglobina, que desde el páncreas necroticohemorrágico y peritoneo alcanza la piel a lo largo del epiplón menor y ligamento redondo, puede traducirse en manchas equimóticas o amarillentas en región periumbilical (signo de Cullen); cuando la difusión se hace a través del hiato costodiafragmático y planos fasciales, las equimosis aparecen en flancos o espalda (signo de Grey-Turner o de Halsted). Su valor diagnóstico está limitado por su rareza y aparición tardía.

Las fístulas pancreáticas externas (espontáneas, traumáticas) manan un líquido claro, ligeramente viscoso y de reacción muy alcalina. Su acción digestiva provoca intensas lesiones inflamatorias alrededor del orificio cutáneo de la fístula; pueden producirse extensas necrosis.

# PALPACIÓN

Es muy útil. Nos informa sobre:

1. *Tonicidad de la pared del abdomen.* En las pancreatitis agudas, la palpación abdominal revela la existencia de cierta resistencia epigástrica, pues la infiltración de los mesos determina una dilatación aguda del estómago, colon transverso (signo de Gobiet) y porción yeyunal del intestino delgado.

En las pancreatitis crónicas y carcinoma, la palpación no revela, en lo que se refiere al estado de la pared abdominal, anomalía alguna.

2. *Zonas hiperalgésicas y puntos dolorosos.* En los padecimientos pancreáticos se señalan diversas zonas hiperalgésicas y puntos dolorosos a la presión. Tienen cierto valor diagnóstico si se interpretan correctamente:

*a) Hemicinturón hiperalgésico izquierdo* (Katsch). Es una zona de Head cuya topografía corresponde, aproximadamente, a los segmentos dorsales T7-T8. Se extiende desde el epigastrio, por las últimas costillas izquierdas, hasta la región de las apófisis espinosas de T10-T12. En él, la piel es más sensible que en otras zonas al roce, el enfermo se encoge bruscamente cuando el rascado (aguja) alcanza la zona hiperalgésica, procedente de zonas cutáneas normales. También puede haber hipersensibilidad para el frío.

La zona hiperalgésica puede manifestarse como «hemicinturón izquierdo completo», pero es más frecuente que no sea hipersensible todo él, sino sólo porciones (especialmente su parte anterior o la posterior, junto a la columna vertebral).

Cuando el dolor pancreático espontáneo es muy intenso, la hipersensibilidad cutánea puede extenderse hacia el hombro y la nalga homolateral (fig. 4-114).

*b) Zona coledocopancreática de Chauffard y Rivet.* Corresponde al colédoco retropancreático; se trazan a partir del ombligo una línea vertical y otra horizontal, de modo que formen entre ellas un ángulo recto abierto hacia arriba y a la derecha, y con el vértice en el ombligo en un segundo tiempo se traza la bisectriz de este ángulo; la

© MASSON, S.A. Fotocopiar sin autorización es un delito.

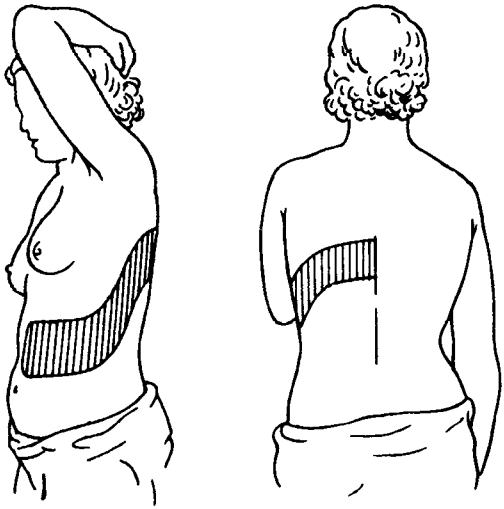

**Fig. 4-114.** Hemicinturón hiperestésico cutáneo izquierdo.

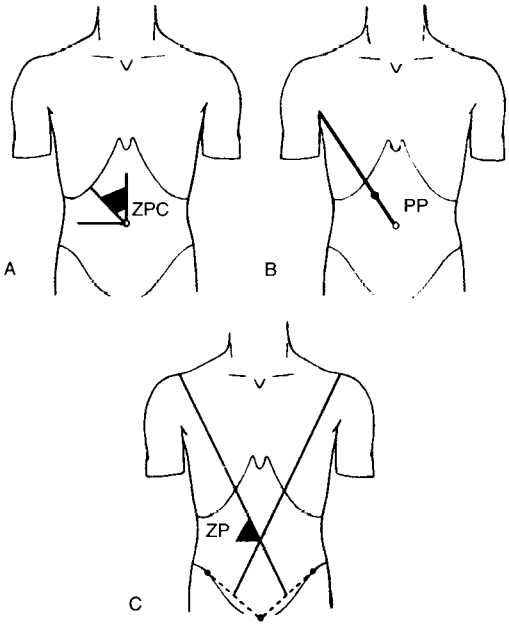


**Fig. 4-115.** Puntos y zonas pancreáticas. A) Zona pancreaticocoledociana de Chauffard y Rivet (ZPC). B) Punto pancreático de Desjardins (PP). C) Zona pancreática de Orlowski (ZP).

zona de Chauffard y Rivet no es otra que la porción que se encuentra comprendida entre la línea vertical y la bisectriz del ángulo, sin rebasar hacia arriba una altura de 5 cm y sin alcanzar hacia abajo el ombligo (fig. 4-115 A).

*c) Punto pancreático de Desjardins.* Se cree que corresponde a la desembocadura del conducto de Wirsung en el duodeno. Estando el sujeto con los brazos caídos a lo largo del cuerpo, se traza una línea que va del ombligo al vértice de la axila derecha, marcando sobre ella un punto de 5-7 cm por encima del ombligo; este punto es más alto e interno que el apendicular y más bajo e interno que el cístico (fig. 4-115 B).

*d) Punto de Orlowski.* Se traza a cada lado del cuerpo una línea que va de la extremidad acromial de la clavícula al centro de otra línea que une la sínfisis pubiana a la espina ilíaca anterosuperior del lado opuesto. Estas dos líneas se acortan sobre el abdomen, y la cabeza del páncreas corresponde a la mitad superior del ángulo obtuso formado a la derecha por su encuentro (figura 4-115 C).

*e) Punto subcostal izquierdo (Mallet-Guy).* El paciente debe estar en decúbito lateral derecho. La mano del explorador, situada entre el estómago desviado hacia la derecha y el bazo que permanece en su lugar, puede palpar directamente el cuerpo del páncreas. Excepcionalmente, en sujetos con pared abdominal muy delgada, es posible encontrar una tumefacción pancreática.

*f) Punto costofrénico de Mayo-Robson.* Presionando el ángulo costovertebral izquierdo se despierta un vivo dolor.

*g) Punto de Preioni.* Corresponde a dos dedos por encima del ombligo y un dedo a su izquierda. Posee gran valor diagnóstico en las pancreopatías agudas.

3. *Estado de la vesícula biliar.* Un signo de gran valor semiológico en las enfermedades de la cabeza del páncreas que comprimen la porción distal del colédoco es la distensión de la vesícula biliar, que puede llegar a alcanzar grandes dimensiones. Es el llamado *signo de Courvoisier-Terrier.* Se encuentra un tumor infrahepático, piriforme, indoloro, renitente, desplazable en sentido transversal y que sigue los movimientos respiratorios. Se halla en el 60-65 % de los tumores cefálicos. Tiene valor si aparece con anterioridad o conjuntamente con la ictericia. Si su aparición es posteriormente, carece de él. La hepatomegalia puede impedir la palpación.

*A veces un «hidrops vesicular simula un Courvoisier-Terrier».*

4. *Tamaño, dureza y sensibilidad del páncreas.* El páncreas normal es prácticamente inaccesible a la palpación por su situación profunda y por sus caracteres anatómicos. Sólo si adquiere un volumen suficiente (cáncer, seudoquistes, quistes) se percibe como una masa profunda, renitente o dura, inmóvil pasivamente y con la respiración.

Las técnicas que a continuación citamos son muy valoradas para esta palpación profunda. Durante los intervalos sin algias, puede persistir una sensación dolorosa al presionar el órgano:

*a) Método de Groot.* Enfermo en decúbito dorsal con los muslos flexionados y la columna lumbar levantada por una almohada. El médico, de pie y a la derecha del paciente, apoya su mano derecha sobre el abdomen procurando que sus dedos ligeramente flexionados alcancen el borde externo del músculo recto anterior izquierdo. Durante la inspiración, los dedos de esta mano, ayudados por la presión de los dedos de la mano izquierda, que se colocan sobre aquélla, penetran progresiva y cuidadosamente en la profundidad de la cavidad abdominal por detrás del borde externo del músculo recto, en dirección al lado izquierdo de la columna vertebral, mientras la palma de la mano derecha empuja el músculo recto hacia la línea media.

La importancia práctica de este método radica, principalmente, en que permite apreciar el dolor a la presión en el sitio en que el páncreas cruza la columna lumbar y la aorta abdominal. El dolor provocado por la presión es importante, porque son raras las enfermedades pancreáticas que evolucionan con una tumoración palpable.

*b) Método de Mallet-Guy.* Salva el obstáculo representado por la presencia del estómago. El enfermo en ayunas se coloca en decúbito lateral derecho (con ello se rechaza el estómago hacia abajo) con los muslos flexionados. Consta de los siguientes tiempos:

— La extremidad de los dedos se coloca a 3-4 cm del reborde costal, a nivel del cartílago XI.

— Se sumerge la mano paralelamente al plano superficial, bajo el reborde costal.

— Levantando el talón de la mano, se hunden a continuación los dedos en la profundidad, yendo a palpar el páncreas por encima del estómago, que es rechazado a la derecha (fig. 4-116 A-C).

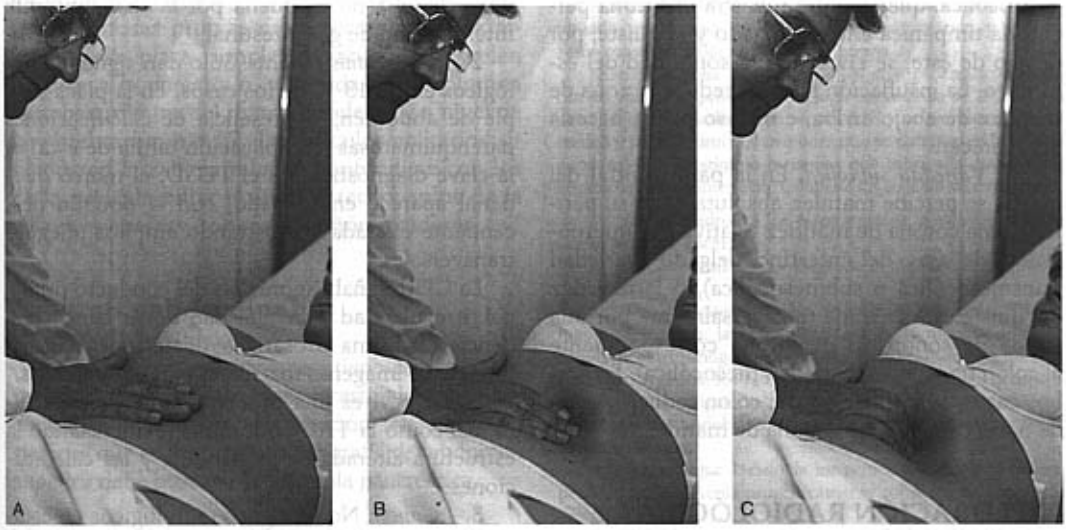


**Fig. 4-116.** Investigación del punto doloroso pancreático del hipocondrio izquierdo o de Mallet-Guy. El sujeto se dispone en decúbito supino o en decúbito lateral derecho con los muslos flexionados. La extremidad de los dedos del observador, situada a 3-4 cm del reborde costal (A), se coloca paralelamente al plano superficial, debajo de la parrilla costal (B); luego, girando hacia la profundidad, palpa directamente el páncreas, por encima del estómago reclinado a la derecha (C).

© MASSON, S.A. Fotocopiar sin autorización es un delito.

## PERCUSIÓN. AUSCULTACIÓN

### Pancreatitis aguda

En las pancreatitis agudas, encontramos:

1. Conservación de la *matidez hepática*.
2. Cierto *timpanismo del abdomen* con *silencio auscultatorio*.
3. *Matidez* en la base pulmonar izquierda (menos veces en la derecha) como expresión de un foco atelectásico o derrame pleural concomitante. Si hay líquido peritoneal, se presenta matidez en los flancos, desplazable con el decúbito.

### Quistes y seudoquistes

La percusión suministra datos que difieren según la localización del tumor:

1. *Variedad gastrocólica*. La matidez del quiste se encuentra limitada por dos zonas de sonido percutorio timpánico (el estómago por encima y el colon transverso por debajo); es la «matidez suspendida». La insuflación del estómago o la del colon hacen desaparecer la zona de matidez.
2. *Variedad gastrohepática*. La matidez del quiste se continúa directamente con la del hígado, a la inversa de lo que ocurre en la variedad gastrocólica, que siempre muestra una zona percutoria timpánica entre el hígado y el quiste; por debajo de éste, se encuentra la sonoridad del estómago. La insuflación gástrica reduce la zona de matidez de abajo arriba, e incluso puede hacerla desaparecer.
3. *Variedad subcólica*. En la parte central del quiste, se percibe matidez absoluta, y en su periferia, una corona de matidez relativa por interposición de asas del intestino delgado (variedad transmesocólica o submesocólica), o la matidez del quiste está cruzada transversalmente por una banda de sonoridad percutoria correspondiente al colon transverso (variedad mesocólica). En ambos casos, la insuflación del colon reduce y puede hacer desaparecer la zona de matidez.

## EXPLORACIÓN RADIOLÓGICA

El páncreas no se visualiza salvo en el caso de depósitos calcáreos. Los signos radiológicos que señalan su lesión son indirectos y resultan del desplazamiento e infiltración de órganos vecinos.

Además de las placas simple de abdomen y tórax (obligadas ante toda sospecha de enfermedad pancreática), son muy útiles la exploración con papilla baritada (tránsito esofagogastroduodenal o TEGD), ecografía, TAC abdominal, CP-RM, CPRE y arteriografía selectiva del tronco celíaco.

Las anormalidades que afectan a la glándula pancreática pueden definirse de las siguientes formas:

1. *Pancreatitis agudas*. En la placa simple de abdomen, resulta fundamental para el diagnóstico diferencial la ausencia de neumoperitoneo. La presencia de un íleo paralítico localizado en las proximidades del páncreas (duodeno atónico, llamado «asa centinela»), es frecuente y orientativa. Rara vez se adivina la glándula pancreática tumefacta, que desplaza al estómago y abre el marco duodenal. Oscurecimiento o desaparición de la línea del músculo psoas como consecuencia del edema infiltrativo retroperitoneal.

En la placa de tórax, puede aparecer elevación y retardo respiratorio del hemidiafragma izquierdo con bandas de atelectasia laminar de la base del pulmón y ocupación del seno costodiafragmático de este lado por pleuritis concomitante.

La TAC abdominal evidencia el edema generalizado o focal de la glándula.

La ecografía pone de manifiesto litiasis biliar en el 40-80 % de los casos; la visión pancreática por ecografía no es buena por la casi constante interposición de gas intestinal.

2. *Pancreatitis crónicas*. Sólo dan signos radiológicos en un 13 % de los casos. En la placa simple de abdomen, la presencia de calcificaciones parenquimatosas (complicación tardía de ésta) es la clave diagnóstica. En el TEGD, el marco duodenal aparece ensanchado, con la porción descendente dilatada y mostrando amplios pliegues transversales.

La CPRE señala anomalías del conducto principal, irregularidad y flexuosidad de su curso; tendencia a la forma arrosariada; dilataciones parcelarias, etc., e imágenes maculares parenquimatosas.

La CP-RM es una prueba altamente específica, así como la TAC abdominal, evidenciando la estructura alterada de la glándula y las calcificaciones.

3. *Cáncer*. No da signos radiológicos en estadio precoz. Ante la sospecha de neoplasia malina de páncreas, es obligado hacer una placa de tórax; y ante el diagnóstico de certeza, se ha de practicar una gammagrafía ósea; en fase avanzada, se observan en el TEGD (placa anteroposte-

rior y perfil), los que resultan del desplazamiento e infiltración de los órganos vecinos:

*a) Ensanchamiento y rechazo del marco duodenal.* Con agrandamiento de su concavidad por compresión extrínseca. Llenado defectuoso, en gruesos grumos, del asa cuyo borde medial infiltrado presenta muescas en forma de sierra.

*b) Signo del tres invertido («ε») o de Frostberg.* La ampolla, al retraerse, umbilica el duodeno. Es típico de tumores ampollares con invasión duodenal.

*c) Defectos de repleción.* Del antro y curvatura mayor gástrica.

*d) Metástasis pulmonares y óseas.* La placa de tórax evidencia los nódulos metastásicos. La gammagrafía ósea señala zonas de hipercaptación del contraste radiactivo.

4. *Quistes y seudoquistes.* Los quistes neoplásicos o verdaderos (representan el 15 % de la totalidad de los quistes del páncreas) se localizan generalmente en cuerpo y cola; los seudoquistes (postinflamatorios; postraumáticos) asientan en la trascavidad de los epiplones o en el hiato de Winslow. Los signos radiológicos en el TEGD dependen del desplazamiento por compresión del estómago, colon o duodeno.

La ecografía, TAC y arteriografía selectiva del tronco celíaco son muy valiosas.

5. *Depósitos calcáreos.* Comprende los cálculos intracanaliculares y las calcificaciones intraparenquimatosas propias de las pancreatitis crónicas; en la placa simple de abdomen, suelen hallarse a la derecha o izquierda de la columna vertebral, dentro del marco duodenal y a nivel de la vértebra lumbar L2. Los cálculos solitarios situados en la cabeza pueden confundirse con los de la vesícula biliar y riñón derecho, y los de la cola del páncreas, con los del riñón izquierdo.

## Ecografía abdominal

En lo referente al páncreas, tiene escaso valor, ya que la presencia de gases intestinales interfiere de forma definitiva la exploración. No obstante, siempre que se practica una ecografía del abdomen superior debe buscarse la glándula pancreática.

## Tomografía axial computarizada

Exploración de máximo interés para la visualización del páncreas, ya que con ella se determinan con exactitud la morfología y anatomía de la glándula y el detalle de sus alteraciones, ya sean inflamatorias o neoplásicas. Este método de exploración es prioritario a la ecografía (fig. 4-117).

**Fig. 4-117.** TAC abdominal. Corte en donde se visualiza de forma excelente el páncreas.

## EXPLORACIÓN FUNCIONAL[22]

Se dispone de varias pruebas para el estudio de la función pancreática, aunque en la práctica clínica diaria pocas son las que se emplean.

[22]La función del páncreas es doble por cuanto produce, por un lado, una secreción externa, el jugo pancreático, y por otro actúa como glándula de secreción interna.

*Secreción exocrina.* Diariamente, los *acini* pancreáticos producen un volumen aproximado de jugo pancreático de 25 ml/kg de peso. El jugo es alcalino, con un pH de 8 y se estimula por la secretina y pancreocimina, hormonas que se elaboran en la mucosa duodenal por el estímulo mecánico que sobre ella determina la llegada del bolo alimenticio. Contiene los siguientes fermentos:

1. *Lipasa.* Hidroliza los ésteres grasos, desdoblándolos en ácidos grasos y glicerol.
2. *Amilasa* (amilasa α). Degrada el almidón a fragmentos de maltosa.
3. *Tripsina y quimotripsina.* Son secretadas como proenzimas o cimógenos; la ehteropeptidasa de la mucosa duodenal convierte el tripsinógeno en tripsina, desdoblando ésta los enlaces lisina, arginina, los ésteres y las amidas. También la tripsina activa el quimotripsinógeno en su paso a quimotropsina, que se encarga de desdoblar aminoácidos aromáticos, como fenilalanina y tirosina.
4. *Ribonucleasa.* Desdobla los ácidos nucleicos de elevado peso molecular. Actúa específicamente sobre los enlaces fosfodiéster del ARN.
5. *Procarboxipeptidasa.* Precursora de la carboxipeptidasa, que actúa separando los extremos carboxílicos de los péptidos. Un litro de jugo pancreático contiene entre 90 y 95 mEq de bicarbonato y concentraciones en miliequivalentes de sodio y potasio en valores similares a los de la composición plasmática normal.

→

© MASSON, S.A. Fotocopiar sin autorización es un delito.

## Estudio de la función exocrina

Los métodos indirectos son los que privan para la determinación de la función exocrina, estiman los fermentos pancreáticos en sangre y en orina, lugares en que habitualmente se encuentran en cifra exigua.

El examen de las heces es también un método indirecto. Valora los trastornos de la digestión grasa (esteatorrea) y proteica (creatorrea), consecutivos a la disminución del flujo pancreático.

**Amilasa.** Su presencia alterada en sangre (u orina) es el dato de laboratorio más útil para el diagnóstico de las pancreatitis agudas o brotes de agudización de las crónicas.

El escape de los fermentos se produce a las 2 h de haberse iniciado la crisis; asciende con rapidez (los niveles más altos se encuentran durante las 5-12 h) manteniéndose 24-48 h. Es un típico examen de urgencia. Si la duración es mayor, cabe pensar en la formación de seudoquistes o en la necrosis difusa de la glándula. Cabe señalar:

1. *La elevación de la amilasa sérica se encuentra no sólo en las pancreatitis agudas, sino también en otras dolencias.* Así, podemos encontrar elevación en la parotiditis epidémica y litiasis salival, úlcera péptica perforada (al resorberse jugo duodenal en la cavidad peritoneal), íleo (al difundirse el contenido intestinal estancado), colecistitis aguda (paso al torrente circulatorio de amilasa bacteriana formada por los organismos coliformes en la pared inflamada de la vesícula biliar), trombosis coronaria, oliguria, etc. Las cifras de este aumento pueden superar largamente el tope de las normales.

2. *No existe una correlación entre la elevación de los valores enzimáticos en el suero y la gravedad del proceso.* Son posibles cifras normales (14-22 %) en pancreatitis agudas y extremas en casos triviales. Cabe insistir en este dato clínico de que, *una amilasemia normal no descarta la existencia de una pancreatitis aguda.*

*Valores séricos normales:* 3-10 U/ml; 0,51-2,16 µkat/l.

Por ser la amilasa una enzima que se elimina por la orina, es factible dosificarla *(amilasuria).* La hiperamilasuria coexiste con la hiperamilasemia, durando más horas que ésta, por lo que una determinación elevada en la orina con cifras de amilasemia normal, no excluye la existencia de un proceso agudo pancreático.

*Valores normales:* 2-50 U/ml; 0,5-19,9 µkat/l.

**Lipasa.** La lipasa sérica interesa para el diagnóstico de la pancreatitis aguda. Con respecto a la amilasa, tiene la ventaja de que sus valores patológicos persisten mucho más tiempo, después del accidente agudo, facilitando el diagnóstico en fase más tardía. A ella corresponde también una mayor especificidad de órgano (se produce en el páncreas el 95 %; el resto, en el intestino delgado), por lo que la cifra de resultados falsos positivos es exigua. Tiene el inconveniente de que su determinación requiere 24 h, por lo que no ha sido utilizada en el diagnóstico de urgencia.

*Valores séricos normales:* 0,2-1,5 U/ml; 0,1-1 µkat/l.

**Anomalías en las heces.** En los casos en que el aflujo de secreción pancreática al intestino está interrumpido, pueden aparecer varias alteraciones fecales.

Las deposiciones son de gran volumen, olor rancio, aspecto de puré o pan mascado, con color de grafito brillante o con el brillo de la seda. En ocasiones, aparece como si estuviera recubierta de manteca o cercada por un ribete oleoso de grasa líquida que se solidifica al enfriarse.

El examen microscópico señala la presencia de abundantes grasas neutras (esteatorrea) y fibras musculares mal digeridas (creatorrea). Finalmente, existe también una abundante pérdida de nitrógeno (azotorrea).

Estas anomalías se acentúan con la sobrecarga grasa por vía oral (*prueba de Schettler*, 1956). Se administran en ayunas (la cena anterior está exenta de grasas) 0,5 g de mantequilla fresca de vaca/kg de peso, en 50-100 g de pan blanco. En el suero, se determinan antes y a las $1^1/_4$, $2^1/_2$, 3, 4 y 5 h de haber tomado la mantequilla, los ácidos grasos esterificados («método colorimétrico» de Hill) o se cuentan microscópicamente en cam-

---

*Secreción endocrina.* Producto de la actividad de las células de los islotes de Langerhans, está representada por:

1. *Insulina* (Banting y Best, 1921). Acción hipoglucemiante. Se produce a nivel de las células β de los citados islotes.
2. *Glucagón* (Burger, 1928). Acción hiperglucemiante por liberación de glucosa al desdoblarse el glucógeno hepático. Resultan de la actividad de las células gamma.
3. *Gastrina.* Células no β. Acción hipersecretora gástrica.
4. *Calicreína.* Por su acción proteolítica, a partir de las proteínas plasmáticas produce la bradicinina, péptido de acción hipotensora, vasodilatadora y relajante de la fibra lisa muscular.

po oscuro, los denominados quilomicrones; también cabe determinar de forma nefelométrica los valores de enturbiamento del suero.

## Estudio de la función endocrina

Son exámenes fáciles de realizar, y de gran interés ante la sospecha de pancreopatías. En las pancreopatías se pueden encontrar muy diversas alteraciones.

**Hiperglucemia.** Es frecuente en las formas agudas. En las pancreatitis crónicas, se registran curvas diabetoides en la prueba de la hiperglucemia provocada con la sobrecarga de glucosa por vía oral.

**Hipocalcemia.** Por ser fijado el calcio sérico por los ácidos grasos liberados en las pancreatitis agudas para formar jabones. Las cifras por debajo de 7 mg/dl son de mal pronóstico. Pocas veces cursa con manifestaciones tetánicas.

**Hiperazoemia.** En un 58 % de los casos de pancreatitis aguda; su cuantía guarda relación pronóstica.

**Colemia elevada.** En el 18-28 % de pancreatitis aguda, si bien poco intensa; acusada en las pancreatitis crónicas (26 %) y cáncer cefálico (75 %).

**Hiperlipemia.** A veces muy acusada. La hiperlipemia puede ser causa o consecuencia de pancreatopatía (5 %).

**Aumento de transaminasas.** No excepcional en el curso de las pancreatitis agudas. Es un dato de laboratorio a tener en cuenta.

## Otras alteraciones

Presencia de *leucocitosis* (12.000-25.000/µl) con casi constante (79 %) desviación a la izquierda en las pancreatitis agudas. Este dato es más evocador por ser la temperatura normal o poco elevada.

Son frecuentes las *anomalías electrocardiográficas*, con ondas T negativas, e incluso de elevaciones nada raras del espacio ST, que llegan a plantear dudas con el infarto de miocardio en fase inicial (antes de la aparición de la onda Q de necrosis) o pericarditis.

## Marcadores tumorales

El más específico es el CA 19.9, con elevación superior al 80 % en los casos de neoplasia maligna del páncreas, cuando el proceso tumoral invade toda la glándula, en los casos de tumor segmentario o localizado, la especificidad es del 60-65 %.

# ■ BAZO

## INTERROGATORIO

Las esplenomegalias son, casi siempre, indoloras, excepto las neoplásicas o abscesales con periesplenitis y las infárticas por obstrucción embólica o trombosis del tronco o ramas de la arteria esplénica. El tipo de dolor, llamado vulgarmente «dolor de flato» o «flato», se debe a una esplenocontracción. Los cambios hemodinámicos vinculados a una carrera sostenida durante largo tiempo dan lugar a una movilización de las reservas circulatorias, mediante la esplenocontracción; es el vaciamiento del depósito esplénico el que se manifiesta, a veces, por el dolor de flato. En los niños, es frecuente la aparición del citado dolor después de un ejercicio físico de relativa intensidad. En ellos se observan estos accesos con mayor frecuencia, debido a que el órgano infantil es más rico en fibras elásticas que el del adulto.

La rotura del bazo[23] motiva un cuadro abdominal agudo, con dolor intenso y contractura parietal, primero en epigastrio e hipocondrio izquierdo con rápida extensión al resto del

[23] El tipo de rotura va desde el pequeño desgarro capsular hasta la trituración completa del órgano o del desgarro total del pedículo vascular.

Las lesiones observadas con mayor frecuencia son los desgarros transversales, pues el polo superior del bazo está más fijado que el inferior.

La rotura se produce solamente en los «campos de contacto» en que el bazo guarda contacto directo con la masa ósea. Tiene importancia el estado de repleción del bazo. Puede ser espontánea y traumática. La primera puede ocurrir en bazos sanos, pero es más frecuente en bazos enfermos congestivos (mononucleosis infecciosa, leucemia mieloide, anemia hemolítica congénita, paludismo, endocarditis bacterianas, etc.).

Deben distinguirse dos formas evolutivas de la rotura traumática del bazo:

1. *Rotura en un tiempo.* Hemorragia inmediata en la cavidad abdominal libre.
2. *Rotura en dos tiempos.* Hemorragia central o subcapsular y sólo posteriormente, después de un «intervalo libre», el desgarro capsular con hemorragia.

© MASSON, S.A. Fotocopiar sin autorización es un delito.

abdomen y estado de colapso. Son positivos el *signo de Kehr* (dolor irradiado en el hombro derecho e hiperestesia cutánea) y el *signo de Saegesser* (al comprimir sobre el «punto esplénico», entre los músculos esternocleidomastoideo y escaleno, se desencadenan dolores violentos). Existe matidez percutoria en ambos flancos del abdomen; la del lado derecho (por sangre líquida en la cavidad del abdomen) desaparece en el decúbito lateral opuesto, mientras que la del flanco izquierdo persiste, pues en la vecindad del bazo roto se han formado coágulos de sangre.

## INSPECCIÓN

Con la inspección, si la esplenomegalia es notable, se aprecia una asimetría del abdomen debida a la prominencia de su cuadrante superior izquierdo o incluso de todo el hemiabdomen izquierdo; en los grados extremos, se puede incluso verificar un desplazamiento contralateral del ombligo.

Es posible observar circulación venosa parietoabdominal de contusión, en el abdomen o tórax en casos de rotura esplénica, bazos cirróticos, trombosis portal y marcas postraumáticas. La protrusión del abdomen, que se inicia pocas horas después, corresponde a la parálisis intestinal.

## PALPACIÓN

El bazo normal, retrocostal, no es palpable excepto en la rara eventualidad de estar descendido (esplenoptosis) por laxitud de los ligamentos que lo fijan a la celda esplénica.

El examen es más difícil, y aun imposible, si existe contractura parietal o distensión del abdomen por gas (meteorismo) o líquido (ascitis). Debe realizarse con cuidado, dada su fragilidad, para evitar fisuraciones o auténticas roturas en el caso de grandes esplenomegalias. La distensión colónica por gas, al empujar el bazo hacia delante, confiere más precisión a la sensación palpatoria.

Las técnicas de palpación ya han sido estudiadas.

### Características físicas

Cuando por palpación encontramos un bazo aumentado de volumen, precisamos sus características físicas.

**Tamaño.** Se mide en centímetros referidos a los ejes mayor y menor del óvulo esplénico; es obvio que para una estimación correcta es necesario delimitar el polo superior mediante percusión, polo que, como se sabe, se encuentra normalmente a la altura de la IX costilla (fig. 4-118), y no siempre es fácil de delimitar aun en las percusiones más sutiles. Para juzgar las variaciones de volumen en exámenes sucesivos se toman como puntos de referencia el reborde costal izquierdo y el ombligo. No siempre es posible palpar una esplenomegalia. Por este motivo, la hipertrofia del bazo debe comprobarse con ayuda de la exploración radiológica del hipocondrio izquierdo o mediante la escintigrafía o ecografía.

**Anomalías.** Casi siempre se asocian a otras malformaciones viscerales:

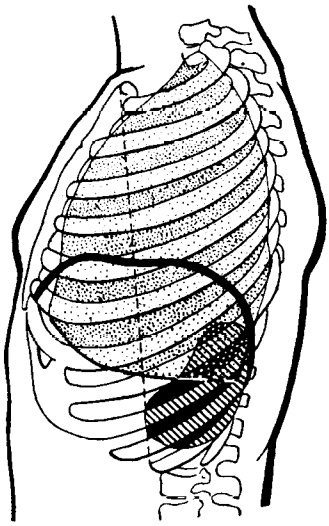

**Fig. 4-118.** El bazo se encuentra situado en el hipocondrio izquierdo, a la altura de la IX y XI costillas, con su eje longitudinal resiguiendo el trayecto de la X costilla. Su polo superior o posterior alcanza la altura de T10 a dos anchos de dedo, poco más o menos, por fuera de la columna vertebral. El polo anteroinferior está separado por igual distancia de la arcada costal izquierda sin que, en ningún caso, exceda de la línea que une la articulación esternoclavicular izquierda con la punta de la XI costilla del mismo lado (línea de Piorry). Obsérvese cómo la mitad superior del bazo se encuentra recubierta por el diafragma, deslizándose sobre ella el pulmón correspondiente, mientras que la inferior contacta directamente con la pared costal, sin interposición de víscera alguna. Esta zona es la única que se alcanza con la percusión.

1. *Bazo ausente.* Ausencia congénita de bazo.
2. *Bazo desplazado.* Con una implantación del polo superior del bazo a nivel hepático y una prolongación cordoniforme que llega hasta el testículo o hasta el ovario izquierdo.
3. *Bazo lobulado.* Con lobulación simple o múltiple (frecuente en el síndrome talidomídico).
4. *Bazo accesorio.* Su frecuencia oscila entre el 10-25 % de los esplenectomizados. Requiere para considerarse como tal una clara y definida delimitación del tejido por una cápsula fibrosa.

**Forma. Lisura.** La superficie del bazo puede ser lisa o irregular y abollonada; formaciones quísticas o tumorales malignas (en especial sarcomas o linfomas), abscesos.

En la leishmaniosis visceral (kala-azar), tiene una forma alargada.

En el caso de grandes tumores esplénicos, llama la atención el borde medial con incisura palpable (*margo crenatus*).

**Consistencia.** Los bazos congestivos o sépticos (fiebre tifoidea) son blandos y requieren cierta atención para ser apreciados mientras que los leucémicos y tumorales son duros y fáciles de encontrar; en la cirrosis septal y tuberculosis hematógena, el borde es duro y aguzado. Zonas elásticas o fluctuantes se señalan en casos de abscesos y formaciones quísticas.

**Movilidad.** El bazo se desplaza con la respiración en dirección media e inferior, excepto las grandes esplenomegalias, ya sea por razón de su masa o adherencias fraguadas con las estructuras vecinas.

**Sensibilidad.** Acrecida en los procesos supurados (abscesos), tumores malignos de crecimiento rápido (sarcoma agudo) con distensión de la cápsula y obstrucción embólica de la arteria esplénica o sus ramas. Si existen periesplenitis, los dedos perciben frotes a la palpación.

**Pulsatilidad.** En la insuficiencia aórtica con gran baile arterial y aneurisma de la arteria esplénica; en este caso, pueden percibirse soplos vasculares.

## PERCUSIÓN

Tiene escaso valor semiológico ya que otras exploraciones son más fiables que la percusión. Es útil para detectar las pequeñas hipertrofias esplénicas que no alcanzan a rebasar el reborde costal; sirve también en los casos en que la pared tensa del abdomen se opone a la palpación. La parte posterosuperior del órgano recubierta por el pulmón y en relación con la masa muscular lumbar escapa a este método exploratorio.

Con el paciente en decúbito lateral derecho y el brazo levantado y doblado sobre la cabeza, se percute, de forma suave, de arriba abajo a lo largo de la línea axilar hasta que la claridad pulmonar desaparece. Este cambio de sonoridad que ocurre a nivel de la IX costilla registra el borde superior de la matidez esplénica; se continúa la percusión en sentido descendente, pero siguiendo entonces hacia delante por el espacio intercostal inmediato inferior al nivel donde se produjo el cambio de sonoridad, hasta encontrar el timpanismo abdominal, lugar que delimita, a la percusión, el polo inferior del bazo.

El diámetro máximo normal de la matidez esplénica nunca es superior en altura a los 7 cm; por delante, no rebasa la línea que une la articulación esternoclavicular izquierda con la punta de la XI costilla (línea de Piorry).

El diagnóstico diferencial entre esplenomegalia y tumor renal o del ángulo esplénico del colon es siempre difícil, y no son raros los errores.

Se han descrito una serie de signos de cierto valor y que resultan del distinto comportamiento del riñón y bazo al crecer; cabe señalar que la última palabra la tienen otros métodos complementarios de exploración, como la ecografía, la exploración radiológica del riñón y colon, y el laboratorio.

El riñón crece por el aparente desarrollo de capas sucesivas, sin desplazarse (fig. 4-119); se adosa a la pared lumbar, que no puede ser deprimida (signo de Williamson [fig. 4-120]); presenta «contacto lumbar» (o sea, la posibilidad de sentir con la mano posterior la prominencia provocada por el tumor cuando se le empuja de delante atrás y de abajo arriba, con la mano colocada sobre la pared anterior del abdomen) y «pelotea».

El bazo, al engrosar, conserva casi siempre su forma, por lo cual se agranda siempre hacia abajo y hacia el interior; desciende en las inspiraciones (salvo el bazo tumoral, que puede restar inmóvil) y por su situación anterior no permite insinuar la punta de los dedos debajo del reborde costal izquierdo, cosa siempre posible cuando se trata de una masa renal. Presenta, además, las típicas incisuras (*margo crenatus*) sobre su margen medial.

© MASSON, S.A. Fotocopiar sin autorización es un delito.

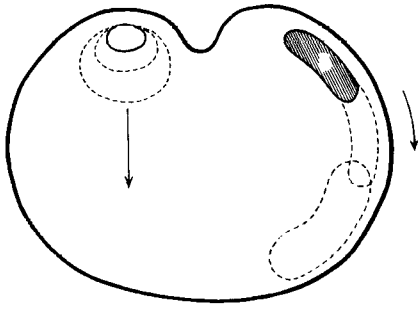

**Fig. 4-119.** Esquema que demuestra que el bazo al agrandarse tiende a distopiarse de su situación normal y convertir su orientación anteroposterior en frontal. El aumento del riñón, por el contrario, se caracteriza por el aparente desarrollo de capas sucesivas.

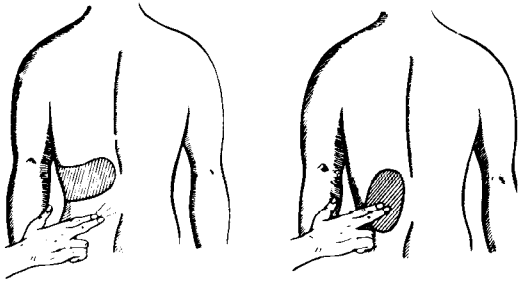

**Fig. 4-120.** En los tumores del bazo (A) se puede deprimir la pared lumbar, cosa que no es posible en los tumores renales (B). (Signo de Williamson.)

## AUSCULTACIÓN

La percepción de roces, con la acústica del frote pleural, señala periesplenitis; son más patentes si se aprieta la campana del fonendoscopio coincidiendo con las inspiraciones profundas. Un soplo arterial sistólico en el hipocondrio izquierdo, junto a la XII costilla, se señala en el aneurisma de la arteria esplénica.

## EXPLORACIÓN RADIOLÓGICA

La *radiografía simple* del abdomen es muy útil para detectar esplenomegalias moderadas. La sombra del órgano contrasta con la claridad del estómago y flexura izquierda del colon. Las imágenes son más patentes cuando el bazo se torna opaco en condiciones patológicas (síndromes hemolíticos, anemia drepanocítica, hemocromatosis, calcificaciones nodulares tuberculosas, etc.). Como signos radiológicos de la rotura traumática del bazo, motivo de la opacidad subcostal izquierda, citaremos la deformación y desplazamiento medial del estómago frecuentemente dilatado y conteniendo aire, con un eventual festonamiento de la curvadura mayor y alargamiento sensible de la distancia entre el cardias y la pared abdominal lateral izquierda; en la dislocación caudal o medial del riñón izquierdo; desplazamiento de partes espásticas del colon o a causa de aerocolia; elevación diafragmática izquierda, con ocasional derrame plural izquierdo, de presentación posterior; ascitis libre.

La *arteriografía* señala el desplazamiento e hipertrofia del órgano junto con una distensión de arterias intralienales y extravasación intraparenquimatosa de la sustancia de contraste. En un 40-66 % de los casos, se observan fístulas arteriovenosas postraumáticas; arteriográficamente, se caracterizan por la presentación precoz de la vena lienal y del sistema de la vena porta.

La *ecografía* permite determinar con exactitud el tamaño esplénico y visualizar las alteraciones intraparenquimatosas.

La *TAC abdominal* es la prueba que señala con mayor finura las alteraciones esplénicas, ya sean de tamaño, formaciones quísticas y de relación con las estructuras vecinas.

5

# Urología. Nefrología

## UROLOGÍA

### ■ INTERROGATORIO

#### FILIACIÓN Y ANTECEDENTES INDIVIDUALES

**Raza.** En el estudio de la litiasis urinaria, se señalan inmunidades raciales relativas. Los esquimales la padecen de forma excepcional (en contraste con los blancos que con ellos viven), y es rara en los negros, aun en aquellos casos (súbditos norteamericanos) cuya alimentación no difiere de la de los blancos. Las particularidades de la dieta y quizá también la supresión de posibles obstrucciones urinarias, gracias a la práctica sistemática de la circuncisión, explican, en parte, los bajos porcentajes registrados entre los israelíes.

**Edad.** En la infancia y adolescencia, se presentan con notoria frecuencia (paralelamente a la abundancia de infecciones amigdalofaríngeas) la glomerulonefritis aguda difusa y sus variedades subaguda y subcrónica disproteinémica o nefrosis. La infección tuberculosa, el absceso perinefrítico y los síntomas clínicos del riñón flotante tienen una frecuencia máxima a los 20-30 años, aunque pueden aparecer en cualquier edad. Los cálculos renales y ureterales suelen manifestarse a los 25-40 años, pero se forman rara vez después de los 50 años; no son excepcionales en los niños, la mayoría en varones y en relación con anomalías anatómicas o funcionales, o enfermedades generales. El adenoma y el cáncer de la próstata, así como los tumores malignos del riñón, se presentan entre los 40 y 70 años; estos últimos son posibles en niños menores de 5 años y aun en recién nacidos.

**Sexo.** Su influencia es indudable y rotunda en cuanto al predominio masculino, en la calculosis renal y vesical (4:1), en la diverticulosis de la vejiga de la orina, en los tumores benignos o malignos del riñón o de las vías urinarias, en la nefrosclerosis maligna, diabetes insípida nefrógena, y menos patente en los traumatismos, abscesos perinefríticos, ántrax renal y glomerulonefritis difusa aguda. La nefroptosis es más frecuente en el sexo femenino (10-15:1), así como la pielonefritis de curso insidioso, con exacerbaciones durante la vida sexual y el embarazo, toxicosis gravídica y la glomerulosclerosis de Kimmelstiel-Wilson. La preponderancia de uno u otro sexo carece de importancia en el riñón poliquístico, en la tuberculosis renal y en las malformaciones del riñón (solitario, hipoplásico, lobulado, sinfisado [en herradura], distópico, etc.) y vías urinarias (uréter doble, bífido, megauréter, etc.).

*Durante el embarazo,* se observan la llamada nefropatía gravídica (casi siempre en gestantes jóvenes [sin lesión renal anterior] a partir del sexto mes) y frecuentes infecciones urinarias por:

1. *Compresión del uréter y los riñones,* por el feto *in utero* con desarrollo de un hidrouréter y una hidronefrosis (esto es un hallazgo que puede observarse hacia la semana 15).
2. *Efecto relajante y dilatación de las paredes ureterales,* por los estrógenos y progestina producidos en cantidades crecientes hacia finales de la gestación.

© MASSON, S.A. Fotocopiar sin autorización es un delito.

3. *Compresión,* en las últimas semanas del embarazo, *de la propia vejiga urinaria* por el útero.

La uretra (con su red de glándulas mucosecretoras parauretrales) desempeña un gran papel en las infecciones urinarias de las mujeres en general y gestantes en particular, por hallarse el meato externo bañado por descargas vaginales, uterinas y rectales, desde la época de los pañales hasta la madurez; también se halla expuesta a infecciones venéreas y a lesionarse con el parto e intervenciones ginecológicas. Dado que es corta, recta y está abierta, su luz ofrece una puerta de entrada a los procesos infecciosos hacia la vejiga y vías urinarias.

**Ocupación.** Son nocivas para el riñón y vías urinarias todas aquellas ocupaciones en que el individuo se expone al frío, sobre todo húmedo (causa de la reactivación simultánea de los focos amigdalofaríngeos), suda profusamente (lo que concentra la orina y aumenta su tendencia a precipitar [litiasis]), maneja sustancias nefrotóxicas (mercurio, plomo, arsénico, talio, uranio, molibdeno, ácido bórico, etc.) o aquellas otras que son cancerígenas al eliminarse reiteradamente por la orina (cáncer en la vejiga de la orina, en quienes manejan cobalto, anilina, productos derivados del petróleo, xenilamina, 2-naftilamina [en las fábricas de goma y neumáticos]). Ya es conocida la frecuencia de urolitiasis en las profesiones sedentarias, pilotos de aviación, y predisposición potencial de los astronautas, por su gran hipercalciuria (mayor movilización del calcio óseo) durante los vuelos espaciales.

**Lugar de residencia, tipo de vivienda y alimentación.** La frecuencia de cálculos es elevada en los climas calurosos y secos (sobre todo en verano), pues la gran transpiración cutánea concentra la orina y facilita la precipitación de los cristaloides. La progresiva mejoría de la alimentación infantil ha dado por resultado una reducción paralela de la frecuencia de tuberculosis y de cálculos urinarios en esta edad. Se registra un evidente aumento de frecuencia de los cálculos fosfáticos, en las áreas cítricas (o de agrios), atribuible a la alcalinización urinaria resultante del excesivo consumo habitual de naranjas y limones o sus jugos. La pobreza de la dieta se relaciona con la rareza de amiloidosis renal en China, país en que la tuberculosis es frecuente.

## ANTECEDENTES FAMILIARES

La predisposición familiar ha sido señalada en la pielonefritis, litiasis urinaria (las denominadas familias litiásicas, en que, a veces, los cálculos del riñón coinciden con los biliares [«bilitiásicos» de Chauffard]) y riñón poliquístico, amiloidosis, nefropatías hematúricas, infantilismo renal. Ocasionalmente, la lesión renal va asociada a la retinitis pigmentosa y anomalías cromosómicas o a hipoacusia del oído interno (síndrome de Alport, 1927).

## ANTECEDENTES PATOLÓGICOS O ENFERMEDADES ANTERIORES

Son múltiples las dolencias nocivas para el riñón. En ocasiones, la relación entre causa y efecto es evidente. Por ejemplo, brote faringoamigdalar agudo o escarlatina y glomerulonefritis difusa; ingestión de fármacos nefrotóxicos (cianuro de mercurio o sublimado, ruibarbo, oxalato de potasio, «sal de acederas») y nefrosis aguda. Pero en otras falta la evidencia; así, el brote inicial de las nefrosclerosis sólo puede identificarse en una tercera parte de los casos, que son entonces etiquetados como crónica primaria. Sin pretender agotar la lista citaremos:

1. *Infecciosas:*

*a) Agudas focales.* Sinusitis, focos amigdalofaríngeos, anexiales, etc.

*b) Crónicas.* Con o sin supuración. Tuberculosis, bronquiectasia, osteomielitis crónica supurada, etc., motivo de amiloidosis renal.

*c) Generales.* Escarlatina, tifus exantemático, fiebre tifoidea, sepsis (estafilocócicas, estreptocócicas, etc.), difteria, etc., causa de glomerulonefritis difusa aguda intersticial o focal, así como de absceso perirrenal, pielonefritis y pielitis, etc.

2. *Cardiovasculares.* Riñón de estasis en la insuficiencia cardíaca, infarto renal o nefritis en focos en la endocarditis maligna lenta, esclerosis renal de los hipertensos esenciales, etc.

3. *Digestivas.* Alteraciones renales como consecuencia de diarreas agudas y crónicas con deshidratación.

4. *Metabólicas y endocrinas.* Glomerulosclerosis de Klimmelstiel-Wilson, diabetes, gota y porfiria; alteraciones del riñón (por depósito de cal-

cio intraparenquimatoso y cálculos en la pelvis y en el uréter), en el hiperparatiroidismo primario y sobredosificación de vitamina D, etc.

5. *Colagenóticas.* Nefropatías lúpica y de la poliarteritis nudosa, etc.

6. *Tumores.* Hipernefromas, mieloma múltiple, linfogranuloma de Hodgkin, etc., causa de nefrosis amiloidea.

7. *Farmacos y tóxicos.* Sulfamidas, nitrofuranos, fenilhidantoína, fenacetina (causa de nefritis intersticial crónica y necrosis papilar), y algunos derivados del cornezuelo de centeno, de modo especial la metisergida, motivo de fibrosis retroperitoneal; sustancias tóxicas como el sublimado, tetracloruro de carbono, sales de oro, ciclofosfamida (alopecia + cistitis aséptica), etc.

8. *Traumatismos y shock.* Hematoma renal, *crush syndrome*, etc.

## COMIENZO Y EVOLUCIÓN DE LA ENFERMEDAD ACTUAL

Los enfermos urológicos acuden al médico impulsados por síntomas, tales como dolor y trastornos en la micción. Menos veces por alteraciones objetivas de la orina (cambios en la coloración, olor, transparencia, etc.) o por síntomas generales inespecíficos (fiebre, hipertensión, cefalea, vértigos, disminución de la agudeza visual, palidez anémica, sed intensa, insomnio, etc.). Excepcionalmente, como veremos, una melena es el primer signo de padecimiento renal.

## DOLOR

Al valorarlo tendremos en cuenta que ofrece matices distintos según su causa radique en el riñón, uréter, vejiga, próstata o uretra. Por tal motivo, y con fines didácticos, consideraremos sucesivamente el dolor renal, pieloureteral, vesical, prostatovesicular y uretral.

### Dolor renal[1]

Se experimenta en el flanco, hipocondrio y, sobre todo, en la región lumbar correspondiente, debajo del reborde costal. El paciente lo señala con la mano de una forma muy peculiar, con el pulgar hacia atrás y los demás dedos apoyados en el abdomen; al contrario que los dolores de origen vertebral, en los que el paciente habitualmente coloca la mano con el pulgar hacia delante. Suele ser sordo y tenaz, aumenta con la marcha, los movimientos, y disminuye con el reposo (si se trata de un cálculo alojado en la pelvis). Cuando el dolor renal aparece en el momento de iniciar la micción, se debe casi siempre a una dilatación ureteral consecutiva a obstáculos en las vías urinarias bajas (hipertrofia prostática, estenosis uretrales), permitiendo el reflujo ascendente de orina hasta el riñón, cuya pelvis se distiende.

La clínica del *infarto arterial renal* viene dominada por el dolor lumbar, la hipertensión y la hematuria. El dolor es tan intenso que tiene repercusión vegetativa con palidez, sudación y taquicardia. Las náuseas y vómitos son intensos, incoercibles. Hay gran hiperestesia lumbar e incluso en el hemiabdomen correspondiente. Obedece a trombosis intraarterial (arteriosclerosis, policitemia, traumatismo externo, etc.) o a embolia, siendo las endocarditis reumática y aguda las más embolígenas (pueden desprenderse émbolos en pacientes convalecientes de infartos de miocardio).

### Dolor pieloureteral

Suele manifestarse en forma del llamado *cólico nefrítico*[2], el cual suele aparecer de manera brusca, sin horario fijo, incluso en pleno sueño. Otras veces, existen pródromos en forma de dolor sordo lumbar, discreta disuria, sensación de repleción

[1]El parénquima renal es pobre en terminaciones sensitivas. Los procesos que lo afectan son indoloros a menos que isquemien u opriman el parénquima renal (aumentando su volumen dentro de su cápsula inextensible), retraigan, estiren las adherencias capsulares, compriman o invadan nervios radiculares. El dolor de la perinefritis y los abscesos perirrenales es causado por la inflamación del tejido celular, y el de la ptosis, por tracciones del pedículo vasculonervioso. Los enfermos nefrectomizados pueden presentar molestias contralaterales por hipertrofia del riñón vicariante.

→

[2]El cólico nefrítico se observa siempre que aparece un obstáculo, tanto en la desembocadura pieloureteral como a cualquier nivel del uréter. El dolor es la respuesta a la brusca distensión del árbol urinario situado por encima del obstáculo, cuya musculatura se contrae enérgicamente. El origen de estas obstrucciones puede ser *intrínseco* (arenillas o cálculos en la desembocadura pieloureteral o que emigran por el uréter, coágulos vermiformes [tumores, riñón poliquístico, tuberculosis], vesículas hidatídicas, grumos fibrinopurulentos [pionefrosis, tuberculosis]) o *extrínseco* (acodamientos del uréter, ptosis renal [crisis de Dittle], vasos aberrantes, etc.).

© MASSON, S.A. Fotocopiar sin autorización es un delito.

abdominal, etc. Muchas veces, especialmente cuando su etiología es litiásica, se encuentra el antecedente inmediato de un esfuerzo, una marcha o un viaje, especialmente si el cuerpo ha estado sometido a traqueteo (montar a caballo, motocicleta, etc.); también cuenta la acción del frío.

El dolor, generalmente, se inicia y experimenta el máximo de agudeza en la región lumbar, y de aquí se irradia, por el flanco del abdomen, hasta el ombligo, región inguinal, testículo, labio mayor, meato uretral y cara interna del muslo (fig. 5-1). Su intensidad es variable, pero puede ser tal que provoque un estado de colapso. Es de tipo cólico, y su intensidad aumenta y disminuye, si bien de forma más lenta que la del cólico intestinal. Va acompañado de franjas hiperestésicas (fig. 5-2).

A pesar de su extensa topografía, que corresponde al trayecto ureteral, siempre existe un punto de máxima intensidad que puede variar en el curso del cólico por migración del cálculo. Cabe señalar que el punto de máximo dolor no siempre corresponde al nivel del obstáculo. El cálculo en el uréter pelviano puede dar dolor exclusivo lumbar por distensión de la pelvis renal.

La duración del dolor es variable, entre 2-3 h y varios días. Cuando es tan prolongado, pueden transcurrir varias horas sin molestias y dar falsa sensación de curación.

*Las crisis intensas se acompañan de:*

1. *Trastornos en la micción.* Como son la polaquiuria con disuria y, principalmente, una necesidad imperiosa e infructuosa de orinar *(estranguria)* cuando el dolor se irradia hasta el meato uretral, lo que ocasiona un gran desasosiego.

2. *Signos digestivos.* Náuseas, vómitos, cierto grado de íleo paralítico con abdomen distendido y meteorizado, estreñimiento con supresión de la emisión de gases, pero sin contractura ni hiperestesia cutáneas. El abdomen aparece timpánico a la percusión, con ausencia de movimientos peristálticos a la inspección y a la auscultación, pero sin contractura muscular refleja. La puño-percusión de la región renal y palpación de los riñones suele ser dolorosa, así como la presión de los puntos pieloureterales superior, medio e inferior (este último, en la entrada del uréter en la vejiga urinaria, se alcanza por tacto rectal o vaginal). También son dolorosos los puntos renales referidos (suprailíaco, supraspinoso e inguinal).

3. *Signos generales.* En relación con la mayor o menor neuroexcitabilidad del sujeto, traducidos por sudor frío, palidez y sensación de angustia con bradicardia.

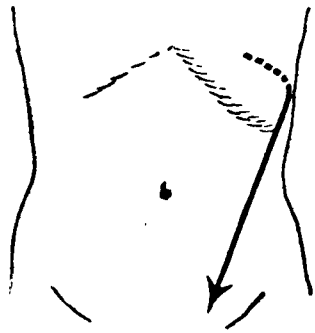

**Fig. 5-1.** El sentido de la flecha indica la irradiación más frecuente del dolor pieloureteral.

4. *Orina.* La orina puede ser turbia, hematúrica o clara y transparente, con discreta albuminuria, abundantes hematíes y elementos inorgánicos cristalizados.

La crisis colicular termina súbita y definitivamente, si la causa ha sido un cálculo único que se expulsa; si aquélla persiste, deja un remanente lumbar doloroso, con anomalías discretas en la micción y fenómenos reflejos gástricos (acidismo, distensión abdominal posprandial) o intestinales (meteorismo, estreñimiento). Las diarreas de tipo colítico y molestias rectales son frecuentes en la litiasis ureteral izquierda.

El cólico nefrítico derecho puede plantear confusión con una apendicitis aguda, tanto más cuando en esta última pueden encontrarse signos urinarios discretos (disuria) y hematuria microscópica y aun macroscópica por cuestión de vecindad (*apendicitis hematúricas* [Surós Forns, 1942]).

Una forma llamativa es aquella en que priva un cuadro obstructivo intestinal con meteorismo, vómitos, paro de materias y gases con dolor mínimo y difuso, y manifestaciones urinarias (polaquiuria; disuria) discretas, pero orientadoras. En este *cólico nefrítico con síndrome de abdomen agudo,* llama la atención un íleo paralítico que en el transcurso de varios días mantiene un estado de gravedad «estacionario» con algunas agujas febriles y dolorimiento lumbar. La expulsión del cálculo resuelve el cuadro.

Las enfermedades del riñón y del uréter, análogamente a los procesos hepatovesicales, dan lugar con cierta frecuencia a *cuadros clínicos anormales* frente a los cuales nada inclina al médico a pensar más en el riñón o uréter que en otro órga-

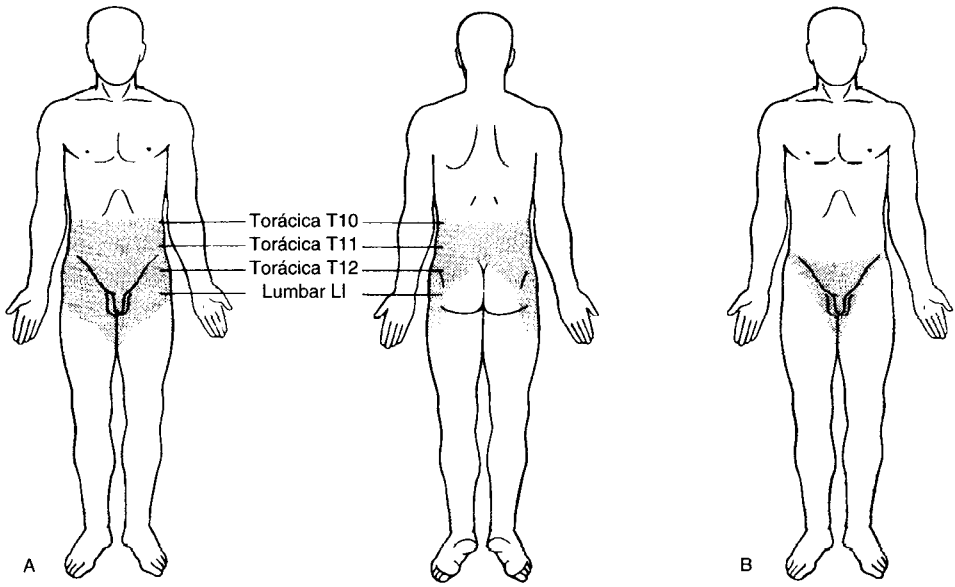


**Fig. 5-2.** Franjas hiperestésicas. Reflejo viscerosensitivo renal (A) y uretral (B).

no cualquiera como causa de los padecimientos del enfermo. Ello sucede:

1. Cuando la *localización* de las sensaciones dolorosas es paradójica y de tipo tan anómalo que ni remotamente se sospecha del riñón.
2. Cuando la *presencia* del cálculo es completamente indolora y sólo se manifiesta por signos generales inespecíficos (*febrícula o fiebre, emaciación,* etc.) o por reflejos a distancia, con respuesta a cargo de otros órganos. Los más importantes son los reflejos digestivos, que pueden manifestarse:

*a)* Por *dolores cólicos intestinales* más o menos intensos, que cesan tras la expulsión de gases o de la emisión de unas deposiciones pastosas; el diagnóstico es de crisis suboclusivas, que pueden hacer pensar en una neoplasia colónica y, si ocurre en el lado derecho, en la apendicitis.

*b)* Por un *meteorismo* persistente y difícil de tratar, al ignorarse su causa.

*c)* Por *diarreas* tenaces con dolores cólicos o sin ellos, que calman al evacuar; las deposiciones contienen a veces moco.

*d)* Por un *síndrome rectal,* si el cálculo se encuentra en el tercio distal del uréter.

Todos estos reflejos son más frecuentes, *si no exclusivos,* de la litiasis del riñón o uréter izquierdos, y ello se explica por la presencia del ganglio mesentérico inferior, que da ramos al riñón, pelvis, uréter, vejiga, vesículas seminales y próstata y a la arteria mesentérica inferior, que irriga previamente la mitad izquierda del colon transverso, el descendente, el asa sigmoidea y el recto.

Como colofón de las manifestaciones expuestas, citaremos las eyaculaciones dolorosas y hemospermia, motivadas por un cálculo enclavado en el *ostium* uretral.

## Dolor vesical

Suele localizarse sobre el área de la vejiga urinaria, en la región hipogástrica o en la profundidad de la pelvis, pero puede reflejarse a distancia, con mucha frecuencia en el glande, en el hombre, y en el meato uretral, en la mujer. Sufre variaciones en relación con la micción y los movimientos. El dolor que se produce antes de la evacuación vesical se debe a distensión de la vejiga urinaria inflamada (cistitis), y el experimentado al comienzo de aquélla, a alguna dificultad en el cuello vesical (hipertrofia prostática). El dolor final es propio de la cistitis, calculosa o no, y de los tumores vesicales. La evacuación vesical difícil o dolorosa *(disuria)*, junto con la micción frecuente *(polaquiuria)* y alteraciones objetivas de la

© MASSON, S.A. Fotocopiar sin autorización es un delito.

orina por la presencia de pus *(piuria)* o de éste y sangre *(hematopiuria)*, integran el síndrome clínico de la *cistitis*.

En la *cistitis calculosa,* el dolor experimenta grandes variaciones, especialmente con los cambios de postura y los movimientos; en la posición erguida, los cálculos se colocan sobre el trígono, cerca de la embocadura uretral, y producen notable irritación, y sobre todo un agudísimo tenesmo al paso de las últimas gotas de orina. Por irradiarse a lo largo de la uretra, con acuidad máxima en el meato o en el frenillo, los niños buscan su alivio estrujando el pene, particularmente el glande, o tiran del prepucio, mientras que las niñas se restregan el meato uretral externo, constituyendo el llamado *signo de la mano* (Brun) de los cálculos vesicales en los niños. Otras veces, se colocan en posición horizontal, lo que determina la caída del cálculo hacia la pared posterior de la vejiga.

El dolor al terminar la micción, no acompañado de polaquiuria, que persiste bastante tiempo, corresponde a una *pericistitis.* En ocasiones, las molestias cistálgicas obedecen a una lesión distante situada en el riñón o la pelvis renal.

En la *retención vesical crónica e incompleta,* no existe verdadero dolor, sino una molestia tensiva en la región hipogástrica, con trastornos en la micción; *en la completa,* aparece tenesmo vesical irradiado a la región lumbar, con distensión apreciable de la vejiga.

## Dolor prostatovesical

Se experimenta en la región perineal y rectal.

En la *prostatitis aguda,* el dolor es vivo, con irradiación al perineo, escroto y pene. Con frecuencia, el enfermo experimenta sensación de ocupación rectal, con o sin tenesmo. Hay dificultad, y aun imposibilidad, para orinar. Es frecuente la presencia de febrícula o fiebre, así como de una ligera supuración uretral matutina en forma de gota, que asoma por los labios del meato uretral, de color blanquecinoamarillento.

La *prostatitis crónica* se manifiesta por:

1. *Crisis* recurrentes de cistitis.
2. *Dolor* perineal o suprapúbico persistente, con o sin disuria.
3. *Prostatismo* con polaquiuria y disuria, simulando obstrucción prostática.

En el *adenoma prostático,* se distingue:

1. *Fase congestiva* con polaquiuria nocturna; dificultad para iniciar la micción; chorro delgado y sin fuerza.
2. *Fase de residuo* vesical; a las molestias ya citadas, se añade polaquiuria diurna y un leve cuadro de malestar general.
3. *Fase de distensión* vesical, con micción por rebosamiento y fenómenos generales, en especial de índole digestiva, como lengua saburral, halitosis, diarrea, y náuseas vómitos, o ambos.

En los *tumores malignos,* a las molestias citadas se añade un síndrome tóxico general, con astenia, anorexia, palidez, pérdida de peso, etc.

Los dolores continuos y agudos en las regiones perineal y lumbosacra señalan invasión de los tejidos vecinos o metástasis óseas (*carcinomatosis prostatopelviana,* de Guyón).

La *vesiculitis seminal aguda* se manifiesta en forma de *cólico vesicular agudo.* Éste comienza por dolor en el hipogastrio, región inguinal y fosa ilíaca correspondiente, dolor que también se corre al cordón deferente y testículos; fiebre, en ocasiones con escalofríos; malestar general, estado nauseoso e incluso síntomas de irritación peritoneal. Las manifestaciones urinarias son nulas o mínimas. Es posible la confusión con un cólico nefrítico y, si asienta en el lado derecho, con la apendicitis aguda.

En la *vesiculitis seminal subaguda recidivante,* el cuadro clínico es menos intenso, pero repetido en relación con la función sexual.

En la *vesiculitis seminal crónica,* el dolor es poco intenso, pero más frecuente. El enfermo nota sensación de peso doloroso en el perineo, y dolor discreto en la región sacrolumbar. Tiende a irradiarse al conducto inguinal y al testículo, y suele guardar relación directa con la masturbación, excesos sexuales, períodos de abstinencia acompañados de excitaciones repetidas, etc. Son raros los trastornos miccionales y, por el contrario, frecuentes las alteraciones de la función sexual, desde la impotencia hasta la eyaculación precoz, ardor uretral en la eyaculación que hace desagradable el coito, y pérdidas seminales espontáneas. En algunos casos, se observa eyaculación espermática rojiza oscura *(hemospermia)*.

## Dolor uretral

La uretritis se reconoce por la erección penosa y dolor durante la micción en los casos muy agudos; ciertas molestias císticas, especialmente po-

laquiuria nocturna, son señal de invasión de la uretra posterior.

## TRASTORNOS EN LA EVACUACIÓN DE LA ORINA

Se refieren a la *cantidad* (poliuria, oliguria, anuria), *ritmo de eliminación* (nicturia, opsiuria) o a la *forma de micción* (frecuente [polaquiuria], difícil [disuria], dolorosa, etc.).

### Poliuria

Se entiende como tal, el aumento de la cantidad de orina emitida en las 24 h del día. En condiciones normales, ésta no excede de 1.500 ml. Por la noche, la diuresis desciende notablemente debido al aumento nocturno de ADH, la hormona antidiurética.

Por lo que respecta a sus posibles causas, pueden dividirse en:

1. *Poliurias pasajeras.* Secundarias a la ingestión excesiva de agua, emotivas, frío, medicamentos, enfermedades infecciosas (fase crítica), alimentarias (dietas vegetarianas insuficientes), por resorción de exudados y edemas.
2. *Poliurias crónicas:*

*a)* Por *diuresis osmótica.* En ellas, la disminución de la resorción del agua se debe a un exceso de sustancias disueltas (glucosa en la diabetes, fosfatos en el hiperparatiroidismo, proteínas en el mieloma), o a una exagerada administración de soluciones salinas o glucosadas.

*b)* Por *lesión renal* (nefrógenas) de las nefritis crónicas con hipo e isostenuria, de las tubulopatías congénitas (síndrome de Fanconi, diabetes insípida renal) o adquiridas (tuberculosis renal con poliuria, piuria, hiperaciduria y baciluria), anomalías renoureterales, trastornos tubulares por hipopotasemia, hipercalcemia, pielonefritis crónicas, etc.

*c)* Por *trastornos hipofisarios* (diabetes insípida vera, por déficit de ADH).

*d)* Por *alteración de los centros de la sed* (dipsomanía) en enfermos neuróticos o psicópatas. El trastorno es diurno; durante la noche beben y orinan poco, a diferencia de la diabetes insípida vera en que los sujetos duermen atormentados por la sed e interrumpen su sueño para beber.

*e)* Existe un tipo de poliuria crónica de *origen suprarrenal* y comprobada experimentalmente con la administración de corticoides, los cuales actuarían inhibiendo la sensibilidad del epitelio tubular renal a la ADH o directamente sobre el hipotálamo, al determinar hiposecreción de esta hormona; otro mecanismo de acción consistiría en la retención hidrosalina, que al elevar el volumen del plasma reduce la secreción de la hormona. Este tipo de poliuria sería mixto (hipofisario y renal). En la clínica, se observa esta clase de poliuria en el llamado síndrome de Cushing y en el aldosteronismo primitivo de Conn.

### Oliguria

Es la disminución de la cantidad de orina en las 24 h del día. En el individuo normal puede depender de los siguientes factores:

1. *Ingesta* deficiente de líquidos.
2. *Sudación* excesiva.
3. Traslado a grandes *altitudes* (oliguria hipóxica).

La *oliguria* puede ser consecuencia de procesos agudos con vómitos y diarreas, de la toma de ciertos fármacos (corticosteroides), lesiones renales, con:

1. *Disminución del filtrado glomerular,* por:

*a)* Disminución del *flujo sanguíneo renal* debido a insuficiencia cardiocirculatoria.

*b)* *Vasoconstricción* de la arteria aferente glomerular (hipertensión arterial).

*c)* *Lesión glomerular,* en las glomerulonefritis.

2. *Alteraciones de los túbulos renales*:

*a)* Por *resorción* masiva de agua y electrólitos, a través del tubo lesionado y reducido a la membrana basal.

*b)* Por *obstrucción* tubular, por cilindros o hemoglobina.

*c)* Por *compresión* extrínseca del túbulo (edema intersticial de algunas nefropatías).

Por último, hemos de hacer notar la oliguria que acompaña a la *fase edematosa* de las nefropatías, especialmente en el *síndrome nefrótico.* En las oligurias de la insuficiencia renal aguda y crónica,

© MASSON, S.A. Fotocopiar sin autorización es un delito.

la orina es de baja densidad, en las restantes, de densidad elevada.

## Anuria

Es el cese completo de la secreción renal (véase más adelante). No debe confundirse con la retención vesical completa de orina. En ésta, el enfermo se encuentra agitado, con deseos de orinar, pero sin poderlo lograr; puede palparse, y aun visualizarse, el llamado «globo vesical», que desaparece con el sondaje, obteniéndose un importante volumen de orina. En la anuria, el enfermo no tiene deseos de orinar y la vejiga está vacía.

Las *anurias* pueden dividirse como sigue:

1. *Anuria arrenal.* Por extirpación errónea de un riñón único.
2. *Anuria prerrenal* (circulatoria). Por hipovolemia e hipotensión arterial acusadas. Recordemos que el riñón necesita una tensión arterial glomerular no inferior a 40 mm Hg para ser funcionante; por debajo de esta cifra cesa, en la mayoría de los casos, la secreción renal (filtrado glomerular) aun cuando ello depende, además, de la adecuada oxigenación de la sangre:

*a)* Por *embolia* de los vasos renales o compresión de éstos por tumoraciones.
*b)* Por *reducción* de los constituyentes de la sangre por hemorragias, diarreas, vómitos, sudación excesiva o descompensación cardíaca avanzada.
*c)* Por estados de *shock*, con el cuadro de la insuficiencia renal aguda.
*d)* Por alteraciones *endocrinas*. Hipofisarias, suprarrenales, tiroideas.

3. *Anuria renal* (secretora). Secundaria a nefropatías bilaterales y a todas las lesiones destructivas de ambos riñones (glomerulonefritis aguda, esclerosis renal, tubulopatías crónicas, tuberculosis, litiasis bilateral, etc.).
4. *Anuria posrenal o subrenal* (excretora y obstructiva). Por cálculos y tumores que obstruyen los uréteres, procesos periuterales compresivos, ligaduras accidentales de ambos uréteres en intervenciones ginecológicas.
5. *Anuria psicógena.* Se trata, en la mayoría de los casos, de retención urinaria de causa psicógena, cuando no de simulación o de una anuria por vómitos o diarreas incoercibles.

## Nicturia

Consiste en la inversión del ritmo normal de la diuresis. La cantidad de orina recogida durante la noche supera a la del día. Se señala en las enfermedades edematizantes (insuficiencia cardíaca *[signo de Quincke]*), nefropatías, *morbus* Addison, esclerosis cerebral senil y traumatismos craneales. También cuentan la administración de corticosteroides, el adenoma prostático (en fase inicial congestiva) y la gestación avanzada por la movilización del agua retenida en la mitad inferior del cuerpo durante el ortostatismo diurno.

## Opsiuria

Es el retraso en la eliminación del agua ingerida. Se observa en los sujetos afectos de insuficiencia cardíaca o renal, y en la hipertensión portal.

## Polaquiuria

Es la micción frecuente y escasa, sin que exista alteración del volumen global diario de orina. La causa que induce a la musculatura vesical a contraerse con frecuencia puede radicar en el tramo urinario (cálculos renales, ureterales o vesicales, cistitis, pericistitis, tumores vesicales) o en órganos vecinos, como útero (embarazo, tumores), anexos (salpingitis), próstata y vesículas seminales, recto.

La polaquiuria diurna se observa en la litiasis urinaria, sobre todo si el enfermo está de pie o anda, y la nocturna en la vesiculitis seminal, cistitis y algunos pacientes prostáticos.

## Disuria

La micción difícil puede ser inicial, terminal o total si la dificultad se prolonga durante toda la micción. Entre sus causas citaremos las estenosis (cicatrizal, calculosa, inflamatoria) de la uretra; los procesos prostáticos tumorales benignos (adenoma), malignos o inflamatorios; algunas afecciones vesicales (pericistitis, cistitis, diverticulosis vesical); las lesiones de los centros nerviosos, causa de atonía del músculo detrusor (esclerosis cerebral senil, tabes, etc.), o de contractura del esfínter interno (mielitis transversa, compresiones medulares, etc.); el empleo de determinados fár-

macos que bloquean los impulsos parasimpáticos (estimulador del detrusor vesical e inhibidor del esfínter interno), estimulan el simpático (de acción farmacológica opuesta al anterior) o inhiben la transmisión de los impulsos por todos los ganglios autónomos, tanto simpáticos como parasimpáticos, así, ganglioplejicos, hidralacinas, atropina y sus alcaloides, anticolinérgicos, antihistamínicos de síntesis (acción atropínica + potenciación de la respuesta a la adrenalina + estimulación de los nervios adrenérgicos), anfetaminas (contracción del esfínter interno e inhibición de la musculatura vesical), hidracida del ácido isonicotínico (efecto vegetativo + bloqueo parasimpático + estimulación del simpático), etc.

## Tenesmo vesical

Deseo continuo, doloroso e ineficaz de orinar. Si la emisión de la orina es difícil, en extremo penosa y gota a gota, hablamos de *estranguria.* Sus causas radican en las vías urinarias bajas o vejiga a nivel del trígono.

## Micción por rebosamiento

La orina fluye gota a gota por el meato uretral. Se observa en casos de vejiga atónica, distendida por un adenoma prostático. Se ve y palpa un globo vesical.

## Retención completa aguda

Es frecuente en los pacientes prostáticos. Muchas veces, después de un gran aporte de líquido, que puede desencadenar una pérdida de tono de la musculatura vesical.

El paciente se encuentra bruscamente en la imposibilidad de expulsar la más pequeña cantidad de orina, y, a medida que ésta se acumula en la vejiga, aparecen y van en aumento contracturas vesicales acompañadas de intensos dolores en hipogastrio, en el que la palpación percibe la vejiga distendida que remonta hacia el hemiabdomen superior bajo la pared del abdomen.

No siempre la retención aguda va acompañada de este síndrome doloroso; puede instalarse y mantenerse durante muchas horas sin que el paciente aqueje molestias ni deseos de orinar, y es la palpación de un globo vesical lo que permite establecer el diagnóstico diferencial con una anuria. También se observan, con relativa frecuencia, retenciones vesicales indoloras, en las que de ningún modo se palpa ni se percute globo vesical. Ello es causado, numerosas veces, por dificultad de exploración por obesidad o meteorismo acentuado, pero también se ha visto en pacientes de paredes abdominales flácidas y con vejiga atónica.

*En pacientes que llevan horas sin orinar, y a pesar de que no existen molestias y de que no se palpe la vejiga en hipogastrio, antes de aceptar una anuria debe practicarse siempre un sondaje vesical.*

## Enuresis (incontinencia) diurna y nocturna

En la *enuresis diurna,* el sujeto sólo se humedece de día. Es más frecuente en mujeres por fallo del sistema de cierre de la vejiga urinaria por factores congénitos, ptósicos, traumáticos o disfuncionales.

*Durante la exploración ginecológica,* es posible una primera orientación acerca del grado de la incontinencia urinaria:

1. *Primer grado.* Emisión urinaria al aumentar bruscamente la presión intrabdominal, por ejemplo, al toser, estornudar, reír a carcajadas.
2. *Segundo grado.* Emisión urinaria con ocasión de movimientos que aumentan sólo ligeramente la presión intraabdominal, por ejemplo, al correr, sobre todo al hacerlo escaleras abajo y al ponerse de pie.
3. *Tercer grado.* Emisión continua de la orina, independientemente de la intensidad de la presión intraabdominal.

En la *enuresis nocturna,* se trata de individuos mayores de cinco años, casi siempre varones, que sólo se mojan por la noche. Rara vez se encuentra una alteración orgánica. Este trastorno debe fundamentarse etiológicamente desde el punto de vista psicopedagógico.

## Prostatismo femenino (Desnos)

Va ligado a procesos obstructivos del cuello vesical. Motiva polaquiuria diurna y nocturna con disuria más o menos intensa, a veces con matiz angustioso. Estos trastornos uretrovesicales pueden ceder o presentar exacerbaciones pe-

© MASSON, S.A. Fotocopiar sin autorización es un delito.

riódicas. Son llamativas las crisis de retención parcial (voluminosos residuos vesicales, reflujos vesicoureterales) o completa, con incontinencia nocturna por rebosamiento, afectación del estado general y fallo renal, etc., como corresponde al cuadro similar de la obstrucción del cuello vesical del varón. Recuérdese que, embriológicamente, la uretra femenina equivale a la uretra supramontanal masculina, teniendo la misma derivación ontogénica y, por lo tanto, existe una correlación uretroglandular entre ambos sexos.

### *Miscelánea*

Se han citado *crisis sincopales y anginosas coronarias durante la micción.* Las primeras casi exclusivamente en varones, se han observado cuando el paciente orinaba de pie después de permanecer varias horas acostado. Se piensa en la suma de varios factores, como ortostatismo (la eliminación del factor presor de la vejiga llena puede contribuir), vagotonía nocturna, maniobra de Valsalva, etc. Las crisis anginosas coronarias se acompañan de discreto aumento tensional y de la frecuencia cardíaca.

La *sed exagerada* es un síntoma que se observa con extraordinaria frecuencia en la pielonefritis crónica; son pacientes con aspecto seudodiabético por la sed y la poliuria que presentan.

Un *síndrome febril prolongado* de etiología desconocida obliga a investigar la existencia de un cáncer renal. Se trata de una fiebre moderada, aunque en ocasiones puede ser seudosepticémica, con escalofríos y leucocitosis. La patogenia es oscura, como ocurre en otros tumores febriles.

La *poliglobulia* se observa en casos de cáncer renal. Su incidencia es del orden del 1-4 %. Suele ser aislada, sin otras manifestaciones hematológicas, aunque en algunos casos puede acompañarse de hiperleucocitosis con leucemoide eosinófilo, y también de trombocitosis con síndrome de hipercoagulabilidad y tromboflebitis migratoria. Una velocidad de sedimentación ligeramente acelerada y un aumento de globulina $\alpha$-2 sugieren la etiología neoplásica en una poliglobulia. Si se acompaña de signos renales, como proteinuria, hematuria, o ambas, entonces la existencia de un cáncer renal es más probable. La poliglobulia del cáncer renal se caracteriza por su desaparición en los días que siguen a la nefrectomía y la reaparición con las metástasis o la recidiva local.

Las *neuropatías periféricas* son posibles en el cáncer renal; casi siempre adoptan el tipo polineurítico inferior.

Se ha citado la presencia de *hemoptisis y hemorragias digestivas altas* en relación con procesos del tramo urinario. Las primeras se observan en el «síndrome de Goodpasture» (neumonitis hemorrágica + glomerulonefritis focal) y las segundas en casos de litiasis renal (a veces como el primer signo), uremia crónica y prostáticos retencionistas.

La presencia de *hepatomegalia* (sola o acompañada de esplenomegalia) ha sido señalada en la glomerulonefritis aguda (puede doler de manera espontánea o a la presión) y crónica uremígena, con o sin fallo cardíaco, cáncer (se trata de una hepatitis reactiva inespecífica), la extirpación del tumor conlleva la desaparición de este síndrome de disfunción hepática, para reaparecer con las metástasis. La *esplenomegalia* se encuentra en las glomerulonefritis agudas (1,3 %) y crónica agudizada (3 %), así como en las sépticas e intersticiales crónicas. En estas últimas, el tamaño puede ser seudotumoral. El cáncer renal puede acompañarse (3 %) de amiloidosis hepatosplénica.

### *Hipertensión*

La hipertensión de origen renal (hipertensión nefrógena) constituye el grupo más numeroso (20 % de las hipertensiones secundarias) de etiología conocida, en oposición a la hipertensión primaria o esencial, mucho más frecuente (75 %), pero de etiología problemática.

## ■ INSPECCIÓN

En las *nefropatías hidropígenas* (glomerulonefritis aguda difusa, nefrosis, etc.), el signo visual más llamativo es la infiltración edematosa del tejido celular subcutáneo. Tiene gran predilección por el rostro (especialmente los párpados), maléolos y cresta tibial; más tarde, abarca todo el cuerpo (anasarca), escroto, vulva e incluso las serosas peritoneal (ascitis) y pleural (hidrotórax). La piel es pálida alabastrina (anemia + angiospasmo), lisa y seca, y deja una huella profunda y duradera (fóvea) a la presión digital. En las uñas, pueden aparecer anomalías en la lúnula y matriz, en relación con la intensa disproteinemia nefrótica.

En la *uremia crónica genuina,* el paciente está enflaquecido (caquexia renal) hasta el punto de

evocar la presencia de una neoplasia maligna. La piel pálida, seca, tiene un tinte ocre especial, más patente en las partes descubiertas. Este color y una mirada azorada, y que en el fondo se debe a una ligera exoftalmia, permiten a un observador experimentado sospechar el diagnóstico a primera vista. Esta coloración se debe a retención del urocromógeno que, depositado en la piel, se convierte en el pigmento por la acción oxidante de la luz. Sobre la piel seca, pueden observarse finos depósitos de urea, como harina, que constituyen el llamado «sudor de urea» (abundan más en la piel de la cara), lesiones de rascado (inducido por el prurito), manifestaciones hemorragíparas (púrpura) y las llamadas *urémides,* que corresponden a dos tipos fundamentales, por un lado, eritemas de tipo papular, vesicular, penfigoideo o hemorrágico; por otro, lesiones urticariadas, eccematosas o liquenoides. La boca está seca, con la lengua saburral por su dorso y bordes enrojecidos y escoriados. El aliento es urinoso.

En la *fase terminal,* con o sin coma (el enfermo urémico puede morir plenamente lúcido), la respiración es profunda y silenciosa (tipo Kussmaul) y son frecuentes los subsaltos tendinosos y los movimientos carfológicos (como si quisieran recoger las cubiertas de la cama o asir algo [con frecuencia, los órganos genitales]) y una convulsión espasmódica de los labios, siempre discreta, nunca exagerada, sin un ritmo determinado y con intervalos de dos segundos a minutos, considerándose un signo ominoso del coma urémico. Cuando hay hipocalcemia, puede observarse la forma seudotetánica de la uremia.

Existen una serie de cuadros raquitoides en los que la lesión renal es el eslabón fundamental de su cadena patogénica. Pueden ser glomerulares hiperfosfatémicos o tubulares hipofosfatémicos. El dato morfológico más llamativo es el gran retraso del crecimiento (nanismo tanto más acentuado cuando más precoz sea la instauración del cuadro), y los estigmas óseos raquíticos. Existe una amplia perturbación del metabolismo calcio-fósforo con o sin aminoaciduria.

La *vejiga urinaria crónicamente distendida* puede comprimir las venas cava inferior y pélvicas, con edema bilateral de ambas piernas y genitales, así como circulación complementaria venosa desde la sínfisis del pubis al apéndice xifoides.

Las *anomalías congénitas del riñón y las vías urinarias* suelen coincidir con otras visibles, cuya estimación puede tener valor clínico orientador. Citaremos las de la cara (nariz ancha [hipertelorismo]), ojos (epicanto, heterocromía del iris), pabellón auricular (en asa, ancha y plana *[Dumbo ears],* tipo Darwin, etc.), mamas (pezones desnivelados), en los casos de agenesia o hipoplasia renal unilateral o bilateral. Se ha llamado la atención sobre un aspecto peculiar, «cara de ave nocturna», en la poliquistosis renal. Es frecuente la coexistencia de mamas supernumerarias y duplicidad renal; si la anomalía es doble, ambos riñones acostumbran estar afectados; si es unilateral, el riñón anómalo suele ser el del mismo lado. En la insuficiencia renal, pueden presentarse *complicaciones oculares,* como conjuntivitis, calcificación metastásica de la conjuntiva y limbus, queratopatía, cataratas y retinopatía hipertensiva. La catarata suele ser bilateral y debida a la hipocalcemia de forma similar a la catarata del hipoparatiroidismo.

La *inspección local* señala un abultamiento del flanco e hipocondrio del mismo lado en casos de absceso perinefrítico, tumores (en los malignos puede visualizarse una circulación venosa colateral [muy patente con los rayos infrarrojos] entre las falsas costillas y el ombligo *[signo de Begg]*) y hematoma perirrenal espontáneo; cuando la colección de sangre extravasada es voluminosa, se observa la *tríada de Wunderlich* (dolor + *shock* + masa palpable en flanco). Entre sus múltiples causas etiológicas, sobresalen los tumores renales (hipernefroma y angiomiolipoma) y periarteritis nudosa. El orificio cutáneo de las fístulas renales suele localizarse en el «triángulo de Petit»; las espontáneas son consecuencia de abscesos y supuraciones del riñón o su celda. Se citan también en la pionefrosis no calculosa y litiasis renal.

La *inspección de la región hipogástrica* evidencia, cuando la vejiga está distendida, la presencia de una prominencia redondeada, situada en la línea media o algo hacia un lado, que algunas veces rebasa el ombligo (globo vesical). Es difícil apreciarla en obesos y si coexiste con meteorismo o ascitis.

La exploración visual termina con el *examen de la zona genital;* pene, escroto y perineo en el hombre, y vulva y perineo, en la mujer. Valoraremos la presencia de fimosis (a veces motivo de incontinencia nocturna) y anomalías uretrales, de abscesos y fístulas perineales de origen urinario, de prolapsos y desgarros perineales *post partum* (causa de incontinencia o de oclusión), de la dilatación varicosa de las venas del cordón espermático (varicocele), de si existe elefantiasis escrotal que bien puede orientar a linfedema o simplemente a la presencia de filariasis, etc.

© MASSON, S.A. Fotocopiar sin autorización es un delito.

# ■ PALPACIÓN

Sucesivamente, consideraremos: *a)* palpación parietal; *b)* del riñón; *c)* del uréter; *d)* de la vejiga urinaria; *e)* de la próstata, y *f)* de la uretra.

## PALPACIÓN PARIETAL

Puede señalar la presencia de una masa sensible o no, de bordes precisos o mal definidos, con contractura muscular o sin ella en casos de tumor renal, hidronefrosis, riñón quístico, hematoma perirrenal espontáneo y absceso perinefrítico; en este último caso la colección purulenta propulsa la pared y tiende a emerger por los triángulos de Grynfeld o de Petit; a través de estas zonas, el pus alcanza el tejido celular subcutáneo de la región lumbar, que se aprecia tumefacta, dolorosa y con fluctuación evidente.

Las relaciones que el riñón establece, directa o indirectamente, con algunos troncos nerviosos, explican la frecuente irradiación de los dolores nefrógenos y la existencia de puntos dolorosos a distancia:

1. *Punto costovertebral de Guyon.* Se localiza en la intersección del borde externo de la columna vertebral con la XII costilla; corresponde a la salida, por el agujero de conjunción, del XII nervio intercostal.
2. *Punto costomuscular.* En el ángulo formado por el borde inferior de la última costilla, si es larga (o de la penúltima, si aquélla es corta), y el borde externo de los músculos de la masa lumbar. Corresponde a la emergencia de la rama perforante posterior del XII nervio intercostal.
3. *Punto suprailíaco lateral de Pasteau.* A 1 cm por encima de la cresta ilíaca, sobre la línea media axilar. Corresponde al ramo perforante lateral del XII nervio intercostal.
4. *Punto supraintraspinoso.* A la salida del nervio femorocutáneo a través de la aponeurosis, frente a la espina ilíaca anterosuperior. Se le busca contorneando la espina ilíaca anterosuperior, con el extremo del índice, como si se la quisiera enganchar.
5. *Punto inguinal.* A nivel del orificio externo del conducto inguinal. Evidencia la hiperestesia de las ramas genitales de los nervios genitocrural y abdominogenital.

## PALPACIÓN DEL RIÑÓN

Normalmente, sólo se puede palpar el polo inferior del riñón derecho si se trata de personas delgadas, con buena relajación de la pared, o de multíparas. El riñón se identifica por ser un órgano en forma de habichuela, sin aristas, de consistencia elástica, y más firme que el hígado, de superficie lisa, levemente sensible (dolor obtuso) y de unos 6 cm de ancho y 12 cm de largo (la longitud sólo se aprecia si se palpa en su totalidad, como ocurre en el riñón flotante). Situado en el flanco, con contacto lumbar, su situación es profunda con respecto a la pared abdominal anterior. Por su situación retroperitoneal, desciende poco en las inspiraciones forzadas (como máximo 2 cm) y, dado que no tiene extensa relación con el diafragma, haciendo presión suave sobre él se le puede retener durante la espiración *(signo de la «fijeza espiratoria» o de Minkowski).*

Existen numerosos métodos para palpar el riñón. En el curso de la exploración, precisaremos su forma, consistencia, tamaño, situación, superficie, sensibilidad, movilidad, peloteo, etc.

### Método de palpación bimanual o de Guyon

Enfermo en decúbito dorsal y en completa relajación muscular, con las piernas estiradas o muy ligeramente flexionadas (fig. 5-3). El médico se sitúa en el lado del riñón que se explora. Una mano (la izquierda para el riñón derecho, y viceversa), apoyada por su dorso sobre la cama, deprime la región lumbar (dentro del área del ángulo formado por la intersección de la XII costilla y la masa muscular sacrolumbar). La otra mano se aplica en la cara anterior del abdomen, con su eje mayor paralelo a la línea media y por fuera de los músculos rectos anteriores. El paciente respira tranquilamente. La palpación se comienza desde muy abajo, pues el riñón puede estar muy descendido. Se hunden suavemente los dedos de la mano anterior (o activa) para penetrar en el abdomen aprovechando los movimientos respiratorios; se avanza en la espiración (en este momento, disminuye la tensión abdominal) y se llega bien a la profundidad; durante la inspiración, se realiza la palpación. Si no se percibe el riñón en este sitio, se repite la maniobra en sucesivos lugares más altos hasta llegar a buscarlo por detrás de la parrilla costal. Después de haber realizado la exploración con respiración tranquila, se repite (pero ahora y no al principio), respirando profundamente. Es conveniente que la presión efectuada por la mano lumbar (o de sostén) no sea continua, pues en tal caso, al comienzo de la inspiración, entre ella y la mano anterior (hundida en el abdomen) se constituye un

**Fig. 5-3.** Palpación del riñón. Método de Guyon.

**Fig. 5-4.** Palpación del riñón. Método de Israel.

«estrecho» que obstaculiza o traba el descenso del riñón. Se deprimirá con la mano izquierda sólo al final de la inspiración.

## Método de Israel

El enfermo se acuesta sobre el lado opuesto al del riñón por palpar, con las caderas y rodillas semiflexionadas (fig. 5-4). En esta posición, el riñón cae hacia delante y hacia la línea media. El médico se coloca en el lado abdominal, mirando a la cabeza del enfermo, o en el lado dorsal y sentado en la cama, y dispone sus manos de forma que la de sostén esté de plano en la región lumbar, con el eje mayor paralelo a la línea media y por fuera de la masa de los músculos de los canales vertebrales; la mano activa (homónima del riñón que se palpa) se coloca en el abdomen con el extremo de los tres dedos medios por debajo del punto de confluencia del IX y del X cartílagos costales. Se hace presión con la mano lumbar, al mismo tiempo que se solicita del enfermo que respire hondo. Al final de la inspiración, que señala el momento en que el riñón está más bajo, la mano abdominal aprieta hacia atrás con la palma, y con los dedos efectuando movimientos de suave flexión a nivel de las articulaciones metacarpofalángicas, explora las características físicas del órgano; además, al presionarlo suavemente, advierte que puede retenerlo al sobrevenir la espiración.

## Método de Goelet

Se coloca al paciente en posición erguida para aprovechar el descenso renal por la acción de la gravedad (unos 2 cm) y, para disminuir la tensión que adquieren los músculos de la pared abdominal, se le invita a apoyar la rodilla flexionada (del lado que se va a palpar) sobre el asiento de una silla puesta de costado, con la mano del lado opuesto sobre el respaldo. El médico, sentado, se coloca frente al enfermo o al lado de él, y efectúa

© MASSON, S.A. Fotocopiar sin autorización es un delito.

**Fig. 5-5.** Palpación del riñón. Método de Goelet.

**Fig. 5-6.** Signo del peloteo renal.

la palpación disponiendo las manos como en el procedimiento de Israel (fig. 5-5).

## Signo de peloteo renal

Para que la exploración sea más cómoda y efectiva, el médico se sitúa en el lado opuesto al riñón que se desea explorar. Las manos del explorador se disponen como para efectuar el método de la palpación bimanual de Guyon (fig. 5-6). Con la posterior (de sostén) se producen bruscos impulsos en la pared, flexionando los dedos a nivel de las articulaciones interfalángicas proximales y manteniendo fijas las metacarpofalángicas. La mano anterior (o activa) deprime, no mucho, la pared, a fin de advertir el choque contra sus dedos de la víscera desplazada hacia delante por los impulsos de la mano posterior. Esta sensación sólo se percibe, a veces, al final de la inspiración, cuando el riñón ha descendido al máximo. Para que el peloteo se produzca, hacen falta dos condiciones:

1. *Contacto lumbar.* Posibilidad de sentir con la mano posterior la prominencia provocada por el tumor, cuando se le empuja de delante atrás y de abajo arriba, con la mano colocada sobre la pared anterior del abdomen.

2. *Espacio libre entre el riñón y la pared abdominal anterior.* Por lo cual se aconseja no profundizar demasiado con la mano activa. Si el riñón, muy agrandado, toma contacto con la pared, el espacio libre desaparece como tal y la mano que palpa percibe, ante los impulsos comunicados por la mano lumbar, una sensación de desplazamiento, distinta de la del peloteo propiamente dicho, pero de idéntico valor semiológico.

Como no todo lo que pelotea en el abdomen es riñón (tumor extrarrenal adherido al riñón, tumor abdominal no renal en relación directa con la pared posterior), es útil buscar el peloteo a la inversa, de delante atrás, mediante la *técnica de Montenegro* (el enfermo se acuesta en decúbito prono; los impulsos dados por la mano abdomi-

nal son percibidos por la otra, colocada en la región lumbar, al tiempo que se ve sobreelevar el ángulo costolumbar). Esto da resultado si es riñón lo que se toca, y se basa en que los tumores renales en el decúbito ventral conservan el contacto anatómico lumbar, o lo recuperan si lo habían perdido. Por el contrario, los tumores extrarrenales (que no han contraído adherencias con el riñón) que tienen contacto lumbar en decúbito supino y, por consiguiente, que pelotean en esta posición, lo pierden en el decúbito prono y no presentan el fenómeno que nos ocupa.

## PALPACIÓN DEL URÉTER

El uréter sano no se alcanza por palpación. Si está alterado (cálculo enclavado, ureteritis con engrosamiento parietal, etc.), puede serlo a través de la pared abdominal anterior o por tacto vagi nal o rectal. Se describen los siguientes puntos ureterales (fig. 5-7):

1. *Punto ureteral superior* (o paraumbilical). En la intersección del plano umbilical con el borde externo del recto anterior del abdomen. Corresponde al nacimiento del uréter.

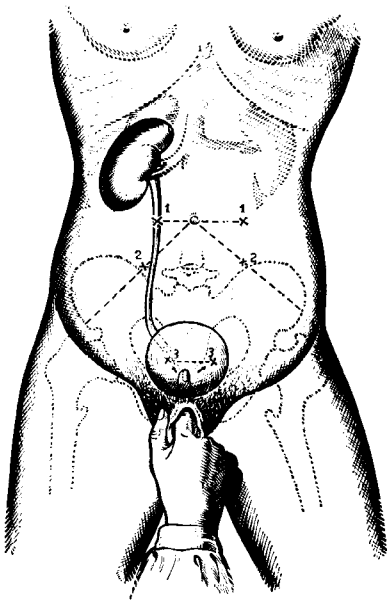


**Fig. 5-7.** Puntos dolorosos ureterales: 1, punto ureteral superior o paraumbilical; 2, punto ureteral medio; 3, punto ureteral inferior o yuxtavesical.

2. *Punto ureteral medio.* En el borde exterior del músculo recto anterior, a la altura de la línea bisilíaca. Es el punto por donde el uréter cruza los vasos ilíacos, antes de penetrar en la pelvis.

3. *Punto ureteral inferior.* Coincide con la desembocadura del uréter en la vejiga. Se explora por tacto rectal o vaginal y con la técnica de situar al paciente en decúbito dorsal; con los muslos flexionados y con la vejiga llena, lo que facilita el descenso del uréter, se introduce el dedo lo más lejos posible por encima de las vesículas seminales, y luego, volviendo el pulpejo hacia arriba y afuera, se levanta la pared rectal anterior empujándola contra la lateral de la pelvis. De este modo, el dedo palpa el uréter enfermo (no el normal) en el momento en que llega a la vejiga. En la mujer, el uréter patológico se percibe como un portaplumas, en el fondo de saco lateral y hacia delante. Es doloroso, y a veces despierta necesidad imperiosa de orinar *(reflejo ureterovesical de Bazy)*.

## PALPACIÓN DE LA VEJIGA URINARIA

Es posible cuando se encuentra distendida por orina o gas (cistitis neumatógena).

Las dificultades aumentan en los obesos, con meteorismo o ascitis. Se presenta como una masa redondeada, que ofrece una resistencia elástica a nivel de la línea media abdominal; la presión puede despertar un dolor sordo. La palpación combinada (rectohipogástrica o vaginohipogástrica) es dolorosa al alcanzar el cuello vesical en caso de trigonitis o lesiones cervicales. En los grandes divertículos y a los pocos minutos de haber realizado la micción, puede palparse una masa o abombamiento en el hipogastrio o lateralizada en una de las fosas ilíacas.

## PALPACIÓN DE LA PRÓSTATA Y LA URETRA

Remitimos al lector a las páginas correspondientes en el capítulo del genital masculino.

# ■ PERCUSIÓN

## PERCUSIÓN ABDOMINAL

Tiene cierto valor el hecho de estar cruzados los tumores renales (tumor en sentido clínico) por

© MASSON, S.A. Fotocopiar sin autorización es un delito.

un asa cólica transversa timpánica a la percusión, cosa que no ocurre con los del hígado o bazo.

## PERCUSIÓN DE LA REGIÓN LUMBAR

En la zona correspondiente a la proyección topográfica de los riñones, con el puño cerrado (*puñopercusión* de Murphy) o el borde cubital de la mano (Giordano), estando el enfermo sentado y algo inclinado hacia delante, causa un dolor agudo y movimientos de reacción defensivos en caso de perinefritis y calculosis renal con obstrucción aguda o crónica de la vía urinaria, en contraste con la leve sensación obtusa en el lado correspondiente al riñón sano.

## PERCUSIÓN PALPATORIA TRANSLUMBOABDOMINAL

Para el diagnóstico de las colecciones líquidas pielorrenales (especialmente las de tipo hidronefrótico), se acude a este método tal como ilustra la figura 5-8. Con el enfermo en pie o sentado, con el tórax y abdomen descubierto, respirando tranquilo y relajado, se procede de forma que el médico se coloca en el mismo lado del riñón que se explora. La mano izquierda (suponemos que exploramos el riñón izquierdo) se coloca de plano contra la pared abdominal, debajo del reborde costal, como para ir a buscar en la profundidad la tumoración sospechada. Con la mano derecha, se percute en forma de papirotazo seco (por medio del pulgar e índice, o pulgar y dedo medio o con los dedos dispuestos en «mano de comadrón») contra las dos últimas costillas, o más abajo si no se obtiene respuesta. La mano anterior percibe una vibración de onda líquida, repetida, pequeña, seca, semejante muchas veces al frémito del quiste hidatídico *(frémito pielorrenal)*. La mano de un ayudante se colocará de canto contra el plano lateral del enfermo, al objeto de cortar vibraciones transmitidas directamente por la pared.

Para explorar el lado derecho, se podrá adoptar la posición y manos inversas a las señaladas, o hacerlo estando colocado el investigador también en el lado izquierdo.

## PERCUSIÓN DE LA VEJIGA URINARIA

Si está distendida por retención de orina, señala una zona mate de concavidad inferior que, comenzando en la sínfisis del pubis, normalmente sonora estando la vejiga vacía, se eleva en grado proporcional al de la repleción vesical. En la cistitis enfisematosa o neumatógena, existe un gran globo vesical con timpanismo percutorio en todo el hipogastrio.

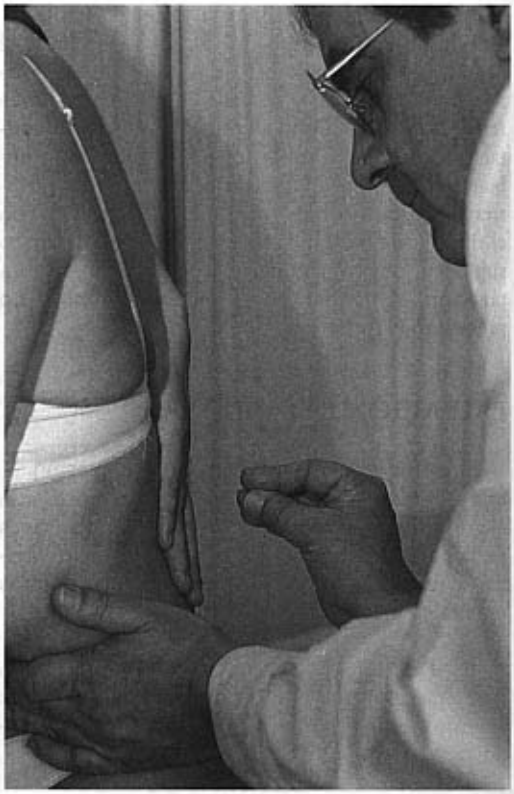

**Fig. 5-8.** Técnica para investigar el «signo del frémito pielorrenal» de Surraco y Lockhardt. Obsérvese la posición de la mano del ayudante.

# ■ AUSCULTACIÓN

La auscultación del abdomen y de los flancos puede descubrir la presencia de un soplo sistólico en relación con una estenosis arterial renal o una fístula arteriovenosa intrarrenal, a consecuencia de una biopsia renal o de una punción percutánea.

Particular atención debe dedicarse a los pacientes en los que se manifiesta una fuerte hematuria, intensos dolores en los flancos o en los que el examen microscópico de la muestra biópsica demuestra la presencia de gruesos vasos, ya que,

en este caso, aumenta la probabilidad de haber lesionado alguno.

La presencia de gas o aire en la vejiga de la orina *(cistitis enfisematosa y neumatógena)* motiva sensación de distensión vesical y un molesto ruido de borboteo durante la micción. Es relativamente frecuente en diabéticos, a causa de la fermentación bacteriana intravesical de la glucosa por gérmenes del grupo *coli* y *aerobacter*. Si la causa es una fístula vesicointestinal, los gases son eliminados por la orina en unión de pus y residuos orgánicos. También puede haber neumaturia tras exploraciones endourológicas.

## ■ TÉCNICAS COMPLEMENTARIAS

### CISTOSCOPIA

Consiste en el examen del interior de la vejiga urinaria por medio de un cistoscopio. Éste, introducido previa repleción de la vejiga con solución boricada y en la cantidad que permite su tolerancia, ilumina la cavidad y permite, moviendo convenientemente el aparato, el examen de la pared en toda su extensión, incluso la región del trígono, en que desembocan los uréteres. Pone de manifiesto la alteración inflamatoria de la pared (cistitis) extensa o limitada (trigonitis) y la presencia de litiasis, tumores, cuerpos extraños, divertículos, etc. En caso de tumor prostático benigno (adenoma) o maligno (carcinoma), la alteración y desviación de la uretra puede hacer sumamente dificultosa la penetración del cistoscopio. El primer dato que ya se observa es la necesidad de profundizar éste, para llegar a salvar el cuello, dado el alargamiento que el adenoma o el cáncer imprimen a la uretra; ya en vejiga, es llamativa la proliferación de celdillas, entre gruesos haces musculares hipertrofiados del detrusor en el conjunto que ha sido calificado como «vejiga en columnas».

Si retiramos hacia el cuello la óptica, veremos como dos gruesas masas redondeadas y carnosas que a modo de ojiva van poco a poco separándose entre sí, y que no son sino los dos lóbulos hipertróficos, que dan en su conjunto el llamado «signo del telón de teatro».

Los meatos, otrora distanciados del cuello, vamos a verlos muchas veces en su mismo campo cistoscópico, de una parte, por la elevación de éste y, de otra, por la modificación que en su asiento en la vejiga sufren, empujados por un adenoma muy subtrigonal. A su vez, el músculo interureteral, normalmente poco perceptible, puede verse ampliamente hipertrofiado, constituyendo la llamada «barra media».

Cuando se trata de un cáncer prostático, a estas mismas imágenes se añadirá la poca nitidez de los contornos del cuello, que aparece festoneado, dentado, rojizo y a veces sangrante, en comparación con el aspecto nítido de bordes lisos, redondeados y nacarados que vemos en el adenoma.

Es de especial interés examinar los meatos ureterales, el ritmo de la eyaculación ureteral y si la orina mana turbia, hemática o teñida por alguna sustancia colorante previamente inyectada en la vena *(cromocistoscopia)*.

### URETROSCOPIA

Permite la visión directa del conducto uretral sometido a irrigación continua de líquido que distiende sus paredes. Es útil para explorar la uretra posterior en busca de anomalías del *veru montanum*, utrículo prostático, desembocadura de conductos eyaculadores, tumores (papilomas) y el cuello vesical.

### PIELOURETEROSCOPIA

Permite la visualización del uréter, pelvis y cálices renales; se pueden obtener muestras biópsicas y realizar pequeñas prácticas quirúrgicas.

### CATETERISMO URETERAL

Permite darnos cuenta de anomalías que dificultan el libre curso de la orina (compresiones, acodaduras, cálculos, tumores), así como obtener orinas separadas.

### CATETERISMO URETRAL

Se emplea para explorar el conducto de la uretra y recoger orina no contaminada. Se puede ver afectado por estenosis uretrales.

### URODINÁMICA

Tiene por objeto el estudio del mecanismo neuromuscular de la micción, basándose en las medidas de su presión y capacidad; se incluyen

© MASSON, S.A. Fotocopiar sin autorización es un delito.

en la misma otros datos que ayudan a una visión más completa de la función urinaria de la vejiga y uretra, como son, sensibilidad exteroceptiva (frío, calor) y propioceptiva (a la distensión); caracteres del chorro de la orina (volumen, distancia a que se proyecta, continuidad o interrupciones, goteo terminal); residuo vesical y respuesta al cloruro de betanecol (colinérgico de acción directa) subcutáneo, y longitud de la uretra femenina. Completa el estudio la valoración del tono uretral, así como la electromiografía de los músculos vesicales y periuretrales.

La urodinámica está indicada en todos los casos de incontinencia o micción dificultosa, hidronefrosis, pielonefritis, infecciones urinarias bajas (evitando el peligro de sepsis con antibióticos) y lesiones de las vías nerviosas altas o del reflejo medular de la micción:

1. *Urodinámica normal.* Encontramos percepción correcta de las sensaciones de frío y calor; presión vesical constante (entre 5-25 cm de agua) hasta alcanzar la capacidad máxima (350-450 ml). A partir de este momento, asciende en línea recta en relación con el volumen de agua instilado; no existen contracciones vesicales autónomas (independientes del sistema nervioso), incluso cuando la distensión es molesta; no se escapa orina en los esfuerzos ni con la tos (con la vejiga llena y sin el catéter) por ser superior la tensión intrauretral que la vesical; el chorro de la orina es normal en su volumen, fuerza y continuidad (los varones orinan en posición erecta; las mujeres, sentadas o en pie). No existe residuo vesical. La inyección de 2,5 mg de cloruro de betanecol (test de la urocolina, de Lapides) eleva algo (menos de 15 cm de agua) la tensión intravesical. La longitud de la uretra femenina en posición erecta es mayor de 3 cm.

2. *Vejiga neurógena.* Existen varios tipos en relación con la lesión de los centros superiores y vías nerviosas, o del centro reflejo medular. A veces se combinan ambas, como en las lesiones extensas de la médula sacra:

*a)* En la *lesión del arco reflejo de la micción* (segmentos S2-S3-S4) está abolida la sensibilidad, la micción voluntaria y refleja. El test de la urocolina es positivo débil y hay contracciones vesicales autónomas (frente al estímulo de la distensión). Capacidad vesical algo reducida, con algún residuo vesical.

*b)* Si se *afectan los centros superiores y vías medulares* (eventualidad frecuente), la sensibilidad vesical es normal frente al frío, calor y distensión. Test de la urocolina negativo. Contracciones vesicales autónomas presentes, incluso con distensión mínima. Capacidad disminuida. Micción anormal sin residuos.

Si se combinan los tipos anteriores (lesión extensa de la médula sacra), la sensibilidad está abolida. El test de la urocolina es positivo intenso. La capacidad es normal, y la micción, dificultosa, con algún residuo vesical.

*c)* En la *denervación sensorial de la vejiga* (sección de las raíces posteriores, cordotomía anterolateral, tabes), los centros superiores no reciben información alguna y no está facilitado el reflejo de la micción. El detrusor queda distendido y atónico, conforme la vejiga va llenándose cada vez más.

*d)* La *denervación motora* (poliomielitis, esclerosis múltiple, polirradiculoneuritis) tiene por consecuencia la retención dolorosa de orina.

*e)* La *destrucción de las vías simpáticas* puede causar parálisis del trígono y originar reflujo vesicouretral, asociado a debilidad del cuello de la vejiga.

## ■ ANÁLISIS DE ORINA

Es usual utilizar la orina emitida por la mañana. De esta forma las condiciones de la diuresis son relativamente constantes y la orina está concentrada. Los gérmenes responsables de una infección urinaria habrán tenido tiempo de multiplicarse en la vejiga. Se actúa sobre la orina emitida o, por lo menos, refrigerada y conservada a 4 °C.

*Tres son las maneras de obtener orina con el mínimo de contaminación externa:*

1. *Método natural* («al chorro»). El enfermo inicia la micción, despreciando la primera parte de ella; a continuación y sin detener el chorro, debe recogerse la orina en la segunda parte de la micción, en dos frascos estériles numerados como 1 y 2, y según este mismo orden. Las circunstancias siguientes hacen muy difícil utilizar este método:

*a) Varones.* Fimosis, malformaciones uretrales, uretritis (sobre todo las provocadas por un intento fracasado de cateterismo), procesos supurados de próstata y vesículas seminales.

*b) Mujeres.* Rigideces de cadera, paraplejías, obesidad acentuada, edad avanzada, poca cooperación, escasa higiene, puerperio, leucorrea y cistocele.

*c) Comunes en ambos sexos.* Niños, comas o enfermedades con grave afectación del estado general.

2. *Cateterismo.* Tiene el inconveniente de:

*a)* El *catéter* arrastra gérmenes, sobre todo en la mujer, los cuales contaminan la muestra de orina obtenida en un 40 % de los explorados, induciendo a error.

*b)* Da lugar a *infecciones yatrógenas* con una frecuencia que varía entre el 2 y el 29 %, de las cuales un 4 % no curan y adoptan una forma crónica.

*c)* Produce con mucha facilidad uretritis a nivel de una *erosión uretral*, provocada por el catéter en los casos de infecciones de vías urinarias, por lo que está contraindicado en estos casos.

3. *Punción percutánea suprapúbica.* Tiene la ventaja de unos resultados bacteriológicos fiables; lo mismo podemos decir de los leucocitos, cuya presencia en la orina obtenida por cateterismo, en la mujer, proviene de la vulva y entrada del meato. Está contraindicada:

*a)* Cuando la vejiga urinaria no está *llena*.
*b)* En *cicatrices* prevesicales.
*c)* En *tumores* vesicales.
*d)* Cuando hay una *piuria* manifiesta.
*e)* En los casos de *retracción* vesical.

## CARACTERÍSTICAS DE LA ORINA

En la orina recogida se han de considerar en su justa medida todos aquellos valores que se pueden apreciar de forma visual, para concordarlos con las determinaciones químicas posteriores. Consideraremos:

### Caracteres físicos

La visión de la orina nos puede orientar, de entrada, sobre padecimientos sistémicos (coluria) o locales de las vías urinarias (hematuria).

#### *Cantidad*

En condiciones normales, viene a ser de 1.200-1.500 ml/24 h, con variaciones bastante amplias en relación con la cantidad de líquidos ingeridos y con las pérdidas por transpiración, vómitos, diarreas, etc. En la diabetes insípida, son posibles cifras de 6-20 l y aún más por día, en contraste con las exiguas (escasos mililitros) de las oligoanurias severas.

#### *Aspecto*

La orina normal, recién emitida, es límpida y transparente. Si se agita, forma espuma, que desaparece con rapidez. Al dejarla en reposo, se enturbia levemente al formarse pequeños precipitados o «nubéculas» de la mucina procedente de las vías urinarias. Al enfriarse, si la orina contiene ácido úrico o uratos en cantidad apreciable, aparecen un enturbiamiento rojizo y un sedimento de color rojo ladrillo, que se adhiere al fondo del recipiente como arena muy fina, y que desaparece con el calor, pues éste solubiliza el ácido úrico y sus sales. El enturbiamiento y depósito blancuzco de las orinas alcalinas se debe a fosfatos neutros alcalinotérreos y carbonatos. La orina recién emitida puede tener un aspecto turbiorrojizo (hematuria, hemoglobinuria), lechoso, por contener grasa y lipoides (nefrosis, tumores malignos, estados caquécticos, etc.), o sucio oscuro si contiene pus (piuria).

En este último caso, la orina no se aclara al acidificarla (lo que la diferencia de la fosfaturia, motivo de una turbidez seudopiúrica) ni al calentarla. Si se acude a la *prueba de los tres vasos* (Stamey y Mears), podemos determinar la parte del tracto urogenital afecta y de dónde mana el pus; el enfermo vacía su vejiga en tres recipientes sucesivos, procurando que la primera muestra sea la más abundante. Si la primera porción de orina (primer recipiente) es turbia y la otras dos son claras, se trata de una supuración anterior (uretritis aguda o subaguda); si existe un enturbiamiento de las tres muestras, la alteración está en la vejiga urinaria, pelvis renal o riñones; si tras un masaje prostático (expresión prostática) aparece el enturbiamiento exclusivamente en la tercera muestra (tercer recipiente), se trata de una prostatorrea o uretritis posterior.

En ocasiones, se observan *filamentos* delgados o gruesos en forma de vírgula, en las uretritis posteriores y prostatitis (más abundantes en el tercer vaso con la prueba de los tres vasos de Stamey y Mears); coágulos alargados vermiformes (verdaderos moldes del uréter en las hematurias por cáncer renal); restos fecales (fecaluria) por fístula enterovesical o enteroureteral (como en la enteritis regional de Crohn); pelos (pilimicción) por fistulización

© MASSON, S.A. Fotocopiar sin autorización es un delito.

de un quiste dermoide del ovario; huevos de parásitos e incluso parásitos, como áscaris lumbricoides, por fístula apendicovesical.

## *Color*

La alteración del color ambarino de la orina, que es debida a su concentración en urocromo, puede observarse en condiciones normales y de manera incidental, tras una ingesta abundante de líquidos o una dieta seca, o sudación profusa, siempre bajo unos límites del color habitual que ella tiene. El color oro es la coloración de la orina normal por excelencia, la presencia de solutos da esta peculiar pigmentación[3].

**Pálida o como el agua.** Puede observarse en forma permanente en las diabetes insípidas y mellitus, y en la insuficiencia renal avanzada; en ésta, el color uniforme de todas las muestras obtenidas (isocromía) es ajeno a la cuantía de la ingesta líquida y se atribuye a oxidación incompleta de los cromógenos; no siendo ésta estrictamente necesaria, el riñón utiliza todo su oxígeno para el trabajo más necesario de excreción. Basta someter esta orina incolora a la acción de un oxidante (radiaciones lumínicas o ultravioletas, permanganato potásico, calor [en presencia de ácidos minerales]), para que el color reaparezca.

**Orina de color oscuro o rojizo.** Después de grandes pérdidas acuosas extrarrenales (vómitos, diarreas, sudación profusa) con concentración del urocromo, fallo cardíaco congestivo (oliguria + urobilinogenuria), exceso de uratos (precipitan en el fondo de la vasija; es el clásico polvo de ladrillos), presencia de sangre con matices que van desde el rojo sucio, como agua de lavar carne, al de «pura sangre», fármacos (ruibarbo, santonina, L-dopa [llega a ser negra si es expuesta al aire], fenolftaleína, deferoxamina B [color rojo salmón], etc.), y algunos alimentos (setas). En la infección urinaria por *Serratia marcescens* (serraciosis), aparece un color anaranjado que se torna rojizo después de 24 h, difundiendo la coloración desde la superficie del líquido.

**Color oscuro intenso o negro.** Lo más frecuente es que adquiera una tonalidad de estas características al rato de emitida. Coluria intensa (color «Coca-Cola») que, en ocasiones, muy pocas, puede confundirse con el color que producen las hematurias (en la primera, al agitar la orina se forma espuma coloreada y persistente, lo que no ocurre en las hematurias), melanuria, alcaptonuria (cuando la orina es alcalina o si muestra una baja concentración de ácido ascórbico, se oscurece con mayor rapidez), ciertas intoxicaciones (anilina, fenol, gayuba, lisol). En la hemoglobinuria paroxística nocturna, la orina tiene un color sepia (hemoglobina + hemosiderina) por la mañana, a causa de la hemólisis nocturna, y es clara durante el resto de la jornada y primeras horas de la noche.

**Color lechoso.** Por la presencia de globos grasos *(quiluria)* o de pus; en la nefrosis, suele ser turbia y de color pardo sucio.

## *Olor*

Apenas emitida, la orina tiene un olor *sui generis* ligeramente aromático, de caldo de carne, que es modificado por la ingestión de algunos alimentos aromáticos, como espárragos (mercaptano), cebollas, aceitunas, ajos, etc. Tórnase amoniacal al cabo de un cierto tiempo, por la conversión de la urea en carbonato amónico por el *Micrococcus urea*. El olor se modifica en ciertos estados patológicos. Así, es amoniacal en los enfermos con retención o infección urinaria, sobre todo de las vías bajas; fétido, como a podrido, en las orinas albuminosas (se descomponen con facilidad); a manzanas, orujo o hierba cortada en la diabetes (por la acetona); dulzaino (biliosotérreo) en el coma hepático; a azúcar quemado o jarabe de arce *(maple syrup disease)* en la leucinosis; y a lúpulo o apio en la enfermedad por mala utilización de diversos cetoácidos (con graves signos neurológicos). El olor a violetas se observa tras la ingesta de azafrán, valeriana y trementina.

## *Densidad y osmolaridad*

La concentración de la orina se suele expresar por su densidad o peso específico, medido con el

[3]El profesor Arturo Fernández-Cruz relataba con frecuencia, en su época docente, la anécdota histórica referente a la coloración de la orina y los monjes de clausura de épocas pretéritas. En el caso de que algún monje más dado al reposo que a la oración hiciese el remolón, aduciendo un malestar, y no se levantase con la premura adecuada a la hora de los maitines, el encargado de la llamada le hacía orinar, y si la orina tenía la pigmentación dorada propia, la frase era lapidaria: «orina color de oro, al coro». La pigmentación de la orina era el termómetro de la época.

densímetro, el cual se sumerge en una probeta adecuada, procurando que no toque sus paredes. Se eliminan con un papel de filtro las burbujas y la espuma de la superficie. Se efectúa la lectura en la parte más baja del menisco. Como el instrumento está ajustado a 15 °C de temperatura, se efectúa la compensación pertinente añadiendo o quitando una marca por cada ± 3 °C.

La densidad máxima que alcanza la orina es de 1.040 y la mínima 1.001-1.003. Depende del peso y tamaño de las moléculas en solución. Cuando la orina no alcanza sus grados máximos de densidad, se dice que existe «hipostenuria». Cuando su densidad es baja, fija e invariable se trata de «isostenuria».

Los conceptos *concentración y osmolaridad* son distintos. La orina puede ser muy concentrada (con alto peso específico), porque contenga glucosa, contrastes yodados, ácido acetilsalicílico, sulfamidas y multitud de fármacos de molécula grande; en tanto que la osmolaridad (reflejo de su contenido en Na, K, Cl, urea, etc.) puede ser normal o baja.

*La osmolaridad refleja la verdadera aptitud reguladora del riñón.*

La máxima osmolaridad de la orina alcanza los 1.300 mOsm/l, es decir, cuatro veces superior a la del plasma (310 mOsm/l) y la mínima, 80 mOsm/l. Cuando la osmolaridad es baja, se habla de «hiponuria» y de «isonuria» si es idéntica a la del plasma.

### *Reacción*

Depende de múltiples causas, contando, en primer lugar, el tipo de alimentación y el estado séptico de las vías urinarias. El pH normal es alrededor de 5.

## Componentes anormales

La mayoría de las veces, requieren técnicas de laboratorio para su detección.

### *Proteinuria*[4]

Constituye uno de los signos más constantes de las nefropatías. Las proteínas no difieren de los albuminoides del suero de la sangre (albúmina y, especialmente, globulinas). Normalmente, se eliminan 40 mg/24 h, 15 de los cuales son albúmina y los 25 restantes, globulinas.

**Determinación cualitativa de la proteinuria.** Es un examen rápido y sencillo que no puede pasar por alto ante cualquier sospecha de problema urinario. En el mercado existen tirillas sensibles, que son de gran utilidad para esta determinación. Se obtiene una reacción positiva casi instantánea con 0,6 g de albúmina/l de orina.

**Determinación cuantitativa de la proteinuria en orina de 24 h.** Es un examen que se realiza en el laboratorio. Se considera propia de un síndrome nefrótico toda proteinuria superior a 3,5 g/24 h. La igual o superior a 1 g/10 kg/24 h aboca indefectiblemente a un cuadro de disproteinemia y edemas. Es fundamental tener en cuenta que *la calidad de una proteinuria es independiente de su cantidad.*

Se ha establecido el concepto de *proteinuria glomerular* (propia de las nefropatías glomerulares) y *proteinuria tubular.* Aquélla puede ser, a su vez, *de filtración selectiva* y *de filtración no selectiva.* En la primera, el filtro glomerular sólo deja pasar proteínas de bajo peso molecular, como son la albúmina y globulina α-1; en el segundo tipo, aparecen todas las proteínas del plasma, a excepción

[4]El problema de las proteinurias atañe a la mayor parte de las enfermedades renales. La aplicación al estudio de las proteínas de la orina de los mismos métodos utilizados para las de la sangre (electroforesis en medios sólidos, inmunoelectroforesis y cromatografía en columna) ha permitido ampliar considerablemente los conocimientos, de tal modo que no se puede hablar de «albuminurias», sino de eliminación diaria de «tantos» gramos de proteínas con carácter glomerular o tubular selectiva o no selectiva, y según un patrón determinado que, en todo caso, ayuda a establecer un diagnóstico pronóstico y tratamiento.

Una proteinuria puede ser por:

1. Hiperpermeabilidad glomerular.
2. Fallo de resorción tubular.

Estos dos mecanismos son válidos para la mayoría de las nefropatías glomerulares (glomerulonefritis aguda y crónica, nefrosis).

3. Concentración excesiva de proteínas plasmáticas. Es el caso de algunas neoplasias que cursan con hiperalbuminemia.
4. Presencia en el plasma de proteínas anormales que, por su menor tamaño, filtran por el glomérulo y no se resorben en los túbulos por sus características, o porque su cantidad satura la capacidad de resorción (proteinuria de Bence-Jones, en el mieloma).
5. Pérdidas anormales de proteínas a partir de las células tubulares, segmentos urinarios bajos o drenaje de linfa en el tramo urinario. Es lo que ocurre en las proteinurias tubular calculosa y en la quiluria.

© MASSON, S.A. Fotocopiar sin autorización es un delito.

de la IgM y de la lipoproteína β. El trazado electroforético sobre papel es semejante al que se encuentra en el suero normal pero diluido (imagen en «suero diluido»).

El hecho de que en un enfermo aparezca proteinuria de uno u otro tipo depende del tipo de lesión glomerular, es decir, *a mayor lesión, menor selectividad de paso.* El estudio de las proteínas urinarias es, en cierto sentido, una biopsia química.

Las características, en papel, más importantes de la proteinuria tubular, son la mayor proporción de globulinas que de albúmina con predominio de α-2, y globulina β. Es muy importante, en electroforesis sobre acetato de celulosa, observar 2-3 bandas en la zona β. En la glomerulonefritis crónica con fallo renal y después del trasplante renal, es frecuente la proteinuria mixta (glomerular y tubular).

**Tipos de proteinurias.** Considerando las proteinurias desde el punto de vista electroforético, se tendrá en cuenta el tipo de éstas, en las diferentes nefropatías.

1. *Glomerulonefritis aguda.* Proteinuria discreta (< 3,5 g/24 h) de tipo glomerular no selectivo, con o sin hemoglobinuria.
2. *Glomerulonefritis crónica.* Proteinuria glomerular poco selectiva con algún rasgo tubular.
3. *Pielonefritis aguda.* Proteinuria de tipo mixto, glomerular y tubular.
4. *Pielonefritis crónica.* Proteinuria tubular pura o mixta, glomerular no selectiva y tubular.
5. *Síndrome nefrótico.* Proteinuria elevada (> 3,5 g/24 h). En la forma pura no complicada (con lesiones mínimas), la proteinuria es selectiva. En el síndrome nefrótico de las glomerulonefritis (membranoproliferativa, lobular, etc.), la proteinuria no es selectiva. En la amiloidosis, la pérdida de selectividad es máxima.
6. *Litiasis.* Existe la llamada «seudoalbúmina de Morner»; se trata de una mucoproteína (uromucoide) secretada por la mucosa de las vías urinarias. Vale para su identificación la prueba del «ácido nítrico de Heller» ya citada; el anillo blanco se forma, a diferencia de la albúmina verdadera, en plena orina, o 0,5 cm aproximadamente por encima de la superficie de contacto. Si coexiste con albúmina verdadera, se aprecian con claridad los dos anillos blancos (el de la albúmina y el del cuerpo mucoide) separados por un intervalo de orina amarilla.
7. *Mieloma.* Es de aparición frecuente (50 %) pero no exclusiva, la llamada *proteína de Bence-Jones,* con una especial reacción al calor (precipitación inicial hasta los 60 °C y redisolución a temperatura superior). Se admite la presencia de una proteína anormal (paraproteína) en la sangre que, por su menor tamaño, filtra por el glomérulo y no se resorbe en los túbulos por sus características o porque su cantidad satura la capacidad de resorción.
8. *Falsas proteinurias.* La presencia en orina de leucocitos, hematíes o gérmenes favorece la aparición de proteinuria que es producto de dichos componentes.

## *Hematuria*

Por hematuria se entiende la emisión de orina sanguinolenta. Esta definición excluye la pérdida de sangre no mezclada con orina, como la *uretrorragia,* y la eliminación del pigmento hemático liberado de los hematíes o *hemoglobinuria.* El diagnóstico de hematuria debe hacerse por examen del sedimento de la orina, recogida de inmediato después de la micción. Normalmente, no se observan más allá de 2 hematíes por campo microscópico (a gran aumento). Cifras superiores indican hematuria patológica. Basta 1 ml de sangre en 1.000 ml de orina para que ya sea macroscópicamente advertible; sube su color y toma un aspecto irisado, como de «agua de lavar carne». Las hemorragias importantes le comunican un color subido (oxihemoglobina) cuando la sangre lleva poco tiempo extravasada, y es su color oscuro, pardonegruzco (hemoglobina reducida), cuando la incorporación y el contacto datan de mayor tiempo (vías altas, retencionistas). La presencia de grandes cantidades de sangre permite que ésta se coagule en las cavidades urinarias y se formen coágulos que a veces reproducen el molde de los conductos urinarios (coágulos alargados ureterales); los coágulos grumosos, que producen a veces conatos de retención, son de origen vesical.

Las causas de las hematurias son muy diversas, y comprenden desde trastornos de la coagulación sanguínea a lesiones del riñón (nefropatías) y de las vías urinarias (uropatías). Orinando el enfermo en tres vasos sucesivos (prueba de la *«micción en tres vasos»*), observaremos que la orina sale más teñida en el primero de ellos cuando existe una lesión uretral o prostática. La hematuria se manifiesta únicamente o es más intensa en la fase terminal en las lesiones vesicales y, a veces, en las uretrales yuxtavesicales intensas, y en las renales (fig. 5-9). La coexistencia de elemen-

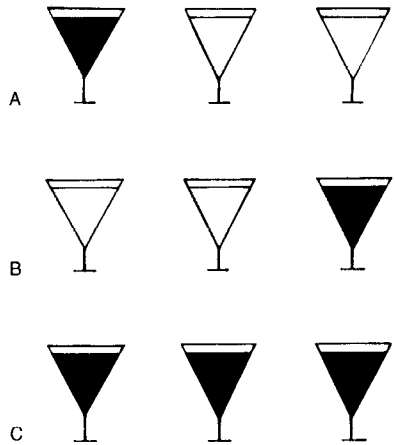


**Fig. 5-9.** Prueba de los tres vasos de Guyon. Lesión uretroprostática (A), vesical (B), y renal (C).

tos renales genuinos (células epiteliales del riñón, cilindros [los hemáticos tienen valor patognómico], albuminuria, hipertensión arterial y función renal reducida) sugiere hemorragia del parénquima renal. La presencia de coágulos en la orina señala que el origen de la hematuria está en las vías urinarias.

Actualmente, la *ecografía* orienta de forma casi inequívoca hacia la etiología del proceso que ha ocasionado la hematuria, si bien en ocasiones hay que recurrir a la *urografía* con cistoureterografía; si un riñón aparece mudo, está indicada la pielografía retrógrada o bien la punción renal percutánea. Si todas las exploraciones antedichas son incapaces de aclarar el origen de la hematuria, se aprovechará la fase de hemorragia para proceder a la cistoscopia.

*El examen cistoscópico puede demostrar cuatro situaciones diferentes:*

1. *Hemorragia ureteral bilateral.* Lo que suele significar una causa general, como diátesis hemorrágica o una nefropatía.
2. *Hemorragia ureteral unilateral.* Si la urografía no revela una lesión, está indicada una arteriografía renal.
3. *Lesión vesical* intrínseca.
4. *Ni hemorragia ureteral, ni lesión vesical.* En este caso está indicada una ureteroscopia.

Cuando de las exploraciones antedichas resulte la sospecha de una nefropatía, la biopsia renal puede permitir el diagnóstico de la enfermedad.

## *Hemoglobinuria*

Sin relación alguna con el aparato urinario, tiñe la orina sugiriendo hematuria. Se produce a consecuencia de una hemólisis excesiva. La cantidad de hemoglobina rebasa el dintel renal de 100 mg/ 100 ml. Su presencia en la orina se descubre por su color, que se mantiene mucho más que en la hematuria, y se comprueba por las reacciones de la bencidina, tintura de guayaco, etc., respaldadas por la ausencia de hematíes en el sedimento. Valen por su sensibilidad las tirillas comerciales.

Hay diversas causas de posible error; así, si se deja reposar la orina hemática, los hematíes sedimentan; si para el examen microscópico se toma únicamente orina de las capas superiores, se corre el peligro de diagnosticar hemoglobinuria cuando existe hematuria.

En casos de orina obtenida de vejigas hipotónicas, puede ocurrir que se produzca hemólisis de los eritrocitos procedentes del parénquima renal y hacer creer que se trata de una hemoglobinuria, lo que, en principio, fue una hematuria renal.

## *Sedimento*

La aparición de elementos anormales en el sedimento de la orina tiene considerable importancia en el diagnóstico de las enfermedades del riñón.

Se estudia la orina recién obtenida. Si ello no es posible, se conserva en nevera unas pocas horas, con adición de 4-5 gotas de formol. Se centrifugan 10 ml durante 5 min a 200 rpm; a continuación, se aspiran 9 ml y se homogeneiza el mililitro restante. Se examina al microscopio entre porta y cubre, una gota del sedimento.

La orina normal sólo contiene algunas células epiteliales, producto de la descamación del epitelio de las vías urinarias e incluso de los túbulos, y tan escasos hematíes y leucocitos que no se ven más de 1-2 después de revisar varios campos microscópicos. La aparición de algunos cristales guarda relación con su concentración y pH.

En condiciones anormales, la orina puede contener cilindros, células epiteliales de las vías urinarias, hematíes y leucocitos (fig. 5-10).

**Cilindros.** Son moldes de los tubos urníferos, arrastrados por la orina. Pueden ser muy diversos:

© MASSON, S.A. Fotocopiar sin autorización es un delito.

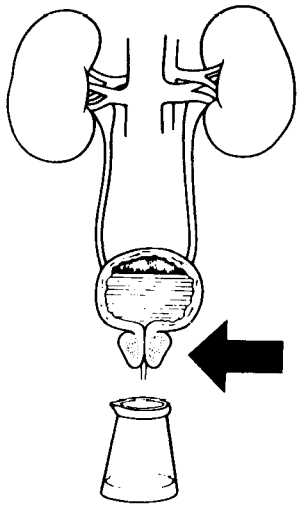

Los volúmenes inadecuados de orina sin una proteinuria significativa, o sedimento anormal, son firme indicación de obstrucción del tracto urinario.

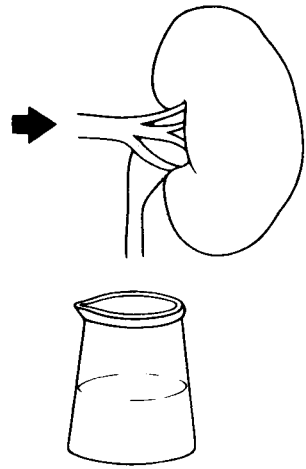

Los cambios de color en la orina pueden indicar hemólisis intravascular y hemoglobinuria o mioglobinuria.

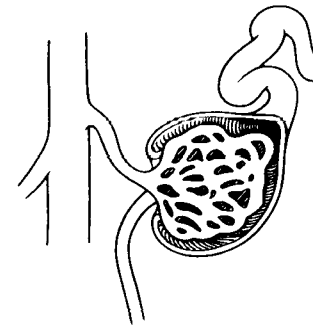

La proteinuria masiva (más de 3 g en 24 h) indica enfermedad glomerular primaria, como glomerulonefritis o compromiso renal en afección vascular por colagenopatía.

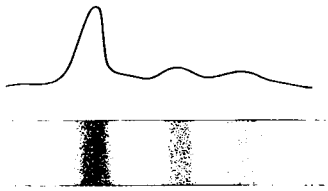

Por medio de la electroforesis en orina se pueden detectar las proteínas del mieloma múltiple, en ausencia de cambios notorios en las proteínas séricas.

La hematuria y la piuria sin otros elementos figurados, tales como cilindros, sugieren un problema del árbol urinario bajo, probablemente obstrucción o prostatitis.

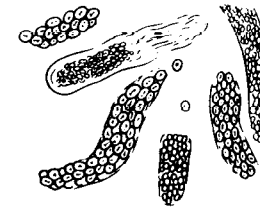

Los cilindros hemáticos o granulosos revelan una forma aguda de glomerulonefritis.

Los cuerpos grasos ovales y las «cruces de Malta» (visibles con la luz polarizada) son virtualmente diagnóstico de síndrome nefrótico, debido a glomerulonefritis.

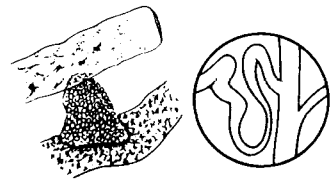

Los pacientes con insuficiencia renal crónica arrojan por lo general numerosos macrocilindros, habitualmente de tres a cinco veces mayores en tamaño que los cilindros tubulares. Éstos probablemente se originan en los conductos colectores dilatados y en las estructuras tubulares grandes.

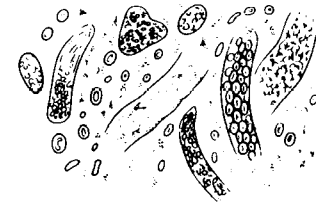

En algunos casos, se observa todo tipo de elementos figurados, por ejemplo, cilindros hemáticos granulosos, cuerpos grasos ovales y cilindros gigantes observados en insuficiencia renal (sedimento «telescópico»); esto sugiere que varias nefronas están en diversos estadios del proceso morboso, señal sin duda de glomerulonefritis focal más que difusa, por ejemplo, enfermedad del colágeno.

**Fig. 5-10.** Interpretación de algunos hallazgos importantes en la orina.

1. *Cilindros hialinos.* Son formaciones gelificadas de proteínas o mucinas. Tenues, transparentes, incoloras, de lados paralelos, extremos redondeados y longitud variable. Se encuentran en el 20 % de los sujetos normales y de manera constante tras un ejercicio muscular intenso. Tienen escaso significado clínico. Deben diferenciarse de los *cilindroides,* delgados y largos, mal delimitados, a menudo acintados, arrugados y ramificados, doblados.

2. *Cilindros granulosos.* El sustrato hialino sufre el impacto de células epiteliales tubulares *(cilindro granuloso epitelial)*, a veces con degeneración adiposa *(cilindro granuloso adiposo)* a eritrocitos (*cilindro granuloso hemático,* signo patognómico de hemorragia del parénquima renal). Significan lesión renal, y se acompañan de células epiteliales renales y eritrocitos. Son posibles, y de modo transitorio, en personas sanas tras esfuerzos físicos intensos.

3. *Cilindros céreos.* Largos, gruesos, de contornos muy precisos, muy refringentes y de brillo amarillento. Su anchura es tanto mayor (macrocilindros) cuanto más acentuada es la dilatación tubular. Se observan en la fase terminal de la glomerulonefritis crónica. Su significado es ominoso.

4. *Cilindros del coma.* Son granulosos, cortos y anchos. Abundan en el coma diabético y exicosis graves:

**Células de las vías urinarias.** Su número es muy variable:

1. *Epiteliales renales.* Son pequeñas y fáciles de reconocer por su forma poliédrica y su núcleo esférico o algo ovoideo. A veces, aparecen aglomeradas en cúmulos o adosadas a cilindros.

2. *Epiteliales pavimentosas.* Procedentes de las vías urinarias, son poligonales, planas, de contornos precisos y núcleo voluminoso.

3. *Piriformes o con rabo.* Proceden de las capas más profundas y se presentan en casos de proceso inflamatorio de las vías urinarias o vejiga.

4. *Células neoplásicas.* Suelen presentarse en grupos; su citoplasma es escaso (a veces, se ven verdaderos núcleos desnudos) y su núcleo, voluminoso, irregular, con anomalías en la cromatina (zonas claras al lado de otras oscuras; aspecto atigrado; densificación periférica que gradualmente se difunde hacia el centro con una imagen «esférica», etc.) y escasa apetencia tintórea.

**Hematíes.** Se presentan como discos circulares, amarillentos, bicóncavos. Al arrugarse, toman aspecto erizado. Cuando la sustancia hemoglobínica se disuelve, el hematíe queda reducido a una estroma poco visible (hematíes sombra).

**Leucocitos.** Aparecen finamente granulosos, refringentes, con un núcleo polimorfo y claro al adicionar ácido acético. Normalmente, no se hallan más de 3-5 por campo a gran aumento:

1. *Piuria.* Cuando los leucocitos son muy abundantes, alterados (globos de pus) y forman cúmulos (piocitos).

2. *Células de Sternheimer y Malbin.* Son leucocitos polinucleares, de núcleo globuloso y protoplasma con vacuolas y gránulos dotados de «movimiento browniano» *(granular motility cells).* Son frecuentes, pero no obligadas ni exclusivas, de las cistitis y pielonefritis. Pueden aparecer siempre que se den las dos circunstancias de leucocituria más orina de baja densidad.

El estudio cuantitativo del sedimento de la orina por el *método de Addis* (recuento de Addis) estriba en realizar un recuento de hematíes, leucocitos y cilindros por 10 ml de orina de 12 h, centrifugada durante 5 min a 2.000 rpm en un tubo graduado. En las personas normales, el sedimento no es superior a 0,02 ml. Se toman 2-3 gotas del mililitro final del sedimento, y se depositan en una cámara cuentaglóbulos y se verifican las multiplicaciones para calcular los elementos presentes en los 10 ml de orina iniciales.

Esta técnica ha sido muy criticada porque, con tan larga conservación, muchas estructuras formes se destruyen, especialmente si la orina es alcalina; muchos analistas prefieren hacer una estimación similar en períodos más cortos para obviar estas fuentes de error. El recuento de los elementos formes, expresándolos en número por campo, tiene la ventaja de ser menos laborioso y no precisar un volumen de orina de tiempo conocido; este método, bien estandarizado y practicado, es muy reproducible (tabla 5-1).

**Corpúsculos grasos.** Gotas lipoideas libres o en forma de moldes cilíndricos birrefringentes. Aparecen en el síndrome nefrótico.

**Cuerpos extraños.** Parásitos (*Trichomonas vaginalis, Ascaris lumbricoides,* por fístula apendicovesical; huevos de *Bilharzia,* embriones de filarias, y ganchos, escólex de *Taenia echinococcus,* o ambos), materias fecales (fecaluria) en las fístulas vesicointestinales, estructuras semejantes a pelle-

© MASSON, S.A. Fotocopiar sin autorización es un delito.

**Tabla 5-1. Recuento de elementos formes por campo**

| Técnica | Hematíes (media) | Leucocitos (media) | Cilindros |
|---|---|---|---|
| Recuento de Addis (12 h) | < 1.000.000 (150.000-200.000) | < 2.000.000 (600.000-1.000.000) | < 5.000 |
| Por hora | | | |
| Varones | 38.500 | 66.000 | < 120 |
| Hembras | 29.500 | 66.000 | < 120 |
| Por minuto | < 2.000 | < 2.000 | Raros |
| Por campo | < 2 | < 4 | Raros |

jos de uva que son las vesículas hijas expulsadas al vaciarse un quiste hidatídico en la vía urinaria, y restos de papila renal, como en la papilitis necrótica por fenacetina y pielonefritis crónica diabética.

**Bacterias.** Su investigación es obligada para el diagnóstico de las infecciones urinarias y pielonefritis. Se actúa sobre orina recién obtenida, y su presencia en el sedimento obliga al cultivo de la orina *(urocultivo)*.

Si en el urocultivo aparecen *más de 100.000 colonias,* significa *infección cierta*; *menos de 100.000 colonias, contaminación.* La presencia de gérmenes en la orina no es, por lo tanto, una prueba de infección urinaria.

La búsqueda del bacilo de Koch requiere tomar una muestra del sedimento de la orina de 24 h y examinar su extensión con el método de Ziehl. Si tal orina contiene abundantes leucocitos y la tinción de Gram no revela otros gérmenes *(piuria abacteriana)*, es muy sugestivo de probable infección tuberculosa.

# ■ EXAMEN RADIOLÓGICO

## RADIOGRAFÍA SIMPLE

El examen radiológico debe comenzar con una *radiografía simple del abdomen,* previa preparación del enfermo por medio de laxantes y enemas, para evitar o al menos reducir la presencia de gases en el intestino. Pone de manifiesto el contorno de los riñones situados entre la T12 y la apófisis transversa de L3, y una línea descendente hacia abajo y afuera que, separándose de la columna vertebral, limita el borde externo del músculo psoasilíaco (fig. 5-11). La sombra renal desaparece en el caso de agenesia, se reduce en caso de hipoplasia, y agranda por tumores (benignos, malignos), hidronefrosis, etc. Se hace más patente si se depositan sales férricas (anemias hemolíticas) o cálcicas (hiperparatiroidismo primario, hipervitaminosis D, sarcoide de Boeck, etc.). Los cálculos opacos renales, ureterales (fig. 5-12) o vesicales se reconocen bien, pues dan una imagen densa bien definida. La desaparición o borrosidad del borde externo del músculo psoasilíaco se observa en la celulitis perineal aguda (se acompaña de escoliosis lumbar y elevación con parálisis del hemidiafragma del mismo lado), fibrosis retroperitoneal, esclerolipomatosis perirrenal (en las pielonefritis crónicas) y rotura renal. En la retención aguda de orina, el globo vesical se dibuja como una sombra muy tenue redondeada, suprapúbica.

## ECOGRAFÍA

Actualmente, es el criterio incruento de estudio más importante y prematuro para el diagnóstico en patología renal. Permite diagnosticar la mayoría de las alteraciones renales, vesicales y prostáticas. Se pueden hacer mediciones de lo normal y lo anormal:

1. *Riñón.* Permite confirmar la normalidad de las estructuras renales, descartando hipótesis diagnósticas de lesión renal y valorar adecuadamente las alteraciones orgánicas:

*a) Agenesia renal unilateral* (riñón adelfo). Es reconocido por la falta de imagen renal en un lado. La imagen renal contralateral suele estar agrandada (riñón vicariante).

*b) Ectopia renal.* El riñón no ocupa su normal emplazamiento. Se diferencia de la nefroptosis por tener el uréter corto y vasos que proceden de la parte baja de la aorta o de las arterias ilíacas. Es importante en la valoración del riñón después de trasplante renal.

*c) Riñón poliquístico.* Aparecen una o múltiples imágenes líquidas en la zona parenquimato-

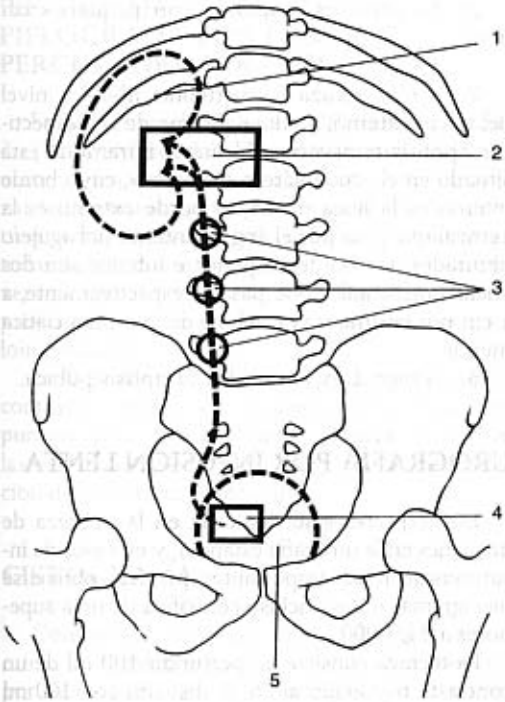


**Fig. 5-11.** 1, el riñón está situado entre la T12 y la apófisis transversa L3; 2, la pelvis renal está comprendida dentro del «cuadrilátero de Bazy-Moyrand». Limitado por la línea media, una vertical a 6 cm de ésta y 2 horizontales que pasan por los puntos medios de L1 y L2; 3, el uréter cruza las L3, L4 y L5 a nivel del tercio externo, medio e interno de las respectivas apófisis transversas; 4, el uréter intramural está situado en el «cuadrilátero de Gayet», cuyo borde interno es la línea media, el borde externo es la vertical que pasa por el ángulo interno del agujero obturador; los bordes superior e inferior son dos líneas horizontales que pasan, respectivamente, a 1 cm por encima y por debajo de la espina ciática menor; 5, la vejiga descansa sobre la sínfisis del pubis.

**Fig. 5-12.** Radiografía simple de abdomen. Cálculo radiopaco ureteral derecho.

sa. Son muy llamativas las anomalías seudotumorales de la pelvis. La imagen es estirada y estrecha, con los cálices afinados y bordes cóncavos por la impronta de los quistes contiguos.

*d) Nefroptosis.* La imagen es demostrativa. A diferencia de lo que ocurre en la ectopia, el riñón puede ser reintegrado manualmente a la celda renal (si no existen adherencias).

*e) Cálculos.* Los cálculos se reconocen bien, pues dan una imagen densa muy bien definida con sombra posterior.

*f) Tumores.* Ya sean benignos o malignos, dan imagen bien definida, con las características particulares de cada uno de ellos.

2. *Vejiga.* Se practica por vía externa (hipogástrica) o rectal. Informa de lesiones tumorales benignas o malignas, divertículos, litiasis, etc.

3. *Próstata.* La vía más habitual es la rectal. No informa sobre los diámetros prostáticos, el volumen, las lesiones neoplásicas malignas, adenomas, calcificaciones, etc.

## NEUMORRETROPERITONEO

De imborrable recuerdo en la historia de la urología, ha sido desplazada de forma definitiva por la TAC abdominal.

## UROGRAFÍA ESTÁNDAR

El contraste yodado se inyecta por vía intravenosa. El sujeto no debe ser sensible al yodo ni presentar retención nitrogenada (la urea hemáti-

© MASSON, S.A. Fotocopiar sin autorización es un delito.

ca por encima de 1 g/1.000 contraindica esta técnica exploratoria); es aconsejable que no beba durante las 12 h que preceden al examen a fin de que el contraste aparezca bien concentrado.

Las radiografías se obtienen en decúbito dorsal, a los 3 min (se visualizan los cálices menores), a los 10-15 min (pelvis renal), y la tercera a los 20-30 min, con objeto de ver los uréteres y repleción vesical, sobre cuyo fondo a menudo predomina el defecto de repleción deparado por los adenomas prostáticos. El llenado de la pelvis y cálices se facilita ejerciendo una presión sobre los uréteres mediante compresión adecuada (figura 5-13).

Esta técnica ofrece también información fisiológica. La lesión renal retrasa la aparición de la sombra pieloureteral *(urografía minutada)* con menor densidad del contraste:

1. *Pelvis renal.* Está comprendida dentro del «cuadrilátero de Bazy-Moyrand», limitado por la línea media, una vertical a 6 cm de ésta y dos horizontales que pasan por los puntos medios de L1-L2. Sus aspectos normales más frecuentes son:

*a)* El *uréter* se divide en dos, sin formación de una verdadera pelvis.

*b)* La *pelvis* está bien desarrollada, con grandes y pequeños cálices.

*c)* La *pelvis* es ampollar, con pequeños cálices.

2. *Uréter.* Cruza las vértebras L3-L5 a nivel del tercio externo, medio e interno de las respectivas apófisis transversas. El uréter intramural está situado en el «cuadrilátero de Gayet», cuyo borde interno es la línea media, el borde externo es la vertical que pasa por el ángulo interno del agujero obturador; los bordes superior e inferior son dos líneas horizontales que pasan, respectivamente, a 1 cm por encima y por debajo de la espina ciática menor.

3. *Vejiga.* Descansa sobre la sínfisis púbica.

## UROGRAFÍA POR INFUSIÓN LENTA

Está especialmente indicada en la pobreza de imágenes en la urografía estándar, y en casos de insuficiencia renal importante; pueden obtenerse pielogramas útiles, incluso con cifras de urea superiores a 2 g/1.000.

La técnica consiste en perfundir 100 ml de un contraste triyodado al 76 % disuelto con 100 ml de suero glucosado al 5 %; se administran por goteo intravenoso en un tiempo aproximado de 10 min. Ocasionalmente, se hidrata previamente al enfermo (ingestión de 500 ml de agua en la hora precedente al examen) o se disuelve el contraste en 250 ml de manitol al 10 %.

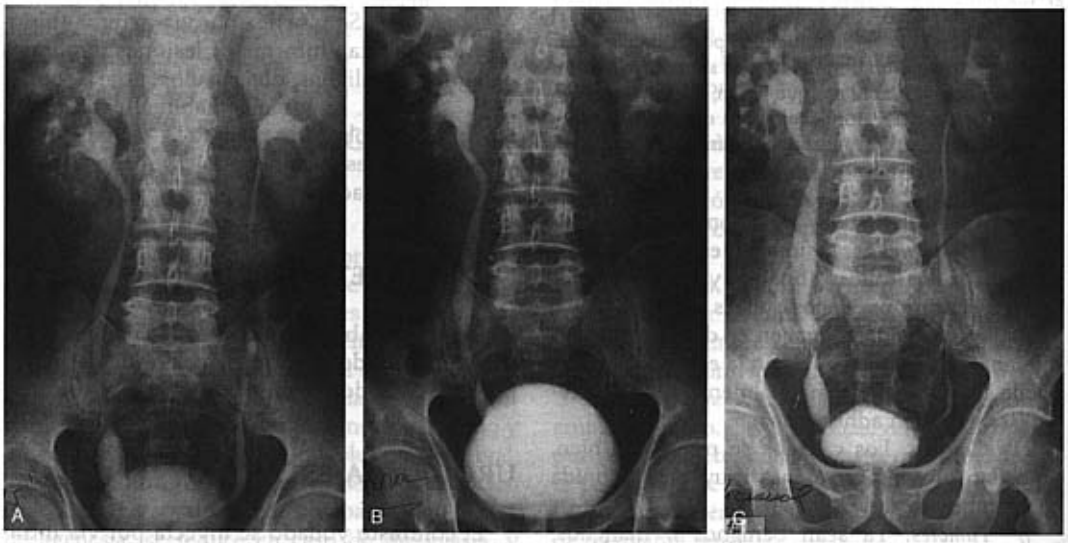


**Fig. 5-13 A-C.** Urografía intravenosa. Hidronefrosis derecha por estenosis del *ostium* ureterovesical (15 y 60 min, y posmiccional).

## PIELOGRAFÍA ASCENDENTE. PIELOGRAFÍA POR PUNCIÓN PERCUTÁNEA CON AGUJA

En la primera, la inyección del contraste yodado (10-15 ml) se realiza retrógradamente por vía ureteral. Está indicada, sobre todo, para visualizar la pelvis renal, sus papilas y cálices. Se efectúan radiografías en varios ángulos para destacar todas las estructuras y poder separar los cálices ventrales, o anteriores, de los dorsales. La hiperpresión al inyectar puede ser causa de reflujo pielointersticial.

En la pielografía por punción, la inyección de contraste penetra en el parénquima renal por punción percutánea. Permite la visualización de las vías excretoras y a su vez facilita la implantación de un catéter de descarga.

## CISTOGRAFÍA

Consiste en la radiografía de la vejiga de la orina. Su técnica es fácil. Así, después de llenarla por medio de una sonda uretral estéril con 100-200 ml de sustancia de contraste a temperatura corporal, se obtienen placas en distintas direcciones para hacer visibles los diferentes bordes de la sombra vesical. Con esta técnica veremos divertículos y tumores si son extensos, vejigas trabeculares y atónicas, reflujos vesicoureterales, etc.

Una variante es la *cistografía en dos tiempos,* útil para el diagnóstico de divertículos. La primera placa se obtiene con la vejiga llena, y la siguiente, después de la micción; la cavidad del divertículo se denuncia por el contraste retenido a su nivel.

## URETROGRAFÍA

Se inyecta el contraste (se aconsejan aceites yodados) con auxilio de una sonda insinuada en el meato. Las placas se obtienen en las proyecciones frontal y oblicua. En los varones sanos, las dos porciones de la uretra (esponjosa y membranosa) aparecen bien distintas, distinguiéndose el seno prostático y la claridad del *veru montanum.*

Una variante es la *uretrocistografía miccional.* Por medio de un catéter, se introduce el medio de contraste en la vejiga hasta provocar una sensación de plenitud, pero sin dar lugar a molestias. Se obtienen radiografías anteroposteriores y oblicuas al iniciarse la micción y durante la totalidad del acto, ya sea por medio de exposiciones múltiples o por medio de cinevideorradiología. Completada la micción, se obtienen impresiones adicionales para determinar la orina residual o de retención por divertículos (fig. 5-17).

## TOMOGRAFÍA AXIAL COMPUTARIZADA

Tiene, ciertamente, sus limitaciones en patología renal, dado que con la ecografía se obtienen diagnósticos claros y su concurso se limita a complementar el estudio ecográfico (fig. 5-14). La indicación «princeps» es el diagnóstico de los tumores renales. El valor económico de esta exploración hace que tenga siempre las de perder frente a la ecografía, y sobre todo porque los datos que aporta no difieren en exceso con los ecográficos.

## RESONANCIA MAGNÉTICA NUCLEAR

Se pueden aplicar los mismos criterios expuestos al comentar la TAC. Es una prueba complementaria, nunca una exploración de primera instancia.

## RENOGRAMA ISOTÓPICO

El renograma es un método utilizado para el estudio de la función renal bilateral. Ofrece valiosa información del funcionalismo de ambos riñones de forma simultánea y por separado. La prue-

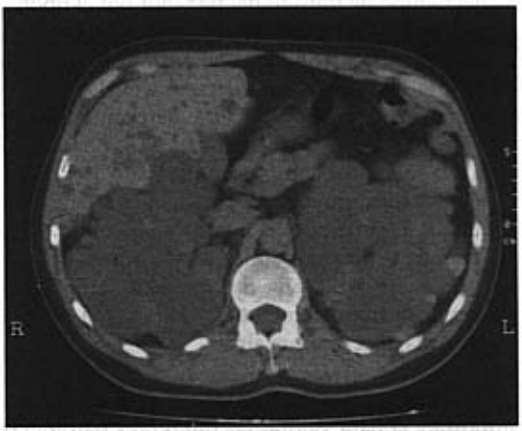


**Fig. 5-14.** Poliquistosis renal y hepática.

© MASSON, S.A. Fotocopiar sin autorización es un delito.

ba consiste en medir la radiactividad existente en ambas fosas lumbares, después de la administración de un compuesto marcado (trazador radiactivo). La detección se practica registrando gráficamente la captación del isótopo a llegada e incorporación renal del trazador, y la salida de éste por las vías excretoras. El riesgo de irradiación es despreciable, ya que ésta es extremadamente menor de la que se somete al enfermo con una pielografía intravenosa:

1. *Renograma normal.* Desde el momento de la inyección, se registra una subida brusca de actividad que traduce la llegada del trazador a la fosa lumbar, su duración es de 1-2 s (fase de aparición). A continuación, el trazado se flexiona progresivamente, pero manteniendo un sentido ascendente, hasta alcanzar un punto máximo a partir del cual se inicia la caída de la gráfica (fase de flujo arterial). La porción descendente del renograma corresponde a su tercera fase, llamada «fase de drenaje»:

*a) Fase de aparición* o primera fase. Informa de la llegada del trazador a la fosa lumbar, midiendo la radiactividad que a ella llega, es decir, la renal y la extrarrenal (muscular, hepática, etc.), por lo que su valor informativo es escaso.

*b) Fase de flujo arterial* o segunda fase. Es, realmente, la que mide el tiempo de tránsito del trazador por todo el sistema arterial renal, desde los grandes troncos arteriales a la pequeña arteriola glomerular. Es posible debido a que el contraste radiactivo es secretado selectivamente por el túbulo renal, informando, por tanto, de la capacidad funcional del túbulo. La duración de esta fase es menor de 4 min, por lo que el alargamiento de este tiempo debe interpretarse como un enlentecimiento del tiempo de tránsito del trazador por el riñón.

*c) Fase de drenaje, fase excretora* o tercera fase. Es el registro de la salida del trazador de la vía excretora alta. Toda modificación en la inclinación de su pendiente vendrá determinada por una mejor o peor permeabilidad de la vía excretora a la salida del compuesto marcado.

El pico máximo de la gráfica, que se alcanza antes de los 4 min, marca el punto de equilibrio entre la segunda y tercera fases. Cuando domina la excreción sobre la llegada del trazador al riñón, la gráfica se flexiona, informando de la salida del trazador de la vía excretora alta.

2. *Renogramas en patología urológica.* Tienen importancia para valorar las diferentes patologías que presenta el paciente:

*a) Pielonefritis.* Aplanamiento de la segunda fase, alargamiento del tiempo de tránsito y disminución de la inclinación de la pendiente de la tercera fase.

*b) Riñón excluido.* Renograma horizontal, pero discretamente descendente y con una primera fase acortada. Este tipo de gráfica es la que se obtiene en los pacientes nefrectomizados.

*c) Fallo renal.* Renograma horizontal, con fase vascular acortada. Existe un equilibrio entre la escasísima incorporación del trazador y su también escasísima excreción.

*d) Insuficiencia renal aguda.* El renograma es muy útil, ya que si adopta un trazado más o menos ascendente, es sospechoso de una dificultad excretora (cálculo enclavado que anula a un riñón único).

*e) Uropatía obstructiva.* La segunda fase es ascendente y progresiva y se mantiene con estas características durante los 20 min de duración del test. La mayor o menor inclinación ascendente de la segunda fase dependerá del grado de obstrucción y de la mayor o menor integridad del parénquima.

*f) Hipertensión por obstáculo de la luz arterial renal.* Si éste es importante, motiva enlentecimiento de la llegada del trazador, por lo que se alarga la segunda fase y, por tanto, la lectura del tiempo de tránsito está alargada.

## GAMMAGRAFÍA

Se aprovecha el hecho de la excreción tubular de un metal que emite radiaciones gamma al ser marcado con isótopos radiactivos. Al ser recogidas las radiaciones por un detector y registradas de forma adecuada, se consigue un mapa renal semejante a un nefrograma, en el que pueden identificarse imágenes lacunares (quistes, tumores, cavernas), variaciones de tamaño, contorno, etc. (fig. 5-15).

## ARTERIOGRAFÍA RENAL

Estudia la angioarquitectura del riñón en íntima relación con los procesos patológicos de éste. Seldinger (1945) describe su técnica por punción percutánea de la arteria femoral con introducción de una sonda opaca que, con control radioscópico, es introducida hasta la arteria renal donde se inyecta el contraste (fig. 5-16). Se obtienen placas seriadas del sector que se explora. Sus principales



**Fig. 5-15.** Gammagrafía renal. Riñón en herradura.

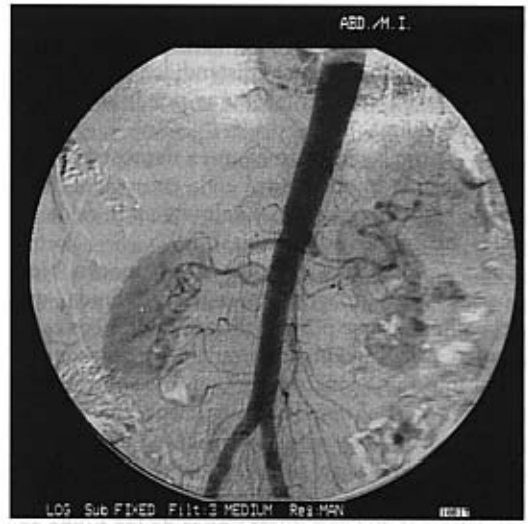


**Fig. 5-16.** Arteriografía renal. Estenosis de la arteria renal derecha.

indicaciones se limitan a la fase de precirugía renal para embolizar vasos que nutren tumores y para actuaciones radiológicas invasivas sobre arterias (angioplastias).

## IMÁGENES RADIOLÓGICAS ANORMALES

Citaremos las más importantes, si bien seguimos insistiendo en que la ecografía, por su nulo poder invasivo, es la exploración por excelencia para el estudio anatómico del parénquima renal, vejiga urinaria y próstata. Para el estudio de las vías urinarias, es imprescindible obtener imágenes radiográficas, para lo que se precisa la administración de contraste, que en circunstancias especiales puede producir accidentes por la intolerancia al contraste; hay contrastes específicos que reducen en gran manera esta circunstancia. Las exploraciones radiográficas y la ecografía urológica se complementan y no son nunca incompatibles.

### Riñón

Valora la capacidad renal de eliminación del contraste y la forma y características anatómicas renales:

1. *Riñón en herradura.* Anomalía que consiste en que ambos riñones están fusionados por su polo inferior. Se evidencia la situación descendida de ambos riñones y la disposición atípica de las vías excretoras. La fusión de ambos riñones motiva una masa única, central, con dos uréteres.
2. *Riñón supernumerario.* Evidenciado como masa con vías excretoras.
3. *Riñón intratorácico.* Este órgano gana la cavidad torácica a través de un defecto del diafragma. Motiva una opacidad redondeada, de contornos superior y laterales precisos, con convexidad superior y límite inferior confuso, que se continúa con la sombra hipocondrial, dejando libres los senos cardiofrénico y costofrénico; se evidencia la situación posterior de la masa opaca. Si el riñón va acompañado de eventración, se habla de una «ectopia renal alta».
4. *Hidronefrosis.* Se observa una gran cavidad rodeada de una capa delgada de parénquima renal. Puede ser bilateral. Suele ir acompañada de anomalías ureterales o vertebrales, como espina bífida. Pueden observarse cálculos o estenosis (bridas, vaso polar inferior, etc.) a nivel de la vía excretora.
5. *Pielonefritis crónica.* Es posible observar, a veces, la calcificación de las papilas. La imagen característica es el aumento y deformidad de los cálices, causada por la eliminación de las papilas necrosadas. En la forma crónica común, puede reconocerse un cálculo renal o de las vías excretoras, responsable de la infección en un riñón retraído o hipoplásico. A veces, existe hidronefrosis global de toda la pelvis, pero tiene más valor comprobar la dilatación primaria de los cálices por obstáculo originado en el cuello calicilar. Pueden afectarse pocos cálices o toda la pelvis en uno o ambos riñones.

© MASSON, S.A. Fotocopiar sin autorización es un delito.

6. *Tuberculosis renal.* En los casos avanzados, se dibujan cavidades y una acentuada retracción de la pelvis con los cálices distendidos en forma de bolas lisas, o con dentelladuras por la ulceración del parénquima.

7. *Nefroptosis.* La imagen es demostrativa. A diferencia de lo que ocurre en la ectopia, el riñón puede ser reintegrado manualmente a la celda renal (si no existen adherencias).

8. *Cálculos.* Los cálculos se reconocen bien, pues dan una imagen densa muy definida, que debe diferenciarse por ganglios mesentéricos calcificados, calcificación suprarrenal, materias opacas en el intestino, concreciones calcáreas de quistes, tumores o en las paredes de los vasos, etc.

9. *Riñón en esponja.* Los cálices y la pelvis son normales. En la urografía descendente, se aprecian unas imágenes radiadas que confluyen hacia los cálices y que son dilataciones de los tubos colectores, fundamento anatómico del riñón en esponja.

10. *Tumores:*

*a) Benignos* del parénquima renal (adenomas, fibromas, angiomiolipomas, etc.). En su interior, pueden aparecer calcificaciones.

*b) Del seno renal* (ajenos al parénquima, cálices, pelvis y vasos). Pueden ser sólidos circunscritos (lipohamartroma), difusos invasivos (esclerolipomatosis) o quísticos. Suelen ser únicos. Se observa ausencia de imagen piélica y desplazamiento periférico de los cálices renales distendidos, con el consiguiente estiramiento de los calicilares. Con frecuencia, la masa tumoral desplaza la pelvis hacia la línea media. Si el tumor es quístico, se observa una imagen lacunar clara a nivel del seno.

*c) Malignos.* Dan una imagen densa. La imagen pielocalicilar suele ser deformada precozmente. A veces, el desarrollo de mamelones neoplásicos en el interior de los cálices o de la pelvis da lugar a imágenes lacunares de contornos borrosos, que contrastan con la nitidez de contornos que se observa en los cálices del resto del riñón indemne.

## Pelvis renal. Uréter

1. *Duplicidad y bifidez ureteral. Megauréter.* Son definidas por su nombre.

2. *Procesos inflamatorios. Perinefritis* (celulitis perirrenal). Sus signos radiológicos más conspicuos son:

*a) Desaparición* del contraste del borde externo del músculo psoasilíaco.

*b) Escoliosis* lumbar de convexidad hacia el lado sano.

*c) Elevación* e inmovilidad de la cúpula diafragmática del lado afecto.

## Vejiga de la orina. Uretra. Próstata

1. *Cálculos.* Los opacos se aprecian bien en las radiografías simples a nivel vesical, prostático (a la altura de la sínfisis pubiana) o uretral; los transparentes destacan como sombras claras en el fondo oscuro del contraste empleado.

2. *Tumores:*

*a) Vejiga.* Motivan irregularidades en su contorno o aspectos lacunares. La cistografía por superposición de imágenes señala infiltración parietal en caso de malignidad.

*b) Adenoma de la próstata.* Dibuja una prominencia intravesical. Esta imagen en cruasán (concavidad inferior) se acompaña, a veces, de la disposición «en anzuelo» de uno o ambos uréteres desviados; la uretrografía en posición oblicua dibuja una imagen en «navaja de Albacete» con el mango en el cuello vesical, elevado por el relieve del tumor, y la punta en la uretra membranosa.

*c) Cáncer de la próstata.* El borde vesical inferior se encuentra separado por igual del pubis, sin la prominencia central, y la uretra es alargada, sinuosa, con pequeñas incurvaciones nodulares e irregulares y con desviación lateral en sentido opuesto al del mayor desarrollo del tumor. Son frecuentes las metástasis óseas. En la exploración ecográfica, destacan zonas hipoecogénicas que se deben confirmar analíticamente con la determinación de antígeno prostático específico (PSA).

3. *Divertículos.* Los de la vejiga urinaria se observan bien con la «cistografía a dos tiempos» ya citada, y los pacientes prostáticos o uretrales, por uretrografía y cinecistografía durante la micción.

4. *Procesos inflamatorios:*

*a) Cistitis agudas.* Pueden observarse cálculos o cuerpos extraños, como posibles causas y eventualmente evacuación vesical incompleta y reflujo vesicoureteral.

*b) Cistitis crónicas.* La sombra vesical es menor, deformada (piriforme u oval) y de contornos abollonados.

*c) Prostatitis aguda.* La uretrografía señala la estenosis uretral, y en las formas crónicas aparecen divertículos (que suceden a pequeños abscesos abiertos del lado uretral) y la estenosis progresiva de la región del cuello vesical. En la uretritis crónica, es posible la presencia de estenosis, fístulas y divertículos con imágenes fáciles de interpretar.

5. *Reflujo vesicoureteral.* Puede ser causado por obstrucción, infección, lesiones neurogénicas, alteración de las válvulas uretrovesicales o traumatismos quirúrgicos. La cinevideocistouretrografía durante la micción puede revelar si la regurgitación de la orina a los uréteres obedece a constricción del cuello vesical o estenosis uretral (fig. 5-17).

## ■ BIOPSIA RENAL PERCUTÁNEA

Fue practicada por primera vez por Pérez Ara. Permite obtener un pequeño fragmento de la zona cortical con sus glomérulos y túbulos (proximales, distales, asas de Henle) y, en menor proporción, túbulos colectores.

La aguja más recomendable es Tru-Cut, gruesa aguja con la que se obtienen excelentes cilindros de tejido renal.

El lugar de elección para la punción es el lóbulo inferior del riñón derecho, que se prefiere al izquierdo, muy próximo al bazo y vasos esplénicos. Es necesario precisar la proyección del riñón sobre los tegumentos, por estar sujeta a grandes variaciones individuales. Se recurre a la radiografía simple o a la urografía y más rara vez a la pielografía ascendente. Se señala con el lápiz dermográfico el emplazamiento de las crestas ilíacas, apófisis espinosas de las vértebras lumbares y de la XII costilla, que servirán de coordenadas. Las distancias que separan el polo inferior del riñón de estos diversos puntos óseos en la placa radiográfica son aplicadas sobre el sujeto. El enfermo yace sobre la mesa de examen. La piel y tejidos subyacentes se infiltran con un anestésico. Se hace penetrar una aguja exploradora empujándola lentamente (mientras el paciente retiene el aire en inspiración) a través de la piel y la pared muscular dorsal. Cuando la aguja ha entrado en la zona cortical del riñón, oscila a cada movimiento respiratorio. Se retira la aguja y se mide la profundidad alcanzada. De la misma manera, y en idéntica dirección a la de la aguja exploradora, se introduce con cuidado en el riñón la aguja de biopsia y, una vez llegada a la profundidad exacta previamente medida, se realiza la extracción.

Constituyen indicaciones especiales las proteinurias, síndromes nefróticos, nefropatías sistémicas (lupus eritematoso, periarteritis nudosa, etc.) y procesos renales agudos de evolución rápida.

Está contraindicada en la hidronefrosis, procesos supurados, tuberculosis, tumores en pacientes monorrenos y en los estados finales de esclerosis renal con escasa reserva funcional. También se incluyen las diátesis hemorrágicas, cardiopatías graves y estados consuntivos.

Como accidentes, se citan la hematuria, perforación del colon, hematoma perirrenal o retroperitoneal, fístula arteriovenosa renal, etc.

Son frecuentes los fracasos; esto parece justificar la lumbotomía mínima, a su vez no exenta de complicaciones.

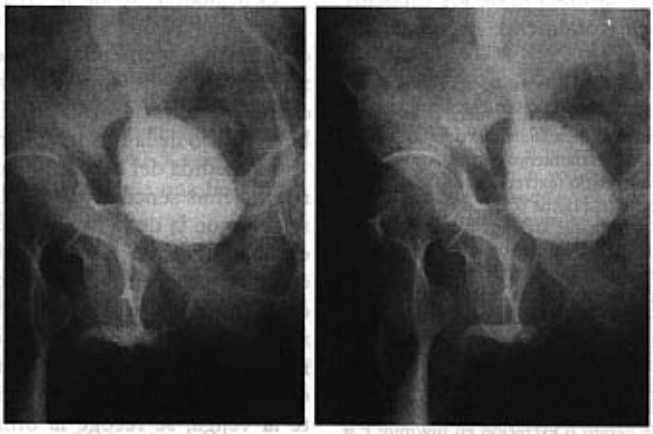

**Fig. 5-17.** Estenosis uretral. Uretrografía miccional.

© MASSON, S.A. Fotocopiar sin autorización es un delito.

La exploración funcional del riñón tiene por objeto conocer su capacidad de trabajo y en qué modo y cuantía ésta se aparta de la normalidad en la enfermedad.

En los procesos renales avanzados, se afectan de manera global, aunque en grado distinto, todas las funciones del riñón; pero en el comienzo de las diferentes enfermedades renales esto ocurre de manera selectiva lo que permite establecer el «perfil funcional» propio en diversas entidades nosológicas.

## ■ EXPLORACIÓN DE LA FUNCIÓN GLOMERULAR

### FILTRACIÓN O FILTRADO GLOMERULAR[5]

Se mide por medio de sustancias (inulina, manitol, hiposulfito sódico) que se eliminan sólo por filtración glomerular (es decir, sin resorción o secreción tubular suplementaria) después de circular libremente por el plasma (sin fijarse a las proteínas ni pasar al interior de los glóbulos) y sin metabolizarse en el organismo. Por su buena tolerancia, se utiliza la inulina.

Con el enfermo en ayunas y encamado, se toman muestras control de sangre y orina. A continuación, se inyecta la sustancia de la prueba, corrientemente en inyección intravenosa única o mejor en venoclisis continua para mantener P constante; inulina al 10 %, 100 ml; manitol al 25 %, 50 ml; hiposulfito sódico al 10-20 %, 50-100 ml.

Se espera un plazo de 30-50 min para la difusión de la sustancia y saturación de los espacios intersticiales. Se vacía totalmente la vejiga. En este momento, comienza la prueba; se recoge sangre a los 10 min y orina a los 20 min exactos. En el laboratorio se titula la sustancia. Conocidas la concentración en plasma y orina y la diuresis por minuto, se aplica la fórmula de aclaramiento.

Se recomienda hidratar al paciente para favorecer la diuresis, y alargar la observación 20 min más, con el fin de obtener dos medidas sucesivas, lo que ofrece mayor seguridad en el resultado; la recogida de orina se efectúa por cateterismo.

El valor normal de la filtración glomerular es de 130-150 ml/min. Como módulo de comparación, los resultados se refieren a superficie corporal (1,73 $m^2$), que se calcula a partir de peso y talla mediante tablas.

### CONCENTRACIÓN PLASMÁTICA DE CREATININA

La creatinina es la fase final del metabolismo de la creatina a nivel muscular. Su producción es constante y poco influida por el ejercicio físico, ingesta cárnica y catabolismo proteico. Su excreción depende de manera casi exclusiva de la filtración glomerular; la reducción de ésta aumenta su nivel en la sangre. Cifras normales: 0,6-1 mg/dl en las mujeres y 0,8-1,3 mg/100 ml en los varones.

### ACLARAMIENTO DE LA CREATININA

El aclaramiento de la creatinina (150-170 ml/min) es del 10-30 % superior al volumen minuto de filtración glomerular. Sin embargo, esta diferencia carece de importancia por ser pequeña cuando la filtración está disminuida y resulta un buen reflejo de la función glomerular.

La medida del aclaramiento de la creatinina es mucho más sencilla y, por ello, más útil y aconsejable que la de la inulina, pues ya se encuentra en la sangre sin necesidad de administrarla y como su concentración es constante, permite, efectuando una sola toma de sangre, alargar considerablemente el período de observación, disminuyendo el riesgo de inexactitud en las tomas de orina. Después de orinar vaciando completamente la vejiga, se recoge la orina durante 24 h; se mide este volumen y, conocida la concentración

[5]El volumen minuto de la filtración glomerular se puede medir basándose en el concepto de *aclaramiento* o índice de depuración de una sustancia. El aclaramiento de una sustancia es la relación entre su débito urinario (excreción en la unidad de tiempo) y su concentración en el plasma o, dicho de otra manera, el volumen virtual del plasma que en la unidad de tiempo, a su paso por el riñón, se depura totalmente de una sustancia determinada. Cuando una sustancia tiene en el filtrado la misma concentración que en el plasma, y alcanza la orina final sin ser resorbida o excretada por los túbulos, la cantidad excretada en la unidad de tiempo habrá sido filtrada con una cantidad de plasma que corresponde al volumen minuto de la filtración. En la fórmula general del aclaramiento, C= OV/P; C = aclaramiento en ml/min; O = concentración en la orina en mg/ml; V = diuresis en ml/min; OV = débito o excreción en mg/min; P = concentración en plasma en mg/ml.

en orina y en una muestra de sangre obtenida en ayunas, se procede al cálculo según la fórmula C = OV/P. Este aclaramiento de creatinina reducido a 70 ml corresponde a insuficiencia renal manifiesta; por debajo de 15 ml, es muy grave.

## CONCENTRACIÓN PLASMÁTICA DE UREA

La tasa normal de urea en sangre o plasma oscila entre 0,20 y 0,40 g/l. Depende del aporte exógeno de proteínas (100 g de proteínas en la dieta producen 35 g de urea) y del catabolismo endógeno (con el ayuno absoluto se producen de 10 a 20 g/24 h, y con un aporte calórico suficiente en forma de glúcidos se producen 5 g/24 h [catabolismo mínimo]). Su eliminación depende de la filtración glomerular y de la cuantía de la diuresis. Es menos útil que la dosificación de la creatinina para estimar la función glomerular.

## ACLARAMIENTO DE LA UREA (VAN SLYKE)

Fue una prueba muy usada pero ha sido sustituida por la de creatinina, mucho más exacta. Informa sobre la eficiencia del riñón para separar la urea de la sangre y su velocidad de filtración en el glomérulo disminuida en la cuantía de su resorción pasiva (retrodifusión) en los túbulos. Para diuresis superiores a 2 ml/min, la retrodifusión es constante (40 %) y cuando es menor de 2 ml/min es mayor y no proporcional a V, sino artificiosamente a su raíz cuadrada. La fórmula $C = O\sqrt{V}/P$ (aclaramiento patrón) no es con propiedad un aclaramiento, y en cambio constituye una fuente de errores de interpretación y de resultados falaces.

Se considera que existen amplias variaciones fisiológicas y que valores hasta del 60 % son normales. Por debajo del 50 % existe insuficiencia renal probable; por debajo del 40 %, segura. Cifras de un 15 % corresponderían a una fase avanzada de uremia terminal.

Recalquemos que cuando se expresan los resultados en porcentajes, se refieren a los de las cifras normales absolutas, y no como, corriente y erróneamente suele decirse, tantos por ciento de «riñón útil». Debe desecharse la práctica de expresar los resultados sólo en porcentajes, pues los valores absolutos, conociendo las cifras de la diuresis por minuto, son más fáciles de enjuiciar.

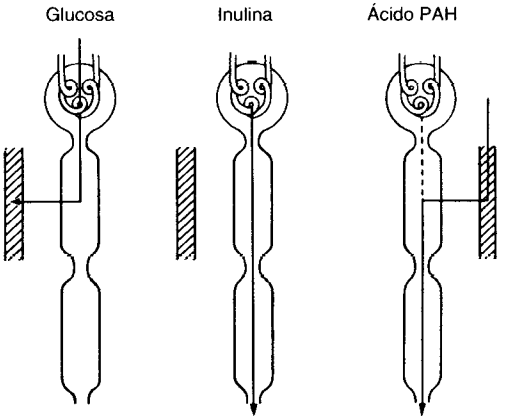


**Fig. 5-18.** Esquema de diferentes aclaramientos: Glucosa, filtrada en glomérulo y totalmente resorbida en el túbulo. Inulina, filtrada y no excretada ni resorbida. Ácido paraaminohipúrico (PAH), intensamente excretado en el tubo.

# ■ EXPLORACIÓN DE LA FUNCIÓN TUBULAR

## MEDIDA DEL FLUJO PLASMÁTICO RENAL[6]

Se define como la cantidad de plasma que en la unidad de tiempo circula a través del tejido renal activo:

1. *Prueba del ácido paraaminohipúrico* (PAH). La medida del gasto renal, suele practicarse conjuntamente con una prueba de filtración. Se administran en venoclisis continua 20 ml (1 g) de PAH, con que se obtienen concentraciones ópti-

[6]Cada sustancia tiene un aclaramiento propio, cuyo significado es distinto. Cuando la sustancia pasa al filtrado glomerular y luego es totalmente resorbida en los túbulos, su aclaramiento es 0 (glucosa); si su resorción es parcial, el aclaramiento es inferior a 130 ml/min, volumen minuto de la filtración (urea, ácido úrico, etc.); cuando no es resorbida ni excretada, corresponde al volumen minuto de la filtración; cuando es parcialmente excretada por los túbulos, el aclaramiento es superior a la filtración (ácido paraaminohipúrico [PAH]) (fig. 5-18).

Hay sustancias para las cuales el riñón posee tal capacidad de excreción que, en concentraciones plasmáticas bajas, son eliminadas totalmente por la orina en un solo paso por él. Su aclaramiento mide el gasto plasmático renal o cantidad de plasma que en la unidad de tiempo pasa por los riñones.

El Diodrast® y el PAH cumplen estas condiciones; su coeficiente de extracción renal en bajas concentraciones plasmáticas se acerca al 100 %.

© MASSON, S.A. Fotocopiar sin autorización es un delito.

mas de 1-3 mg/dl. Se procede en la práctica como en una prueba de filtración, el cálculo se hace con la fórmula de aclaramiento y los valores normales obtenidos son de 670 ml/min de gasto o flujo plasmático, recordando que la cifra del hematócrito es del 40 %.

La determinación simultánea de la filtración glomerular con inulina o hiposulfito permite el cálculo de la fracción de filtración (FF) o porcentaje de plasma filtrado según la relación filtración glomerular/flujo plasmático renal, cuyo valor normal es 0,19 (19 %).

2. *Prueba de la sulfofenolftaleína.* Se basa en la eliminación renal de este colorante, merced a su excreción tubular casi exclusiva (94 %). Con la técnica de Shaw, la administración del colorante en dosis única de 6 mg se realiza por vía intravenosa. Si la función tubular es normal, un 25-35 % del colorante administrado aparece en la orina recogida a los 15 min y un 70 % al cabo de 1 h. Para conseguir una buena diuresis, se administran líquidos por vía oral. La presencia de edemas, las lesiones hepáticas, insuficiencia cardíaca, etc., falsean los resultados. Las uropatías obstructivas son también causa de error.

## EXPLORACIÓN DE LA CAPACIDAD DE CONCENTRAR LA ORINA

La producción de una orina hipertónica es una función tubular vinculada a la resorción de agua y sodio. La concentración se suele expresar por su densidad o peso específico, medido con densímetros; la densidad máxima que alcanza la orina es de 1.040. Valen las siguientes pruebas:

1. *Prueba de Mosenthal.* No precisa variar las condiciones habituales de la dieta. La orina del día (8-20 h) suele ser de 900-1.100 ml, con densidades que oscilan entre 1.010-1.020; la orina de la noche (20-8 h) no rebasa los 750 ml y su densidad debe ser superior a 1.020.

2. *Prueba de Volhard.* Se mide la densidad de la orina, en todas las micciones (cada 2-3 h) de una persona sometida 24 h a dieta seca (pan, queso, mantequilla, carne, pescado, huevos, frutas secas; sin líquido alguno). Se aconseja comenzar la prueba en la orina del mediodía, porque si se inicia por la mañana, puede estar influida por los líquidos de la cena. La densidad de alguna de las muestras debe alcanzar 1.030.

3. *Prueba osmométrica* (osmometría). Es la valoración que determina de forma más precisa la capacidad de concentración urinaria. Partiendo de la base de que el parámetro osmolaridad es el índice que valora la cantidad de solutos osmóticamente activos en 1 l de agua, su determinación es mucho más precisa que la de la densidad, ya que ésta está sujeta a múltiples variaciones (volumen de orina, calidad del soluto, recipiente, etc.) que pueden inducir a error interpretativo. La prueba osmométrica ha desplazado casi por completo, en la práctica diaria, a las pruebas densitométricas.

4. *Prueba de Fishberg.* La dieta seca se reduce a 12 h y se inicia con la cena a las 20 h. Se prescinde de la orina de la noche y se comprueba la densidad de las muestras de orina obtenidas a las 8, 9 y 10 h de la mañana siguiente; alguna de ellas debe tener densidad superior a 1.025.

5. *Prueba de la ADH de Sodeman y Engelhardt.* Mide la capacidad de respuesta tubular a la inyección subcutánea de tanato de pitresina disuelto en aceite (Pitresin). La inyección se pone antes del desayuno, y la concentración de la orina se mide en todas las muestras de 24 h. Durante este tiempo, el paciente puede comer y beber de manera normal. La concentración máxima es de 1.020; algo superior a la obtenida con la dieta seca.

6. *Prueba de dilución de Strauss.* Estudia la respuesta del riñón frente a un brusco y gran aporte de agua. Debe realizarse tras dos o tres días de dieta normal. El sujeto en ayunas y después de orinar, bebe 1 l de agua en el transcurso de 15 min. Se recogen seis muestras de orina; las cuatro primeras cada media hora, las dos últimas cada hora.

El individuo normal elimina el 80 % del agua ingerida a las 2 h, y la totalidad a las 4 h; corresponde la mayor diuresis a la primera hora, con densidad de 1.001-1.003. En la hipostenuria, se pierde el ritmo de eliminación, no se elimina la totalidad ingerida y no se llega a densidades tan bajas. En la retención extrarrenal de agua (insuficiencia cardíaca, cirrosis, enfermedad de Addison, etc.), la curva de eliminación es cualitativamente normal y cuantitativamente deprimida. La prueba de dilución es interferida por multitud de factores extrarrenales, por lo que resulta de escasa utilidad.

Estas pruebas son muy sensibles; son positivas en pacientes con fallo renal incipiente incluso antes de que la cifra de creatinina o urea del suero señalen la disfunción glomerular. Algunos factores interfieren en la correcta interpretación, así, eliminación de edemas, aumento en la ex-

creción de solutos (como la glucosa con diuresis osmótica), enfermedades hipofisohipotalámicas; o su reducción, por exiguo aporte de sal, proteínas, o ambos, proteinuria intensa, excreción de contraste radiográfico, etc. Cabe notar que estos últimos factores, si bien aumentan la densidad de la orina, no influyen sobre su osmolaridad.

## EXCRECIÓN DIFERENCIAL DE AGUA Y SAL (PRUEBA DE HOWARD)

Tuvo gran interés en su momento pero actualmente no se realiza dada la posibilidad de infección renal al tener que cateterizar unilateralmente ambos uréteres.

## PRUEBA DE LA CAPACIDAD DE ACIDIFICACIÓN DE LA ORINA

Estudia la capacidad del riñón para producir una orina ácida, al someter el organismo a una sobrecarga de cloruro amónico. El amonio se transforma en urea y se libera ácido clorhídrico.

Se administra una sola dosis de cloruro amónico a razón de 0,1 g/kg de peso (alrededor de 7 g para un adulto), repartida en 1 h y suministrada con 1 l de agua. El efecto se prolonga unas 8 h. Se recoge exactamente la orina de la hora 6 a la 7, en la cual debe descender el pH a 5,3; la excreción ácida total se eleva desde 15 hasta más de 30 mEq/min de amonio.

Esta prueba es útil en las tubulopatías congénitas, nefrocalcinosis y pielonefritis crónica.

# 6

# Aparato reproductor

## GENITAL MASCULINO

### ■ INTERROGATORIO

Aporta datos muy valiosos sobre la causa y curso evolutivo del padecimiento que motiva la consulta médica. Dada la índole de algunas cuestiones (vida sexual con sus posibles anomalías y desviaciones, un pudor inveterado), es preciso crear entre el médico y el paciente una reciprocidad emotiva capaz de llevar a revelaciones de fundamental importancia.

Tal resultado se obtiene mejor cuando el interrogatorio se lleva con extrema naturalidad, casi con indiferencia, aunque interiormente la atención sea máxima.

El trastorno puede ser *congénito* (epispadias [balánico, peneano, total], hipospadias [balánico, peneano, penescrotal, perineoscrotal], fimosis, quistes del pene o escroto, ectopia testicular, etc.) o *adquirido* en el curso de diferentes procesos, entre ellos:

1. *Infecciosos:*

*a) Tuberculosis.* El germen alcanza, por vía arterial, la próstata y las vesículas seminales; desde este foco se propaga por vía ascendente y a lo largo de la mucosa del canal deferente hasta el epidídimo, y por la del conducto eyaculador hasta el *veru montanum*. La epididimitis tuberculosa es secundaria a un foco vesicular primario; no puede existir aquélla con vesícula seminal normal.

*b) Parotiditis epidémica.* Es casi exclusiva de los adultos en la edad madura sexual y excepcional en los niños. Su frecuencia es variable (10-30 %), afecta casi siempre el testículo izquierdo y es menos frecuente en ambos.

*c) Melitococia o brucelosis.* La tumefacción testicular se registra, aproximadamente, en el 20 % de los enfermos brucelares; su comienzo es agudo y en períodos avanzados de la enfermedad, es decir, durante la tercera o cuarta onda febril, o sea la fase en que suelen presentarse la mayoría de las manifestaciones viscerales (con frecuencia es unilateral y predomina en el lado izquierdo).

*d) Colibacilosis.* A veces, orquitis en báscula.

*e) Amebiasis.* Inflamación del glande en forma de úlcera anular.

*f) Filariasis.* Elefantiasis del escroto.

*g) Enfermedades venéreas.* Tiene valor conocer, aparte de las circunstancias que concurren en su aparición, la duración del período de incubación, es decir, el intervalo que transcurre desde el contagio hasta que aparecen las primeras manifestaciones clínicas:

— Sífilis. Abarca epidídimo y testículo, respetando el conducto deferente; su duración varía de 15 a 30 días; rara vez, la lesión inicial aparece algunos días antes o se retarda hasta el trigésimo o cuadragésimo; en casos rarísimos, se ha observado también hasta más allá de los dos meses.

— Blenorragia. El período de incubación es corto. Dura de 2 a 5 días, algunas veces 7 y, excepcionalmente, más. A éste, siguen el período prodrómico, con exudación uretral y escozor al orinar; el de estado, con molestias máximas, y el de declinación. A veces persiste la llamada «gota militar»; se trata de una gota de exudado, purulento o mucoso, que fluye por el meato antes de la primera micción de la mañana.

© MASSON, S.A. Fotocopiar sin autorización es un delito.

— Uretritis por Chlamydias. La más frecuente en la actualidad. Es difícil determinar el período auténtico de incubación. El paciente se queja de flujo uretral, que varía de ligero y acuoso hasta copioso y purulento. La disuria que generalmente lo acompaña puede también oscilar entre leve y grave. Su tendencia a persistir, reincidir o reinfectarse, desarrolla con frecuencia uretrofobia. La tríada típica formada por uretritis, artritis no supurada y conjuntivitis definen la «enfermedad de Reiter» (1916).

— Chancro blando *(Streptobacilus de Ducrey).* Aparece después de una incubación de 2-3 días. Se localiza de preferencia en el orificio prepucial, cara interna del prepucio o en el frenillo; rara vez en el perineo, escroto o ano.

— Linfogranuloma venéreo (Nicolas-Favre) o úlcera adenógena. Se hace visible de 10 a 15 días después del contacto sexual.

2. *Cardiovasculares.* Edema del pene y el escroto, en la insuficiencia cardíaca congestiva; gangrena del escroto y pene, por embolia o trombosis vascular; imposibilidad de una erección estable, en la obliteración de la bifurcación aórtica (síndrome de Leriche); priapismo, en la trombosis de las venas del plexo espermático, etc.

3. *Digestivos.* Impotencia sexual, en las cirrosis portal y hemocromatósica; espermatocistitis (o vesiculitis) colibacilar o enterocócica, a consecuencia de procesos sépticos del colon distal y recto, etc.

4. *Nerviosos:*

*a) Impotencia coeundi.* Asociada a trastornos vesicales y rectales, en las lesiones de la médula sacra o de la cola de caballo (los centros erector y eyaculador se encuentran muy próximos a los centros vesicales y rectales) y, sin ellos, en la tabes dorsal (a veces precedida de una fase de excitación), esclerosis en placas, parálisis general, etc.

*b) Priapismo.* Entre las crisis de un síndrome neurálgico del pudendo interno (S3) y tumores de la médula sacra.

*c) Traumatismos craneales.* Los de cierta gravedad son motivo de trastornos sexuales. El tipo más frecuente en el varón es la disminución o pérdida de la libido y potencia.

5. *Hematológicos:*

*a) Priapismo.* Es notable su incidencia, puede ser doloroso y persistente en las leucemias mieloide y linfática crónicas.

*b) Manifestaciones hemorragíparas cutaneovisceralés.* Por hiperfibrinólisis, en el cáncer de próstata.

6. *Endocrinos y metabólicos.* Numerosas enfermedades pueden ir asociadas a una dificultad o incapacidad para tener erecciones. Así, la acromegalia, enfermedad de Addison, neoplasias suprarrenales (con o sin síndrome de Cushing), castración, adenoma cromófobo, craneofaringioma, eunucoidismo (incluyendo el síndrome de Klinefelter), tumor de las células intersticiales feminizante, mixedema, tirotoxicosis, diabetes mellitus (con una frecuencia igual a la de todo el resto de las enfermedades endocrinas), etc. La obesidad y la gota también cuentan en este sentido.

7. *Tóxicos y medicamentos.* Actúan en calidad de depresores, el alcohol (en el 76 % de los sujetos alcohólicos hay disminución de la actividad genésica, que llega a la impotencia total en el 14 %), cocaína, morfina, etc., algunos ganglioplé-jicos, sedantes (luminal, ansiolíticos, bromuros, etc.) y la ingestión de hormonas femeninas y de sustancias antiandrogénicas (ambas yatrogénicas). Son estimulantes (fármacos afrodisíacos) la yohimbina, cantáridas, fosfuro de cinc, iproniacida, etc.

8. *Aparato urinario.* Edema del escroto y pene en el anasarca nefrótico, seudopriapismo (plétora de los cuerpos cavernosos) en los cálculos vesicales (sobre todo en los niños); disminución de la potencia sexual, hasta casi llegar a su desaparición total, en el cáncer de la próstata. La presencia de un dolor testicular espontáneo e intermitente, sin relación con excitaciones sexuales ni proceso patológico alguno local, no obstante faltar todo síntoma urinario, hace sospechar la presencia de un cálculo renal. También ha sido señalado en la apendicitis aguda a brotes, o en la neuralgia ileoscrotal (*irritabilis testis,* de Cooper). En ciertos individuos, a consecuencia de una epididimitis, aun ligera, persisten dolores violentos y tenaces que irradian del escroto al abdomen, rebeldes a cualquier tratamiento, es la «neuralgia testicular» de Gosselin.

La frecuente esterilidad de los pacientes con varicocele idiopático se atribuye a la *hipertermia* (es nociva para la espermatogénesis) producida por la acumulación venosa, que se comporta como un radiador alimentado con sangre caliente (la temperatura de los testículos es 2,2 °C inferior a la del resto del cuerpo), actuando los suspensorios (inmovilizan los testículos; evitan la irradiación del calor) en el mismo sentido; y a la *acumu-*

*lación de sangre,* procedente de la suprarrenal por un fenómeno de flujo retrógrado *(back-flow)*; esta sangre, particularmente rica en esteroides, provoca una verdadera intoxicación de la espermatogénesis. Esta teoría es corroborada por el hecho de que se hallan, en los espermatogramas de pacientes sometidos a dosis importantes de hormonas masculinas, formas estereotipadas idénticas a las que se observan en el *seminal stress pattern.*

9. *Factores profesionales y alimentarios.* Pott (1775) describió la frecuencia del cáncer de escroto en los deshollinadores; también lo es en quienes manipulan alquitrán y aceites minerales a temperaturas elevadas. La avulsión de la piel de pene y escroto se observa en los accidentes de los obreros del campo que manipulan tractores, el mecanismo de la lesión consiste en que los pantalones de la víctima son enganchados por un eje giratorio, y la piel relativamente laxa del pene y del escroto es arrastrada con la ropa.

10. *Esfuerzos físicos excesivos o súbitos. Traumatismos.* El aumento brusco de la presión en el abdomen (vómitos, tos, levantar un objeto pesado, etc.) puede motivar el paso de ondas en sentido retrógrado a través del conducto deferente hasta el epidídimo (con reacción inflamatoria dolorosa, apirética y de regresión espontánea) o la torsión del cordón espermático (menos veces de la hidátide de Morgagni), motivo de dolor intenso, colapsante, dentro de una bolsa escrotal y ulterior necrosis (testículo agudo). Es excepcional la luxación o la rotura (en un falso paso de coito) del pene, así como el estallido de un testículo (caída a horcajadas, coz de caballo).

11. *Conflictos psíquicos.* Son frecuentes en personas nerviosas que no consiguen adaptarse a su entorno. Arrastran complejos de inferioridad o timidez. En el momento del coito, la erección es incompleta, la eyaculación precoz y el orgasmo escaso. Son frecuentes los casos de fetichismo. La mayoría de las impotencias son por esta causa.

12. *Función sexual.* No debe obviarse nunca en el interrogatorio, pese al engorro que puede representar en algunas ocasiones.

Siendo el sexo un factor que tanta importancia posee en amplios sectores de la patología humana, ¿por qué hay tan pocos médicos que interroguen o busquen datos acerca de las funciones sexuales, cuando realizan una historia clínica?

Los expertos en sexología opinan que se trata de resistencias personales por parte del médico, así como un temor a que el paciente se sienta ofendido o interprete erróneamente los motivos que impulsan al médico a dirigirle tales preguntas. En general, las preguntas relativas al funcionamiento sexual pueden ser intercaladas entre otras, relativas al estado somático. Así, por ejemplo, cuando el médico le pregunta al paciente si se ahoga al subir las escaleras, puede preguntarle acerca de síntomas análogos durante su actividad sexual. Una vez que el tema queda situado así dentro de un contexto médico, resultará más fácil establecer comunicación. Si el médico no le pregunta, el paciente puede hallarse tan turbado por el problema en cuestión, que ni lo mencione siquiera.

## CRONOLOGÍA DE LA PUBERTAD

Se entiende como *pubertad* el período de transición entre la infancia y la edad adulta. Se caracteriza por un brusco desarrollo físico (tabla 6-1) y psíquico del individuo. Los caracteres sexuales evolucionan como sigue:

1. *Conducta sexual.* Preguntar si siente atracción hacia el sexo opuesto *(heterosexualidad)* o hacia sujetos del propio sexo *(homosexualidad)*. En el primer caso, insistiremos sobre su grado (frigidez; hiperexcitabilidad) y posibles anomalías. Parece juicioso aceptar que no constituye desviación cualquier acto libremente querido que termina en el coito. La continencia absoluta es posible pero difícil. Son palabras de W. Reich: «La salud psíquica depende de la potencia orgástica, o sea de la capacidad de entrega en el acmé de la excitación durante el acto sexual normal».

2. *Atractivo sexual.* Puede dividirse en las siguientes categorías:

**Tabla 6-1. Desarrollo de los caracteres sexuales secundarios en el varón**

| Edad (años) | Características principales |
|---|---|
| 10-11 | Aumento discreto de los testículos y del pene |
| 11-12 | Inicio de la actividad prostática y aparición de vello pubiano |
| 12-13 | Pubis francamente poblado de vello (dibujando el aspecto clásico masculino) |
| 13-14 | Desarrollo rápido del pene y testes |
| 14-15 | Aparición del vello axilar, brote de pelo en barba y cambio de voz |
| 15-16 | Espermatogénesis y primeras poluciones |

© MASSON, S.A. Fotocopiar sin autorización es un delito.

*a) Atractivos anatómicos.* La forma de las piernas, proporciones de las líneas, blancura y tersura de la piel, etc. Es preciso tener en cuenta que todos tenemos tendencias a idealizar, al menos, un carácter sexual y que este ideal no permanece invariable a lo largo de toda la existencia. Así, al jovencito que sentía debilidad por el busto femenino, sucede con frecuencia el hombre que siente pasión por las caderas y el anciano que prefiere los muslos bien desarrollados.

*b) Atractivos fisiológicos.* Estado general de salud, buena marcha de las funciones fisiológicas; contrariamente a lo que se cree, aun sin saberlo, esto se tiene muy en cuenta.

*c) Atractivos psíquicos.* Carácter, nivel de inteligencia, de voluntad, etc.

*d) Atractivos socioeconómicos.* Riqueza, consideración y estima del ambiente, etc.

*e) Atractivos mixtos.* Cultura, que es en conjunto una dote psíquica y un encanto social; el modo de moverse, que es un atractivo psicofísico; el modo de vestirse, que es un atractivo psicofísico y social, y otros.

El atractivo sexual se extiende a todos los sentidos, ya que se dirige al conjunto personal. Se puede asegurar que el atractivo físico influye más en el hombre, mientras que en la mujer cuentan más otros factores, al menos en las civilizaciones occidentales.

Si nos atenemos a los simples datos estadísticos (Kinsey, Bockle), el número de personas que exclusivamente o de manera predominante se inclinan hacia el mismo sexo, es de un 45 %.

3. *Masturbación.* Puede definirse como «la manipulación rítmica de los genitales, que concluye en un orgasmo placentero, junto con una serie de fantasías que acompañan al acto masturbatorio». Es un caso de autoerotismo, el objeto sexual está representado por el propio cuerpo.

4. *Cómo realiza el acoplamiento sexual.* En la mecánica sexual, interviene el amor y el instinto, lo que da lugar a la atracción, deseo e impulso sexual, predisponiendo al juego amoroso o caricias precopulares, con erección del pene y posteriormente al coito, orgasmo, eyaculación y laxitud poscoito:

*a) Erección del pene.* Condición imprescindible para la realización del coito, es la manifestación más ostensible de excitación sexual. Su falta motiva la *impotencia coital,* debida en un 90-95 % de los casos a causas psíquicas. El factor mujer también cuenta. La potencia se mantiene fisiológicamente, en mayor o menor grado, hasta la muerte.

*b) Orgasmo.* Puede ser precoz y tardío, e incluso no presentarse. Es pernicioso el coito interrumpido *(coitus interruptus)* en que, al cesar de manera brusca y anormal la actuación sexual, puede originar, a la larga, trastornos e impotencia coital. La epididimitis erótica, que algunos autores ven como inconveniente del método de la «unión reservada» o *karezza,* no suele presentarse, siempre que se acabe con la eyaculación normal.

*c) Eyaculación.* La «eyaculación precoz» (considerada un desfase entre el orgasmo psíquico y el reflejo físico), se presenta por un exceso de erotismo, abstinencia prolongada, hipersimpaticotonía, etc.; puede ser un signo premonitor de la impotencia. Puede darse en varios momentos del acto sexual:

— La erección desaparece al producirse la eyaculación antes de la penetración vaginal.

— La eyaculación precoz ocurre nada más realizarse la penetración.

— La penetración es normal. La erección se mantiene, pero la eyaculación se produce muy pronto. La mujer, como en los casos anteriores, no llega al orgasmo.

La «eyaculación tardía» se suele dar en varones vagotónicos hipoexcitables.

En las vesiculoprostatitis crónicas, la eyaculación es dolorosa; el paciente experimenta un dolor agudo, de desgarro (cólico espermático); el semen suele contener sangre (hemospermia).

*d) Aspermia.* Tanto en el congénito como en el adquirido (prostatectomía), existe imposibilidad de eyacular.

*e) Espermatorrea y prostatorrea.* Consisten en la excreción continuada de semen o secreción prostática, sin erección ni placer. Cuentan factores congestivos, infecciosos y psíquicos.

*f) Laxitud postcoito.* Es habitual, salvo en contadas excepciones, en las que el hombre desea repetir el coito de inmediato y al no hallar la colaboración de la mujer, le crea una relativa insatisfacción que le puede hacer perder el interés por el acoplamiento.

5. *Andropausia.* Contrariamente a lo que sucede en la mujer, se discute la existencia de un climaterio masculino. Cierto es que, al envejecer, existe una gradual reducción, tanto de la potencia sexual como de los niveles de testosterona, pero esto no es tan llamativo como el cese de las

menstruaciones que señala el final de la vida reproductiva de la mujer. Fisiológicamente, «la capacidad eréctil se conserva en el varón hasta la muerte». Este dato suele ser ignorado (incluso por geriatras). La elevada incidencia de impotencia coital en edad avanzada obedece tanto a déficit hormonal como a fatiga psicofisiológica.

## ■ INSPECCIÓN

Comienza con la somática general seguida de la local, que comprende el examen visual del pene, escroto, regiones inguinales y perineo.

Es preciso considerar que muchas anomalías morfológicas y desórdenes del aparato genital guardan relación con una serie de procesos generales, sobre todo endocrinos (hipófisis, suprarrenales, tiroides), de los que integran su cuadro clínico y que, a su vez, la disfunción gonadal (hiper o hipogonadismo) imprime huella en la textura general orgánica, sobre todo si se manifiesta antes de la pubertad. Recordaremos que, dentro de la normalidad, la constitución asténica (o leptosomática, con elevado tono tiroideo, y bajo de la hipófisis, suprarrenales y gónadas) es la menos viril y la más afín a la femineidad.

### INSPECCIÓN SOMÁTICA GENERAL

#### Hipergonadismo

El paciente suele ser de baja estatura a causa de sus extremidades inferiores gruesas y cortas, cuello robusto, tronco recio, facies rubicunda (con frecuente acné) y notorio desarrollo de los órganos genitales externos. Su calvicie precoz contrasta con la abundancia y difusión del pelo por el resto del cuerpo. Suele tener gran atracción hacia el sexo opuesto.

#### Hipogonadismo prepuberal (o precoz)

El cuadro es superponible al que ofrecen los eunucos genuinos (eunuquismo [eunuco = castrado]; el fallo testicular es global). Son personas de talla elevada, con predominio de la mitad inferior del cuerpo y de la braza sobre la talla. La pelvis es más ancha que en el hombre normal. Es frecuente el pie plano y *genu valgum*. El cráneo es de tamaño reducido, la facies está ensanchada en el plano orbitario y los molares son prominentes, todo lo cual recuerda la «cara de esquimal». La piel de la cara es blanca y lisa, y no está poblada por la barba. Además de la barba, falta también la pilosidad pubiana, axilar y de las extremidades, aunque en ocasiones puede aparecer escaso vello de disposición femenina. Los eunucos no sufren calvicie de ningún tipo; por tanto, tampoco presentan las características «entradas frontales» ni la «calva fenotípica» del varón. El pene es pequeño y de forma cónica, y el escroto es liso y sin pigmentar. La próstata y vesículas seminales son de tamaño reducido. Carecen de potencia coital y también de libido. Al pasar los 20 años, la piel se arruga, y al ser despigmentada da a estas personas el aspecto de envejecidos prematuramente. Al engordar, los depósitos grasosos se disponen según el patrón femenino, con predominio en las nalgas, caderas, monte de Venus, hipogastrio y región mamaria.

#### Hipogonadismo pospuberal (o tardío)

El fallo testicular ocurre en personas plenamente desarrolladas. Es llamativa la desaparición del sistema piloso (el vello pubiano persiste aunque escaso y de disposición femenina), la ginecomastia y la disposición ginoide del panículo adiposo. El pene se reduce de tamaño y el escroto se alisa y despigmenta. La próstata y vesículas seminales se atrofian. Persisten, atenuadas, la potencia coital y la libido.

#### Ginecomastia (agrandamiento mamario en el varón)

Es signo de hipogenitalismo. La pospuberal evoluciona sin anomalías gonadales ni psicosexuales. Puede ser unilateral o bilateral, con predominio para el lado izquierdo. Entre las ginecomastias secundarias a trastornos endocrinos masculinos, citaremos las insuficiencias testiculares, tumores del testículo (corioepitelioma, leydioma) y exceso de estrógenos (terapéuticos en el cáncer de próstata tratados con antiandrógenos). El síndrome de Klinefelter y las orquitis (que reducen la tasa de andrógenos con predominio de estrógenos) son otras causas. Raras veces se acompaña de «galactorrea» uni o bilateral. Tal sucede en algunas pospuberales, tras la toma de estrógenos, tumorales (coriocarcinoma torácico), corticosuprarrenaloma.

© MASSON, S.A. Fotocopiar sin autorización es un delito.

Existen tumores benignos o malignos del testículo con actividad hormonal. El tumor de células de Leydig se encuentra en un 10 % de casos de precocidad sexual en niños. En éstos, aumentan la excreción urinaria de 17-cetosteroides y la testosterona plasmática, con cifras normales o bajas de gonadotrofinas urinarias totales. El desarrollo de los genitales externos acompaña o no el de los caracteres sexuales secundarios. El coriocarcinoma (feminizante) libera una cantidad elevada de gonadotrofinas urinarias y estrógenos. El paciente presenta ginecomastia e impotencia coital.

## INSPECCIÓN SOMÁTICA LOCAL

Comprende el examen de la pilosidad pubiana, pene, escroto, regiones inguinales y perineo.

### Pilosidad pubiana

Valoraremos, en primer lugar, su disposición, si es abundante y dibujando un triángulo con el vértice en el ombligo, en los varones normales; en los hipogonadismos es escaso y de disposición feminoide, con el límite superior horizontal.

### Pene

Es pequeño y de forma cónica en el eunuquismo, y de aspecto normal, pero de tamaño reducido, en el hipogonadismo tardío; ambos estados se acompañan de atrofia testicular (más patente en el primer caso) y de un escroto liso y despigmentado.

1. *Tamaño excesivo del pene.* Puede ir parejo al de los testículos (macrogenitosomía total) o aislado (macropenisomía). A esta última condición se llega por diversas causas:

*a) Raciales.* Mayor magnitud del pene en la población negra africana, si se compara con la que se suele ver en los ambientes sudeuropeos.

*b) Constitucionales.* Crinopatía alterada.

*c) Yatrógenas.* Administración abusiva de andrógenos o gonadotropinas.

*d) Síndrome adrenogenital:*

— Hiperplasia suprarrenal (cetosteroides; pregnandiol).

— Adenoma o carcinoma suprarrenal (testosteroides; dihidroepiandostreno).

— Tumores funcionantes del testículo; corioepitelioma (gonadotropinas coriónicas en orina; cetosteroides normales), leydioma (testosterona; corticosteroides).

— Sistema nervioso central (encefalitis, meningitis, pinealoma, enfermedad de Thomsen, distrofia muscular).

— Mixedema congénito.

2. *Ausencia congénita del pene.* Es excepcional. Tan rara o más es la existencia de un *doble pene* con número normal de testículos.

3. *Priapismo doloroso persistente.* Es una erección anormalmente sostenida, que no acompañada de deseo sexual. Se debe a una lesión obstructiva local de los tejidos eréctiles de causa orgánica o funcional. Frente a éste, cabe pensar en las leucosis mieloide o linfática crónicas, anemia drepanocítica, tumores medulares o lejanos metastásicos, etc. Se observan ciertas erecciones no sexuales y pasajeras en el onanismo; las retenciones vesicales de origen prostático suelen presentar este síntoma de madrugada (congestión pelviana).

4. *Induración plástica de los cuerpos cavernosos* (enfermedad de La Peyronnie [1743]). Se trata de una fibrosis de los cuerpos cavernosos, que comienza a nivel de la albugínea y progresivamente invade el tejido eréctil. El proceso evoluciona con gran lentitud. Las placas son indoloras, y la piel se desliza sobre ellas. Sus únicos síntomas se refieren a deformaciones del pene eréctil, que puede presentar desviaciones del carácter más diverso. En ocasiones, impide el acto sexual. Son posibles discretas molestias al producirse la erección. Puede coincidir con la retracción de la aponeurosis palmar, cicatrices exuberantes o queloideas, o ambas.

5. *Balanitis simple. Balanopostitis erosiva y circinada.* Representan dos tipos de inflamación localizada a nivel del glande y del prepucio. Se presenta como un enrojecimiento de esta región, con discreta exudación y, en el segundo de estos tipos, se aprecian múltiples exulceraciones circulares pequeñas u otras mayores de bordes policíclicos.

6. *Gangrena del pene.* Con pluralidad causal, puede transcurrir bajo los aspectos cerrado y fagedénico. En el primero, el miembro está engrosado, edematoso y muy doloroso; la tumefacción es máxima a nivel del frenillo (confluente linfático muy importante); el orificio prepucial da sali-

da a un líquido seropurulento de color oscuro muy fétido; adenopatías bisinguinales y mal estado general.

La forma fagedénica se inicia a nivel de una lesión cutánea preexistente, puerta de entrada de microorganismos; la placa cutánea negruzca, secretante y fétida, se extiende con rapidez pudiendo alcanzar en casos excepcionales el escroto e incluso la pared del abdomen; se perfila un surco de eliminación; el estado general se afecta de modo diverso.

7. *Fractura del pene.* Ocurre con el miembro en erección; a veces durante el coito, generalmente cursa con signos de fibrosis periureteral de larga duración; el órgano se torna flácido súbitamente y el dolor muy agudo va seguido de una gran hinchazón, debida a la sangre extravasada; algunos pacientes sostienen haber oído un chasquido en el momento del accidente.

8. *Enfermedades venéreas del pene:*

*a) Chancro blando (bacilo de Ducrey-Unna).* Puede ofrecer aspectos variados. Corrientemente, se trata de una úlcera que aparece a los 2-3 días de un contagio, blanda, sensible, muchas veces múltiple, de bordes excavados y cortantes y fondo necrosado, sin adenopatía inguinal o con adenitis dolorosa y periadenitis, que suele supurar o dar lugar a un bubón. Algunas formas pueden infiltrarse y en algún caso extenderse en forma fagedénica.

*b) Chancro sifilítico (Treponema pallidum).* Aparece a las 3-4 semanas del contagio. Es, generalmente, único, duro (chancro duro) e indolente; muchas veces se trata de una simple exulceración. Cuando es extenso, la ulceración puede tener fondo necrótico. Se acompaña de una adenopatía inguinal bilateral constituida por ganglios pequeños, duros, rodaderos, indoloros, indolentes, con uno de mayor tamaño llamado «satélite».

Debemos pensar en la posibilidad de un *chancro mixto,* que comienza poco después de un contagio como un chancro blando y que luego se convierte como manifestación de un proceso sifilítico.

*c) Chancro de la linfogranulomatosis benigna (Nicolas y Favre).* De origen vírico, aparece entre los 5 días y 3 meses del contagio (promedio 23 días). Suele pasar por alto, por ser indoloro y fugaz. Conocido como *úlcera adenógena o microchancro poradénico,* adopta formas diversas. La más corriente (herpetiforme [68 %]) es una erosión de 3-4 mm, redonda o lenticular, en el surco balanoprepucial o en la cara dorsal o lateral del glande, de fondo plano, no infiltrada, rojiza, con halo violáceo, y que exuda ligera serosidad clara. Puede ser único o múltiple. Desaparece a las 48 h, pero a veces persiste una o más semanas. Simultáneamente, o casi, se afectan los linfáticos del pene y los ganglios de la ingle. En el 65 % de los casos la adenopatía es unilateral. La forma típica tiene estos caracteres:

— Sobre el pliegue inguinal, se observa una masa lobulada, irregular y de tamaño variable (del tamaño de una nuez al de un huevo de gallina) que se mueve sobre los planos profundos.

— Se acompaña de un edema cutáneo regional precoz violáceo.

— El plastrón, de consistencia dura, tiene su tegumento deslizante sobre los planos profundos sin dolor («signo de sacudimiento» de Favre), pero pronto, en algunos puntos, se reblandece y fluctúa; la piel que cubre estos puntos se adhiere, se hace rojoviolácea, y por la periadenitis se extiende a toda la masa («adenitis violácea» de Favre).

— Acaba, casi siempre, por fistulizarse en uno o más puntos; el pus en poca cantidad es amarillo, rojizo, viscoso.

9. *Cáncer del pene.* Incide con mayor frecuencia en ancianos. La circuncisión en la infancia confiere una casi absoluta protección. Se localiza, de preferencia, en el glande, surco balanoprepucial y prepucio.

El tipo vegetante llega a constituir grandes neoformaciones poliposas que desprenden abundante secreción maloliente y acaban por destruir el glande e invadir la piel prepucial.

La forma terebrante se inicia como una ulceración de base dura bastante indolente que invade con lentitud los tejidos vecinos.

Los ganglios afectados son los inguinales; no siempre son neoplásicos y muy a menudo resultan inflamatorios debido a la facilidad de infección de la lesión neoplásica.

10. *Fimosis.* Anomalía del prepucio que no permite descubrir el glande (descapullar). Puede ser congénita o adquirida a causa de repetidas inflamaciones prepuciales.

En la forma congénita, muchas veces existe una adherencia entre la mucosa prepucial y el glande, dejando en el surco balanoprepucial espacios repletos de grasa *(esmegma),* con un olor *sui generis.*

Las fimosis adquiridas son consecutivas a procesos inflamatorios balanoprepuciales, y deben hacernos pensar en la coexistencia de una diabetes mellitus. Esta anomalía puede:

© MASSON, S.A. Fotocopiar sin autorización es un delito.

*a)* *Dificultar* la micción, siempre que su orificio sea muy estrecho.

*b)* Ser *punto de partida* de reflejos sobre la micción (enuresis nocturna).

*c)* *Motivar* balanitis de repetición (por la retención de orina y maceración del epitelio); éstas, a su vez, favorecen la formación de epiteliomas.

11. *Parafimosis.* Estrangulación del pene por un anillo fimótico. Ocasiona un dolor que aumenta progresivamente. El glande se ingurgita, hincha y se vuelve azulado. Puede terminar esfacelándose.

12. *Hipospadias.* Deformidad en la cual el meato ocupa la cara inferior del pene o el perineo, pudiendo llamarse coronario, peniano, penoscrotal o perineal. El primero es el más frecuente y el menos importante.

En los hipospadias penoscrotales y perineales, existe una brida entre el meato y el glande que incurva el pene y dificulta la erección. Estas formas presentan, además, un escroto bipartido.

13. *Epispadias.* Es poco frecuente, y consiste en la presencia del meato uretral en la cara dorsal o superior del pene; sus trastornos se refieren, principalmente, a molestias urinarias.

14. *Meato uretral.* Puede ser atrésico (malformación) o disminuido de calibre, por una lesión inicial sifilítica o de otra índole a su nivel; en las uretritis blenorrágicas o inespecíficas hay flujo uretral más o menos purulento y espeso; en las formas crónicas, éste sólo se recoge en las primeras horas de la mañana («gota matutina o militar»); en la rotura de la uretra esponjosa, la hemorragia uretral se acompaña de hematoma perineal, retención de orina y dolor.

## Escroto

Se presenta arrugado (por la acción de la testosterona), pigmentado y casi siempre asimétrico, pues el testículo izquierdo suele caer más y ser mayor que el derecho.

En el hipogonadismo precoz, el escroto presenta una lisura infantil y permanece sin pigmentar. Falta la capacidad de contracción del dartos frente al frío. El pene es pequeño y de forma cónica y los testículos de tamaño reducido. Apenas se palpan la próstata y las vesículas seminales.

La contractura del músculo cremáster, cuando es unilateral, comporta la asimetría transitoria del escroto. Tal sucede en el cólico ureteral o nefrítico, en que asciende el testículo del mismo lado; en algunos casos de apendicitis (la presión sobre la fosa ilíaca eleva el testículo derecho [signo de La Roche]), y absceso perinefrítico. En la perforación gástrica, hay fuerte retracción del escroto (signo de Traube); asimismo, los testículos se elevan durante el coito.

En el llamado «tic cremasteriano» (o espasmo del cremáster), existe la contractura dolorosa de este músculo, con elevación y ligera rotación interna de uno o ambos testículos, de manera espontánea o en ocasión de esfuerzos.

En esta región, podemos encontrar los más variados procesos cutáneos. Así, dermatitis pruriginosas o no (a veces en relación con la diabetes), furúnculos, tumores benignos (fibromas, lipomas, hemangiomas, quistes dermoideos, etc.) o malignos (pérdida de sustancia de bordes desprendidos, fondo sanioso, irregular y con masas vegetantes [*fundus* maligno]), chancros (sifilítico, blando), úlceras tuberculosas (proceso primario en el epidídimo, asienta casi siempre en la parte posteroinferior del escroto), ulcera sifilítica (consecuencia de un goma reblandecido y abierto), brucelosis (orquiepididimitis con participación de la vaginal), esquistosomiasis, etc.

La calcinosis idiopática no se halla relacionada con quistes o calcificación en cualquier lugar del organismo; las lesiones, casi siempre múltiples, están representadas por nódulos asintomáticos de la piel escrotal; aparecen en la infancia o en las primeras etapas de la vida adulta; aumentan, con el tiempo, en tamaño y número y, ocasionalmente, se abren para descargar su contenido calcáreo.

La infiltración inflamatoria del tejido laxo subcutáneo obedece, a menudo, a procesos epididimotesticulares o periuretrales agudos, y la infiltración fría, a la presencia de sangre (como en la rotura de la porción bulbar de la uretra), serosidad (anasarca cardiógeno o renal), linfa (filariasis tropical) o aire (neumoscroto); en este caso, el cuadro es llamativo, ya que el escroto abulta como una pelota y crepita al tacto. Se señala como complicación del neumorriñón y en algún caso de perforación de úlcera gástrica prepilórica:

1. *Varicocele.* Es el síndrome de la vena espermática insuficiente. El bilateral es de rara observación; casi siempre se detecta en el lado izquierdo. La masa escrotal del lado afecto desciende más y alcanza, no rara vez, el medio muslo. El conglomerado venoso puede ser tan grande que se transparente, a través de la piel adelgazada, con un tono azulado a semejanza de un cavernoma; a la palpación da la sensación de

un pelotón de vermes o de tripas de gallina; sus molestias son discretas y se manifiesta al estar de pie, para calmar en la cama. El varicocele de aparición aguda suele ser sintomático de procesos tumorales renales.

2. *Hidrocele.* Colección de una gran cantidad de líquido seroso en la cavidad vaginal. Es la causa más frecuente de aumento del tamaño del escroto. Su frecuencia aumenta con los años. Suele ser unilateral, con cierta preferencia por el lado derecho; el bilateral puede observarse en las retenciones crónicas de orina de causa prostática y en la insuficiencia cardíaca congestiva. En la bolsa correspondiente, se forma una tumoración piriforme que se extiende hacia la región inguinal, blanda, fluctuante, indolora, en la cual no podemos palpar el testículo ni el epidídimo; el pene aparece retraído y hay dificultades en la micción a causa de su falta de control; también impide el coito. Los síntomas dependen del tiempo que tarda en desarrollarse.

En el hidrocele agudo, hay dolor local debido al repentino aumento de presión dentro de las capas de la túnica vaginal.

En la forma crónica, se observa sensación de peso y anomalías en la micción.

3. *Hematocele de la vaginal.* Resulta de la presencia de sangre en el interior de esta túnica serosa. Puede producirse de manera espontánea o estar asociado con un trauma de los testículos o torsión del cordón espermático. La sangre coleccionada se coagula por la periferia y da lugar a un engrosamiento de la pared, la cual reacciona con el tiempo, y forma una cáscara fibrosa (sarcocele); el testículo se atrofia; presenta los caracteres de una tumoración intraescrotal, separable del conducto inguinal, sin que pueda distinguirse sobre ella el epidídimo ni pellizcarse la vaginal; es oscura a la transiluminación.

4. *Tumor testicular.* Es duro, a veces irregular, se pellizca la vaginal y se distingue el epidídimo.

5. *Hernia inguinal de desarrollo intraescrotal.* Forma una masa piriforme que cuelga del anillo inguinal del que no logra aislarse (fig. 6-1). En ocasiones, puede reducirse. Da, a la percusión, sonido timpánico por la presencia de gases intestinales.

**Fig. 6-1.** Hernia inguinoscrotal gigante (derecha). Visión en el curso de un TEGDI (fase tardía). Las asas intestinales están llenas de contraste administrado por vía oral.

## Regiones inguinales

Las regiones inguinales son ricas en ganglios colectores de los linfáticos de la piel del pene, escroto, ano y regiones vecinas.

Los tumores malignos del testículo metastatizan siguiendo los linfáticos del cordón hacia los ganglios prevertebrales del pedículo renal y mediastínicos.

El chancro blando puede cursar sin adenopatía inguinal o con adenitis y periadenitis que suele supurar y dar lugar a un bubón; algunas formas pueden infiltrarse y en algún caso extenderse en forma fagedénica.

La adenomegalia es el síntoma capital de la linfogranulomatosis benigna y por el que a los diez o más días, los enfermos consultan al médico; suele ser unilateral (65 % de los casos) y con los caracteres ya descritos.

© MASSON, S.A. Fotocopiar sin autorización es un delito.

## Perineo

Puede mostrar anomalías (equimosis, hematomas, nódulos indurados o inflamatorios, cicatrices, etc.) en relación con procesos uretrales, prostáticos, de las glándulas de Cowper, etc.

# ■ PALPACIÓN

Debe ser ordenada y comparativa. Comprende, de manera sucesiva, el examen del escroto, túnica serosa vaginal, epidídimo y testículo, cordón espermático y conducto deferente, próstata, vesículas seminales y glándulas de Cowper, uretra y de los ganglios de las regiones inguinales.

## ESCROTO

El escroto o bolsa musculocutánea que contiene los testículos normalmente no ofrece dificultad alguna para alcanzar los órganos situados en su interior (testículo, epidídimo, cordón espermático).

En caso de edema (inflamaciones locales o vecinas, insuficiencia circulatoria o renal, alteraciones de las proteínas plasmáticas, obstrucciones venosas o linfáticas, etc.), la piel ofrece una resistencia pastosa y deja huella (fóvea) a la presión.

En el enfisema (neumoscroto), es fácil reconocer la flojedad y elasticidad de los tegumentos, así como una leve crepitación.

El varicocele despierta una sensación especial comparada a la motivada por un pelotón de vermes o tripas de gallina.

Los tumores benignos (quistes sebáceos) o malignos, chancro sifilítico, calcinosis idiopática, etc., destacan bien por su dureza.

## TÚNICA SEROSA VAGINAL

Se toma entre los dedos índice y pulgar la parte anterior del testículo que huye de los dedos, los cuales sólo consiguen coger la pared de las bolsas, incluida la hoja parietal de la túnica vaginal; forman un pliegue que, si se aumenta la presión, se desprende al tiempo que se percibe una sensación de resalto (signo de Sebileau). Sirve para diferenciar el hidrocele, hematocele de la vaginal, sarcocele de los diversos procesos testiculares (orquitis, tumores, sífilis esclerogomosa).

## EPIDÍDIMO

Es menos consistente que el testículo; se estudia bien con la «técnica de Chevassu», por la que el testículo queda fijado con la mano izquierda que tira de él hacia abajo; el índice derecho se encapucha en la piel de la cara lateral del pene por delante del escroto tratando de pinzar entre él y el pulgar de la misma mano la masa del órgano (fig. 6-2); el epidídimo sano es indoloro; si es palpable indica que la túnica serosa vaginal no está distendida por líquido:

1. *Epididimitis aguda.* Es la patología más frecuente. En ella encontramos la bolsa edematosa, y puede percibirse un epidídimo engrosado y muy sensible, tanto que a veces resulta imposible una exploración detenida. El proceso evoluciona hacia la resolución, quedando pequeños nódulos residuales; rara vez supura.
2. *Epididimitis crónica.* La más frecuente es de naturaleza tuberculosa. Cuando no comienza de forma aguda, el enfermo nota unos pequeños nódulos en su epidídimo, que se vuelven algo sensibles, que se adhieren a la piel y al final supuran. Hallaremos el conducto deferente engrosado.

La inflamación simultánea del testículo y epidídimo *(orquiepididimitis)* es frecuente en la brucelosis y otros procesos infecciosos. La posible presencia de líquido en la túnica serosa vaginal dificulta la palpación.

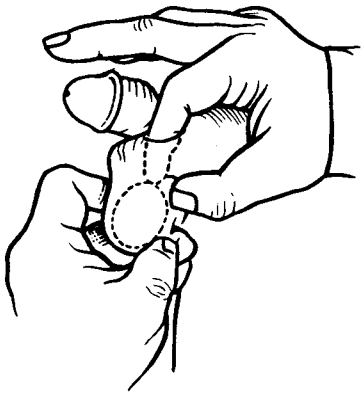

**Fig. 6-2.** Palpación del epidídimo (técnica de Chevassu). El testículo queda fijado en la mano izquierda, que tira de él hacia abajo. El índice derecho se recubre con la piel del pene y va a la búsqueda de la cabeza del epidídimo, la cual será pinzada entre éste y el pulgar.

## TESTÍCULOS

Se reconocen por su consistencia blanda y sensibilidad características.

### Número

La ausencia congénita de ambos testículos (anorquia) ha sido señalada en raras ocasiones. El escroto está vacío, es liso, despigmentado, faltando la capacidad de contracción del dartos frente al frío. El pene es pequeño y la próstata, no palpable; la excreción urinaria de gonadotrofinas es alta y la de testosterona, mínima.

La ausencia unilateral es más frecuente y en ella no se observan anormalidades en los caracteres sexuales.

Se ha descrito la existencia de tres testículos (triorquidia), cada uno con su conducto deferente.

### Situación

La frecuencia de trastornos en el descenso normal del testículo se estima en un 10 % en los recién nacidos; este porcentaje ya es sólo de un 2 % al término del primer año de vida y alrededor de un 0,5 % entre los adultos. El testículo puede ser retenido o ectopiado. En ambos casos, faltan en las bolsas, que aparecen vacías con el escroto hipoplásico. Pueden confundirse, basándose en este solo dato, con la anorquia bilateral. La retención puede ocurrir a nivel abdominal, inguinal y preescrotal.

La ectopia testicular se caracteriza por una vía de descenso anormal en su camino hacia el escroto. La forma más frecuente es la llamada «inguinal superficial»; tras haber rebasado el anillo inguinal externo, el testículo emigra en dirección craneal, al tejido adiposo inguinal.

Otras ectopias (perineal, crural, transescrotal) son mucho más raras (fig. 6-3):

1. *Testículo en ascensor.* Debe diferenciarse de la verdadera criptorquidia. Si el escroto muestra un despliegue normal, es muy probable que se trate de un testículo descendido, pero que retrocede al conducto inguinal por contracción del músculo cremáster. La palpación cuidadosa y una tracción suave sobre la región del anillo inguinal interno en dirección al escroto, permitirán la mayor parte de las veces hacer descender el testículo a la bolsa escrotal; entonces podrá observarse cómo posteriormente el testículo vuelve a ascender lentamente a su antigua posición; recordemos que el calor suele favorecer en estos casos el descenso; de ahí la utilidad de recurrir al baño caliente.

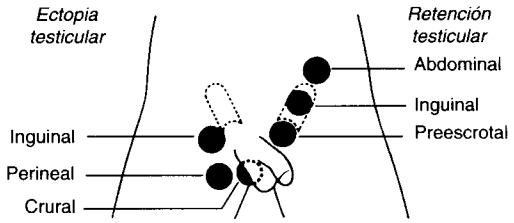


**Fig. 6-3.** Representación esquemática de las distintas formas de retención y ectopia testiculares.

2. *Testículo deslizante.* Puede palparse en el tramo inferior del conducto inguinal y llevarse incluso hasta el escroto, venciendo una ligera resistencia; pero asciende rápidamente a su posición inicial en cuanto se suelta; el desarrollo primario del testículo es bueno, pero la brevedad del cordón espermático, a veces, o la existencia de adherencias en el anillo inguinal externo otras, impiden el descenso completo; no cabe esperar, por tanto, un descenso espontáneo.

3. *Dislocación testicular por desplazamiento traumático de ambos testículos.* Los testículos dislocados pueden desplazarse a la región inguinal, perineal o al pene; en la mayoría de las veces, el anillo inguinal externo constituye su límite superior.

### Tamaño

Entre los 10-11 años aumenta de manera discreta el tamaño testicular y del pene, para desarrollarse con rapidez entre los 13-14 años; a los 15-16 aparece la espermatogénesis y las primeras poluciones:

1. *Microorquidia.* Se observa tanto en el hipogonadismo primario (hiper o normogonadotrópico), como en el secundario o hipogonadotrópico. Otras veces, es consecuencia de procesos inflamatorios (orquitis) o de la torsión del cordón espermático; en estos casos, suele ser unilateral. También se cita tras la administración de esteroides anabolizantes o testosterona (ambas frenan la producción hipofisaria de gonadotropinas), en sujetos con retraso del desarrollo puberal.

2. *Macroorquidia.* Puede ser unilateral (con finalidad compensadora tras la extirpación del otro

© MASSON, S.A. Fotocopiar sin autorización es un delito.

testículo) o en ambos lados en casos de hipergonadismo. También aumenta el tamaño del testículo en las orquitis aguda, crónica, traumática y tumores:

*a) Orquitis aguda (la parotídea es la más frecuente).* En ella, existe gran inflamación local, dolor intenso y pequeño hidrocele secundario; pasada la fase aguda, se produce atrofia testicular en más del 50 % de los casos.

*b) Orquitis crónica.* La más frecuente es la sifilítica; el tejido noble es sustituido lenta y progresivamente por un magma duro y fibroso, dentro de una albugínea engrosada, adquiriendo la forma característica de un guijarro libre y movible sobre el que se palpa el epidídimo.

*c) Orquitis traumática.* Tiene su origen en un golpe simple o politraumatismo; si se produce la rotura de la túnica albugínea, se presentan dolores intensos y hematoma; faltan en la mayoría de las veces náuseas, vómitos o síntomas de *shock* en contraposición a la *torsión del cordón espermático.* El lado afecto presenta un aumento del tamaño del escroto, con enrojecimiento y edema; la palpación cuidadosa informa de una glándula testicular, epidídimo y cordón espermático engrosados y tensos armónicamente; la hiperestesia cutánea local es extraordinaria y la palpación muy dolorosa; la maniobra de elevación, por suspensión, del hemiescroto, no sólo no alivia, sino que exacerba el dolor (al revés de la orquiepididimitis aguda, que lo alivia). Se conoce esta maniobra exploratoria como «signo de Prehn».

*d) Tumores malignos testiculares.* No presentan ningún síntoma doloroso local. El enfermo sólo fija la atención sobre su presencia por la apreciación, en el testículo afecto, de un nódulo duro o porque observa que aumenta de volumen, consistencia y peso. Este mayor peso, al tirar del cordón, puede originar molestias lumbares. La lesión se conserva dentro de la albugínea y sólo se adhiere a la piel en fases muy avanzadas del proceso. Metastatiza precozmente.

## CORDÓN ESPERMÁTICO Y CONDUCTO DEFERENTE

Es comparativa, con el pulgar oponiéndose a los restantes dedos. El conducto deferente se aísla bien; es cilíndrico, duro, liso y de un diámetro entre 2-3 mm; aparece uniformemente engrosado y doloroso (deferentitis) en las epididimitis piógenas y las tuberculosas crónicas, que le dan un aspecto arrosariado; permanece indemne en los tumores del testículo y sífilis esclerogomosa; se han citado dilataciones limitadas (quiste espermático; hidrocele del cordón) y tumores benignos o malignos (20 % de los casos) a su nivel.

## UNIDIGITAL (O TACTO) DE LA PRÓSTATA

La próstata se alcanza por medio del tacto rectal; puede practicarse estando el enfermo en decúbito supino, con las piernas fuertemente dobladas sobre el pecho, o estiradas y separadas, o de pie con el cuerpo inclinado y apoyado sobre la mesa de exploración o el respaldo de una silla, o simplemente arrodillado y flexionado en posición de «plegaria mahometana». También es válida la posición de Sims. En la primera posición, es posible combinarlo con una palpación manual profunda suprapúbica, maniobra que nos permite, en enfermos delgados, apreciar el tamaño y límites de una tumoración. Nuestro dedo índice, enguantado y bien lubricado, es introducido en el recto, y con el pulpejo apoyado sobre su pared anterior percibimos la próstata.

Debemos distinguir su sensibilidad, tamaño, límites, consistencia y movilidad.

Aparte de las incomodidades propias de la exploración, la próstata normal es indolora; su tamaño es el de una castaña pequeña con un surco longitudinal en su dorso; su consistencia es uniforme, blanda (tacto semejante a la consistencia de una pelota de tenis), elástica a tensión; sus límites son precisos; su movilidad, escasa.

1. *Adenoma.* Aumenta su volumen con consistencia y sensibilidad normales; el surco medio suele persistir y son respetados los contornos de la glándula.

2. *Cáncer.* Por el origen predominante de la lesión (75 %) en lóbulo posterior y posición subcapsular, no escapa al dedo; nos da la nota característica de su dureza pétrea en toda la glándula que aparece como más bien aplanada, con límites difusos, o bien, muestra nódulos duros en un tumor cuyos límites se perciben todavía claros; la frecuente infiltración de las vesículas da a la masa el aspecto de una cabeza de toro con sus defensas; el surco medio desaparece prácticamente siempre; el tacto resulta doloroso y difícilmente soportable para el enfermo, si bien, aun en casos de adenoma, puede ser asimismo mal tolerado cuando se trata de pacientes pusilánimes.

En la *fase nodular del carcinoma,* cabe confusión con:

*a) Litiasis intraprostática.* Zona dura, a veces crepitante, en una glándula, por lo demás, normal. Se reconoce a los rayos X y ecografía.

*b) Foco tuberculoso calcificado.* Como en la litiasis, precisa la ayuda de los rayos X o ecografía.

*c) Nódulo inflamatorio crónico.* Se acude a la administración de estrógenos sintéticos. El nódulo neoplásico se reblandece (sin disminuir de tamaño), el inflamatorio no se modifica.

*d) Forma tumoral difusa.* Cabe pensar y no confundir con el fibroadenoma y prostatitis crónica; en el primer caso, la glándula es dura, sin surco medio en el dorso pero de límites precisos.

3. *Prostatitis aguda.* Glándula aumentada de volumen con conservación del surco medio y límites bien definidos; dolorosa; consistencia uniforme y firme. En las formas supuradas, son posibles zonas blandas muy sensibles, en relación con focos supurados. Secreción prostática rica en leucocitos, elementos celulares y gérmenes.

4. *Prostatitis crónica.* Es difícil de distinguir, sobre todo si se acompaña de periprostatitis; la dureza está aumentada, la superficie lisa, con el surco medio borrado o irregular con nódulos y límites imprecisos; se acude a la dosificación del antígeno prostático específico (PSA) y punción biópsica.

5. *Prostatitis congestiva.* Por traumatismos mínimos, pero repetidos (equitación, ciclismo, motocross, sedentarismo, coito interrumpido, etc.) con perturbaciones circulatorias a nivel de la pelvis menor. La próstata es sensible y suculenta; persisten las depresiones motivadas por el tacto. El líquido prostático (previo masaje) no discrepa del normal.

6. *Prostatitis tuberculosa.* Suele ir acompañada (90 %) de epididimitis y deferentitis. Próstata de tamaño normal o exiguo, salpicada de nódulos duros. Las vesículas seminales se afectan con frecuencia. Es frecuente el hallazgo del bacilo de Koch.

## VESÍCULAS SEMINALES

Por su situación topográfica, son difíciles de percibir en estado normal, incluso estando engrosadas o induradas. Su expresión motiva la salida, por el orificio uretral, de un líquido grisáceo, inodoro y viscoso; en condiciones anómalas, es purulento o hemático (*hemospermia*). Su control ecográfico para diagnóstico, hoy día, es determinante.

## GLÁNDULAS DE COWPER

Se exploran por tacto rectal mediante pinzamiento perineal bidigital (fig. 6-4). Su patología es siempre subsidiaria a la uretral gonocócica o de las estenosis a ella imputables; cuentan poco la tuberculosis, sífilis, tumores o litiasis.

## URETRA

La porción esponjosa se alcanza directamente (levantando el pene y aproximándolo a la pared abdominal) o a través de las bolsas o perineo anterior; la membranosa y prostática (entre el cuello del bulbo uretral y la vejiga), por tacto rectal. Pueden percibirse placas de infiltración blanda o dura, en las uretritis y periuretritis, así como zonas duras en relación con un chancro sifilítico, pequeño absceso glandular (ambos en los primeros centímetros del conducto) o cuerpos extraños. La palpación con ayuda de la sonda de Béniqué, puede reconocer la existencia de pequeños nódulos en la inflamación de las glándulas de Littré (litritis).

## GANGLIONAR

Comienza por la región inguinal, cuyos ganglios recogen los linfáticos de la piel del pene y escroto. Existe uno profundo, llamado *ganglio de Cloquet* (de Rosenmüller, según los alemanes)

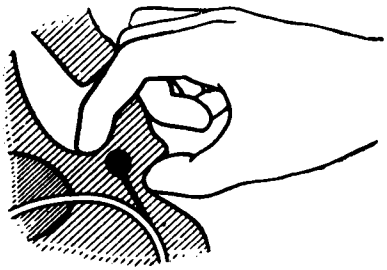

**Fig. 6-4.** Palpación de las glándulas de Cowper. Se realiza colocando el índice en el recto y el pulgar, primero, a un lado y, luego, al otro, del rafe medio del perineo. En los casos agudos, la palpación es muy dolorosa (posible confusión con prostatitis, vesiculitis o absceso periuretral si llega a la supuración); en los crónicos, se perciben nódulos duros y sensibles, situados algo por debajo y a cada lado del bulbo uretral.

© MASSON, S.A. Fotocopiar sin autorización es un delito.

montado sobre el arco crural cuya inflamación puede remedar los síntomas de una estrangulación herniaria. Estos ganglios no se infartan en los procesos malignos del testículo, pues éstos, metastatizan hacia los ganglios prevertebrales (se exteriorizan a la palpación como masas tumorales), del pedículo renal, mediastínicos y de las regiones supraclaviculares y cervical (fig. 6-5).

## TRANSILUMINACIÓN

Sirve para diferenciar el derrame seroso vaginal o *hidrocele* del hematocele y sarcocele. El procedimiento es sencillo. Se fija el tumor por la mano que abarca la raíz de las bolsas y pone tensa la piel del escroto, el médico aplica un foco luminoso (linterna) en el lado opuesto y en contacto directo con el tumor observando la translucidez, que se manifiesta con el aspecto de un tinte rojizo más o menos acentuado y en el que, generalmente, se ve en su parte posterior una zona oscura que corresponde al testículo, que aparece más pequeño de lo que es en realidad. La translucidez puede no existir en el hidrocele crónico con hialinización y gran engrosamiento de la pared del saco. El hematocele y el sarcocele son opacos a la transiluminación.

## EXAMEN URETROSCÓPICO

Ocupa un lugar importante entre los procedimientos de exploración de las vesículas seminales por las alteraciones del *veru montanum,* y de los orificios de los conductos eyaculadores que pueden encontrarse en las vesiculitis. Sin embargo, es necesario tener en cuenta que las lesiones del *veru montanum* no son patognómicas de procesos vesiculares, ya que se observan en los procesos de la uretra posterior.

**Fig. 6-5.** Palpación ganglionar de la región inguinal derecha.

## CATETERISMO URETRAL

Se emplean sondas exploradoras de tipo conicoolivar. Sirve para apreciar si existen estenosis de la uretra anterior entre el meato y el perineo, para determinar la sensibilidad del *veru montanum* (si éste se halla inflamado en el momento en que pasa la oliva, el enfermo experimenta un dolor agudo, como si se hubiera clavado una aguja en la profundidad de los tejidos) y para estimar la longitud de la próstata. El cateterismo uretral debe preceder a toda manipulación endouretral, como el tacto rectal a la rectoscopia.

## BIOPSIA PROSTÁTICA

La biopsia prostática es de obligado cumplimiento ante toda presunción diagnóstica de tumoración de próstata, ya sea para confirmar la sospecha analítica (PSA, PSA-libre), ya sea porque existe una discordancia clínica complementaria. Los métodos más usados son la resección transuretral (útil para los carcinomas extensos o de comienzo central), y la punción por vía transrectal ecodirigida. El diagnóstico se realiza, ante todo, por la pérdida de la disposición normal en panal de abejas del complejo celular y en las atipias celulares y nucleares así producidas, basándose en el «sistema de Gleason».

## BIOPSIA TESTICULAR

Es una operación sencilla que permite comprobar el estado celular del parénquima gonadal (infertilidad), tejido intersticial de Leydig (órgano andrógeno), y descubrir la existencia de neoplasias, atrofias o esclerosis. Está indicada en toda azoospermia con testes de tamaño normal, pues puede depender de dificultades en las vías de eyaculación y no en las espermatogénesis. La toma de biopsias es bilateral.

# ■ EXÁMENES DE LABORATORIO

## EXÁMENES CITOLÓGICOS

### Secreción uretral

Si es escasa, se aprovechan las primeras horas de la mañana; el pene se exprime de atrás adelante; se procura que hayan transcurrido unas horas desde la última micción; el producto se examina previa tinción o en fresco ante la sospecha de trichomonas.

Para las *prostatitis crónicas,* es útil el recuento celular en el centrifugado de la orina recogida antes y después del masaje de la próstata; los resultados se expresan en el número de células por mililitro.

En el *cáncer de próstata,* el producto puede señalar la presencia de células redondas, pavimentosas y basales, y elementos celulares cilíndricos de núcleo voluminoso, central o periférico, grueso nucléolo, hipercromatismo nuclear y tendencia a agruparse; existe el riesgo de diseminación.

### Secreción de las vesículas seminales

Se aconseja:

1. Hacer orinar al enfermo con el fin de arrastrar las secreciones acumuladas en la uretra.
2. Llenar la vejiga de la orina con solución boricada y proceder a la expresión de las vesículas cuyo contenido será arrastrado al orinar de nuevo.

En estado normal, se obtiene un líquido grisáceo, viscoso, inodoro y pesado y que cae al fondo del vaso cuando es emitido con la orina. En circunstancias anormales, puede contener pus, sangre y grumos fibrosos entre cuyas mallas se encuentran leucocitos, células descamadas, espermatozoides y gérmenes.

## EXAMEN DEL SEMEN (ESPERMOGRAMA)

Estudia la función exocrina o espermatogénica del testículo. Se obtiene por masturbación o coito, con preservativo. Se mantiene el producto a 37 °C y se examina antes de 1 h.

El semen es una mezcla de secreciones procedentes de las siguientes glándulas:

1. *Testículo.* Células nobles o espermatozoides.
2. *Vesículas seminales.* Contribuyen en un 60 % al volumen total eyaculado. Aportan fructosa, prostaglandinas, proteínas y ácido ascórbico.
3. *Próstata.* Su secreción contiene ácidos cítrico y ascórbico, cinc y numerosas enzimas (fosfatasas ácidas, difosfofructoaldolasa [ALD], LHD, 5-nucleotidasa, hialuronidasa, GOT y GPT).
4. *Glándulas de Cowper.* Secreción rica en albúmina.

Las características fundamentales del líquido seminal normal se detallan en la tabla 6-2.

## ENZIMAS Y HORMONAS SÉRICAS

Las relacionadas directamente con la función prostática y testicular se esquematizan en:

1. *PSA.* Ha desbancado la determinación de fosfatasas ácidas en el estudio de la actividad prostática. Valor normal:

*a) PSA total.* Hasta 4 ng/ml = µg/l. Para los valores comprendidos entre 4-10 ng/ml se debe efectuar la valoración del índice PSA libre/PSA total que puede ayudar a la discriminación diagnóstica.

*b) PSA libre.* Hasta 0,48 ng/ml. Los valores de PSA libre deben relacionarse siempre con las cifras de PSA total. La determinación del PSA libre, debe realizarse antes de la explotación física del paciente, o bien transcurridas 1-2 semanas después de la misma. Para un rango de PSA total comprendido entre 4-10 ng/ml, la proporción PSA libre/PSA total debe ser inferior a 0,18 en el 76 % de pacientes con neoplasia de prostata, siendo superior a 0,20 en el 80 % de los pacientes con HPB.

*c) Índice PSA libre/PSA total.* Un índice superior a 0,13 es sugestivo de ausencia de patología prostática.

2. *Fructosa.* La concentración de este azúcar está en relación con la secreción testosterónica. La fructólisis a las 5 h (gasto de fructosa) nos informa del número y vitalidad de los espermatozoides. Al metabolizarse, proporciona las moléculas de adenosintrifosfato (ATP) que necesitan los espermatozoides para su metabolismo.
3. *Testosterona en plasma.* Esta hormona es secretada por el testículo a nivel de las células de Leydig. Valor normal en adultos (radioinmunoensayo [RIA]) es de 280-650 ng/100 ml. Disminuye en el hipogonadismo.
4. *17-cetosteroides.* Aumentan los de procedencia gonadal (un tercio del total; los 2/3 restan-

© MASSON, S.A. Fotocopiar sin autorización es un delito.

**Tabla 6-2. Características del líquido seminal normal**

| | |
|---|---|
| Volumen eyaculado | 2-6 ml |
| PH | 7,2-7,39 |
| Viscosidad | El semen gotea del asa |
| Número de espermatozoos[1] | > 40 millones/µl |
| Morfología[2] | Formas perfectas: 80-86 % |
| Formas móviles | 1.ª h, 80 %; 3 h, 45 %; 12 h, 25 %; 24 h, 5 %. En la necrospermia, hay ausencia total de movilidad |
| Velocidad de progresión | 15-20 mm a los 30 min |
| Fructosa[3] | 200-520 mg/dl |
| Fructólisis a las 5 h (gasto de fructosa)[4] | 60-70 mg/dl |
| Otros elementos | |
| Proteínas | 1,58-1,80 g/dl |
| Ácido cítrico | 400 (100-1.400) mg/ml |
| Ácido ascórbico | 0,2-0,4 mg/dl |
| Fosfatasas ácidas | > 3.000 UB |
| Na | 240-319 mg/dl |
| K | 66-107 mg/dl |
| Ca | 21-28 mg/dl |
| Mg | 13-15 mg/dl |
| LDH | 434-2.589 UW |
| Espermatoaglutininas[5] | > 2 |

[1] *Hipospermia* (20-40 millones/ml); *oligospermia* (menos de 40 millones/ml); *azoospermia,* ausencia de espermatozoides; presencia de células de la espermatogénesis; *aspermia,* ausencia de espermatozoides y células de la espermatogénesis; *polispermia,* más de 150 millones de espermatozoides (un semen rico en espermatozoides puede ser infértil).

[2] Los espermatozoides de estructura anormal (16-20 %) tienen poco poder fecundante. Las anomalías pueden referirse a la cabeza grande, pequeña, redonda, alargada, doble, inmadura (restos citoplasmáticos, etc.) o al cuerpo y cola (ausente, doble).

[3] La concentración de este azúcar está en relación con la secreción testosterónica. Cifras bajas de fructosa son sugestivas de hipogonadismo.

[4] Nos informa del número y vitalidad de los espermatozoides. La fructosa, al metabolizarse, proporciona las moléculas de ATP que éstos precisan para su metabolismo.

[5] Autoaglutinación (aglutinación microscópica y macroscópica después de la emisión de espermatozoides bajo forma de grumos en la eyaculación) y heteroaglutinación (presencia de anticuerpos antiespermáticos en el suero de la esposa, ausencia de penetración o inmovilización de espermatozoides después de 10 min de contacto con el moco cervical).

tes provienen de las hormonas andrógenas de las suprarrenales) en el cáncer de próstata y disminuyen en el hipogonadismo. Signos de destacada androgenia orientan sobre la frecuencia de los estrógenos administrados con fines terapéuticos. Valores normales en orina en adulto (espectro fotométrico visible): 5-10 mg/24 h.

5. *Gonadotropinas urinarias.* Diferencian el hipogonadismo primario (normo o hipergonadotrófico) del secundario o de origen hipofisario, en que están constantemente disminuidas (hipogonadismo hipogonadotrófico).

## CROMATINA SEXUAL

Las células femeninas poseen, adosado a la membrana nuclear, un grumo o corpúsculo, atribuido a la presencia de la cromatina del cromosoma X femenino, que en el varón se halla en mucha menor proporción. Tal grumo nuclear se denomina también *cromatina sexual o corpúsculo de Barr,* y se advierte bien en más del 50 % de las células epiteliales de biopsias cutáneas y en más del 15 % de las células de frotis hechos con mucosa oral o vaginal, células de la raíz del cabello; en tanto que en el varón dichas células no contienen, respectivamente, tal grumo cromático en una cantidad superior al 14 % (las del epitelio cutáneo) y al 4 % en los frotis del epitelio oral. La presencia, ausencia, o incluso la multiplicidad de los corpúsculos de Barr está relacionada con el número de cromosomas X en las células del individuo.

En los leucocitos polinucleares, la cromatina sexual no se presenta como un grumo adosado a la parte interna de la membrana nuclear, sino como

un apéndice unido al núcleo por un puente fino. Se trata del llamado «palillo de tambor» o *drumstick* de los anglosajones. Se halla en más de 6 por 500 neutrófilos en el sexo femenino, en tanto que los varones, a lo sumo, presentan formaciones dudosas en cantidad no superior a 3 por 500.

## DETERMINACIÓN DEL CARIOTIPO

Aunque el estudio de la cromatina sexual posee gran valor para la identificación del sexo cromosómico del individuo (tabla 6-3), la información definitiva y cierta acerca del mismo únicamente se obtiene procediendo a realizar el llamado *cariotipo,* que es la *fórmula cromosómica* de las células del organismo. Gracias a múltiples procedimientos de cultivo celular (de elementos hematopoyéticos obtenidos por punción medular; de leucocitos sanguíneos; de fibroblastos de fascia lata, etc.) y su tratamiento adecuado (añadiendo colquicina para que las células en el cultivo se detengan en su metafase, soluciones hipotónicas para que los cromosomas se hinchen) se obtienen mitosis, en las que puede estudiarse cada cromosoma totalmente individualizado. Una vez obtenidas fotografías de estas cariocinesis con los correspondientes aumentos, cabe contar y clasificar los cromosomas observados de acuerdo con el sistema de análisis de Denver.

El individuo normal posee 23 pares de cromosomas; de ellos, 22 pares son *autosomas* que, atendiendo a su tamaño y posición del centrómero (punto de unión de ambas ramas cromosómicas, se clasifican en 7 grupos, y los dos restantes son *cromosomas sexuales.* El X pertenece al grupo 6-12 y el Y al 21-22.

Tras haber contado y ordenado los cromosomas de varias docenas de mitosis, se logra saber, por coincidir en la mayoría de ellas, la fórmula cromosómica o cariotipo del individuo. Así, se determina si los cromosomas sexuales son XX (hembra), XY (varón) o si existen aberraciones en la fórmula sexual, tales como XXY (síndrome de Klinefelter), XO (síndrome de Turner), e incluso los llamados *mosaicismos,* es decir, poblaciones celulares distintas en cuanto a su dote cromosómica. Así, por ejemplo, hay casos de síndrome de Turner con dos poblaciones celulares, una normal (XX) y otra aberrante (XO). Entonces se habla del mosaicismo XX/XO. El estudio profundo de los cariotipos constituye una especialidad.

# ■ EXAMEN RADIOLÓGICO

Ya nos hemos ocupado en la próstata y uretra. Con respecto a las vesículas seminales, el contraste yodado se inyecta por los conductos eyaculadores (al lado del *veru montanum*) previa endoscopia o por la punción de la pared del deferente a la entrada del conducto inguinal. La eliminación del contraste es rápida y las placas se obtienen durante la inyección.

## DEFERENTOVESICULOGRAFÍA Y GLÁNDULAS DE COWPER

Indicada en las azoospermias excretoras. Señala posibles desplazamientos o irregularidades en el caso de invasión o compresión tumoral.

Revela procesos inflamatorios agudos (vesículas distendidas) o crónicos (reducción esclerosa de su luz; irregularidad de su contorno por adherencias), así como quistes, coágulos, etc. Las vesículas pueden hallarse ausentes en uno u otro lado en relación con el testículo correspondiente.

**Tabla 6-3. Fórmula cromosómica en el individuo normal**

| Grupo | Tamaño | Posición del centrómero | Número total en el individuo normal |
|---|---|---|---|
| 1-3 A | Grande | Central | 6 |
| 4-5 B | Grande | Subcentral | 4 |
| 6-12 C | Mediano | Subcentral | 14 + XX (hembra)<br>14 + X (varón) |
| 13-15 D | Mediano | Subcentral | 6 |
| 16-18 E | Pequeño | Central o subcentral | 6 |
| 19-20 F | Pequeño | Central | 4 |
| 21-22 G | Muy pequeño | Subterminal | 4 (hembra)<br>4 + Y (varón) |

© MASSON, S.A. Fotocopiar sin autorización es un delito.

Las *glándulas de Cowper* sólo se visualizan si están enfermas. Se aconseja la radiografía simple y la uretrografía miccional. Los cálculos a su nivel motivan una sombra densa por debajo de la arcada pubiana y, en parte, superpuestas a las ramas ascendentes del isquion. Su localización baja, subpubiana entre el bulbo uretral y próstata, y apartada de la línea media, las distinguen de los cálculos o calcificaciones de la próstata, vesículas seminales o uretra. La repetición del examen radiológico previa colocación de una sonda uretral es muy demostrativo.

### URETROGRAFÍA RETRÓGRADA

Sirve para visualizar el contorno de la uretra. Muy útil en las estenosis uretrales, cuando se combina con la uretrografía miccional.

### URETROGRAFÍA MICCIONAL

Se practica tras el relleno vesical, a través de una sonda uretral, con 300 ml de solución radiopaca. Señala la presencia de divertículos congénitos (cavidad de paredes regulares con boca amplia; suele contener cálculos), tuberculosis, tumores malignos (en ambos casos, la cavidad es irregular y de boca angosta), etc. La retención del contraste después de la micción da la imagen de «mancha suspendida». Tiene gran valor la uretrografía miccional tras urografía intravenosa.

### ECOGRAFÍA

Es la prueba diagnóstica por excelencia de la zona genital. Puede practicarse por vía abdominal y transrectal. Permite el claro diagnóstico de las afecciones adenomatosas y neoplásicas prostáticas, así como la valoración del tamaño y volumen prostáticos. Las calcificaciones de la región no escapan a esta exploración.

### TOMOGRAFÍA AXIAL COMPUTARIZADA. TOMOGRAFÍA AXIAL DE ALTA RESOLUCIÓN

Permiten facilitar y complementar el estudio de la zona vesicogenital tras la valoración ecográfica.

# GENITAL FEMENINO

## ■ INTERROGATORIO

### FILIACIÓN Y ANTECEDENTES INDIVIDUALES

**Edad.** En la infancia, se manifiestan las anomalías en el desarrollo, ya sea a nivel uretral (hipospadias, epispadias), anal (el llamado «ano preternatural», que puede ser vaginal si desemboca en la vagina, o vestibular si desemboca en el vestíbulo) o del himen (atrésico, imperforado). Otras veces se aprecian hipertrofias parciales aisladas (clítoris, ninfas, grandes labios) o conjuntas, con la apariencia externa de órganos sexuales masculinos (seudohermafroditismo femenino externo). Esta impresión masculina la da la aparición de un clítoris peniforme, unido a unos labios mayores de aspecto escrotal.

La vulvitis gonocócica es propia de niñas (o de mujeres con hipoplasia genital) en que el epitelio de revestimiento es débil, no está mantenido en proliferación por los estrógenos y no resiste a los insultos del gonococo. El contagio se establece, generalmente, por contactos genitales con paños o ropas mancilladas de flujo blenorrágico que depositan el germen en los labios.

La pubertad normal empieza con la primera regla, lo que suele ocurrir a los 12-13 años. La aparición anticipada (antes de los 9 años) excesiva y prematura del crecimiento y madurez sexuales se conoce como *pubertad precoz;* puede ser sintomática a hiperplasias o tumores suprarrenales (producción excesiva de andrógenos), tumores ováricos (aumentan los citógenos urinarios; tasa normal de gonadotrofinas) o esencial; las niñas empiezan a reglar a los 2-8 años, experimentando su cuerpo las modificaciones imprimidas por los estrógenos, con mamas excesivas, labios menores y útero grandes, etc.; cursa con aumento discreto de gonadotrofinas y 17-cetosteroides.

En las mujeres adultas, en plena actividad sexual y por el motivo de coitos repetidos, embarazos y partos múltiples, empleo de métodos anticoncepcionales, etc., se asiste con frecuencia a

infecciones genitales (vulvovaginitis, anexitis agudas), del peritoneo (pelviperitonitis) o del aparato urinario (pielitis o cistitis), a traumatismos (desgarros por el coito en casos de desproporción vulvofálica o partos laboriosos), a procesos peritoneales agudos (rotura del útero, torsión de la trompa, embarazo tubárico) y trastornos psíquicos.

La edad óptima para la concepción es la comprendida entre los 20-35 años. A partir de esta cifra, aumentan los riesgos de morir durante la gestación o en el parto, así como de tener mola hidatiforme o hijos con síndrome de Down (figura 6-6).

A partir de los 50 años, en las multíparas privan los procesos atróficos vulvares y vaginales, los prolapsos uterinos simples o, más generalmente, acompañando a los vaginales o colpoceles, y los tumores benignos (fibromioma, quistes, etc.) o malignos.

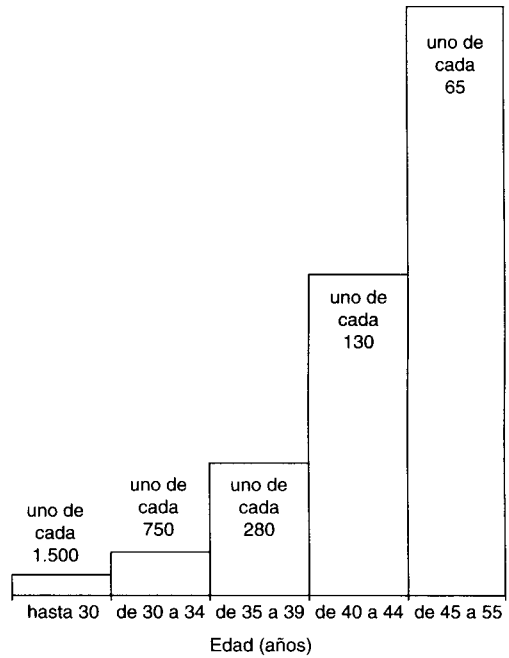


**Fig. 6-6.** Incidencia de la enfermedad de Down según la edad de la madre en el momento del parto.

**Raza.** Se admite la mayor propensión de la raza negra para el cáncer de útero e hipertrofia de los pequeños labios o ninfas, y la rareza del mioma en Extremo Oriente e India, lugares con porcentaje elevado de mola vesicular o hidatídica. Entre la raza blanca, encontraremos una mola aproximadamente cada mil partos.

Las mujeres meridionales propenden más a los tumores de ovario virilizantes (arrenoblastomas) que las nórdicas; éstas, a su vez, tienen una sensibilidad acrecida frente al virus de la rubéola, el cual motiva un número elevado de malformaciones fetales si la enfermedad ocurre en los tres primeros meses de la gestación. El «horario embriopático» establece una conexión entre la fecha de la infección rubeólica de la madre y el tipo de lesión embrionaria.

**Estado civil.** Tiene su importancia. Valórese el problema de las mujeres defraudadas; el de las solteras con hijos; el de las casadas o parejas, de hecho, mal avenidas; el de las viudas con hijos y escasos recursos, etc.

**Ocupación.** Confinada durante siglos al ámbito cerrado del hogar o de la familia, la mujer ha cambiado al adoptar posiciones activas de independencia. A las indudables ventajas que ello reporta (independencia económica; autovaloración) cabe señalar una serie de inconvenientes, como son la sobrefatiga (muchas de ellas al terminar su trabajo inician sus labores domésticas) y el menor cuidado en la educación de los hijos. Algunas actividades son nocivas para el aparato genital, sobre todo en las fases de desarrollo y gestación; citaremos las que obligan a esfuerzos excesivos y duraderos, muchas veces en posiciones inadecuadas (tareas del campo), a permanecer largas horas sentadas (administrativas) o manipular materiales tóxicos o sustancias químicas.

**Género de vida.** La hiponutrición y malas condiciones higiénicas en las jóvenes facilitan los desarreglos menstruales, la anexitis tuberculosa, los abortos y la frecuencia de hijos con anomalías congénitas.

La vida irregular cuenta en las vulvitis (con o sin bartolinitis) y vaginitis gonocócicas y tricomoniásicas, anexitis gonocócicas y cáncer del cuello del útero.

El abuso del tabaco es nocivo, disminuye el apetito y es motivo de abortos, prematuridad y disminución de talla y peso en los recién nacidos; además, cabe señalar que la nicotina es un tóxico de las células germinales y un vasoconstrictor que reduce la nutrición fetal.

La introducción del *deporte* en la esfera del sexo femenino debe ser considerado, en sí, como un hecho beneficioso, siempre y cuando se man-

© MASSON, S.A. Fotocopiar sin autorización es un delito.

tenga dentro de unas normas generales de prudencia y de orientación que es oportuno recalcar:

1. Debe ser un deporte orientado hacia la *relajación psíquica y física*, y en casos muy concretos hacia la profesionalización o la competición.
2. Debe ser un deporte *suave, planificado*, no elegido al azar, sino programado de acuerdo con la edad y las condiciones físicas y psíquicas de cada mujer.
3. Debe ser un deporte que contribuya a la *belleza física* del cuerpo femenino y a su *equilibrio psicológico*.
4. Nunca deberá colocar a la mujer en situación de *comparación o competición* con el hombre.

Es bien sabido que la gimnasia se recomienda para la más rápida recuperación puerperal y para el tratamiento de la dismenorrea, e incluso un entrenamiento especial de tipo gimnástico-relajatorio en un embarazo es, quizá, el método más universalmente empleado para paliar los dolores del parto.

## ANTECEDENTES FAMILIARES

Es frecuente observar que la edad en que se presenta la menarquía, la mayor o menor fecundidad, la propensión a engendrar varones o hembras o a partos múltiples tienen cierto carácter familiar. La incidencia familiar en el mioma uterino ha sido señalada en numerosas ocasiones.

## ANTECEDENTES PATOLÓGICOS O ENFERMEDADES ANTERIORES

Valoraremos, ante todo, aquellas pretéritas que la experiencia ha demostrado que dejan huella en el aparato genital, y las actuales nocivas para la gestante o su hijo. Así, tuberculosis (anexitis [formas tórpida y atrófica juvenil y florida], úlceras vulvares); sífilis (chancro, condilomas); cardiopatías descompensadas que son motivo de flujos mucosos o mucososanguinolentos, menometrorragias, o ambas; estreñimiento crónico (leucorrea fétida), endocrinopatías (anomalías de la pubertad y menstruales), trastornos metabólicos (incidencia de malformaciones en casos de diabetes mellitus y obesidad), etc. Diversas viriasis, si se presentan en las primeras semanas de la gestación, pueden tener acción teratógena, entre ellas, cataratas, sordera, defectos cardíacos septales o dentarios, etc. Las primeras observaciones fueron referidas a la rubéola por Gregg *(embriopatía rubeólica)*.

De modo parecido, actúan ciertos fármacos, como la talidomida, motivo de casos de focomelia (feto con manos y pies, pero sin brazos ni piernas a manera de las focas); los esteroides virilizantes (causa de gestación prolongada y seudohermafroditismo); las sulfamidas hipoglucemiantes (abortos y malformaciones fetales); la cortisona y citostáticos (podofilino, uretano, etc.), así como la quinina, la estreptomicina (VIII par), etcétera

También son nocivos los exámenes radiográficos en los primeros meses de gestación; se han citado lesiones mutativas celulares del feto, posible causa de leucemia y tumores malignos.

Para regular la natalidad[1], muchas mujeres acuden a los *anticonceptivos hormonales* no exentos de riesgos; citaremos los accidentes vasculares (hipertensión arterial sistémica reversible, fenómenos tromboembólicos); los problemas hepáticos (aumento de transaminasas y fosfatasas alcalinas, ictericia tipo obstructivo intrahepático y hepatomas benignos no asociados a cirrosis); trastornos metabólicos (aumento ponderal, disminución de la tolerancia a la glucosa [se desaconseja su empleo en diabéticas]); trastornos endocrinos (virilización, aumento del vello corporal e hipersecreción sebácea y sudoral); trastornos de la libido y orgasmo (aumento de la libido con orgasmo; disminución del deseo sexual acompañado de cambios del humor en el sentido de síntomas depresivos).

[1]Al principio de la era cristiana, la Tierra era un planeta despoblado. La población humana universal se estima que era sólo de 100 millones de habitantes y que aumentó lentamente, como consecuencia de la alta mortalidad, por enfermedades, guerras, epidemias y las pestes, así como por la escasez de medios para reprimirlas. En 1492, cuando Colón llegó a América, no había más que 300 millones de habitantes sobre la Tierra y al iniciarse el siglo XX, se llega a los primeros 1.000 millones de habitantes en el mundo entero. A partir de aquí, el crecimiento es de vértigo, 3.000 millones en 1960; 3.200 millones en 1970 y en el año 2.000 se han alcanzado los 6.000 millones. El mandato bíblico de «creced y multiplicaos», seguido del de «dominad la Tierra», no parece que deba ser interpretado como una «invitación a hundirla bajo el peso de sus habitantes».

# HISTORIA MENSTRUAL

## Menarquía

Es la primera menstruación, aparece con la pubertad. En nuestras latitudes ocurre entre los 12-15 años (tabla 6-4).

Durante el primer año, las menstruaciones son irregulares y la fecundación no es posible hasta 2-3 años después de las primeras reglas. Más tarde, se establece una fórmula menstrual o *menacmia* más o menos constante. Se expresa por un quebrado cuyo numerador indica los días que dura la menstruación, el denominador del intervalo entre ellas, y la inicial colocada después del quebrado, una indicación de sus caracteres (tabla 6-5).

La intensidad de la pérdida es variable. Se estima atendiendo a su duración, número de paños higiénicos, absorbentes intravaginales, etc., usados; repercusión sobre el estado general e índice hematócrito. Oscila entre 100-200 ml. La sangre menstrual no se coagula por la presencia de un fermento que actúa sobre el fibrinógeno y no deja convertirlo en fibrina; de esta manera, la expulsión de sangre líquida es menos molesta que la expulsión de coágulos, siempre dolorosa.

La secuencia de los cambios hormonales en la sangre periférica durante el curso del ciclo menstrual normal pone de manifiesto que durante la primera mitad del mismo encontremos cifras mínimas de progesterona, bajas de gonadotrofinas hipofisarias (hormona foliculostimulante [FSH] y hormona luteinizante [LH]) y un aumento gradual del estradiol. Este estrógeno preovulatorio y un esteroide precursor asociado inactivo (la hidroxiprogesterona-17-α) son secretados, probablemente, por las células de la teca interna de los folículos de Graaf en desarrollo; por un motivo no conocido, la actividad de estas células comienza a declinar un poco antes de la ovulación; durante ésta, se produce un súbito y fugaz aumento de las gonadotrofinas hipofisarias, en especial LH. Una vez roto el folículo, las células granulosas inician ese proceso de hipertrofia e hiperplasia que denominamos de forma difusa «luteinización»; el cuerpo lúteo en desarrollo resulta invadido por cierto número de células de la teca interna y, aunque su principal producto es la progesterona, puede producir cantidades apreciables de estradiol e hidroxiprogesterona-17-α. El cuerpo lúteo funciona 14 días antes de regresar. Es el nivel en declive de la progesterona y el estrógeno lo que induce la menstruación.

**Tabla 6-4. Desarrollo de los caracteres sexuales secundarios en la mujer**

| Edad (años) | Características principales |
|---|---|
| 10-11 | Aumento del volumen de las mamas. Esbozo de vello pubiano |
| 11-12 | Comienzo del desarrollo de los labios, vagina y útero, con mayor crecimiento del vello en el pubis (disposición triangular de base superior) |
| 12-13 | Redondeamiento del pecho y desarrollo del pezón y menarquía |
| 13-14 | Aparición del vello axilar y menarquía con ovulaciones irregulares |
| 14-15 | Configuración morfológica femenina y regularización de las ovulaciones |
| 15-16 | Psiquismo femenino |

**Tabla 6-5. Forma de anotar las características de la menstruación**

| | |
|---|---|
| 3-4/28 N | Quiere decir regla o menstruación normal (N), que sobreviene cada 28 días y dura 3 ó 4 días |
| 5-6/30 A | Quiere decir menstruación abundante (A), que dura 5 ó 6 días y sobreviene cada 30 días |
| 1-2/27 E | Quiere decir menstruación escasa (E), que dura 1 ó 2 días y sobreviene cada 27 días |
| 2-4/irregular D | Quiere decir menstruación dolorosa (D), que sobreviene irregularmente y dura 2 ó 4 días |

## Síndrome premenstrual (Frank)

Con este nombre, se designa el conjunto de síntomas que presentan ciertas mujeres (50-57 %) en los días que preceden a las reglas.

Surge por desequilibrio o disarmonía hipofisoovárica, con predominio de los estrógenos sobre la progesterona. Algunas comienzan a sufrir a partir de la ovulación («trastornos de la segunda mitad del ciclo»), o sea 14 días antes de la próxima regla.

Su polimorfismo clínico es extraordinario, con congestión mamaria, dolores y nudosidades de celulitis grasa en el cuadrante superoexterno de ambas mamas (mastodinia premenstrual, fa-

© MASSON, S.A. Fotocopiar sin autorización es un delito.

vorecedora del desarrollo de la «mastopatía quística»), hinchazón general, sensación real de intumescencia con abultamiento abdominal parejo al mamario, con variaciones del timbre de la voz, que se torna opaca fácilmente, todo ello por retención hidrosalina y que cede al comenzar el flujo menstrual. Además de esta «tensión» hidrosalina premenstrual, se advierten jaquecas, sed aumentada, excesivo apetito, insomnio, torpor y variaciones del carácter (irritabilidad, nerviosismo, fatigabilidad). La tensión arterial suele aumentar. En algunas pacientes litiásicas, su colecistopatía se agrava. La relajación hiperestrogénica de sus ligamentos las hace sentir menos seguras en la posición erecta, torciéndoseles más fácilmente los tobillos. Todos estos fenómenos ceden al aparecer la regla.

## Ovulación

Se presenta 14 días antes de las reglas, sea cual sea la duración del ciclo menstrual. La mayoría de las veces, pasa inadvertida, excepto en mujeres hiperestrogénicas en que puede acompañarse de un dolor, más o menos agudo, en el hipogastrio (*mitelschmerz, intermenstrual pain, syndrome du 14 jour,* dolor ovárico intermenstrual) a veces acompañado de un fugaz turgor mamario, náuseas, vómitos y, a menudo, aumento de secreción vaginal, que llega a bañar los genitales externos.

## Climaterio normal. Menopausia

Se designa de esta forma al conjunto de manifestaciones objetivas y subjetivas que acompañan y son expresión de la declinación fisiológica, terminal e irreversible del ovario después de 25-30 años de actividad sexual. Dentro de este cuadro, una de las manifestaciones objetivas más conocidas es la cesación definitiva de la menstruación, es decir, la «menopausia». Su comienzo y terminación son, generalmente, imprecisos, con una duración media de 12 años. Para situarlo cronológicamente, el climaterio se puede dividir en premenopáusico y posmenopáusico. Puede cesar para siempre la menstruación y sólo un tiempo después comenzar las manifestaciones climatéricas; se trata de la «disociación climatericomenopáusica», como ocurre en el síndrome de Sheehan o en la menopausia posthisterectomía.

## Síndrome climatérico

En algunas mujeres (20-30 %), el climaterio transcurre con un mínimo de molestias imprecisas, después de todo lo cual recobran su estado anterior, quedando como único elemento objetivo la amenorrea; en las restantes (70-80 %) se manifiesta como un síndrome complejo integrado por:

1. *Anomalías menstruales.* A veces preceden en pocos meses y en otras en un año o más a la instauración de la menopausia. Dependen de la deficiente producción de estrógenos y gestágenos por parte del sistema folicular, que empieza a ser arreactivo a una estimulación gonadotrófica hipofisaria normal o en progresivo aumento; acortamiento o mayor longitud entre una pérdida menstrual y la siguiente; merma o aumento de la cantidad de éstas y, al final, la amenorrea fisiológica.
2. *Manifestaciones neurovegetativas.* Imprimen el sello inconfundible al síndrome que nos ocupa. Se evidencian especialmente a nivel del sistema vasomotor, mediante «sofocaciones u oleadas de calor». Éstas aparecen excepcionalmente después de la menopausia; por lo general, se presentan precozmente, a veces acompañando las primeras alteraciones menstruales y aun precediéndolas, situándose exclusivamente en los días inmediatamente previos a la menstruación o durante ellas.

Consisten en una sensación de calor ascendente, que toma por lo general la mitad superior del tórax, pero pueden abarcar todo el cuerpo, y duran tan sólo de 30 a 2 min, siendo seguidas casi siempre por transpiración profusa y eritrosis facial y, en ocasiones, sensación de frío. Suelen repetirse varias veces al día y, especialmente en la noche, apareciendo la mujer de pronto mojada de sudor, lo que obliga a interrumpir el descanso nocturno. Todas las circunstancias que aumentan la pérdida de calor favorecen su aparición; así, por ejemplo, permanecer en ambientes poco ventilados, el reposo en cama, las emociones, etc. Son más intensas en verano y en los períodos digestivos. La constitución neuropsíquica parece influir en la gravedad de los fenómenos vasomotores, que son más acentuados en la mujer nerviosa y con deficiente equilibrio psicológico. Su frecuencia diaria y su intensidad están en relación con el grado de deficiencia estrogénica, y son el mayor valor para juzgarla.

3. *Alteraciones psíquicas.* Labilidad emocional, irritabilidad, insomnio, estados depresivos, posible alteración de la libido y del orgasmo, etc.

El climaterio y la menopausia pueden revelar o agravar procesos patológicos latentes o potenciales. En lo que atañe al sistema osteoarticular representan, según frase de Schade, «una verdadera catástrofe». Un 30 % de las manifestaciones artrósicas coinciden con el climaterio, así como múltiples algias (a veces en relación con la osteoporosis involutiva y el peso excesivo), justificando el «síndrome doloroso del climaterio». Los procesos biliares y diabéticos se reactivan y hace su aparición la gota.

El tejido conjuntivo y la musculatura del piso pelviano, así como el sistema ligamentario de fijación de los órganos genitales, también involucionan, adquiriendo una progresiva flacidez, que favorece la aparición de prolapsos uterino, rectal o vesical. El esfínter estriado de la vejiga puede perder parcialmente su trofismo y tonicidad. Aumenta la pilosidad (en el ovario posmenopáusico, es posible una producción de andrógenos aun años después), disminuye el volumen uteroovárico, la vagina se cornifica y puede conducir a la «craurosis vulvar».

## Fecha de la última menstruación

Tiene gran importancia práctica porque:

1. Orienta sobre un posible *embarazo.* La gestación en la especie humana es un proceso que dura 270-280 días, o sea 40 semanas, diez meses lunares o nueve solares. Las variaciones de este límite fijado, tanto en un sentido como en otro, son anormales. El parto de un feto maduro antes de 270 días se denomina precoz, y el que tiene efecto pasados los 280 días, retardado.

2. Nos señala de manera aproximada la *fecha del parto.* Para estimar la fecha del parto, se toma la del primer día de la última menstruación, se quitan 3 meses y se añaden 12-14 días o al primer día de la última regla + 12-14 días, se añaden 9 meses.

3. Puede valer en un *peritaje medicolegal* sobre una posible paternidad.

4. Permite la aplicación del *método de la continencia periódica* de Ogino y Knaus, basado en la existencia de períodos de infertilidad durante el ciclo menstrual.

Ogino y Knaus, basándose en múltiples observaciones estadísticas, establecieron que el *período de fecundidad* de la mujer quedaba limitado a los días 12.° al 16.° (ambos inclusive) de un ciclo de 28 días de duración.

Exige una cierta regularidad de los ciclos y la observación del calendario menstrual durante un mínimo de un año. Para calcular los *días infértiles,* se descuentan 19 días del ciclo más corto y 11 días del más largo. Por ejemplo: en una mujer cuyos ciclos oscilan entre 26-32 días, descontaremos 19 días del ciclo más corto, que es el de 26, o sea 26 menos 19 igual a 7, y del más largo, que es de 32, descontaremos 11, o sea 32 menos 11 igual a 21. Así pues, en el mencionado ejemplo, la mujer es *teóricamente infértil* hasta el 7.° día del ciclo y a partir del 21.° día del ciclo en adelante. Por tanto, esta mujer podrá tener relaciones sexuales sin riesgo de embarazo desde el primer día de cada ciclo (que es el primer día de cada período, como es sabido) hasta el séptimo, descontando los días que esté menstruando, y desde el vigésimo primer día de su ciclo hasta el comienzo de la menstruación siguiente.

Y aquí surge la pregunta: ¿se pueden tener relaciones sexuales durante la menstruación? Al principio y al final de la regla no hay el menor inconveniente, incluso puede asegurarse que es cuando existe la máxima garantía de que no venga el indeseado embarazo. Pero, por razones éticas y de consideración a la pareja, que a menudo está más o menos molesta esos días, y que generalmente no le apetece, es aconsejable la abstinencia, pero no porque encierre riesgo o perjuicio para la salud física.

Generalizando, y de conformidad con este método, puede admitirse que en los casos en que la menstruación tiene una duración de unos 4-5 días y los ciclos son regulares, puede practicarse un eficiente control de la natalidad cohabitando durante los tres días que siguen a la terminación de cada período y también durante los tres días antes de cada menstruación.

## HISTORIA GENÉSICA

Las relaciones sexuales suelen ser, al principio, molestas y aun dolorosas, sobre todo si hay desproporción volumétrica entre los órganos copuladores, un excesivo *impetus coeundi,* una vagina con paredes rígidas y poco elásticas o infantil, etc. Son posibles los desgarros e infecciones de las vías urinarias (pielitis de la desfloración).

En referencia a las relaciones sexuales, citaremos:

1. *Dispareunia.* Dolor durante el coito, sin que exista obstáculo alguno que se oponga a su

© MASSON, S.A. Fotocopiar sin autorización es un delito.

realización. Cuando la mujer lo refiere a los genitales externos, tiene poco valor, pues es fruto de una desproporción vulvofálica; si lo percibe intraabdominalmente o en la región anococcígea, cabe pensar en anomalías en la posición uterina o en algún proceso inflamatorio genital.

2. *Nerviosidad post coitum.* Es un dato que hay que recoger, pues indica que no hubo detumescencia y que por eyaculación precoz o por fraude voluntario, las relaciones sexuales se desarrollan mal.

3. *Vaginismo (Huguier).* Es un trastorno debido a un conjunto de causas, entre las que figuran, preferentemente, un desequilibrio nervioso y psíquico de la mujer, e impotencia mayor o menor del varón.

No debe confundirse con la *dispareunia.* En ésta, aun cuando el recuerdo de coitos anteriores dolorosos puede dar lugar a cierta resistencia o defensa muscular genital, el coito puede efectuarse; en el vaginismo, no es posible por existir o producirse intensos espasmos de todos los músculos vulvovaginales y del elevador del ano. Éstos se producen al menor contacto que tengan los genitales, sea un dedo para el tacto o del más pequeño instrumento con el que se pretenda explorar la vagina. Si se insiste, la mujer se retuerce cual si sufriera agudísimos dolores.

Con el nombre impropio de *vaginismo superior* describen algunos autores la contractura enérgica del elevador del ano presentada al terminar el coito y a consecuencia del orgasmo. Hildebrand fue el primero que lo describió con el nombre de *penis captivus* (pene cautivo), porque sus efectos son la compresión y a veces la retención del pene; esa contractura no suele ser dolorosa para la mujer y sí para el hombre.

4. *Frigidez sexual.* Las mujeres no hallan placer ni excitación en el coito o juego amoroso; confiesan no percibir ninguna sensación erótica en ellas, ni por reacción psicofísica propia ni por estimulación provocada por otra persona; carecen de todo interés sexual y sufren, por supuesto, una ausencia total de orgasmo.

Esta sexopatía es muy frecuente, mucho más de lo que cree el médico práctico. En su mayor parte, es el resultado de una distorsión afectiva de origen educacional y no la consecuencia de una alteración endocrina o somática.

Una de las represiones más frecuentes que actúan sobre el orgasmo se basa en ideas de tradición secular de que la mujer debe someterse a los deseos del varón; es «indecente» que exprese un desencadenamiento notable de sus emociones. Otras mujeres son frígidas porque al tener un marido de rigor luterano y «doctor en moralidad», se sienten deprimidas o reprimidas, temen que al dar rienda suelta a sus impulsos se las juzgue indecorosas. Son el tipo de mujeres que dicen «no siento» con el marido y sí con el amante hábil en el juego amoroso. Las mujeres educadas muy estrictamente responden menos que las educadas más liberalmente; los factores religiosos son muy influyentes y siempre en sentido negativo. Existen estudios (Kinsey) que muestran que las mujeres devotas no alcanzan su primer orgasmo hasta unos 6 ó 7 años después que las mujeres que lo son sólo nominalmente. Otra causa perturbadora del mecanismo del coito es el traumatismo de la desfloración, esa decepción producida por un varón «ansioso».

5. *Ninfomanía o furor uterino.* Es la excitación morbosa del deseo sexual. Suele depender de trastornos mentales y puede presentarse en el histerismo, excitación maníaca y en el climaterio premenopáusico.

6. *Erotomanía.* Definida como la «locura del amor casto». No debe confundirse con la ninfomanía. Es una forma platónica del amor mórbido. Se trata solamente de la ilusión delirante de ser amada; es una desviación de la relación amorosa normal, donde el componente activo «amar» se encuentra disminuido a beneficio del componente pasivo «ser amado». En general, se dirige a una persona de clase social más elevada. Se ha dicho que «a la erotómana la atrae lo inaccesible».

7. *Coitus interruptus.* Su nociva influencia, y la de la mayoría de prácticas físicas destinadas a evitar el embarazo, son conocidas de antiguo. El síndrome que las acompaña (trastornos neuróticos, algias congestivas en la región pelviana, anomalías en la menstruación y secreción, etc.) fue bautizado por Sedillot con el nombre de «síndrome de las fraudulentas». Ya hemos citado el efecto nocivo del empleo de los anticonceptivos hormonales.

La edad oportuna para la concepción es entre los 20-30 años, o los 35 años con tres o cuatro hijos convenientemente espaciados. Las primigestas añosas (> 35 años) y las grandes multíparas están más expuestas a complicaciones obstétricas (trastornos placentarios, rotura de útero, hipertensión, nefropatías, mola vesiculosa, etc.) y a tener hijos con síndrome de Down o con anomalías congénitas.

8. *Aborto.* Es la interrupción extemporánea de la gestación, antes del sexto mes; a partir de

esta fecha, el fenómeno se llama *parto prematuro.* El primero obedece a múltiples causas. En los primeros meses cabe pensar en casos de infantilismo o malformación genital.

En la eventualidad de que los primeros hijos nazcan sanos y los últimos se malogren, cabe pensar en sífilis matrimonial adquirida por la mujer, desarrollo de una tumoración o factor Rh.

La esterilidad después de un primer parto es frecuente en la gonococia tubárica.

9. *Lactancia materna.* Es beneficiosa para el niño (sobre todo si son inmaduros o de poco peso) y la madre, pues retrasa la reanudación de la ovulación y de la menstruación después del parto.

En los países donde el período de lactancia es muy largo, el intervalo medio entre dos embarazos sucesivos puede aumentar de cinco a ocho meses. Al reducir el período de lactancia materna entre el 14-25 % por medio de la difusión de las prácticas de la lactancia artificial, contribuye a elevar el índice de aumento demográfico. Es de lamentar que las exigencias de la vida moderna (actividad laboral, conveniencias sociales, comodidad materna) limiten el uso de la lactancia materna.

## COMIENZO Y EVOLUCIÓN DE LA ENFERMEDAD ACTUAL

### Dolor

Los dolores genitales en la mujer son muy frecuentes y de etiología variada. Se determinarán los caracteres del dolor:

1. *Fecha de aparición.* Relación con un posible parto, aborto, infección genital o perturbación emotiva.
2. *Intensidad.* Variable de unas mujeres a otras, dependiendo del umbral de excitación, de la intensidad del estímulo y del psiquismo, etc.
3. *Localización e irradiación.* Difícil, por ser pobre la inervación de las vísceras profundas. Depende de la intensidad, de la rapidez en la conducción, de la experiencia dolorosa de la paciente, etc. Además, la posibilidad de un dolor reflejo o indirecto nos enmascara más la exacta localización del dolor, que varía según la zona afectada. Por ejemplo, los procesos del cuello, porción inferior del útero, uretra, trígono vesical y recto duelen en la parte inferior del sacro, irradiándose a miembros inferiores; mientras que los de fondo de útero, vejiga y porción interna de trompa duelen en la región abdominal, entre el ombligo y las ingles. No hay que olvidar que los procesos de columna también duelen en estas zonas (neuralgias segmentarias).
4. *Naturaleza.* En forma de pinchazos, de peso o gravativo. Depende del mecanismo de producción, que puede ser por:

*a)* *Contracción* violenta de una víscera hueca.
*b)* *Distensión* brusca de la cápsula de un órgano sólido.
*c)* *Compresión o distensión* de los vasos sanguíneos.
*d)* *Anoxia* del tejido muscular activo.
*e)* *Irritación* nerviosa.
*f)* *Disminución* del umbral de excitación.

5. *Tipos de dolor uterino.*

*a)* *Cólico.* Por contracciones enérgicas uterinas ante cuerpos extraños, como los fibromas submucosos, pólipos, restos placentarios, etc.
*b)* *Dolor gravitativo o de peso.* Por irritaciones de las terminaciones nerviosas, sea por diseminaciones linfáticas (cervicitis), por tracción (prolapsos) o por compresión (tumoraciones). La retroflexión y la congestión pelviana dan un dolor de este tipo.

Los tumores pélvicos no producen necesariamente dolor, a no ser que:

*a)* Se cree un problema de *espacio* (compresión).
*b)* Se cree un *accidente* interno (crecimiento del tumor mayor que la irrigación).
*c)* Se produzca la *torsión* de un pedículo vascular.
*d)* Se *extienda* a otras estructuras.

5. *Ritmo.* Fecha de aparición en relación al ciclo.
6. *Signos asociados.* Fiebre, metrorragias, flujos, trastornos urinarios, vómitos y diarreas.

### Abdomen agudo ginecológico

Cinco son sus causas fundamentales:

1. *Hemorragias intraperitoneales.* En este apartado, destaca de manera indudable el embarazo extrauterino; pero no hay que olvidar las hemo-

© MASSON, S.A. Fotocopiar sin autorización es un delito.

rragias por traumatismos (perforaciones uterinas [legrados, maniobras abortivas, etc.]) y de la trompa (insuflaciones), etc. Más infrecuentes son las hemorragias que tienen su origen en la rotura de un vaso varicoso, dehiscencia ovular tempestuosa, rotura de un quiste folicular o procedentes de tumores.

Se anuncian por dolor abdominal intenso, colapsante, defensa muscular (abdomen en tabla) y signos de hemorragia aguda, copiosa (palidez, sudor frío, taquicardia con hipotensión arterial sistémica, acúfenos, visión borrosa, etc.). Una masa pastosa indefinida se palpa en el fondo de saco posterior; si es suficientemente grande, el hematocele produce sensación urgente de defecar.

En el caso de embarazo ectópico, existen antecedentes de amenorrea o irregularidades menstruales; mancha por secreción achocolatada vaginal, seguida de una metrorragia de sangre roja. Es interesante observar si se ha expulsado o no la decidua que, a veces, sale entera en forma de molde. La punción de Douglas es muy útil. La visualización directa de los órganos pélvicos, a través del fondo del saco posterior (culdoscopia) o de la pared anterior del abdomen (laparoscopia) no se indica nunca si existe evidencia de hemorragia intraabdominal profusa con peligro de *shock*.

2. *Infección aguda pélvica.* Anexitis (salpingitis y ovaritis asociadas), abscesos tuboováricos, pelviperitonitis (final de muchas infecciones genitales), etc. Sensibilidad a la palpación y defensa muscular en el hipogastrio y en cada una de las fosas ilíacas, forman los signos abdominales prominentes. A medida que hay un compromiso peritoneal más extenso, se presenta dolor a la descompresión en el abdomen inferior. Existen picos febriles con leucocitosis y desviación izquierda. En los casos prolongados, es posible delimitar el piosálpinx o masas debidas a abscesos tuboováricos.

La parametritis se caracteriza por la desaparición de uno de los dos fondos de saco laterales, por la desviación uterina y por la existencia de una cuerda uterosacra dura, tensa, dolorosa. En la pelviperitonitis, el útero aparece fijado por un magma inflamatorio organizado.

3. *Origen mecánico.* Torsión de quistes ováricos, trompa normal (en presencia de un tumor ovárico o de un quiste paraovárico), miomas pediculados, etc. Puede conducir, al estrangular los vasos sanguíneos, a necrosis hística y al compromiso peritoneal por infección.

4. *Necrosis.* Un mioma o fibroma que se necrosa puede llegar a producir un cuadro abdominal agudo; todavía más si tenemos en cuenta que la necrosis se asocia, con frecuencia, a torsión e infección.

5. *Perforaciones.* Además de las perforaciones mecánicas ya mencionadas, hemos de considerar los cuadros determinados por rotura espontánea (rotura de un quiste, de una colección tubárica, etc.).

## Abdomen agudo en la mujer gestante

Se debe recalcar que, ya de por sí, el embarazo puede predisponer a accidentes quirúrgicos de los órganos genitales (torsión de pedículos, roturas varicosas, etc.).

El diagnóstico de abdomen agudo en el embarazo es difícil por dos causas:

*a)* Es necesario incluir en el *diagnóstico diferencial* problemas relacionados con el embarazo (desprendimiento prematuro de la placenta, etc.).

*b)* Los *signos exploratorios* son oscurecidos por el aumento de tamaño del útero, que al alterar la anatomía y distender las paredes abdominales, dificulta la palpación abdominal.

## Dolor pelviano ginecológico subagudo o crónico

Entre sus causas, cabe destacar:

1. *Anexitis crónicas.* Unilaterales o bilaterales. El dolor se manifiesta en las fosas ilíacas; puede ser localizado (irradiación a la cara interna del muslo ipsolateral, vía nervio obturador) o difundir extensamente. Se exacerba, a veces, en el premenstruo, con el ejercicio y el coito. El padecimiento ha aparecido después de un parto o aborto accidentados, o recién iniciada la actividad sexual.

2. *Endometriosis.* En los casos típicos, el dolor (dato fundamental para el diagnóstico) sobreviene con la regla y se acentúa progresivamente hasta su terminación, existiendo también esta progresividad de una regla con la anterior. A veces, sin embargo, faltan estas características y ritmicidad. Suele ir asociada a otros procesos, como retroflexiones, fibromas, anexitis, etc.

3. *Fibromioma uterino.* Es indoloro en sus comienzos; sólo duele cuando degenera malignamente, se torsiona el pedículo en los subserosos, se acumula sangre y secreciones en la cavidad

uterina por detrás del punto de estenosis, y si, actuando como cuerpo extraño (fibroma submucoso pediculado), induce al músculo uterino a contraerse hasta salir el fibroma por el cuello (parto del fibroma).

4. *Cáncer de útero.* Puede ser asintomático hasta que el tumor o sus metástasis se extienden al tejido pelviano profundo, superficie peritoneal o afecta a huesos y nervios. Cuanto más baja sea la localización del proceso maligno dentro del cuerpo uterino, tanto más probable es que la enferma sufra.

5. *Prolapso uterino.* Si a mayor abundamiento va acompañado de cisto o rectocele, se produce un verdadero dolor sordo, continuo, en la región pelviana y sacra, con molestias durante la micción y la defecación. En ocasiones, la sensación de peso o caída de los genitales es tan notoria que la mujer ni se atreve a separar sus piernas para que ello no ocurra.

6. *Retroversión.* La móvil no duele; la fija postoperatoria o inflamatoria con congestión concomitante, puede producir una sensación dolorosa gravitativa, con irradiación a la parte inferior de la espalda o a las piernas. Molestias semejantes (por congestión vascular y estasis que, de modo secundario, afectan las estructuras neurales de la pelvis) se encuentran en el retrodesplazamiento del útero.

7. *Varicocele pelviano* (o congestión pelviana). La agudización de la formación varicosa de los plexos venosos uteroováricos es motivo de dolores más o menos intensos. Se estima como síntoma casi privativo y patognómico de esta afección el «dolor erótico», exaltación erótico-patológica que incita a la mujer al coito, no pudiendo ser satisfecha a causa del dolor agudo que éste le provoca, debido a la congestión de los plexos periclitorídeos. Los factores etiopatogénicos más importantes son el *coitus interruptus,* la postura en pie prolongada, la sífilis hereditaria. Esta afección provoca menorragias, leucorrea inespecífica y, muchas veces, tenesmo vesicorrectal. Casi nunca falta en este síndrome la dismenorrea o algia menstrual. No es un cuadro de intensidad y proporciones alarmantes. No hay mal estado general, ni alteraciones del hemograma, ni cuadro peritoneal. Existe regular defensa y algunas veces vómitos.

## Algias esenciales o psicalgias de origen genital

Se trata de casos en los que el dolor no se acompaña de lesión orgánica alguna o, por lo menos, no hay proporción entre la intensidad de dicho dolor y la magnitud de la lesión encontrada. Estos dolores se observan con más frecuencia entre los 25-30 años. Su comienzo es, unas veces, brutal, y otras, insidioso y progresivo; generalmente, después de un parto, aborto o *shock* emocional, exacerbándose en el período premenstrual, ovulación, coito y fatiga.

La topografía del dolor puede resumirse en un dolor dorsal (región sacra) y un dolor ventral (hipogastrio), ambos con irradiaciones superficiales por todo el abdomen, tórax, espalda y, sobre todo, cara anterior de los muslos; y profundas a nivel del Douglas y fondo de saco vaginal posterior, que da lugar a dispareunias y a la exacerbación por reacción de los órganos de la vecindad (disuria, polaquiuria, cistalgia, pujos, tenesmo rectal, etc.). Son motivo de estos dolores:

1. *Linfangitis y adenopatías reactivas.* Secundarias a una discreta lesión genital, ya sean erosivas, ulcerativas o desgarros obstétricos infectados del cuello.

2. *Retracción de los ligamentos uterosacros.* Condicionada por el *coitus interruptus.*

3. *Masturbación.* Todo orgasmo con vagina vacía es motivo de molestias pelvianas.

4. *Secuelas inflamatorias y trastornos del sistema simpático pelviano de origen ortostático.* Estos dolores aparecen algunas horas después de levantarse y se exacerban con la posición en pie. Los anclajes ligamentarios del útero son muy laxos, y se le puede exteriorizar fácilmente; el fondo de saco de Douglas es muy profundo; el peritoneo pelviano está muy libre y se deja levantar, plegándose, como si el tejido celular subperitoneal fuera excesivamente laxo. Aquí se podrían incluir los dolores ortopédicos de la mujer multípara. Las articulaciones pelvianas están muy relajadas y los músculos están en una continua tensión para compensar este defecto, lo que a la larga también se traduce por dolor.

5. *Algias psicógenas.* Entran dentro de la ginecología psicosomática. Las neurosis son particularmente frecuentes. Los factores emocionales pueden acompañar a las lesiones orgánicas y modificar su sintomatología. Pero pueden aparecer al margen de toda lesión orgánica manifiesta, aunque hay que tener prudencia antes de afirmar que no existe tal lesión, pues nunca se puede estar seguro de que no haya alguna lesión microscópica celular, linfángica, vascular o nerviosa.

© MASSON, S.A. Fotocopiar sin autorización es un delito.

## ANOMALÍAS MENSTRUALES

Se refieren a las épocas de aparición de la menarquía y menopausia y al ritmo, cantidad y duración de la menstruación.

### Metrorragia

Son las pérdidas hemáticas que no guardan relación con el ciclo sexual. Para su estudio, es de gran importancia tener en cuenta la edad de la mujer:

1. *Metrorragias de la recién nacida.* Son poco frecuentes y sin mayor importancia. Son debidas a la brusca deprivación del estrógeno en el momento del nacimiento. Coinciden con turgencia mamaria. Suelen ceder espontáneamente.
2. *Metrorragias infantiles.* Sus causas más socorridas son la diátesis hemorrágica, tumor de la granulosa del ovario, pólipos y neoplasias vaginales. Si la temperatura basal demuestra actividad estrogénica y por el tacto rectal no se descubre tumoración ovárica, pensaremos en alteraciones suprarrenales, diencefálicas o en la pubertad precoz.
3. *Metrorragias juveniles.* Aparecen después de la menarquía y son más corrientes que las anteriores. El motivo principal es la persistencia folicular. El folículo al llegar el día 14 del ciclo no se rompe y, en consecuencia, no se produce ovulación. Así, se origina un ciclo anovular con aumento progresivo de estrógenos y proliferación del endometrio. Si después el descenso de estrógenos se produce ordenadamente todos los meses, puede simular una menstruación normal. Pero lo habitual es que este descenso se haga desordenadamente y, en consecuencia, aparecen metrorragias.
4. *Hemorragias de la mujer adulta.* Son las más importantes por su frecuencia. Para que no olvidemos las causas en las que tenemos que pensar es muy útil que aprendamos la regla nemotécnica del 4-4. Con ello queremos decir que hay que buscar las cuatro causas más frecuentes, así, interrupción de un embarazo, tumor, lesión de cuello o hemorragia funcional. Descartadas estas cuatro causas, pensaremos en otras cuatro menos frecuentes, como la congestión pélvica, endometriosis, causas generales y causas yatrógenas.
5. *Metrorragias climatéricas.* Su mecanismo de producción es parecido al de las hemorragias juveniles. Se trata de ciclos anovulares.
6. *Metrorragias menopáusicas.* Deben considerarse, mientras no se demuestre lo contrario, producidas por un proceso maligno. A veces se encuentra un pólipo miomatoso o mucoso que sale por el cuello o una hiperplasia del endometrio en relación con un tumor feminizante del ovario o un tratamiento estrogénico previo.
7. *Metrorragias funcionales.* Sin causa orgánica y por alteraciones hormonales:

*a) Persistencia folicular.* Llamada también hiperestronismo o hiperplasia glandular quística. Es la clásica «metropatía hemorrágica de Schroeder». Se confunde con la amenorrea hiperhormonal, ya que entre metrorragia y metrorragia hay períodos de amenorrea. Existe una proliferación persistente del endometrio, sin ovulación ni formación del cuerpo lúteo, y cuando descienden los estrógenos o se necrosa el endometrio se produce la hemorragia. El mecanismo patogénico es el mismo que el de las hemorragias juveniles.

*b) Persistencia luteínica* (o descamación irregular del endometrio). Al persistir el cuerpo amarillo, no se produce una rápida deprivación hormonal y el desprendimiento de la mucosa se prolonga y la menstruación es muy duradera, aunque el ritmo menstrual se conserva.

*c) Maduración irregular del endometrio.* Coinciden zonas en fase de proliferación con otras secretantes. Se atribuye a una insuficiencia lútea incapaz de producir la fase de secreción de todo el endometrio.

### Menarquía precoz

En casos de pubertad precoz esencial, la ovulación y la menstruación aparecen antes de los 9 años. El hipotálamo estimula de manera prematura las secreciones gonadotróficas de la hipófisis y con ellas la ovulación y las modificaciones imprimidas por los estrógenos (mamas abultadas, pilificación, labios menores y útero grandes, etc.). Pueden quedar embarazadas.

### Menarquía tardía

La menstruación aparece pasados los 16 años. Es relativamente frecuente y sin significación alguna.

### Amenorrea

Es la ausencia del período hemorrágico menstrual:

1. *Primaria.* Mujer mayor de 18 años, que no ha tenido nunca la menstruación.

Sus causas son múltiples. Entre ellas cuentan las disgenesias gonadales del síndrome de Turner; los tumores e hiperplasias suprarrenales; los adenomas cromófobos de la hipófisis y las diencefalosis prepuberales con escasa producción de gonadotrofinas. La toma de la temperatura basal y el estudio asociado de la citología intravaginal permiten descubrir que alguna de estas amenorreas coexiste con ovulación, pero sin respuesta del endometrio. Es posible engendrar.

2. *Secundaria.* La menstruación desaparece tras haber ocurrido períodos normales.

Son causas de amenorrea secundaria (aparte del embarazo, lactancia y climaterio) la mayoría de las enfermedades graves con intensa repercusión somática (son muy numerosas) y el trastorno hipofisario funcional que surge en mujeres cuya vida se perturba y vuelve insegura en ambientes de guerra, cambios de localidad, internados, épocas de miseria y trabajo físico agotador y otras situaciones de «estrés» excesivos.

## Seudoamenorrea

Se observa en casos de ginatresia (atresias del himen, vagina o cuello uterino con imposibilidad para exteriorizar el flujo menstrual).

## Criptomenorrea

Es designada de esta forma la percepción de los síntomas subjetivos que acompañan a la menstruación (tensión premenstrual, mastodinia, trastornos congestivos pelvianos) con ausencia del flujo sanguíneo.

## Proiomenorrea

Está alterada la duración de las fases del ciclo normal. Las pérdidas menstruales son normales en cantidad y duración, pero se suceden con un ritmo acelerado (15-18 días). Suele coincidir con ciclos anovulatorios.

## Opsimenorrea

Las reglas son normales. Lo anómalo es que se presentan espaciadas, a veces cada 40-60 días o más.

## Hipermenorrea o menorragia

Regla excesiva; casi siempre con una duración superior a la normal (hiperpolimenorrea). Se observa por:

1. *Alteraciones de la hemostasia.* Su intensidad y persistencia pueden justificar la histerectomía.
2. *Alteraciones orgánicas uterinas.* Mioma submucoso, pólipos, endometriosis.
3. *Alteraciones funcionales del ovario.* Hiperplasia quística glandular.
4. *Enfermedades endocinas.* Hipertiroidismo, hiperpituitarismo, persistencia del timo.

## Hipomenorrea

Regla escasa y de corta duración, pero de ritmo normal. Es signo de hipogonadismo constitucional.

## Menstruación vicariante

Aparición de hemorragias en varios órganos en sustitución de la falta de flujo menstrual o simultáneamente con él. En orden de frecuencia, citaremos, la mucosa nasal, árbol traqueobronquial, piel, estómago, vejiga urinaria, faringe. Dentro de su rareza, se citan en hipertensas climatéricas.

## Menopausia precoz

La regla cesa antes de los 40 años. Cuentan factores constitucionales.

## Menopausia tardía

La menstruación persiste más allá de los 50 años, con la posibilidad de un embarazo a término.

# FLUJO

Se entiende por flujo, toda pérdida no hemática que sale por los genitales.

Por motivos etimológicos, reservamos la denominación de *leucorrea* para designar el flujo blanco; *mixorrea,* cuando es mucoso y transparen-

© MASSON, S.A. Fotocopiar sin autorización es un delito.

te; *xantorrea,* si es amarillo; *clororrea,* si es verde; *hidrorrea,* si es acuoso; *quilorrea,* si quiloso. Las combinaciones de estos caracteres del flujo dan lugar a los términos *mixoxantorrea, xantoclororrea,* etc.

Según las molestias que ocasiona o acompañan al flujo, podemos dividir a las pacientes en las que tienen flujo no irritante; que sufren irritación, escozor o prurito en genitales externos, acompañados de flujo, y las que tienen flujo pruriginoso en la senectud. El contingente de las primeras es menor que el de las segundas.

## Flujo no irritante

Significa que no se acompaña de procesos inflamatorios groseros en el tramo genital bajo (vulvitis, skenitis, vaginitis). Molesta porque obliga a frecuentes lavados y al uso constante de apósitos. Es excepcional antes de la pubertad y poco frecuente después de la menopausia.

1. *Mixorrea.* En la virginal, el flujo es mucoso, transparente, abundante. Aumenta en el momento de la ovulación y en el premenstruo; es más escaso después de la menstruación. Se produce a nivel del cuello del útero, único tramo del aparato genital que posee abundantes glándulas mucosas cuya secreción está destinada a rellenar la cavidad cervical, impidiendo así el ascenso de gérmenes y secreciones desfavorables a la cavidad uterina. Tomando una muestra del contenido vaginal (medida inomisible en la exploración de todo flujo) comprobaremos que se trata de una mixorrea pura con abundantes bacilos de Döderlein. Son posibles gérmenes asociados. En la *hipersecreción mucosa de las glándulas cervicales* desempeñan un papel importante:

*a)* Una buena *receptividad cervical* al estímulo estrogénico. El nivel hormonal de estas pacientes es elevado.

*b)* La *dinámica uterina* que preside las distintas fases del ciclo y de la excitación sexual.

*c)* La *ectopia glandular* del exocérvix, y un orificio cervical externo en exceso amplio.

La mixorrea de las mujeres sexualmente activas no suele ser pura. El moco es menos transparente, con leucocitos abundantes y gérmenes asociados. Son motivos principales la ectopia epitelial glandular del endocérvix, un ectopión por desgarro comisural, pólipos mucosos cervicales y cervicitis crónica.

El embarazo suprime la mixorrea pura. La glera cervical se convierte en tapón mucoso espeso, muy viscoso, destinado a una mejor protección del contenido uterino.

2. *Hidrorrea.* Flujo seroso, fluido. Es poco frecuente. Su punto de partida es el endometrio, rara vez el endosálpinx. Sus causas son, habitualmente, un proceso infectivo crónico no supurativo del endometrio o un efecto hormonal.

En el embarazo, puede ser secundaria a un despegamiento de las deciduas directa y refleja (hidrorrea decidual); la endometritis decidual, *post abortum* o *post partum,* también es causa de hidrorrea. En el primer caso, la secreción puede ser tan abundante que con harta frecuencia se la confunde con la rotura de la bolsa de aguas.

3. *Metrorrea quilosa.* Es poco frecuente. Puede ser debida a la presencia de vasos linfáticos varicosos alrededor de los vasos ilíacos.

4. *Flujo purulento no irritante.* Es frecuente en la mujer sexualmente activa. De color blanco, amarillento o amarillo verdoso, acartona la ropa. Contiene abundantes leucocitos, células de descamación epitelial y flora vaginal impura. Muestra variaciones ligadas al ciclo sexual. Obedece a las mismas causas del flujo irritante del que nos ocuparemos a continuación.

## Flujo irritante

Todo flujo irritante es de origen inflamatorio y al propio tiempo sinónimo de vulvitis. Ésta se acompaña con frecuencia de vaginitis y hasta de cervicitis. Dichas afecciones pasarían inadvertidas a la mujer que anteriormente tenía flujo si las secreciones no actuaran produciendo una inflamación de la región vulvovestibular. La exploración orienta, a veces, sobre la causa del flujo; el flujo por *Candida albicans* es abundante, espeso, blanco, salpicado de material caseoso; la tricomoniasis origina un flujo poco espeso, espumoso y ligeramente amarillento; el gonocócico es profundo y purulento; en la colpitis estreptocócica, la secreción es fluida y sanguinolenta; por último, un flujo de aspecto acuoso y casi siempre inodoro puede obedecer a vaginitis (colpitis) por bacterias inespecíficas, por lo general, difteroides.

Como es muy corriente, la concurrencia de varios agentes etiológicos precisa la investigación microscópica. La muestra se obtiene del fondo de saco posterior de la vagina.

Se pueden clasificar los *agentes contenidos en el flujo* en los siguientes grupos:

1. *Flora vaginal normal.* Constituida por bacilos de Döderlein, células superficiales de descamación epitelial y muy escasos leucocitos.
2. *Flora vaginal anormal.* Constituida por gérmenes inespecíficos, tanto más patógenos cuanto mayor sea el número de leucocitos acompañantes; esta consideración es aplicable a los restantes agentes microbianos o parasitarios.
3. *Hæmophilus vaginalis.* Se trata de un microbacilo de 0,5-1,5 μ; se lo reconoce por su abundancia, morfología y por cierta tendencia a recubrir, como si fueran granos de arena, la superficie de algunas células vaginales de descamación superficial.
4. *Trichomonas vaginalis.* Son protozoos flagelados de forma ovalada y tamaño ligeramente superior al de los leucocitos. Su identificación es más fácil en fresco, por los movimientos que imprimen a los flagelos, que por tinción. La temperatura baja del ambiente inactiva las *Trichomonas.*
5. *Cándida.* Son hongos, de los que existen gran número de variedades; se los reconoce por la morfología de sus esporas o de sus micelios; éstos rara vez abundan en el extendido; las esporas son hipercromáticas, semejando, a veces, un núcleo picnótico alargado libre, producto de citólisis vaginal.

## Flujo pruriginoso en la senectud

El flujo es escaso y a menudo negado por la paciente habituada, que fue más abundante en épocas anteriores.

La exploración visual revela intertrigo en surco genitocrural con zonas de liquenificación por rascado. Dichas lesiones se extienden por la cara externa de los labios mayores ya marchitos. En las obesas, o antiguas obesas, con vientre péndulo, también participan del proceso el surco inguinal y el interglúteo, así como la cara interna del muslo, formando una mancha simétrica más o menos extensa y pigmentada en la zona de mutuo contacto.

La inspección de la vagina y del introito muestra un enrojecimiento difuso debido a la delgadez que a esa edad tiene el epitelio vaginal, reducido a 3-4 capas de células, sumado a las alteraciones flogísticas desarrolladas por la flora vaginovulvar patógena. El meato uretral es prominente y de color rojo escarlata. La incontinencia de orina al esfuerzo y la diabetes, a veces ignorada, puede ser el sustrato o motivo de la agravación de la afección.

## PRURITO VULVAR

Puede ser un síntoma de infecciones (vulvitis), trastornos tróficos (craurosis) o vermiosis, pero lo ordinario es que obedezca, cuando aparece aislado, a hechos generales (diabetes, toxicosis, ictericias, nefrosclerosis, estados alérgicos, etc.). Cuando se ignora la causa, se habla de «prurito esencial», el cual se presenta, de ordinario, por crisis, con remitencias diurnas y exacerbaciones nocturnas, y se localiza en la cara interna de los grandes y pequeños labios, clítoris y márgenes del ano. Casi sin excepción, se trata de mujeres con síntomas ovariprivos (menopáusicas) y estigmatizadas vegetativas.

## SÍNTOMAS Y SIGNOS COMPRESIVOS

Se observan en el embarazo, hidro y hematocolpos, y procesos tumorales benignos o malignos de un cierto volumen. Si se afectan los troncos venosos (vena cava inferior, ilíaca primitiva, interna o externa) se producen edemas en los miembros inferiores, varices y aun circulación colateral abdominal en los casos de miomas gigantes; si la vejiga o el uréter, un síndrome polaquiuria-disuria y aun tenesmo e hidronefrosis; si el recto o sus plexos venosos, tenesmo (o falsas ganas de defecar) y hemorroides, y si los troncos nerviosas del plexo lumbosacro, dolores irradiados y parálisis.

# ■ INSPECCIÓN

Comprende la somática general (facies, constitución, estado de nutrición, actitud), la del abdomen y mamas, y la de los genitales externos. El examen visual de la vagina y cérvix precisa espéculos o valvas.

## INSPECCIÓN SOMÁTICA GENERAL

### Facies

Son diversas las manifestaciones faciales:

© MASSON, S.A. Fotocopiar sin autorización es un delito.

1. *Gravídica.* Muestra un cierto empastamiento, más patente a nivel de los labios (facies negroide). El aumento de nivel de la hormona estimulante del melanocito de origen hipofisario (MSH) motiva el cloasma gravidarum, presente en el 74 % de las gestantes. Más patente en las mujeres morenas, puede aparecer como unas placas irregulares bien enmarcadas de pigmentación simétrica en la frente y mejillas. Generalmente, suele desaparecer al parir, pero, de vez en cuando, puede persistir en tono menor. Discreta hipertricosis.

2. *Climatérica.* La piel se aja y arruga, con las clásicas «patas de gallo» perioculares. Son frecuentes manchas hipercrómicas cloasmáticas y placas xantomatosas, así como la presencia de pelos en el conducto auditivo externo, barba, bigote y nariz. Esta pilificación de tipo masculino obedece a que en el ovario posmenopáusico es posible una producción de andrógenos aun años después.

3. *Hirsuta.* Si con la pilificación de tipo masculino coexiste una morfología androide (voz gruesa y clítoris hipertrófico), hablamos de virilismo. Ciñéndonos a causas ováricas, citaremos los arrenoblastomas, tumores luteínicos, y el síndrome de Stein-Leventhal (1935) debido a una anormalidad de la síntesis de los estrógenos con disminución del estradiol y aumento de testosterona. Se pensará en éste en todo caso de amenorrea secundaria con hirsutismo, obesidad y ovarios palpables a la exploración ginecológica.

4. *Ovárica* (o de Spencer-Wells). Se caracteriza por emaciación, tinte térreo y expresión de ansiedad.

5. *Signo de Geergesen.* En la rotura del embarazo ectópico. En la región labial destaca perfectamente el ribete blanco característico, sin zona de transición al lado del rojo del labio y del rosado de la piel de la cara.

## Constitución

Se admiten tres tipos constitucionales en la mujer:

1. *Hipoplásico.* Hipotonía con escaso desarrollo corporal, pelvis estrecha, vulva infantil, útero pequeño y en anteroflexión.

2. *Asténico* (tipo Botticelli). Hipotonía, propenden a los prolapsos genitales, anexitis, dismenorreas, partos distócicos y a un climaterio pronto y tumultuoso.

3. *Pícnico* (tipo Rubens). Son frecuentes el cáncer de cuello uterino, tuberculosis genital y distocias.

En la práctica, no se hallan casi nunca los tipos puros, pero generalmente se advierte siempre el predominio de las características de uno de ellos en grado suficiente para permitir su catalogación.

Las mujeres altas, angulosas, hombrunas, suelen ser poco fecundas; desde Hipócrates, se sabe que las de corta talla, caderas anchas, culibajas y de senos pequeños son las más amorosas y aptas para procrear y lactar.

## Estado de nutrición

Suele conservarse bien, excepto en los casos en que el proceso genital, además de ser duradero, motiva pérdidas de sangre repetidas, fiebre o dolor; en los procesos malignos avanzados, es posible llegar a la caquexia. Hay mujeres que engordan con los embarazos y partos sucesivos; este tipo de obesidad (obesidad maternal, de Sheldon) no produce ninguna disminución de la fertilidad.

En el aumento del peso gravídico normal, cuentan los factores que se exponen en la tabla 6-6.

Todo *aumento superior a 12 kg* es anormal y en relación con:

1. *Factor endógeno.* Constitucional.

2. *Exógeno.* Aporte excesivo de calorías. Las necesidades calóricas del feto en desarrollo son tan insignificantes durante la primera mitad de la gestación (aproximadamente, 100-150 cal y más adelante 300-400 cal), que no pueden considerar-

**Tabla 6-6. Factores que intervienen en el aumento de peso de embarazada**

| | Δ Peso (kg) |
|---|---|
| Feto | 3,300 |
| Placenta | 0,500 |
| Líquido amniótico | 1,500 |
| Hiperplasia e hipertrofia uterina | 1,000 |
| Ingurgitación mamaria | 1,500 |
| Grasas y prótidos almacenados | 1,500 |
| Aumento de la volemia | 1,000 |
| Líquidos hísticos | 1,500 |
| Total | 11,800 |

se subordinadas al estado de nutrición de la madre. Téngase presente que en la II Guerra Mundial, en los campos de concentración nacieron niños de peso normal.

3. *Endocrinopáticos.* Hipofisario, placentario, hipotalámico, corticosuprarrenales, dismetabólico hidrosalino.

El sobrepeso en las gravídicas es una baza peligrosa en las distocias dinámicas y sufrimientos fetales, facilitando las intervenciones quirúrgicas, las crisis de eclampsia (4 % en las no obesas; 19 % en éstas) y la dehiscencia de los músculos rectos del abdomen *post partum*.

En las parturientas que experimentaron el síndrome de *shock* hemorrágico posparto (motivo de necrosis isquémica hipofisaria), es posible asistir a la instauración de panhipopituitarismo (síndrome de Sheehan), que puede conducir a desnutrición extrema (2 %).

En la *pubertad precoz ovárica* (dependiente de un tumor feminizante benigno o maligno del ovario), se desarrolla un cuadro de «mujer en miniatura» con mamas y útero grandes, vello excesivo y reglas irregulares (anovulatorias). Disminuyen las gonadotrofinas hipofisarias y, al mismo tiempo, aumentan los estrógenos urinarios.

Se designa *telarquía prematura* el desarrollo excesivo de las mamas en niñas de menos de 9 años sin otros signos de maduración sexual. Se atribuye a hipersensibilidad frente a cantidades subclínicas de estrógeno.

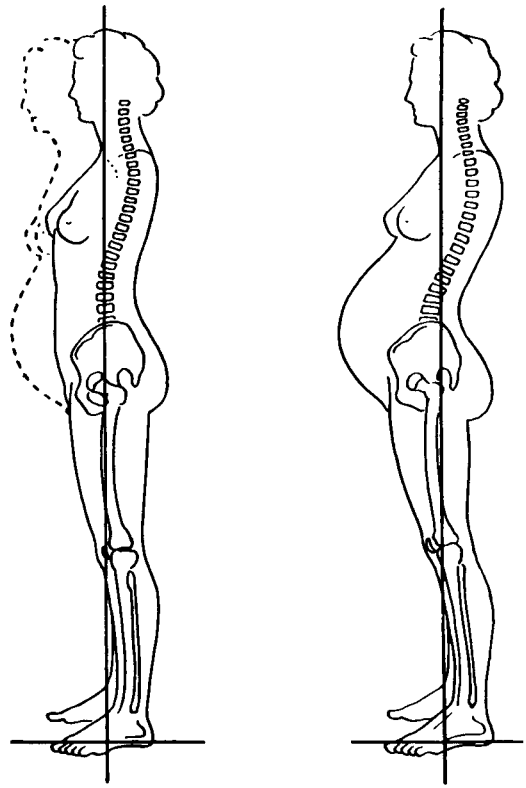

**Fig. 6-7.** Desplazamiento del centro de gravedad provocado por el embarazo, y compensación de ese desplazamiento por la acentuación de la lordosis lumbar y ligera flexión de las extremidades inferiores.

## Actitud (o postura)

Es muy significativa en las gestantes avanzadas (en especial con exceso de líquido amniótico) y portadoras de quistes de ovario voluminosos o ascitis copiosa (ya sea por un fibroma de ovario [síndrome de Meigs] u otros procesos ginecológicos tumorales o no). La desviación del centro de gravedad del cuerpo hacia delante obliga a la mujer a inclinarse forzadamente hacia atrás. Este desplazamiento se compensa, en parte, por la acentuación de la lordosis lumbar y ligera flexión de las extremidades inferiores (fig. 6-7).

## Marcha

Descubre la presencia de coxalgias, luxaciones congénitas, etc.; las mujeres afectas de prolapso o inflamaciones de los genitales externos, caminan con las piernas abiertas; las gestantes o portadoras de voluminosos tumores abdominales o ascitis copiosa lo hacen también, pero con la mitad superior del cuerpo dirigida hacia atrás. Las afectas de procesos flogóticos agudos andan algo inclinadas hacia delante.

## Examen de la piel

Algunos procesos cutáneos se revelan o agravan durante el embarazo. Son frecuentes las dermatosis en las ginecópatas y gestantes; en éstas, encontramos:

1. *Cambios fisiológicos de la piel:*

*a) Trastornos hidrópicos.* La retención de agua da a la piel un aspecto tenso y brillante.

© MASSON, S.A. Fotocopiar sin autorización es un delito.

*b) Trastornos acromegaloides.* Visibles en la cara (aspecto viriloide), manos y pies. Los guantes, anillos y calzado quedan pequeños.

*c) Aumento de grasas.* Sobre todo a nivel de mamas, abdomen, monte de Venus.

*d) Alteraciones vasculares.* Hiperexcitabilidad vasomotora (palidez y enrojecimiento súbitos; dermografismo), angiomas estelares (*nevus aracneus* que desaparecen espontáneamente después del parto; varices en miembros inferiores, vulva y alrededor de las mamas).

*e) Alteraciones de las faneras* (anexos cutáneos). Consisten en el aumento de la velocidad del crecimiento de las uñas, aparición de vello tipo lanugo en cara y abdomen, desde el vello puberal al ombligo. Estos trastornos se normalizan hacia los tres meses después del parto. Aparece, hacia el final del embarazo, seborrea de tipo masculino con caída de pelo, que cede de forma espontánea durante el puerperio; más frecuente quizá sea una caída difusa, existente en casi todas las mujeres hacia el tercer o cuarto mes después del parto, pero que en algunas llega a alcanzar caracteres alarmantes, llegando a perder la mitad o más de sus cabellos; esta alopecia posgravídica se repara espontáneamente en pocos meses.

*f) Estrías atróficas gravidarum.* Se presentan en más del 90 % de las embarazadas. Se caracterizan por estrías atróficas de 2-5 mm de ancho por 2-10 cm de largo, de forma fusiforme o romboidal, localizadas, sobre todo, en la piel del abdomen, región glútea, caderas y mamas. Al principio, son de color azulado o francamente rojizas; posteriormente, se vuelven blancas, porcelánicas o nacaradas. La piel a su nivel está atrófica, se deja plegar con facilidad como tela de cebolla; al tacto, parece como si existiera una ligera depresión de la piel. Las fibras elásticas aparecen rotas, algunas con alteraciones degenerativas del tipo de la elacina; en el colágeno existe edema y las fibras aparecen estriadas y disociadas por el edema. Hay dilataciones vasculares y pequeña infiltración perivascular.

*g) Trastornos pigmentarios.* Por hiperproducción de hormona melanófora. Es constante la coloración oscura de pezones y areolas mamarias, ombligo, línea alba, borde externo de axilas, región anal y genital. El *cloasma gravidarum* se presenta en el 74 % de las embarazadas.

2. *Dermatosis típicas del embarazo.* Son cuatro:

*a) Herpes gestationis.* Raro y pruriginoso. Cede después del parto, pero recidiva a cada nuevo embarazo.

*b) Prurigo gestationis.* Variedad del prurigo simple agudo del adulto; la lesión elemental es una típica pápula del prurigo.

*c) Impétigo herpetiforme.* Se caracteriza por pústulas sobre pápulas redondeadas de fondo eritematoso. Pronóstico grave, mortal en el 50 % de los casos.

*d) Molluscum gravidarum.* Forma de fibroma en el que se observan numerosos y pequeños fibromas del tamaño de una cabeza de alfiler a medio guisante, color carne cruda u oscuros, localizados sobre todo en la nuca, partes laterales del cuello y región submamaria.

3. *Eritema palmar.* Eflorescencias rojo vivo en las regiones tenar, hipotenar y plantar, de pequeñas dimensiones de diámetro, no pruriginosas ni dolorosas, que desaparecen espontáneamente después del parto; a veces, asociado a la aparición de *nevus aracneus*, papilomas genitales (llamados «vegetaciones o papilomas venéreos»), candidiasis de las regiones vulvar y perigenital, psoriasis purulenta, etc.

Los tumores androgénicos y la toma de ovulostáticos motivan signos de virilización, así, aumento del vello corporal, alopecia central de la cabeza, crecimiento de pelo en el labio superior, hipersecreción de las glándulas sebáceas y sudoríparas.

## INSPECCIÓN DEL ABDOMEN Y MAMAS

### Examen visual del abdomen

Nos orienta sobre:

1. *Volumen y forma.* Embarazo, tumores líquidos (quistes) o sólidos (mioma, sarcoma), ascitis (tuberculosa, neoplásica maligna [carcinoma de ovario, carcinomatosis secundaria a tumor genital]) o tumoral benigna (síndrome de Meigs [tumor ovárico benigno fibroso con ascitis e hidrotórax], etc.).

2. *Distribución pilosa del monte de Venus.* Más o menos copiosa y extensa, pero con límite superior horizontal en las mujeres normales; de disposición masculina en las virilizadas.

3. *Cicatrices operatorias, alteraciones tróficas (edema suprapúbico) y estrías atróficas gravidarum.* Tras intervenciones quirúrgicas, por congestión pelviana en las gestantes y portadoras de tumores, etc.

4. *Altura y forma del ombligo.* Elevado en la gestación y tumoraciones genitales; atraído y desplazado, gracias a la contractura muscular, hacia donde existen afecciones inflamatorias dolorosas.

5. *Pigmentaciones.* Las de la línea blanca (se convierte en castaña o parda (línea parda), anillo umbilical, cicatrices y estrías son signo de gravidez. En las pacientes que han empleado *larga manu* en la aplicación de calor local intenso en forma de *bullote* o paños calientes, aparece una pigmentación marmórea (eritema *ab igne*) en la región correspondiente. La leucorrea persistente produce también pigmentaciones en la raíz de los muslos.

6. *Flebectasias* (circulación complementaria). Índice de un trastorno en la circulación de retorno.

7. *Hemoperitoneo.* Su causa más frecuente (descartados los traumatismos externos) es el embarazo ectópico; en él, se observa no rara vez, si bien tardíamente, el «signo de Halsted».

## Examen visual de las mamas

Existe una estrecha relación entre el desarrollo de las mamas y aparato genital femenino. Ya hemos citado su volumen excesivo (en relación con la edad) en la pubertad precoz esencial (comprende el 94 % de los casos de este trastorno) y su hipoplasia en los procesos virilizantes. A hiperestronismo, se atribuye la mamopatía endocrina quística. A partir del segundo mes de la gestación, a veces antes, las mamas aumentan de volumen y se hacen sensibles. La palpación descubre masas arrosariadas o acordonadas en relación con formaciones glandulares hipertróficas. Su crecimiento excesivo y rápido puede motivar estrías de distensión si rebasa la elasticidad dérmica. Inicialmente de color asalmonado y en dirección radial al hemisferio mamario, quedarán como recuerdo indeleble, en forma de estrías nacaradas, cuando cicatricen. La circulación venosa incrementada forma una abundante y llamativa red azulina subcutánea llamada *red de Haller,* y el pezón, que aparece hiperpigmentado, está rodeado de la areola, también hiperpigmentada, y de otra secundaria de pigmentación marmórea menor (areola secundaria o gravídica o *signo de Hunter*). En ella, aparecen unas formaciones granujientas (glándulas sebáceas hipertrofiadas que mantienen lubrificada su piel) llamadas *glándulas* (o tubérculos) *de Montgomery.*

En un cierto número de casos, pueden observarse *mamas supernumerarias.* Se trata de mamas atróficas reducidas a un vestigio de areola y pezón, localizadas de preferencia en la axila (fig. 6-8). Al ingurgitarse en el período premenstrual y gestante, pueden confundirse con quistes sebáceos o ganglios. Pueden degenerar carcinomatosamente.

Del tercer al quinto día del parto, se instaura en la mama turgente y preparada por la gravidez, la secreción láctea; ésta va precedida de una serosidad acuosa y amarillenta, que es el *calostro.* El estímulo fundamental de la secreción prolactínica es la succión del pezón.

# INSPECCIÓN Y EXAMEN GENITAL

## Examen de los genitales externos

Se requiere un mínimo de instrumental para llevar a cabo un examen pélvico apropiado. Se incluye un espéculo de tamaño adecuado, placas para citología vaginal, una espátula para tomar frotis, instrumentos para biopsia (cervical y endometrial) y frascos con formol. Durante este examen, es conveniente que esté presente la enfermera para ayudar al médico y confortar a la paciente. Debe comenzar por la observación de los genitales externos o vulva tal como se ofrecen a nuestros ojos. La paciente guarda la posición

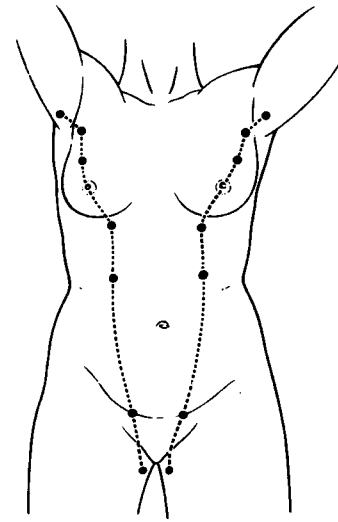

**Fig. 6-8.** Mamas supernumerarias.

© MASSON, S.A. Fotocopiar sin autorización es un delito.

4. *Altura y forma del ombligo.* Elevado en la gestación y tumoraciones genitales; atraído y desplazado, gracias a la contractura muscular, hacia donde existen afecciones inflamatorias dolorosas.

5. *Pigmentaciones.* Las de la línea blanca (se convierte en castaña o parda (línea parda), anillo umbilical, cicatrices y estrías son signo de gravidez. En las pacientes que han empleado *larga manu* en la aplicación de calor local intenso en forma de *bullote* o paños calientes, aparece una pigmentación marmórea (eritema *ab igne*) en la región correspondiente. La leucorrea persistente produce también pigmentaciones en la raíz de los muslos.

6. *Flebectasias* (circulación complementaria). Índice de un trastorno en la circulación de retorno.

7. *Hemoperitoneo.* Su causa más frecuente (descartados los traumatismos externos) es el embarazo ectópico; en él, se observa no rara vez, si bien tardíamente, el «signo de Halsted».

## Examen visual de las mamas

Existe una estrecha relación entre el desarrollo de las mamas y aparato genital femenino. Ya hemos citado su volumen excesivo (en relación con la edad) en la pubertad precoz esencial (comprende el 94 % de los casos de este trastorno) y su hipoplasia en los procesos virilizantes. A hiperestronismo, se atribuye la mamopatía endocrina quística. A partir del segundo mes de la gestación, a veces antes, las mamas aumentan de volumen y se hacen sensibles. La palpación descubre masas arrosariadas o acordonadas en relación con formaciones glandulares hipertróficas. Su crecimiento excesivo y rápido puede motivar estrías de distensión si rebasa la elasticidad dérmica. Inicialmente de color asalmonado y en dirección radial al hemisferio mamario, quedarán como recuerdo indeleble, en forma de estrías nacaradas, cuando cicatricen. La circulación venosa incrementada forma una abundante y llamativa red azulina subcutánea llamada *red de Haller,* y el pezón, que aparece hiperpigmentado, está rodeado de la areola, también hiperpigmentada, y de otra secundaria de pigmentación marmórea menor (areola secundaria o gravídica o *signo de Hunter*). En ella, aparecen unas formaciones granujientas (glándulas sebáceas hipertrofiadas que mantienen lubrificada su piel) llamadas *glándulas* (o tubérculos) *de Montgomery.*

En un cierto número de casos, pueden observarse *mamas supernumerarias.* Se trata de mamas atróficas reducidas a un vestigio de areola y pezón, localizadas de preferencia en la axila (fig. 6-8). Al ingurgitarse en el período premenstrual y gestante, pueden confundirse con quistes sebáceos o ganglios. Pueden degenerar carcinomatosamente.

Del tercer al quinto día del parto, se instaura en la mama turgente y preparada por la gravidez, la secreción láctea; ésta va precedida de una serosidad acuosa y amarillenta, que es el *calostro.* El estímulo fundamental de la secreción prolactínica es la succión del pezón.

# INSPECCIÓN Y EXAMEN GENITAL

## Examen de los genitales externos

Se requiere un mínimo de instrumental para llevar a cabo un examen pélvico apropiado. Se incluye un espéculo de tamaño adecuado, placas para citología vaginal, una espátula para tomar frotis, instrumentos para biopsia (cervical y endometrial) y frascos con formol. Durante este examen, es conveniente que esté presente la enfermera para ayudar al médico y confortar a la paciente. Debe comenzar por la observación de los genitales externos o vulva tal como se ofrecen a nuestros ojos. La paciente guarda la posición

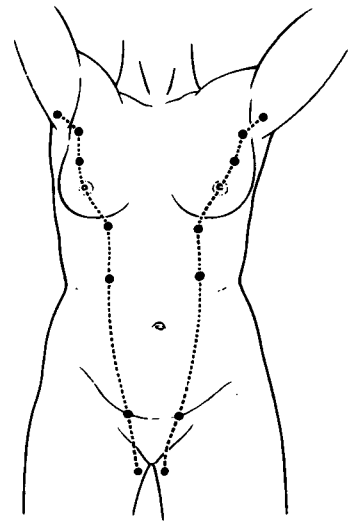

**Fig. 6-8.** Mamas supernumerarias.

© MASSON, S.A. Fotocopiar sin autorización es un delito.

dorsosacra o de litotomía, con los muslos bien flexionados sobre la pelvis y las piernas sobre los muslos. Se colocarán unas pantaloneras y un paño para los muslos y bajo vientre. El detalle se completa entreabriendo los labios mayores con dos dedos (pulgar e índice) de la mano derecha (fig. 6-9).

Estimaremos el grado de desarrollo adiposo del monte de Venus y grandes labios, así como la pilificación (excesiva en el hirsutismo; mínima en el hipogonadismo y craurosis) y aspecto de la mucosa (rosada y húmeda si normal; rojo viva, excoriada y secretante-purulenta en las vulvitis; pálida y apergaminada en la craurosis). A continuación, examinaremos los grandes labios (fig. 6-10), que pueden aparecer uni o bilateralmente infiltrados en caso de edema mecánico (fallo cardíaco; nefropatía hidropiógena, etc.) o inflamatorio:

1. *Anomalías de los labios menores o ninfas.* Pueden ser hipertróficos, estar casi borrados (en caso de craurosis) o adheridos entre sí (sinequia vulvar). La hipertrofia puede ser uni o bilateral; es siempre antiestética (las ninfas sobresalen entre los grandes labios) y a veces molesta al quedar comprimida entre los muslos y el asiento. Es una anomalía más frecuente en la raza negra y en especial en las bosquimanas, en ellas se presentan longitudes de 15-20 cm, pudiendo llegar a colgar hasta medio muslo. Tal disposición es conocida como «velo del pudor» o delantal de las hotentotas.

2. *Sinequia vulvar.* Al separar los labios mayores, se encuentra una membrana fina, traslúcida y avascular, ordinariamente muy estrecha, y que oculta el orificio himenal, el meato urinario y a veces incluso el clítoris.

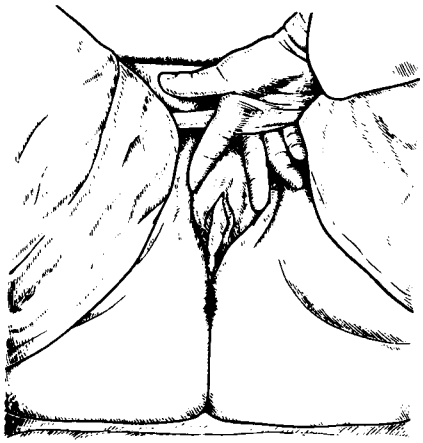

**Fig. 6-9.** Examen de los genitales externos.

**Fig. 6-10.** Inspección de la vulva. La paciente, convenientemente cubierta, se coloca en posición de litotomía. El examen pélvico comienza por la observación cuidadosa de la vulva.

3. *Imperforación del himen.* Se observa una procidencia de color venoso si retiene sangre (hematocolpos); amarillento o gris si serosidad (hidrocolpos); a veces con pus (hidropiocolpos) a nivel del orificio vaginal. Si no se actúa a tiempo, la creciente acumulación de estas secreciones motiva un tumor pelviano que se alcanza con el tacto rectal y a veces abdominal. Son posibles trastornos compresivos de las vías urinaria y digestiva.

4. *Clítoris y meato uretral.* Englobado por la comisura superior de los pequeños labios, aparece el clítoris, y algo por debajo el meato uretral, en cuyos lados existen los orificios excretores de las «glándulas parauretrales de Skene». A nivel del meato podemos observar el prolapso de la mucosa, de color deslustrado o carmesí (el meato está en el centro); pólipos pediculados (a menudo localizados en la uretra posterior); la carúncula, masa de color rojo brillante que sobresale de la porción posterior del meato, su tamaño varía entre 0,5-1,5 mm de diámetro, generalmente es única, pero puede ser múltiple y presentar formaciones malignas. Es obligado exprimir la uretra para detectar cualquier secreción (fig. 6-11).

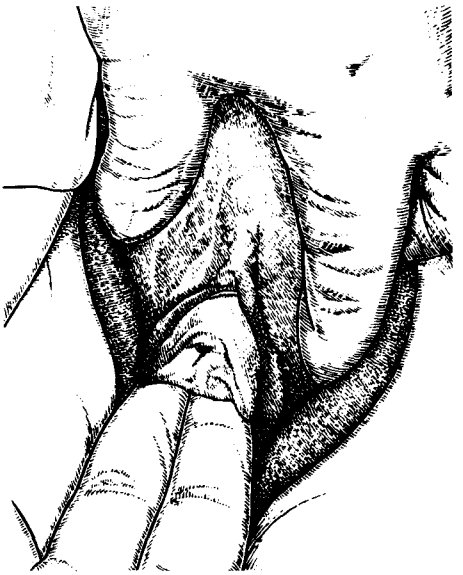

**Fig. 6-11.** Exploración de la uretra. Se exprime la uretra para detectar cualquier secreción.

**Fig. 6-12.** Palpación de las glándulas de Bartholin.

5. *Bartholinitis aguda supurada.* Es de fácil diagnóstico; el labio mayor está aumentado de volumen, muy doloroso y deformado por una tumoración ovoide y tensa.

6. *Bartholinitis crónica.* La infección se localiza en el conducto sin tumefacción de la glándula. Pinzando el labio podemos encontrar una gota de pus que sale por el orificio del conducto o del trayecto fistuloso (fig. 6-12).

7. *Vulvovaginitis crónicas.* Cuando existen secreciones irritantes, podemos observar la irritación de la piel en la cara externa de los grandes labios e interna del tercio superior de los muslos, así como formaciones productivas conocidas como *condilomas acuminados* o «coliflores de la vulva», que se extienden sobre todo en la región del perineo, entre la vulva y el ano.

8. *Úlceras vulvares.* Debe hacer pensar en la posibilidad de un carcinoma (sobre todo en mujeres mayores de 60 años), lúes primaria (chancro) y linfogranulomatosis inguinal.

9. *Varices vulvovaginales.* Se observan con cierta frecuencia (21 %) en las gestantes. Suelen limitarse a un lado y a nivel del surco interlabial. Se presentan como masas turgentes y azuladas. Motivan sensación de pesadez y prurito.

10. *Estiómeno.* Es el término que designa la elefantiasis grave de los grandes labios y del clítoris, con ulceración crónica asociada. Aparece seguidamente al linfogranuloma venéreo y es el resultado de una extensa afección linfática (prueba de Frei positiva).

## Examen de la vagina y cuello uterino

Se acude a espéculos (tubulares; bivalvos) y a las valvas vaginales.

La vaginoscopia, fácil en las mujeres adultas (sexualmente activas), en las niñas debe practicarse en casos bien precisos (hemorragia vaginal infantil). Naturalmente, se precisa experiencia y un instrumental adecuado. Se escoge un espéculo de tamaño apropiado y se introduce en forma oblicua para evitar el trauma directo a la uretra con su borde; no debe estar (o mínimamente) lubrificado (fig. 6-13).

Las valvas proporcionarán un gran campo de visión pero presentan el inconveniente de que precisan un ayudante. Se introducen separadamente la valva posterior primero, mediante una maniobra semejante a la introducción del espéculo, y después la valva anterior, que se presenta en primer lugar a la valva apoyándola sobre una pared lateral y, luego, por medio de una rotación de 90°, la situamos en la pared vaginal anterior.

© MASSON, S.A. Fotocopiar sin autorización es un delito.

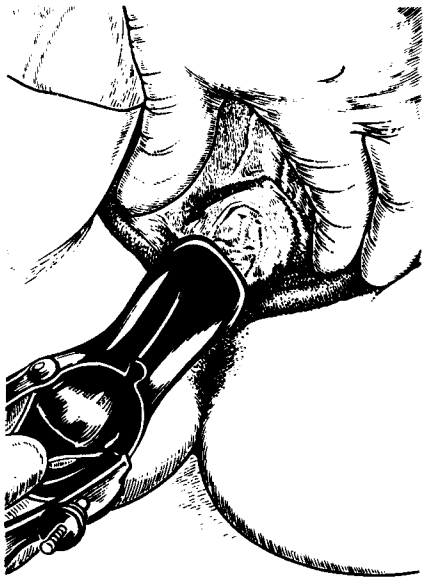

**Fig. 6-13.** Inspección de la vagina. No se deben palpar la vagina ni el cuello hasta que no se haya tomado una muestra para citología. Hasta este momento, la mayor penetración que se hizo en la vagina fue únicamente para exprimir la uretra.

No es posible actuar en caso de hipoplasia o estrechez y atresia vaginales congénitas; en ésta desaparece la luz del órgano, que queda convertido en un cordón macizo. Puede acompañarse de útero rudimentario o ausente y de anomalías a nivel de las manos (pulgar grueso, en masa, corto) y pies.

Los datos que se obtienen con el espéculo se refieren a las circunstancias vaginales de color, secreciones, aspecto de la mucosa, heridas y neoformaciones, etc., o cervicales, forma del cérvix y su orificio, estado de sus labios, ulceraciones, ectropión, pólipos, neoformaciones malignas, etc.

## COLPOSCOPIA

Método de exploración cervicovaginal. El *colposcopio,* es una lupa binocular con la cual se ve ampliado el campo vaginal o cervical. Se coloca previamente un espéculo e instalando el colposcopio en los genitales se enfoca aquella parte que se desea examinar.

Con la *colpomicroscopia* se obtienen aumentos de 120-240 veces. Es un método muy útil para descubrir lesiones iniciales de cáncer de la *portio.* Pincelando con solución de lugol (técnica de Schiller), el tejido sano se colorea, el afectado no (figs. 6-14 y 6-15).

## UTEROSCOPIA O HISTEROSCOPIA

Fue introducida por Pantaleoni (1869) con el fin de diagnosticar afecciones intrauterinas. Esta técnica no ha alcanzado una aceptación general porque el útero, al contrario de lo que ocurre con la vejiga urinaria, posee una cavidad muy pequeña, rodeada por una pared muscular rígida y poco extensible, cuya mucosa responde con hemorragia frente a los más pequeños traumatismos.

La dilatación uterina se consigue con soluciones viscosas (dextrano o glucosa) o con $CO_2$, al igual que se hace con la cavidad abdominal para la práctica de la laparoscopia. El neumómetro se instala con un débito de gas de 40-80 ml/min y una presión intrauterina de 40-100 mm Hg. De este modo, es posible insuflar la cavidad uterina lo suficiente para permitir una endoscopia en buenas condiciones. Estos valores pueden oscilar

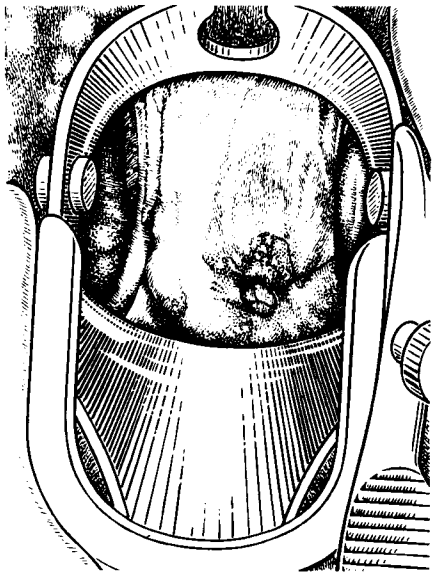

**Fig. 6-14.** Inspección del cérvix. Éste se observa mediante un espéculo, de tamaño apropiado. El espéculo de tipo Miller o Graves puede ser usado con igual efectividad. Sin trauma adicional o manipulaciones, se toman frotis para evaluar la citología vaginal.

**Fig. 6-15.** Técnica de Schiller (aplicación de solución de lugol al cérvix). Se usa la colposcopia, como se muestra en la figura. El tejido sano toma el lugol (zona oscura), el afectado no (zona clara), del área afectada se toma la biopsia con una pinza de Yeoman. Se coloca luego en formol al 10 % y se procesa; en este caso, se evidencia displasia cervical.

en relación con la consistencia del miometrio y con la importancia de la fuga de gas a la cavidad abdominal.

La uteroscopia se realiza bajo anestesia local o general. Después de la desinfección del cuello y de la dilatación del canal cervical hasta un Hegar 7, se introduce el histeroscopio en el útero. A continuación, se instala el neumómetro, pudiendo observarse el despliegue progresivo de la cavidad uterina. Para realizar una endoscopia en las mejores condiciones, es aconsejable escoger la fase inicial de la proliferación. En este momento, la hemorragia del endometrio y el moco apenas molestan.

En el diagnóstico de la esterilidad, se practica al mismo tiempo que la laparoscopia.

## LAPAROSCOPIA *(CELIOSCOPIA)*. CULDOSCOPIA *(DOUGLASCOPIA)*

Tienen por objeto ofrecer una visión directa del aspecto morfológico *in situ*, de las diversas estructuras genitales internas y adyacentes, con una ofensa mínima al organismo de la paciente. Se emplea instrumental óptico adecuado.

La primera se realiza previo neumoperitoneo; en la segunda, la puerta de entrada se encuentra en el fondo vaginal posterior, estando la enferma en posición genupectoral. Son técnicas muy útiles para el estudio de esterilidad.

## AMNIOSCOPIA

Saling (1962) ideó un dispositivo óptico para observar a través del cuello uterino, y por transiluminación, la cavidad amniótica con las características del líquido en ella contenido, al que llamó *amnioscopio*.

Su fundamento descansa en tres hechos:

1. La *expulsión de meconio*, con tinción verdosa del líquido amniótico, es signo cierto de sufrimiento fetal.
2. La *membrana amniocorial* es suficientemente transparente.
3. El *líquido* del polo inferior de la cavidad amniótica está en comunicación con el resto de ella, cosa que ocurre siempre en el embarazo y casi siempre al principio del parto.

La técnica es simple e innocua. El mayor inconveniente es el desencadenamiento del parto y las hemorragias. Con la mujer en posición ginecológica y localizado el cuello, se introduce el tubo a su través con el mandril montado y guiándose del tacto o de la vista, hasta sobrepasar el orificio cervical interno y percibiendo una sensación de contacto «algodonado» con las membranas o «compacto» con la presentación, tras lo cual se retira el mandril y se aplica el sistema de iluminación. No es preciso pinzar el cuello uterino para facilitar la introducción del tubo.

Una vez colocado el tubo, se procede a la visualización de las membranas amniocoriales y, a su través, del líquido amniótico y de la presentación fetal para, por último, y a su retirada, observar el canal cervical. La visión se hace a ojo desnudo, pudiendo utilizar, si se quiere, un amplificador, siendo en el curso de la visión muy útil imprimir ciertos movimientos al tubo del amnioscopio.

En un 4 % de los casos, la exploración es imposible o difícil por cuello uterino estrecho o posterior, membranas opacas, rechazo de la enferma, etc.

Este método orienta sobre:

© MASSON, S.A. Fotocopiar sin autorización es un delito.

1. *Estado de las membranas.* Grado de opacificación y vascularización (mayor o menor proximidad placentaria).

2. *Características del líquido amniótico.* Normalmente, se presenta en cantidad variable con coloración clara, ligeramente opalescente y con pequeños conglomerados de vermis en forma de copos.

En condiciones patológicas, puede presentar tres tonalidades:

*a) Verdosa.* Que va desde el gris verdoso hasta el puré de guisantes, y que es típica del sufrimiento fetal.

*b) Amarillenta.* Que expresa una afectación fetal por isoinmunización maternofetal, o bien la iniciación de meconio.

*c) Rojiza.* Que revela, generalmente, la muerte y retención fetal ulterior.

No siempre es fácil interpretar inicialmente el estado del líquido amniótico, por lo que es conveniente en el curso de la amnioscopia mover ligeramente el tubo para provocar con ello la movilización del líquido y su más clara visualización.

3. *Presentación fetal.* En las cefálicas, se comprueba el cuero cabelludo; en las podálicas, la superficie lisa, blanca o rosada de la presentación, en las que a veces se ha llegado a diagnosticar el sexo fetal, y en las de cara, diversos detalles de esta presentación.

4. *Estado del canal cervical.* Al retirar el amnioscopio, puede observarse cualquier patología que pueda presentar el canal cervical.

Es muy útil para el estudio del sufrimiento fetal crónico al final del embarazo o principio del parto.

## AMNIOCENTESIS

Punción transabdominal para la obtención de líquido amniótico. Se realiza bajo control ecográfico.

1. *Entre las 14-16 semanas,* para estudio cromosómico y descartar enfermedades producidas por alteraciones del cromosoma, siendo la más frecuente la trisomía 21 (síndrome de Down).

2. *A partir de la 32 semana,* para valoración de la madurez fetal mediante la medición del cociente lecitina/esfingomielina. Esta medición puede repetirse 2-3 veces en el tercer trimestre en caso necesario.

# ■ PALPACIÓN

## PALPACIÓN DEL ABDOMEN

Las tumoraciones de origen ginecológico más frecuentes son el embarazo, mioma uterino y quiste de ovario. La vejiga de la orina, la ampolla rectal ocupadas (sondaje, enema previo al examen, o ambos), o todos ellos; el meteorismo intestinal, la ascitis y el grosor excesivo de la pared del abdomen, dificultan el examen.

### Útero gestante

Del cuarto mes en adelante (previamente, útero pelviano), los cambios de forma y consistencia sólo se aprecian por medio del tacto combinado. El útero gestante es grande, globuloso, blando. Si entonces se abarca con una mano el cuerpo uterino y se sacude lateralmente, es posible recoger el signo del peloteo (fig. 6-16), que es una sensación especial que recibe la mano al efectuar la maniobra que hemos descrito y en virtud de la cual se adquiere la convicción de que algún cuerpo libre bailotea dentro de la cavidad uterina.

Los signos ciertos de gestación se recogen de la siguiente manera; colocando la mano de plano sobre el útero se percibe, a partir del sexto mes, y cuando el feto se mueve, un zarpazo suave y típico. La apreciación de los detalles del cuerpo fetal se obtiene colocando la mano de plano en el abdomen y efectuando una palpación profunda al mismo tiempo que con la otra se fija el cuerpo fetal.

En la hidropesía del amnios (hidramnios crónico), se perciben las masas fetales flotando como témpanos de hielo en agua que huyen al contacto de la mano.

A veces, el fondo uterino no es regular, sino giboso debido a la inserción del huso (signo de Piskacek).

El fondo uterino se encuentra a los cuatro meses por encima de la sínfisis púbica; a los cinco, entre ésta y el ombligo; a los siete, entre éste y el apéndice xifoides; a los ocho, rozando los arcos costales y, a los nueve, ligeramente más abajo.

### Mioma uterino

Siempre y cuando sea del tamaño suficiente para ser percibido por la mano del explorador, aparece como un tumor central, duro, indoloro y

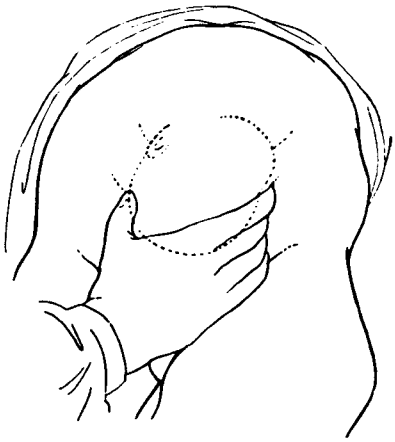

**Fig. 6-16.** Peloteo. La mano desplegada del tocólogo va en busca del polo situado en el extremo inferior del útero e intenta su desplazamiento lateral.

más o menos abollado y móvil. Por tacto vaginal, se aprecian el cuello e istmo uterinos de consistencia normal (dato diferencial con el embarazo). La tracción del cuello con una pinza de garfios arrastra al tumor (dato diferencial con el quiste de ovario). Los movimientos que imprime la mano situada sobre el abdomen son notados por los dedos a nivel del cuello; cuando coexisten mioma y gestación se aprecian zonas de densidad diferente.

## Quistes del ovario

Ocupan la parte central del abdomen, al que abultan, con tendencia al desplazamiento hacia la fosa ilíaca correspondiente. Su consistencia es fluctuante. El tacto combinado señala un cuello y útero de tamaño normal, a veces desplazados. La tracción del cuello (con la pinza de garfios) no lo afecta. Puede confundirse con una ascitis libre; vale para su diferenciación la disposición central del abultamiento y de la matidez percutoria, que no varía con los decúbitos.

Cuando el quiste coexiste con embarazo tiene tendencia a torsionarse sobre su pedículo.

## Hematocolpos

Puede motivar una masa accesible en la parte baja del abdomen; es más evidente con la palpación combinada vaginoabdominal.

## Procesos anexiales agudos

Son motivo de franjas cutáneas hiperestésicas (entre ombligo y región inguinal ipsolateral) y de una zona sensible a la presión en la parte baja del hipogastrio y a ambos lados de la línea media (puntos ováricos).

Es útil el «método de Honigmann»; se coloca la mano inmediatamente por encima de la rama horizontal del pubis, intentando introducir los dedos incurvados en forma de garra dentro de la pequeña pelvis. El dolor producido puede irradiarse hacia la cara interna del muslo.

Puede pinzarse el flanco, cosa que no es posible en los procesos apendiculares agudos (Piulachs Oliva).

## Tumores ováricos

Se perciben sólidos, irregulares y fijos; en los benignos (fibroma), el útero se delimita bien. El fibroma ovárico con ascitis y posible hidrotórax confirman el *síndrome de Meigs;* si se trata de tumores malignos, por ejemplo, cistocarcinoma seudomucinoso, hablamos de *seudosíndrome de Meigs,* al faltar las posibilidades terapéuticas de aquél.

## TACTO VAGINAL

Permite darse cuenta de la lisura, holgura y permeabilidad de la vagina; del estado de los fondos de saco vaginales; de si el Douglas se encuentra depresible y, por tanto, vacío, y de las condiciones físicas del cérvix.

Es indispensable practicar un enema previo (los escíbalos del colon sigmoideo y ampolla rectal pueden simular tumoraciones anexiales y uterinas) y vaciar la vejiga urinaria. En caso de vaginismo, puede ser precisa la anestesia local o general.

Situada la paciente en posición ginecológica, después de separar los labios y de inspeccionar el introito vaginal, se introducen el dedo índice y luego el medio de la mano derecha, bien embadurnados de lubricante y protegidos con un guante fino. La introducción se facilita deprimiendo con los dedos la comisura bulbar posterior a fin de no herir el clítoris y la uretra (fig. 6-17).

La mucosa vaginal permite el deslizamiento de los dedos y produce al tacto la sensación de terciopelo. La estrechez de la luz vaginal de las

© MASSON, S.A. Fotocopiar sin autorización es un delito.

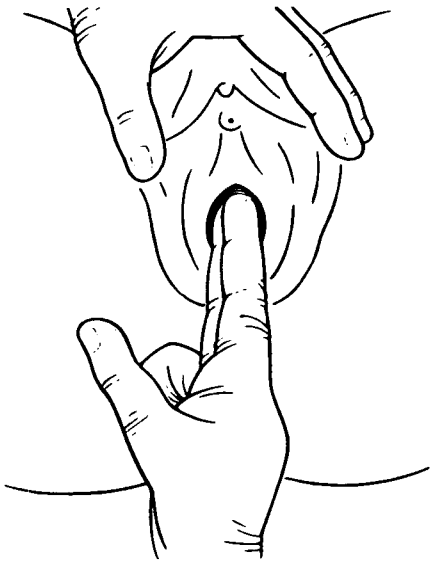

**Fig. 6-17.** Práctica del tacto vaginal. Posición correcta de ambas manos.

**Fig. 6-18.** Determinación de prolapsos. Se pide a la paciente que puje para apreciar cualquier prolapso.

mujeres que no han parido es, en parte, motivada por la contracción involuntaria de los elevadores, que se palpan a ambos lados como gruesos pliegues que desaparecen al contraer la prensa abdominal.

La porción vaginal del útero es una especie de cono de unos 2 cm de longitud, muy musculoso, liso, movible y consistente como goma endurecida. En su vértice, se observa el orificio externo del útero, de forma redondeada en las nulíparas y hendido transversalmente en las multíparas; en el útero gestante, está reblandecido, dando la sensación, a los dedos que tactan, de una masa gelatinosa o de una tira de terciopelo que recubre un cuerpo duro; en el cáncer del cuello del útero es rugoso, duro, friable y sangra con facilidad.

Los fondos de saco vaginales aparecen más amplios en las multíparas que en las estériles. Se ocupan en el caso de embarazo y tumores de ovario.

Se pide a la enferma que puje para apreciar cualquier prolapso (fig. 6-18).

El interés de la palpación del *fondo de saco de Douglas* (situado entre el cuerpo del útero y la parte superior de la pared posterior de la vagina, por delante, y la pared anterior del recto, por detrás) es considerable, pues a causa de su situación declive ha sido considerado «el basurero del abdomen», y el lugar donde se acumulan generalmente los exudados o colecciones hemáticas peritoneales. Normalmente es depresible, pues se encuentra vacío, e indoloro.

## PALPACIÓN COMBINADA VAGINOABDOMINAL

Sigue y complementa el tacto vaginal. Es el método más útil para la exploración ginecológica, pues nos hace accesible el útero y los anexos.

Una vez terminado el tacto vaginal, y sin retirar los dedos de la vagina, se disponen de tal modo (bajando el antebrazo y girándolos simultáneamente) que su cara interna esté en relación con la pared anterior de la vagina, mientras que en profundidad llegan hasta el cuello uterino, que les sirve de punto de orientación. La segunda mano comprime el abdomen a unos 10 cm por encima de la sínfisis del pubis, con las articulaciones carpometacarpianas levemente flexionadas y con los dedos extendidos (el pulgar algo en abducción). Después de algunos movimientos superficiales, se dirigen las puntas de los dedos, primero, hacia el ombligo y, luego, flexionados cada vez más a nivel de las articulaciones carpometacarpianas, hacia el sacro, procurando establecer contacto con el dedo que tacta a nivel de la línea media y de los dedos.

La mano situada encima del abdomen es la que palpa; los dedos colocados en la vagina sirven de sostén para hacer destacar los resaltes (figura 6-19).

Esta exploración bimanual sólo puede llevarse a cabo por vía rectal en las niñas pequeñas. Se recomienda utilizar el dedo meñique en forma muy preservadora. En las niñas ya mayores, después de la menarquía, incluso con el himen intacto, que suele ser flexible, generalmente podemos introducir el dedo sin dificultades en el interior de la vagina.

## Útero vacuo normal

Tiene la forma de un ángulo obtuso hacia delante, con el vértice en la unión del cuerpo con el cuello. Sus paredes anterior y posterior parecen paralelas como las tapas de un libro. Su consistencia es dura, y su superficie, lisa. Resbala de la punta de los dedos (como un hueso de ciruela humedecido), goza de gran movilidad y puede ser impelido en todas direcciones, para reintegrarse a su posición inicial al dejarlo suelto.

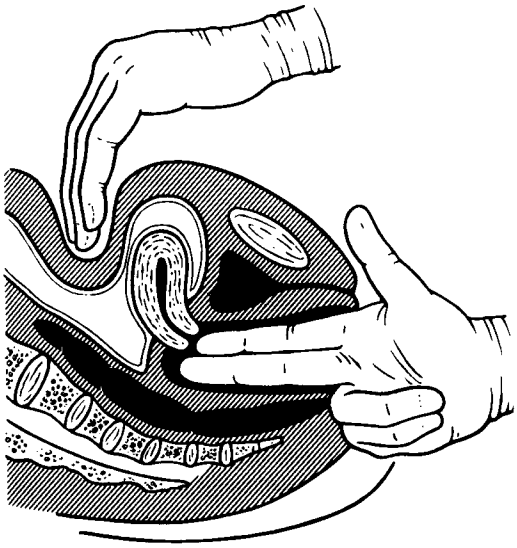

**Fig. 6-19.** Palpación combinada vaginoabdominal. A menudo es posible anotar la configuración, presencia o ausencia de dolor, movilidad, tamaño y posición del cuerpo uterino, y las anormalidades presentes en las áreas anexiales.

## Útero grávido

Ya hemos señalado el valor del tacto combinado en el diagnóstico del útero miomatoso y del quiste de ovario; mayor utilidad tiene, si cabe, en el diagnóstico del embarazo:

1. *Signo de Budin o de Noble.* El dedo índice intravaginal, deprimiendo fuertemente el fondo de saco vaginal lateral, encuentra el cuerpo uterino, ya que éste es globuloso (fig. 6-20).
2. *Signo de Hegar I.* Practicando el tacto en la forma que indica la figura 6-21, es posible formar un pliegue en la cara anterior del istmo uterino a causa de su reblandecimiento.
3. *Signo de Hegar II.* Practicando el tacto combinado, es posible, colocando los dedos como indica la figura 6-22, descubrir una zona de reblandecimiento ístmico.
4. *Signo de Holzhapfel.* Al practicar el tacto combinado, el útero no escapa de nuestras manos como cuando no está grávido, sino que, por su consistencia pastosa, se deja malaxar.
5. *Signo de McDonald* (o de la bisagra). Es posible movilizar el cuerpo uterino sin mover el cuello y aumentar a voluntad la abertura del ángulo cervicocorporal gracias a la zona de reblandecimiento del istmo (fig. 6-23).

## Anexos. Ovario y trompa de Falopio

Se buscan, colocando la mano externa a nivel de los ángulos uterinos y el dedo vaginal en el fondo de saco lateral correspondiente. No son fácilmente perceptibles.

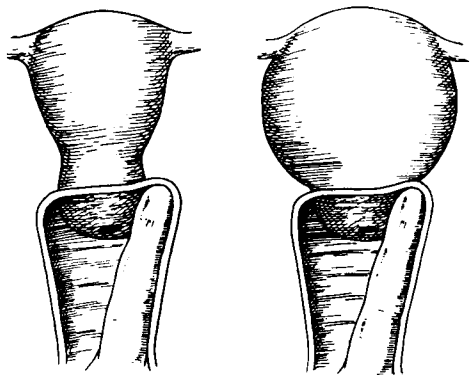

**Fig. 6-20.** Signo de Budin.

© MASSON, S.A. Fotocopiar sin autorización es un delito.

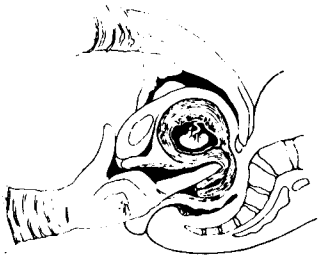

**Fig. 6-21.** Signo de Hegar I.

**Fig. 6-22.** Signo de Hegar II.

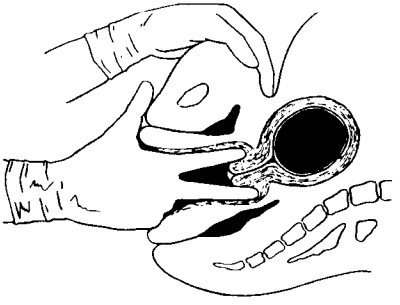

**Fig. 6-23.** Signo de McDonald.

El ovario se muestra como una masa redondeada, que resbala y escapa a nuestros dedos, dura y del tamaño de una almendra.

La trompa se tacta como un cuerpo cordonal, de tamaño inferior a una pluma de ganso, que escapa también, resbalando, a nuestros dedos.

Cuando no se encuentran o apenas son pellizcados entre ambas manos, se estiman normales. En lenguaje clínico al reseñar las impresiones obtenidas se dice «fondo de sacos laterales libres»:

1. *Tumores de ovario.* Dan lugar a la percepción de una masa más o menos voluminosa y siempre indolora que desvía al útero, el cual es de tamaño y consistencia normales; en los procesos inflamatorios (anexitis) agudos o subagudos, la palpación (a veces dificultada por la contractura parietal del abdomen) señala una masa más o menos pastosa, voluminosa y dolorosa, a veces prolapsada en el fondo de saco de Douglas con el útero fijo.

2. *Salpingitis catarral.* La trompa engrosada se percibe cerca del ovario como un cordón sensible que escapa a nuestros dedos.

Para hacer más perceptibles un cistocele, rectocele, enterocele, descenso o procidencia uterinos, así como tumoraciones móviles anteriores o posteriores, se sigue la técnica de explorar a la paciente en posición de bipedestación con una pierna levantada y algo flexionada, mientras puja para facilitar la percepción de los detalles.

## PALPACIÓN COMBINADA RECTOABDOMINAL

Se practica colocando el índice de la mano izquierda o derecha, según el hábito del observador, en el recto, lo más profundamente posible, y la otra mano en el abdomen. Con un poco de hábito, pueden obtenerse los mismos datos que con la palpación vaginoabdominal. Este proceder se emplea en vírgenes y, en algunos casos, para explorar los ovarios cuando éstos son de pequeño tamaño; para ello, el dedo, profundamente hundido, debe rebasar los ligamentos uterosacros, pudiéndose tener conocimiento de los anexos si se incurva el pulpejo a derecha e izquierda.

Con el tacto rectal se aprecia mejor el estado del parametrio posterior y con el vaginal, el del anterior (imposible con el rectal) y los laterales.

## PALPACIÓN COMBINADA VAGINORRECTAL

Es un método que nos da la que podríamos llamar «sensación estereoscópica de los genitales internos».

El dedo medio, introducido junto con el índice en la vagina, sale de la misma y se introduce en el recto hasta encontrar el intersticio entre los dos ligamentos uterosacros. Cuando se alcanza esta separación, la falangeta se insinúa presionando en forma que ésta se doble sobre aquélla.

Un movimiento de rotación de la muñeca hace que el dedo se «calce» los dos ligamentos uterosacros y otro movimiento decidido permite penetrar a través de esta apertura y, con la simple separación de la pared intestinal, abordar toda la cara posterior del útero. Una vez «individuado el útero», sigue la exploración del nacimiento de las trompas y de éstas en toda su longitud. A poco que estén engrosadas, las percibiremos entre nuestros dedos. Si el dedo rectal gira en abanico y la mano abdominal sigue presionando, podemos entrar en contacto con las regiones ováricas y aun con el ovario a poco que se encuentre engrosado (fig. 6-24).

## PALPACIÓN COMBINADA VAGINOPERIANAL

El dedo índice en la vagina presiona hacia atrás y abajo; el pulgar de la misma mano y los dedos de la otra ejercen presión lateralmente evertiendo el anillo anal. Este método es muy útil para revelar las hemorroides internas y fisuras del ano en las gestantes.

## HISTEROMETRÍA

Consiste en introducir un tallo metálico, graduado y abollonado en su extremo (histerómetro), en la cavidad uterina, a través del orificio y conductos cervicales. Es preciso colocar primero unas valvas o espéculos para desplegar la vagina y apresar el cuello con pinzas de garfio. Debe hacerse la histerometría con toda asepsia y con exquisita suavidad para evitar infecciones y perforaciones uterinas.

Normalmente, la longitud total del útero es de 7 cm, de los cuales corresponden 4 al cuerpo y 3 al cuello.

El *índice uterino* es el cociente de dividir la longitud del cuerpo por la del cuello. En la mujer adulta normal, el índice es mayor de 1; en la mujer inmadura y en la hipoplasia e infantilismo uterinos, es igual a 1 o menor.

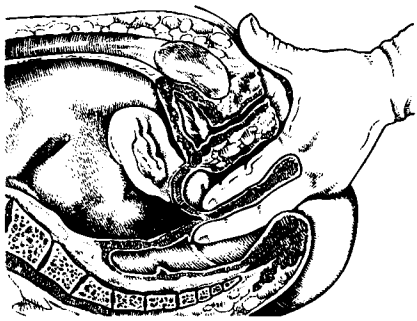

**Fig. 6-24.** Esquema que muestra la posición de los dedos en el examen rectovaginal. Éste nunca es completo si no se practica un tacto rectovaginoabdominal. Tan sólo con esta maniobra se exploran todo el fondo del saco de Douglas, las áreas anexiales, los fondos de saco laterales, las trompas y los ovarios. Ningún médico puede describir estas partes anatómicas usando únicamente el examen bimanual sistemático. En el esquema, se observa cómo el dedo índice está introducido en la vagina y el medio en el recto.

# ■ PERCUSIÓN

De la percusión del abdomen ya nos hemos ocupado detalladamente. Por medio de la percusión superficial y profunda, practicadas con detención, nos daremos cuenta de la forma, volumen y profundidad (por la existencia de órganos interpuestos entre ella y la pared abdominal) de las tumoraciones genitales. Si se trata de una ascitis, al desplazar a la paciente y colocarla del decúbito dorsal al lateral, los límites pleximétricos se modifican, cosa que no ocurre en las tumoraciones quísticas o colecciones enquistadas.

# ■ AUSCULTACIÓN

Se emplea el estetoscopio obstétrico o el fonendoscopio flexible biauricular. El primero, rígido y de madera, se diferencia del médico o clínico por la mayor amplitud del pabellón ampuliforme. Cuando se ausculta directamente, el médico se coloca al lado de la paciente tendida con la cara mirando al pubis.

En las gestantes en período avanzado, encontramos:

1. *Pulso aórtico materno.* Sincrónico con el pulso radial. Se percibe bien hacia la línea media.
2. *Latidos cardíacos fetales.* Comienzan a oírse a los cinco meses y medio alrededor del ombligo, y cuando la gestación está más avanzada por debajo de él. Son regulares y rápidos (120-160 s/min). Al principiante, cuesta algo percibirlos, pues hay que auscultar a distancia, poniendo la misma atención que si quisiéramos comprender las palabras que se cuchichean en una habitación

© MASSON, S.A. Fotocopiar sin autorización es un delito.

vecina. Los latidos fetales ayudan a conocer la posición del feto vivo (se oyen más claros en el sitio en que éste se adosa a la pared del abdomen) y su resistencia-sufrimiento durante el parto.

En el embarazo gemelar, el ritmo que se percibe recuerda mucho al trote de los caballos (signo de Arnoux). La abundancia de líquido amniótico dificulta su percepción.

3. *Soplo uterino.* Zumbido acompasado, sincrónico con el pulso materno, que se percibe, generalmente, en las partes laterales e inferiores del útero, a partir del tercer-cuarto mes. Se origina en las grandes arterias uterinas. No es patognómico de embarazo, pues los grandes tumores abdominales pueden producirlo también.

4. *Soplo funicular.* Se percibe como un murmullo en la zona en que mejor auscultamos los latidos fetales; sincrónico con éstos. Sólo se oye en el 10-15 % de los casos. Sugiere una dificultad circulatoria en los vasos umbilicales, del tipo de vueltas circulares o nudos del cordón.

5. *Movimientos fetales.* En algunos casos, con intervalos irregulares, es posible auscultar los movimientos fetales en forma de tonos apagados. Podemos estimular los movimientos fetales mediante la palpación con peloteo del útero.

Los movimientos periódicos o golpes del feto, persistentes durante algún tiempo con cierto ritmo, que a veces podemos escuchar, se deberían a un movimiento de deglución del feto *(singultus fetalis)*.

6. *Vagido uterino.* Es un gemido o grito emitido por el feto dentro del útero. Es audible a distancia.

7. *Permeabilidad de las trompas ováricas.* Se investiga mediante la insuflación de anhídrido carbónico o, simplemente, aire atmosférico, a través del cuello uterino y de allí a la cavidad y al conducto tubárico; se basa en el estudio de las resistencias que hay que vencer, y en la percepción del murmullo que produce el gas al ingresar en la cavidad abdominal, perceptible mediante un fonendoscopio aplicado en cada fosa ilíaca.

## ■ EXAMEN BIÓPSICO

### BIOPSIA DEL CÉRVIX

Se realiza cuando hay lesiones macroscópicas, con la pinza de Yeoman o similar. Se coloca luego en formol al 10 % y se procesa. Para la mucosa uterina, empleamos una minúscula cucharilla de legrar o una cánula de Novak. Sirve para comprobar si existe una neoformación maligna intrauterina o anomalías de la mucosa en relación con trastornos hormonales. Es útil dilatar previamente el cuello del útero y administrar un analgésico suave.

### FROTIS

Tomado directamente del cérvix y del fondo del saco vaginal posterior, proporciona más del 90 % de precisión para detectar lesiones cervicales, de las que el 65 % son asintomáticas. Con la espátula de Ayre, se obtienen muestras de la circunferencia completa del orificio cervical. Si se toma con un hisopo, puede causar distorsión celular. El espécimen obtenido se coloca en forma de capa delgada sobre una placa para el estudio citológico. La lámina debe ser tratada de inmediato por medio de fijadores, para prevenir que se seque y haya destrucción celular.

### SECRECIONES

Para su recogida, se acude a hisopos estériles. Se obtiene material de secreción para cultivos, con el fin de buscar *Candida* (medio de Nickerson), Trichomonas (examen directo sobre una lámina humedecida con solución salina) y gonococos (medio de Stuart). Se detectarán más casos de esta infección si se hacen frotis de secreción uretral después de presionar las glándulas de Skene. Con frecuencia, una muestra de secreción rectal aumenta la tasa de detección.

## ■ CULDOCENTESIS

Es útil para el diagnóstico de hemoperitoneo casi siempre, descartados los traumatismos externos, por embarazo ectópico.

Se efectúa introduciendo un espéculo en la vagina después de evacuar la vejiga urinaria; a continuación, se tira del labio posterior del cuello con una pinza y se aplica una solución antiséptica al fondo de saco posterior de la vagina, a través del cual se introduce una aguja para punción espinal. Si no fluye espontáneamente sangre u otro líquido, debe aplicarse una ligera succión. La sangre proveniente de la cavidad peritoneal es de color oscuro y no coagula, mientras que la aspirada de una arteria o una vena coagula rápidamente.

## ■ ECOGRAFÍA

Donald (1958) introdujo los ultrasonidos en el estudio de las gestantes y portadoras de tumores pélvicos. Es un método sencillo, rápido, no molesto, no invasivo e innocuo.

Un aparato normal de ultrasonidos, tipo «B-scan», da una imagen análoga a un corte tomográfico; en el caso de un abdomen grávido, se ve el corte de la pared, útero y feto en el conjunto de un solo plano. Si hacemos seguir al emisor receptor de ultrasonidos una rotación axial automática y observamos la imagen obtenida con un sistema óptico especial, conseguiremos no un solo corte, sino una serie de cortes que diseñan los contornos del cuerpo fetal, entonces no hay nada más fácil que observar las diferencias de forma que corresponden a los movimientos del feto.

Se considera que un feto es bien visible en el útero a partir de la décima semana. En las semanas sucesivas, con el aumento del volumen fetal, se obtienen imágenes cada vez más interpretables; se ven netamente las variaciones de posición del feto, su anatomía, sus movimientos, etc.

A excepción de las fases de reposo o de sueño, el feto suele moverse mucho. Sus movimientos empiezan habitualmente por una fuerte impulsión que atañe normalmente a la totalidad del cuerpo. Los movimientos parciales son más raros. En caso de sufrimiento fetal, los movimientos son escasos y lentos o incluso dejan de efectuarse. Esta detección precoz de un problema fetal podría, eventualmente, tener consecuencias prácticas.

La imagen ecográfica bidimensional típica de un quiste de ovario muestra con limpieza sus paredes anterior y posterior bajo la forma de una fina línea bien dibujada y lisa; en efecto, la débil absorción del haz ultrasónico por el líquido intraquístico permite el paso de ondas de frecuencia elevada (4 MHz). Por el contrario, un haz de esa frecuencia es absorbido en su totalidad por la pared anterior de un fibroma y solamente la frecuencia de 1 MHz visualiza con claridad la totalidad de la pared posterior, espesa y regular.

En los quistes del ovario, opone la imagen ópticamente vacía del quiste trivial a los ecos intraquísticos debidos a la reflexión del haz ultrasónico sobre las estructuras sólidas de un quiste dermoide.

Estos ecos pueden igualmente abogar en favor de la existencia de una neoplasia ovárica, pero al ser la absorción del haz menor, por las estructuras neoplásicas, que la debida a los elementos sólidos del quiste dermoide, no existen entonces soluciones de continuidad de la pared posterior.

Por último, ante la existencia de espacio claro que asienta entre la pared abdominal y los ecos intestinales, es necesario evocar la existencia de un derrame ascítico que se diferencia de un quiste benigno, por la existencia de un ángulo agudo entre la línea de reflexión intestinal y la pared abdominal, y por la existencia de ecos intestinales descubiertos en el interior de la fase líquida.

Estos ecos intestinales pueden, por otra parte, coexistir con imágenes intraascíticas de aspecto no sistematizado que abogan en favor de la etiología neoplásica del derrame.

## INDICACIONES DE LA ECOGRAFÍA

La exploración de genitales internos mediante ultrasonidos tiene gran utilidad, tanto en ginecología como en obstetricia, siendo sus principales indicaciones las siguientes:

1. *Obstetricia:*

*a) Diagnóstico inicial del embarazo,* descartando patología propia del mismo como gestación extrauterina, etc.

*b) Diagnóstico de enfermedades fetales* (se realiza alrededor de la 20 semana), permite valorar todos los órganos y extremidades del feto en su normalidad o cuando existen alteraciones.

*c) Valoración del correcto crecimiento fetal* (se realiza alrededor de la 32-34 semana), permitiendo asimismo hacer el diagnóstico de presentación fetal y localización placentaria.

*d) Diagnóstico de degeneraciones molares,* abortos diferidos, muertes fetales antetérmino y desprendimientos precoces de placenta.

2. *Ginecología:*

*a) Diagnóstico de tumoraciones ováricas y uterinas,* así como de las características de las mismas.

*b) Seguimiento del crecimiento folicular* en inducciones de ovulación para fertilizaciones asistidas, así como para la obtención de ovocitos.

*c) Punción-aspiración* de aquellas formaciones quísticas que por sus características no presentan complicaciones o malignización, permitiendo de este modo ahorrar intervenciones quirúrgicas.

*d) Diagnóstico de tumores malignos* tanto endouterinos (adenocarcinoma de endometrio) como de ovario, que por su aspecto ecográfico presentan imágenes altamente patognómicas.

© MASSON, S.A. Fotocopiar sin autorización es un delito.

*e) Diagnóstico de infecciones* de genitales internos, como abscesos tuboováricos o piosalpinx.

*f) Diagnóstico y valoración de patología posquirúrgica,* como abscesos o hematomas.

# ■ EXAMEN RADIOLÓGICO

## RADIOGRAFÍA SIMPLE[2]

El aparato genital femenino no es visible en las radiografías sin contraste, salvo en casos especiales como miomas y tumores ováricos calcificados, quistes dermoides, etc. La visualización del esqueleto fetal no es posible hasta el tercer o cuarto mes de la gestación, momento en que la osificación está lo suficientemente adelantada para ser detectada.

Como indicación obstétrica de la radiología tan sólo apuntaríamos el examen de la pelvis para obtener una imagen de la forma y las medidas de la pelvis menor. En estos casos, se acude a la radiografía simple en decúbito supino, en posición sentada y de perfil.

## HISTEROSALPINGOGRAFÍA

Consiste en la inyección de sustancias opacas de base oleosa o acuosa dentro de la cavidad uterina. La sonda va conectada a un manómetro a fin de regular la presión. Sirve para estudiar las anomalías de la cavidad uterina (anomalías de la mucosa; tumoraciones) y permeabilidad de las trompas. Contraindicada en los procesos sépticos genitales o generales graves.

El empleo simultáneo del contraste opaco intrauterino y del neumoperitoneo permite el estudio de los contornos interno y externo de la cavidad uterina, así como de las trompas y ovario *(ginecograma).*

## FLEBOGRAFÍA ENDOUTERINA

Se inyecta el contraste yodado en el *fundus uterino.* El útero (órgano esponjoso) permite la difusión del contraste a las venas de drenaje. A veces, se logran imágenes de opacificación uterina y venosa pélvica simultánea *(flebohisterografía).* Este método es útil para el diagnóstico del varicocele pelviano y la trombosis intrapélvica.

Ayuda al clínico en aquellos síndromes designados como de «congestión pelviana».

# ■ EXPLORACIÓN FUNCIONAL

## MEDICIÓN DE LA TEMPERATURA BASAL DURANTE EL CICLO

Van de Velde (1928) fue el primero en señalar que el comportamiento bifásico de la curva térmica en el ciclo menstrual guarda relación con la ovulación y la actividad del cuerpo lúteo. La primera fase hipotérmica (predominio estrogénico) es más o menos prolongada, y la segunda (progesterónica), de 14 días de duración. Ambas se separan por una inflexión que se corresponde con el momento de la ovulación. El tipo de ascenso puede ser repentino (en un día), gradual (en 3 ó 4 días) o lento (en escalera en dientes de sierra). La primera forma es la más frecuente (85-90 % de los casos).

El registro ha de ser diario. Se realiza por la mañana, al despertar y estando en cama. El termómetro deberá aplicarse un mínimo de 3 min en el mismo sitio.

Tan interesante como la anotación térmica es la del *menograma,* señalando la duración, intensidad o cualquier otra incidencia de la pérdida menstrual. Dado que la función del ovario es esencialmente dinámica, para juzgar acerca de ella en un caso determinado, se impone registrar cuando menos tres meses.

El registro de la temperatura basal es útil:

1. *Esterilidad.* Si se debe a ciclos monofásicos anovulatorios (el folículo al llegar el día 14 no se rompe y, en consecuencia, no se produce la ovulación) falta el aumento térmico de la segunda fase.
2. *Diagnóstico precoz de gestación.* La elevación térmica postovulatoria se mantiene. Si dura más de 20 días, puede hacerse el diagnóstico del embarazo con un 95,7 % de probabilidades. Es el llamado «signo de Fruhinsholz». A partir del segundo al cuarto mes de gestación, regresa la elevación térmica, para alcanzar en unas semanas y entre el quinto y séptimo mes los valores iniciales propios de la fase folicular.
3. *Anomalías de la gestación.* El aborto motiva un rápido descenso térmico.
4. *Menopausia.* Ciclos monofásicos anovulatorios. Las curvas atípicas obedecen a registros

[2] Debido a la acción teratógena de las radiaciones, las exploraciones al principio del embarazo sólo deben realizarse si existe una indicación vital. La ecografía (técnica inocua) debe preferirse siempre a la exploración radiográfica.

descuidados, distonías neurovegetativas, focos sépticos, agotamiento físico, tuberculosis genital.

## CITOLOGÍA VAGINAL

El epitelio vaginal, por influencias endocrinas, experimenta una regeneración constante a partir de la capa basal. Debido a la gran sensibilidad vaginal frente a las hormonas, son fáciles de reconocer aquí los cambios debidos al estado hormonal. El aspecto celular se caracteriza por el tamaño y grado de estratificación del epitelio, número de núcleos picnóticos, colorabilidad del citoplasma y comportamiento de la membrana celular. Para su clasificación, se parte de cuatro tipos fundamentales (con varios intermedios):

1. *Frotis estrogénicos* (fase folicular del ciclo). Células grandes, aplanadas, poliédricas, predominantemente eosinófilas, con el núcleo pequeño y picnótico (células intermedias grandes), de las capas más superficiales del epitelio; pocos leucocitos.
2. *Frotis luteínico* (fase luteínica del ciclo). Células de tamaño mediano, predominantemente cianófilas, con bordes plegados y enrollados, núcleos vesiculares relativamente grandes, y tendencia a agruparse en forma de pequeñas masas compactas, provenientes de la parte superior de la capa intermedia; mayor número de leucocitos.
3. *Frotis androgénico* (aumento de la producción androgénica del organismo, cuadro parecido al de la falta de hormona folicular). Células de tamaño mediano, ligeramente plegadas, con citoplasma basófilo claro y núcleo vesiculoso grande, provenientes de la capa intermedia.
4. *Frotis atrófico* (senectud). Pequeñas células redondas, cianófilas, con núcleos grandes provenientes de las capas profundas (células basales y parabasales), abundantes leucocitos y moco.

Al principio de la gestación, el frotis continúa siendo predominantemente luteínico, a partir del tercer-cuarto mes, ha desaparecido todo el epitelio eosinófilo. Se encuentran con frecuencia células en forma de barquillo, las llamadas «células naviculares», con núcleo de localización excéntrica.

Las células malignas se reconocen con relativa facilidad de las normales; se diferencian de éstas por su mayor tamaño, distinta apetencia tintórea del citoplasma (la presencia de cuerpos fagocíticos en el mismo es signo de muerte celular) y número, aspecto (bilovulado) y grosor del núcleo.

El *frotis del orificio cervical* no debe omitirse a la menor sospecha de anormalidad; recordemos que el cáncer del cuello del útero (el más frecuente de todos los procesos malignos de la mujer), se origina en la región escamocolumnaria del cérvix (zona de conjunción).

Se aconseja realizar las extracciones en el propio laboratorio. La cualidad de la respuesta está en relación con su número.

Como promedio, es necesario practicar un frotis cada 3-4 días, el primero, 2-3 días después de finalizar la menstruación; en las amenorreas, basta hacer los frotis cada 4-5 días durante varias semanas.

La enferma no debe haber tenido inyección ni lavado vaginal alto, ni relaciones sexuales 12 h antes de cada extracción.

Los frotis se llevan a cabo con una pera de goma adaptada a una cánula de vidrio de 15 cm de longitud y 0,5 cm de diámetro, ligeramente curvada en su extremo distal. Se comprime la pera y se introduce la cánula en la vagina hasta el tercio del fondo de saco posterior. Se aspiran las mucosidades girando lentamente. Para el orificio cervical, valen la espátula de Ayre (con extremos distintos según el tipo de cérvix) o un escobillón estéril. Tinción por el método de Papanicolaou.

## SECRECIÓN CERVICAL

Experimenta cambios cíclicos, cuya apreciación tiene importancia en la práctica. Un moco cervical abundante, claro, pobre en leucocitos y de viscosidad baja habla en favor de un buen efecto estrogénico. La secreción alcanza su nivel máximo, en el ciclo, inmediatamente antes de la rotura folicular. El moco se deja estirar, formando hilos de varios centímetros de longitud (filancia). En el frotis seco, encontramos en este momento los típicos cristales en forma de helecho sumamente manifiestos. La anchura del canal cervical también alcanza su máximo en la fase preovulaturia del ciclo, hecho que se aprecia por el aumento del diámetro del orificio cervical externo. Éstas representan las condiciones óptimas para la penetración del moco cervical por los espermatozoos.

Por la acción concomitante de la progesterona durante la fase luteínica, la secreción cervical se vuelve sumamente viscosa, espesa, opalescente y prácticamente impenetrable para los espermios. La filancia y la cristalización en el frotis seco disminuyen cada vez más, el tamaño del orificio cervical externo vuelve a reducirse.

© MASSON, S.A. Fotocopiar sin autorización es un delito.

## BIOPSIA DEL ENDOMETRIO

Hasta que se presenta la rotura folicular, los estrógenos producen en el endometrio una proliferación completa, es la primera fase de crecimiento. En la capa funcional, se desarrollan túbulos glandulares estrechos y alargados, el epitelio es cilíndrico y demuestra numerosas mitosis. La estroma se vuelve cada vez más edematosa, la irrigación sanguínea se intensifica. Por la acción simultánea de estrógenos y progesterona en la fase luteínica, ocurre la segunda fase de crecimiento, caracterizada por la hipertrofia y capacidad funcional de las células. De ahí que se observen mitosis sólo al principio de la fase luteínica. El efecto de la progesterona se aprecia en un principio por la producción de glucógeno debajo de los núcleos epiteliales, los cuales se representan histológicamente, sin coloración especial, en forma de vacuolas secretorias basales. A medida que avanza la diferenciación, acontece una producción cada vez mayor de secreción celular, sobre todo de sustancias mucoides, que se coleccionan en la luz glandular. Las glándulas adoptan una forma tortuosa; se forman arterias espirales, las células conjuntivas experimentan en la fase premenstrual una transformación predecidual. Ya en la última semana del ciclo se llega, por deshidratación, degeneración y disolución de los componentes estructurales, a la regresión de la mucosa; la corriente sanguínea del sistema de las arterias espirales se vuelve más lenta. Al lado de la regresión, la descamación desempeña un papel completamente secundario en la destrucción del endometrio.

Son signos de un trastorno funcional del endometrio el desarrollo irregular, dilatación quística y secreción insuficiente de las glándulas, edema manifiesto en la estroma, desarrollo deficiente de las arterias espirales, etc.

## DOSIFICACIONES HORMONALES

1. *Gonadotrofinas hipofisarias.* Su estima en la orina ayuda a diferenciar los hipogonadismos primarios normo o hipergonadotróficos (castración, menopausia, síndromes de Turner y Stein-Leventhal), de los secundarios hipogonadotróficos sin lesión ovárica (enanismo hipofisario, síndromes de Simmonds-Sheehan y Chiari-Frommel, etc.).

2. *Estrógenos totales* (estrona, estradiol [el estriol es un catabolito de este último]). Cifras variables en la orina según el momento del ciclo sexual; el mínimo se alcanza durante la menstruación y el máximo, con la ovulación. Aumentan en los tumores de la granulosa y durante la gestación, alcanzando su acmé en el mismo momento en que ésta termina. Cifras bajas en la menopausia y posmenopausia.

3. *Pregnandiol.* Su estima en la orina refleja la síntesis de la progesterona. Cifras mínimas durante el período menstrual y primera fase del ciclo sexual. Aumentan a partir de la ovulación y del segundo mes de la gestación con un tope máximo a los 6-7 meses.

4. *Gonadotropinas coriónicas.* Enorme producción en los casos de corioepitelioma y mola vesicular. Aumento precoz durante la gestación (a partir de la primera semana) con cifras máximas entre el primero y tercer mes.

## MARCADORES TUMORALES

Son de baja especificidad pero pueden orientar a ampliar los estudios diagnósticos en los casos dudosos o de fundada sospecha. Tienen especial interés frente a la eficacia terapéutica y aparición de recidivas.

1. *Carcinoma epiteliales ováricos.* El más orientativo es el CA 125, siendo el CA 19.9 el que reclama más atención en los tumores mucinosos. Tiene importancia su cuantificación en la sospecha de recidivas tras el tratamiento adecuado.

2. *Tumores del cérvix.* El antígeno asociado al carcinoma escamoso es el que tiene más valor dentro del criterio de eficacia terapéutica. En el adenocarcionoma de cérvix el criterio más cercano a la eficacia bioquímica es la determinación del CEA y CA 125 siendo orientativos como factores de criterio terapéutico, aparición de recidivas y factor pronóstico.

# ■ EXPLORACIÓN DE LAS MAMAS FEMENINAS

## INTERROGATORIO

**Edad.** Sin tener valor absoluto, cuenta en el juicio diagnóstico; en las épocas pospuberal y juventud (en plena actividad sexual), son frecuentes los tumores inflamatorios (mastitis), mastitis específicas (sífilis, actinomicosis, tuberculosis), el galactocele (por la obstrucción de un galactóforo lactante), fibroadenomas y papilomas intraductales.

La mayor incidencia de cáncer (60 %) se encuentra en la quinta década de la vida, sin ser una norma rígida. En posmenopáusicas ancianas, cabe pensar en el cáncer, galactoforitis crónicas y lipomas; éstos suelen presentarse en la periferia de la mama, bordeando muchas veces sus límites.

Es posible que procesos benignos (mastitis, mastopatía fibroquística, etc.) constituyan un factor local predisponente respecto a otros malignos.

**Variaciones étnicas y geográficas.** Las estadísticas señalan su relación con los padecimientos de las mamas. Quistes, carcinomas y fibroadenomas (en orden de frecuencia) constituyen el 95 % de los tumores. El cáncer (la más común neoformación maligna de la población femenina) se encuentra más en Inglaterra y Gales (36,3/100.000), Dinamarca (31,6), EE.UU. (27,7), en la población de raza negra el 50 % menos que en los países esquimales, países latinos mediterráneos (18,9), mujeres del África del Sur y Japón (3,3/100.000).

**Historia genital.** Debe ser valorada; en las mujeres con hiperestronismo, se observa, en los días que preceden a la regla e integrando el llamado *síndrome premenstrual,* una mayor turgencia de las mamas con dolores y nudosidades de celulitis grasa en ambos cuadrantes superoexternos (*mastodinia premenstrual,* favorecedora del desarrollo de la mastopatía fibroquística); el hiperluteísmo, a su vez, origina retardos menstruales con fenómenos seudogravídicos (mayor turgencia del pecho y pigmentación de su areola) y después de los 40 años, una metritis deciduiforme con reglas abundantes.

Corren un elevado riesgo de padecer un carcinoma de mama los siguientes grupos integrados por mujeres mayores de 30 años:

1. Solteras y casadas sin hijos.
2. Con uno o dos hijos que nunca han lactado. A este último factor se le da máxima importancia. Se sabe que esta variedad de tumor maligno es excepcional entre las mujeres esquimales, las japonesas y las nativas de raza negra en África del Sur y que, precisamente en estos grupos étnicos de población, son corrientes los períodos de lactancia prolongados.
3. Con mastopatías crónicas (simple, 1,4 %; complicada, 24 %) u otros procesos benignos en la anamnesis.
4. Con un antecedente de carcinoma de mama en sus parientes más cercanos.
5. Dedicadas a tareas profesionales. Sólo un 34 % de ellas durante un período de tiempo lo suficientemente prolongado.

## SIGNOS Y SÍNTOMAS

**Dolor.** Es intenso en las mastitis agudas y tolerable en la fase premenstrual, en mujeres con hiperestronismo y portadoras de mastopatía endocrina quística. El cáncer es indoloro, salvo en casos avanzados con ulceración[3].

**Telorrea.** Es la secreción espontánea, pero no fisiológica, procedente del pezón. Solamente si procede de un conducto mamario y aparece sobre su superficie, debe considerarse verdadera. Falsas telorreas son ocasionadas por erosiones del pezón, con el consiguiente exudado de suero, como ocurre en la enfermedad de Paget y en las fístulas de los conductos mamarios, secundarias a infecciones recurrentes. Por último, es obvio que la secreción normal en el puerperio constituye un proceso puramente fisiológico.

En la mayoría de los casos, la telorrea se debe a lesiones benignas (87,5 %) más que a malignas (12,5 %). Es obligado el examen citológico, que en manos de un buen técnico tiene una exactitud de cerca del 80 %.

La secreción puede ser lechosa (galactorrea), grumosa, purulenta, acuosa, serosa, serosanguinolenta y hemorrágica. La clasificación del producto de la secreción se realiza, por lo común, mediante observación cuidadosa de su color y consistencia, por la palpación para determinar si es pegajosa y por medio del colorante simple de Wright, con el fin de buscar la presencia o ausencia de pus o sangre. Si la sustancia se coloca sobre un campo de fondo blanco (compresa o gasa), aparecerá un color rojizo si existe sangre, y también puede observarse un halo más leve, de color rojo, que se extiende hacia la periferia.

**Secreción láctea.** La galactorrea se caracteriza por una secreción bilateral espontánea, persistente, no relacionada con el puerperio, que posee el color y la consistencia de la leche batida. Se ha observado en diversas disfunciones de la hipófisis, y la más frecuente entre ellas es la acro-

[3] Valen, como orientación, los siguientes criterios:

1. Mujer adulta + masa mamaria indolora = tumor maligno.
2. Mujer joven + masa o masas mamarias + dolor = tumor benigno.

© MASSON, S.A. Fotocopiar sin autorización es un delito.

megalia. Se asocia a la amenorrea en tres síndromes endocrinos de características clínicas prácticamente iguales (galactorrea, amenorrea, atrofia uteroovárica), pero con diferente anamnesis etiológica; cuando este cuadro aparece *post partum,* recibe el nombre de *síndrome de Chiari-Frommel;* de manera espontánea, *síndrome de Argonz-Del Castillo-Ahumada,* y si es motivado por un adenoma cromófobo de la hipófisis, se conoce como *síndrome de Forbes-Albright.* En ocasiones, se presenta en pacientes con función ovulatoria normal. Las galactorreas pueden prolongarse durante uno o más años, salvo las yatrogénicas (actualmente las más frecuentes), que cesan al suprimir el fármaco que las motiva (clorpromacina, haloperidol, imipramina, reserpina, metoclorpramida, anovulatorios, sulpiride, etc.).

La causa fundamental se debe a la falta de inhibición hipotalámica sobre la glándula pituitaria, con incremento de la producción de prolactina.

**Secreción agravídica.** Es secundaria al reflejo nervioso pezón-hipotálamo (liberador de prolactina). Este reflejo explica la llamada *lactatio agravídica* o, según los etnólogos, *lactatio serotina,* en mujeres que no han estado embarazadas (e incluso posmenopáusicas ancianas), pero con el hábito de llevar regularmente el pequeño a su seno y las consiguientes succiones. Por ser este fenómeno más propio (aunque no exclusivo) de pueblos primitivos, se valoran características raciales.

**Secreción grumosa.** La dilatación del conducto, o comedomastitis, se manifiesta por enrojecimiento, ardor, prurito, hinchazón de la región del pezón y de la areola, y por una secreción espesa, pegajosa y multicolor. La coloración puede parecer hemorrágica, pero el líquido siempre es pegajoso, y en la prueba de la gasa o al microscopio, no hay evidencia de sangre. La palpación de la areola da la sensación de la presencia de lombrices por debajo de su superficie *(varicocele del seno).*

**Secreción purulenta.** En la mastitis puerperal aguda, la crónica de la lactancia, la de las células plasmáticas o de abscesos centrales. Si fluye leche y pus al recoger la secreción con una gasa, la leche desaparece con rapidez, mientras que el pus permanece en la superficie *(signo de Budin).*

**Secreción acuosa.** Es raro encontrar un líquido en capa fina, acuoso, sin color alguno. En mastitis quísticas benignas y papilomas intraductales y enfermedades malignas. Parece que este tipo de secreción sugiere un posible cambio hacia la malignidad.

**Secreción serosa, sanguinolenta, serosanguinolenta y hemática.** Son los tipos de secreción más comunes. Se deben, con mayor frecuencia, a un papiloma intraductal, pero también se presentan en el cáncer, en la enfermedad fibroquística, en la dilatación avanzada de los conductos, y en la hiperemia encontrada durante el embarazo en senos notablemente ingurgitados.

## ESTADO GENERAL

Suele afectarse poco. La fiebre es constante en las mastitis agudas y frecuente en la tuberculosis y en el cáncer ulcerado; la forma aguda de éste conduce con rapidez a la caquexia.

*La mayoría de las mujeres acuden a la consulta médica por el hallazgo accidental de una masa, casi siempre indolora, en una mama; menos veces por una anomalía a nivel del pezón o por dolores de intensidad y carácter variables. Por esto, es aconsejable la educación de la mujer en el sentido de que examine de manera periódica sus mamas.*

## ■ INSPECCIÓN. PALPACIÓN

La inspección se realiza con la mujer desnuda de cintura para arriba. Debe tenerse en cuenta la posible diferencia de tamaño de los órganos completos, las alteraciones de la forma circular de su límite periférico desde la línea axilar anterior a la media del tórax y su relieve más o menos periférico. Ocasionalmente, también son patentes a simple vista las diferencias en el aspecto del cuerpo glandular.

Los signos cutáneos, como la retracción localizada, aspereza y aumentos en rigidez y dureza a modo de la llamada «piel de naranja», enrojecimiento inflamatorio y formación tumoral, se pueden apreciar a simple vista. Se hacen más evidentes estirando con ambas manos las partes hísticas y piel que revisten la región pectoral sospechosa. A veces, se revelan por vez primera con esta técnica.

Son especialmente perceptibles las alteraciones de lugar y forma de los pezones, eflorescencias eccematosas en ellos y en la areola, así como las secreciones patológicas.

La *palpación* no debe limitarse a la mama y/o zona sospechosamente enferma, sino que se debe palpar la mama, afectada al completo, la mama contralateral y ambas regiones axilares, en busca de adenomegalias patológicas. Para una correcta palpación, la paciente deberá adoptar diferentes posturas y posiciones (acostada, sentada, de pie con o sin inclinación del cuerpo hacia delante), con el fin de que no pase desapercibida ni la más mínina tumoración o anomalía.

En las posiciones sentada y de pie no se precisa ningún tipo de ayuda suplementaria para la correcta palpación. Si la paciente está acostada sobre la camilla de exploración (forma habitual de palpación en las mamas voluminosas), se elevará la región posterior del hombro del lado que se desea explorar con un cojín, quedando la cabeza horizontal, y colocando la mano del mismo lado bajo la nuca, con el brazo en ángulo (figura 6-25A). Es indiferente la posición del médico en la exploración: puede estar en el mismo lado de la mama enferma, en lado opuesto o detrás de la paciente, cuando ésta esté sentada o de pie.

*Lo que si tiene gran importancia es la forma de palpar.* Los criterios palpatorios serán los mismos sea cual sea la posición de la paciente. Se palpará suavemente y en primera instancia la mama enferma, examinando cuidadosamente los cuatro cuadrantes mamarios y la prolongación axilar con la *mano plana* (fig. 6-25 B); posteriormente, se palpará la mama supuestamente sana, para valorar las diferencias entre ellas; acto seguido, se puede circunscribir la palpación a la mama y la zona enferma, palpándola minuciosamente con dos o más dedos para valorar detalladamente sus características, en especial pinzando con dos dedos la piel situada sobre la tumoración para determinar si hay infiltración superficial e intentando desplazar la tumoración para valorar el grado de fijación a planos profundos. No debe olvidarse el estiramiento del pezón: si hay infiltración zonal, el pezón se muestra fijo y no permite su extroversión elástica. Una vez alcanzado este punto, se palparán ambas axilas en busca de anomalías ganglionares.

Deben alcanzarse, por si hubiera hipertrofia glandular en forma de recodos, todas las regiones de flujo linfático en la zona axilar (fig. 2-31) a los lados del esternón, debajo del reborde lateral del músculo pectoral, así como por encima y debajo de ambas clavículas. Este examen es mejor practicarlo, siempre que sea posible, inmediatamente después de la menstruación, ya que la ingurgitación mamaria es mínima y, por tanto, cualquier masa se detecta con facilidad.

**Fig. 6-25.** A) Paciente acostada en la camilla de exploración. Con la mano en la nuca y el brazo haciendo ángulo se consigue tensar el pectoral para favorecer la exploración. B) Paciente sentada y con los brazos caídos. Obsérvese la posición de palpación en *mano plana* del médico.

*Los tumores benignos, de determinados tamaños, se comprueban más fácilmente por palpación que por inspección, no presentan conexiones inflamatorias a su alrededor, ni signos cutáneos ni mamilares, ni adenopatías.*

La técnica y exploración de la paciente en diferentes posiciones queda reflejada en la tabla 6-7 y figuras 6-25 y 6-26.

© MASSON, S.A. Fotocopiar sin autorización es un delito.

**Tabla 6-7. Exploración de la paciente en diferentes posiciones**

| Posición | Paciente | Médico | Brazos de la paciente |
|---|---|---|---|
| 1 | Sentada | Sentado frente a la paciente[1] | *a)* Colgando relajados; *b)* elevados con las manos en la nuca (fig. 6-26 A); *c)* las manos apoyadas en las caderas y con los codos en dirección dorsal máxima (la llamada «maniobra de contracción del pectoral») (fig. 6-26 B) |
| 2 | De pie | De pie frente a la paciente[2] | Como en 1; a continuación, estirar los brazos hacia delante con el torso inclinado; después, la mano sobre el hombro del examinador (fig. 6-26 C) |
| 3 | Acostada | Sentado junto a la paciente | Levantar el brazo del mismo lado haciendo ángulo, colocando simultáneamente la palma de la mano horizontal bajo la nuca |
| 4 | De pie | De pie detrás de la paciente[3] | Colgando relajados |

[1] En todas las posiciones en que existe una contracción del músculo pectoral, aparecen con claridad los fenómenos de retracción de la piel en presencia de carcinomas.

[2] En la posición de pie (posiciones 2 y 4) se dan posibilidades favorables para palpar los ganglios linfáticos de la axila y de las regiones supra e infraclaviculares; para ello, en la posición 2, la paciente debe colocar la mano sobre el hombro del examinador.

[3] Cuando en las tres posiciones anteriores no se han obtenido datos suficientes, el examinador se coloca de pie detrás de la paciente y palpa las mamas con ambas manos abarcando con los brazos el torso de ella.

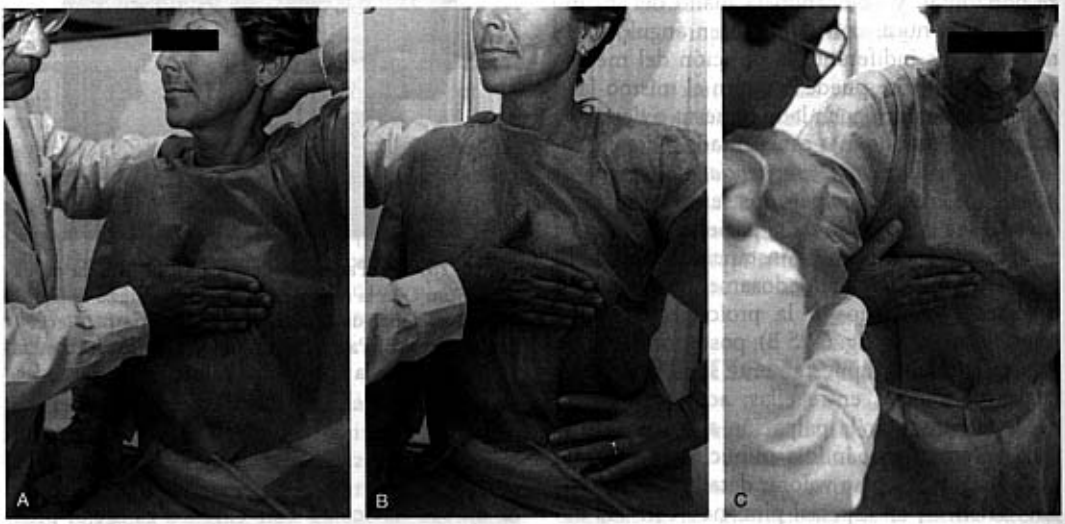


**Fig. 6-26.** A) Paciente con la mano en la nuca, forzando la posición del brazo hacia atrás para tensar el pectoral. B) Paciene con el brazo en la cintura y el codo en dirección dorsal máxima. La mama queda flotando sobre el pectoral tenso. C) La mano de la paciente colocada sobre el hombro del examinador; al presionar en direccón caudal el hombro del médico, la paciente tensa su pectoral, facilitando la palpación de las tumoraciones de pequeño tamaño.

## ■ TÉCNICAS COMPLEMENTARIAS

### MAMOGRAFÍA

Es la exploración radiológica de la mama que permite poner de manifiesto las pequeñas diferencias de absorción a los rayos X, que presentan las estructuras mamarias normales y patológicas (fig. 6-27). Permite la detección exacta del cáncer de mama en el 90 % de los casos.

#### Procesos benignos

Aparecen como una masa de densidad media, uniforme, redondeada y de crecimiento expansi-

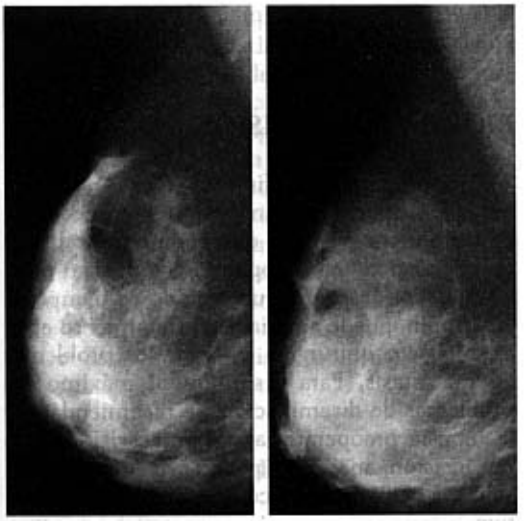

**Fig. 6-27.** Mamografía. Doble proyección.

vo. Aparecen rodeados de una zona transparente circular debida a degeneración grasa. No alteran la piel, el pezón ni dan adenopatías.

En la *mastopatía fibroquística* (fibroscleroquística), cabe diferenciar cuatro tipos:

1. *Mastopatía fibrosa.* Predomina la hiperplasia y la esclerosis conectiva. Se observa aumento desordenado de la densidad, en forma incluso de «retículo», extendido comúnmente a toda la mama. En las mallas del retículo, se aprecian áreas hiperclaras irregularmente distribuidas (aspecto lunar).

2. *Mastopatía fibroadenomatosa.* Análoga hiperplasia asociada del conectivo y del epitelio. Se caracterizan por áreas más o menos extensas (en mancha de aceite) de densidad elevada y no homogénea (aspecto algodonoso) con contornos difuminados. De ordinario, las áreas de opacidad son más extensas en los cuadrantes laterales.

3. *Mastopatía poliquística de pequeños quistes.* Ectasia manifiesta de los conductos galactóforos. Se ponen de manifiesto pequeñas opacidades nodulares, de algunos milímetros de diámetro y de distribución parcelaria, o diseminados por toda la mama.

4. *Mastopatía poliquística de grandes quistes* (enfermedad de Reclus). Hiperplasia epitelial y conectiva, quistes (de dimensiones variables, desde un garbanzo a una mandarina) e infiltrados inflamatorios. El aspecto radiológico viene representado por áreas de opacidad intensa y no homogénea, de contornos irregulares, en cuyo seno pueden reconocerse aglomerados de nódulos de dimensiones variables, con contornos a veces bien delimitados.

La distribución de las lesiones puede ser parcelar o extenderse a toda la mama y, en la mayor parte de los casos, la mastosis afecta a ambas mamas, aunque las lesiones pueden ser de importancia diversa.

En las mastosis en fase avanzada, son frecuentes las calcificaciones, generalmente pequeñas, redondas, anulares, que traducen calcificaciones de la secreción. Cuando aparecen calcificaciones irregulares, debe pensarse en fibroadenomas.

## Tumores malignos

Motivan sombras densas, heterogéneas, de contornos desflecados y zona clara peritumoral de disposición radiada, a oponer a la circular de los procesos benignos. Finas «concreciones calcáreas» que recuerdan la arena. Engrosamiento y retracción cutáneas, alteración del pezón y areola y de los galactóforos entre tumor y pezón. Como signos indirectos, recordemos el «síndrome radiopalpatorio» (volumen mayor de la masa a la palpación de lo que pone de manifiesto la imagen radiográfica) y el aumento en zonas del calibre de los vasos venosos.

## EXAMEN CITOLÓGICO

Ya sea de las secreciones mamarias espontáneas o por expresión del pezón o del producto obtenido por punción de los quistes y zonas hísticas sospechosas y tejido celular. Tras quitar su contenido, los quistes pueden llenarse de contraste y practicar una nueva mamografía que puede señalar su reducción e incluso su desaparición.

## TRANSILUMINACIÓN

Es un método que nos servirá solamente para demostrar, en presencia de tumores quísticos, si el contenido es exudado o leche, que dará una imagen transparente y, sin embargo, si es contenido hemático, vemos una opacidad total, sospechosa de cáncer; cabe recordar que un pólipo intraquístico también sangra y da esta misma imagen.

© MASSON, S.A. Fotocopiar sin autorización es un delito.

## TERMOGRAFÍA

Se trata de un procedimiento en que se registran y localizan los rayos infrarrojos, o sea, los calóricos. Los malignomas, a causa del elevado metabolismo celular, desprenden una mayor radiación infrarroja atípica, que puede registrarse en aparatos termográficos. Hay informes entusiastas en cuanto al valor de este método. Se indicó en grandes series experimentales que las imágenes termográficas son «pasmosamente claras» y definen de tal manera las estructuras hísticas que las formaciones benignas y malignas se distinguirán mejor que mediante el diagnóstico radiológico. A pesar de ello, el procedimiento no se ha abierto paso de una forma rotunda.

## GAMMAGRAFÍA

Se administran los isótopos radiactivos por vía venosa, y midiendo la radiactividad de la superficie cutánea, se observa, que mientras en los tumores benignos es normal, en los malignos se aprecia un aumento notorio.

## FOTOGRAFÍA INFRARROJA

Se han hecho pruebas de película ortocromática (es decir, sólo sensible al verde y azul) y pantocromática, con iluminación ultravioleta. La fotografía infrarroja ha adquirido cierta importancia. Las radiaciones infrarrojas penetran en la piel, y en ella las venas subcutáneas absorben una parte, que se representa en las fotografías por las sombras correspondientes. Aunque en la exploración clínica de los carcinomas mamarios se observan a veces trazados venosos característicos, en cuanto al estado de las venas, no han podido suministrarse hasta ahora normas de ningún género que pudieran utilizarse para diferenciar lo normal de lo patológico.

## ECOGRAFÍA

Como el caso de la transiluminación, es útil para el estudio de los quistes, que dará imagen de vacío total sin ecos, con refuerzo intenso de las paredes, sobre todo la posterior.

Si es un tumor sólido, encontraremos una zona sin ecos, pero la pared posterior no se ve, o si la vemos estará poco marcada en comparación con la anterior y lateral.

## BIOPSIA POR ESCISIÓN

Tiene un valor definitivo. Debe realizarse ante la sospecha de un tumor. Por medio de cortes por congelación, que permiten establecer el diagnóstico anatomopatológico preciso en el 98 % de los casos y en un período de tiempo de 10-15 min, puede ampliarse el tratamiento en el mismo acto quirúrgico y evitar los problemas de metástasis. Para disminuir al máximo los problemas de diseminación, se recomienda que la biopsia preoperatoria sea por escisión y no por incisión, aparte de que en caso de que la lesión sea benigna, sirve como tratamiento definitivo.

## MARCADORES TUMORALES

No hay un marcador específico para las neoplasias malignas de mama; no obstante el combinar la determinación del CEA y el CA 15.3 previamente a la cirugía y en el postoperatorio al cabo de 1-2 meses y como criterio de seguimiento cada 3 meses durante 2 años y cada 6 meses durante 5 años, puede orientar sobre la aparición de metástasis a distancia (óseas, hepáticas) e indicar los métodos de búsqueda adecuados para aplicar el tratamiento oportuno.

# ■ SEMIOLOGÍA DE LAS MASTOPATÍAS

Nos ocuparemos de las más frecuentes.

## CÁNCER

Su presentación más frecuente es el de una mujer en la quinta década de su vida, que nota accidentalmente una masa dura, de unos 5 cm de tamaño, y casi siempre indolora. Prefiere el lado izquierdo (un ± 11 % más que en el lado derecho) mientras se da un 1 % de afección bilateral y simultánea. La piel puede aparecer fruncida o con hoyuelos (por bloqueo de las vías linfáticas subepidérmicas («piel de naranja»; típica, pero no patognómica, de procesos malignos superficiales) o retraída, ya sea en una zona

limitada (como una simple fóvea cutánea) o extensa, alcanzando toda la mama a la que retrae y desvía. El pezón puede ser normal, secretante o retraído; en este caso, se diferencia del pezón aplanado o retraído congénito, en que este último no ofrece resistencia alguna al ser traccionado entre los dedos índice y pulgar, mientras que el primero, generalmente una masa palpable, no puede ser evertido, como si estuviera anclado en el fondo *(signo de Benzadon)*. El engrosamiento de los ganglios linfáticos axilares puede constituir el único signo de un carcinoma mamario oculto. Esta circunstancia se presenta en el 1 % de los casos, según Halsted.

## ENFERMEDAD DE PAGET

Puede definirse como un carcinoma que se inicia en los conductos galactóforos de la profundidad del pezón, y que asciende lentamente hacia la epidermis, determinando lesiones características de erosiones y úlceras de tipo eccematoso. Aproximadamente, en el 50 % de los casos, el tumor crece simultáneamente hacia el interior de la mama, lo que se traduce por un tumor palpable, cosa que facilita el diagnóstico a costa de ensombrecer el pronóstico. Es unilateral y propio de mujeres climatéricas y menopáusicas. Representa el 0,9-3 % del total de los carcinomas de la mama. Es de mal pronóstico, pues a la tendencia ordinaria a las metástasis ganglionares se añaden las tendencias por los linfáticos de la piel.

## MASTOPATÍA FIBROQUÍSTICA

Es la responsable del 70-80 % del total de las afecciones benignas de los senos. Se suele manifestar, en especial premenstrualmente, en forma de mama dura, tensa, pletórica y dolorosa a la presión. Con la palpación, pueden diferenciarse tres formas principales:

1. La llamada mama *en forma de pastel,* con espesamiento de difusión uniforme.
2. La mama de espesamiento difuso, en pequeños nódulos o mama *perdigonera.*
3. La mama en forma de *saco de bolas,* que presenta varias (en ocasiones, también aisladas) formaciones huecas quísticas de mayor tamaño.

Estos síntomas palpatorios se deben a alteraciones metaplásicas, proliferativas e inclusivas de los epitelios glandulares y de sus conductos excretores, así como de los tejidos conjuntivo y adiposo de las mamas.

## PAPILOMA INTRADUCTAL

Los dos síntomas que presenta son el derrame por el pezón (sanguinolento; seroso) y la tumoración sub o yuxtaareolar. Se trata de un abultamiento alargado, en proyección radial y de escasos centímetros. Su tacto es blando y la presión ejercida sobre él provoca la emisión del derrame por uno o varios de los conductos del pezón y que siempre son los mismos.

## FIBROADENOMAS

Se presentan en la juventud o pospuberales. No son dolorosos y adhieren a los planos vecinos. A veces, hacen relieve en la piel sin afectarla. Crecimiento muy lento, salvo en caso de degeneración mixoide del estroma conjuntivo que lo constituye.

El *fibroadenoma gigante* (mixoadenoma gigante) a partir de una pequeña masa que llevaba años en evolución crece rápida y exuberantemente, ocupando toda la mama. Rechaza la grasa subcutánea, la piel se adelgaza y ésta yace directamente sobre la cápsula tumoral. Al explorarla, notamos un tumor irregular, bien limitado, abollonado, polilobulado, que deforma la mama sin provocar retracción de piel ni pezón. En unos puntos, su tacto es duro y en otros, blando y hasta fluctuante. La mama se deforma. La piel cambia de color, se hace rojoviolácea y en algún punto puede llegar a ulcerarse, exteriorizando unas masas fungosas y sangrantes. No se palpan ganglios en axila si no hay sobreinfección añadida.

## LIPOMAS

Son más frecuentes en mujeres ancianas y suelen presentarse en la periferia de la mama, bordeando muchas veces sus límites. Tienden a ser oblongos, a veces alargados, polilobulados, algo blandos al tacto, de límites, aunque precisos, como borrosos por la contigüidad con los tejidos vecinos. Tienen una movilidad especial que hace que cuando son grandes, al querer mover uno de sus extremos, el resto no le siga en bloque a esta acción. Lo cual es típico de este tumor.

© MASSON, S.A. Fotocopiar sin autorización es un delito.

## HEMANGIOMAS

Son tumores de tipo cavernoso que transparentan su color azulado en la piel, lo cual es un signo que les particulariza y diferencia de los demás.

## ADENOLIPOMAS, LEIOMIOMAS, CONDROMAS Y OSTEOMAS

*Las adenolipomas, leiomiomas* (a partir de la musculatura lisa que rodea los conductos y acini), *condromas y osteomas* (en la mayoría de los casos, se desarrollan en antiguos fibroadenomas, etc.), son rarezas cuyo diagnóstico nunca puede hacerse *a priori,* antes de su exéresis y subsiguiente estudio histológico.

Los métodos auxiliares descritos completan los datos aportados por la exploración física.

# ■ ANOMALÍAS EN LA DIFERENCIACIÓN SEXUAL

Interesan dos tipos cronológicos de *anomalías sexuales:*

1. *Genéticas o cigóticas.* Son las que se originan en el período más precoz. O sea, en el llamado «sexo genético», y que motivan una alteración de la fórmula cromosómica sexual del nuevo ser, con la consiguiente malformación de la gónada; lo que tiene una influencia decisiva sobre la diferenciación sexual somática.
2. *No genéticas o somáticas.* Anomalías que aparecen en el curso de la diferenciación somática del sexo. Debidas a influencias hormonales extragonadales o a la resistencia de ciertas porciones del organismo a ser domeñadas por la regulación hormonal de la gónada.

## DISCINESIA GONADAL Y SÍNDROME DE TURNER

Se trata de una malformación congénita aparecida en pacientes con fenotipo femenino. El cuadro recibe el nombre de *discinesia gonadal* cuando la anomalía afecta sólo a la esfera genital, y el de *síndrome de Turner* si la citada discinesia se acompaña de otras malformaciones (enanismo, *pterigium colli,* cúbito valgo, etc.). La alteración de la gónada se debe a una carga cromosómica anómala, pues en vez de dos cromosomas sexuales (XX), estas muchachas contienen en sus células un solo cromosoma sexual (XO). Clínicamente, destaca, sobre todo, la ausencia de desarrollo ponderal. La menstruación no aparece (amenorrea primaria). Las mamas no se desarrollan; el vello axilopubiano es escaso y los órganos genitales, tanto internos como externos, hipoplásicos. Junto a estos datos constantes, aparecen con frecuencia otras anomalías, como enanismo (debido a la falta de respuesta de los cartílagos del crecimiento a la hormona del crecimiento [GH]), *pterigium colli* o presencia de un pliegue cutáneo (que desde la inserción de la oreja desciende hacia los hombros), cúbito valgo, tórax abombado en la parte superior de su pared anterior. Es constante la osteoporosis. Existe agenesia ovárica. Las gonadotrofinas urinarias aumentan, así como la GH en la sangre. Exigua eliminación por la orina de 17-cetosteroides y estrógenos. La cromatina sexual femenina es negativa, al revés de lo que cabría esperar atendiendo al fenotipo femenino.

## SÍNDROME DE KLINEFELTER

Incide en sujetos fenotípicamente varones, y se presenta en forma de atrofia testicular y esterilidad. Su fórmula cromosomática es anómala, pues en vez de dos cromosomas sexuales XY, estos enfermos presentan tres, XXY. Antes de la pubertad, no se registra anormalidad alguna. Clínicamente, se observa ginecomastia, testículos pequeños (con hialinosis y esclerosis de los túbulos seminíferos y proliferación de las células de Leydig) con pene normal o algo pequeño. Talla alta o baja, pero las proporciones corporales son siempre eunucoides, con predominio de la braza sobre la talla. El vello axilopubiano suele ser escaso y de distribución feminoide. La *potencia coeundi,* en general, se conserva. Constante esterilidad por azoospermia. Posibles trastornos mentales.

## SÍNDROME DE LAS «SUPERHEMBRAS» O DE LAS TRES X

Se ha señalado en mujeres con hipoplasia genital, ciclos anovulatorios, hipergonadotropinuria, preferentemente con disminución de la capacidad mental; por otra parte, es posible esta anomalía en personas con función gonadal normal, e incluso fértiles. La fórmula cromosómica

señala la presencia de tres cromosomas sexuales (XXX) en vez de dos. El examen de la cromatina sexual descubre, en algunas células, dos corpúsculos de Barr, en lugar de uno.

## SÍNDROME YY

Este cariotipo sexual con dos Y puede darse en las siguientes fórmulas: XYY, XXYY, XYYY y XXXYY. Parece ser que estas dos YY son responsables, en los varones que las comportan sin sintomatología gonadal tipo Klinefelter, de la *tríada de Price* (oligofrenia, delincuencia agresiva y violenta, y talla elevada, superior a 180 cm). Este último dato puede faltar.

## HERMAFRODITISMO VERDADERO

Etimológicamente, este término se refiere al individuo poseedor de gónadas masculinas y femeninas, órganos genitales completos de ambos sexos, y capacidad para fecundar, ser fecundado y autofecundarse. Este andrógino (varón y hembra a la vez) sólo se encuentra en algunos animales inferiores y en el mito antiguo de la divinidad bisexual; nunca se ha producido en la especie humana. Las dos gónadas dispares se juntan en una sola denominada *ovotestis,* en la que se demuestran histológicamente tanto folículos de Graaf como tubos seminíferos. Los genitales externos e internos adoptan formas intermedias entre ambos sexos o intersexuales. Los caracteres sexuales secundarios aparecen en la época puberal normal y proporcionan a los pacientes el fenotipo masculino o femenino. La gran mayoría (85 %) tienen una situación de satisfacción resignada, intentando parecerse al sexo al que civilmente se encuentran. Son muy introvertidos. El cariotipo casi siempre es normal, predominando con mucho la fórmula XX sobre la XY. Son posibles mosaicos XX/XY, XX/XXY, XX/XXY/XXYYY. La cromatina sexual es positiva o negativa. Los verdaderos híbridos son excepcionales.

## SEUDOHERMAFRODITISMO MASCULINO

*Síndrome de feminización testicular o de Morris. Seudohermafroditismo con feminización total o «mujeres» sin vello* (de Wilkins). Se trata de mujeres que presentan el fenotipo totalmente femenino, a veces incluso con gran atractivo. Sus genitales externos son algo hipoplásicos y la vagina, corta, terminada en fondo de saco; carecen de vello axilopubiano. Padecen, de natural, amenorrea primaria (carecen de ovarios) y, por lo tanto, son estériles, pero muchas se casan como mujeres normales siendo frecuente la dispareunia. Libido normal o aumentada, citándose casos de prostitución.

## SEUDOHERMAFRODITISMO FEMENINO

En éste, las gónadas (y, por tanto, también el sexo cromosómico) son femeninos (ovarios) y en cambio los órganos genitales, sobre todo los externos, son de apariencia masculina. La niña, al nacer, presenta rasgos más o menos masculinos; en la juventud, desarrolla un clítoris hipertrófico que se confunde con un pene, seno urogenital que se toma por un hipospadias, hirsutismo y musculatura viriloide.

# 7

# Oftalmología

## ■ INTERROGATORIO

### FILIACIÓN Y ANTECEDENTES INDIVIDUALES

**Edad.** En la infancia, se observan la mayoría de las anomalías congénitas (una de las principales es el glaucoma; en los países desarrollados, un 10 % de los casos de ceguera se deben a él) y numerosos síndromes pediátricos con afectación oftalmológica (Alport-Perkoff, Rubenstein-Taybi, Albers-Schönberg, Ehlers-Danlos, Marfan, Moebius, etc.). Es alta la incidencia de blefaritis, conjuntivitis primaveral, queratoconjuntivitis flictenular y escrofulosa, retinopatía solar, estrabismo acomodativo; xeroftalmía debida a carencia de axeroftol (vitamina A) es una de las principales causas de ceguera (62-75 %) en los países en vías de desarrollo; retinoblastomas, etc.

En los adultos, son más frecuentes las lesiones de origen laboral, dacriocistitis agudas, uveítis, melanoma de coroides y retinopatía angiogénica.

Los fenómenos de la senescencia están presididos por la presbicia, posiblemente el síntoma más precoz de que envejecemos; en cambio, la agudeza visual se deteriora poco, pudiéndose afirmar que por el solo hecho de la edad no puede perderse la visión, aun en la extrema vejez. La desaparición del panículo adiposo subcutáneo y la pérdida de la elasticidad de la piel próxima a las comisuras causan las llamadas vulgarmente «patas de gallo» cuyos pliegues se fruncen al contraerse el orbicular.

También a causa de la progresiva disminución de la grasa orbitaria aparece el «hundimiento» senil de los ojos. Son frecuentes el entropión, pinguécula, gerontoxon, cataratas, lesiones vasculares y degenerativas de la retina, glaucoma y el epitelioma del párpado.

**Ocupación.** El trabajo en locales mal ventilados y con polvo favorece las blefaritis y la conjuntivitis y, según su índole, las contusiones, heridas, quemaduras (directas o por excesiva luz) y cuerpos extraños corneales (los más frecuentes), orbitarios e intraoculares, ya sean metálicos (los oxidables son los más dañinos) como el hierro (motivo de siderosis) o el cobre, o no metálicos de naturaleza mineral (vidrio, plástico) vegetal (astillas de madera) o animal (pelos, partículas óseas).

En la *astenopía* (vista cansada) laboral, cuentan:

1. *Causas locales.* Son de dos tipos:

*a) Las que producen un esfuerzo anormal de la acomodación.* Como son todos los defectos de la refracción (hipermetropía, astigmatismo [hipermetrópico, miópico, mixto], miopía).

*b) Defectos de la motilidad ocular* («exoforia»: estrabismo divergente latente; «endoforia»: estrabismo convergente latente). Entre los síntomas subsidiarios de la astenopía cuentan la fotofobia, parpadeo aumentado (30-40/min), blefarospasmo, conjuntivitis con sensación de arenillas, secreción lagrimal anormal por exceso o defecto y cefalea (las forias producen sensación de vértigo-mareo con cefalea).

2. *Causas generales.* Exceso de trabajo y poco descanso. Embarazo y lactancia. Abusos sexuales, espermatorrea, etc.

3. *Factores ambientales.* Iluminación (exceso, defecto, mal distribuida), color de la pintura del

© MASSON, S.A. Fotocopiar sin autorización es un delito.

techo, paredes y hasta maquinaria. El predominio de los colores puros produce fatiga, como también los contrastes fuertes de colores, ya sea en los tabiques de separación, en las mismas máquinas o en el mobiliario. Las máquinas pintadas de colores mezclados claros, como son el azul-verdoso o el amarillo melocotón, entre otros, aparte de reflejar mucha más luz y, por tanto, no absorberla, no producen las sombras que por causa de una luz mal situada o demasiado directa recaen a veces sobre algunas piezas importantes, obligando con ello a un esfuerzo visual más acentuado.

Los que trabajan con soldadura autógena y los artistas de cine y televisión presentan con cierta frecuencia diversos grados de la llamada «oftalmía eléctrica», cuyo signo más conspicuo es la dificultad para abrir los ojos a causa del edema palpebral (queratopatía superficial). Lo propio ocurre con los navegantes, por reverberación de los rayos solares sobre la superficie del mar, que se comporta a la manera de un espejo.

**Hábitos de vida.** La hipoalimentación global facilita las queratoconjuntivitis flictenular y escrofulosa, la vascularización de las membranas conjuntiva y corneal, iritis y neuritis retrobulbar.

En la avitaminosis A, destacan los síntomas oftálmicos con falta de la secreción lagrimal, sequedad de la córnea, queratomalacia y xeroftalmía consiguientes, además de hemeralopía por menoscabo regenerativo de la púrpura retiniana, trastornos de la visión cromática y escasa resistencia a las infecciones; ocasionalmente, se encuentran engrosamientos de la conjuntiva lindante con la córnea, en forma de placas triangulares de color blancoamarillento y aspecto escamoso (manchas de Bitot).

En las anemias sideropénicas, Osler señaló el color azul de la esclerótica, coloración que desaparece o atenúa con la ingesta de hierro.

Los excesos de alcohol (el metílico es el más nocivo), el tabaco, o ambos, lesionan el nervio óptico; la desnutrición, la avitaminosis, o ambas, facilitan su acción nociva.

Pueden dañar el aparato ocular algunos deportes, como el alpinismo (exceso de luz reflejada sobre la nieve), boxeo (heridas en la región superciliar y el propio ojo) y natación en piscinas, motivo de conjuntivitis vírica o química por las sustancias empleadas en su desinfección.

No se ha observado relación alguna entre la miopía y un exceso de trabajo o lectura de cerca, siempre que la luz incida, como se aconseja, de arriba, atrás y la izquierda en el diestro, y la derecha en el zurdo. El miope, condenado a disfrutar mal de la visión de lejos, se refugia frecuentemente en actividades consustanciales a la visión próxima; de ahí la frecuencia de miopes grandes amantes de la lectura, que hacen suponer a quienes los observan que son miopes precisamente por el uso antihigiénico de sus ojos, cuando la metodología antropológica nos sitúa en el contrapunto. Leen tanto por ser miopes, afinando su sensibilidad y calmando así informativamente algunas de sus vivencias insatisfechas. La hipermetropía, en cambio, presenta una incidencia inversa (32 % en niños discapacitados y 8 % en niños de escuelas secundarias). Se interpreta el hecho diciendo que el miópico debe interesarse más en los libros al no ver bien de lejos, mientras que al hipermétrope le ocurre al revés.

En los accidentes de tráfico, las lesiones oculares son originadas casi siempre por fragmentos de vidrio del parabrisas.

## ANTECEDENTES FAMILIARES

Algunas anomalías van ligadas al sexo, como la ceguera para los colores; en ciertas neuritis ópticas, como en la de Leber, en la que las mujeres son las transmisoras de la disposición patológica a los hijos varones sin que ellas lleguen a enfermar; microferofaquia, etc.

## ANTECEDENTES PATOLÓGICOS O ENFERMEDADES ANTERIORES

Descartando los casos de infección exógena, es decir, de aquellos en que los microorganismos atacan directamente las partes externas del ojo, bordes palpebrales, conjuntiva y córnea, sobre las que proliferan, precisando una lesión epitelial para su penetración, la mayoría de las veces los gérmenes llegan al ojo por vía sanguínea y motivan cuadros dependientes, entre otros factores, de la virulencia del germen; van desde las formas supurativas que conducen a la panoftalmía hasta las inflamaciones benignas que pueden limitarse a un pequeño foco curable en la coroides o en la retina.

Como causas de estas inflamaciones metastásicas citaremos las infecciones focales (amígdalas, senos paranasales, dientes), cuya supresión es premisa indispensable para curar la deuteropatía ocular y los procesos sépticos agudos, ya sean

por virus (sarampión, viruela, influenza, parotiditis epidémica, encefalitis epidémica, etc.) o gérmenes (septicemias por estreptococos, estafilococos, meningococos, neumococos, Brucella, etc.), o crónicas (tuberculosis, sífilis, lepra, etc.).

También cuentan las parasitosis, entre las que citaremos la triquinosis y la hipodermosis. La primera, debida a la *Trichinella spiralis,* afecta a la musculatura ocular con considerable edema del párpado; la segunda motiva, entre otras, lesiones costrosas en cejas, inflamación de los párpados con posible visión de la larva del parásito debajo de la conjuntiva escleral.

En ocasiones, la lesión ocular es motivada por fármacos empleados en dosis excesivas, o normales en individuos susceptibles, así, la quinina (amaurosis transitorias), cloroquina (causa de infiltraciones corneales y lesión de la retina), cortisona (catarata subcapsular posterior), sales de oro (crisosis corneal por depósito de cristales), hidantoína (nistagmo), triparanol (motivo de opacificaciones en la córnea y cristalinos), así como las fenotiacinas, sobre todo la cloroplomacina (27 %), algunos derivados de la monoaminooxidasa (ceguera para los colores rojo y verde), helecho macho (ambliopía y amaurosis transitorias), santonina (xantopsia, miopía transitoria), guanofuracina (leucodermias de los párpados y pestañas), etcétera.

En el reumatismo poliarticular agudo (enfermedad de Bouillaud), es rara la participación ocular, no así en el síndrome conjuntivo-uretrosinovial de Reiter, de origen vírico. En la poliartritis crónica progresiva, cabe observar conjuntivitis, blefaritis, episcleritis, escleritis y, sobre todo, iritis recidivantes. En la enfermedad de Still, la artropatía se asocia a uveítis, catarata secundaria y degeneración corneal «en banda»; a veces, la participación ocular ha permitido el diagnóstico precoz en una fase en la que la poliadenitis y esplenomegalia aún no habían aparecido. En la espondiloartritis anquilosante (enfermedad de Bechterew-Strümpell-Marie) se observa una iritis en el 50 % de los casos; suele acompañarse de exudados fibrinosos en la cámara anterior, a veces con formación de hipopión (Casanovas); cuando se asocia a eritema exudativo polimorfo, constituye el llamado «síndrome de Crignolo».

La insuficiencia renal crónica motiva conjuntivitis, calcificación metastásica de la conjuntiva y limbo, queratopatía, cataratas (debidas a la hipocalcemia de forma similar a las del hipoparatiroidismo) y retinopatía hipertensiva.

Entre las enfermedades hematológicas, citaremos las leucemias (infiltración de los párpados y órbita, ambliopías y amaurosis), la mononucleosis infecciosa y la enfermedad de Hodgkin, causa de nódulos cutáneos en los párpados, exoftalmos, queratitis, uveítis, tumefacción simétrica e indolora de las glándulas lagrimales.

Haremos hincapié en algunos procesos metabólicos, como la diabetes, que provoca sobre todo cataratas (28 %) y retinopatía; la gota (con «ojo caliente» durante las crisis) provoca conjuntivitis ligera, episcleritis y escleritis, queratitis con depósito de cristales e iritis; la alcaptonuria da lugar a escleropatía pigmentaria, y la porfiria a escleromalacia bilateral y simétrica.

También tienen importancia las colagenosis, como el lupus eritematoso diseminado y la dermatomiositis (edema duro color lila de los párpados); las reticuloendoteliosis (sarcoidosis de Besnier-Boeck-Schaumann), y los procesos vasculares, como las endocarditis sépticas, que provocan embolias de la arteria central de la retina, inclusiones carotídeas (productoras de lesiones de las vías ópticas y trastornos de la motilidad ocular), anomalías de las estructuras del ostium (con afecciones de la retina [estasis venosa con hipotensión]), iris y cristalino.

Citaremos, asimismo, los trastornos del sistema vertebrobasilar, con presentación de alteraciones oculares, desde la pérdida de la visión hasta anomalías pupilares (anisocoria) y palpebrales (ptosis).

La arteritis temporal de Horton produce, en el 50 % de los casos, fenómenos isquémicos que afectan a la retina, nervio óptico, nervios y músculos oculomotores. La pérdida de la visión es su manifestación más grave; puede ser unilateral o bilateral.

Las anomalías oculares de origen endocrino nos ocuparán en el capítulo correspondiente. Cabe señalar el hecho de que la falta o disminución considerable de la percepción luminosa por el ojo da lugar a un déficit de estímulos sobre el sistema endocrino con la asistencia de un fallo de la corteza suprarrenal de origen hipofisario. El descenso de la producción de hormona adenocorticotropa (ACTH) y cortisol es notorio. La luz ejerce así un «efecto energético». Después de la recuperación de la visión, a continuación de la operación de catarata, el correspondiente paciente, gracias a la estimulación del sistema diencefalohipofisario que ahora no se ve dificultada, ve normalizado el comportamiento metabólico.

© MASSON, S.A. Fotocopiar sin autorización es un delito.

## ENFERMEDAD ACTUAL

Los procesos oculares se manifiestan por trastornos de la visión, dolor y cefalea, anomalías en la secreción lacrimal y vértigos.

## Trastornos de la visión

**Visión lejana confusa.** Este trastorno se debe, por lo común, a la miopía; es frecuente en los niños, quienes no suelen darse cuenta del defecto. Para mejorar su visión, adoptan generalmente un gesto característico, en que arrugan los párpados y la nariz.

Las cataratas nucleares y la diabetes sin tratamiento son causa frecuente de miopía progresiva, la cual hace borrosa la visión lejana, sin modificación perceptible de la próxima.

**Visión próxima confusa.** Este defecto se encuentra:

1. En los afectos de *hipermetropía* impropiamente corregida.
2. En los pacientes de 30-50 años de edad con poder de *acomodación anormal* y *presbicia* prematura.
3. En los de más de 50 años cuya *presbicia* es ya manifiesta.
4. En aquellos cuya *acomodación* es subnormal debido al tratamiento de la hipertensión con ganglioplejicos.
5. En los tratados con instilaciones de *ciclopléjicos* o con grandes dosis de *atropina,* u otros antiespasmódicos.

Los pacientes afectos de oftalmoplejía interna como resultado de la parálisis del III par, suelen estar tan perturbados con la diplopía resultante que no se quejan de no poder leer con el ojo afectado.

**Visión confusa a cualquier distancia.** Este síntoma requiere un examen oftalmológico completo, puesto que nos enfrentamos a la posibilidad de defectos de refracción, catarata, glaucoma o lesiones varias de la córnea, el vítreo, la retina, el nervio óptico o las vías ópticas superiores.

**Visión confusa intermitente en ambos ojos.** Si los intervalos de visión confusa son de varias horas o hasta de un día, es posible que se trate de diabetes, pues las fluctuaciones de la glucemia repercuten en la densidad del cristalino, lo que provoca variaciones en el poder de refracción, a veces hasta de tres dioptrías. La pérdida intermitente de la visión, de unos pocos minutos de duración, es un síntoma que revela la insuficiencia de las arterias basilar o carótida. Si este síntoma se acompaña de edema de la papila, cabe pensar en el aumento de la presión intracraneal.

**Ceguera súbita unilateral recidivante.** Es, a veces, de génesis oscura y pronóstico benigno. Rara vez la crisis amaurótica dura más de 5 min. Se observa:

1. En la *trombosis* de la carótida interna ipsolateral o del tronco de la carótida. Va acompañada de trastornos motores sensitivos de las extremidades contralaterales; diferencia de la tensión ocular con descenso de la tensión en el ojo afecto; soplo a nivel de la bifurcación carotídea.
2. En sujetos jóvenes como equivalente de la *migraña.*
3. En algunas *cardiopatías embolígenas,* como estenosis mitral con fibrilación auricular o síndrome del arco aórtico.

Algunos de estos casos deben ser etiquetados de «amaurosis fugaz» de origen indeterminado.

**Pérdida súbita o paulatina de la visión de un ojo.** La primera, sin dolor ni otros síntomas, se observa en la oclusión de la arteria central de la retina. Se trata de personas casi siempre ancianas, y no es raro que el episodio ocurra de noche, de modo que el paciente despierta ciego de un ojo.

La *amaurosis gradual* obedece, entre otras, a las causas que se citan:

1. *Oclusión de la vena central.* Acompañada, a veces, de visión teñida de rojo si la hemorragia invade el vítreo.
2. *Glaucoma agudo.* Si además de la pérdida visual gradual el paciente ve círculos irisados alrededor de las luces y experimenta dolor intenso, opacidad de la córnea, midriasis, enrojecimiento y aumento de la tensión ocular.
3. *Iritis aguda.* La cual va acompañada de dolor moderado, miosis, opacidad del humor acuoso y enrojecimiento.
4. *Neuritis óptica.* Que provoca dolor al mover el ojo, pérdida más rápida de la visión, reducción del reflejo pupilar y edema de la papila con alteración de la visión cromática.

5. *Neuritis retrobulbar.* Aparecen los mismos síntomas que en el anterior caso, pero en éste, las papilas aparecen normales.

**Pérdida de la visión en ambos ojos.** Rápida o lenta, se observa en procesos sépticos bilaterales, lesiones de los nervios ópticos, quiasmas o vías ópticas superiores, arteritis temporal y después de hemorragias gastroduodenales o genitales copiosas.

**Miodesopsia.** Al dirigir la mirada al cielo azul, a la nieve o a una superficie intensamente iluminada, pueden verse partículas flotantes que desaparecen al intentar mirarlas directamente. Estos remanentes del sistema vascular fetal o condensaciones del vítreo no tienen significado patológico, aunque si son de aparición brusca y asocian fotopsias o fosfenos, pueden ser síntoma de un desprendimiento de vítreo posterior e incluso de desgarros retinianos periféricos; lesiones, estas últimas, que pueden progresar a un desprendimiento de retina. Es, por lo tanto, necesario un estudio oftalmoscópico, previa dilatación farmacológica de la pupila, para observar el estado de la retina en su totalidad.

Algunos pacientes nerviosos se quejan de que al cerrar los ojos o después de mirar objetos brillantes con los ojos abiertos ven imágenes cromáticas (moscas volantes). Estos fenómenos entópicos se supone que son hematíes en su curso a través de los capilares de la porción macular de la retina.

**Escotoma centelleante de la jaqueca (teicopsia).** Esos escotomas aparecen como equivalentes del aura migrañosa, posiblemente en el momento de ocurrir la constricción de los vasos cerebrales. El paciente ve bruscamente, a un lado del eje de la visión una mancha luminosa, que aumenta de tamaño, se vuelve pulsátil y llega a interceptar la visión de la mitad de los campos visuales de uno o de ambos ojos. Al llegar a su máxima intensidad, el fenómeno puede desaparecer bruscamente en medio de explosiones cromáticas. Poco después, empieza la cefalalgia en la mitad de la cabeza opuesta al aura visual. Los aspectos visuales pueden ser muy variados; generalmente, duran unos 10 min, pero ocasionalmente persisten durante 30 min.

Hay que observar al paciente muy cuidadosamente para no pasar por alto una lesión cerebral. La insuficiencia intermitente de la carótida interna, de la vertebral o de la basilar, puede producir hemianopsias homónimas de 10-30 min de duración, pero casi nunca escotomas centelleantes.

Los pacientes con tumores de los lóbulos temporal u occipital algunas veces ven imágenes y hasta escenas complejas de tipo diverso. Estos fenómenos, que recurren periódicamente, consisten en la confusión de la derecha e izquierda, y desorientación; ven a las personas caminar por las paredes, en posición horizontal, etc.

**Micropsia y macropsia.** La micropsia es el término que se aplica a un trastorno visual en que los objetos se ven más pequeños de lo que son en realidad; suele ser consecuencia del espasmo de la acomodación; otras veces aparece en ciertos trastornos mentales. El edema de la mácula puede dar motivo a este síntoma, aunque en este caso es más frecuente la metamorfopsia.

La macropsia se observa muy raras veces; casi siempre está asociada a lesiones de la retina.

**Metamorfopsia.** Es éste un trastorno en que los objetos aparecen deformados, de manera que el paciente ve un cuadro asimétrico y un círculo ovalado. Generalmente, lo causa edema o hemorragia de la mácula, coroiditis, desprendimiento de retina y otras alteraciones. Este defecto puede aparecer también en el astigmatismo sin corregir. La causa más frecuente es la dilatación macular por degeneración asociada a la edad, de carácter progresivo e incapacitante.

**Prorropsia.** Es la proyección visual a lo lejos de los objetos circundantes, y uno de los síntomas de las crisis uncinadas propias de las lesiones del lóbulo temporal cerca del centro de la olfacción en la región de la cuña.

**Cromatopsia.** Aparición de círculos como de arco iris alrededor de las luces causada por edema de la córnea, tal como ocurre en el glaucoma agudo y en la catarata nuclear; en el primer caso, el fenómeno es intermitente y depende de la tensión intraocular, mientras que en el segundo es constante.

La «eritropsia» (visión roja) es consecuencia de hemorragias prerretinianas, pero también pueden provocarla una exposición prolongada a la nieve u otra luz cegadora, la afaquia, la iridectomía y la midriasis prolongada.

La «xantopsia» (visión amarilla) puede ser causada por la ictericia, la intoxicación por santonina, clortiácida o el envenenamiento por monóxido de carbono.

© MASSON, S.A. Fotocopiar sin autorización es un delito.

La «visión descolorida o azulada» puede ser provocada por el digitalismo; en estos casos, los objetos pueden aparecer como si estuviesen cubiertos de copos de nieve.

El *phénomène du bluet* (azulejo) cursa con la visión de objetos teñidos de diversos colores (Reiter).

**Fotofobia.** Se señala en albinismo ocular, glaucoma congénito y en las lesiones del polo anterior del ojo, característicamente secundarias a patología inflamatoria como las uveítis anteriores o bien las alteraciones corneales con irritación iridiana y miosis secundaria. La exagerada fotosensibilidad de los niños se reconoce con facilidad por el frecuente parpadeo, pestañeo y guiños de uno o ambos ojos. La presencia de un «ojo grande» (el primer signo que llama la atención) y el aumento de la presión intraocular confirman el diagnóstico. Son legión los psiconeuróticos que alegan hallarse más cómodos con gafas oscuras; sin darse cuenta, buscan la protección de los cristales de color, lo que equivale a un velo o elemento de disimulo.

**Oscilopsia.** Esta interesante manifestación revela una disfunción cerebelosa o póntica, a veces acompañada de nistagmo. El enfermo no puede reconocer a sus semejantes si éstos están en movimiento; otras veces, él mismo también tiene que estar perfectamente quieto para reconocer incluso los objetos familiares. Este fenómeno aparece a veces en la esclerosis múltiple, así como en otras lesiones de la protuberancia. Se ha registrado también como efecto tóxico de la estreptomicina sobre los nervios vestibulares. El mecanismo de este síntoma se atribuye a la ataxia de los movimientos oculares, de modo que los globos no pueden moverse suave y lentamente desde un punto de fijación a otro.

**Visión múltiple.** La visión doble impone un completo examen neurológico y oftalmológico, pues puede indicar un trastorno cerebral grave; también aparece, sin embargo, como motivo de paresia de alguno de los músculos extraoculares.

La diplopía en un ojo, y hasta la visión triple o cuádruple, puede deberse a anormalidades de la córnea, cristalino, vítreo o retina.

**Nictalopía**[1]. Significa visión difícil a la luz velada o crepuscular. Se observa en alteraciones de los medios refringentes del ojo (que, por lo demás, no afectan apreciablemente la capacidad visual), retinitis pigmentosa y avitaminosis A.

En algunas formas de catarata, los enfermos ven mejor, de manera paradójica, en la penumbra. Tal ocurre en la localización nuclear. La midriasis facilitada por la luz escasa motiva que queden en el área pupilar porciones transparentes del cristalino y la visión es mejor; lo opuesto ocurre en las cataratas de localización periférica y ecuatorial. La miosis facilitada por la luz fuerte disminuye los círculos de dispersión, que perturban la visión.

**Fosfenos.** Sensación de luz en ausencia de estímulos visuales para la retina. Pueden aparecer de manera espontánea o provocarse de diferentes formas. La oscuridad no es un requisito indispensable; sólo se requiere la ausencia de estímulos visuales externos.

Los fosfenos espontáneos son posibles en estados de exaltación mística, al meditar en la oscuridad, en el llamado «cine de los prisioneros», experiencia ésta vivida en calabozos oscuros.

---

[1]La controvertida etimología de los términos hemeralopía y nictalopía explica que la «ambliopía crepuscular» sea denominada hemeralopía por los franceses y nictalopía por los anglosajones. El síntoma consiste en ver (relativamente) mejor de noche que de día. Para evitar confusionismos, es mejor denominar la ambliopía crepuscular con el término «hesperanopía», derivado de «hesper» (tarde) y «anopsia» (fallo de visión).

Tiene gran interés para el tráfico rodado el estudio de la densidad luminosa (brillo) de los objetos en la oscuridad. Depende de varios factores, así, de la fatiga ocular (después de una penosa jornada laboral) y ángulo de observación del conductor; estado de la calzada (las de revestimientos claros, por ejemplo las de hormigón, son más favorables que las oscuras de asfalto, y las secas más que las mojadas, en las que una gran parte de la luz proyectada por los faros es reflejada en la misma dirección); empleo de luces largas (alcanzan 100 m) o de cruce (50 m) y densidad de tráfico, pues los ojos del conductor, aun mirando la calzada, se encuentran, poco más o menos, en el ángulo de reflexión de los faros que se aproximan en sentido contrario; si éstos conservan la luz larga, el conductor ve muy oscura su propia pista del lado derecho y se sumerge en un «agujero negro» a causa del deslumbramiento. A los factores anteriores se suman las franjas de reflexión de la pista, provocadas por los vehículos que se aproximan en sentido contrario, las cuales pueden alcanzar, si la pista está mojada, una densidad luminosa casi igual a la de los faros. Esta luz se pierde para el conductor del coche que se aproxima en sentido contrario, por reflexión sobre su propia pista. Las densidades luminosas de los objetos que se encuentran sobre la carretera, delante del conductor (obstáculos, peatones, franja central, etc.), apenas difieren en cuanto a su magnitud, de las que existen sobre la propia calzada. La posibilidad de su percepción depende decisivamente de la diferencia de densidad luminosa respecto al medio envolvente, aunque también, al mismo tiempo, de la densidad luminosa absoluta del objeto y de su medio ambiente.

El «ver las estrellas» puede ser inducido por un golpe en la cabeza u otro medio mecánico. Un procedimiento menos violento consiste en presionar los globos oculares con los dedos, presión que si es mantenida durante unos segundos provoca la aparición de dibujos chispeantes, muchas veces con subestructuras más o menos elaboradas alrededor de un centro luminoso.

Los fosfenos provocados por la presión son similares a la luz exterior y tienden a presentarse en un punto del campo visual opuesto al que se aplica la presión (fig. 7-1).

Una especie diferente de fosfenos inducidos mecánicamente resulta cuando se mueven bruscamente los globos oculares después de haber permanecido en la oscuridad por algún tiempo (fig. 7-2).

Los fosfenos pueden también inducirse por una serie amplia de agentes químicos. Uno de ellos es el alcohol; un sujeto afecto de *delirium tremens* puede percibir un campo de pequeñas manchas brillantes, moviéndose, y que el paciente puede interpretar como insectos (delirio cenestésico). Determinadas toxinas, como las de la escarlatina, pueden provocar también fosfenos. Las drogas alucinógenas, como la mescalina, psilobicina y LSD, pueden evocar fosfenos y dibujos abstractos. En realidad, los fosfenos son uno de los rasgos característicos de la intoxicación psicodélica.

Los fosfenos acentuados están asociados a una serie de alteraciones, como las jaquecas, desprendimiento de retina (en relación con movimientos oculares), compresión tumoral sobre el nervio óptico en determinados puntos de su recorrido intracraneal, alteración vascular, estímulos eléctricos, etc.

**Ilusión óptica.** Es un curioso fenómeno perceptivo cuyo mecanismo se ignora. Se ha sugerido que corresponde a la proyección bidimensional de objetos tridimensionales; los objetos, que en el campo tridimensional son normalmente más lejanos, aparecen mayores de lo que son en realidad. Típicos ejemplos son las clásicas ilusiones de Hering (fig. 7-3 A) y Ponzo (fig. 7-3 B). Este mismo principio fue invocado por Tolomeo para explicar la ilusión que hace aparecer la Luna mayor cuando se encuentra baja, cerca del horizonte, y cuando se halla alta, en el cenit. Para Day, la base de toda ilusión óptica se encuentra en la interacción neurótica entre el proceso inducido por el elemento observado y los del fondo; así se explican las «ilusiones de Zöllner y Müller-Lyer» (fig. 7-3 C-D), en las que no se revela una diversa distancia espacial.

**Fig. 7-1.** Un ligero toque sobre el párpado (derecha) produce fosfenos que tienen forma circular (círculos o arcos concéntricos; izquierda). Los fosfenos que se producen a causa de una presión ligera tienen tendencia a presentarse en un punto del campo visual opuesto al que se aplica la presión.

## Dolor. Cefalea

En un 25 % de todos los pacientes con cefaleas, se culpa a la vista de estas molestias, aun en aquellos casos en que ni el aspecto exterior ni el examen oftalmoscópico permiten reconocer una afección ocular manifiesta. El grupo más nutrido se observa en la «astenopía o vista cansada» (determinada por el sobreesfuerzo del músculo ciliar para la acomodación), heteroforias (estrabismo latente) o deslumbramiento. Los pacientes se quejan de cansancio, sobre todo en la visión próxima, de dolores sordos en los ojos o detrás de ellos y en la frente, así como de dolores de cabeza con carácter de neuralgia supraorbital. Muchas veces experimentan igualmente dolores en la profundidad del cráneo, con sensación de vértigo, mareo y vómitos. El dolor punzante en los



**Fig. 7-2.** Fosfeno generado por el movimiento del ojo, especialmente en el momento de despertar en un cuarto oscuro. Primero aparecen (izquierda) un conjunto de arcos que se originan cerca de la fóvea (punto). Un intento de repetirlo produce una imagen desvanecida (derecha) a causa de la fatiga de la retina.

© MASSON, S.A. Fotocopiar sin autorización es un delito.

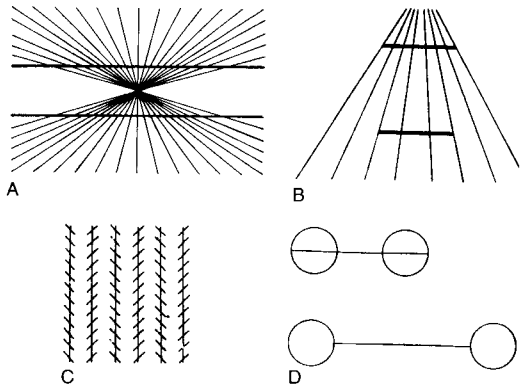


**Fig. 7-3.** A) Ilusión de Hering: las dos líneas horizontales son paralelas aunque parecen arqueadas. B) Ilusión de Ponzo: la línea horizontal superior parece mucho más larga que la inferior, cuando en realidad son iguales. C) Ilusión de Zöllner: las líneas verticales no parecen paralelas cuando en realidad lo son. D) Ilusión de Müller-Lyer: las dos líneas tienen la misma longitud, aunque la inferior parece mucho más larga.

ojos y en la cabeza en los deslumbramientos de adaptación y contraste, es experimentado por estímulo facial con contracciones de los párpados y de la musculatura frontal y lagrimeo simultáneo. Las inflamaciones de los párpados y conjuntivas acentúan las molestias astenópicas. Por otra parte, las heteroforias y anomalías de la refracción no corregidas actúan favoreciendo precisamente la blefaritis. Representan una fase de transición a las verdaderas afecciones oculares determinantes de cefaleas frecuentemente intensas.

El ardor y prurito oculares se observan en las conjuntivitis y blefaritis. Aumentan con la exposición al polvo y luz excesiva.

Los síntomas álgicos más llamativos son causados por las queratitis; iritis o iridociclitis aguda metastásica (a las algias oculares se asocian accesos cefalálgicos neuralgiformes insoportables sobre la frente y en la profundidad del cráneo, que se explican sobre todo por la acomodación y los movimientos del iris; son especialmente intensos al producirse la miosis durante la acomodación y la exposición a la luz, y a menudo pueden ser reducidos de repente, con una midriasis terapéutica); crisis de glaucoma recidivantes (se toman como migrañas a causa de su unilateralidad y de su carácter de crisis, máxime teniendo en cuenta que en la migraña los dolores se localizan también con mucha frecuencia en los ojos; es frecuente que las cefaleas matutinas tengan como causa un glaucoma inflamatorio crónico que había pasado inadvertido hasta este momento); neuritis del nervio óptico (los dolores se localizan en las órbitas, pero aparecen también cefaleas temporofrontales, sobre todo al realizar movimientos con los ojos).

Aunque de origen distante, se experimenta en órbitas y ojos, la hemicránea migrañosa o histamínica, la arteritis temporal, el zona y neuralgia del trigémino, los procesos endocraneales (inflamatorios, tumorales, vasculares [aneurismas]), etc. No debemos silenciar la corrección equivocada o una posición defectuosa de las gafas (muchas veces produce alivio inmediato un centrado correcto, sobre todo tratándose de cristales intensamente refringentes o progresivos), así como el dolor orbitario, unilateral, por congestión de la mucosa a la entrada de los senos, mayormente si las conchas intervienen en el proceso; suelen experimentarse más al despertar si se ha dormido sobre el lado afecto.

Ayudan al práctico a catalogar una cefalea como de origen ocular su localización preferente en la región periorbitaria frontal y profundidad del cráneo; su aumento con el ejercicio ocular (sobre todo en ocupaciones en que se exige una máxima atención de la visión cercana); el ceder durante el sueño, excepto si se trata de procesos inflamatorios agudos de la úvea o de un glaucoma (en este último caso, por aumentar la tensión intraocular debida a la estasis venosa [acción del decúbito] y la dilatación de las pupilas por la oscuridad), y por ir acompañada o no de trastornos de la visión, como turbidez de la imagen, anillos luminosos alrededor de las luces, diplopía, etc.

## Anomalías de la secreción lagrimal[2]

En las conjuntivitis, la secreción es abundante y puede ser serosa, mucosa, mucopurulenta, fibrinosa y seudomembranosa; aglutina en el borde libre y ángulos de los párpados durante la noche y se concreta en la base de las pestañas; es escasa en las reacciones alérgicas, estados carenciales y en el síndrome de Sjögren.

[2]Con el nombre de secreción lagrimal se designa el «medio líquido» que recubre la conjuntiva y la córnea, encontrándose limitado por el reborde palpebral; una parte de él pasa, por las vías lagrimales, al meato inferior nasal. Protege la parte anterior del globo ocular gracias a su función de arrastre de cuerpos extraños y desinfección (presencia, entre otros fermentos, de la lisozima), al mismo tiempo que facilita el deslizamiento de los párpados evitando su desecación.

→

La *cantidad de lágrimas* puede estar aumentada o disminuida. Dase esta última eventualidad en algunas intoxicaciones, como la causada por solanáceas víricas (belladona, beleño, datura) y botulínica, en los síndromes de Mikulicz y Sjögren, en los diabéticos y deshidratados, en la avitaminosis A y en la lesión del VII par por encima del ganglio geniculado con afectación de los filetes secretores del nervio intermediario de Wrisberg. El paciente experimenta una sensación penosa de sequedad y la mucosa aparece seca, opaca, epidermizada (xerosis conjuntival).

El flujo lagrimal aumenta por dos circunstancias, en los reflejos (tos, vómitos, bostezos) y en motivaciones psíquicas (risa, dolor psíquico).

La vía centrípeta de este reflejo, bilateral, es el nervio trigémino (el llorar reflejo [no así el psíquico] disminuye con la sección de este nervio, pero no con la neurotomía retrogasseriana); y la de la centrífuga, el parasimpático. El llorar psíquico aparece a partir del cuarto mes de vida y va acompañado de una mímica facial llamativa.

El aumento de lágrimas en los ojos puede deberse a secreción excesiva o retención a causa de una anomalía de las vías lagrimales (estenosis, ectropión paralítico). Su diferenciación es fácil; en el primer caso, la secreción aparece de manera irregular, por crisis, y pasa a la nariz por las vías lagrimales permeables; en el segundo, es constante, con exacerbaciones, sin que las lágrimas vayan a la nariz. Si se instila un líquido coloreado en el saco conjuntival, el sujeto ensucia su pañuelo si las vías lagrimales son permeables. En ambos casos, las lágrimas caen, con una cadencia más o menos rápida, sobre la mejilla del sujeto (lagrimeo o «epifora»).

El *lagrimeo por hipersecreción* se observa en las conjuntivitis (excepto en las llamadas secas), cuerpos extraños, inflamaciones del globo ocular (queratitis, iritis, cuerpos extraños intraoculares mal tolerados; integra con la fotofobia, dolor y blefarospasmo el «síndrome del segmento anterior del globo»), emociones y dolores físicos (la respuesta es excesiva en los enfermos corticomeníngeos y subcorticales), procesos neurológicos (neuralgias del trigémino y ganglio esfenopalatino, tabes [es uno de los elementos de la «crisis oftálmica de Pel»], siringomielia, seudobulbares [alterna con crisis de risa; crisis de llanto y risa espasmódicos, ajenas a estados anímicos]), intoxicaciones (yodo, arsénico), dacrioadenitis y tumores de las glándulas salivales en su inicio, etc.

El *lagrimeo por retención* se observa en procesos palpebrales (ectropión paralítico) o de las vías lagrimales.

Como secuela de la parálisis facial, se ha descrito el curioso fenómeno de la «lagrimación paroxística unilateral» despertada por la masticación, sobre todo de ciertos alimentos picantes, miel y chocolate. El trastorno es muy molesto y motiva una blefaritis secundaria; se designa como «síndrome de las lágrimas de cocodrilo» de acuerdo con la leyenda de que el cocodrilo vierte lágrimas hipócritas mientras devora a su víctima. Aparece no antes de los seis meses de la parálisis y se atribuye a hechos degenerativos del ganglio geniculado (recibe fibras de los nervios facial e intermediario) o del nervio petroso superficial

---

Las lágrimas resultan de la suma de las secreciones de las glándulas lagrimales principales (acuosa), accesorias de la conjuntiva (mucosa) y palpebrales (fosfolipídica). Su aparato secretor produce una secreción diaria de 30 gotas (1,5 ml).

En el ojo normal, existe una película líquida cuyo espesor varía de 4 μ delante de la conjuntiva a 7-9 μ en la córnea. Esta película es más gruesa y de sección triangular, en menisco, a lo largo de los bordes libres de los párpados, donde forma dos acúmulos que confluyen en el saco conjuntival interno y conducto nasolagrimal. Por este último, sólo se elimina una cuarta parte de la secreción; el resto lo hace por evaporación, la cual es retardada por la capa superficial lipídica, la media es acuosa, y la interna mucoide o fosfolipídica, proviene de las glándulas palpebrales (su cauterización provoca una evaporación 10 veces más rápida), y facilitada por la disminución o ausencia de parpadeo.

El pH de las lágrimas es más elevado que el de la sangre, y su temperatura es de 30-35 °C; contienen un 98 % de agua con la composición química que se aprecia en la tabla 7-1 (los electrólitos se indican en miliequivalentes por litro, y los sólidos, en gramos por ciento). De las enzimas oculares, la más importante es la lisozima (ausente en el suero sanguíneo) que posee importante capacidad antibacteriana. En la cetoacidosis, contiene cetonas (detectables con una tirilla reactiva) en cifras estimables.

**Tabla 7-1. Diferencias entre electrólitos y sólidos de la sangre y las lágrimas**

| | Lágrimas | Suero sanguíneo |
|---|---|---|
| *Electrólitos*[a] | | |
| $HCO_3^-$ | 26 | 21-30 |
| $Cl^-$ | 128 | 98-106 |
| $K^+$ | 24,1 | 4,1-5,6 |
| $Na^+$ | 145 | 136-145 |
| *Sólidos*[a] | | |
| Proteínas totales | 0,67 | 6-7,5 |
| Albúmina | 0,39 | 5-5,5 |
| Globulinas | 0,16 | 2,5-3 |

[a] Los electrólitos se indican en miliequivalentes por litro, y los sólidos, en gramos por ciento.

© MASSON, S.A. Fotocopiar sin autorización es un delito.

mayor. Boyer y Gardner admiten una dirección errónea en el proceso regenerativo de las fibras nerviosas, con paso de algunas de éstas al nervio petroso superficial menor (rama secundaria, a través del nervio timpánico, del nervio glosofaríngeo, y que, con interposición del ganglio ótico, envía fibras a la glándula parótida), con establecimiento de una anormal conexión entre las inervaciones salival y lagrimal, las cuales transmiten el reflejo al mascar.

Existe una anomalía de la secreción lagrimal conocida como «lágrimas de sangre», que se caracteriza por la aparición insospechada e indolora de unas gotas de sangre en el ojo, que si son escasas se retienen entre los bordes de los párpados, y si son abundantes se derraman resbalando por las mejillas. El fenómeno es transitorio; si es unilateral, cabe pensar en una causa local, como en pequeños cuerpos extraños enclavados en la conjuntiva tarsal superior y que lesionan el ojo durante los movimientos; si es bilateral, aparece en procesos generales hemorragíparos. Su frecuencia es mayor en las mujeres con trastornos menstruales. El examen ocular durante la crisis o poco después revela la hiperemia de los vasos en los fondos de saco conjuntivales y puntos hemorragíparos en la conjuntiva tarsal.

## Vértigos

Son poco frecuentes. Se señalan en la astenopía y algunas hemorragias, y van acompañados a veces de mareo, náuseas y aun vómitos. Desaparecen con el reposo ocular y al cerrar los ojos.

# ■ INSPECCIÓN. PALPACIÓN

La exploración comienza observando el aspecto del enfermo, capaz de facilitarnos orientaciones de interés. Tal sucede con algunos estigmas faciales de la heredolúes, con la acromegalia acompañada de lesiones del quiasma, con las deformaciones craneofaciales asociadas en ocasiones a atrofia óptica, con la posición en tortícolis de origen ocular (esta posición viciosa tiene por fin evitar la sensación de diplopía que sufriría el paciente por parálisis de un músculo ocular de acción vertical o rotatoria; la cara se vuelve hacia el punto en que tendría su máxima acción el músculo paralizado), con la asociación de trastornos oftalmológicos inflamatorios (especialmente del iris, úvea y retina, con un cuadro meningoencefalítico y alopecia [meningouveítis alopécica o «síndrome de Harada-Vogt-Koyanagi»]), etc. La actitud del enfermo que sufre fotofobia (horror a la luz) es propia de las afecciones del polo anterior, del ojo; avanza hacia nosotros con la cabeza baja, los párpados contraídos o evitando la luz por el empleo de viseras o gafas de color; en cambio, en las lesiones graves bilaterales del polo posterior es típica la actitud del enfermo que, con la cabeza alta, su andar precavido o la necesidad de ir acompañado, revelan la pérdida de su visión. La ptosis parcial de los párpados, (tracoma, miastenia), obliga a inclinar la cabeza hacia atrás, llamando la atención el aspecto oriental «romántico» o «melancólico» de los ojos, en vivo contraste con el asustado de los sujetos con exoftalmía bilateral hipertiroidea.

## REGIONES PERIORBITARIA Y SUPERCILIAR

Aparecen decoloradas, así como la nariz y las fosas nasales, en algunos casos de síndrome adiposogenital de Fröhlich y en la enfermedad de Simmonds; con manifestaciones seborreicas extendidas a veces al ala de la nariz y alrededor de las orejas, en la avitaminosis del complejo $B_2$; edematosas, en la intoxicación salicilada; infiltradas, en la mononucleosis infecciosa, triquinosis (también las sienes y nariz), cloroma y simpatoblastoma en los niños, etc. En la dermatomiositis, se observa una cianosis periorbitaria de tono liláceo que se difunde por el resto de la cara («facies lila o violácea» de Fanconi), acompañada de un edema duro (no deja fóvea) y doloroso de los párpados. La tumefacción del ganglio preauricular, a veces muy ostensible, se observa en muchas conjuntivitis agudas (típicamente de origen vírico) y crónicas, tumores malignos del párpado, en la tularemia y en la linforreticulosis benigna de inoculación. Rara vez llegan a supurar.

En las personas ancianas, es frecuente la presencia de arrugas, llamadas vulgarmente «patas de gallo» a nivel de la región supracigomática, cuyos pliegues se fruncen al contraerse el orbicular.

Las *cejas* se disponen en forma de un arco de concavidad inferior. Están formadas por pelos gruesos y de implantación más irregular en el hombre que en la mujer. En la vejez, tienden a volverse borrascosas (hipertricofridia), cosa que también se observa como típica de ciertas razas y familias y en el hipercorticalismo suprarrenal,

acromegalia, hirsutismo, etc. Ambas cejas se encuentran separadas por la glabela, que si es lampiña se llama espacio interciliar o entrecejo. La *sinofridia* es la unión de ambas cejas por sus cabos internos. Descartada la heredosífilis, a la que se implicó sin motivo, se la cree un estigma familiar o atávico. Lo cierto es que da a la facies un aspecto duro. Aristóteles ya señalaba su presencia en hombres ásperos y broncos.

La pérdida de los pelos de la ceja (alopecia superciliar) puede ser completa o incompleta, total o parcial.

La alopecia superciliar total se observa en casos de hipopituitarismo, en la enfermedad de Simmonds, en la insuficiencia tiroidea severa, en la hemiatrofia facial, en la sífilis en su período secundario (acompañándose, aparte de otros signos, de la caída incompleta, en rejilla, del cabello de las regiones temporales y parietales), en la «pelada decalvante» (con pérdida simultánea de pelo en otras regiones, como axilas, barba, cuero cabelludo) y en la agenesia pilar lotal, caso en que la falta de cejas coincide con la del cabello y vello.

La alopecia superciliar parcial se realiza a expensas de las partes laterales, filogenéticamente más jóvenes. Se observa en el hipotiroidismo (cae el pelo del tercio externo, constituyendo el llamado «signo de Hertoghe»), en la sífilis, en la lepra (a veces es un signo precoz), en la queratosis pilar, en la intoxicación por talio, etc.

Terminaremos citando el tinte rojizo que toman las cejas en las intoxicaciones por dinitrobenzol y trinitrotoluol, así como la presencia en la intoxicación úrica, aun discreta, de una placa eritematosa en el entrecejo, que al ser frotada deja caer escamas que recuerdan las del salvado.

El *reborde óseo supraorbitario* es prominente y engrosado en la acromegalia, leontiasis ósea, lepra, traumatismo (la palpación cuidadosa despierta dolor y crepitaciones, y se perciben las irregularidades) y en la inflamación del periostio (periostitis del reborde orbitario), ya sea ésta aguda o crónica (tuberculosa, sifilítica). La primera motiva una tumoración dura, dolorosa a la presión y no movible, al revés de lo que sucede con el quiste dermoide de esta región.

La periostitis tuberculosa, más frecuente en niños, se localiza en la porción externa del reborde óseo. Da lugar a caries y se fistuliza con facilidad.

La periostitis crónica sifilítica suele acaecer en adultos. Se desarrolla con lentitud. Interesa todo el reborde óseo y se acompaña de dolores espontáneos irradiados a la cabeza, sobre todo nocturnos.

La *inflamación aguda del saco lagrimal* (dacriocistitis aguda) y de los tejidos que lo rodean (peridacriocistitis aguda) se manifiesta por un tumor inflamatorio por dentro del ángulo interno de los párpados y por debajo de la línea horizontal que pasa por el vértice de dicho ángulo. La presión, muy dolorosa, motiva la regurgitación de mocopus o pus, por uno o ambos puntos lagrimales, o por ninguno si están obstruidos. Puede dejar, al resorberse, un trayecto fistuloso secretante (rija). En la dacriocistitis crónica, existe a menudo repleción de la región del saco lagrimal (mucocele), que llega a adquirir gran volumen.

El *aumento de tamaño de las glándulas lagrimales* (tanto la orbitaria como la palpebral), como acaece en el «síndrome de Mikulicz» (hiperplasia simétrica de las glándulas lagrimales, parótidas, submaxilares y sublinguales) y en algunas leucemias y tumores, motiva unas tumoraciones blandas al tacto cerca del reborde orbitario superoexterno, indoloras o que simplemente molestan. La piel del párpado, no enrojecida, se desliza sobre ellas.

## PÁRPADOS

Para su examen, se comparan ambos lados. Una ligera asimetría cae dentro de lo normal.

### Aspecto y coloración

En la piel de los párpados encontramos las mismas enfermedades (eccemas, exantemas, úlceras, tumores) que en la que tapiza el resto de la cara. Su gran distensibilidad, junto a la laxitud del tejido celular subcutáneo, permiten acumular en cantidad (como ocurre en el escroto y dorso de la mano) sangre extravasada (hematoma palpebral), gas (enfisema palpebral) o serosidad (edema palpebral). Este último se reconoce fácilmente por inspección, pues abulta el párpado superior (a veces tanto que llega a montar sobre el inferior), redondea su borde libre y borra los pliegues cutáneos transversales. La presión deja huella (signo de la fóvea). Puede ser unilateral o bilateral. El edema unilateral suele ser inflamatorio (salvo en los procesos expansivos intraorbitarios) y obedecer a causas locales.

Entre las causas más frecuentes de *edema palpebral unilateral,* citaremos los siguientes procesos:

© MASSON, S.A. Fotocopiar sin autorización es un delito.

1. *Del propio párpado.* Absceso, orzuelo, blefaritis (parasitaria, discrásica, vicios de refracción).
2. *Conjuntivales.* Conjuntivitis aguda, sobre todo por gonococos; en la neumocócica y la de origen alérgico, el edema queda localizado en el borde libre y respeta el resto.
3. *Del aparato lagrimal.* Dacrioadenitis (inflamación de la glándula), dacriocistitis aguda o crónica agudizada.
4. *Del globo ocular.* Glaucoma agudo, iritis, uveítis.
5. *De la cavidad orbitaria y senos venosos.* Tumores, celulitis orbitaria difusa, aneurisma arteriovenoso, tromboflebitis del seno cavernoso.
6. *De los senos nasales accesorios.* Sobre todo, la sinusitis frontal aguda, etc.

Causas más frecuentes de *edema palpebral bilateral.* El edema bilateral suele ser provocado por causas extraoculares, salvo el motivado por una inflamación de la piel de la cara (erisipela, lupus eritematoso agudo, etc.); es frío, fofo, azulado o blanquecino. Son sus causas más frecuentes:

1. *Aumento de la presión hidrostática de filtración.* Ya sea en la vertiente arteriocapilar (hipertensión arterial maligna avanzada, sofocos o exposición al calor, que aumentan la filtración) como en la venular (decúbito [edema palpebral por exceso de encamamiento; después de una larga anestesia en posición de Trendelenburg]), tos ferina, compresiones mediastínicas, enfisema, obesidad, insuficiencia cardíaca congestiva, etc.; en ocasiones, es más acentuada por la mañana al levantarse y cede total o parcialmente en el transcurso del día.
2. *Hipoproteinemia.* Nefrosis, edemas de hambre o caquéctico, beri-beri.
3. *Retención de agua y sodio.* Nefritis, administración de corticoides (favorecen la retención tubular del sodio), síndrome de Cushing, síndrome de tensión premenstrual, etc.
4. *Perturbación de la permeabilidad capilar* (disorosis). Con libre paso de plasma y proteínas a los tejidos (edemas alérgicos, inflamatorios, angioneuróticos de Quincke); en la anemia perniciosa, mixedema, etc., el trastorno del capilar es causado por un deficiente aporte de oxígeno (hipoxidosis).
5. *Parasitosis.* Triquinosis (en el 80 % de los casos), enfermedad de Chagas (signo de Romaña), filariosis, etc.
6. *Mononucleosis infecciosa.* Afecta más el párpado superior (signo de Hoagland); es poco frecuente (10 % de los casos).
7. *Intoxicación arsenical.*
8. *Dermatomiositis. Integrando la «facies lila» de Fanconi.*
9. *Amiloidosis.*

Con los años, la piel de los párpados se adelgaza y, a medida que la grasa subyacente desaparece, se arruga; la pérdida de fibras elásticas de la piel y la disminución de la grasa y del tono muscular dan lugar a la formación de las llamadas «patas de gallo», de bolsas bajo los ojos y de pliegues en los párpados superiores; a medida que la grasa de la órbita disminuye, el globo ocular se hunde.

La presencia de grandes bolsas en los párpados inferiores es, a veces, estigma familiar.

El *xantoma palpebral* consiste en placas o infiltraciones redondas u ovales, de color amarillo gamuza, localizadas en los párpados superior e inferior. Frecuentemente, en mujeres de más de 40 años suele acompañarse del aumento en la cantidad de lipoides en la sangre.

## Borde libre o ciliar

La existencia en esta región de pestañas con sus folículos, de las glándulas de Zeiss, Meibomio y Moll, la gran vascularización, etc., hacen que tenga una personalidad propia, con una patología especial.

Se designan como *blefaritis* las afecciones de tipo inflamatorio localizadas exclusivamente en el borde, el cual aparece enrojecido, tumefacto y recubierto de una gran cantidad de escamas blanquecinas, que caen con facilidad para ser reemplazadas por otras nuevas (blefaritis escamosa).

En la forma ulcerosa, los bordes rubicundos, engrosados, presentan costras, amarillentas, que producen una aglutinación de las pestañas. Al separar estas costras, quedan úlceras pequeñas. Las pestañas que caen no son reemplazadas por otras nuevas, a causa de la destrucción del folículo piloso. Al cabo de algún tiempo, han caído casi todas, quedando sólo algunas esparcidas (madarosis). Cuando la inflamación se limita a los ángulos, se llama «blefaritis angular», la cual es consecuencia de la conjuntivitis diplobacilar.

La blefaritis de curso prolongado, hipertrofia y redondea el borde ciliar. El párpado superior cae por su propio peso y motiva un aspecto soñoliento, conocido como «tilosis».

Causas más frecuentes de *blefaritis.* La blefaritis se presenta:

1. En algunos sujetos (rubios, rara vez en morenos) de *piel delicada,* en los que el enrojecimiento del borde ciliar es una condición constitucional; la hiperemia aumenta por causas muchas veces mínimas, como el llanto, trabajo visual prolongado, poco dormir, etc.

2. Como consecuencia de *mala higiene ocular;* trabajo con luz excesiva, locales cerrados con la atmósfera enrarecida, etc.

3. Por *alimentación insuficiente* y pobre en vitaminas, sobre todo A y del complejo B.

4. Por *causas mecánicas;* restregones de los párpados con la mano o pañuelo no muy limpios, como consecuencia del prurito de aquéllos.

5. En portadores de *afecciones locales del ojo* (conjuntivitis, dacriocistitis), así como de vicios de refracción.

6. Por el empleo de *productos cosméticos* y tintes anilínicos en sujetos sensibilizados (blefaritis alérgica).

7. Por la presencia de *ladillas (pediculus pubis).* Esta afección es frecuente en los niños, a los que molesta mucho por el picor. Los bordes ciliares aparecen oscuros, como espolvoreados de negro, y mirando atentamente con una lupa se descubren los huevos (liendres) negros pegados a las pestañas.

El *orzuelo* es la inflamación aguda, estafilocócica, de las glándulas de Zeiss y Moll. Se manifiesta por una tumefacción roja, acompañada de dolor, sensibilidad, y con frecuencia, de considerable edema. Muy pronto se ve un punto amarillento que indica la existencia de supuración.

El *calacio* (chalación) o quiste meibomiano, resulta del engrosamiento inflamatorio crónico de una de las glándulas de Meibomio, a consecuencia de la obstrucción de su conducto. Se observa con mayor frecuencia en adultos. Su desarrollo es lento. Llega a adquirir el tamaño de un guisante, la tumoración es dura, no dolorosa, adherida al cartílago tarso, pero no a la piel. Rara vez supura (orzuelo interno, calacio [chalación] supurante), presentando en este caso síntomas inflamatorios agudos. El calacio recidivante es frecuente en la avitaminosis A.

No es infrecuente la presencia de *nodulillos gotosos* en el borde palpebral (el gran clínico Minkowski tuvo uno durante más de 20 años, sin sufrir molestia alguna).

En circunstancias anómalas, el borde libre de los párpados puede evertirse con exposición de una porción más o menos extensa de la superficie conjuntival («ectropión») o invertirse hacia dentro («entropión»).

El *ectropión* puede ser debido a cicatrices retráctiles del reborde orbitario o de las superficies vecinas («ectropión cicatrizal»), a conjuntivitis y blefaritis crónica asociadas a una hipertrofia considerable («ectropión mecánico»), a la relajación de la piel y del músculo orbicular en los ancianos («ectropión senil»), a afecciones del nervio facial con parálisis del orbicular («ectropión paralítico»), a contracción marginal del músculo orbicular («ectropión espasmódico»).

La eversión del punto lagrimal motiva lagrimeo (epifora), causa de excoriación de la piel del párpado y de la mejilla. La porción de conjuntiva no protegida por el párpado evertido se irrita e inflama.

El *entropión* va acompañado de la inversión de las pestañas, que contactan, irritan y ulceran la córnea («triquiasis»). Hay dos formas, la cicatrizal, causada por lesiones cicatrizales de la conjuntiva y tarso por tracoma, quemaduras y heridas, y la espasmódica, por contractura de la porción palpebral del músculo orbicular. La primera forma afecta más comúnmente al párpado superior; la segunda ocurre casi siempre en el párpado inferior y en personas de edad («entropión senil»), a causa de la relajación de la piel y de la posición profunda del globo ocular, que resulta de la ausencia o disminución del tejido adiposo. El entropión y el ectropión seniles constituyen dos vertientes de una misma enfermedad, la malposición palpebral senil, en la cual la malfunción del músculo retractor del párpado inferior provoca la inestabilidad del mismo. Si el orbicular del paciente es competente, esto conlleva su contracción y un entropión secundario (pacientes más jóvenes); si, por el contrario, éste es también deficiente, el resultado es un ectropión (pacientes ancianos).

## PESTAÑAS

Son pelos largos, sobre todo los del párpado superior, dispuestos en una sola fila. Su longitud aumenta en la diabetes mellitus, hipertrofia tímica, en determinados tratamientos tópicos y tuberculosis; siendo uno de los elementos, junto con las rosetas malares y la brillantez de los ojos, de la llamada «belleza tísica».

La desaparición definitiva de las pestañas (madarosis) se observa en las blefaritis ulcerosas graves, así como en el mixedema, hipopituitarismo, agenesia pilar total, etc.

Ocasionalmente, se observan pestañas en dos filas o hileras (distriquiasis), una de ellas implan-

© MASSON, S.A. Fotocopiar sin autorización es un delito.

tada normalmente, pero no así la segunda, que se dirige hacia atrás y roza la córnea.

La *triquiasis* es la inversión de un número variable de pestañas que rozan con la córnea. El borde ciliar tiene su posición normal; la ectopia afecta sólo las pestañas. Su causa más frecuente es una retracción cicatrizal de la conjuntiva y del tarso, en casos antiguos de tracoma; otras causas son la blefaritis, orzuelos, quemaduras y traumatismos.

En el albinismo, las pestañas son blancas (poliosis).

## HENDIDURA PALPEBRAL

Limitada por los bordes de ambos párpados, termina sus extremos por dos comisuras o cantos. Por encima de la externa y por debajo de la conjuntiva del fondo de saco superior, en su parte superoexterna, se encuentra la glándula lagrimal palpebral, que se dirige al globo ocular hacia abajo y adentro (teniendo el párpado evertido) aparece como una masa blanda, abollonada, próxima al ángulo interno.

La porción del ángulo interno tiene dos formaciones, la carúncula lagrimal y pliegue semilunar. La primera es una pequeña eminencia rojiza, de piel modificada, en forma de pezón que se percibe bien cuando se separa el párpado inferior hacia abajo y afuera. Tiene en su espesor glándulas lagrimales. El pliegue semilunar es un pequeño pliegue que forma la conjuntiva. Se considera como un órgano rudimentario, que en las aves forma la membrana nictitante.

El «epicanto» es un repliegue cutáneo de forma semilunar y dirección vertical situado sobre el ángulo interno de la hendidura palpebral. Es normal en la raza mongólica, y se considera una anomalía (casi siempre bilateral y simétrica) en la raza blanca. El cráneo suele ser braquicéfalo, y el dorso de la nariz, ancho y aplanado. Confiere a la fisonomía un aspecto mongoloide y motiva un seudoestrabismo convergente. Este «pliegue mongólico» se encuentra presente en el síndrome de Down.

Entre las causas más frecuentes de *aumento del diámetro de la hendidura palpebral* cabe citar las siguientes:

1. *Causas congénitas.* Microbléfaron (disminución del tamaño de los párpados, sobre todo en el sentido vertical); euribléfaron (agrandamiento simétrico de la apertura palpebral en todas sus direcciones); colobomas (solución de continuidad; puede variar desde una pequeña indentación en el borde del párpado hasta una verdadera escotadura). A veces, se asocian a disostosis mandibulofacial (síndrome de Goldenhar), etc.

2. *Hipertiroidismo.* Por retracción tónica del párpado superior o del inferior, con descubrimiento de una porción de la esclerótica situada por encima (signo de Dalrymple) o por debajo (signo de Von Koller) de la córnea; el llamado «signo de Glifford», corresponde a la exageración muy acentuada de estos dos signos.

3. *Irritación unilateral de las fibras simpáticas oculopupilares* (adenopatías mediastínicas, tumores). En estos casos, va acompañado de exoftalmía, midriasis y, a menudo, hiperpigmentación del iris (síndrome de Pourfour de Petit).

4. *Parálisis del músculo orbicular.* En este caso existe, además, imposibilidad de cerrar el ojo (lagoftalmos).

5. *Exoftalmos.* Por propulsión del globo ocular.

6. *Eversión del párpado inferior* (ectropión), etcétera.

Las causas más frecuentes de *disminución del diámetro de la hendidura palpebral* son las siguientes:

1. *Disminución unilateral.* Ocurre en todos los procesos que aumentando el peso del párpado facilitan su caída, como el tracoma, tumores, etc. (ptosis mecánica); en la atrofia del globo ocular, después de una enucleación, o en ambos casos, por falta de apoyo del párpado; en la parálisis de la rama del motor ocular común, que inerva el músculo elevador del párpado superior; en el blefarospasmo (o espasmo del músculo orbicular), etcétera.

En el «síndrome de Horner» causado por una lesión de la vía simpática en algún punto entre su origen y el dilatador del iris; se caracteriza por miosis monolateral, enoftalmos y estrechamiento de la hendidura palpebral homónima al foco; si se añade al cuadro un párpado superior descendido, se habla entonces de «oftalmoplejía simpática». La pupila es, frecuentemente, hipersensitiva a la adrenalina.

2. *Disminución bilateral.* Si la caída del párpado es bilateral (agenesia del elevador de los párpados, oftalmoplejía nuclear, distrofia muscular progresiva, tabes dorsal, etc.), el enfermo, para poder ver, tiene que echar la cabeza hacia atrás y fruncir la frente, sólo así puede dirigir la visual a

través de la fisura que resta entre los párpados (facies de Hutchinson).

## Ptosis congénita

Se observa, en ocasiones, el «fenómeno de Marcus Gunn» (llamado impropiamente, del guiño de la mandíbula). Consiste en la elevación del párpado al comer, hablar y en los movimientos de lateralidad de la mandíbula. Se trata de un movimiento asociado entre el núcleo del elevador y las fibras destinadas al músculo pterigoideo homolateral procedentes del V par. Según Wartenberg, este fenómeno se presenta en las lesiones supranucleares del nervio trigémino.

## Anomalías del parpadeo

La frecuencia del parpadeo está aumentada en los casos de espina irritativa ocular, sobre todo en sujetos neuróticos; en ocasiones, se trata de un verdadero «tic». Disminuye, por el contrario, en los sujetos sanos atentos o perplejos[3]. También se halla disminuida en el hipertiroidismo (signo de Stellwag), logoftalmos por parálisis facial periférica, enfermedad de Parkinson, parkinsonismos postencefalíticos y secundarios a las modernas drogas psicoactivas (cloropromacina, reserpina, perfenacina, etc.) y algunas esquizofrenias.

# DISTANCIA INTERORBITARIA

Su aumento patológico se conoce como *hipertelorismo* (Grieg, 1924). Tal afección representa una detención del desarrollo, en la que resta en mayor o menor grado una tendencia a la posición lateral que las órbitas tienen durante la vida fetal. A menudo el hipertelorismo se acompaña de estrabismo divergente. Parece que cada ojo mira por su lado (mirada de conejo). Para evaluar su grado o afirmar su existencia, nos valemos del «índice de Romanus» que se obtiene multiplicando por 100 el cociente entre la distancia entre los dos bordes orbitarios externos y la existente entre los dos ángulos internos de las hendiduras palpebrales, de ambos lados. Normalmente, el «índice de Romanus» fluctúa alrededor de 100. Es frecuente en la oxicefalia, gargolismo, síndromes de Apert y Crouzon, etc.

# OJO O GLOBO OCULAR

Es el órgano más importante del aparato visual. Constituye un esferoide suspendido dentro de la cavidad de la órbita, donde está sostenido por dos fuerzas que, tendiendo la una a dirigirlo hacia delante (presión del contenido orbitario retrobulbar, tracción de los músculos oblicuos mayor y menor) y la otra hacia atrás (tracción de los cuatro músculos rectos, peso del párpado, aponeurosis orbitaria) se equilibran y le impiden ejecutar otros movimientos que los de rotación sobre un punto fijo.

## Características

En su estudio, hay que tener en cuenta la situación, volumen, posición, sensibilidad y tensión.

### *Situación*

Normalmente, la prominencia del globo ocular por delante del plano que constituye la base o entrada de la órbita puede oscilar entre 10-22 mm.

**Exoftalmía o exoftalmos.** Es la procidencia anormal de los ojos. Puede ser unilateral o bilateral. Se estima con exoftalmómetros de espejo; midiendo la distancia del punto más prominente de la córnea al borde externo de la órbita, a la altura del canto externo, con una regla transparente sostenida lateralmente o con el clásico método de Naffziger.

Deberá establecerse si se trata de una seudoexoftalmía. Puede inducir erróneamente a este diagnóstico el aumento del eje anteroposterior del globo ocular propio de los miopes; una ancha hendidura palpebral como en la enfermedad de Basedow y parálisis faciales periféricas antiguas con predominio del músculo elevador sobre el

[3]La mímica del sujeto perplejo se asemeja a la ya descrita por Darwin en la sorpresa y estupefacción. La abertura de los ojos, en estos casos, se auxilia con el levantamiento de las cejas y el fruncimiento de la frente con arrugas transversales; la fisonomía adquiere rigidez y el labio inferior se extiende hacia delante. La mirada perpleja parece que trate de ampliar no sólo el campo externo de la visión, sino también el interno, pretendiendo comprender la contradicción de una situación «externa».

© MASSON, S.A. Fotocopiar sin autorización es un delito.

músculo orbicular; un globo ocular más grande (megaoftalmos o buftalmos, glaucoma infantil). A menudo, en los braquicéfalos se observa un menor volumen orbitario; el ojo dispone en estos casos de poco espacio en la cavidad orbitaria, con lo que erróneamente puede diagnosticarse una exoftalmía patológica.

Resulta muchísimo más sencillo valorar con exactitud el carácter patológico de la exoftalmía unilateral, mucho más frecuente, que el de la bilateral. Incluso una diferencia de 2 mm resulta llamativa, pero en ocasiones también se presenta como una variante fisiológica.

La *exoftalmía bilateral* se observa en:

1. *Hipertiroidismo* (enfermedad de Graves-Basedow). Puede manifestarse bajo dos formas clínicas, la benigna (o exoftalmo palpebrorretráctil) y la maligna (o exoftalmía edematosa). En la primera (de ordinario, no ocasiona más problemas que el puramente estético) la mirada adquiere aspecto de asustada (ojo trágico). El exoftalmo maligno se caracteriza por una protrusión ocular importante que, rechazando los párpados, incluso deja a veces al descubierto las glándulas lagrimales y se ve la inserción de los músculos rectos en el globo ocular desnudo. Suele acompañarse de quemosis, úlceras corneales y parálisis oculomotoras. La hormona tirotropa (TSH) no cuenta en su producción; se valoran una sustancia hipofisaria productora de exoftalmo (*exoftalmus producting substance* [EPS]) y un estimulador tiroideo de acción prolongada o long acting thyroid stimulator (LATS), que es una globulina y de procedencia extrahipofisaria, posiblemente linfática. Esto induce a pensar en un proceso autoinmunitario.
2. *Tumores craneales y orbitarios malignos.* Sobre todo en niños por infiltración orbitaria retrobulbar.
3. *Trombosis del seno cavernoso.* Secundaria a furúnculos o ántrax de la cara y especialmente del triángulo nasolabial.
4. *Leucemia crónica linfática* (2 %).
5. *Hipertensión arterial sistémica maligna* (5 %).
6. *Síndrome de Down* (12 %).
7. *Congestión venosa cefálica.* Por fallo del corazón derecho o tumores mediastínicos.
8. *Anomalías craneales.* Se trata, en realidad, de seudoexoftalmías. La procidencia ocular se debe a la exigua capacidad orbitaria. Citaremos la braquiocefalia, turricefalia, acromegalia, gargolismo, etc.
9. *Síndrome de Hand-Schüller-Christian* (80 %).
10. *Intoxicaciones.* Cianhídrica, salicilada, digitálica. En este último caso, acompañada de midriasis bilateral por desequilibrio neurovegetativo, etc.

La *exoftalmía unilateral* se observa en:

1. *Traumatismos.* La protrusión del globo ocular ocurre por hemorragia, fractura con depresión o por la siempre amenazadora inflamación infecciosa con edema e infiltración celular. La percepción por palpación de una típica crepitación habla en favor de la fractura de la lámina papirácea.
2. *Infecciones.* Citaremos el flemón orbitario (el 80 % deriva de la sinusitis) y la tenonitis. La procidencia del ojo se acompaña de tumefacción de los párpados y quemosis conjuntival. La limitación de la motilidad ocular es debida al intenso dolor que provoca su desplazamiento y al infiltrado inflamatorio de la órbita. No es raro que la tenonitis sea bilateral. La sífilis (goma) y tuberculosis son de diagnóstico sencillo cuando se piensa en ellas.
3. *Procesos neoformativos.* Orbitarios e intracraneales. Los meningiomas del ala menor del esfenoides, los angiomas orbitarios, etc., constituyen un buen ejemplo.
4. *Aneurisma arteriovenoso de la carótida interna y seno cavernoso.* El ojo pulsa (exoftalmo pulsátil) y el enfermo percibe zumbidos sincrónicos con el pulso arterial. Cabe señalar que este dato no es exclusivo de este proceso.
5. *Hipertiroidismo.* Puede preceder en meses a la aparición de los primeros signos clínicos y de laboratorio.

*Enoftalmía o enoftalmos.* Consiste en el desplazamiento de los ojos hacia el fondo de la órbita. En ocasiones, la impresión de este trastorno la producen falsamente los párpados superiores que, en forma de pantalla, tapan parte del globo ocular en la afección que denominamos «blefarocalasia». La anomalía unilateral se observa por defectos congénitos, secuelas de traumatismo y en la lesión del ganglio cervical superior (síndrome de Horner). Otra causa frecuente de enoftalmos unilateral es la fractura traumática del suelo de la órbita con herniación grasa, pudiendo acompañarse de trastornos de la motilidad vertical.

El enoftalmos bilateral se encuentra en sujetos emaciados, deshidratados, o ambos. La progresiva disminución de la grasa de la órbita motiva el «hundimiento» de los ojos en pacientes de edad avanzada.

## *Volumen*

Puede ser excesivo (hidroftalmía, buftalmía) como en el glaucoma congénito, o mínimo (microftalmía) como secuelas de un tracoma con sendas perforaciones de la córnea o de una panoftalmía; en este caso se observa un globo minúsculo, arrugado y sin visión (ptisis globular). La «anoftalmía» o falta total del ojo, raramente se puede apreciar en su forma pura ya que lo más frecuente es la comprobación de un rudimento de ojo que se encuentra localizado en el fondo de la órbita.

## *Posición*

Toda alteración del normal paralelismo de los ejes visuales se denomina «estrabismo» (heterotropía). Según el lado hacia el que se desvía la visual, hablamos de estrabismo «convergente» (endotropía), «divergente» (exotropía) y «vertical».

Hay varias pruebas útiles en el diagnóstico del estrabismo:

1. *Prueba de la oclusión (cover test).* Constituye un método simple. Para la visión próxima, el sujeto debe fijar la mirada sobre una pequeña luz a la altura de los ojos, a unos 30 cm de distancia, mientras que el examinador, con una tarjeta, cubre primero un ojo y luego el otro. Se explora el ojo en el momento de descubrirlo. Normalmente, el ojo permanece en la misma posición, mientras que se mueve hacia fuera en caso de estrabismo convergente y hacia dentro en el divergente, para fijarse sobre la luz. La prueba puede efectuarse también para la visión a distancia.

2. *Prueba de la motilidad.* El paciente sigue el dedo del examinador con los ojos. Aunque valiosa, puede no ser suficiente, ya que no pone de manifiesto las desviaciones concomitantes o las no concomitantes de grado pequeño.

3. *Prueba del reflejo corneal.* Es útil en los niños de hasta 2 años de edad. Consiste en dirigir una luz sobre los ojos desde una distancia de 30-35 cm; si no hay desequilibrio, la luz se refleja en el centro de ambas pupilas; si lo hay, el reflejo de un lado será excéntrico; cada milímetro corresponde a un ángulo de unos 7°.

**Estrabismo.** El estrabismo se clasifica en dos formas:

1. *Concomitante o no paralítico.* Es una anomalía de posición de los músculos, estando la función íntegramente conservada (puede ser secuela de un defecto de refracción, como el estrabismo convergente en la hipermetropía). El ángulo o desviación estrábica aumenta cuando el movimiento se realiza en el sentido en que debería actuar el músculo paralizado; éste es bien tolerado, sin la diplopía y síntomas generales (náuseas, vértigos) que aparecen en el estrabismo paralítico.

2. *Paralítico.* Se observa cuando existe parálisis o paresia de un músculo extraocular, con mayor frecuencia el recto externo. El síntoma principal es la diplopía (visión doble), que el paciente trata de impedir cerrando un ojo o evitando mirar en la dirección en que aquélla aparece. El ángulo o desviación estrábica es siempre igual, cualquiera que sea la dirección de la mirada.

Es preciso señalar que el síntoma diplopía falta en el estrabismo infantil, aun en el paralítico. Probablemente, la diplopía se produce, pero es de escasa duración, pues en el niño existe una gran facultad de adaptación que hace que una de las imágenes sea inhibida.

Recordemos que, en condiciones normales, en el acto de la visión se emplean los dos ojos, que se ajustan involuntariamente de manera que la imagen de un objeto se enfoca sobre la fóvea de cada ojo. Las dos imágenes son fusionadas entonces en una sola para el acto de la percepción mental. Esta facultad constituye «la visión binocular única» (estereopsis).

Desde Hering, se sabe que toda sensación luminosa transmitida por la retina y vía óptica al cerebro tiene un determinado carácter o «valor» espacial. La fóvea central, en que se proyecta la imagen del objeto fijado, tiene por valor espacial «lo situado directamente enfrente»; los elementos de la retina situados a la derecha de la fóvea tienen un valor espacial tanto más a la izquierda cuanto más alejados se encuentren de ella. Análogamente, los epitelios sensoriales situados por encima de la fóvea, cuando el ojo fija un objeto, dan la situación de toda la parte del mundo exterior que se halla por debajo de aquel objeto.

Cuando uno de los músculos oculares deja de actuar, el ojo no puede colocarse de modo que el objeto se proyecte en la fóvea o parte central de la retina, sino que queda en una posición en que la imagen de aquel objeto se proyecta en una parte de la retina que corresponde a un lado de la fóvea. El epitelio sensorial de esta parte de la re-

© MASSON, S.A. Fotocopiar sin autorización es un delito.

tina, estimulado por aquella imagen, da un valor espacial que no concuerda con el dado por el ojo no paralizado o normal. El órgano central, en vez de recibir de ambos ojos la misma indicación sobre cuanto ven del mundo exterior, recibe dos indicaciones diferentes, o sea que aquél le resulta duplicado, y ambas imágenes aparecen como si una de ellas fuera el resultado del deslizamiento de la otra en el espacio. La imagen que corresponde al ojo «fijador» es definida, puesto que se forma en la mácula, y se llama «imagen verdadera»; la imagen del ojo desviado se llama «imagen falsa».

La dirección en que se verifica ese deslizamiento de las imágenes depende de la acción del músculo paralizado. Supongamos que se trata del nervio motor ocular externo derecho, que inerva el músculo recto externo del mismo lado. Cuando el paciente dirige la mirada hacia la izquierda, verá una sola imagen, pues el único músculo del ojo derecho que interviene es el recto interno, no afectado. Si hace lo propio hacia la derecha, el ojo de este lado queda pronto inmóvil, no rebasando la línea media. La imagen del punto que miramos, que en el ojo izquierdo fija correctamente en la fóvea, en el ojo derecho estimula elementos sensoriales situados a la izquierda de la mácula, y siguiendo el proceso de proyección son referidos al lado opuesto en el mundo exterior (fig. 7-4).

La *diplopía* se llama «homónima» cuando la imagen falsa se encuentra en el mismo lado del ojo paralizado (parálisis del músculo recto externo), y «cruzada» cuando se encuentra en el lado opuesto (parálisis del músculo recto interno). Cuando las dos imágenes se hallan en una misma superficie plana, la diplopía se denomina «horizontal»; si disienten verticalmente, la diplopía es «vertical»[4].

La *exploración de la diplopía* debe efectuarse en cámara oscura con una luz como objeto. Nos colocamos a unos 3 m del paciente, al que previamente, y para mejor diferenciar las imágenes, le hemos puesto un cristal rojo ante un ojo, sugiriéndole que siga los movimientos de la luz con los ojos, pero sin mover la cabeza. La luz encendida se mueve en las nueve direcciones de la mirada, anotando en cada campo la naturaleza y el grado de la diplopía. Los datos necesarios son, en qué dirección de la mirada hay visión simple y en cuál diplopía; si ésta es homónima, cruzada, vertical o mixta; si aumenta en cualquier dirección de la mirada.

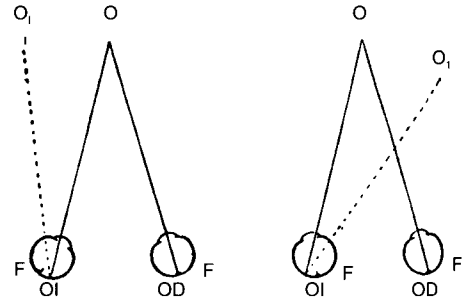


**Fig. 7-4.** Esquema para demostrar la proyección de la imagen falsa y verdadera en la diplopía por estrabismo. F, fóvea; O-$O_1$, objeto.

Conociendo el ojo afecto y la dirección en que aumenta la diplopía, es posible determinar el músculo paralizado.

## *Sensibilidad*

Se explora presionando el globo ocular a través de los párpados cerrados. Se encuentra muy aumentada en los procesos inflamatorios agudos (flemón orbitario, tenonitis del cuerpo ciliar, etc.) y menos en el glaucoma. Disminuye en la lesión del nervio trigémino y tabes dorsal (signo de Haenel).

## *Tensión intraocular*

Guarda relación con el volumen de su contenido y la elasticidad de las paredes. Se mide con los tonómetros adecuados. Varía, en los sujetos sanos, entre 13 y 22 mm Hg:

1. *Aumenta.* En el glaucoma (con el procedimiento anacrónico de la palpación bidigital, el tacto aprecia la dureza e incluso pulsatilidad del ojo).
2. *Disminuye.* En los casos extremos, con tensiones casi a cero, los ojos aparecen arrugados, de consistencia pastosa y deformados por el párpado:

[4]En todos los casos de parálisis ocular, se cumple la siguiente ley: «el ojo desviado a consecuencia de la parálisis muscular proyecta la imagen recibida hacia el lado en cuya dirección se dirigiría, en condiciones normales, por la acción del músculo que actualmente está paralizado».

*a) Hipotonías no traumáticas.* Citaremos las congénitas, que suelen acabar en la atrofia; miopías severas, entre –8 y –10 (30-40 %); precoma y coma diabéticos (signo de Krause); intoxicaciones por barbitúricos y quinina; toxemias gravídicas, incluso con hipertensión arterial general; anemias (íntima relación con las cifras de hemoglobina y hematíes); uveítis, procesos ciliares; síndrome de Bernard-Horner; distrofia miotónica (media tensional de 10 mm Hg); enfermedad de Basedow (no siempre presente); constitución vagotónica («hipotonía esencial», de Lagrange); la oclusión de la carótida primitiva (hipotensión monocular, que tiende a normalizarse comprimiendo la carótida sana).

*b) Hipotonías traumáticas.* Se deben a la sideración nerviosa y vascular, salida al exterior de parte del contenido ocular, resorción coroidea e inhibición secretoria del acuoso.

## CONJUNTIVA

Es una membrana mucosa que tapiza los párpados y se refleja sobre el globo ocular formando un saco, el «saco conjuntival». Se distinguen tres porciones, la «conjuntiva ocular o bulbar», que cubre la porción anterior del globo ocular (vulgarmente «blanco del ojo»); la «conjuntiva palpebral o tarsal inferior y superior», que cubre la cara interna de los párpados, y el «fondo de saco conjuntival», porción intermedia que forma un pliegue entre el párpado y el ojo.

La superficie de la conjuntiva está siempre húmeda, gracias a la corriente continua del líquido lagrimal.

La *conjuntiva ocular o bulbar* se observa con facilidad separando ambos párpados.

La *conjuntiva palpebral o tarsal inferior* tapiza la cara posterior del párpado inferior; para verla, colóquese el pulgar cerca del surco orbitopalpebral inferior y hágase presión hacia abajo, mientras el enfermo dirige los ojos hacia arriba (fig. 7-5).

La *conjuntiva palpebral o tarsal superior* tapiza la cara posterior del párpado superior; para verla, la maniobra es más complicada; invitando al enfermo a mirar hacia abajo, con el índice y el pulgar de la mano derecha se hace presa en la parte media del borde palpebral y en las pestañas, mientras con el índice de la mano izquierda o con una varilla de cristal, apoyada en la parte correspondiente del borde superior del tarso, se invierte el párpado:

**Fig. 7-5.** Eversión del párpado inferior.

1. *Conjuntivitis.* Las afecciones agudas e intensas de la conjuntiva (conjuntivitis agudas), se manifiestan por una serie de síntomas generales (estado febricular, astenia, anorexia) y locales (subjetivos y objetivos), que conducen con cierta facilidad al diagnóstico:

*a) Síntomas subjetivos.* Citaremos las sensaciones de quemazón, de cuerpo extraño o arenillas (por las granulaciones de la conjuntiva o por granos de secreción seca), de pesadez de párpados, sobre todo cuando se entra en locales cerrados o mal ventilados. Va acompañada de lagrimeo (epifora), fotofobia e incluso blefarospasmo. No existe verdadero dolor.

*b) Síntomas objetivos.* Los más importantes son, la inyección vascular o hiperemia conjuntival, secreción y edema conjuntival. En algunos casos, la mucosa conjuntiva es asiento de elementos de distinto tipo, como papilas, folículos o vegetaciones.

La *inyección o hiperemia conjuntival* se caracteriza por ser más intensa hacia los fondos de saco, que toman el aspecto «de un trozo de carne»; a medida que nos acercamos a la córnea, disminuye el grosor de los vasos; éstos terminan en finos ramúsculos alrededor y a unos milímetros del limbo esclerocorneal (fig. 7-6 A), no existiendo inyección ciliar. Al deslizar la conjuntiva, los vasos la siguen. Esto no ocurre, como veremos, en la inyección periquerática y la escleral. Cuando el enrojecimiento está localizado en un solo fondo de saco, generalmente va acompañado de una herida o de una ulceración. En ocasiones (bacilo de Weeks), la coloración es de un color rosa uniforme (*pink eye,* de los autores ingleses).

© MASSON, S.A. Fotocopiar sin autorización es un delito.

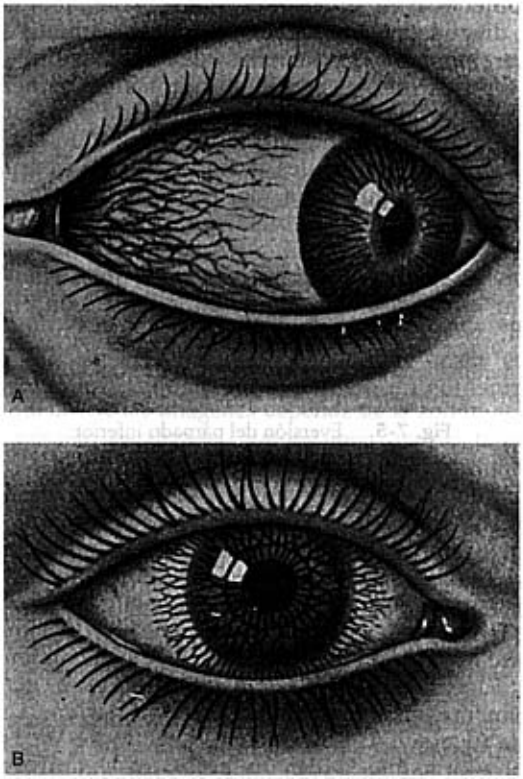


**Fig. 7-6.** A) Hiperemia conjuntival. B) Hiperemia periquerática.

La *secreción conjuntival,* más o menos abundante según la causa de la conjuntivitis, puede ser serosa, mucosa, mucopurulenta, fibrinosa, seudomembranosa. Aglutina los párpados durante la noche y se concreta en la base de las pestañas.

El *edema* es producido por la infiltración inflamatoria de la conjuntiva. En algunos casos, la conjuntiva edematosa se eleva como una muralla sobre los bordes de la córnea (quemosis conjuntival).

Toda conjuntivitis unilateral debe hacernos pensar en una causa local más traumática (cuerpo extraño) que infecciosa.

En el caso de conjuntivitis, la córnea es transparente y las reacciones pupilares normales.

2. *Papilas.* Son estructuras vasculares rodeadas de un variado complejo inflamatorio, siendo frecuentes en las conjuntivitis triviales y dan un aspecto aterciopelado a la mucosa. Las excrecencias en forma de adoquinado, típicas de las conjuntivitis primaveral y papilar gigante asociada a las lentes de contacto (Enríquez de Gaztañondo), se agrupan en la cara tarsal del párpado superior.

3. *Folículos.* Son nódulos salientes con caracteres variables de opalescencia o translucidez, que al aplicar un depresor transparente sobre la conjuntiva palpebral evertida aparecen con gran nitidez. Están constituidos fundamentalmente por linfocitos y se agrupan de distinto modo en las conjuntivitis foliculares y en el tracoma (llamado antiguamente «conjuntivitis granulosa»). En aquéllas, los folículos predominan en el fondo de saco inferior y se asocian a una ligera adenitis preauricular. En el tracoma, asientan en la cara tarsal del párpado superior; se trata de folículos opalescentes, blancoamarillentos, que revientan a la presión y dan salida a una masa pulposa.

4. *Vegetaciones.* Son raras. Se encuentran en las «conjuntivitis tuberculosas y de Parinaud».

5. *Manchas de Bitot.* En la deficiencia de vitamina A se forman pequeños depósitos blanquecinos en la conjuntiva bulbar y en el espacio interpalpebral. Recuerdan las manchas de jabón seco, y no se humedecen con la secreción lagrimal ni con los colirios.

6. *Hemorragia subconjuntival.* Forma una mancha equimótica de color rojo vivo y extensión variable. Indolora, sobreviene en la hipertensión arterial, en las diátesis hemorragíparas, en los ancianos con vasos frágiles a consecuencia de un esfuerzo, en los traumatismos craneales, etc.

7. *Pinguécula.* Engrosamiento amarillento, ligeramente elevado, de las porciones expuestas de la conjuntiva bulbar vecina al limbo de la córnea. Por lo general, se localiza en el lado nasal. Suele coincidir con el arco senil corneal o gerontoxon.

8. *Pterigión* (o membrana alada). Pliegue triangular de mucosa que invade el cuadrante nasal de la conjuntiva bulbar y que crece y se extiende sobre la córnea. Se acompaña de gran número de vasos superficiales.

9. *Pigmentaciones y acúmulos anormales.* La conjuntiva bulbar se altera a menudo de color, sobre todo en las personas de edad, a nivel de la fisura palpebral, como consecuencia de la continua exposición al aire y sol; es el lugar más conspicuo para detectar las ictericias poco intensas, la anemia y los estados policitémicos. Manchas, más o menos subidas de color y de tono diverso, pardas (enfermedad de Addison), gris oscuro o negruzco (sarcoma melánico, enfermedad de Gaucher), son de observación no muy frecuente. En la alcaptonuria congénita y aun en la adquirida, se ven manchas pardoazuladas en forma de habichuela o de paréntesis delante de la inserción

de los músculos rectos horizontales; estas manchas, que suelen coincidir con otras similares en los cartílagos de las orejas y nariz, deben diferenciarse de las «placas esclerales» de Graves y de Boshoff. Éstas son más frecuentes delante de la inserción del recto interno. La esclera está adelgazada, y las placas parduscas tienen un reborde amarillento más acentuado en la parte vecina al limbo. En ellas, se depositan sales cálcicas por un mero proceso de senilidad, sin eliminación de alcaptona en la orina.

En el hiperparatiroidismo secundario a enfermedad renal crónica, se han descrito depósitos cálcicos corneales, en la conjuntiva, o ambos, con conjuntivitis («signo del ojo rojo en el fallo renal»).

10. *Cuerpos extraños.* Se encuentran en el fondo del saco conjuntival o enclavados en la córnea. A veces, sólo son visibles evertiendo el párpado superior. Los cuerpos extraños intraoculares pasan con facilidad inadvertidos; si son de cobre, muy tóxico para el ojo, éste puede quedar inutilizado.

La asociación de conjuntivitis, artritis y diarrea (o uretritis) se conoce como «síndrome de Reiter». La lesión ocular se caracteriza por ser bilateral, benigna, presentarse al inicio de la enfermedad (primer brote) y corta duración; de tres días a una semana.

Los vapores de hidroquinona tiñen la córnea y la conjuntiva de color verdoso o gris oscuro, coloración que desaparece por completo al poco tiempo de dejar de manipular este producto.

## CÓRNEA

Representa la parte transparente de la túnica fibrosa del globo ocular. Tiene la forma de un cristal de reloj engastado en la esclerótica. Por ser lisa, convexa y estar recubierta de una capa capilar de líquido, refleja la luz; de ahí su brillo. Da una imagen reducida y derecha de los objetos.

### Queratitis

Es la inflamación aguda de la córnea, cualquiera que sea su causa (traumática, inflamatoria, trófica, etc.), se manifiesta por intenso dolor, fotofobia, lagrimeo o epifora, blefarospasmo y disminución de la agudeza visual. En estos casos, la córnea aparece deslustrada, como cubierta por intenso vaho, a veces ulcerada y supurante. Rodeando su limbo se encuentra un anillo rojizo (3-4 mm de ancho), formado por la dilatación de los pequeños vasos ciliares anteriores, de disposición radiada y rectilínea (inyección periquerática, fig. 7-6 B). En el curso evolutivo de la queratitis, la córnea puede ser invadida por vasos neoformados, vascularización que sigue al estado inflamatorio y anuncia la fase de recuperación.

En las queratitis leves y en la úlcera corneal, la vascularización es superficial; en cambio, en la queratitis intersticial sifilítica, la córnea es invadida en su totalidad y llega a tomar un color rojo cereza; en ella, los vasos tienen un origen límbico e invaden las capas profundas y medianas, y sólo levemente las superficiales. Las queratitis suelen dejar como secuelas diversas opacidades corneales, como son, las *nébulas,* cuando son tenues y nublosas (con frecuencia pasan inadvertidas hasta que se examina el ojo por medio de iluminación oblicua); *máculas,* en forma de lunares opacos sobre la córnea; *leucoma,* cuando es densa y blanca.

Frecuentemente, con la córnea se afecta la conjuntiva (queratoconjuntivitis), así como el iris y cuerpo ciliar. Como consecuencia puede haber exudación purulenta (hipopión) en la cámara anterior, o puede faltar aquélla.

Entre los *estados corneales congénitos degenerativos, distróficos o secuentes a queratitis,* citaremos:

1. *Arco senil* (gerontoxon). Se observa en la periferia de la córnea. Puede adoptar la forma de dos medias lunas que al fusionarse por sus extremos forman un arco completo cuya anchura no excede de 1 mm. De color grisáceo, resulta del depósito de grasas neutras, colesterol y fosfolípidos (arco lipoide corneal). Sus límites son precisos por fuera, dejando una zona intermedia transparente hasta el borde de la córnea, y difusos por dentro sin comprometer la visión. Su frecuencia en los sujetos sanos aumenta con la edad (desde el 14 % entre 30-39 años hasta el 67 % entre 60-70 años); este porcentaje es mayor en quienes presentan hiperlipoproteinemia.

2. *Embriotoxon.* Opacidad semicircular en la parte superior e inferior de la periferia corneal, que se continúa casi sin interrupción con la esclerótica. La falta de una verdadera zona intermedia transparente permite su diferenciación con el arco senil.

3. *Anillo corneal de Kayser-Fleischer.* Coloración verdegrisácea o verdeazulada de las capas más profundas del limbo corneal, que se debe a depósito de cobre en la «membrana de Desce-

© MASSON, S.A. Fotocopiar sin autorización es un delito.

met». En los casos precoces, sólo se ve con la lámpara de hendidura. Es propio de la enfermedad de Wilson (fig. 7-7).

En el envejecimiento, se observa normalmente un engrosamiento de la membrana de Descemet; con frecuencia, aparecen en su porción periférica excrecencias hialinas nodulares localizadas (cuerpo de Henle), que pueden llegar a invadir la porción central de la córnea, volverse mayores y más numerosas y perturbar el funcionamiento del endotelio, trastorno que se denomina «distrofia endotelial» y que provoca una opacificación corneal acompañada de pérdida progresiva de la visión.

4. *Queratomalacia* (xerosis corneal). Es el resultado de una falta de nutrición de la córnea. Se observa en la avitaminosis A, sobre todo en niños. La córnea se enturbia, deseca, ulcera y perfora. No existen síntomas inflamatorios. Deja notables opacidades.

5. *Queratitis neuroparalítica.* Se observa después de la parálisis del trigémino o de la lesión del ganglio de Gasser. Se atribuye a la ausencia del parpadeo y a la insensibilidad de la córnea; ésta se infiltra y exfolia en su parte central; luego se ulcera. Hay congestión ciliar, pero sin dolor y ausencia de lagrimeo.

6. *Queratitis por desecación.* Se debe a la exposición de la córnea cuando los párpados no la cubren debidamente, como ocurre en la parálisis facial, exoftalmía acentuada, deformidades de los párpados, etc. En estas condiciones, el epitelio de la córnea expuesta se deseca y cae, dejando una zona pronta a infectarse y ulcerarse. La porción inferior es la más afecta, porque esta parte se halla menos cubierta durante el sueño, en que el globo ocular gira hacia arriba (Bell).

7. *Megalocórnea.* Puede acompañar a la hipertrofia, a veces monstruosa, de todo el globo ocular en caso de hidroftalmía (buftalmía) por glaucoma congénito. Mientras que el diámetro normal es de 10-12 mm, en caso de buftalmía llega a 15 mm o más. La megalocórnea esencial es congénita; se observa en un globo ocular de volumen normal; de ahí lo llamativo de esta anomalía. La tensión intraocular es normal.

8. *Microcórnea.* Córnea de diámetro inferior a 10 mm. Suele acompañar a otras malformaciones congénitas del globo ocular.

9. *Quemaduras químicas corneoconjuntivales.* Marcado blefarospasmo y edema palpebral. La córnea, totalmente deslustrada, adquiere un color blanquecino, signo evidente de la afectación del parénquima; en las lesiones caústicas por cal, toma un color blanco-porcelánico. De especial importancia, por su gravedad, son las quemaduras por sosa cáustica; en estos casos, pueden producirse úlceras colagenolíticas con riesgo de perforación corneal, asociando isquemia límbica con muerte de las células originarias de la renovación del epitelio corneal; este limbo pálido es poco frecuente, perpetúa la desepitelización corneal.

**Fig. 7-7.** Anillo corneal de Kayser-Fleischer. Enfermedad de Wilson.

10. *Queratocono* (córnea cónica). Consiste en la proyección cónica de la córnea, a causa de su adelgazamiento atrófico, que la hace resistir mal la presión intraocular. Se ve bien poniendo al enfermo de perfil. A veces en su vértice hay una opacidad, va acompañada de trastornos de la visión. Suele ser bilateral (85 %) y más frecuente en mujeres. Comienza a desarrollarse en la juventud. Se atribuye a anomalías mesodérmicas y suelen asociarse a trastornos alérgicos de la piel y al síndrome de Down.

11. *Queratitis arriboflavinósica.* La falta de vitamina B produce una vascularización corneal periférica muy peculiar. Acompaña a los otros signos que caracterizan esta carencia.

12. *Queratitis herpética.* El virus del herpes simple tipo I y el virus varicela-zoster pueden afectar de diferentes maneras a la córnea, como primoinfección o bien como recurrencia. Las úlceras dendríticas o geográficas, las queratitis epiteliales punteadas o tróficas, así como la de tipo disciforme, son manifestaciones clínicas posibles de la afectación querática por el herpes.

## ESCLERÓTICA

Es la túnica que, con la córnea, forma la capa externa del globo ocular. Es fuerte, opaca, inelástica, amarillenta o algo azulada en los niños y mujeres. Sirve para mantener la forma del ojo.

Cuando la esclerótica es muy delgada y transparente, adopta la coloración de la úvea subyacente (escleróticas azules o, con más propiedad, ojos azules); ésta suele ser uniforme pero existen casos en que sólo es pericorneal. Es una condición congénita o adquirida; en el primer caso, acostumbra asociarse a osteogénesis imperfecta con fragilidad ósea y sordera laberíntica integrando el «síndrome de Eddovesvan der Hoeve». La forma adquirida ha sido señalada en las anemias sideropénicas y anquilostomiásica; en procesos reumáticos tratados con corticosteroides, en el síndrome de Ehlers-Danlos (7 %), en el seudoxantoma elástico, y miastenia grave.

La *escleritis* (inflamación de la esclerótica) afecta toda la esclerótica. Suele ser bilateral. Existen varias placas bien precisadas, de color rojo oscuro o violáceas, adyacentes a la córnea; en algunos casos, son circunscritas; en otros, pueden extenderse al ecuador o rodear el limbo, formando la llamada escleritis anular. No se ulceran. Al curar dejan áreas de esclerótica adelgazada, prominentes (ectasias) y de color violáceo por transparentar la túnica uveal subyacente. Pueden afectarse el tracto uveal y la córnea (cosa que no ocurre en la episcleritis), llegándose a la queratitis esclerosante. La visión se encuentra seriamente afectada.

La *episcleritis* motiva un nódulo duro doloroso, violáceo, bien limitado y de un tamaño no superior al de una lenteja (botón de episcleritis), situado en la región ciliar a 2-3 mm del limbo, ordinariamente en el lado temporal, con congestión conjuntival o episcleral. No es deslizable sobre la esclerótica, pero sí puede moverse la conjuntiva por encima de él. Perdura mucho tiempo; no se ulcera; puede resorberse por completo o dejar manchas atróficas de color gris especial, sobre las cuales se adhiere de manera muy fuerte la conjuntiva.

La escleritis puede limitarse a sus láminas superficiales y al tejido subconjuntival profundo (episcleritis). Con frecuencia, falta una línea divisoria precisa entre ambas formas.

En la *melanosis episcleral,* la conjuntiva toma una coloración negra difusa debida a la presencia de melanóforos entre las mallas del tejido plexiforme. Es un desorden congénito; se estima como signo de minusvalía orgánica. No debe confundirse con la pigmentación que se observa a veces en la enfermedad de Addison (manchas espaciadas y pardas), sarcoma melánico y ocronosis alcaptonúrica.

## IRIS

El *iris* (diafragma ocular) limita en su parte central una hendidura de forma circular, la *pupila.* Uno y otra se transparentan a través de la córnea.

El color del iris depende de su mayor o menor abundancia de cromatóforos. La ausencia de éstos y, consiguientemente, su color azuladorrojizo se observa en el albinismo. Cuando los cromatóforos son escasos, el iris presenta el color azul. A veces, el pigmento se acumula en focos o manchas de color marrón (nevus). Va acorde, en las razas puras, con el color de la piel y cabellos. A una tez morena y cabellos negros corresponde una coloración parda o oscura y a un cutis blancorrosado y cabellos rubios, iris azules. Los contrastes de coloración (ojos azules en una tez morena; pardonegruzcos en un cutis blancorrosado) lo toman los antropólogos como índice de mestizaje reciente o antiguo.

Ambos iris tienen igual color; cuando así no ocurre hablamos de «heterocromía», que puede ser congénita; a veces, como faceta ocular del *status dysraphicus,* como secuela postinflamatoria, consecutiva en ciertos casos a una uveítis que en los primeros años de la vida determinó la despigmentación del ojo afecto, que presenta así un color azulado o más claro que el congénere.

Suele ser más lábil a los procesos inflamatorios y a la formación de cataratas (catarata *in oculo coeruleo*). Puede aparecer como secuela de afectación neurológica, con decoloración ipsolateral en la destrucción del simpático; hiperpigmentación en el caso contrario; en la siderosis, por acúmulo de hierro; en neoplasias, con color negruzco en el melanoma metastásico; heterocromías secundarias a tratamientos tópicos (colirios antiglaucomatosos), etc.

Marginando las anomalías congénitas del iris (el coloboma es la más frecuente; la deficiencia de soldadura de la hendidura fetal radica en la parte inferior del iris con forma de arco gótico o herradura) y los tumores (el sarcoma, casi siempre melánico, se distingue del nevo por su elevación sobre la superficie del iris y tendencia a crecer), nos ocuparemos en los procesos inflamatorios o *iritis,* siempre acompañados por el motivo de su vascularización común, de la afectación del cuerpo ciliar (iridociclitis).

La inmensa mayoría de ellas son de origen endógeno y, por lo tanto, debidas a un proceso infeccioso o tóxico del organismo; las exógenas (traumatismos, úlceras corneales, etc.) son más raras.

© MASSON, S.A. Fotocopiar sin autorización es un delito.

## Iridociclitis aguda

Comienza por una inyección periquerática (fig. 7-6 B) que con rapidez alcanza grados muy elevados y va acompañada de color irradiado a la región superciliar, fotofobia, disminución de la visión y lagrimeo. Al mismo tiempo, la cara anterior del iris se vuelve mate, las criptas se borran y la pupila aparece contraída, miótica (este dato semiológico tiene gran valor diagnóstico; la pupila es de tamaño y movilidad normales, en las conjuntivitis; perezosa y pequeña, en las iritis; y constantemente agrandada, en el glaucoma). El humor acuoso presenta partículas albuminoideas animadas por un movimiento continuo. Puede formarse pus (hipopión) o aparece sangre (hifema) en el fondo de la cámara anterior.

Como secuelas citaremos:

1. *Atrofia con cambio de color del iris.* Los azules y grises se toman verdegrisáceos; los demás, azules *(oculus ceruleus);* no es rara la persistencia de manchas blanquecinas correspondientes a zonas atróficas (iris atigrado).
2. *Seclusión y oclusión de la pupila.* Por una membrana fibrinosa tan densa que impide la visión.
3. *Formación de sinequias.* Las pequeñas carecen de importancia, las grandes tienen más; en la sinequia anular posterior, el iris queda fijo en toda la extensión de su borde pupilar; el humor acuoso secretado por los procesos ciliares se encuentra retenido detrás del iris; éste se abomba (iris «en tomate») y atrofia.
4. *Alteración del ángulo de filtración* (sinequias anteriores). Resulta un «glaucoma» secundario, que puede conducir a la ceguera.
5. *Catarata secundaria.* Puede estar relacionada con la inflamación crónica o recurrente (subcapsular anterior) o bien con el tratamiento de la misma con corticiodes (subcapsular posterior).

## Iridociclitis subagudas o crónicas

Son más interesantes para el práctico no especializado, ya que son las sintomáticas de procesos generales o distantes. Destacan las siguientes:

1. *Iridociclitis tuberculosa.* Especial predisposición para el sexo femenino al instaurarse la menarquía y, principalmente, el climaterio; en el sexo masculino, después de la pubertad. Son frecuentes las formas difusas, exudativas y nodulares con pequeños nódulos de aspecto hialino en el borde pupilar. En algunos casos, existen verdaderos tuberculomas. La sintomatología es poco manifiesta. El dolor falta muchas veces. La disminución de visión se presenta paulatinamente. Recidivan con frecuencia y casi siempre son dobles. Si la inflamación se prolonga a la esclerótica vecina y a la córnea, conduce a la «queratitis esclerosante». La reacción intradérmica a la tuberculina es valiosa; el diagnóstico se hace por exclusión de los demás factores etiológicos que pudieran intervenir, tales como la lúes, reumatismo, infección focal, etc. En la *linfogranulomatosis benigna* (enfermedad de Besnier-Boeck-Schaumann) la uveítis se presenta con notable frecuencia.
2. *Iridociclitis gotosa.* Curso tórpido con tendencia a las recidivas. Durante éstas se observan acentuada hiperemia conjuntival y episcleral e intensos dolores neurálgicos con típicas recrudescencias nocturnas.
3. *Iridociclitis reumáticas.* No se observan en el reumatismo poliarticular agudo. En la enfermedad de Reiter (síndrome uretro-conjuntivo-sinovial) se registran entre un 8 % (primera crisis) a un 30-40 % (recidivas); suele ser unilateral y motivo de sinequias posteriores y precipitados queráticos. En la poliartritis crónica primaria y morbus de Still, su frecuencia es de un 6-8 %. En la espondiloartritis anquilosante, la uveítis anterior no granulomatosa se da en un 25-40 % de enfermos; en un 2 % de ellos es la primera manifestación de la enfermedad; generalmente es unilateral, recurrente o no, aunque puede ser bilateral alternativamente; puede aparecer independientemente de los brotes articulares.
4. *Iridociclitis en sepsis focales.* El foco séptico es poco activo y ubicado en los sitios más dispares. Se valoran los prostáticos (gonococia) y dentarios a nivel de los caninos superiores.
5. *Iritis luética.* En el período secundario, reviste las formas de iritis serosa, fibrinosa o nodular; en el terciario aparecen gomas, de coloración amarillenta, cuya localización más común se encuentra en la porción ciliar del iris. Las reacciones serológicas para la lúes permiten con facilidad el diagnóstico.
6. *Iritis leprosa.* En el 50 % de los casos avanzados. Iritis difusa o de tipo nodular. Los nódulos que crecen en el iris y en el cuerpo ciliar pueden confluir hasta llenar parte de la cámara anterior. La visión termina, con mucha frecuencia, perdiéndose.

Además de las iridociclitis que acabamos de exponer, citaremos que se observan en la espiro-

quetosis icterohemorrágica (44 %), fiebre recurrente (12 %), melitococia (3 %), tifus exantemático, enfermedad de Behçet, colitis ulcerosa, enfermedad de Crohn, sarcoidosis, etc.

## PUPILA

El examen de la *pupila* es importantísimo, no sólo para el oftalmólogo, sino también para el médico general[5].

Desde el punto de vista semiológico, las pupilas deben estudiarse primero en reposo (estado estático) y luego reaccionando frente a distintos estímulos, en especial a la luz (estado dinámico).

### Examen de la pupila en reposo

Se examina estando el enfermo tranquilo y fijando la mirada en un punto distante y algo elevado, a fin de relajar la acomodación. La luz debe ser de intensidad mediana e igual para ambos ojos. Si es muy viva, hace desaparecer las ligeras desigualdades pupilares; las crea, por el contrario, si la iluminación es desigual para ambos ojos:

1. *Tamaño*[6]. Se mide con una regla milimetrada, con el pupilómetro o con la luz milimetrada de la lámpara de hendidura. De 2-5 mm en los sujetos sanos. En los ojos oscuros, suele ser menor que en los claros, y en los viejos menor que en los jóvenes (cuando las pupilas de los primeros son amplias, suelen ser patológicas). Si el diámetro es inferior a 2 mm hablamos de «miosis»; si superior a 5 mm, de «midriasis». La diferencia de su tamaño entre los dos ojos se denomina «anisocoria».

Las *anomalías más notables del diámetro pupilar* son:

*a) Miosis bilateral.* Se observa en la agenesia del músculo dilatador; tabes dorsal (signo de Leyden), junto a anisocoria (45 %) y discoria, o sea, alteración de la forma circular normal de la pupila (tríada espinal); intoxicaciones (alcohol, morfina, fenol, pilocarpina, hidrato de cloral, eserina, temulina, etc.), y en la mayoría de comas, traduciendo una menor actividad cerebral. En el período que sigue a un traumatismo craneal, revela hemorragia protuberancial, con posible inundación del IV ventrículo.

*b) Midriasis bilateral.* Se observa en los niños con parasitosis intestinal, sobre todo si son rubios y con ojos claros; por la acción de algunas drogas o tóxicos (cocaína, benzol, atropina, tricloroetileno, alcohol metílico, hidracinas, ricino); en algunos procesos neurológicos (encefalopatía hipertensiva, traumatismos craneales), en los que si es intensa y fija tiene significado ominoso, pues es un signo de lesión cerebral grave, pero si se conservan los reflejos pupilares, el pronóstico no es tan sombrío y la mortalidad desciende hasta el 30 %; durante la actividad mental intensa, así como por la acción de estímulos visuales, auditivos y gustativos.

*c) Anisocoria.* Si las pupilas responden bien a la luz, no se tienen en cuenta las diferencias pequeñas del diámetro pupilar. Se observa en:

— Sujetos normales (17 %, siendo muy patente en el 4 %), a veces como estigma congénito o a consecuencia de la heterocromía del iris (pupila mayor en el ojo más claro). En la mirada de lado aumenta la amplitud del ojo abducido, así

[5]Dadas las múltiples conexiones que el sistema nervioso pupilar posee con el resto del organismo, podemos decir que, tanto en estado normal como en el patológico, las pupilas reciben constantemente los estímulos de los diversos órganos y aparatos a través del sistema nervioso central y periférico. Su normalidad implica, por tanto, la armonía funcional de todo el organismo.

Que el ojo, a través de la pupila, es una fuente de indicaciones psicológicas constituye un hecho conocido de antiguo. Polt señala que el diámetro de la pupila es un índice directo de actividad mental, y Hess, que varía en las estimulaciones sensoriales diversas (vista, oído, gusto) y emotividad. Así, se produce midriasis rápida con la visión de cosas placenteras, y miosis a la vista de circunstancias negativas. Lo propio es aplicable a las sensaciones auditivas y gustativas.

[6]Si se tiene en cuenta que el diámetro de la abertura pupilar es la resultante de dos sistemas musculonerviosos antagónicos (el esfínter pupilar, inervado por el nervio motor ocular común, que tiende a ocluirla, por un lado, y el músculo dilatador de la pupila, inervado por el simpático, que tiende a dilatarla, por otro), se comprenderá que podemos distinguir dos tipos de miosis y dos de midriasis:

→

1. *Miosis espasmódicas.* Por excitación del motor ocular común.
2. *Miosis paralítica.* Por parálisis del simpático.
3. *Midriasis espasmódica.* Por excitación del simpático.
4. *Midriasis paralítica.* Por parálisis del motor ocular común.

Es muy útil en clínica la diferenciación entre miosis o midriasis espasmódicas y sus formas paralíticas, lo cual se consigue tanto por el conocimiento de la semiología extrapupilar que pudiera existir, como, y más principalmente, por medio de la llamada «prueba de los colirios» de Coppez, utilizando la cocaína, atropina y eserina en instilación (fig. 7-8).

© MASSON, S.A. Fotocopiar sin autorización es un delito.




**Fig. 7-8.** Diferenciación de la miosis o de la midriasis espasmódicas de las paralíticas con la «prueba de los colirios» de Coppez, utilizando la cocaína (inhibe la monooxidasa y facilita la acción local de la simpatina, por lo que su acción se asemeja a la de los simpaticomiméticos), atropina (paralizante del parasimpático) eserina (excitante del III par).

como en la iluminación lateral, en relación con el mayor número de fibras en la parte nasal y de acuerdo con la afirmación de Behr, de que esta parte se halla en contacto más íntimo con el núcleo del esfínter homolateral.

— Procesos oculares. Citaremos los procesos inflamatorios o irritativos de la porción anterior del ojo (pupila contraída), tal ocurre en las iritis y uveítis. Sinequias o seclusión pupilar (pupila contraída e irregular). Afecciones del fondo de ojo, como papilitis, neuritis, atrofias coriorretinianas (pupila dilatada). Miopía unilateral (pupila dilatada en el ojo miope). Desigual refracción en ambos ojos (pupila contraída en el ojo que efectúa mayores esfuerzos de refracción). Amaurosis unilateral (pupila dilatada). Glaucoma (pupila dilatada), etc.

— Afecciones nerviosas. Cabe considerar las meningitis agudas y crónicas, parálisis general progresiva (65 %), tabes dorsal (45 %), esclerosis en placas (30 %), lesión del ganglio cervical superior (pupila contraida), excitación unilateral del simpático cervical (pupila dilatada), traumatismos craneoencefálicos, *migraine accompagnée,* etc.

La midriasis unilateral, siempre que se pueda excluir una lesión del nervio óptico (cosa fácil por medio del reflejo consensual, véase más adelante) o troncular del III par, señala el lado de la lesión.

— Crisis de angustia. Aparece midriasis, más notoria en el lado izquierdo.

— Procesos pleuropulmonares y mediastínicos. La anisocoria se debe al mayor diámetro de la pupila que corresponde al lado enfermo. Esta anomalía pupilar parece frecuente en la pleuritis serofibrinosa, en las lesiones tuberculosas del vértice y en las ocupaciones mediastínicas por adenopatías traqueobronquiales o por un tumor.

— Cardiopatías. El diámetro de la pupila izquierda suele aumentar en la estenosis mitral, y el de la pupila derecha en el aneurisma del tronco braquicefálico. En la trombosis de la carótida interna, puede darse miosis homolateral, y en la hemiplejía por lesión de los vasos cerebrales, en el ojo del lado paralizado.

— Procesos digestivos. Se ha visto midriasis del lado izquierdo en las grandes esplenomegalias, y del derecho en las apendicitis agudas.

— Angina flemonosa. Motiva constricción pupilar homolateral. Una odontalgia puede motivar dilatación homolateral de la pupila por acción refleja que inhibe el núcleo del esfínter.

2. *Forma.* Normalmente, las pupilas son iguales, de contorno circular y ligeramente descentradas hacia el lado nasal. Las anomalías pueden obedecer a causas congénitas o adquiridas. Las primeras (coloboma congénito) resultan de la falta de soldadura de la hendidura óptica; residen en la parte baja y tienen forma de arco gótico o en herradura.

Los colobomas operatorios asientan en la parte superior y se encuentran parcialmente recubiertos por el párpado superior.

La forma de la pupila es oval en el glaucoma, e irregular cuando, a consecuencia de una iritis, se han producido adherencias inflamatorias o sinequias. Un signo de carácter neurosifilítico, frecuente en la tabes dorsal, es el «signo de Berger», consistente en la irregularidad del contorno de la pupila.

3. *Número.* La existencia de más de una pupila se llama «policoria». Es de origen congénito, disponiendo cada pupila suplementaria, al igual que la pupila principal, de un esfínter propio. A veces, la policoria es aparente, por membranas que tabican el orificio pupilar o dehiscencia del tejido iridiano peripupilar (seudopolicoria).

4. *Situación.* La pupila centra el iris. Si está muy descentrada, hablaremos de «corectopía», generalmente bilaleral, y que depende del desarrollo incompleto de una zona del iris.

5. *Color.* La pupila tiene un color oscuro, excepto cuando se hace reflejar en el interior del ojo, por medio de oftalmoscopio, un rayo luminoso, que la torna rosada.

En condiciones anormales, la coloración de la pupila puede ser:

*a) Grisácea o blanquecina,* cuando hay opacidades o exudados encima del cristalino.

*b) Negra absoluta*, hasta el punto de hacer imposible toda exploración del fondo del ojo en la «catarata negra», que se presenta en las miopías intensas y en ciertas lesiones coreorretinianas, en la hemorragia o apoplejía del cuerpo vítreo (de origen tuberculoso, discrásico o vascular) y en ciertos tumores intraoculares, especialmente el sarcoma uveal.

*c) Amarilloverdosa*, semejante a un ojo de gato iluminado de noche (ojo de gato amaurótico), en el glioma de la retina.

*d) Amarilla*, en la catarata siderótica consecutiva a un fragmento de hierro intraocular.

*e) Grisverdosa*, en el glaucoma crónico. En el albinismo del fondo ocular, se aprecia a través de la papila el color rosado del fondo, gracias a que por la falta de pigmento, los rayos luminosos atraviesan en gran proporción la pared del globo.

*f) Blanca* (leucocoria), en el retinoblastoma, malformaciones e inflamaciones intraoculares.

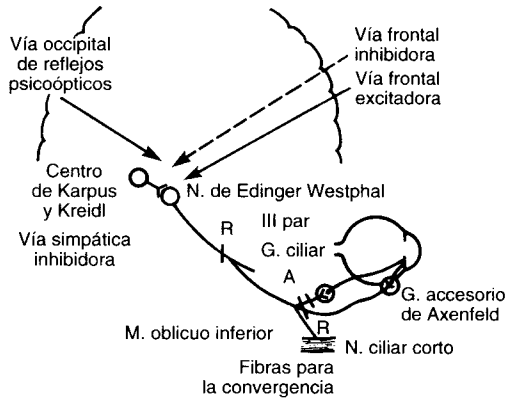


**Fig. 7-9.** Vía pupilar parasimpática. A, forma poco frecuente del síndrome de rigidez pupilar refleja; R, rigidez pupilar absoluta.

## Examen dinámico de la pupila

Estudiamos su respuesta a diferentes estímulos, siendo los reflejos más interesantes los siguientes:

1. *Reflejos pupilares exógenos* (o en relación con la función visual):

*a) Reflejo fotomotor*[7]. Puede examinarse a la luz diurna, colocando al enfermo ante una ventana y ocluyendo con la mano alternativamente uno y otro ojo, o en un cuarto semioscuro con una lámpara de bolsillo que se aproxima lateralmente al ojo, evitando la línea de mirada y la intervención de la acomodación. La retina nasal es la más apta para el examen de este reflejo. Su intensidad es mayor si se trata de ojos azules y sujetos jóvenes; es, asimismo, proporcional a la anchura de la pupila. La miosis es más rápida que la midriasis. El otro ojo, el no iluminado, se contrae con similar rapidez e intensidad (reflejo consensual).

Como *eventualidades patológicas de este reflejo*, citaremos:

[7]La constricción pupilar está a cargo del esfínter inervado por los filetes parasimpáticos que le llegan por el motor ocular común. La dilatación activa depende del músculo dilatador inervado por el simpático.

Las fibras nerviosas pupiloconstrictoras (fig. 7-9) se originan en el núcleo de Edinger-Westphal, núcleo par de células pequeñas situado por delante de los núcleos principales de células grandes del motor ocular común y por detrás del núcleo impar de Perlia, que corresponde a la acomodación.

Las fibras procedentes del núcleo de Edinger-Westphal se dirigen hacia la órbita formando parte del III par, se separan del tronco de este nervio con los filetes destinados al oblicuo menor y, desprendiéndose de ellos, penetran en el ganglio ciliar; de él parten fibras posganglionares que constituyen los nervios ciliares cortos y llegan hasta el músculo esfínter de la pupila. Éste es el trayecto final de las fibras del «arco reflejo fotomotor».

Las que determinan la constricción pupilar asociada a la convergencia siguen un trayecto diferente, separándose del nervio oblicuo menor y no pasando por el ganglio ciliar, sino terminando en ganglios especiales («ganglios accesorios episclerales» de Axenfeld), de los que parten fibras posganglionares para el esfínter. Al núcleo de Edinger-Westphal llegan fibras inhibidoras procedentes del centro simpático hipotalámico y de la corteza frontal. Asimismo, llegan a él impulsos de excitación procedentes también de la corteza frontal y de la occipital. La rama ascendente del reflejo fotomotor (fig. 7-10), parte de la retina, sigue por el nervio óptico, quiasma, cintilla y antes de llegar al cuerpo geniculado externo, por el brazo anterior del tubérculo cuadrigémino, van sus fibras a los núcleos pretectales tras haber sufrido antes una nueva semidecusación, un segundo quiasma (quiasma motor), en la comisura posterior. Una nueva neurona se extiende hasta los núcleos de Edinger-Westphal. Las fibras dilatadoras de la pupila pertenecen al simpático (fig. 7-11). De los núcleos hipotalámicos de Karpus y Kreidl, van fibras al centro ciliospinal de Budge, en la unión de la médula cervical con la dorsal; de allí parte una nueva neurona que se extiende, a través de las astas anteriores y los ramos comunicantes, a los ganglios cervical inferior, medio y superior; en este último, empieza otra neurona cuyas neuritas (fibras posganglionares) pasan al plexo pericarotídeo, al ganglio de Gasser, y por la primera rama (oftálmica) del trigémino, a su rama nasociliar; de él parten los filetes nerviosos que, sin pasar por el ganglio oftálmico, constituyen los nervios ciliares largos, que, entrando en el globo, se ramifican en el músculo dilatador pupilar.

→

© MASSON, S.A. Fotocopiar sin autorización es un delito.

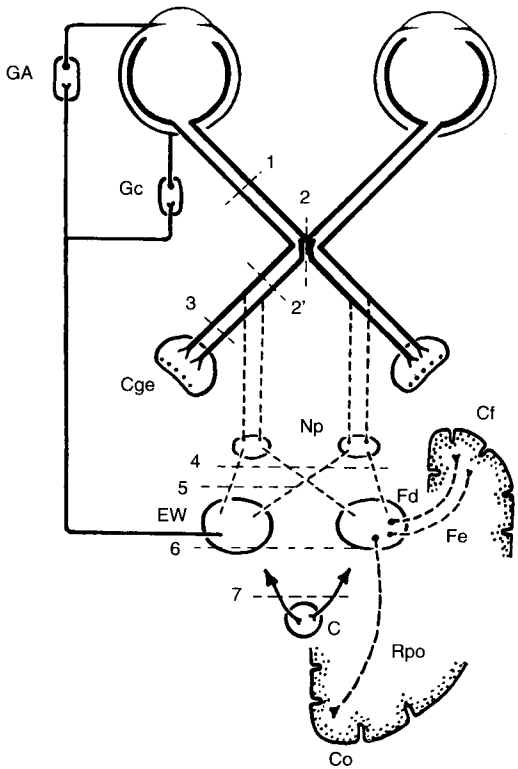


**Fig. 7-10.** Reacciones pupilares y sus trastornos. 1, rigidez amaurótica; 2-2', hemianopsia sin hemiaquinesia; 3, y más posteriormente en la vía óptica, hemianopsia sin hemiaquinesia (discutida); 4, Argyll-Robertson bilateral; 5, Argyll-Robertson unilateral; 6, y más posteriormente en el trayecto del III par, rigidez pupilar absoluta; 7, Argyll-Robertson invertido; GA, ganglio de Axenfeld; Gc, ganglio ciliar; Cge, cuerpo geniculado externo; Np, núcleos pretectales; EW, núcleo de Edinger-Westphal; C, centro de la convergencia; Cf, corteza frontal; Fd, fibras depresoras; Fe, fibras excitadoras; Co, corteza occipital; Rpo, fibras del reflejo psicoóptico.

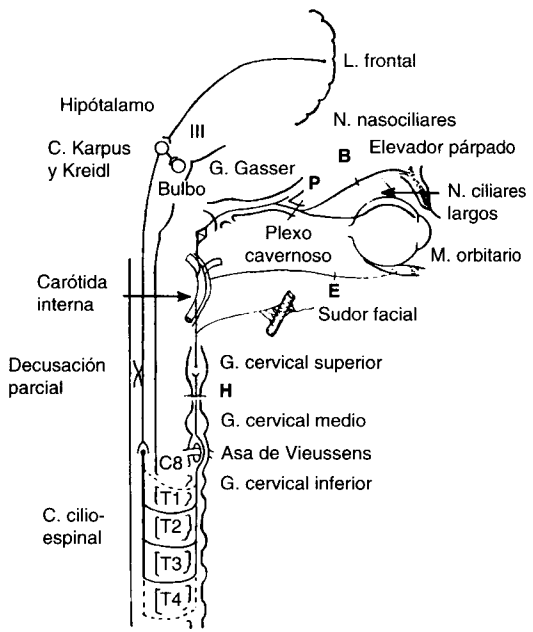


**Fig. 7-11.** Vía pupilar simpática. Su interrupción causa en: E, enoftalmía; B, blefaroptosis; P, ptosis y miosis; H, síndrome de Bernard-Horner.

— Rigidez pupilar amaurótica. Se da en la ceguera unilateral por lesión del nervio óptico o retina (fig. 7-10, 1). La iluminación del ojo ciego no provoca el reflejo fotomotor directo ni el consensual; éste, en cambio, puede provocarse al iluminar el ojo sano. Existe, por tanto, un defecto pupilar aferente relativo (DPAR).

— Rigidez pupilar hemianóptica de Wernicke (fig. 7-10, 2 ó 2'). No hay contracción al iluminar las mitades ciegas de la retina, por interesarse las fibras pupilares a la vez que las ópticas (hemianopsia con hemiacinesia); si la lesión se sitúa en 3 (o posteriormente en la vía óptica) se produce la hemianopsia sin hemiacinesia, porque las fibras pupilares se han separado de las visuales al llegar al cuerpo geniculado.

— Rigidez pupilar absoluta (fig. 7-10, 6). En las interrupciones del trayecto del III par craneal. La pupila, en midriasis, no presenta el reflejo fotomotor directo ni el consensual, ni se contrae en la acomodación-convergencia, siendo la visión normal. Si a la rigidez pupilar absoluta se asocia una cicloplejía, se constituye la oftalmoplejía interna por una lesión mesocefálica o basilar.

— Signo pupilar de Argyll-Robertson. Es casi siempre bilateral y corresponde sobre todo (no siempre) a sífilis del sistema nervioso central; tabes dorsal (30 %); parálisis general (40 %). Para hacer este diagnóstico es preciso que la sensibilidad retiniana normal y vías ópticas estén intactas, haya miosis permanente, no haya reacción pupilar a la luz, haya reacción a la convergencia, sea incompleta la dilatación pupilar con la atropina, y aparezca dilatación pupilar a los estímulos dolorosos. Se admite que la lesión radica entre los núcleos pretectales y de Edinger-Westphal (fig. 7-10, 4). Si falta la miosis, la lesión se sitúa, con probabilidad, más periféricamente a nivel de los núcleos pretectales.

— Signo de Adie (o pupila tónica). Puede ser confundido con el de Argyll-Robertson. La afectación de la pupila es, generalmente, unilateral y está semidilatada. Reacciona perezosamente a la luz y algo mejor a la acomodación y la convergencia. Si se asocia a la falta de reflejos tendinoperiósticos constituye el «síndrome de Holmes-Adie». Ajeno a la sífilis, se da en casos de lesión del ganglio o nervios ciliares cortos, arteritis temporal, neurodistónicos.

— Reacción pupilar paradójica. Se consideran tres tipos, así, midriasis al iluminar, midriasis al iluminar (meningitis tuberculosa) con miosis fugaz previa, y miosis en la oscuridad.

— Intranquilidad pupilar (midriasis en báscula, *hippus, spring pupil*). La intranquilidad no es más que la exageración del juego pupilar en enfermos inestables (histeria, neurastenia, epilepsia), ya que el tamaño de la pupila en un momento dado es el resultante de múltiples influencias. Cuando va acompañado de nistagmo, el diámetro pupilar varía en las excursiones del nistagmo; tenemos entonces el nistagmo pupilar (midriasis en la abducción y miosis en la aducción).

Se ha visto *hippus pupilar* sincrónico con el pulso, en la insuficiencia aórtica (signo de Landolfi).

El *spring pupil,* se ha encontrado en diversas afecciones del sistema nervioso central, sobre todo en tabes e histeria.

*b) Reflejo consensual.* Puede apreciarse, a la luz diurna, bajo la mano que cubre incompletamente un ojo mientras se destapa brusca y completamente el otro; si se recurre, en el cuarto semioscuro, a una lámpara de bolsillo, el médico coloca su mano en forma de pantalla en la raíz nasal del paciente. Se debe a que la vía pupilar de cada ojo conduce estímulos a los dos subnúcleos para el esfínter. La región temporal de la retina es más eficaz en la génesis de este reflejo.

Como *eventualidades patológicas de este reflejo,* citaremos:

— Iluminación del ojo derecho (OD): OD en miosis, ojo izquierdo (OI) no responde; iluminación del OI: OI sin respuesta, OD con miosis. Indican parálisis del III par craneal izquierdo.

— Iluminación del OD: OD y OI sin respuesta; iluminación del OI: OI y OD con miosis. Indican lesión de la vía óptica (DPAR).

— Iluminación del OD: OD y OI sin respuesta; iluminación del OI: OI y OD sin respuesta. Signo de Argyll-Robertson bilateral.

— Iluminación del OD u OI ciegos: No se produce el reflejo consensual si se trata de ceguera periférica (retina, nervio óptico) o hemianopsia con lesión del quiasma o cintilla óptica.

— Que se produzca, al iluminar un ojo que no ve o una hemirretina ciega. Amaurosis histérica, en el primer caso, y hemianopsia por lesión del cuerpo geniculado o radiaciones ópicas, en el segundo.

*c)* Reflejo a la acomodación-convergencia (verdadero movimiento asociado y no reflejo). Se explora pidiendo al sujeto que mire un objeto, situado a la altura de sus ojos y en la línea media, que se aproxima. La miosis está ligada al impulso de convergencia y no a la acomodación ni a la mirada de cerca. La acomodación y convergencia son actos asociados y dependen de una orden de la corteza transmitida a un centro subcortical en relación con el núcleo de Edinger-Westphal y subnúcleos para la acomodación y convergencia. La pupila se contrae también, al fijar la atención en un punto determinado, aunque sea lejano, originándose así el «reflejo cortical de Haab».

Anomalías de este reflejo se observan en el botulismo, intoxicación por roldón y abuso de hidracidas del ácido isonicotínico, traumatismos, y en los síndromes de la glándula pineal; de Parinaud (con parálisis de la convergencia, parálisis de IV par [oblicuo superior], estasis papilar y ectopia de la pupila hacia arriba y adentro, «signo de Kinnier-Wilson»); y del acueducto de Sylvio, con parálisis vertical de la mirada (lesión en el tubérculo cuadrigémino), espasmo tónico de la convergencia con contracción de la pupila, al intentar mirar hacia arriba, espasmo clónico de la convergencia, con nistagmo de retracción (éste es el síntoma más característico), ocurriría porque, al contraerse los músculos rectos internos para producir la convergencia, no se relajan los rectos externos, que tiran del ojo en sentido contrario.

2. *Reflejos pupilares endógenos* (sin relación con la función visual). Entre ellos, citaremos los sensitivos y sensoriales y los provocados por la ideación mental o psíquicos (reflejo de la atención, de Haab), así como la midriasis simpática del «síndrome de Pourfour de Petit», con midriasis (a veces anisocoria) + exoftalmos, con aumento de la hendidura palpebral + aumento de sudación + sensibilización de la pupila a la atropina; lo contrario ocurre en el «síndrome de Bernard-Horner», más la decoloración del iris, y aumento de la amplitud de la acomodación por parálisis

© MASSON, S.A. Fotocopiar sin autorización es un delito.

de los músculos radial y longitudinal inervados por el simpático.

3. *Movimientos asociados.* Estos movimientos incluyen:

*a) Fenómeno del orbicular* (reflejo de Piltz-Westphal). Cuando el paciente intenta cerrar los ojos en contra del explorador, que impide su cierre tratando de separarlos con los dedos, la pupila se contrae. Es muy demostrativo en los casos en que hay A-R, porque entonces el reflejo es más acentuado por contraste. Es independiente del reflejo fotomotor y del de la convergencia, y se explicaría por la sincinesia entre el facial y los núcleos externos del motor ocular común que se irradiaría al núcleo de Eddinger. En esta sincinesia entre los pares VII y III, desempeñaría cierto papel la cintilla longitudinal posterior como vía de asociación.

*b) Reflejo de Tournay.* En la posición externa de la mirada hay midriasis en el ojo en abducción, en relación con el ojo aducido. Ahora bien, en casos de parálisis del recto externo se produce miosis en vez de midriasis, al mirar al lado de la parálisis.

*c) Fenómeno de abducción de Behr.* Es lo contrario al reflejo de Tournay. Este mismo fenómeno lo observó Fuchs en casos de parálisis del recto interno o del recto superior, al mirar al lado del músculo paralizado.

## CRISTALINO

Es una lente biconvexa, transparente, situada por detrás del iris, cuya porción pupilar empuja hacia delante. Desempeña un principal papel en la refracción ocular y por sus cambios de curvadura en la acomodación, permite el enfoque de los objetos próximos al ojo.

En sentido genérico, *catarata* es toda opacidad del cristalino. Clínicamente, hay que distinguir entre *opacidad progresiva o catarata* propiamente dicha, y *opacidad no progresiva* o simplemente *opacidad.*

Dejando para el especialista el diagnóstico del tipo y forma anatómica de la catarata, desde un punto de vista práctico, al médico general le interesa conocer los síntomas y signos que permiten su diagnóstico.

Como síntoma primordial, se presenta una disminución lenta, gradual y progresiva de la agudeza visual, que es notada de manera destacada, a veces como una sensación de visión nebulosa. En algunas formas de catarata, los pacientes manifiestan paradójicamente ver mejor en la penumbra (localización nuclear, que con la midriasis, facilitada por la luz escasa, quedan en el área pupilar porciones transparentes del cristalino, a través de las cuales el enfermo ve mejor). Otros enfermos dicen ver mejor con una luz fuerte (localización periférica y ecuatorial; la miosis favorecida por la luz fuerte, al disminuir los círculos de dispersión, hace que vean mejor). Frecuentemente, se quejan los pacientes de deformación en las imágenes; a veces incluso notan *poliopía* (visión múltiple de un mismo objeto) monocular. Existen fosfenos provocados por medio de presiones digitales sobre el ojo.

En una habitación oscura, el enfermo que no tenga otra afección que su catarata, tapado el ojo que no se explora, ha de reconocer perfectamente cuando está encendida o apagada una bujía a la distancia de 6 m; esta exploración es la llamada de la «percepción luminosa». La de la proyección o «localización luminosa» consiste en colocar la bujía encendida a 1 m de distancia del enfermo en distintas posiciones extremas de su campo visual. El enfermo, mirando siempre de frente, ha de decirnos con seguridad la situación que en cada momento ocupa el foco luminoso:

1. *Signos.* Aparece en la pupila una opacidad perceptible a la iluminación focal y a la inspección oftalmoscópica. Puede darnos idea de la profundidad a que asienta dicha opacidad, la amplitud de la sombra que proyecta el iris sobre dicha opacidad a la iluminación oblicua. El especialista se hará cargo del tamaño, forma, asiento y grado de la opacidad en la medida de las dificultades halladas para ver el fondo de ojo al examen oftalmoscópico.

2. *Tipos.* La más frecuente de las cataratas es la senil. Existen además otros tipos, como las congénitas y las debidas a trastornos del metabolismo, endocrinopatías e intoxicaciones. Las de origen traumático son frecuentes en el campo laboral:

*a) Catarata senil.* La opacificación del cristalino es una manifestación de senilidad. Factores hereditarios y metabólicos (gota, diabetes, etc.) y laborales (exceso de calor y luz) favorecen su aparición. Es frecuente el tono grisáceo de la pupila, debido al aumento de la reflexión interna del propio cristalino senil. Suele acompañase de gerontoxon y pinguécula.

*b) Cataratas congénita y juvenil.* Secuentes a embriopatías o por trastornos del metabolismo. Las más de las veces son estacionarias, no evolutivas, con escaso déficit visual.

*c) Cataratas endocrinas.* Tetania idiopática o paratiropriva, diabetes mellitus, mixedema, distrofia miotónica (con déficit gonadal y paratiroideo), etc.

*d) Cataratas tóxicas y medicamentosas.* Dinitrofenoles, naftaleno, antimitóticos (TEM, busulfán, cólquico, mimosina o leucina), corticoides (característicamente subcapsular posterior), cornezuelo del centeno, morfina y derivados, sulfamidas, triparanol, dimetilsulfóxido, fenotiacina, etc. Las radiaciones β y γ actúan en igual sentido. Tiene la forma de una estría vertical. Se reconoce en supervivientes de Hiroshima y Nagasaki.

*e) Catarata de la heterocromía.* Es consecutiva en ciertos casos a una uveítis discreta que en los primeros años de la vida determinó la despigmentación del iris del ojo afecto que presenta así un color azulado (catarata *in oculo ceruleo*) o más claro que el congénere.

*f) Cataratas y enfermedades cutáneas* (el cristalino y la piel tienen el mismo origen embrionario). Esclerodermia (síndrome de Werner); poiquilodermia (síndrome de Rothmund-Thomson); atrofia de la piel de la cara, vitíligo, aplasia de la mandíbula y nariz en pico de loro (síndrome de Hallermann-Streiff); psoriasis; «*incontinentia pigmentii*» (a las anomalías oculares y cutáneas se añaden alteraciones nerviosas y óseas; es hereditaria de tipo dominante, ligada al sexo y se presenta casi siempre en mujeres).

3. *Luxación.* El cristalino puede estar desplazado de su lugar habitual. En la luxación, pasa a la cámara anterior o cae en el vítreo. Da una sintomatología idéntica a la afaquia (falta de cristalino con la consiguiente disminución de la refracción) a la que se añade el hallazgo, por oftalmoscopia, del cristalino en la cámara vítrea. Obedece a una etiología traumática o congénita (ectopia). En este último caso, existen defectos de la zónula, transmisibles hereditariamente. La ectopia del cristalino con aracnodactilia constituye el «síndrome de Marfan» y con braquidactilia el «síndrome de Weill-Marchesani». Si la luxación del cristalino ocurre en la cámara anterior, frecuentemente compromete el recorrido del humor acuoso, produciendo un aumento de la presión intraocular (PIO) con el consiguiente glaucoma secundario asociado a pérdida visual.

## MOTILIDAD DEL GLOBO OCULAR

Para el examen de la motilidad extrínseca ocular[8], el médico se sitúa delante del enfermo con buena iluminación. Se le pide que, sin mover la cabeza, siga con la mirada un objeto, por ejemplo, la punta de un lápiz que mantenemos en una mano y movemos con lentitud en distintas direcciones. Observaremos, si ambos ojos se mueven por igual, como un todo, o si alguno se retrasa; si existe sinergismo entre los movimientos del globo ocular y del párpado superior; si aparece nis-

[8]La *motilidad extrínseca del ojo* va a cargo de los cuatro músculos rectos y los dos oblicuos, superior e inferior. Los rectos horizontales, o sea el recto interno y el externo, tienen cada uno una sola acción, respectivamente, la aducción y la abducción. El recto superior es elevador, aductor y rotador interno. La acción de la rotación se refiere siempre al desplazamiento del extremo superior del meridiano vertical de la córnea. El recto inferior es depresor, aductor y rotador externo. Las acciones aductoras y rotadoras de los dos rectos verticales se explican por el hecho de que la dirección de dichos músculos no coinciden con el eje anteroposterior del globo, sino que forma con él un ángulo de 25°. Los oblicuos, por tener su inserción móvil en el hemisferio posterior, tienen una acción vertical contraria a su situación, es decir, el oblicuo superior es depresor y el inferior elevador. Por ello, en el esquema funcional de la figura 7-12 se sitúan los oblicuos superiores abajo y los inferiores arriba. Además, ambos oblicuos son abductores y el superior es a la vez rotador interno, así como el oblicuo inferior es rotador externo.

*Los ojos no se mueven aisladamente.* Cada movimiento de uno de ellos va acompañado de otro igual de su contrario. En la mirada lateral hacia la derecha, por ejemplo. La contracción del recto externo derecho va acompañada de la del recto interno izquierdo, mientras que el recto interno del ojo derecho y el externo del ojo izquierdo, músculos de acción opuesta o antagónicos, se reflejan. Como quiera que estos movimientos precisan la intervención sinérgica de músculos inervados por núcleos distintos, y a veces sin conexión directa entre sí, es forzoso admitir la existencia de «centros coordinadores supranucleares», de los cuales parten los estímulos para los distintos músculos oculomotores que intervienen en la dirección de la mirada.

Para los *movimientos de lateralidad* de la mirada, se ha establecido la existencia de un «centro supranuclear» en la proximidad del núcleo del motor ocular externo y de los núcleos vestibulares. De él surgen fibras que, siguiendo el fascículo longitudinal posterior, van al núcleo homolateral del motor ocular externo y al del motor ocular común contralateral.

Se admite otro centro supranuclear, para los *movimientos verticales asociados,* en la proximidad del tubérculo cuadrigémino anterior. Los núcleos vestibulares están en relación con los de los nervios oculomotores por intermedio del fascículo longitudinal posterior, que transmite órdenes reflejas gracias a las que los ojos se mueven en la dirección conveniente en los desplazamientos y cambios de posición del cuerpo. Los núcleos oculomotores ordenan movimientos oculares reflejos (movimientos ópticamente inducidos) al recibir estímulos de carácter visual que proceden del «centro sensoriomotor» que se localizan en el lóbulo occipital; existe, además, un centro cortical (II circunvolución frontal) para *movimientos oculares voluntarios.*

© MASSON, S.A. Fotocopiar sin autorización es un delito.

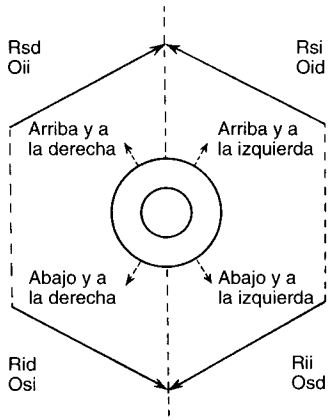


**Fig. 7-12.** Esquema del conjunto de las acciones de los músculos extrínsecos de ambos ojos en las direcciones oblicuas de la mirada; además, la punta de las flechas grandes indica el desplazamiento del extremo superior del meridiano de la córnea en los movimientos de torsión.

tagmo, y si hay espasmo o desviaciones conjugadas de la mirada.

Para el aparato motor convergente, se mira primero a lo lejos y luego a un objeto situado a la altura de los ojos y a unos 15 cm de la punta de la nariz.

## PARÁLISIS DE LOS MÚSCULOS DEL OJO

Se observan con cierta frecuencia. Pueden ser:

1. *Parálisis oculares aisladas.* Pueden afectarse los pares III (motor ocular común), IV (patético) y VI (motor ocular externo) solos o conjuntamente.

Las parálisis oculares aisladas suelen ser tronculares; menos veces nucleares. La lesión del tronco del VI par es frecuente a causa de su longitud y delgadez. Se ha observado después de una simple punción lumbar, por lo que carece de todo valor como signo de localización. Ocasiona la sintomatología propia de la parálisis del recto externo. Si se afecta el IV par, se paraliza el músculo oblicuo mayor. La parálisis del motor ocular común (III par) puede ser total o parcial. En el primer caso, se paralizan todos los músculos oculomotores, excepto el recto externo y el oblicuo mayor. El enfermo presenta ptosis, y si se levanta el párpado vemos el globo en estrabismo divergente y la pupila en midriasis, paralizada, así como también lo está la acomodación; las parálisis parciales (músculos recto interno o elevador del párpado) se explican por la gran extensión del núcleo de este nervio con posible afectación parcial.

2. *Parálisis de todos los músculos oculares* (parálisis globales). Cuando están paralizados todos los músculos del ojo, incluso el iris y cuerpo ciliar, hablamos de «oftalmoplejía total»; si sólo los exteriores del ojo, de «oftalmoplejía externa». La parálisis limitada al esfínter de la pupila y al músculo ciliar se conoce como «oftalmoplejía interna».

3. *Parálisis oculares aisladas con trastornos paralíticos de las extremidades del lado opuesto.* Son las llamadas parálisis «alternas o síndromes pedunculopontobulbares». La asociación de las parálisis oculares con trastornos motores deficitarios de las extremidades del lado opuesto constituyen las parálisis alternas descritas al tratar el diagnóstico topográfico del síndrome piramidal.

4. *Parálisis oculares acompañadas de la de otros pares craneales.* Se explica por la proximidad, y a veces la contigüidad, de ciertos troncos nerviosos que tienen trayecto común o que atraviesan conjuntamente los desfiladeros óseos de la base del cráneo; así, los síndromes del seno cavernoso, de la hendidura esfenoidal, del agujero rasgado posterior, etc. No hay trastornos sensitivos o motores de las extremidades y suele faltar la hipertensión endocraneal.

## Lesiones múltiples de los nervios craneales

Originan un cierto número de síndromes topográficos:

1. *Síndrome de la fosa anterior* (I par y oftálmico). A las alteraciones visuales se añaden trastornos olfatorios y cefalea frontal. Sus causas más corrientes son los traumatismos frontoetmoidales, las meningitis circunscritas o localizadas y los tumores de la fosa anterior.

2. *Síndrome de la hendidura esfenoidal,* de Ronchon-Duvignaud (II-IV y VI pares y oftálmico). El síndrome de la hendidura esfenoidal se caracteriza por amaurosis unilateral, oftalmoplejía, anestesia en el territorio de distribución del oftálmico. Las causas más comunes de las lesiones de la hendidura esfenoidal son los tumores orbitarios, los meningiomas del ala menor del esfenoides y los traumatismos de esta región.

3. *Síndrome del seno cavernoso* (II-VI pares craneales). Los síntomas neurológicos consisten en

pérdida unilateral de la visión, oftalmoplejía y dolores o anestesia en el territorio del trigémino. Cuando su causa es la tromboflebitis del seno, junto a la sintomatología mencionada, se añaden los signos propios de dicha enfermedad (escalofríos, hipertermia, estasis venosa retroorbitaria que se traduce por edema del tejido celular de la órbita, conjuntiva y párpado, exoftalmía unilateral, etc.).

4. *Síndrome del ápex petroso de Gradenigo* (V y VI pares). Está constituido por algias trigeminales y parálisis del recto externo. Afecta a las tres ramas del V par.

5. *Síndrome del conducto auditivo interno* (VII y VIII pares). Ambos troncos nerviosos mantienen relaciones de contigüidad durante su trayecto en el conducto auditivo y por lo mismo pueden ser lesionados conjuntamente en todos los procesos patológicos de dicho desfiladero óseo, como los traumatismos, tumores del VIII par, osteítis del temporal, etc. La sintomatología es muy uniforme y se caracteriza por parálisis facial periférica y trastornos cocleovestibulares más o menos acentuados.

6. *Síndrome del agujero rasgado posterior o síndrome de Vernet* (IX-XI pares). Se caracteriza por una parálisis unilateral del velo del paladar, laringe, faringe, esternocleidomastoideo y trapecio. Este síndrome tiene gran valor diagnóstico topográfico, ya que indica la existencia de una lesión a nivel del agujero rasgado, que es atravesado por dichos nervios craneales. Los traumatismos y las neoplasias propagadas son sus causas más frecuentes.

7. *Síndrome condíleo rasgado posterior o síndrome de Sicard y Collet* (pares IX-XII). Cuando al síndrome de Vernet se añade una parálisis del XII par se constituye el síndrome de Sicard y Collet, que indica que la lesión del agujero rasgado afecta también al condíleo.

8. *Síndrome del espacio retroparotídeo posterior o síndrome de Villaret* (pares IX-XII y simpático cervical). El espacio retroparotídeo es atravesado por los cuatro últimos pares craneales y el simpático cervical. Los traumatismos, las adenopatías, abscesos retrofaríngeos y los aneurismas de la carótida son las causas más frecuentes de este síndrome, que está constituido por parálisis de los cuatro últimos craneales y síndrome de Bernard-Horner.

9. *Síndrome de los 12 pares craneales o síndrome de Garcin.* Se caracteriza por la parálisis de todos los pares craneales de un lado, y la ausencia de estasis papilar y de signos sensitivomotores de las extremidades. Este síndrome carece de valor topográfico y es casi siempre patognomónico de un tumor de la base del cráneo (sarcoma basilar o del *cavum*). De modo excepcional, puede ser originado por una polineuritis o polioencefalitis.

## Sinergismo entre los movimientos del globo ocular y del párpado superior

Se explica por las conexiones entre los núcleos de los pares craneales III y VII. Al dirigir la mirada hacia abajo, se produce el descenso del párpado superior. Ello no ocurre en algunas encefalitis y en la exoftalmía propia del hipertiroidismo, con lo que queda al descubierto una zona ancha de esclera por encima de la córnea («signo de von Graefe»).

## NISTAGMO[9]

Desígnase con este nombre un movimiento ocular involuntario que se presenta principalmente en la mirada lateral extrema. Coppez lo define como «temblor ocular», y Spiegel y Sommer como «un movimiento rítmico, casi siempre binocular, involuntario y asociado».

Puede ser espontáneo, único que nos ocupará en este momento, y provocado (pruebas rotatoria, del agua fría o caliente, galvánica, etc.; véase «Síndrome vestibular»). Se explora colocando al enfermo en plena luz, con la cabeza en posición normal. Se le ruega que, sin mover ésta, siga con la mirada nuestro dedo índice, que llevamos con cierta lentitud hacia la derecha, hacia la izquierda, arriba y abajo, deteniéndonos algo en las posiciones extremas para ver si aparece el nistagmo. Si es poco ostensible, se aconseja buscarlo de nuevo después de una corta permanencia en

[9]Se evitará considerar como nistagmo, una ligera movilidad de los ojos de algunos sujetos explorados, la cual se atribuye a falta de atención, así como una serie de sacudidas que se producen cuando se hacen esfuerzos infructuosos para contraer un músculo ocular parético (movimientos nistagmoideos). También en las personas normales se presentan a veces sacudidas nistagmoideas en la dirección lateral de la mirada (nistagmo de adaptación), especialmente en la mirada lateral extrema (nistagmo de posición extrema), o si aquélla se mantiene un tiempo excesivo (nistagmo de fatiga), un verdadero nistagmo, en resorte y de dirección horizontal, se observa en los individuos que, sentados cerca de la ventanilla de un vehículo rápido (tren, automóvil, etc.), fijan su vista en los objetos (árboles) que desfilan ante sus ojos (nistagmo optocinético). La fase rápida se produce en la dirección del movimiento.

© MASSON, S.A. Fotocopiar sin autorización es un delito.

un cuarto oscuro. Se procurará la máxima relajación del cuerpo, pues de lo contrario podría ser inhibida su intensidad.

El nistagmo *monocular* es excepcional. Generalmente, la amplitud y el ritmo son iguales en ambos ojos *(nistagmo binocular asociado)*; pero, a veces, no ocurre así *(nistagmo binocular no asociado)*.

El *nistagmo congénito* ha sido señalado en algunos sujetos, la mayoría albinos, con tachas neuropáticas.

El *nistagmo mioclónico,* descrito en Bretaña por Lenoble y Aubineau en algunas familias de origen celta, va acompañado de contracciones mioclónicas, infantilismo y a veces mixedema. No se conoce la causa del nistagmo de los lactantes que han permanecido algún tiempo en la oscuridad.

## Clasificación del nistagmo

Se hace según:

### *Causa*

Atendiendo a su causa, el nistagmo puede ser:

1. *Ocular.* Es de tipo pendular, si la causa es congénita (albinismo, catarata, glaucoma infantil, etc.), o en resorte; los ojos siguen los objetos en movimientos (fase lenta) y luego vuelven rápidamente a la posición de partida. Cuando la visión monocular es inferior a la binocular, aparece nistagmo al cerrar un ojo, batiendo hacia el lado del ojo abierto (nistagmo latente). En relación con los movimientos asociados de la mirada, citaremos el nistagmo pareticomuscular en el sentido de la acción de los músculos que presentan una paresia. Es más acentuado en el ojo sano que en el enfermo, por la misma razón que en las parálisis es mayor la desviación secundaria que la primaria.

2. *Vestibular.* En resorte, generalmente horizontal-rotatorio. Cuando la lesión es periférica, en el laberinto, y de carácter destructivo, el nistagmo bate hacia el lado del laberinto sano. Al cabo de unos días, este síntoma tiende a desaparecer. Suele ir acompañado de trastornos auditivos.

Si la lesión es central, (núcleo vestibular, o vías supranucleares, lesiones del cerebelo y del ángulo pontocerebeloso), el nistagmo tiene los mismos caracteres que el anterior, es decir, en resorte, horizontal-rotatorio, y bate hacia el lado sano, pero no va acompañado de trastornos auditivos y persiste meses y aun años.

3. *Neurológico.* El nistagmo de dirección vertical (una vez excluida una causa ocular) se presenta en las lesiones de la región de los tubérculos cuadrigéminos, y el retractorio (los ojos se desplazan rítmicamente de atrás adelante en dirección del eje de la órbita) si las lesiones se producen en la región del acueducto de Silvio. Un nistagmo deducción simétrico (aparece antes de que los ojos lleguen a la posición extrema de la mirada), con amplitud igual hacia los dos lados, indica con gran probabilidad una esclerosis en placas; cuando aparece sólo hacia un lado o asimétricamente más hacia un lado que a otro, no indica ninguna etiología precisa, pero señala la existencia de una lesión en el fascículo longitudinal posterior. El «nistagmo histérico» tiene características semejantes al temblor de convergencia (alternan con rapidísima frecuencia los movimientos de convergencia y los de divergencia) y al «nistagmo asociado de Stransky», se presenta normalmente cuando en un movimiento de defensa, el sujeto cierra los párpados y el observador se los abre a la fuerza.

### *Tipo*

Se divide:

1. *En resorte.* Con un movimiento lento en un sentido, seguido de otro rápido que lo conduce a su posición inicial. Se ha comparado al movimiento que se obtiene al tirar de una goma o resorte, y luego soltarlo. El movimiento lento es el genuino nistágmico. El movimiento brusco es una corrección de origen cerebral. Falta, por tal motivo, en algunos tumores cerebrales y en la narcosis. Sin embargo, el nistagmo se designa por la dirección de la fase rápida, porque ésta es más perceptible que la fase lenta.

2. *Pendular* (ondulalorio). En que ambos globos oculares ejecutan con regularidad movimientos rápidos hacia ambos lados.

3. *Mixto.* Si se dirige la vista en una dirección (a la derecha o izquierda), tiene carácter pendular, y si se mira a la izquierda o de frente, es en resorte (fig. 7-13).

### *Intensidad*

1. *Primer grado.* Si se produce solamente al mirar en la dirección de su componente rápido.

2. *Segundo grado.* Si también existe en la dirección recta de la mirada.

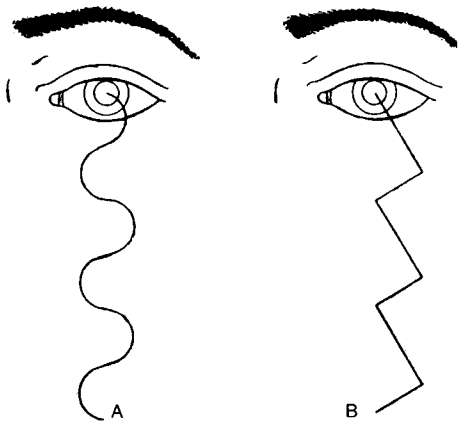


**Fig. 7-13.** A) Nistagmo pendular. B) Nistagmo en resorte, batiendo hacia la derecha.

3. *Tercer grado.* Si las sacudidas rítmicas oculares se observan, asimismo, mirando en la dirección de la fase lenta.

### *Dirección del movimiento del globo ocular*

Según el movimiento del ojo, se producen el nistagmo vertical, horizontal, rotatorio (reconocible con facilidad fijándose en algún vaso de la conjuntiva bulbar; cuando su dirección es en el sentido de las manecillas del reloj se dice que es horario [el observador, mirando la cara del paciente, observa que el globo ocular se dirige de izquierda a derecha], y antihorario si lo hace de derecha a izquierda, o sea en sentido contrario al de las agujas del reloj), pendular (si la desviación hacia uno y otro lado se cumple con igual duración), horizontal rotatorio, oblicuo o diagonal, retractorio (exoftalmía y enoftalmía sucesivas) y el que describe un movimiento de circunducción.

### *Amplitud de la oscilación de un solo movimiento*

Se distingue un nistagmo ligero, mediano o de grandes sacudidas.

### *Velocidad*

El nistagmo puede ser lento o perezoso (si el número de oscilaciones es de 10-40/min), rápido (de 40-100/min) y muy rápido (por encima de esta última cifra).

### *Evolución*

Puede ser pasajero, cuando se atenúa con el tiempo, como ocurre en el síndrome vestibular periférico; persistente, como el nistagmo ocular, y progresivo, como en la mayoría de nistagmos centrógenos.

## DESVIACIONES DE LA MIRADA

Con el nombre de *espasmo de la mirada* se designa la desviación conjugada de ambos ojos por espasmo de los músculos correspondientes (crisis oculógiras), en cualquier dirección pero fundamentalmente hacia arriba. Estos espasmos duran desde segundos hasta varias horas. Son característicos del parkinsonismo postencefalítico, pero pueden presentarse en procesos difusos que afectan a la región estriada.

Las *desviaciones conjugadas paralíticas* suelen ser horizontales (se denominan parálisis de la mirada) o de la supraversión (síndrome de Parinaud). En el primer caso, y si la parálisis es completa, el paciente no puede exceder la línea media de una cierta lateroversión (dirección de la mirada) ni voluntariamente ni a voz de mando, ni dirigir su mirada a un objeto situado en el campo de visión de dicha versión. Como la relajación de un par de músculos sinergistas contralaterales, se suele acompañar de una contracción de sus antagonistas, el resultado suele ser una desviación de los ojos en sentido opuesto al de la parálisis de la mirada con posición compensadora de la cabeza (cabeza vuelta hacia el lado de la parálisis de la mirada). Así, en una parálisis de la mirada a la derecha, los ojos miran hacia la izquierda y la cabeza está vuelta hacia la derecha. La parálisis de la mirada aislada es signo típico de lesión destructiva de la corteza cerebral contralateral cuando se afecta el centro oculógiro precentral o las fibras cortífugas; no tarda en recobrarse (mientras persiste la parálisis motora) gracias a la actividad del hemisferio contralateral[10].

[10]Es clásica la *ley de Landouzy-Graset:* «En las lesiones altas (cerebropedunculares), el enfermo aparta la vista de sus miembros flácidos y mira la lesión causal; en las protuberanciales, el enfermo aparta la vista de su lesión y mira sus miembros flácidos».

© MASSON, S.A. Fotocopiar sin autorización es un delito.

La *parálisis de la supraversión* (síndrome de Parinaud) es más frecuente que la de la mirada abajo. Se puede asociar a retracción del párpado superior y se acompaña frecuentemente de falta de reacción pupilar a la luz (pero no a la acomodación), a veces a una pereza de la acomodación y el intento de supraducción, se puede acompañar de una contracción de los músculos oculares resultando un nistagmo retractorio o movimientos clónicos de convergencia. Este síndrome puede obedecer a lesiones vasculares o inflamatorias de la región pretectal, a degeneraciones progresivas (parálisis supranuclear progresiva) o a la presión, por una lesión situada dorsalmente como un pinealoma (síndrome Silviano) asociado a nistagmo retractorio. Cuando la mirada abajo se halla afecta por una lesión más caudal, se suele afectar también la convergencia.

A menudo es posible diferenciar los tipos principales de hemorragia cerebral mediante los síntomas oculares. En la *hemorragia del putamen,* los ojos se desvían conjugadamente en dirección opuesta a la hemiparesia. En la *hemorragia talámica,* los ojos se desvían hacia abajo, como si mirasen hacia la nariz, los movimientos verticales de los ojos están impedidos y las pupilas tienen un diámetro de unos 2 mm y no reaccionan. En la *hemorragia del puente,* los ojos están en una posición central, las pupilas están contraídas y reactivas, faltan los reflejos de los movimientos oculares en el llamado movimiento de «cabeza de muñeca» y a la instilación de agua helada en los oídos, y se presentan movimientos verticales intermitentes hacia arriba y hacia abajo (balanceo ocular). En la *hemorragia cerebelosa,* la más importante tal vez de las cuatro formas hemorrágicas mayores que es necesario conocer, existe una desviación conjugada lateral, parálisis de la mirada conjugada lateral o bien una parálisis del sexto nervio sin parálisis de las extremidades. Las pupilas aparecen de tamaño medio y con reactivación.

## ESQUIASCOPIA. RETINOSCOPIA

Es un método objetivo, fácil y preciso, para determinar los vicios de refracción. Por no necesitar interrogatorio, puede aplicarse a los recién nacidos y niños. Se basa en el examen de las sombras que aparecen en el campo pupilar, al ser iluminado el ojo con el espejo oftalmoscópico plano. El médico se sitúa delante del enfermo como para el examen oftalmoscópico, pero a una distancia mayor (80-100 cm). El enfermo mira a lo lejos mientras se ilumina con el espejo plano el campo pupilar, que aparece de color rojo.

Si se imprimen al espejo movimientos de rotación alrededor de sus ejes, horizontal o vertical, se ve aparecer en el campo pupilar una sombra más o menos oscura que, partiendo del borde de la pupila, invade tanto más el campo pupilar cuanto más inclinamos el espejo. Si la sombra se desvía en el mismo sentido del espejo, hablamos de «sombra directa», propia de los ojos emétropes o hipermétropes, y si en sentido inverso, de «sombra indirecta», como en los ojos miopes. Para determinar la refracción, basta situar delante del ojo examinado lentes de intensidad creciente (convexas si la sombra es directa, cóncavas si la sombra es inversa) hasta cambiar el «signo de la sombra».

Cuando la sombra es directa (emetropía o hipermetropía), el número de la lente convexa necesaria para cambiar el signo de la sombra nos indicará el grado de refracción, a condición de restar una dioptría positiva o sumar una dioptría negativa. Debe hacerse así, pues en un ojo sano basta una lente convexa de una dioptría para que la sombra se haga inversa. Si la sombra es inversa (miopía), el número del cristal cóncavo capaz de hacerla cambiar de signo nos señalará el grado de miopía. Si el examen se hace bajo cicloplejía completa, es preciso restar dos dioptrías. Actualmente, se dispone de aparatos automatizados que, con moderada fiabilidad, proporcionan el resultado refractivo (autorrefractómetros).

## ■ EXPLORACIÓN FUNCIONAL DEL OJO

La excitación producida por la luz en los conos y bastones, cuando su longitud de onda e intensidad son convenientes, es recogida por las células bipolares (primera neurona de la vía óptica), cuya prolongación central se arboriza alrededor de las células ganglionares de la retina (segunda neurona de la vía óptica), cuyos cilindroejes constituyen el «nervio óptico». Éste se dirige hacia atrás y adentro, alcanzando el «quiasma óptico». A este nivel, ocurre una semidecusación de sus fibras, de modo que las procedentes de la mitad externa de la retina continúan directamente ocupando tal situación en la «cintilla óptica», mientras que las procedentes de la mitad interna se entrecruzan en la línea media del quiasma, pasando a ocupar la porción interna

de la cintilla óptica del lado opuesto. Observando el esquema (fig. 7-14) vemos que el nervio óptico conduce los estímulos visuales de un ojo, mientras que la cintilla conduce los correspondientes a la mitad temporal del ojo del mismo lado y de la mitad nasal de la retina del ojo opuesto. Siguiendo la cintilla óptica, las fibras de la segunda neurona alcanzan los centros «ópticos primarios», que son el pulvinar del tálamo óptico, los tubérculos cuadrigéminos superiores y el geniculado externo. A este nivel, los cilindroejes de la segunda neurona (salvo unos pocos que van directamente a la corteza cerebral) se resuelven alrededor de la tercera neurona de la vía óptica, cuyas fibras forman el «haz óptico de Gratiolet», y luego se dirigen hacia atrás y se abren en abanico, constituyendo las «radiaciones ópticas», y terminan a uno y otro lado de la cisura calcarina. Las fibras procedentes de la mácula lútea *(fovea centralis)* se entrecruzan parcialmente a nivel del quiasma, ocupando la porción central de la cintilla óptica. En el cuerpo geniculado externo, estas fibras efectúan su sinapsis con otra neurona. La vía óptica termina alrededor de la cisura calcarina, en una zona bilateral y difusa.

*La exploración funcional del ojo comprende el estudio de la agudeza visual, de la visión cromática (visión de los colores), del campo visual y el examen del fondo del ojo.*

## AGUDEZA VISUAL

Como tal, entendemos la capacidad definidora que tiene la retina para diferenciar los estímulos que recibe. En la retina se forma la imagen, que se transmite al cerebro y nos da idea de la percepción. La mácula lútea (formada casi exclusivamente por conos) es en extremo sensible.

La agudeza visual difiere notablemente según los individuos. Existen sujetos en que es muy superior al promedio normal.

El médico debe saber que no guardan proporción la intensidad de las lesiones del nervio óptico o de la retina y el estado de la función visual; una agudeza visual casi normal puede observarse a pesar de ser aquéllas muy importantes. Es posible que una agudeza visual igual a la unidad sea patológica si se observa en una persona que la tenía superior al promedio normal. La estancia prolongada al sol lleva a una disminución de la adaptación a la oscuridad o a una iluminación débil.

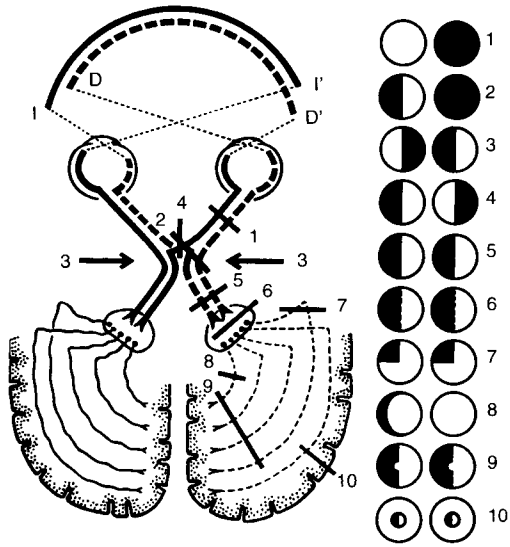


**Fig. 7-14.** Esquemas de las vías ópticas y de las lesiones que causan hemianopsia. En línea continua, campo visual OI y vía óptica izquierda. En trazo interrumpido, campo visual OD, y vía óptica derecha. DI, campo visual exclusivamente izquierdo. I'D', campo visual exclusivo derecho. DI', campo visual binocular común.

Los defectos ligeros se descubren haciendo leer cifras o signos de diferente tamaño (escalas de optotipos de Snellen [fig. 7-15], Blascovics,

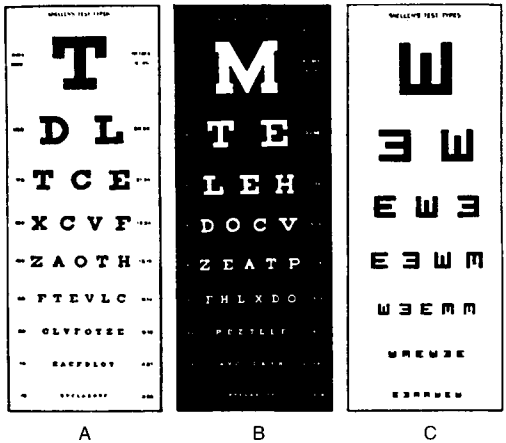


**Fig. 7-15.** Tipos de la prueba de Snellen. A) Forma usual. B) Letras blancas sobre fondo negro. C) Tipos para analfabetos.

© MASSON, S.A. Fotocopiar sin autorización es un delito.

Márquez, Landolt, Casanovas [fig. 7-16], etc.) que se emplean a la distancia de 5 m en nuestras clínicas y 6 m en las anglosajonas, con la mejor correción óptica posible. En el examen de la visión próxima, en la que interviene la acomodación, se utilizan los tipos de prueba de Laeger, Nieden y Casanovas. Las alteraciones en un grado mayor se exploran pidiendo al enfermo que nos diga cuántos dedos se le muestran. Si la visión está abolida (amaurosis), el paciente no puede distinguir la luz de la oscuridad. En el caso de que la opacidad del cristalino sea completa, la integridad del resto del aparato se manifiesta por el perfecto estado de la «percepción y localización luminosas». Su ausencia, en caso de cataratas, presupone la existencia de otras enfermedades (glaucoma, etc.).



**Fig. 7-16.** Optotipos infantiles.

## VISIÓN CROMÁTICA

Sus trastornos pueden ser congénitos *(daltonismo)* o adquiridos. Los trastornos congénitos de la visión cromática ocurren en un 8 % de varones y 0,4 % de hembras de raza blanca; la incidencia es menor entre los varones de otras razas. La ceguera cromática siempre afecta subjetivamente la visión de dos colores primarios opuestos, el rojo y el verde o el amarillo y el azul.

Prácticamente, todas las personas afectadas tienen una percepción defectuosa del rojo y del verde. Esta anomalía es transmitida por herencia, según el mismo principio genético que la hemofilia; las mujeres quedan casi siempre indemnes de él y transmiten la tara, mientras que los hombres la reciben.

Solamente un número muy pequeño de personas, un 0,002 % de la población tienen un defecto hereditario para la percepción del amarillo y del azul; aún más rara es la ceguera total para los colores o «acromatopsia», defecto en el cual la visión se limita a tonos de claridad y oscuridad, como la fotografía en blanco y negro.

Los trastornos adquiridos de la visión cromática son secuentes a diversos factores, sobre todo los secundarios a aplicación local o ingesta de algunos fármacos, lo que puede causar alteración de la visión cromática. Se encuentran en el 25 % de los casos de intoxicación por digital, junto con visión borrosa; también cuentan la quinina, quinolinas, fenotiacinas y las capaces de causar neuropatías ópticas de origen tóxico.

Se usan dos tipos básicos de prueba para diagnosticar los defectos de la visión cromática y determinar su grado. En las pruebas de Ishihara y de Hardy-Rand-Rittler, se utilizan láminas seudoisocromáticas, y en las de Farnsworth y de Farnsworth-Munsell, discos coloreados. En principio, las pérdidas de agudeza visual asociadas a alteración cromática sugieren patología del nervio óptico. Si éste está indemne, el origen de la disminución visual debería ser otro.

## CAMPO VISUAL

Representa los límites de la visión periférica o indirecta, en la que interviene toda la retina, excepto la fóvea[11]. Es aquel en que puede verse un objeto mientras el ojo permanece fijo mirando un punto determinado.

[11]Cuando deseamos ver bien un objeto, lo miramos directamente de manera que su imagen se forme en la mácula lútea, es la llamada «visión directa». Pero, además, percibimos una serie de objetos cuya visión no es clara, por cuanto su imagen se forma en puntos de la retina más o menos alejados de la mácula y, por tanto, menos aptos para la función visual. Pero constituye la «visión indirecta o periférica».

## Exploración del campo visual (perimetría)

Se realiza con o sin aparatos. La primera, con el campímetro, es muy precisa y revela detalles finos; la segunda, al alcance de todos los prácticos, comprende la «perimetría por confrontación» y la «perimetría de contorno» de Kestenbaum.

### *Perimetría por confrontación*

El médico y el paciente se colocan frente a frente a una distancia de 50-70 cm. Se sugiere al paciente que cubra con la palma de la mano izquierda el ojo izquierdo, y el médico hace lo mismo con su ojo derecho o lo cierra simplemente. Luego se le ruega que mire fijamente nuestro ojo izquierdo con su ojo derecho y, acto seguido, el observador hace penetrar desde la periferia y en un plano equidistante, sucesivamente en los meridianos horizontal y vertical y en medio de cada uno de los cuatro cuadrantes, un indicador (bola blanca en un mango, la mano [moviendo o no el extremo de los dedos doblados, cosa que ha de indicar el paciente] o un pequeño objeto cualquiera). Normalmente debe ser percibido al mismo tiempo por el paciente y el médico (considerando que éste sea normal), pudiendo comprobarse fácilmente si existe un defecto en algún sector (fig. 7-17).

Este método de confrontación no investiga en realidad la integridad del campo visual (la periferia temporal no queda explorada), por lo que resulta más segura la prueba siguiente.

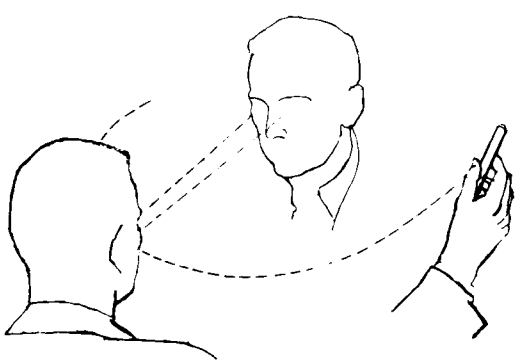

**Fig. 7-17.** Examen por confrontación de los campos visuales.

### *Perimetría de contorno (*outline perimetry, *de Kestenbaum)*

Si un sujeto normal mira de frente con un ojo, permaneciendo ocluido el otro, el contorno orbitario delimitará el campo visual. Puede improvisarse como índice la punta de un lápiz, pluma, dedo, etc., haciéndolo progresar a 2 cm de distancia desde la periferia hacia el centro (punto de fijación). En el momento en que el índice atraviesa dicho reborde, es percibido por el sujeto normal. Si tenemos que progresar más o menos, nos indicará que existe un déficit en aquel meridiano. Realizando la exploración en los seis meridianos principales, tendremos una noción bastante exacta de la extensión y defectos existentes.

Cuando la cooperación del paciente es muy escasa, podemos valernos del mismo proceder, pero no nos guiaremos entonces por las posibles respuestas del paciente, sino de los movimientos ópticamente inducidos en los diversos meridianos al hacer avanzar el índice (presencia o ausencia del reflejo palpebral a la amenaza).

Los límites habituales de la visión periférica están comprendidos dentro de un campo que se extiende, en el lado temporal, 95-110° (más de un ángulo recto); en el lado nasal y hacia arriba (interferencia de nariz y ceja), unos 60°, y hacia abajo, 75°.

### *Campimetría cinética*

Los estudios campimétricos cinéticos dan resultados muy excatos:

1. *Pantalla tangente.* Evalúa los 30° centrales del campo visual, colocando al paciente a 2 m de una pantalla negra e invitándole a fijar la vista en un punto central fijo. Exploramos el campo visual mediante un puntero coloreado en su extremo.
2. *Perímetro de Goldmann.* Consiste en una cúpula hemisférica con apoyo para la barbilla del paciente; mediante controles en la parte posterior de la cúpula podemos mover y cambiar la intensidad y tamaño del estímulo luminoso; iremos anotando en cada meridiano la percepción del estímulo por parte del paciente.

### *Campimetría estática*

Se obtiene por perímetros computarizados. Consisten en aparatos automáticos que presen-

© MASSON, S.A. Fotocopiar sin autorización es un delito.

tan índices a diferentes niveles de luminosidad (superior al umbral) en diversas zonas estratégicas del campo visual. Tiene ventajas con respecto a las anteriores para detectar pequeños defectos oculovisuales y su progresión (seguimiento de pacientes glaucomatosos).

## ESCOTOMAS

Son espacios ciegos o lagunas que puede presentar el campo visual. Pueden ser de aparición repentina, como los de origen vascular o inflamatorio agudo, o insidiosa (tumores, quistes, abscesos). Se clasifican en:

1. *Positivos,* cuando el enfermo los percibe como manchas negras en su campo visual. Pueden ser fijos o movibles. En estos últimos el sujeto ve pasar por delante de su ojo una mancha negra, que puede dar la impresión momentánea de un cuerpo que flota en el espacio. Son causados por cuerpos extraños en el humor vítreo (restos de vítreo embrionario, pequeñas hemorragias) o por alteraciones de la retina.
2. *Negativos,* los escotomas ignorados por el enfermo. Pueden ser absolutos, cuando en el área afecta está totalmente abolida la percepción de la luz, o relativos, cuando existe visión, pero como a través de un velo, por disminución de la visibilidad.
3. *Periféricos,* con reducción concéntrica del campo visual y visión central conservada. Los enfermos miran como si lo hicieran a través de un tubo (visión en túnel), chocan con objetos cuando caminan y tropiezan en los pisos irregulares. Se observa en la retinopatía pigmentaria y en fases avanzadas del glaucoma.
4. Son *centrales* cuando la persona es incapaz de percibir detalles finos. Se observan en la hemorragia retiniana, neuritis o atrofia óptica y ambliopía tóxica (tabaco, alcohol).
5. *Paracentrales,* fruto de la destrucción de cierto número de fibras visuales en el borde correspondiente a la excavación de la papila. En el glaucoma incipiente, se observa un escotoma lineal que prolonga hacia arriba y abajo la mancha ciega hasta hacerse más o menos circular.
6. *Irregulares.* Retinitis, oclusión de la arteria central de la retina, glaucoma incipiente (estrechez del sector inferior del campo nasal; más tarde, estrechamiento concéntrico), migraña oftálmica (escotoma centelleante).

## HEMIANOPSIA

Consiste en la pérdida de la mitad del campo visual de cada ojo por causas que no son enfermedades de la retina. Existen diferentes tipos:

1. *Hemianopsia homónima.* En ella la visión ha desaparecido en dos mitades con correspondencia sensorial en la retina; por ejemplo, la mitad temporal de un lado y mitad nasal del otro, pudiendo ser derecha o izquierda, según que la mitad del campo visual de uno u otro lado sea ciego. Se observa en los síndromes retroquiasmáticos (cintilla óptica, cápsula interna, radiaciones ópticas, corteza occipital sobre la cisura calcarina). Son motivo de mayores trastornos subjetivos que las heterónimas; la persona que las presenta (p. ej., del lado derecho) no ve la mano izquierda del médico situado frente a él, lee con dificultad en dirección izquierda a derecha (no así la escritura árabe, de derecha a izquierda) y choca contra la jamba derecha de las puertas y ventanas; por último, por alteración del sentido de profundidad, tropieza muy a menudo cuando el suelo es irregular.

El síndrome quiasmático (tumores hipofisarios, meningiomas, craneofaringiomas, aneurismas, aracnoiditis optoquiasmáticas) suele traducirse por *hemianopsia homónima bitemporal;* la nasal es rara, y sólo aparece cuando se afectan los dos bordes externos del quiasma o ambos nervios ópticos (porción intracraneal) por rechazo y compresión por los vasos del polígono de Willis que lo rodean. Entre los «síndromes retroquiasmáticos», la lesión de la cintilla óptica motiva la pérdida del reflejo fotomotor al iluminar la hemirretina ciega (reacción pupilar hemianópsica), cosa que no ocurre a la altura de la cápsula (va acompañada de hemiplejía y hemianestesia), radiaciones ópticas (se producen con mayor facilidad defectos hemianópsicos parciales por conservación del haz macular, cuyas fibras poseen una proyección cortical bilateral y difusa) y corteza occipital sobre la cisura calcarina. Esta última suele ir acompañada de perturbaciones visuales de orden psíquico.

2. *Hemianopsia heterónima.* Es la pérdida de la mitad del campo visual de cada ojo correspondiente a dos mitades de la retina que no se encuentran en correspondencia funcional; por ejemplo, las dos mitades nasales y temporales.
3. *Formas incompletas*[12]. Entre ellas, encontramos las hemianopsias en cuadrante, inferior o superior; los escotomas hemianópsicos; la he-

mianopsia horizontal o en altura, caracterizada por la ceguera de la mitad superior o inferior de ambos campos visuales; la hemianopsia homónima doble, con conservación de la visión macular en forma de cañón de escopeta; pueden ser también absolutas o relativas, según que la visión haya desaparecido total o parcialmente en la mitad enferma (a esta última, se la llama también «hemiambliopía»); cuando la hemianopsia sólo afecta la percepción de los colores, recibe el nombre de «hemicromatopsia».

## EXAMEN DEL FONDO DE OJO

El examen del fondo del ojo es de suma utilidad. No sólo sirve para el diagnóstico de las enfermedades propias del ojo, sino también de las que radican en el interior del cráneo y algunas generales. Su técnica es fácil y, por tanto, no es de exclusiva incumbencia del especialista. El médico general se ha de servir tanto del oftalmoscopio como del fonendoscopio, esfigmomanómetro, etc., para el diagnóstico de las enfermedades internas. El fondo del ojo es el único lugar del cuerpo humano donde pueden contemplarse directamente las arterias y los vasos capilares.

Existen dos métodos para usar el oftalmoscopio, el *indirecto* y el *directo*. En el primero, se emplea un espejo reflector que sirve para reflejar la luz dentro del ojo. Va montado sobre un mango apropiado y está provisto de una abertura central que permite pasar los rayos luminosos que el ojo del paciente envía al ojo del observador. Los modelos van provistos de un disco de lentes, que siguen un orden creciente de las más débiles a las más fuertes. Cada lente puede ser llevada frente al agujero del espejo por el dedo aplicado al borde acanalado del disco. Inmediata a cada lente hay una cifra que indica su fuerza en dioptrías.

Colocando el oftalmoscopio delante de cualquiera de los ojos a la distancia de unos 40-50 cm y reflejando la luz de un foco situado en un plano posterolateral, se obtiene el reflejo del fondo del ojo; después se sitúa una lente convexa fuerte, de unas 13 dioptrías (llamada «lente objetiva»), a su distancia focal (unos 5-8 cm) delante del ojo. Esta lente se sostiene por sus bordes con el pulgar y el índice de la mano izquierda y se afianza apoyando los otros dedos sobre la frente del enfermo.

Con el método indirecto, se obtiene una imagen invertida del fondo del ojo, ampliada aproximadamente a 3-4 diámetros. Con este método, se obtiene una visión general del fondo, que parece contemplarse a vista de pájaro. Por tanto, es muy adecuado para los fines del diagnóstico general.

Para el método directo, el más usado, se emplea el oftalmoscopio eléctrico o autoluminoso. Se obtiene una imagen derecha del fondo del ojo, ampliada a 12-14 diámetros. Con este método se precisan muy bien los detalles.

Una vez se ha enfocado el fondo del ojo, se examinarán sus diferentes partes, con el orden siguiente:

1. *Papila óptica* o entrada del nervio óptico. Se encuentra algo hacia el lado nasal o interno del eje visual; por tanto, para que se ponga de manifiesto es necesario dirigir el ojo algo hacia dentro, lo cual hace girar el polo posterior del globo ocular hacia fuera. La papila es de forma circular u oval, de color rosado más pálido que el resto del fondo del ojo, y está separada de las partes adyacentes por un borde bien preciso. El centro de la papila presenta una depresión en forma de embudo, formada por la separación de las fibras nerviosas. Es más blanca que el resto de la papila y se le da el nombre de «depresión o excavación fisiológica». Puede ocupar parte o la mitad de la papila.

---

[12]La *autoperimetría especular* («prueba del espejo», de Palomar-Petit) es útil para la estimación de los defectos homónimos (hemianopsias, cuadrantanopsias) o altitudinales. Situaremos al sujeto frente a un espejo (a unos 16,5 cm) solicitando que mire su entrecejo (donde colocamos previamente una pequeña señal); de esta forma, el paciente rige la posición de su mirada. Vigilaremos que no desplace la cabeza ni la vista del punto de fijación. Acto seguido, preguntaremos si ve sus dos ojos, parte, o sólo uno de ellos y si ve toda su cara, o parte de ésta.

Así, podremos observar:

1. En caso de hemianopsia homónima derecha completa, el paciente ve sólo su ojo izquierdo.
2. En caso de hemianopsia homónima izquierda completa, el paciente ve sólo su ojo derecho.
3. Si está respetada una pequeña porción o el área macular en caso de una hemianopsia homónima, el paciente ve también parte de la porción nasal del ojo del lado de la hemianopsia.
4. En caso de cuadrantanopsia homónima superior derecha (o izquierda), el paciente ve su ojo izquierdo (o derecho) y parte inferior de su ojo derecho (o izquierdo).
5. En caso de cuadrantanopsia homónima inferior derecha (o izquierda), el paciente ve su ojo izquierdo (o derecho) y parte superior de su ojo derecho (o izquierdo).
6. En caso de hemianopsia altitudinal superior o inferior, el paciente no ve, respectivamente, la frente, cejas y parte superior de los ojos, o bien la parte inferior de la cara, boca, nariz y parte inferior de los ojos.

La figura 7-14 ilustra sobre las diferentes variedades de hemianopsias según la altura de la lesión.

© MASSON, S.A. Fotocopiar sin autorización es un delito.

2. *Arteria y vena centrales del nervio óptico.* Pasan a lo largo de la pared interna de la excavación y, al alcanzar la superficie de la papila, se bifurcan en ramos superiores e inferiores que forman un ángulo de 180°. Las arterias se diferencian de las venas porque su anchura es menor; son de color menos oscuro; su trayecto es más rectilíneo; presentan un reflejo brillante en su curso, y se bifurcan después de salir de la lámina cribosa, al contrario de las venas, que lo hacen antes. Si se examina el sitio donde se cruza una arteria con una vena, es posible ver en condiciones normales las paredes venosas a través de la arteria; además, ni la arteria ni la vena se modifican en su dirección por el cruzamiento, y tampoco se reduce el calibre de las venas. Normalmente, los vasos retinianos pueden pulsar. Esta pulsación resulta más visible en las venas que en las arterias, y se acentúa ejerciendo presión sobre el globo ocular. Desaparece en los casos de hipertensión endocraneana.

En la *torsión de la papila* (congénita) los vasos ofrecen la llamada «distribución inversa»; en ella, los vasos superiores siguen el trayecto habitual hacia arriba, pero los inferiores se dirigen hacia la parte nasal y superior del borde papilar para descender luego formando un arco. Así, los vasos no forman un ángulo de 180°, sino un ángulo agudo abierto hacia la parte nasal superior. En los casos de «*conus* yuxtapapilar», éste queda situado hacia abajo, como si las papilas hubiesen efectuado una torsión de unos 80° en sentido horario en el ojo izquierdo y antihorario en el derecho. La palidez relativa que, por lo común, se aprecia en el lado temporal en papilas normales, en los casos de torsión se aprecia fisiológicamente en la parte inferior.

3. *Retina.* Es, de por sí, transparente. El color rojo del fondo del ojo se debe a los vasos coroideos y es modificado por la capa de epitelio pigmentoso de la retina y por el pigmento coroideo. El fondo presenta un aspecto granuloso o punteado, producido por las células pigmentarias. A veces, y como anomalía congénita innocua, se aprecian manchas melánicas, pardooscuras, irregularmente redondeadas, a veces casi poligonales, agrupadas unas junto a otras en diferentes zonas de la retina; abundan más en la periferia y distribuidas en un sector del fondo (pigmentación agrupada retiniana).

4. *Región macular.* Es, desde el punto de vista fisiológico, la parte más importante del fondo del ojo. Está situada a una distancia del borde externo de la papila equivalente a 2 diámetros de ésta. Se reconoce por tener un color más oscuro que el resto del fondo, por estar desprovista de vasos sanguíneos, y muchas veces por hallarse rodeada de un halo de luz reflejada que le da aspecto de seda tornasolada. La mácula se encuentra en el centro de la región, es algo más pálida y con frecuencia resplandece.

5. *Examen de la periferia del fondo ocular.* Es sumamente importante, pues en ella es donde suelen descubrirse primeramente algunas alteraciones sintomáticas de la coroiditis diseminada, retinopatía diabética, retinitis pigmentaria, así como pequeñas roturas retinianas (desgarros) o degeneraciones que pueden preceder un desprendimiento de retina. Para el examen de esta región hay que dilatar la pupila con un midriático.

## Alteraciones más importantes en el fondo del ojo

Son las siguientes:

### *Alteraciones papilares*

1. *Edema papilar*[13]. Se reconoce por la borrosidad de los bordes de la papila, a veces más acentuada en un lado; prominencia de ésta (forma de seta), con desaparición de la excavación central; interrupción del trayecto de los vasos retinianos porque éstos, al acodarse bruscamente en los bordes de la papila prominente, desaparecen, siendo visibles de nuevo en la retina; repleción y tortuosidad de las venas con pérdida del pulso venoso; hemorragias y exudados discretos alrededor de la papila.

Una anomalía congénita es el «seudopapiledema», mal llamado, por algunos autores, seudo-

[13]El diagnóstico de papiledema (edema de papila secundario a aumento de la presión intraocular) es difícil basándose sólo en el examen oftalmoscópico. Debe diferenciarse del seudopapiledema (congénito) y neuritis óptica (inflamatoria).

En el seudopapiledema congénito, faltan las hemorragias y exudados alrededor de la papila (dato valioso, definitivo) y la mancha ciega permanece normal, mientras fluctúa en altura y anchura en el papiledema activo.

La diferencia entre papiledema y neuritis óptica es casi imposible de descubrir por oftalmoscopia en los casos bilaterales, y es preciso recurrir a la lámpara de hendidura en busca de pruebas de inflamación (acumulaciones de leucocitos, cuerpos flotantes, turbidez por aumento del contenido proteico con Tyndall positivo) en el humor acuoso. Cuando la turgencia de la papila es unilateral no hay problema, pues el papiledema por aumento de la presión intracraneal es bilateral, o se torna bilateral, el mismo día o a los pocos días de iniciado el proceso.

neuritis hipermetrópica, ya que la confusión, clínicamente, dada la conservación de la visión central se ofrece más con la estasis papilar que con la neuritis intraocular.

2. *Atrofia óptica.* Puede ser unilateral o bilateral y total o parcial. Se distinguen, a su vez, las variedades de atrofia simple o primaria, atrofia posneurítica o secundaria y atrofia consecutiva a alteraciones retinianas.

En la atrofia simple, la papila es pálida, no prominente, de tamaño reducido y bordes bien limitados. El adelgazamiento de las fibras nerviosas degeneradas hace muy visible la estructura de la lámina cribosa; por tal motivo, la papila adquiere aspecto moteado. La retina adyacente es normal y los vasos retinianos se afectan poco. Se observa en enfermedades cerebromedulares, entre ellas la tabes (en el 33 % de los casos como síntoma primario) y la esclerosis en placas; en este proceso, la degeneración del fascículo maculopapilar se presenta en el 55 % de los casos y provoca la atrofia simple de la mitad temporal de la papila óptica; son excepcionales la palidez y atrofia de toda la papila (4-5 %). Se observa, asimismo, en la diabetes, paludismo, sífilis o ciertas intoxicaciones (atoxil, plomo, alcohol).

En la atrofia posneurítica, la papila es pálida o blancogrisácea, con bordes irregulares y difuminados por estar cubiertos por el tejido conjuntivo resultante de la organización del exudado previo. Las arterias retinianas son estrechas; las venas, dilatadas, y unas y otras están a veces limitadas por líneas blancas. La atrofia posneurítica se observa a consecuencia del papiledema, neuritis óptica y tumores del nervio óptico.

En la atrofia consecutiva a alteraciones retinianas, la papila tiene un aspecto sucio, y se encuentran en la retina anomalías pigmentarias.

Otra causa de atrofia papilar es la consecutiva al glaucoma; en estos pacientes, la excavación central fisiológica aumenta progresivamente si la presión intraocular no se controla, pudiendo llegar a afectar la totalidad del nervio óptico.

## *Alteraciones retinianas*

Generalmente, son bilaterales, por cuanto suele deberse a una causa general.

**Retinopatía vascular**[14]. Es más patente en hipertensos malignos y esclerosos. Las lesiones afectan a los vasos, las cruces arteriovenosas y la retina.

1. *Vasos.* Las lesiones que afectan a los vasos incluyen:

*a) Tortuosidad aumentada de los vasos de la retina.* Se produce porque los vasos, por el proceso de esclerosis, se alargan y se tienen que acomodar en un espacio (sector papila-periferia de la retina) que no altera su amplitud.

*b) Bifurcación de las ramas arteriales.* Normalmente desprenden las ramas colaterales, formando ángulos rectos u obtusos; en caso de hipertensión, las ramas emergen del trono primitivo en ángulos agudos acentuados.

*c) Color.* El color sonrosado normal de las arterias se torna gris pálido por degeneración hialina de la capa media y proliferación de la íntima. Si el proceso hipertensivo persiste, se puede comprobar una coloración brillante cobriza en el centro del vaso y dos líneas rojas, bien definidas, los lados de ésta, que dan la sensación de un «hilo de cobre». Otras veces, el reflejo central del vaso es más ancho, no destacan tan claramente las líneas laterales que lo acompañan y se refleja totalmente su luz interior; semeja un tubo blanquecino (arteria en «hilo de plata»). Estas dos anomalías pueden presentarse en el mismo vaso, en relación al grado de esclerosis de sus paredes.

*d) Irregularidad del reflejo de la pared arterial* (signo de Foster Moore). Es siempre patológico. En un mismo vaso, el reflejo puede estar ensanchado en algunos sitios y estrecho en otros.

*e) Constricción o atenuación general de las arterias y arteriolas.* El árbol vascular retiniano, sobre todo las arterias rectas, es menos visible. Las arteriolas que llegan hasta la fóvea, atenuadas por la constricción tónica, sólo son visibles en sus ramas originales. El oftalmoscopio muestra la mácula con muy pocos vasos, y las arteriolas sólo son visibles a cierta distancia de la fóvea, y no llegan hasta su proximidad, como es lo habitual.

*f) Alteraciones de las venas.* Ingurgitación del árbol venoso retiniano, aunque en un grado menor que en otros procesos, como diabéticos, con o sin retinopatía. La relación 3:2 entre el calibre de la vena y la arteria se considera normal.

[14]Las cifras normales de presión arterial son de 30-35 mm Hg para la mínima, y 65-70 mm Hg para la máxima, aproximadamente la mitad de la mínima humeral. La tensión retiniana guarda relación con la general, pero es posible una presión arterial sistémica normal con la retiniana alta, ya sea por hipertensión endocraneal o alteración simpática (enfermedad de Basedow).

© MASSON, S.A. Fotocopiar sin autorización es un delito.

*g) Signo de Guist.* Las venas aparecen sinuosas, en forma de tirabuzón, especialmente en la región paravascular (fig. 7-18 A).

*h) Signo de Salus.* La vena efectúa una acentuada deflexión en profundidad, hacia las capas más externas de la retina. La vena desaparece antes de entrar en contacto con la arteria, y converge en plena retina a corta distancia de ella, no siendo tocada por la arteria, es decir, que queda entre la pared arterial y los puntos en que la vena se esconde y surge de nuevo, un intervalo que se observa lleno de una sustancia amorfa (fig. 7-18 C):

2. *Cruces arteriovenosas.* Las lesiones que afectan a los cruces arteriovenosos incluyen:

*a) Disminución de la translucidez arterial.* No es posible ver las venas en el sitio donde son cruzadas por las arterias. Se observa mejor en los troncos vasculares de mediano tamaño.

*b) Pérdida de brillo en el sector venoso próximo al cruce.* Se observa que el brillo que refleja la pared venosa se interrumpe antes del cruce, para reaparecer después.

*c) Deflexiones venosas.* Se denomina así la desviación que en su trayecto puede sufrir la vena cuando es cruzada por una arteria; es un fenómeno típico de esclerosis en hipertensos; la hipertensión aislada no es capaz de producirlo.

*d) Signo de Gunn.* Cuando una arteria rígida, aun de pequeño calibre, pasa sobre una vena de retina, la vena es indistinguible en el lugar en que es cruzada, y está dilatada en la periferia a partir de este punto (fig. 7-18 B).

3. *Retina.* La neurorretinopatía vascular se observa en el 8-10 % de los enfermos hipertensos. Sigue a las anomalías vasculares o aparece simultáneamente con éstas. Se encuentran hemorragias pequeñas, redondas y exudados en la periferia y zona macular. Los primeros son muy típicos, «duros», brillantes, pequeños, blanquecinos, con poca relación con arterias y venas. Redondeados y de borde neto, los segundos motivan la aparición de una figura estelar de puntos blancos, con la fóvea como centro. La papila adquiere un aspecto semejante al papiledema; pero en este último raramente el edema y las hemorragias rebasan 2-3 diámetros papilares, mientras en la neurorretinopatía vascular las hemorragias y exudados son periféricos.

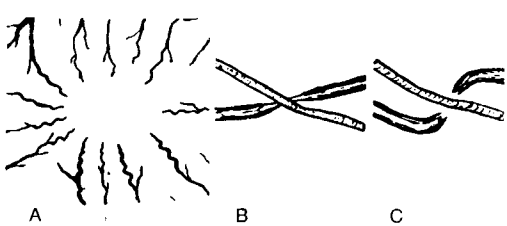


**Fig. 7-18.** A) Signo de Guist. B) Signo de Gunn. C) Signo de Salus.

**Retinopatía diabética.** Es muy frecuente, y su frecuencia se relaciona con la duración de la enfermedad. Las lesiones más habituales son zonas hemorrágicas, puntiformes o en placas, las cuales tienen el aspecto de las impresiones hechas con una pequeña esponja. En los casos de arteriosclerosis acentuada, aparecen exudados «jabonosos», blancoamarillentos o en placas blancas (microinfartos retinianos). Esta retinopatía, cuando está avanzada, produce la aparición de neovasos con gran afectación de la zona peripapilar, lo que puede originar hemorragias vítreas de repetición. Si la isquemia retiniana secundaria a la microangiopatía no se soluciona, los neovasos progresan y traccionan la retina, pudiendo ocasionar desprendimientos retinianos de muy mal pronóstico.

**Retinopatía leucémica.** Hay tumefacción de la retina, y los vasos están dilatados. Es característica la presencia de manchas blancas o amarillas de exudación, de unos 2 mm de diámetro, orladas de sangre. Se trata de infiltrados leucocitarios, rodeados de glóbulos rojos.

**Retinopatía de la endocarditis maligna lenta.** En esta endocarditis, se observan las «manchas de Roth», que son de situación yuxtapapilar y forma de una imagen de canoa o esquife (están constituidas por masas hialinas que se infiltran entre las fibras del nervio óptico, formando un engrosamiento gangliforme con células conjuntivogranulosas bordeadas de un ligero halo hemorrágico) con abundantes elementos hemorrágicos entre zonas normales, comunicando al fondo del ojo un aspecto atigrado (hemorragias de Litten).

**Miscelánea.** Aparte de estos trastornos expuestos, podemos observar múltiples lesiones retinianas sin relación con patologías sistémicas, como las alteraciones degenerativas de la retina. Numerosas patologías específicas pueden ser objetivadas y diagnosticadas por el especialista.

### *Coroiditis diseminada*

Trátase de pequeñas manchas blancas, de forma y tamaño variables, rodeadas de pigmento negro. El hecho de que los vasos retinianos pasen sobre ellas, demuestra que las lesiones están situadas en el plano de la coroides. La coroiditis diseminada es, con frecuencia, signo de sífilis.

### *Tubérculos miliares coroidales*

Se producen en la tuberculosis miliar aguda y en la meningitis tuberculosa. Se presentan como formaciones amarillentas, redondeadas, poco precisas, de una anchura equiparable a la mitad del diámetro de la papila óptica.

## ■ EXAMEN RADIOLÓGICO

### RADIOGRAFÍA SIMPLE

En la actualidad, la tomografía axial computarizada (TAC) ha sustituido en gran manera esta exploración, utilizándose tan solo como primer examen en aquellos centros que no disponen de TAC. Es útil en la práctica oftalmológica:

1. Para *localización de los cuerpos extraños intraoculares,* cuya naturaleza es de lo más variada, con predominio de los metales, que forman dos grandes grupos, los magnéticos (hierro y acero) y los no magnéticos (cobre, plomo, cinc, aluminio, antimonio). En menor escala, figuran el cristal, piedrecitas, astillas de madera, etc. La técnica más sencilla consiste en obtener dos radiografías, una frontal y otra temporal, del lado lesionado, las cuales dan una idea aproximada del cuerpo extraño. Para precisar su situación, se han usado puntos opacos de referencia, que se fijan en el globo ocular, pues no es raro que el paciente mueva el ojo y esto sea causa de error; citaremos los anillos de Fleischer y el cristal de contacto de Comberg.
2. En caso de *lesión del nervio óptico y desplazamiento del globo ocular,* cuyo origen pueden ser afecciones de los senos etmoidales o esfenoidales, enfermedades generalizadas de los huesos (enfermedades de Paget y Recklinghausen, leontiasis ósea) o fracturas.
3. Para el *estudio de las particularidades del conducto óseo nasolagrimal y de las vías lagrimales,* siendo conveniente en este último caso el empleo de medios de contraste.

### TOMOGRAFÍA AXIAL COMPUTARIZADA

Permite obtener imágenes radiológicas muy precisas de los distintos planos orbitarios y oculares, gracias a una sofisticada combinación de la electrónica y rayos X. La técnica es sencilla y muy útil en el diagnóstico de lesiones orbitarias e intraoculares.

Es la prueba princeps para el diagnóstico y localización de cuerpos extraños orbitarios e intraoculares, así como para el estudio de lesiones traumáticas de la órbita o del globo ocular; es también de primera elección para el estudio de patología tumoral orbitaria o de la vía óptica, y necesaria en general ante cualquier proceso patológico de estas localizaciones.

### RESONANCIA MAGNÉTICA

Método exploratorio que utiliza la intersección de diversos campos magnéticos para construir imágenes de definición prácticamente anatómica (fig. 7-19). En la clínica diaria, no es tan útil como la TAC, como primer criterio de exploración radiológica, pero al ser indolora y con mínimas complicaciones, sus indicaciones van ganando terreno en los últimos años. Sus principales indicaciones son las lesiones orbitarias y de vías ópticas, tanto de origen tumoral

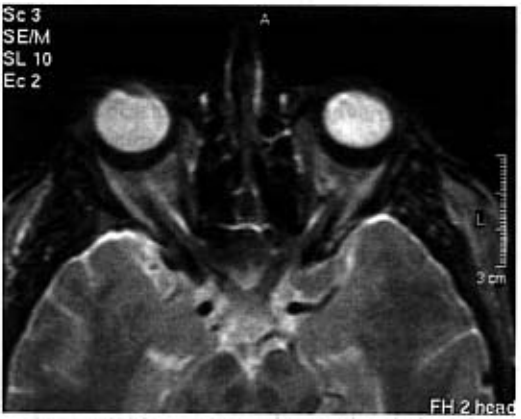


**Fig. 7-19.** Visión de los globos, las vías oculares y el quiasma óptico.

© MASSON, S.A. Fotocopiar sin autorización es un delito.

como inflamatorio o traumático, valorando en su justa medida sus limitaciones en el estudio del tejido óseo.

## ECOGRAFÍA

Método de exploración basado en la aplicación de ultrasonidos, muy útil para detectar ciertas lesiones intraoculares (tumores, desprendimiento de retina, hemorragias, etc.), especialmente cuando existen opacidades en los medios transparentes del ojo.

Mediante un transductor de ultrasonidos aplicado a la piel palpebral, podemos definir el fondo del ojo y la órbita anterior, siendo posible el estudio de lesiones ocultas a la visión simple; permite definir la dureza de las mismas, así como delimitar su tamaño y extensión.

Es también útil para el estudio biométrico ocular (medición de las diferentes estructuras oculares), siendo de especial importancia en lesiones evolutivas y de uso muy frecuente para conocimiento de la longitud axial del ojo y el cálculo de la lente intraocular, previamente a su colocación en cirugía de catarata.

Se han desarrollado aparatos ecográficos de alta resolución que, mediante transductores muy potentes, consiguen un verdadero estudio biomicroscópico del polo anterior.

## ELECTRORRETINOGRAFÍA (ERG) Y POTENCIALES EVOCADOS

Son métodos electrofisiológicos que permiten comprobar el estado funcional de la retina (ERG) y la transmisión del impulso nervioso por la vía óptica hacia la corteza visual del cerebro.

# 8

# Otorrinolaringología

## ■ INTRODUCCIÓN

Para el diagnóstico de los proceses otorrinolaringológicos se valoran los datos aportados por el interrogatorio, por los métodos físicos de examen (inspección, palpación, faringoscopia), por los medios radiográficos y por el laboratorio (examen hemático, histológico, bacteriológico y citológico de los exudados). También conviene realizar un examen clínico general, porque, en ocasiones, la enfermedad local forma parte del cuadro patogénico general, y, en otras, éste es consecuencia de aquélla.

# APARATO AUDITIVO

## ■ INTERROGATORIO

### FILIACIÓN Y ANTECEDENTES INDIVIDUALES

**Edad.** Es un factor de una importancia extraordinaria, pues se ha observado que determinados procesos inciden con mayor frecuencia en una determinada época de la vida; procesos inflamatorios del oído medio (consecutivos a adenoiditis) y del oído externo (a causa de cuerpos extraños; por rascado con las uñas), en los *niños;* otosclerosis y lesiones traumáticas del tímpano (buceo, cámaras neumáticas, ondas explosivas [barrenos]), etc.; trastornos de la audición por motivos profesionales (caldereros, manejo de martillos neumáticos, manipulación de sustancias tóxicas causantes de neuritis, etc.) en los *adultos;* tumorales malignos, en la *vejez.*

Un mismo proceso (otitis media) suele seguir un curso distinto según recaiga en lactantes, niños, adolescentes, adultos o ancianos. En los primeros, representa una enfermedad grave, con manifestaciones sistémicas de gran significación, muy ostensibles clínicamente, que pueden llegar a crear un peligro vital, tanto más cuanto menor sea la edad del niño, mientras los signos locales pueden ser escasos. En el niño, existe un cuadro local manifiesto, pero aún representan manifestaciones generales, como fiebre y postración, que obligan al niño a guardar cama o, por lo menos, le restringen las actividades propias de su edad. En el adulto, la otitis cursa con un acentuado predominio de sintomatología local muy tolerante y puede pasar su enfermedad, la mayoría de las veces, en el normal régimen de vida ambulatoria. Por último, en la edad senil, las manifestaciones generales, incluso las locales, son mínimas, perfectamente soportables, y en ocasiones pasarían inadvertidas, a no ser por la delación de la otorrea.

La edad es también un factor digno de considerarse en la hipoacusia. Una hipoacusia de perfil determinado será de mejor o peor pronóstico clínico y social según la edad del paciente. Por otra parte, en los casos de bajas auditivas incompatibles con el lenguaje hablado, la edad es un factor que desempeña un papel definitivo en la forma de comportarse el sujeto en el momento de la expresión articulada de la palabra.

Si se establece esta sordera en la edad adulta o en la adolescencia (sordera poslocutiva), cuando ya el lenguaje está totalmente constituido, puede

© MASSON, S.A. Fotocopiar sin autorización es un delito.

conservarse íntegramente, con un mínimo de deformación. Si el niño está en una fase adelantada de la obtención de su vocabulario linguístico, lo conserva, con determinadas distorsiones, en proporción inversa al grado de madurez.

Si el niño se halla en un estado inicial o no ha comenzado la evolución (sordera prelocutiva), entonces ésta no se produce o se va deformando y llega a olvidarse por completo, estableciéndose a consecuencia de ello la «anartria cofótica o sordomudez».

**Sexo.** Existen en el oído determinadas enfermedades que ofrecen una apetencia especial hacia un determinado sexo. La otosclerosis está íntimamente ligada al sexo femenino y, a mayor abundamiento, relacionada con una época de gran actividad endocrina en la vida de la mujer. La sordera profesional y los procesos cocleares degenerativos parecen afectar con mayor frecuencia al hombre, ya sea por la mayor exposición a las noxas ambientales (traumas acústicos), ya por una susceptibilidad especial ligada al sexo masculino.

**Ocupación.** Tiene valor, en especial, en el trauma sonoro o sordera profesional, que se manifiesta primordialmente en sujetos que trabajan en profesiones con ruidos intermitentes y discontinuos, con aditamentos de vibraciones en alguna de ellas. Tales son los caldereros, herreros, remachadores, los obreros que manejan martillos neumáticos, los que trabajan con perforadoras, etc.

Determinadas condiciones de trabajo en cámaras neumáticas, buzos y aviación son susceptibles de cambios de presión capaces de perturbar la buena marcha funcional auditiva.

Los grandes cambios ambientales de temperatura que se producen en determinados medios industriales pueden favorecer las afecciones de la rinofaringe y, secundariamente, del oído medio.

Determinadas atmósferas o vapores de ciertas industrias favorecen la presencia de alteraciones en el oído externo.

Harrison insiste en la relación entre exostosis del conducto auditivo externo y el hábito de bañarse en aguas muy frías; aquéllas asientan en la unión del meato óseo con el cartilaginoso y pueden adoptar disposición simétrica.

## ANTECEDENTES FAMILIARES

Cuentan en la otosclerosis y en ciertas cocleopatías degenerativas. Las familias que propenden a procesos rinofaríngeos (la mayoría de sus miembros pertenecen al hábito linfaticoxudativo) proporcionan un alto porcentaje de otopatías rinógenas. En el *síndrome de Alport* (1927) se observa, con carácter familiar, nefritis intersticial y sordera de percepción.

## ANTECEDENTES FISIOLÓGICOS

El abuso del tabaco y alcohol, así como de elementos tóxicos o excitables, favorece la alteración, más o menos acentuada, de los elementos neuronales sensoriales (laberintitis tóxicas).

## ANTECEDENTES PATOLÓGICOS O ENFERMEDADES ANTERIORES

Las afecciones rinofaríngeas son el punto de partida de un buen número de estados patológicos óticos. Los procesos infecciosos focales o generales cuentan tanto por sí, como por precisar el empleo de fármacos tóxicos para el VIII par craneal. Citaremos la estreptomicina (tuberculosis), salicilatos (reumatismo poliarticular agudo o crónico evolutivo), quinina (paludismo), kanamicina, etc.

## ENFERMEDAD ACTUAL

Las enfermedades que en el momento del interrogatorio presenta el paciente pueden explicar algunos de los síntomas que experimenta en el oído; citaremos los vértigos y acufenos en la encefalopatía hipertensiva, en la insuficiencia renal (especialmente si se administra ácido etacrínico, motivo de sordera súbita transtoria y aun permanente), diabetes, insuficiencia hepática, leucemias, etc. Ello justifica la necesidad de practicar una exploración global previa a la local del oído. Repitiendo aquí una frase de Jiménez Díaz: «nunca debemos pensar que nos hallamos ante unos oídos enfermos, sino frente a un enfermo de los oídos».

## SINTOMATOLOGÍA DE LOS PROCESOS ÓTICOS

Los procesos óticos se manifiestan por uno o varios síntomas integrantes de los síndromes dolorosos; secretorio (otorrea, otorragia); funcional (auditivo, vestibular) y neural (parálisis del nervio facial).

## Dolor

El dolor de oído u *otalgia* puede ser de origen ótico, reflejo (otalgia refleja) y nervioso. El primero se origina en las lesiones del oído externo (forunculosis, otitis externa difusa, zona, cerumen, cuerpos extraños, micosis, etc.) y medio (otitis agudas catarrales, supuradas, etc.) y falta en las del oído interno. Es más o menos intenso, paroxístico, y se irradia al hemicráneo y cuello.

En las otitis externas, es dolorosa la tracción del pabellón hacia arriba y atrás y la presión tragal.

En la *otalgia refleja* (el conducto auditivo externo y tímpano son normales) la causa radica muchas veces en el maxilar inferior (cordales o muelas careadas, puentes mal ajustados), articulación temporomaxilar (haciendo avanzar el punto de mordida, se consigue un alivio de la presión del cóndilo sobre la parte movible cartilaginosa del meato externo, y el dolor llega a desaparecer), tonsilitis aguda o crónica, absceso peritonsilar, procesos tumorales malignos o inflamatorios de lengua, laringe, faringe, etc.

El nombre de «fenómeno gastroauricular» comprende (Berlin, 1959) la presentación de molesto prurito auricular en pacientes con acidismo y pirosis; se asocia a accesos de tos y prurito en la parte superior de la tráquea y laringe.

En la *otalgia nerviosa o histérica* no hay lesión del oído ni de los órganos vecinos. El dolor es superficial, extenso, impreciso, variable. Ocurre la mayoría de las veces en mujeres psicópatas. No aumenta con la presión sobre las zonas dolorosas. Suele irradiarse a la apófisis mastoides (mastoidalgia histérica). A veces se asocia a crisis de jaqueca.

## Otorrea

Es la salida de flujo no hemorrágico por el meato auditivo externo; puede ser, según su aspecto, *mucosa, serosa, fibrinosa, purulenta,* y según su cantidad, *escasa o abundante.*

La motivada por afecciones del oído externo (eccema del conducto, furúnculo, cuerpos extraños) es escasa, espesa, cremosa, no fétida; si es fétida, se trata de una otitis externa difusa *(Pseudomonas aeruginosa).* Si es mucosa, corresponde a otitis media con perforación timpánica y manifestaciones patológicas evidentes en la trompa de Eustaquio y rinofaringe; se dice, visto el aspecto de la secreción, que el enfermo «se suena por el oído». Si la otitis media no es tratada adecuadamente, la secreción se torna purulenta, fétida, con muestras de sangre, significativo todo ello de la lesión del elemento óseo del oído. Las formas colesteatomatosas, en especial del ático, son poco secretoras pero con otorrea.

## Otorragia

Es la salida de sangre por el oído. Puede presentarse en ocasión de otitis externa o media agudas en fase inicial de la otorrea, así como en el curso de una otitis media supurada crónica poliposa u osteofungosa. En estos casos, su cantidad suele ser escasa, no así cuando es motivada por una causa traumática, ya sea en las paredes del conducto (rascado, cuerpo extraño, heridas), ya por rotura timpánica (onda expansiva por un bofetón, estallido, deflagración); fractura de la base del cráneo que interesa el peñasco (fracturas longitudinales). En este caso, la hemorragia es copiosa y suele acompañarse (50 %) de la salida de líquido cefalorraquídeo.

## Trastornos auditivos

Son modificaciones cuantitativas o cualitativas de la audición. Comprenden la hipoacusia y sordera, las paracusias y los zumbidos.

### *Hipoacusia y sordera*

Representan la baja del umbral de sensibilidad para la captación sonora; cuando ésta es compatible con el lenguaje, se la llama «hipoacusia», y si incompatible se denomina «sordera». La causa puede radicar en los elementos de captación, acomodación y transmisión, o en el órgano periférico sensorial o en las vías y centros.

### *Paracusias*

Representan una distorsión en los elementos cualitativos que intervienen en la correcta integración de la recepción sonora.

Si el sujeto nota resonancia de su propia voz, se denomina «autofonía», típica en algunas hipoacusias de conducción (otitis serosa); si los sonidos de cierta intensidad son percibidos con molestias, «hiperacusia dolorosa».

© MASSON, S.A. Fotocopiar sin autorización es un delito.

La percepción en dos tonalidades distintas se llama «diploacusia», a la vez que la falta de orientación en la determinación de la fuente sonora recibe la denominación de «paracusia de lugar».

Cuando la percepción sonora es mejor en ambiente ruidoso que en silencioso, constituye la llamada «paracusia de Willis», que se presenta en las personas con otosclerosis.

Asimismo, se denomina *recruitment,* el fenómeno que se da en ciertos oídos en los que el campo auditivo queda restringido, al necesitar una intensidad «umbral mayor», y tener, en cambio, un «umbral dolor» descendido. Esta restricción de la zona aprovechable, está dotada de una mayor finura de sensibilidad que el oído normal, lo que le hace oír mejor a intensidades por encima del umbral, o percibir un umbral diferencial de modulación menor. Esto se da en procesos que afecten al oído interno (enfermedad de Ménière).

## *Zumbidos*

Llamados también «acufenos o *tinnitus aurium*», son sensaciones auditivas sin que exista estímulo exterior.

Estos ruidos pueden clasificarse en:

1. *Intrínsecos.* Son los producidos por causas endógenas, así, vibratorios (vasculares, contracturas musculares, nasofaríngeos, roces y chasquidos de la articulación temporomaxilar); psicógenos; endógenos propiamente dichos (metabólicos, hormonales, carenciales, alérgicos, vasculares, discrasia hemática, esenciales).
2. *Extrínsecos.* Son los producidos por causas exógenas (traumatismos, explosiones, trauma sonoro, tóxicos, infecciones).

A su vez, pueden ser de distinta tipología:

1. *Ruidos reales.* Son sonidos que existen y son percibidos en sí mismos. Dentro de los ruidos reales, deben considerarse los producidos por aneurismas de la carótida interna; por contracturas de los maseteros y peristafilinos, acompañados de la del músculo del martillo; en la obstrucción tubárica, y en la artritis temporomaxilar y en los movimientos patológicos de ésta.

Se localizan en el oído, pero en otras ocasiones el paciente los experimenta en la cabeza, y, a veces, su situación topográfica resulta un tanto confusa.

Estos ruidos reales pueden adoptar diferentes formas, así, continua, discontinua, fluctuante o recurrente en forma de crisis o exacerbaciones, y presentarse bajo los aspectos sibilante, zumbador, crepitante, campanilleo, murmullos, susurros, etc., hasta las más abigarradas interpretaciones.

2. *Ruidos virtuales.* Son producto de una anormal excitación del aparato auditivo que puede radicar en cualquiera de las estructuras que lo integran, desde el oído externo hasta los centros, y que da lugar a una percepción específica, virtual, de estos centros al existir dicha estimulación patológica.

Se pueden presentar en procesos del *oído externo* (tapones de cerumen, otitis externa); *medio* (otitis agudas o crónicas, obstrucción tubárica, mioclonías de los músculos de los huesecillos, otopatías capsulares [otosclerosis]); e *interno* (laberintitis, laberintosis, cocleopatías degenerativas, enfermedad de Ménière, etc.).

También integra el síndrome clínico de determinados procesos nerviosos centrales focales (tumorales, vasculares) o diseminados (encefalopatía hipertensiva, esclerosis en placas, etc.) y de los tumores glómicos yugulares que cursan típicamente con acufenos pulsátiles.

## Vértigo

Representa una sensación errónea postural, motivada por una alteración del tono laberíntico, debida a una disritmia orgánica o funcional a nivel del órgano periférico, en el trayecto neural intracraneano o en las áreas y núcleos vestibulares del sistema nervioso central. Forma parte del síndrome vestibular.

El vértigo puede aparecer en procesos inflamatorios del oído y en sus complicaciones (laberintitis), en el *hidrops* endolinfático (vértigo de Ménière), en el vértigo posicional paroxístico benigno, en la laberintoplejía o isquemia crónica vestibular, en la neuronitis, tumores del acústico, aracnoiditis, traumatismos craneales con o sin fractura del peñasco, en intoxicaciones etílicas, tabáquica, yatrogénicas, en isquemias cervicales, disfunciones vasculares, procesos inflamatorios, degenerativos y tumorales del sistema nervioso central.

## Parálisis facial

Si la causa es de origen otorrinolaringológico, la parálisis facial es de tipo periférico. Las etiologías más frecuentes son la parálisis facial idiopá-

tica o de Bell (suele ser aguda); herpes zoster ótico (parálisis facial, otalgia, vesículas herpéticas en el conducto auditivo externo, presencia o ausencia de clínica cocleovestibular); otitis media con tendencia a la cronicidad; tumores del oído medio o del ángulo pontocerebeloso; fracturas del peñasco del temporal; otitis aguda (complicación poco frecuente).

## ■ INSPECCIÓN. PALPACIÓN

La inspección del oído comienza por su porción más externa y, dentro de ella, en su parte más visible, o sea, en el pabellón auricular u oreja; siguen las regiones periauriculares, para terminar en el conducto auditivo externo y membrana del tímpano, situada en su fondo. El paciente y el examinador están situados de frente y en un mismo plano, con iluminación apropiada. Para llevar el haz luminoso a través del conducto auditivo externo se emplea el espejo frontal (el cual refleja la luz que le proyecta el foco luminoso de forma que dicho haz corresponde a la visual del observador) o, mejor, el otoscopio eléctrico con dispositivo amplificador. Actualmente, las exploraciones de precisión se realizan con microscopio o endoscopio.

### PABELLÓN AURICULAR

En lo que se refiere al pabellón auricular u oreja, los hombres están más predispuestos a sus trastornos de desarrollo y lesiones en la piel y cartílago, quizá por estar más expuestas al sol, aire y traumatismos. Consideraremos:

1. *Coloración.* Pálida (anemia), roja fugaz o persistente (policitemia), azulada (cianosis, alcaptonuria, otohematomas).
2. *Aspecto de la piel.* Puede traducir posibles afecciones dérmicas (eccema seca o húmeda, erisipela, vesículas [en el zona ótico]), úlceras (sífilis, tuberculosis, neoplásica), etc.
3. *Nódulos.* Los debidos a condrodermatitis nodular son dolorosos al menor contacto (compresión por la almohada); aparecen de preferencia en la oreja derecha, quizá porque la mayor parte de las personas suelen dormir sobre este lado, y en el hélix (lugar expuesto a traumatismos y con el cartílago cubierto por un débil estrato de piel) en los varones de edad, y en el antehélix en las mujeres también de edad avanzada; asimismo, se observan nódulos en la gota (tofos), fiebre reumática, siembra neoplásica.
4. *Úlceras.* A veces necróticas y con pérdida de sustancia (congelaciones, arteritis, crioglobulinemia, etc.).
5. *Trayectos fistulosos* (fístula *auris*). Congénitos o adquiridos.
6. *Anomalías morfológicas:*

*a) Adquiridas.* Otohematoma traumático (orejas en coliflor), pericondritis, a veces con simultánea afectación de otros cartílagos, como los nasales, esternocostales (en la policondritis) e incluso escleritis recurrente (en la poliartritis crónica primaria), etc.

*b) Congénitas.* Con valor antropológico, estético (causa de complejos deprimentes), e indicador de otras anomalías ocultas (espina bífida, riñones quísticos, estenosis uretrales) o sintomáticas (orejas hipoplásicas a veces con estenosis del conducto auditivo externo en el síndrome de Down).

Citaremos la microtia, a veces con atresia del conducto auditivo externo; poliotia, con pabellones accesorios o rudimentarios; las orejas de Darwin, con una eminencia en el borde del hélix (tubérculo de Darwin), considerada por algunos como reliquia simiesca atávica; los de Wildermuth (o de azteca) con el antehélix muy manifiesto; las prominentes «en asa» (se les recuerda constantemente su aspecto con apodos tan injustos como «orejas de burro» o «Dumbo»); las «orejas de murciélago» u «orejas de gacha», en las cuales la principal deformidad es el subdesarrollo del pliegue del antehélix; y las orejas en «concha» (orejas en taza), por falta de desarrollo longitudinal del hélix. La oreja «maquiavélica» representa una distorsión total de la anatomía auricular y muestra una falta de definición del borde del hélix, desdoblamiento de las ramas y del cuerpo del antehélix, exceso de cartílago de la concha y una debilidad general de todo el cartílago auricular. La hipertricosis del lóbulo y borde de la oreja en niños y jóvenes, en una condición a veces familiar, ligada a anomalías cromosómicas. Es más frecuente en el área mediterránea y en el Oriente Próximo.

La alteración en el desarrollo del primer arco braquial motiva los llamados *síndromes de Goldenhar, Franceschetti y Treacher-Collins,* no hereditarios ni debidos a anomalías cromosómicas. Consisten en la presencia de apéndices auriculares o

© MASSON, S.A. Fotocopiar sin autorización es un delito.

preauriculares, frecuentes malformaciones del pabellón auricular con o sin atresia del conducto auditivo externo, fístulas aurales congénitas, lipodermosis epibulbar o lipomas dermoides subconjuntivales, frecuente hendidura de la comisura labial con macrotomía, anomalías de la posición de arcadas dentarias con maloclusión ipsolateral y todo ello referido a un solo lado de la facies. Es decir, en conjunto, predomina la «hipoplasia facial ipsolateral».

7. *Calcificaciones en el pabellón auricular.* Las no asociadas a desórdenes del metabolismo cálcico han sido señaladas en la enfermedad de Addison, sobre todo tratada con acetato de desoxicorticosterona; acronosis; acromegalia; diabetes mellitus; hipertiroidismo; hipersensibilidad congénita y familiar al frío, por necrosis y subsiguiente calcificación; enfermedad de Meyenburg (brotes inflamatorios recidivantes del cartílago auricular, nariz en silla de montar, artritis, queratitis o iritis, fiebre, astenia) y sarcoidosis.

## REGIÓN PERIAURICULAR

Señala la presencia de fístulas, a veces congénitas (el 90 % en la denominada zona helicina), tumefacciones y puntos dolorosos.

La *inspección* de la región correspondiente, en la *mastoiditis* y en la *otitis externa,* aparece abultada y empastada, con el pabellón auricular desplazado según la localización del absceso subperióstico de la mastoiditis; afuera y adelante si es periantral; adelante y afuera, en su posición inferior hacia el cuello, si es de la punta; adelante, afuera y abajo, si es cigomático; afuera, abajo y algo hacia delante (incluso con edema del párpado), si es de la zona temporal. Es clásico decir que en la mastoiditis aguda desaparece el surco retroauricular y que persiste en la tumefacción de la región mastoidea debida a un forúnculo del conducto auditivo externo. Esta afirmación no es exacta, pues la furunculosis puede hacer desaparecer este surco, lo que no desaparece nunca en este caso, y es valorable para el diagnóstico diferencial, es el pequeño pliegue de piel que existe en el tercio inferior del surco retroauricular y que se dirige, partiendo de él, oblicuamente hacia dentro y abajo en dirección al lóbulo, borrándose en general en su cara posterior. La desaparición de este pliegue es la regla cuando se trata de mastoiditis con empastamiento de la región mastoidea.

Se pueden apreciar adenopatías preauriculares y retroauriculares, y, bajo el conducto auricular externo, en la parte más alta del surco retromandibulomastoideo (ganglio yugular superior).

La *palpación* muestra la existencia de puntos dolorosos, variables según la edad y afección. En la *otitis externa* (furúnculo) o difusa es dolorosa la presión sobre el cartílago trago y las maniobras de tirar del pabellón al intentar conducir el conducto hacia arriba y de abrir y cerrar la boca (si el furúnculo se encuentra en la pared anterior); en la *otitis media aguda,* la presión es dolorosa en la apófisis mastoides y, en ocasiones, en el borde anterior del músculo esternocleidomastoideo a nivel del gonión o en la gotera existente entre éste y la masa muscular («signo de la cervicalgia provocada», de Savulesco); la presión dolorosa en el trago puede indicar otitis media aguda en el lactante. La sensibilidad en la zona retromastoidea significa, según Griessinger, alteración vascular con flebitis de la vena emisaria mastoidea. En la *mastoiditis aguda,* hay gran sensibilidad en toda la región, sobre todo en el borde posterior y punta, con infarto de los ganglios retroauriculares.

## INSPECCIÓN DEL CONDUCTO AUDITIVO EXTERNO

Puede revelar la presencia de cerumen, dermopatías, malformaciones (exostosis, atresias), etc. Según el tamaño del meato auditivo, se elige el del espéculo; para la exploración, se tira con los dedos pulgar e índice del pabellón hacia arriba y atrás, al mismo tiempo que con el pulgar de la otra mano se aplasta y empuja el trago hacia delante (fig. 8-1). Es conveniente introducir el espéculo mirando a su través para evitar lesiones del conducto auditivo externo.

El examen se lleva a cabo primero de forma directa, y luego, con el empleo de los espéculos de oído o con el otoscopio eléctrico (fig. 8-2). La microscopia aporta un mejoramiento de la otoscopia al poder observar el tímpano a gran aumento. Como el conducto está acodado hacia abajo y adelante entre sus porciones cartilaginosa y ósea, es preciso enderezarlo para introducir el espéculo. Para ello, con los dedos índice y medio de la mano izquierda, se tira del pabellón hacia arriba y atrás y un poco hacia fuera (hacia abajo y atrás si se trata de un lactante, pues en este caso la curvatura del conducto es anterior y superior). El espéculo se introduce suavemente con la mano derecha, apenas un par de centímetros, hasta llegar al conducto auditivo óseo, donde debe detenerse después de un ligero movimiento

**Fig. 8-1.** Inspección del meato auditivo. Otoscopia directa.

de rotación. Si pretendiéramos hundirlo a mayor profundidad, contusionaríamos el conducto óseo y originaríamos violentos dolores. A pesar de esta precaución, hay muchos pacientes que, apenas introducido el aparato, tienen un ligero ataque de tos, debida a excitación del ramo auricular del neumogástrico. Una vez introducido el espéculo, los dedos pulgar e índice de la mano izquierda lo sostienen en el borde del pabellón, mientras que los dedos anular y medio, en fuerte aducción uno contra otro, tiran del pabellón de la oreja cogido entre ellos. De esta manera, se mantiene con una sola mano la rectificación del conducto auditivo, al mismo tiempo que se cambian la dirección y situación del espéculo, con objeto de ver mejor el conducto auditivo y la membrana del tímpano situada en su fondo; éste, normalmente, tiene forma ovalada, coloración gris perla y translúcida, emergiendo un relieve de arriba abajo y de delante atrás, que comprende el mango del martillo, que está incluido dentro de la membrana timpánica, de forma parecida a la espada que se sitúa dentro de su vaina. La punta de inserción del mango del martillo corresponde, aproximadamente, al centro del tímpano y forma el llamado «ombligo», que en el examen corresponde al vértice llamado «triángulo luminoso», triángulo isósceles cuya base está situada abajo y adelante. Este reflejo luminoso es variable de una persona a otra, y es, además, un efecto de la iluminación a que se somete el tímpano para poder ser examinado.

En la membrana timpánica, hay que considerar dos porciones diferentes, una, que está formada por casi toda su extensión, posee el aspecto y carácter antes citados, se llama «*pars* tensa», y otra, que queda reducida a una pequeña zona superior que no está inserta en el marco timpanal, como lo está la otra, y que por ello se denomina «*pars* flácida», o membrana de Shrapnell, la cual está en íntima relación con la parte más alta de la caja timpánica, o ático, zona en la que están alojados los huesecillos integrantes de la cadena osicular; por ello, esta parte flácida, que está limitada por los ligamentos timpanomaleolares, tiene gran interés clínico.

Asimismo, para su examen, el tímpano se considera dividido en cuatro cuadrantes, limitados por dos líneas ideales; una de ellas sería la prolongación del mango del martillo y la otra, perpendicular a ella, pasaría por su extremo delimitando, por tanto, dos cuadrantes anteriores y posteriores, cada uno de los cuales queda dividido en otros superiores e inferiores.

**Fig. 8-2.** Otoscopia con el otoscopio eléctrico. Obsérvese la posición del tercer dedo de la mano del explorador, fijando distancia para evitar agresiones locales secundarias a movimientos inoportunos.

## OTOSCOPIA

La exploración otoscópica (fig. 8-3) puede demostrar la existencia de trastornos en la coloración y modificaciones de la posición timpánica, relacionados ya sea con los cambios de presión, ya con procesos inflamatorios que producen el cierre de la trompa de Eustaquio en ciertos casos; dentro de las citadas circunstancias se produce una trasudación o exudación en la caja, y es visible un nivel a través de la membrana timpánica.

En las *otitis medias agudas,* la vascularización, tumefacción, infiltración y abombamiento son manifestaciones claras (fig. 8-4). La perforación pulsátil y, a mayor abundamiento, puntiforme, se da en estos casos agudos, sin excluir formas amplias, mientras que en las *otitis crónicas,* se observan con mayor frecuencia grandes destruc-

© MASSON, S.A. Fotocopiar sin autorización es un delito.

**Fig. 8-3.** Membrana timpánica normal.

**Fig. 8-5.** Otitis media crónica supurada.

**Fig. 8-4.** Otitis media aguda.

**Fig. 8-6.** Otitis colesteatomatosa.

ciones timpánicas correspondientes a tipos necrosantes. También puede darse un fondo granulomatoso u osteofungoso de la caja, visible a través de la perforación, o puede emerger por ella una masa poliposa, de tamaño variable, que en ciertos pacientes llega a ocupar casi toda la luz del conducto.

Las modalidades más importantes en las imágenes otoscópicas de las *otitis medias crónicas* están representadas por las perforaciones situadas en la parte flácida de la membrana, es decir, en la zona superior que corresponde al ático de la caja timpánica; son puntiformes (fig. 8-5). La supuración que mana a su través es escasa o casi nula y, por lo general, son penetrantes y representan la manifestación de una aticitis, casi siempre colesteatomatosa.

La *otitis colesteatomatosa* se caracteriza por la aposición de descamaciones epiteliales formando un núcleo dentro de su matriz (fig. 8-6). Puede ser observada, total o parcialmente, a través de la perforación. Es muy frecuente que entre la supuración se encuentren algunas laminillas epiteliales y gotas de colesterina. La presencia de una retracción atical hace suponer la presencia u obliga a descartar un colesteatoma.

Los engrosamientos, placas calcáreas y cicatrices complejas forman parte de la secuela de procesos inflamatorios o de trastornos funcionales o metabólicos sufridos por dichas estructuras óticas.

## EXPLORACIÓN DE LA TROMPA AUDITIVA[1]

La interrupción o deficiencia en la ventilación del oído medio a través de la trompa se puede comprobar por diversas maniobras.

### Prueba de Toynbee

La deglución del aire, teniendo cerrada la abertura anterior de las fosas nasales, origina el enrarecimiento del contenido aéreo de la caja del tímpano con hundimiento o retracción de la membrana, visible por otoscopia; cuando existe obstrucción al paso de esta corriente de aire, no se producen dichos cambios.

### Prueba de Valsalva

La espiración forzada produce, con el cierre hermético de la boca y de las fosas nasales, un paso del aire a presión a través de la trompa. Incluso se puede oír el chasquido.

### Maniobra de Politzer

Consiste en insuflar aire a presión mediante una pera de goma, la cual posee un tubo en cuyo extremo se puede adaptar una oliva, de cristal o ebonita, que se aplica a un orificio de las fosas nasales, mientras el otro queda cerrado herméticamente por la compresión de los dedos de la mano del examinador. El aire así administrado, durante la pronunciación de una palabra que permite el cierre del paladar, como «cuarenta y cuatro», sólo tiene como orificio de emergencia el de las trompas. Otra variante es adaptar al tubo de la pera de goma una «sonda metálica» de Itard, apoyada en el orificio faríngeo de la trompa. Para comprobar la perfecta situación de la sonda, conviene poner en comunicación el oído del examinador y el del examinando a través de un tubo de 50 cm con unas olivas en sus extremos, que se puedan adaptar a ambos conductos auditivos; si la colocación de la sonda es correcta, el aire que pasa a la caja produce un ruido como el chorro, que es percibido en el oído del examinador. En determinadas circunstancias, se precisa de otro medio de exploración, como el *cateterismo,* que se obtiene por la colocación de una sonda de Itard a través de cuya luz se coloca una sonda.

Si existe una perforación timpánica, las maniobras y pruebas anteriores dan lugar a una salida de aire a su través, audible con facilidad.

### Impedanciometría

Mide el valor de la resistencia que ofrece el paso del aire por la caja timpánica, de la cadena osicular, y permeabilidad tubárica. Las alteraciones de la permeabilidad de la trompa de Eustaquio modifican el estado de tensión del contenido aéreo de la caja, dando lugar a la aparición de presiones negativas, las cuales pueden ser valoradas por los impedanciómetros (manuales o automáticos) a la vez que permiten obtener una curva de timpanometría. De esta manera se registra la elasticidad del tímpano desde presiones negativas (-200 mm $H_2O$) a presiones positivas (+200 mm $H_2O$). En la obstrucción tubárica, el vértice de la curva está desplazado a las presiones negativas y si además hay derrame en la caja, la curva aparece aplanada.

## EXPLORACIÓN AUDITIVA

En la audición, deben considerarse *el estímulo sonoro, el sistema auditivo, el mecanismo intelectivo y la respuesta psicomotriz.*

### Estímulo sonoro

El estímulo sonoro es representado raramente por un simple tono. Mejor lo está por un complejo sonoro formado por la asociación de varios tonos, en que intervienen los caracteres fundamentales del sonido más las interferencias, sumaciones, efecto estereofónico, etc.

Estos sonidos complejos no son captados en forma analítica espectral, sino como un todo in-

[1]La trompa de Eustaquio tiene una luz virtual que permite llevar a cabo las compensaciones entre la presión exterior e intratimpánica mediante la actuación de los músculos peristafilinos que actúan como tensores y elevadores del velo del paladar.

Por acción inflamatoria o por actuación mecánica expansiva, existe una serie de estados patológicos rinofaríngeos y de la misma trompa que son capaces de alterar su funcionamiento y originar un trastorno ótico con manifestaciones funcionales y orgánicas, es decir, hipoacusias de transmisión, acufenos y cambios de posición, e incluso de coloración, de la membrana timpánica (otitis serosas).

© MASSON, S.A. Fotocopiar sin autorización es un delito.

tegral denominado «masa sonora» porque cada uno de ellos significa, simboliza o representa una idea, objeto o cosa.

Unos pasan inadvertidos porque forman parte del ambiente, otros son agradables y otros, en fin, representan o producen efectos de desagrado.

Unos sonidos pueden independizarse por sus caracteres propios sin necesitar de la atención del sujeto, mientras otros precisan de ésta para ser aislados del ambiente ruidógeno en que el hombre se encuentra situado.

## Sistema auditivo

El sistema auditivo comprende un *órgano periférico,* unas *vías* y, finalmente, los *centros.*

En el órgano periférico, se lleva a cabo la captación de las ondas sonoras mediante el pabellón auricular que las refracta y refleja para dirigirlas hacia el conducto auditivo externo. De aquí se transmite el sonido a través de la cadena de huesecillos, o por medio de la pared ósea que forma el peñasco, al oído interno. La caja timpánica, por la acción del sistema muscular de la cadena osicular, por la de esta misma cadena y por su aireación, da lugar a la acomodación sonora, para ser recibido el estímulo en forma conveniente por el oído interno, donde, a nivel del órgano de Corti, se convierte en impulso nervioso que, transmitido por las vías a los centros, da lugar a la percepción sonora.

## Mecanismo intelectivo

El mecanismo intelectivo motiva la captación de estas vivencias y su aprehensión, ordenación e interpretación para originar el proceso de elaboración mental que comporta la acción efectora adecuada, desde actos intuitivos a manifestaciones razonadas. Aquí intervienen la atención, la memoria, la ideación, el raciocinio y, sobre todo, la abstracción, matizados por los rasgos caracterológicos y las tendencias temperamentales.

Las masas sonoras, en un principio, durante la infancia irán creando simbolismos, que serán evocados cada vez que se identifique la sensación sonora, y aparecerá con el tiempo un amplio campo sensorial perceptivo, con el cual, al desarrollarse en forma evolutiva la inteligencia, se podrán llevar a cabo complejos procesos dentro de la esfera afectiva.

## Respuesta psicomotriz

La acción efectora psicomotriz responderá a este mecanismo afectivo, por lo cual, en un comienzo, serán mecanismos un tanto elementales, como los movimientos reflejos que valoran la audición en el niño pequeño, para luego dar lugar a respuestas ordenadas y dirigidas en concordancia con la capacidad psíquica del sujeto.

*Una correcta audición exige un estado de integridad orgánica y eurritmia funcional ótica, a la vez que la necesidad de un desarrollo intelectivo adecuado y un mínimo de condiciones motrices necesarias para exteriorizar la respuesta a que da lugar la captación y percepción sonora.*

La exploración auditiva va encaminada a determinar la integridad funcional y orgánica del sistema, pero necesita un determinado grado de desarrollo mental según la complejidad de la prueba, a la vez que una cierta capacidad motriz para exteriorizar la respuesta ante el estímulo.

Para ello, es necesario considerar los conceptos «qué se oye» o «cuánto se oye», que representan la *agudeza auditiva,* y «cómo se oye», significativo de la *eficiencia o conducta auditiva.*

Con estos dos conceptos, pretendemos conocer y determinar al explorarlos:

1. La *capacidad auditiva,* representada por la determinación del umbral y la extensión del campo tonal audible.
2. La *eficiencia o conducta funcional,* dentro de la normalidad o estado deficitario de la capacidad auditiva.
3. La *localización topográfica* de la noxa patológica.
4. Determinación de la *causa productora* de la alteración auditiva.

Para llegar a estas conclusiones, es necesario verificar las pruebas adecuadas para determinar cada uno de los conceptos antes enumerados.

## AGUDEZA AUDITIVA

La medición de la *capacidad de audición* se ha llevado a cabo mediante las acumetrías fónica e instrumental.

La *acumetría fónica* utiliza la palabra emitida por el examinador como estímulo sonoro, y mide la audición en función de la distancia. La voz pue-

de ser producida en forma de voz alta, voz baja y voz cuchicheada.

La *acumetría instrumental* utiliza diversos medios, unos encaminados a determinar un umbral de captación sonora, también en virtud de la distancia (los silbatos de Galton, Edelmann, acúmetro de Politzer) y otros dirigidos a delimitar el campo tonal. El medio de mayor fidelidad es el constituido por los diapasones, los cuales forman un conjunto de fuentes sonoras que abarcan el campo tonal auditivo desde los 32-64 hasta los 4.000 ciclos/s, y permiten obtener una valoración de la capacidad auditiva para cada frecuencia, considerando la duración del tiempo en segundos en cada una de ellas.

## AUDIOMETRÍA

La radioelectricidad ha permitido, de una parte, la producción de tonos puros emitidos en la misma intensidad o en forma ascendente durante el tiempo que se precisa, a la vez que el hallazgo de una unidad (decibelio) permite la comparación de los resultados de los diferentes exámenes efectuados al mismo sujeto o a otros distintos. En cada frecuencia se emite un estímulo sonoro a baja intensidad, que va *in crescendo* hasta conseguir el mínimo valor necesario para que sea percibido. Este valor representa el umbral (fig. 8-7).

La obtención de un umbral liminar, en cada frecuencia, permite la consecución de un gráfico uniendo los distintos valores que representa el perfil auditivo, el cual será significativo o expresará el estado orgánico y funcional del sistema auditivo de la persona. Además, comprobaremos los valores límites que estos aparatos permiten examinar, y que son de 128 ciclos/s como inferior y de 10.000-16.000 ciclos/s como superior.

El audiómetro comporta la existencia de un generador de frecuencia, un potenciómetro o atenuador que regula la intensidad de emisión valorada de 5 en 5 dB, y los auriculares, que transmiten el sonido al oído examinado. Además, existe un resonador para adaptarlo a la apófisis mastoidea y así estudiar la conducción ósea.

El examen de la voz humana se ha convertido, gracias a los medios radioeléctricos, en la audiometría verbal. Ésta precisa una adaptación de las palabras o fonemas a cada idioma, e incluso, en una misma lengua, a los diversos países en que se habla.

El medio de realizarla es la emisión de una lista de monosílabos, fonemas y frases, que se

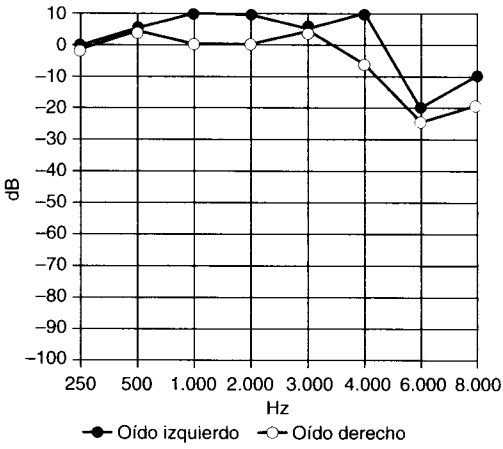


| Pérdida | Izquierdo | Derecho | Biaural |
|---|---|---|---|
| ISO | −48,8 | −41,3 | −47,5 |

**Fig. 8-7.** Audiometría normal.

van repitiendo hasta que son percibidas por el sujeto.

La valoración puede hacerse por la representación gráfica de un audiograma verbal, el cual es obtenido mediante el registro del porcentaje de palabras o frases comprendidas en cada intensidad a medida que ésta va intensificándose. Otro sistema es la obtención del índice audioverbal, que representa el promedio de los valores umbrales conseguidos en las palabras, monosílabos y frases.

### Audiometría evocada

Los potenciales evocados corticales, troncular es y cocleares son obtenidos en forma de registros gráficos, en los cuales cada inflexión tiene características propias. Son de gran interés en la exploración auditiva de los niños, en los peritajes y en la mayoría de sorderas neurosensoriales. En el momento actual, la exploración de los potenciales evocados del tronco es la más utilizada a efectos diagnósticos.

## EFICIENCIA O CONDUCTA AUDITIVA

Comporta el estudio de la conducción ósea y del llamado *recruitment*.

© MASSON, S.A. Fotocopiar sin autorización es un delito.

## Conducción ósea

Desde el siglo XVI se conoce la existencia de la conducción ósea, descubierta por Ingrasia, pero es a partir del siglo XIX cuando se ha fijado su estudio y valoración a través de tres pruebas, adaptadas también a la técnica radioeléctrica. Éstas son las de Schwabach, Weber y Rinne[2]:

1. *Prueba de Schwabach.* Estudia la duración de la conducción ósea, en segundos, comparándola con la de un oído normal. Esta prueba nos da los resultados de igual duración, conducción ósea alargada (si están en función predominante), y conducción ósea acortada (si su actividad se encuentra minimizada).

Se verifica la prueba colocando un diapasón vibrante sobre la apófisis mastoides y comprobando el tiempo que perdura en segundos (figura 8-8). Este resultado se compara con la duración en el sujeto normal.

2. *Prueba de Weber.* Colocando un diapasón vibrante en el vértex, se oye por un igual en ambos oídos (fig. 8-9). Si existe un oído en que predomina, o está disminuida la función conductiva ósea, se producirá una lateralización hacia el lado en que esta transmisión sea superior y, por tanto, se oirá mejor y más intenso el sonido del diapasón en este oído.

3. *Prueba de Rinne.* Se obtiene comparando la duración de la percepción sonora por las vías ósea y aerotimpánica. Normalmente, predomina la aérea, denominándose positivo. Si, por el contrario, la conducción ósea es más duradera que la aerotimpánica, se considera negativo.

## *Recruitment*

Fowler encontró el hecho de que pacientes con audición patológica percibían deficientemente a «nivel umbral», mientras que a intensidades por encima de este valor conseguían percepciones iguales o superiores al oído normal.

Para la comprensión de este fenómeno hay que considerar el campo auditivo del paciente, que está limitado por un nivel de umbral mínimo y otro superior doloroso. La zona así limitada constituye el «campo auditivo aprovechable» del paciente.

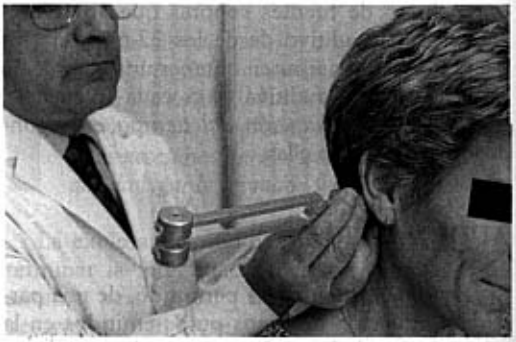

**Fig. 8-8.** Prueba de Schwabach.

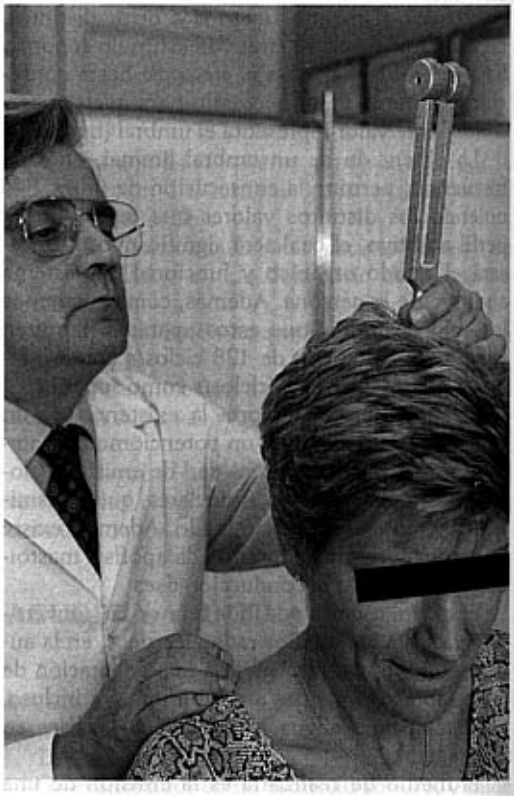

**Fig. 8-9.** Prueba de Weber.

[2]En la conducción ósea, el sonido pasa directamente del hueso al oído interno; por tanto, elimina el oído medio.

La acción sonora utiliza predominantemente la vía aerotimpánica que, a través de la cadena osicular, alcanza el oído interno. Por tanto, si por circunstancias patológicas se altera la vía aerotimpánica, la conducción ósea alcanza una significación mayor a la obtenida en condiciones normales. Por el contrario, si lo que se altera es el elemento receptor, la conducción ósea, por ser más directa, también será la más afectada.

Este comportamiento puede ser unilateral o bilateral, según sean uno o ambos oídos los patológicos, pero en este caso existirá, generalmente, un predominio unilateral.

En los estados patológicos el umbral asciende, con lo cual el campo auditivo queda restringido en amplitud. En determinados casos, este campo, reducido además por descenso del límite doloroso, está dotado de una fineza, de una sensibilidad tan exquisita, que rebasa la del oído normal. Esta capacidad de susceptibilidad anómala es el *recruitment.*

Por tanto, una serie de valores por encima del umbral deberán ser examinados para comprobar si existe este fenómeno o está ausente (tabla 8-1).

Los medios por que se estudia y explora dicho factor son la distorsión de la intensidad; distorsión de los umbrales diferenciales; distorsión de enmascaramiento; distorsión de fatiga y adaptación; distorsión de las pruebas audioverbales, etc.:

1. *Distorsión de la intensidad.* Cuando entre los dos oídos existe una diferencia de 25 dB o superior, en una frecuencia para conseguir sensaciones paralelas más intensas, es necesario aumentar por un igual los umbrales de ambos oídos. Pero en los casos de oído con *recruitment* no ocurre así, puesto que es necesaria menos intensidad por parte del oído afecto para conseguir esta nivelación de sensaciones, y aun en ocasiones, si seguimos aumentando la potencia del sonido, se percibe mejor por el oído enfermo. Es lo que se llama *superrecruitment,* el cual se investiga con la denominada «prueba del balanceo».

**Tabla 8-1. Valores diagnósticos**

| | |
|---|---|
| Normal | |
| 40 | 65 |
| 60 | 85 |
| 80 | 105 |
| 40 = 40 | |
| *Recruitment* | |
| 40 | 65 |
| 60 | 75 |
| 80 | 85 |
| 90 | 90 |
| 50 = 30 | |
| R — 20 | |
| *Superecruitment* | |
| 40 | 65 |
| 60 | 70 |
| 80 | 80 |
| 90 | 85 |
| 40 = 15 | |
| 10 = 5 | |
| R — 25 | |
| SR | |

Todas las cifras son en decibelios (dB).

2. *Distorsión de los umbrales diferenciales.* Son apreciadas en valores más finos que los percibidos en condiciones normales.

Esta circunstancia se explora por medio de varias pruebas:

*a) Umbral liminar automático.* Se obtiene el umbral mínimo de modo continuado, mediante el audiómetro automático, que se maneja por pulsión de una palanca, que se deja libre al oír el sonido, para volverla a pulsar al dejar de oírlo. La presentación gráfica es una línea ondulada producida por las interrupciones y pulsaciones. Si la sensibilidad está aumentada, se aproximará a la línea recta y significará una mayor facilidad de percibir los menores cambios de intensidad.

*b) Umbral de modulación y discriminación de frecuencias.* En lugar de estimular con un sonido continuado, se hace con un sonido modulado a razón de tres modulaciones por segundo, con una amplitud inicial de 6 dB, que se va disminuyendo hasta que se percibe continuada. Una percepción de modulaciones por debajo de una amplitud de 0,7 dB es considerada como *recruitment.* El sonido se emite a intensidades supraliminares y permite el examen de ambos oídos por separado. Puede efectuarse estimulando con dos tonos de la misma frecuencia a diferentes intensidades, y valorando la mínima diferencia que se percibe. Asimismo, puede valorarse este umbral diferencial refiriéndose a la capacidad discriminativa entre las frecuencias.

Tanto en uno como en otro caso, se registra la capacidad de discriminación diferencial normal o aumentada. Representa, en este caso, el fenómeno de sensibilidad anómala denominado *recruitment.*

*c) Discriminación de intensidades.* La prueba del SISI *(Slow Increment Sensitivity Index)* consiste en emitir las frecuencias (en especial, las medias y agudas) en forma sostenida a una intensidad de 20 dB por encima del umbral correspondiente, presentándose pequeños incrementos de la intensidad cada 5 s, primero de 5 dB para comprensión de la prueba y posteriormente de 1 dB. Se valora el número de veces que son percibidos por la persona estos pequeños incrementos. Si la identificación es superior al 20 %, se considera patológico y el paciente presenta «*recruitment* positivo».

*d) Distorsión del umbral dololoso.* La obtención de éste comporta un descenso en los casos en que se presenta este fenómeno de sensibilidad aumentada.

© MASSON, S.A. Fotocopiar sin autorización es un delito.

*e) Distorsión de las modificaciones de umbral perestimulatorias y postestimulatorias.* Estas modificaciones comprenden las pruebas de enmascaramiento, fatiga y adaptación:

— Distorsión de enmascaramiento. Consiste en obtener un perfil auditivo durante la estimulación sonora, ya sea en un tono puro más bajo que el que se examina, ya con sonidos complejos, como el ruido de sierra, ruido blanco o la banda estrecha de una frecuencia. El gráfico correspondiente a los nuevos valores umbrales, es decir, el nuevo audiograma, está por debajo del perfil audiométrico normal. Estos cambios de umbral sólo se dan mientras el estímulo enmascarante actúa. Cuando existe *recruitment,* las frecuencias afectadas experimentan un efecto de enmascaramiento inferior al habitual.

Una variante consiste en enmascarar con un sonido interrumpido, comparando el número de impulsiones por segundo que hacen falta para conseguir igual efecto enmascarante que el mismo sonido emitido en forma continuada. Normalmente, se consigue este efecto con 8-10 impulsos por segundo. Cuando se alcanza con un número menor, existe una sensibilidad anómala aumentada, o sea que hay *recruitment.*

— Reflejo estapedial. La presencia de un reflejo estapedial en pacientes con hipoacusia neurosensorial severa (> 60 dB) indica la presencia de *recruitment* (patología endococlear).

— Prueba de fatiga. Consiste en la obtención de una modificación del umbral auditivo para una determinada frecuencia después de la actuación de un estímulo sonoro durante un cierto tiempo. El efecto se produce media octava por encima del tono puro, banda estrecha del tono estimulante o tono fundamental del sonido complejo que actúa de fatigante. Requiere determinado tiempo de actuación y cierta intensidad para producir cambios de umbral de cierta duración. Diversos estudios parecen demostrar que la variación umbral es menor en los estados patológicos cocleares.

— Prueba de adaptación. La adaptación es considerada como un ajuste o acomodación a la situación creada por la actuación de un estímulo sonoro durante su actuación o después de ella. Por tanto, ésta puede ser perestimulatoria, o sea que el volumen sonoro que actúa sobre un oído al cabo de unos minutos es recibido a una intensidad menor regulada por la llamada «prueba de balanceo», es decir, la intensidad que precisa el otro oído para nivelar la sensación sonora.

Una acomodación similar es la que hace que la actuación sostenida de la intensidad umbral sea insuficiente y necesite un aumento para percibir nuevamente el sonido. Esta prueba se llama de los «umbrales crecientes».

La adaptación postestímulo se presenta como una modificación del umbral liminar, transitoria, al ceder el estímulo. Esta adaptación tiene una fase rápida en las primeras décimas de segundo y otra menos rápida hasta recuperar la audición umbral o persistir un cambio del nivel liminar durante un tiempo, para volver finalmente al umbral normal. Se lleva a efecto mediante estímulos de corta duración (décimas de segundo) y sostenidos desde unos segundos a varios minutos.

La adaptación está modificada en los oídos afectos de lesiones en el órgano periférico, en sus estructuras sensoriales, y en las personas con *recruitment* se produce una adaptación patológica con una caída más rápida de los cambios umbral y un ajuste más acentuado en las pruebas perestimulatorias.

3. *Distorsión de las pruebas audioverbales* (inteligibilidad). El audiómetro verbal representa una gráfica en forma de «S» itálica, pero hay casos en que no se alcanza el ciento por ciento y se establece una meseta, e incluso un descenso, en el porcentaje de palabras comprendidas en los casos con *recruitment.*

La discriminación simbólica y tonal representa una acción central; por tanto, para determinar su normalidad o disritmia funcional, es necesario el examen mediante las pruebas que se exponen a continuación:

*a) Del lenguaje interrumpido.* Si se efectúan interrupciones en número de 8-12/s, se alcanza en el sujeto normal un 90-100 % de comprensión.

*b) Del lenguaje acelerado.* Las modificaciones en la captación del lenguaje, aumentando la amplitud de las palabras, invirtiendo las frases, se consideran como manifestaciones capaces de exponer el estado funcional central auditivo.

La duplicidad de discursos aplicados simultáneamente permite la captación y discriminación del que interesa al sujeto normal si en el otro no lo rebasa en 50 dB.

La palabra, dividida por filtros en tonos agudos y graves, aplicados independientemente a cada oído, permite percibir a la persona normal la palabra íntegra.

En los procesos centrales, la discriminación del discurso en el primer caso, y la comprensión de la palabra en el segundo, están modificadas.

## METODOLOGÍA DE EXAMEN

Dos motivos fundamentales llevan a la realización de los exámenes auditivos; de una parte, los exámenes masivos para descubrir, de entre las colectividades, las sorderas ignoradas, y de otra, los pacientes sordos que buscan su recuperación. Es decir, tenemos dos tipos de pruebas, una para grupos y otra para casos individuales.

### Pruebas colectivas

Se llevan a efecto simultáneamente en 20-30 personas, en forma de tonos puros que son recibidos por los oídos motivo de examen, a intensidades situadas a niveles umbrales normales; no cabe ninguna posibilidad de engaño o simulación, puesto que la emisión es controlada mediante una serie de impulsos sonoros intercalados con fases de insonoridad según diferentes planos de pruebas establecidas y normalizadas.

También se efectúan las pruebas colectivas verbales, mediante la emisión de números en forma de parejas que van disminuyendo en intensidad hasta dejar de percibirse. Existe un «nivel límite» y los errores se comprueban mediante la plantilla de corrección.

Estas pruebas separan dos grupos, uno con valores normales, que es despreciado, y otro de respuestas anormales. Este grupo pasa a una «reprueba», es decir, repite la prueba para evitar una posible falta de comprensión. Se rechaza el grupo que en esta segunda prueba obtenga valores dentro de los límites normales, y, con el patológico, se pasa al examen individual, desde el punto de vista clínico y social, mediante las pruebas tonales y audioverbales.

Cuando se trata de niños pequeños que conozcan los números y tengan, por su edad, dificultad para escribirlos, se efectúa la prueba en igual forma, pero con la variante de que no deben escribir los números, sino que deben tachar en cada dibujo que corresponde a una intensidad distinta los números que en cada uno se les dice (prueba de Azoy).

### Pruebas individuales

Comprenden todas las citadas anteriormente al hablar de la agudeza y eficiencia auditiva.

Ahora bien, el factor edad hace que en los niños exista una falta de colaboración por razón de que su desarrollo intelectivo está en plena fase evolutiva. Por ello, las pruebas han de estar adaptadas.

En los lactantes y niños de corta edad, se obtienen los *reflejos cefalógiros, oculógiros y auriculopalpebral,* que señalan la existencia de la audición o la falta de ella; utilizando la gama de resonadores de tonos agudos, medios y graves, es posible hacer una discriminación espectral de la capacidad tonal auditiva. Si la emisión se hace por un potenciómetro con altavoces, se podrá incluso, de una forma grosera, determinar un campo auditivo.

Otra prueba es la estimulación con masas sonoras conocidas, buscando la captación sonora y su identificación, si ello es posible.

En la *prueba psicogalvánica* se establece, simultáneamente al impacto sonoro estimulante, una descarga de corriente galvánica que provoca la contracción; luego, una vez se ha conseguido crear un reflejo condicionado, se suprime la descarga galvánica y, al iniciarse la percepción sonora, se produce la contractura.

Otra prueba es el *peep show,* en el que se asocia el sonido a la visión de un diorama y a la pulsación de un botón por el examinando. El examinador, que lo enciende sincrónicamente con la descarga sonora, una vez establecido el reflejo por parte del niño, suprime este encendido del diorama y espera que éste se produzca por la pulsación del botón que efectúa el niño cuando oye.

Ambas pruebas pretenden obtener los umbrales de diferentes tonos, que pueden provenir de un audiómetro corriente.

La *prueba de las órdenes concretas* (Azoy) es una variante del audiograma verbal. En lugar de frases, se hacen al niño preguntas simples, se le ordenan movimientos y luego se le dan órdenes de tocar o modificar la posición de juguetes. Se valora la intensidad de la emisión para que ejecute y cumpla la orden.

La *audioelectroencefalografía* tiene como misión demostrar la existencia de una capacidad de conducción del influjo nervioso desde el órgano de Corti a los centros, sin que permita de una forma exacta determinar un umbral de percepción. A la vez, suministra datos sobre el estado normal o patológico en la maduración de elementos neurales centrales o sobre la existencia de modificaciones en las corrientes de acción que demuestren ser atribuibles (o puedan serlo) a procesos cicatrizales cerebrales.

Actualmente, las pruebas objetivas que dan más información sobre una posible sordera en un lactante son los potenciales evocados auditivos

© MASSON, S.A. Fotocopiar sin autorización es un delito.

de tronco cerebral y las otoemisiones acústicas (estudio del potencial microfónico coclear).

## VALORACIÓN DE LAS PRUEBAS

La agudeza auditiva demuestra, mediante el audiograma, la existencia de una *audición normal,* que alcanza hasta una pérdida de 20 dB; de *hipoacusia,* que representa las pérdidas que permiten la compatibilidad con la palabra, y de *sordera,* con bajas cuya intensidad es tal que la hacen por completo incompatible con el lenguaje articulado.

A su vez, las pérdidas pueden ser *tonales,* que afectan a una sola frecuencia; *zonales,* que alcanzan un área del espectro tonal, sea éste agudo, grave, semiagudo, semigrave; y *globales,* cuando afectan todo el perfil.

Finalmente, pueden existir acortamientos de los límites, sea el *superior,* o de tonos agudos, o el *inferior,* es decir, de graves o de ambos a la vez. La fracción de campo espectral restante se llama «resto auditivo o islote».

Se conocen una serie de perfiles que permiten catalogar la situación lesional e incluso establecer un diagnóstico clínico.

En principio, la baja de los tonos graves corresponde a afecciones del oído externo y medio, y se produce por trastornos en la captación de los sonidos y en la conducción sonora por vía aérea (hipoacusia de transmisión). En las afecciones del oído interno se afectan más los tonos agudos, y ello tiene como causa la alteración de la recepción sonora (hipoacusia de percepción). Además, interesa la valoración social representada por la capacidad de detectar las palabras y la de comprenderlas, íntimamente ligada con la baja tonal, que varía de un tipo de perfil a otro.

Las pruebas de conducción ósea dan valores correctos en los sujetos normales, pero, en los casos en que la captación y, sobre todo, la conducción y acomodación se modifican, es decir, en las lesiones del oído externo y medio, se produce un predominio en la conducción ósea. Por tanto, se tendrá que el Schwabach, o sea, prueba de duración, está alargado; el Weber, prueba de lateralización, predominará hacia el lado afecto, puesto que es aquí donde se restringe la vía aerotimpánica; el Rinne es negativo, es decir, la audición por vía ósea supera la que se realiza por vía aérea, por estar ésta afectada.

Y, viceversa, si es el oído interno el que está lesionado, produciéndose una alteración en la recepción sonora, manifestada mayormente a través de la conducción ósea. Por ello, tenemos que el Schwabach está acortado, el Weber se lateraliza y se oye mejor la vibración en el oído sano, por deficiente función del lado enfermo, y el Rinne será positivo falsamente, es decir, se oye mejor por vía aérea que ósea, porque, aunque disminuye toda la audición, se afecta más la vía ósea.

En conjunto, con la exploración de la agudeza auditiva y de la conducción ósea, se puede establecer una clasificación un tanto amplia, pero de gran valor clínico, y que nos viene desde el siglo XIX, en que ya se conseguían dichas fórmulas acumétricas con los diapasones. Éstas son:

1. *Sordera de conducción y acomodación transmisiva* (oído externo y medio):

*a)* Hipoacusia de tonos graves.
*b)* Tendencia al acortamiento del límite inferior.
*c)* Schwabach alargado.
*d)* Weber lateralizado al lado enfermo.
*e)* Rinne negativo.

2. *Sordera de recepción y percepción neurosensorial* (oído interno y vías centrales):

*a)* Hipoacusia de tonos agudos.
*b)* Tendencia al acortamiento del límite superior.
*c)* Schwabach acortado.
*d)* Weber lateralizado al lado sano.
*e)* Rinne falsamente positivo.

Dentro de ambas fórmulas, gracias a otras pruebas de eficiencia o conducta auditiva, puede situarse, a diferentes niveles topográficos, la localización lesional.

Así, existe una otopatía o fórmula acumétrica capsular, en que puede afectarse la movilidad de la articulación estapediovestibular por estar anquilosada, y en la que mediante la «maniobra de Gelle» no se consigue modificar la capacidad auditiva.

La fórmula capsular engloba el tipo de conducción o acomodación y, además, el signo de anquilosis del estribo. Esta anquilosis puede demostrarse a través de la exploración del «reflejo del estribo», mediante los impedanciómetros, ya sean de registro manual o automáticos. Dicho reflejo estará ausente en la anquilosis del estribo.

De otra parte, la comprobación de un *recruitment* se atribuye a una fenomenología patológica situada a nivel coclear, mientras que las alteracio-

nes retrococleares o tronculares no presentan este fenómeno.

La existencia de otopatías mixtas o masivas que afectan al oído medio e interno da lugar a manifestaciones un tanto complejas en que pueden imbricarse los resultados y prestarse a confusión su valoración.

Las modificaciones y distorsiones de la comprensión simbólica señalarán una participación central evidente en la patología auditiva, sea por alteración patológica, sea por llegar a ellos los mensajes auditivos un tanto deformados.

El oído actúa como unidad funcional, y lo mismo es que el sistema se altere en el órgano periférico, en sus vías o en los centros, pues el resultado es igual y consiste en la distorsión de su actividad. Si la alteración es central, no puede liberarse de la influencia periférica y viceversa. Por ello, aunque se hable de otopatías de conducción, percepción, tronculares o centrales, todas ellas no pueden sustraerse a la influencia de los demás elementos que integran el delicado y complejo sistema auditivo.

## EXPLORACIÓN FUNCIONAL DEL LABERINTO POSTERIOR

Corresponde a la descrita en el síndrome vestibular.

# ■ EXPLORACIÓN RADIOLÓGICA

## RADIOLOGÍA SIMPLE

En la actualidad, la radiografía simple ha sido prácticamente superada en el campo de la semiología por la TAC axial y coronal de los peñascos; no obstante, haremos un recordatorio ya que no en todas las zonas geográficas se dispone de instrumental sofisticado para exploraciones complementarias.

Dada la situación de los peñascos y la complejidad de las estructuras que en él se alojan, es necesario el empleo de diversas posiciones radiográficas para lograr conocer su disposición y estado.

Las posiciones clásicamente utilizadas son tres, la de Schüller, que ofrece la visión de la cara quirúrgica del temporal; la de Stenvers, que permite la visión de la punta del peñasco y del oído interno, y la de Mayer, que exhibe el laberinto, antro y ático.

La cirugía funcional de las otorreas exige el mayor conocimiento posible de las lesiones, en especial el estado del antro, ático, caja timpánica y cadena osicular. Las proyecciones de Guillen y Chausse III cumplen bien estos requisitos, especialmente si se efectúan ambas a la vez, puesto que la primera representa la visión de los elementos citados a través de una incidencia que sigue la pared interna de la caja timpánica, y la pared externa la segunda. Por este motivo, forman parte obligada de la exploración radiológica del oído.

La proyección de Schüller II permite la visualización del conducto auditivo interno, de gran interés para el diagnóstico del neurinoma del acústico. Según la circunstancia de cada caso en exploración, se elegirá una o varias de estas incidencias, que siempre han de ser bilaterales, para considerar el paralelismo entre ambos peñascos, o la modificación de uno de ellos, por desigualdad en el desarrollo o por alteración patológica.

La descripción de estas incidencias más corrientes indicará por sí misma la conveniencia de utilizar cada una de ellas según el caso en cuestión.

### Posición de Schüller

El rayo central sigue una dirección parietotimpánica, es decir, entra por el parietal opuesto y sale del cráneo por el tímpano del oído que se quiere radiografiar. Expone la cara quirúrgica del temporal.

La situación y orientación de la placa es facilitada por la articulación temporomaxilar que queda en la parte anterior de la articulación. La línea más posterior corresponde a las celdas peri y retrosinusales, y puede ser muy acentuado el contorno del seno lateral en los casos de otitis crónica. La línea de limitación superior corresponde al *tegmen timpani,* y el ángulo que forman esta línea y la del seno lateral corresponde al llamado «ángulo petroso posterior», de Citalli. El ángulo inferior corresponde a la punta de la apófisis mastoides.

Por detrás de la articulación temporomaxilar y encima de ella, se observa una zona más o menos circular, clara, que corresponde a la superposición de los conductos auditivos externo e interno y caja timpánica. Inmediatamente por detrás, aparece un área compacta debida al bloque laberíntico. La neumatización queda bastante bien visualizada, especialmente las celdas perisinusales y retrosinusales de la punta mastoidea, las escamosas, cigomáticas, periantrales, intersi-

© MASSON, S.A. Fotocopiar sin autorización es un delito.

nufaciales y perilaberínticas; mientras que las de la punta del peñasco y las peritubáricas no pueden ser observadas de modo correcto.

Esta incidencia tiene gran valor quirúrgico y es obligada en toda afección en la que interese conocer el desarrollo de la neumatización mastoidea, así como la situación y relación de las estructuras que deben ser atacadas o liberadas en la intervención. En los traumatismos craneales en que es necesario comprobar la participación del temporal, permite determinar la línea de fractura y conocer el estado de las estructuras intrapetrosas.

## Posición de Stenvers (occipitocigomática)

La penetración del rayo es posteroanterior. Se efectúa la entrada a un nivel de dos traveses de dedo por fuera y debajo de la apófisis occipital externa del otro lado y sale por la mitad, aproximadamente, de la arcada cigomática del lado homónimo. La incidencia es perpendicular al eje longitudinal del peñasco. Muestra esta radiografía, de fuera adentro, el contorno de la pared externa del cráneo y la punta y neumatización mastoidea; la línea de la fosa cerebral media; el borde inferior y el contorno superior de la pirámide, con la eminencia arcuata y la fosa subarcuata; el contorno del seno lateral; el antro; cápsula laberíntica; conductos semicircular externo y superior; conducto auditivo interno; canal del facial, y punta del peñasco.

Tiene mucho interés en los traumatismos craneales, para comprobar si existe fractura del peñasco, en especial de la punta. La petrositis y apicitis sólo pueden ser analizadas correctamente en esta posición radiográfica, pues es la que permite una más correcta observación del oído interno.

## Posición de Mayer

Es la llamada incidencia frontotimpánica, en la que el rayo central penetra unos 8 mm por encima del borde orbitario externo del lado contrario y sale a nivel de la apófisis mastoidea del lado que se examina; es decir, la imagen obtenida es una representación del peñasco a lo largo de su eje longitudinal.

La persona se coloca en decúbito dorsal, la cabeza en rotación de 45° en relación con la mesa, y el rayo penetra en la dirección citada formando un ángulo de 45° con la horizontal cefálica radiográfica.

Esta radiografía da los datos siguientes; delante, la raíz cigomática, cóndilo, cavidad glenoidea y el borde anterior de la pirámide; detrás, la línea que señala su borde posterior, con la impresión de la rodilla del seno lateral. Entre ambas, se observa la zona del canal carotídeo, y, detrás, el conducto auditivo interno. En la parte más alta posterior, se ven celdas neumatizadas e, inmediatamente debajo, el antro y el *aditus*; más abajo, el macizo laberíntico. Por delante, el conducto auditivo externo, y, algo encima, la caja timpánica y ática.

La indicación de esta proyección se da en la mayoría de procesos que afectan a la caja timpánica y en especial la zona del ático, a la vez que da una representación de la región carotídea de la pirámide petrosa.

## Proyección transorbitaria de Guillen

El rayo central penetra a 8 mm por encima de la comisura palpebral inferior y se dirige al punto atical del mismo lado (situado a 25 mm dentro del conducto auditivo externo en el eje biauricular) siguiendo la dirección de la pared interna de la caja timpánica. Las estructuras óticas son visibles en el cuadrante superointerno del círculo que forma la imagen de la órbita. La apófisis mastoides y el cóndilo del maxilar se visualizan en el centro. De dentro afuera, se aprecian el vestíbulo con los conductos semicirculares vertical y horizontal, ventana oval y promontorio. Las cavidades neumáticas, antro, *aditus* y ático, en continuidad; en la zona atical, se observa la sombra globulosa un tanto redondeada de los huesecillos (cabeza del martillo y cuerpo del yunque superpuestos). El muro del ático aparece como una fina lámina ósea de concavidad medial, mientras que la pared superior del conducto externo corresponde a una línea horizontal de concavidad superior. En la parte superior, se comprueba una línea correspondiente al *tegmen tympani* en su porción atical y del conducto auditivo externo.

## Proyección de Chausse III

El rayo central penetra por encima y fuera del ángulo superoexterno de la órbita dirigiéndose al punto atical del mismo lado, siguiendo la dirección de la pared externa de la caja timpánica. Las estructuras que interesan están enmarcadas entre

el ala mayor del esfenoides en una situación superior, inferiormente por el ala menor y por dentro por la apófisis orbitaria interna. Permite apreciar el vestíbulo con los conductos semicirculares horizontal y vertical, ventana oval y promontorio, el antro, *aditus* y *recesus* hipotimpánico. La cadena osicular aparece como una sombra triangular por la superposición del yunque y del martillo. La pared superior del conducto, junto con el espolón supratimpánico hacia arriba y la pared del ático hacia abajo, dan lugar a una forma estrellada. Se visualiza, además de lo dicho, el «*tegmen* antral» y borde superior del peñasco, así como el cóndilo mandibular.

Las proyecciones de Guillén y Chausse III, así como la proyección de Schüller II (transorbitaria bilateral), son las utilizadas para la detección de posibles neurinomas del acústico en fase todavía otológica. En ellas, se estudian tres segmentos, el *fondo del conducto auditivo,* verdadero fondo de saco limitado por la cortical compacta y vecina al núcleo laberíntico. A veces, se percibe la cresta falciforme que lo divide en dos segmentos, superior e inferior, así como el orificio interno del conducto de Falopio, mientras que el segmento superior de la cóclea se proyecta en la parte inferior de dicho fondo de saco; el *conducto auditivo interno* propiamente dicho, horizontal y transversal, de bordes nítidos, con un calibre medio de 4-5 mm y una extensión de 8-10 mm, limitando en su extremo externo con el bloque laberíntico, está sometido a diferentes variaciones dentro de la normalidad; y el *poro acústico,* que constituye con la cisterna pontocerebelosa, la región del ángulo pontocerebeloso; es de forma oval y limitada por fuera por la proyección externa del borde posterior del conducto auditivo interno, prolongándose hacia adentro sobre la cara posterior de la pirámide.

**Fig. 8-10.** TAC abarcando ambos peñascos. Imagen de fractura del componente óseo derecho. Se identifica perfectamente la línea de fractura.

## TOMOGRAFÍA DE ALTA RESOLUCIÓN

Ha sustituido a las tomografías del peñasco y prácticamente a la radiografía simple. Permite comprobar, con detalle, el estado de neumatización mastoidea, que el contenido de la caja timpánica sea aéreo o patológico, cadena osicular, cóclea, laberinto posterior y conducto auditivo interno (fig. 8-10).

## RESONANCIA MAGNÉTICA

Es la prueba diagnóstica de elección ante la sospecha de patología retrococlear, ya que permite una excelente visualización del ángulo pontocerebeloso. Es la prueba ideal para diagnosticar el neurinoma del VIII par craneal.

# NARIZ, FOSAS NASALES Y SENOS PARANASALES

## ■ INTERROGATORIO

Los estados patológicos rinosinusales, en general, ofrecen una clínica en la que intervienen varios síntomas subjetivos, pero uno de ellos adquiere una manifestación sobresaliente o destacada. Éste es el que lleva al paciente a preocuparse de su dolencia, y adquiere por ello una significación sindrómica.

## SÍNDROME OBSTRUCTIVO

Representa una sintomatología molesta para el paciente, y, en realidad, es producido por la disminución de la permeabilidad de las fosas nasales.

Esta obstrucción puede ser completa o incompleta; unilatelal o bilateral; de aparición accidental, recidivante, en forma alternante, es decir, la llamada en báscula, o bien progresiva. Asimismo, puede ser la molestia predominante, o bien permanecer enmascarada por otras más aparentes.

### Causas

La causa productora puede ser:

#### *Exógena*

De origen externo a las fosas nasales, es decir, por la actuación de una afección situada en el cávum, de índole flogótica, como las vegetaciones adenoideas, dando lugar a una obstrucción incompleta bilateral más o menos intensa según la magnitud y recidivas de este estado patológico. También puede ser debida a la presencia de una masa tumoral en curso de extensión hacia las fosas nasales; ésta será una obstrucción más completa que la anterior, con carácter progresivo y evidente predominio unilateral.

La presencia de un cuerpo extraño representa una actuación exógena que produce la sintomatología obstructiva de implantación, unilateral, pero si, por circunstancias especiales, dicho intruso permanece en la fosa nasal, originará una acción flogótica que dará lugar a una rinorrea purulenta, fétida, unilateral. Esta asociación de los síndromes obstructivo y secretorio-purulento unilaterales permite el diagnóstico clínico de cuerpos extraños nasales latentes en los niños.

#### *Endógena*

Las causas intranasales pueden ser debidas a trastornos orgánicos por malformaciones, sean congénitas, como en el caso de la imperforación coanal del lactante, que si es bilateral ocasiona una obstrucción completa, con la consiguiente dificultad de la deglución, o causadas por la acción de traumatismos motivadores de luxaciones y fracturas del tabique nasal, huesos propios y apófisis ascendente del maxilar superior, capaces de producir esta dificultad respiratoria sola o acompañada de deformidades nasofaciales. La acción de traumatismos, sean éstos accidentales o provocados por la cirugía, puede producir sínfisis entre el cornete y tabique. Éstas son conocidas con el nombre de «sinequias septoturbinales o condroseptales».

La acción de *determinadas infecciones específicas* ocasiona alteraciones en la morfología de la pirámide nasal o estenosa los orificios anteriores de las fosas nasales. Estas obstrucciones son permanentes, más o menos acentuadas, y sometidas al aumento esporádico que puede representar una acción flogótica pasajera.

Los *procesos inflamatorios leves* producen, a veces, obstrucciones de duración e intensidad variable, de la misma forma que los procesos crónicos inespecíficos, sean rinofaríngeos o rinosinusales, motivan obstrucciones por el estado de edema, hiperplasia o hipertrofia de los cornetes, o de igual manera que los estados atróficos rinosinusales son capaces de producir este síntoma por el estancamiento de las secreciones costroides, que pueden llegar a rellenar toda la fosa nasal.

## HIPERREACTIVIDAD NASAL

Bien sea considerada como entidad nosológica, o como sintomática de una polisinusitis, produce obstrucciones importantes, unilaterales o bilaterales (más frecuentes), pasajeras o perennes acompañadas de crisis vasomotoras y rinorrea acuosa.

## SINUSITIS

Dan también este síntoma a través de la respuesta patológica de los cornetes, a la vez que es esta obstrucción de los meatos, en especial la del meato medio, la que puede poner en marcha el proceso sinusal y crear un círculo vicioso rinosinusal capaz, en algunas ocasiones, de convertir la afección en crónica.

## SÍNDROME SECRETORIO

La secreción puede estar aumentada o disminuida y ser acuosa, mucopurulenta y costroide.

### Secreción acuosa

Representa un aumento de la actividad glandular y de la trasudación de los capilares. Se observa en la rinitis aguda catarral, actuación de sustancias exógenas irritantes y en la rinitis vasomotora; en la polinosis, los estornudos en salvas (20-30 veces) y obstrucción nasal con rinorrea acuosa se asocian a afección conjuntival (con lagrimeo) y a menudo prurito faringolaríngeo, y aun del conducto auditivo externo.

En casos de traumatismo de la base del cráneo, que alcancen algún seno nasal, es posible observar la salida de líquido cefalorraquídeo por la lámina cribosa del etmoides (hidrorrea cefálica).

### Secreción mucopurulenta

Representa una respuesta flogótica en que predomina uno de los caracteres, según el estadio en que se encuentra. Es consecutiva a un estado patológico rinosinusal trivial o específico, o resulta secundaria a un cuerpo extraño o a un tumor (en estos dos últimos casos, la rinorrea es unilateral). Asimismo, en las afecciones inflamatorias sinusales con manifiesta secreción purulenta, suele existir predominio de lateralización.

En ocasiones, existen seudomembranas y, en la secreción, mucosidad sanguinolenta, como ocurre en la difteria nasal.

### Secreción costroide

Está provocada por una atrofia de la mucosa o por la escasa actividad secretoria secundaria a la causa patológica. La cantidad de secreción es poco abundante, muy compacta y capaz de producir síndromes obstructivos por su acumulación. Circunstancialmente, va acompañada de fetidez. Acostumbra presentarse de forma primaria en la ocena, caracterizada por atrofia de la mucosa e incluso ósea, secreción costrosa y fetidez, aunque puede ser secundaria a una rinitis o sinusitis trivial, a una malformación u otras lesiones específicas.

En las intervenciones de cierta importancia a causa de tumores, sinusitis poliposas y complicaciones sinusales, en que hay que proceder a la eliminación turbinal, total o parcial, son posibles las alteraciones atróficas con estancamiento de un moco costroso en proporción variable y que, en determinadas ocasiones, llega a ser fétido.

## SÍNDROME HEMORRÁGICO

### Epistaxis

Recibe este calificativo la salida de sangre por las fosas nasales. Puede oscilar desde una pérdida sanguínea copiosa y repetida hasta pequeñas cantidades mezcladas con las secreciones, pasando por toda la gradación intermedia. La edad tiene gran valor. En las personas de edad avanzada, la rinorragia es aparatosa por la violencia con que se presenta, ya que se trata de sujetos esclerosos o hipertensos; en los niños, es de menor intensidad, pero, por su repetición y por la poca importancia que, en general, se presta a la rinorragia infantil, es capaz de alcanzar un estado anémico grave, aunque no es frecuente.

En la edad juvenil, existe una afección rinofaríngea, poco común, el llamado «angiofibroma nasofaríngeo juvenil», capaz, por su magnitud, de producir hemorragias copiosas, suficientes por sí solas para poner en peligro la vida del paciente.

#### *Causas*

De entre las causas productoras de epistaxis, destacamos:

**Rinosinusales.** Son, en general, unilaterales; se pueden presentar en el recién nacido junto con una coriza heredosifilítica. En los niños, es corriente la fragilidad vascular en el área vascular

© MASSON, S.A. Fotocopiar sin autorización es un delito.

situada en la parte anterior del tabique nasal y nutrida por ramas septales de las arterias esfenopalatina, palatina anterior, etmoidal anterior y de la rama del subtabique de la arteria facial (área de Kiesselbach). La epistaxis es producida por un estornudo, por un esfuerzo más o menos brusco o por un golpe en la nariz. El rascado produce también, frecuentemente y con cierta facilidad, la epistaxis en los niños predispuestos. La persistencia del rascado o de otros estímulos irritativos (inhalación de vapores de cromo) es capaz de producir trastornos tróficos, que pueden ocasionar una ulceración sangrante del tabique.

Asimismo, existe otra afección, el llamado «pólipo sangrante septal», de aspecto granulomatoso, que representa un angiofibroma de esta área vascular septal. En los procesos inflamatorios rinosinusales, pueden presentarse cantidades mínimas, en concomitancia con la mucosidad. Constituye las llamadas «mucosidades hemáticas» por epistaxis de repetición. También es frecuente en los procesos específicos y parasitarios. Los cuerpos extraños y rinolitos pueden, ya sea en la fase de implantación ya en la de presencia, producirla.

La patología tumoral la ofrece en intensidad variable. La neoplasia maligna, etmoidal o polisinusal, sangra con frecuencia (hemorragia moderada), así como el fibroma juvenil (hemorragia intensa).

Por último, es posible observar casos de predisposición familiar a las epistaxis. Presentan en la mucosa nasal, formaciones telangiestásicas que pueden asimismo aparecer en la mucosa bucal, en la lengua, en el esófago o en la piel de la cara, en el cuello e incluso en el tórax y abdomen; es la llamada «telangiectasia familiar hereditaria con epistaxis o enfermedad de Rendu-Osler-Weber».

**Procesos generales.** Las epistaxis pueden ser, además, sintomáticas de ciertos procesos sistémicos, entre los que consideraremos:

1. *Trastornos vasculares.* Esclerosis, cardiopatías, enfermedades cardiorrenales, esclerosis renal, glomerulonefritis (en que existe el denominador común de la hipertensión). La congestión cefálica paroxística puede también producirla.
2. *Discrasias sanguíneas de origen hematológico.* Alteración pasajera de la crasis sanguínea, leucemia, púrpura crónica recurrente, hemofilia.
3. *De origen hepático.* Hepatopatías agudas severas, cirrosis, hepatitis crónica, espiroquetosis icterohemorrágica.
4. *Varios.* De origen carencial (escorbuto), endocrino (tumores hipofisarios, catameniales), infeccioso (tifoidea), eruptivo (difteria), tóxico.

**Traumatismos.** Ya sean de la pirámide, tabique nasal, macizo facial o de la base del cráneo, tanto abiertos como cerrados, con o sin fracturas, pueden también producirla.

**Consecutivas a cirugía.** En ellas, deben considerarse las producidas durante el acto quirúrgico, las del período postoperatorio inmediato o mediato, las del destaponamiento y las tardías u ocasionadas por desprendimiento de escaras.

## SÍNDROME NEURAL DOLOROSO

Representa una respuesta refleja correspondiente a un estímulo físico o bacteriano que puede originarse a diferentes niveles. Se manifiesta por cefaleas y neuralgias.

### Rinitis aguda

Motiva una sensación de plenitud o pesadez gravativa en la región frontal, que persiste mientras dura la afección.

### Síndrome sinusal y etmoidal[3]

El dolor adquiere verdadera importancia y valor diagnóstico.

---

[3]Las manifestaciones álgicas provocadas por una sinusitis son consecuencia de distintos mecanismos que actúan, en la mayoría de las ocasiones, de manera conjunta provocando la inflamación de la mucosa, hipersecreción y retención de exudados; todo lo cual da lugar a la estimulación de las terminaciones sensitivas del V par a través de fenómenos mecánicos (cambios de presión) y químicos (inflamación).

El principal mecanismo consiste en la retención de exudados, lo que se demuestra a diario al disminuir o cesar el dolor de origen sinusal cuando se facilita la evacuación de las secreciones retenidas. Esta retención es también la que explica una de las características del dolor sinusal, su periodicidad o ritmo horario.

El dolor se inicia en cuanto los exudados encuentran dificultades en su evacuación, y su intensidad va en aumento a medida que el volumen retenido es mayor, para disminuir o incluso desaparecer bruscamente o en poco tiempo cuando la permeabilidad del «*ostium* sinusal» se logra restablecer.

En general, la localización del dolor en una sinusitis se manifiesta, sobre todo, para los senos paranasales anteriores, en la zona de proyección del seno o senos afectados, como sucede

→

## Sinusitis agudas

En ocasiones, el dolor surge en forma de crisis de gran violencia, que llegan a invalidar transitoriamente al paciente.

## Sinusitis crónicas

En éstas, por el contrario, el dolor puede faltar en muchos casos o ser de muy poca intensidad, salvo en casos de agudización (coriza reactivadora) o cuando coexisten fenómenos de retención.

Los caracteres del dolor, sobre todo en lo que hace referencia a su localización o proyección, son distintos según el seno afectado, lo que lleva en sí un valor diagnóstico topográfico.

## Infección aguda del seno maxilar

Se manifiesta y comienza en su aspecto álgico por una sensación de tensión en los tegumentos de la región suborbitaria que, poco a poco o bruscamente, cambia a verdadero dolor localizado en dicha región y con irradiaciones dentarias, nasales, frontales del lado afecto o incluso en forma de cefalea difusa. La presión digital a nivel del punto de salida del nervio infraorbitario por debajo del borde inferior de la órbita es muy dolorosa. En las formas crónicas, las manifestaciones dolorosas se localizan a nivel suborbitario, a veces pasajeras y en forma de dolores punzantes (pinchazos) aislados, fugaces; pero, en ocasiones, los dolores se hacen más vivos, recordando los de las sinusitis agudas, como ya hemos señalado que puede ser observado durante las agudizaciones del proceso sinusal crónico o cuando surgen fenómenos de retención de exudados en el seno. En este último caso, el dolor cesa bruscamente cuando cede el bloqueo del seno al abrirse el *ostium,* por lo cual la desaparición o disminución del dolor va acompañada de una descarga de exudados a través de la ventana nasal correspondiente o por la rinofaringe.

## Sinusitis frontales agudas

La localización del dolor corresponde, en general, a la zona de proyección de dicho seno, es decir, en la región frontal propiamente dicha, pero con irradiaciones frecuentes a la región temporal y maxilar superior e inferior. Su comienzo es, en general, insidioso, y va acentuándose hasta llegar, en ocasiones, a hacerse intolerable. El dolor aumenta con los movimientos oculares, con la lectura y con trabajos que exigen una visión próxima.

Donde el dolor de origen sinusal muestra más claramente su carácter periódico es en el provocado por las sinusitis frontales. El enfermo se levanta de la cama relativamente bien y, pocas horas después, comienza a notar una sensación de tensión frontal sobre el lado del seno afectado, que pronto cambia de carácter hasta hacerse dolorosa y de tal intensidad que impide toda actividad y obliga al enfermo a volver a la cama en el más absoluto reposo y con poca o ninguna luz, ya que los estímulos luminosos acentúan sus dolores. El dolor que muchas veces señala el enfermo con el carácter de pulsátil aumenta con la estación de pie y movimiento y no se atenúa con analgésicos de uso corriente. Otras veces, el dolor comienza a mediodía o primeras horas de la tarde, pero siempre conservando su periodicidad.

Los fenómenos dolorosos son consecuencia, fundamentalmente, de la retención de exudados e hipertensión en la cavidad sinusal, lo que provoca la estimulación de las zonas más sensibles del seno frontal localizadas a nivel de su *ostium* de drenaje. Por esta circunstancia, la estación de pie, que hace gravitar dichos exudados directamente sobre el *ostium,* aumenta en gran manera el dolor. Por el contrario, el decúbito supino, merced al cual el exudado gravita fundamentalmente sobre la pared posterior del seno, menos inervada y sensible, disminuye la intensidad del dolor, lo que también sucede hasta llegar a desaparecer cuando el *ostium* se hace permeable y el exudado es evacuado.

## Sinusitis frontales crónicas

El dolor, como sucedía en las sinusitis de los senos maxilares también crónicas, es poco fre-

---

cuando los estímulos dolorosos son transmitidos desde su lugar de origen al sensorio. Sin embargo, ocasionalmente, la sensación dolorosa que aqueja al enfermo no se localiza en el seno afectado, sino en otro de la misma hemifacies, o incluso contralateral. Se trata, en esos casos, de un dolor referido, al ser proyectadas las sensaciones dolorosas a las terminaciones sensitivas de zonas más o menos alejadas, de tal manera que el dolor de un seno maxilar inflamado inervado por la rama maxilar del V par puede ser reflejado al área normalmente asociada en el seno frontal, el cual está inervado por la primera rama del V par. Y todo ello como consecuencia de la rica y compleja inervación del macizo facial.

© MASSON, S.A. Fotocopiar sin autorización es un delito.

cuente y mucho menos intenso cuando existe, manifestándose por algias supraorbitarias o cefaleas difusas.

La presión y percusión de la región supraorbitaria, a nivel de la tabla externa del hueso frontal, es dolorosa, y también el suelo del seno, o lo que es lo mismo, el techo de la cavidad orbitaria, sobre todo en las formas agudas y máxime a nivel de dos puntos electivos, la salida de la rama supraorbitaria por la escotadura del mismo nombre (signo de Grunwald) y el ángulo superointerno de la órbita (signo de Ewing).

## Sinusitis posteriores, sistema de células etmoidales posteriores y sinusitis esfenoidales

La localización del dolor, en general, es posterior y retroorbitario o difuso, afectando a toda la cabeza, lo que el enfermo expresa como «dolores en anillo o dolor transfictivo» que, de la región frontal, irradia a través de la cabeza hasta la región occipital (típico de las etmoiditis).

Aun cuando en las sinusitis crónicas el dolor es, en general, menos intenso que en las formas agudas, por lo que hace referencia a las sinusitis posteriores, es frecuente que la cefalea en las crónicas sea intensa y con las características de la continuidad.

## Etmoiditis agudas

La infección aguda del laberinto etmoidal anterior se manifiesta, en su sintomatología álgica, por dolores de localización orbitaria y frontal que comienzan en la raíz nasal o región interciliar y pueden irradiar a la frente, vértex o difundir a toda la cabeza. En ocasiones, el dolor, aparte de su violencia, presenta la característica de ser pulsátil, siendo dolorosos los movimientos oculares. La presión a nivel de la pared interna de la órbita sobre el *unguis* es muy dolorosa.

## Etmoiditis crónicas

El síntoma dolor, como sucede en general para todas las sinusitis crónicas, es menos acentuado, salvo en las agudizaciones. Puede existir dolor a nivel de la región interciliar o raíz nasal, de donde irradia hasta adquirir los caracteres de una hemicránea. Otras veces el dolor es francamente frontal, occipital o retroocular.

## *VACUUM SINUS*

Es el síndrome provocado por la obstrucción del *ostium* de drenaje del seno frontal, con resorción del aire intrasinusal y presión regativa *(vacuum frontal headache)*. Se caracteriza por cefalea de localización supraorbitaria que aumenta con los movimientos oculares y, sobre todo, en trabajos que exigen una visión próxima. La exploración pone de manifiesto un dolor selectivo a nivel del ángulo superointerno de la órbita. Por rinoscopia se observa, en general, una fosa nasal estrecha por desviación del tabique nasal o hipertrofia del cornete medio. El resto de la exploración nasosinusal es negativa.

## BAROTRAUMATISMOS SINUSALES

Son consecuencia de diferencias de presión entre el medio ambiente y las cavidades sinusales cuando el *ostium* no es permeable. Son más frecuentes en el seno frontal que en el maxilar. Las demás cavidades paranasales apenas se afectan. Se observan en aviadores, submarinistas, trabajadores de cámaras de hiperpresión, paracaidistas, etc. En los primeros, el dolor surge en los descensos rápidos, caracterizándose por una algia violenta que se localiza en el ángulo inferointerno de la órbita, con irradiación a veces suborbitaria, acompañadas de lagrimeo (epifora) y fotofobia. Este dolor persiste durante horas o días; pero cuando se prolonga hay que pensar en la existencia de un hematoma sinusal o fenómenos infecciosos. En los trabajadores en cámaras de hiperpresión, los fenómenos dolorosos aparecen a la descompresión demasiado rápida o pasado corto tiempo de ésta, y pueden persistir varias semanas. En ocasiones, el dolor orbitario irradia a toda la cabeza y aumenta a la presión del agujero supra e infraorbitario.

## AGENESIAS SINUSALES

La alteración del desarrollo de los senos paranasales motiva algias de localización supraorbitaria y frontal, las cuales se intensifican en las estaciones frías, con esfuerzos físicos e intelectuales, durante el período menstrual, etc.

## FOSAS NASALES ESTRECHAS

Las molestias son motivadas por la irritación de las terminaciones sensitivas del V par al contactar y presionarse mutuamente las mucosas turgentes (inflamación, trastornos vasomotores) del cornete medio y tabique nasal.

En la mayoría de los casos, el dolor se localiza a nivel de la raíz nasal o región frontal, con irradiación a veces en forma de hemicránea. Se agravan en el tiempo frío, y mejoran en verano. Unas veces se presentan en forma de crisis y otras tienen un carácter más bien continuo, observando el enfermo que el dolor surge o aumenta cuando se obstruye su nariz y mejora o desaparece con el uso de vasoconstrictores; cede temporalmente con la anestesia de la mucosa.

## SÍNDROME DEL GANGLIO ESFENOPALATINO (DE SLUDER)

Es muy rico en sus manifestaciones clínicas, ya que la sintomatología dolorosa va acompañada, en muchos casos, de alteraciones sensoriales y vasomotoras.

El dolor se inicia en la raíz nasal, con afectación de la región periorbitaria y del hemicráneo correspondiente, siendo muy dolorosa la parte inferior de la región temporal. A veces, el dolor se extiende hasta la región mastoidea, occipucio y nuca, e incluso al hombro y brazo homolateral. Los fenómenos dolorosos pueden ir precedidos de sensación de tensión intranasal o maxilar y crisis de estornudos con obstrucción nasal y rinorrea de carácter acuoso.

Aparte de las citadas obstrucción e hidrorrea nasal, también se observa, a consecuencia del cortejo vasomotor y secretorio del síndrome, importante lagrimeo y sialorrea. Menos frecuente es que surjan manifestaciones respiratorias con tos y disnea o sensación de taponamiento del oído homolateral, o picor y dolores a nivel del velo palatino y disfagia.

Sensaciones gustativas anómalas que el enfermo localiza en los dos tercios anteriores de la lengua, alteraciones oculares con midriasis y fotofobia, enrojecimiento de la hemifacies correspondiente y fenómenos edematosos de la mucosa nasal completan este complejo sindrómico.

Como dato de valor diagnóstico, debemos hacer resaltar la desaparición del síndrome por anestesia del ganglio esfenopalatino, tópica intranasal o inyección en el área ganglionar.

## SÍNDROME DEL NERVIO ETMOIDAL ANTERIOR (DE CHARLIN)

Está integrado por rinitis aguda unilateral con profusa rinorrea; neuralgia oculoorbitaria[4], lagrimeo e inflamación aguda de la parte externa del ojo (con posible queratitis, y ulceración corneal), y rápida mejoría y curación por cocainización o anestesia del nervio etmoidal anterior, que suele estar inflamado.

## SÍNDROME ESPASMÓDICO

Existe un notable predominio vegetativo de la alteración neural. Se produce como consecuencia de un estímulo del área etmoidal con respuesta localizada rinosinusal o con manifestaciones a distancia.

## RINITIS VASOMOTRIZ O HIPERREACTIVIDAD NASAL

Representa la localización rinosinusal, caracterizada por obstrucción nasal, crisis de estornudos y rinorrea acuosa en forma de crisis, ligada a la actuación de estímulos físicos, ambientales, estacionales, bacterianos de forma evidente y específica; en otras palabras, es una manifestación alérgica, pero a la larga suele interferirse un proceso infectivo que da lugar a la repetición de crisis, y ello no de forma única ante determinado agente, sino al menor estímulo, cualquiera que sea su índole. De igual forma, en procesos infectivos rinosinusales suele presentarse, en un plazo más o menos largo, sintomatología alérgica.

Es frecuente relacionar la *sinusitis poliposa con el asma bronquial o bronquitis asmatiforme.* Ello no presupone que todo enfermo sinusal sea simultáneamente asmático, pero en muchos procesos de bronquitis espasmódicas y asma, e incluso en las mismas bronquiectasias, se encuentran afectados los senos paranasales. Recordemos que en el lla-

[4]Según Sluder: «Los pacientes se quejan, en general, de dolor en la región frontal, izquierda o derecha, en una zona más o menos limitada entre las cejas, extendiéndose hacia arriba por encima de la región supraciliar y hacia abajo hasta los huesos nasales; raramente desciende el dolor hasta la punta de la nariz. En ocasiones, el dolor es referido por el enfermo a la órbita y la fosa nasal. A menudo, es intolerable el uso de gafas. El dolor no aumenta con los esfuerzos de visión, como es el caso en el dolor del *vacuum sinus*. No es periódico y, en general, poco intenso, pero sí puede provocar postración».

© MASSON, S.A. Fotocopiar sin autorización es un delito.

mado «síndrome de Kartagener» coinciden las sinusitis crónicas con *situs inversus* y bronquiectasia.

El mecanismo de producción es debido a la acción refleja que, por vía aferente, llega por el trigémino al bulbo y de allí, por vía del neumogástrico como eferente, actúa sobre la musculatura bronquial, y produce la crisis al margen de la inflamación ocasionada por la flogosis rinosinusal.

## SÍNDROME SENSORIAL OLFATIVO

Los trastornos olfatorios pueden considerarse desde el punto de vista semiológico en cuantitativos (hiposmia, anosmia, hiperosmia) y cualitativos o disosmias (cacosmia, parosmia y alucinaciones olfatorias).

### Trastornos cuantitivos de la capacidad olfatoria

Implican trastornos que se manifiestan con aumento o abolición (con todas las gradaciones intermedias) de la capacidad olfatoria:

1. *Hiposmia* (disminución) o *anosmia* (abolición de la capacidad olfatoria). La disminución de la capacidad olfatoria abarca un abanico de posibilidades que va de la hiposmia leve a la anosmia. Puede tener un origen endonasal, ya sea por bloqueo de la fosa nasal con dificultad para la llegada de los elementos osmofóricos a la mucosa sensible (ciertas dismorfias, hipertrofia turbinal, formaciones polipoideas, elementos tumorales) o por lesión de la mucosa (ocena, neuritis, formaciones tumorales a su nivel); en otros casos, el motivo se encuentra en procesos endocraneales (traumatismos, abscesos, tumores, meningitis) o en anormalidades endocrinas (hipogonadismo, seudohipoparatiroidismo), metabólicas (gota, hipovitaminosis A) o genéticas, incluyendo la disgenesia gonadal cromatinnegativa.
2. *Hiperosmia* (aumento de la capacidad olfatoria). Es frecuente en la época inicial del embarazo, en la lactancia, en ciertos neurópatas y también como concomitante de las parosmias.

### Trastornos cualitativos de la capacidad olfatoria (disosmias)

Constituyen la cacosmia, parosmia y las alucinaciones olfatorias:

1. *Cacosmia.* Representa la percepción de malos olores. Es subjetiva si la fetidez nasal producida por la enfermedad es captada por el sujeto, y objetiva cuando no es percibida por el paciente y sí, en cambio, por cuantos lo rodean. La primera es frecuente en procesos inflamatorios rinosinusales, y la segunda es típica de la ocena, pero aparece también en los procesos flogóticos rinosinusales con gran atrofia y, en especial, en los luéticos con lesiones destructivas, y en los cuerpos extraños por acción de presencia. Son capaces también de producirla los mismos tumores.
2. *Parosmia.* Consiste en una perversión de la sensación olfativa por la cual el paciente percibe erróneamente el olor. Es frecuente en los procesos patológicos que producen neuritis del órgano periférico olfatorio, en neuropatas y en afecciones del sistema nervioso central (SNC). En todos estos casos, la parosmia representa una alteración de la interpretación simbólica de la percepción olfatoria captada.
3. *Alucinaciones olfatorias.* Aparecen en determinados casos tumorales. Sobresalen, entre ellas, las llamadas «crisis uncinadas», con sensaciones odoríferas nauseabundas sin estímulo productor y correspondientes a alteraciones del gyrus uncinatus.

*Las modificaciones olfatorias llevan generalmente aparejada una alteración de la facultad gustativa, por la estrecha relación que existe entre ellas.*

## ■ PALPACIÓN

La *palpación* da idea de la calidad de la piel y su grosor, del grado de movilidad y de las adherencias a los planos profundos.

Las deformaciones congénitas o adquiridas y las malformaciones se comprueban con facilidad. Al ser la nariz una de las partes más visibles de la cara, pueden tener una grave repercusión psicológica, modificando el carácter y las relaciones sociales y profesionales del individuo[5].

[5]Muchos seres humanos no están satisfechos de su nariz por no guardar la debida relación con el resto del rostro. Así, una nariz de tamaño normal no está proporcionada en una cara ancha o muy larga o con un mentón huido. Normalmente, la nariz debe ocupar el tercio medio de la línea entre el mentón y la inserción del cabello; las partes óseas y cartilaginosas deben hallarse en una recta. El ángulo entre la nariz y el labio superior

→

## ■ INSPECCIÓN

El paciente debe situarse delante del observador, el cual dirige hacia el campo exploratorio el haz luminoso suministrado por el espejo frontal e inicia la exploración mediante la ayuda de endoscopios rígidos o flexibles.

### INSPECCIÓN EXTERNA NASAL

Abarca la observación directa del lóbulo, de los orificios anteriores de las fosas, del dorso y de la pirámide nasal. El vestíbulo nasal puede comprobarse de la misma forma o extendiendo hacia arriba el lóbulo nasal (fig. 8-11).

La *atresia de los orificios anteriores* es rara, y casi siempre en relación con procesos específicos (lupus); la de las *coanas* (la unilateral con una frecuencia dos veces mayor), en la infancia es motivo de dificultad respiratoria nasal y apnea al mamar. Modificaciones de la morfología externa nasal se observan en algunos procesos rinógenos crónicos (rinofima), rinoscleroma, ocena (es típica la nariz achatada y, en ocasiones, en silla de montar, etc.), traumatismos (con frecuentes dismorfias más o menos acusadas del tabique, que crean dificultades funcionales respiratorias e incluso olfatorias), ciertas parasitosis *(pian)* y procesos infecciosos, como la tuberculosis (destruye en mayor o menor grado el esqueleto cartilaginoso), sífilis (afecta la parte ósea con aspectos distintos, así, «nariz en silla de montar», que resulta del hundimiento del dorso nasal; «nariz en gemelos de teatro», con separación entre la parte anterior cartilaginosa y posterior ósea; «nariz de loro», con hundimiento del armazón cartilaginoso; «nariz totalmente aplastada» con hundimiento total de ella, y «nariz amputada», por notables acciones destructivas).

**Fig. 8-11.** Exploración preliminar del vestíbulo nasal.

### INSPECCIÓN DEL VESTÍBULO NASAL

Su inspección descubre la existencia de una sicosis que, si es de repetición, puede ser sintomática de una afección sinusal crónica o recurrente, en especial del etmoides, de un furúnculo en el ala nasal o en la parte interna del orificio anterior de la fosa, de un colapso del ala nasal con el contacto de ésta con el subtabique durante la inspiración, etc.

## ■ MÉTODOS COMPLEMENTARIOS DE EXPLORACIÓN

### RINOSCOPIA ANTERIOR

Permite la visión de las fosas nasales a través de los orificios anteriores. Para llevarla a término, el paciente debe estar situado en idéntica forma a la requerida para la inspección. Es indispensable, también, la iluminación de la región nasal. Se utiliza el rinoscopio, bien sea el de mango, bien el llamado de tornillo, pues ambos tienen dos valvas que separan el tabique y el ala nasal, lo que permite la iluminación y visión de las estructuras intranasales.

---

debería ser de unos 90°, toda desviación importante de estos parámetros normales afeará el semblante; si se trata sólo de una ligera deformidad, cabe preguntarse si el paciente está anímicamente desequilibrado y por ello confiere un valor excesivo a tan leve defecto estético. En cualquier caso, para las personas que trabajan ante y para el público (actrices, modelos, etc.), las pequeñas deformidades pueden representar un inconveniente de considerable importancia, restringiéndoles su éxito profesional.

No se puede expresar mejor la necesidad y la finalidad de la cirugía estética, como lo hizo Tagliacozzi en el año 1857: «Reconstruimos aquellas partes del rostro que la naturaleza ha otorgado al ser humano y que el destino ha robado, guiados menos por el deseo de cautivar la vista, que por el de dar nuevas fuerzas al espíritu de los atormentados y ayudarles psíquicamente».

Como dice Clarkson: «La nariz ha sido, en realidad, el punto clave de los primeros intentos de la cirugía por mejorar el aspecto». Éstos fueron realizados por Susruta (alrededor del siglo V a.C.) el cual «descubrió el método de reconstruir la nariz para las damas hindúes que carecían de tal apéndice (lo habían perdido en calidad de castigo público por comportamiento inadecuado)».

© MASSON, S.A. Fotocopiar sin autorización es un delito.

Primeramente, se introduce el espéculo cerrado, siguiendo el eje mayor nasal; luego, colocando la cabeza en posición erecta, el espéculo se dirige formando un ángulo recto con la vertical, y se abre. Así, es posible observar el suelo nasal, el cornete, el meato inferior y la parte anterior del tabique nasal; en segundo lugar, se indica al paciente que extienda la cabeza, y el espéculo se inclina siguiendo la dirección de la nariz, con lo cual se permite la visión de las zonas altas del tabique, el cornete medio y del correspondiente meato, e incluso de las áreas situadas a nivel de la concha superior. Para la correcta observación de las paredes interna y externa de estas fosas, se imprimen pequeños movimientos laterales impregnándose la mucosa con un vasoconstrictor.

## RINOSCOPIA POSTERIOR

Permite la visión de las fosas nasales a través de las coanas. Se efectúa en idéntica forma a la explicada para el examen de la epifaringe, es decir, con o sin anestesia, mediante un espejillo con mango acodado que se sitúa detrás del velo del paladar, el cual puede incluso ser reclinado hacia delante por un retractor, mientras la lengua es mantenida en posición por un depresor lingual. Este examen suministra una visión de las colas de los cornetes, en especial de los medios e inferiores, de los respectivos meatos, así como de la morfología del tabique y coanas.

Actualmente, la utilización de ópticas rígidas o de fibra de vidrio (fibroscopios) permite realizar una exploración completa de toda la fosa nasal, sus meatos, y la nasofaringe, con una calidad muy superior a la del rinoscopio.

## Criterios semiológicos de la rinoscopia

Con las rinoscopias anterior y posterior, estimamos el color de la mucosa, el volumen y aspecto de los cornetes, la morfología del tabique, el estado de la permeabilidad nasal, presencia de secreciones, examen de los senos paranasales y puntos dolorosos sinusales:

1. *Mucosa.* Puede ser congestiva, como ocurre con los procesos flogóticos agudos o en las agudizaciones de los crónicos; pálida, y/o violácea, o ambas; frecuente en los procesos edematosos, especialmente alérgicos; vascularizada, sobre todo en la zona del área vascular del tabique, que es, en ocasiones, fácilmente sangrante.

2. *Cornetes.* Pueden ser hipertróficos o atróficos. En los primeros, su volumen aumenta a consecuencia de una congestión, de un edema o bien de una hiperplasia, por el mayor número de elementos celulares integrantes de dicha estructura. Son representativos, en general, de procesos recurrentes rinosinusales. La hipertrofia turbinal edematosa puede llegar a adquirir el aspecto de una formación poliposa, aunque en muchas ocasiones este pólipo emerge de la mucosa del meato medio por razón de las zonas de gran actividad fibroblástica existentes. Entre ellas, sobresale el edema, que luego va aumentando de volumen y adquiere el aspecto poliposo que rellena, a veces por completo, la fosa nasal. En las afecciones tumorales, puede tener aspecto metaplásico, papilar, hipertrófico e hiperplásico.

En la atrofia, el volumen de los cornetes aparece disminuido a consecuencia del estado involutivo de la mucosa, que además alcanza, en ocasiones, un aspecto metaplásico, o sea, tendente a modificar el tipo del revestimiento mucoso nasal. A esta situación puede llegarse por acción primaria, es decir, por ser síntoma de la enfermedad, como ocurre con la ocena, o por acción secundaria, es decir, consecutiva a un proceso específico rinosinusal o a una sinusitis.

3. *Tabique.* Exterioriza la normal o anormal vascularización del área de Kiesselbach; la presencia de crestas o espolones a nivel de las articulaciones condrales y óseas; las desviaciones congénitas o traumáticas; los rinohematomas postraumáticos que dan lugar a engrosamiento bilateral de la zona anterior del tabique por la colección hemática situada entre el cartílago y el pericondrio, acumulación que ha de ser evacuada para evitar la fusión del tabique con la deformación facial correspondiente. En la zona nasopalatina, que corresponde a las partes óseas del velo y tabique, pueden acantonarse formaciones luéticas gomosas que, al ulcerarse, son capaces de poner en comunicación ambas cavidades.

4. *Luz nasal.* Puede estar obstruida, de forma parcial o total, por las modificaciones de los cornetes (conchales) o septales antes descritas; un cuerpo extraño por acción de presencia y respuesta reaccional la disminuye, como asimismo los tumores, los quistes del vestíbulo y los quistes paradentales con tendencia expansiva nasal.

5. *Secreciones.* Son serosas en las rinitis vasomotoras y fases iniciales del resfriado común; purulentas y unilaterales en los cuerpos extraños

y mucopurulentas y bilaterales en las sinusitis. Por otra parte, existen secreciones unilaterales costrosas en los procesos específicos, en la ocena y en ciertas sinusitis.

6. *Senos paranasales.* Orienta sobre la existencia o inexistencia de una afección sinusal. Las sinusitis pueden producir edema o infiltración de determinadas zonas faciales próximas; asimismo, las complicaciones, sean óseas (osteítis, osteomielitis), orbitarias (flemones o abscesos, mucoceles frontales, quistes dentarios), etmoiditis poliposa deformante o tumores, motivan a veces alteraciones de la morfología facial.

7. *Puntos dolorosos sinusales.* Es importante explorar el frontal, a nivel del ángulo superior interno orbitario en la zona de la polea del oblicuo (signo de Ewing); etmoidal, en el ángulo interno del ojo o zona del *unguis* (signo de Grunwald); maxilar, en la zona canina. No obstante, su significación clínica no es definitiva, por lo que sólo son un dato más.

La rinoscopia, al mostrar el estado de los meatos y cornetes, en especial los medios, refleja el de los senos paranasales. Hay que tener en cuenta que en dicho meato desembocan los senos frontal, maxilar y celdas etmoidales anteriores, mientras que las posteriores y el esfenoides lo hacen en el meato superior. No es obligado que exista secreción purulenta para sospechar la posibilidad de una sinusitis, ya que aquélla depende de la forma anatomoclínica.

## DIAFANOSCOPIA O TRANSILUMINACIÓN

Exploración poco utilizada en la actualidad. Es de utilidad en el diagnóstico de las sinusitis frontal y maxilar. Se verifica en una habitación a oscuras mediante el diafanoscopio. Es un aparato portador de una bombilla, cubierta por un capuchón, que dirige la luz hacia el seno. Este capuchón es diferente para los senos frontales y maxilares. Para los primeros, el orificio está situado en un extremo, y para los segundos, faltan la parte anterior y, parcialmente, la superior, mientras la cara inferior tiene la forma de un depresor lingual. Este aparato se apoya en el suelo del seno frontal junto al ángulo interno orbitario. Se comprueba la imagen o transparencia del seno frontal, y luego se sitúa en el interior de la cavidad bucal para la observación de los senos maxilares, se toman en consideración el tamaño, transparencia y nitidez de su delimitación. La desigualdad de transparencia entre ambos lados y la opacidad bilateral de todos ellos, o únicamente de los frontales o maxilares, tiene valor si confirman la impresión clínica. No obstante, existe el inconveniente de que la constitución ósea del paciente interfiera en dicha manifestación. Las observaciones que señalan la sensación luminosa por parte del enfermo (si los senos están normales, «signo de Garel-Burger»; apreciación más clara de la translucidez infraorbitaria en el lado sano, «signo de Heryng»; la superior transparencia de la fosa nasal del lado sano, incluso al hacer una rinoscopia simultáneamente, «signo de Robertson»; la falta de iluminación de la pupila del lado enfermo, «signo de Vohsen-Davidson»), no son más que matices clínicos que permiten sospechar la existencia de una alteración sinusal que requiere el complemento de una exploración radiológica.

## PUNCIÓN DIAMEÁTICA

A través del meato inferior, permite la investigación endoscópica o antroscópica del seno maxilar. Asimismo, facilita la recogida de contenido sinusal (si lo hay), la obtención mediante lavado de un sedimento de los elementos citobacteriológicos situados sobre su mucosa, y, por último, el relleno con medios de contraste para su estudio radiológico.

## EXPLORACIÓN ENDOSCÓPICA

La de las fosas nasales mediante el uso de sistemas ópticos o del microscopio quirúrgico permite obtener un mayor número de detalles en la exploración, pudiéndose descubrir lesiones mínimas de la mucosa en el interior de los meatos y descubrirse la implantación de las formaciones poliposas endonasales.

## ANTROSCOPIA

Se efectúa mediante la punción diameática con un trocar que, adaptado a un tubo que permite el paso de un sistema de ópticas con distintos ángulos de visión, ofrecen el conocimiento real del estado de la mucosa del seno maxilar, a la vez que permiten la obtención de dichas imágenes, lo que permite comparar el estado morfológico de esta

© MASSON, S.A. Fotocopiar sin autorización es un delito.

mucosa en la evolución clínica de un paciente, y la comparación de unos patrones característicos de la normalidad y patología sinusal.

## ■ EXÁMENES FUNCIONALES

Se basan en el estudio de la función respiratoria (rinomanometría y espirometría) y de la función olfatoria (olfatometría).

### RINOMANOMETRÍA

La rinomanometría permite conocer las resistencias que presentan las estructuras endonasales al paso de la corriente respiratoria, pudiendo obtener, mediante procedimientos electrónicos, un registro gráfico de los cambios de presiones, en distintos momentos y condiciones, de la respiración nasal. Puede verificarse por medio de:

1. *Rinomanometría indirecta.* Se realiza observando la espiración sobre el plano o espejo metálico de Glatzel. Éste se compone de una placa de metal niquelada y pulida, con unas líneas arqueadas, que son mediciones, y una línea recta media que señala el límite para cada fosa nasal. Se coloca apoyado sobre el labio superior e inmediatamente debajo de los orificios anteriores de las fosas nasales. Se invita al sujeto a realizar una espiración forzada por la nariz y se observan las áreas empañadas. Después se compara la extensión de las zonas conseguidas en ambos lados.
2. *Rinomanometría directa.* Se realiza teniendo en cuenta las presiones de inspiración y espiración. Según se efectúe en los orificios anteriores de las fosas nasales o en las coanas, tendremos rinomanometría anterior o posterior:

*a) Rinomanometría anterior.* Se realiza adaptando a la fosa nasal correspondiente una oliva de goma o cristal conectada mediante un tubo al manómetro. Se invita al paciente a inspirar y espirar, respectivamente, con el fin de obtener las presiones inspiratorias y espiratorias a nivel de la entrada de las fosas nasales.

*b) Rinomanometría posterior.* Se efectúa utilizando un tubo de goma con un terminal que se sitúa entre los labios. Éste está adaptado al manómetro, que medirá las presiones equivalentes a la intensidad inspiratoria y espiratoria a nivel de los orificios posteriores de las fosas nasales, es decir, las coanas.

### ESPIROMETRÍA

Puede explorar la capacidad respiratoria nasal, en relación con la ventilación pulmonar. La medición de dicha ventilación pulmonar se realiza mediante respiración nasal y buconasal. La relación entre ambas da lugar al llamado «índice respiratorio nasal», que debe ser igual a 1; cuando la ventilación nasal es defectuosa, cae por debajo de la unidad.

### OLFATOMETRÍA

Ésta se verifica con diversos olfatómetros:

1. *Olfatómetro de Zwaardemacker.* Está compuesto por un terminal que va al orificio nasal, el cual está en conexión con un tubo que contiene la sustancia osmofórica, la cual, según, se introduzca más o menos, se impregnará de mayor o menor intensidad odorífica. Este autor determinó una proporción entre la magnitud del tubo oloroso y la capacidad olfativa, que denominó «olfaccias». Esta unidad le permitió realizar estudios comparativos entre los resultados obtenidos con el mismo sujeto y con las demás personas.
2. *Olfatómetro de Elsberg.* Mide la presión de aire en centímetros cúbicos que hay que aplicar a la solución odorífica, para conseguir la sensación olorosa. Esta prueba se verifica unilateralmente, de forma aislada para cada fosa nasal, y para ambas a la vez.
3. *Olfatómetro de Proetz.* Consiste en la medición de la capacidad olfativa mediante la utilización de sustancias olorosas en concentraciones o diluciones decrecientes. Determina a qué titulación umbral es capaz de captar el sujeto la sensación olorosa; tiene el inconveniente de la fatiga fácil.
4. *Otros olfatómetros.* Ideados por los numerosos autores dedicados al estudio del problema, son muy válidas las exploraciones de la olfación, combinadas con el estudio de las modificaciones que pueden producirse en el registro electroencefalográfico como consecuencia de la estimulación olfatoria.

## ■ EXÁMENES DE LABORATORIO

Comprende los hemáticos habituales. Con la misma significación que en la faringe y laringe. La serología puede confirmar una sospecha clínica de lúes, y el hemograma orientar hacia alte-

raciones hematológicas (leucemia, pruebas de coagulación en enfermedades hematológicas, trombopénicas, hemofílicas, hepáticas, etc.).

El estudio del moco nasal en su aspecto bacteriológico es de gran interés, pero la inspección del sedimento obtenido mediante lavado facilita su conocimiento citológico, con el número global de células leucocitarias y su predominio polinuclear en las formas agudas, linfocitario en las crónicas y aumento de los eosinófilos en las alérgicas. El monocultivo nasofaríngeo es útil en el diagnóstico de las meningitis bacterianas, difteria, tos ferina e infecciones del grupo estreptococo A hemolítico, etc.

## ■ EXAMEN RADIOLÓGICO

### RADIOGRAFÍA SIMPLE

Desde la introducción de la TAC, la radiografía simple sólo se utiliza en los estudios ambulatorios de patologías leves o en las áreas de urgencias de los hospitales en el caso de procesos menores.

Se basa en el contraste que ofrecen la zona neumatizada sinusal y la luz de la fosa nasal, más claras que el resto del macizo óseo facial. Esta imagen depende del contenido sinusal (aire, líquido, pus); del aspecto de la mucosa de revestimiento (de grosor normal, infiltrada, de forma localizada o difusa, con edema, pólipos o quistes); del hueso (estado de calcificación, osteítis condensante, ralefaciente, osteomielitis); pero, además, todos estos factores están unidos por el denominador común de la actividad vital, ya que cualquiera de ellos, separado del organismo, no es capaz de dar la modificación que produce en el ser viviente.

La imagen radiográfica da una línea de delimitación del seno, una transparencia y una morfología, capaces de alterarse, asimismo, por procesos extrínsecos.

Las proyecciones habitualmente utilizadas son las llamadas «nariz-mentón-placa» (Waters), «frente-nariz-placa» (Calwell), y «submentón-vértex» (Hirtz). La primera se efectúa colocando al sujeto apoyado sobre el mentón y la nariz, la cual queda separada de la placa 1-2 cm para evitar la superposición de las pirámides petrosas en el suelo de ambos senos maxilares; facilita una imagen de los senos maxilares suficiente para valorar los detalles de morfología, límites y transparencia, así como, efectuada con el sujeto sentado o de pie, permite obtener niveles del contenido sinusal en caso de que lo hubiere.

El *estudio radiográfico de la pirámide nasal,* de interés en los traumatismos, consiste en la proyección de perfil localizada en la región de los huesos propios y apófisis ascendente del maxilar, con lo que se consiguen observar las líneas de fractura si las hubiere, complementada con la proyección nasomentoniana, que permite la visualización del tabique nasal y de ambas paredes externas de las fosas. Estas proyecciones de perfil y anteroposteriores son las que evidencian la presencia de un cuerpo extraño capaz de dar opacidad a los rayos X.

Los *senos frontales,* cuya forma varía de un individuo a otro y de un lado a otro del mismo sujeto, están separados por un tabique, que puede ser central o lateralizado. Dichos senos en esta proyección quedan un tanto agrandados, y las modificaciones de transparencia son de valoración a veces más dudosa porque, al ser alcanzados oblicuamente por los rayos X, la imagen no es lo bastante nítida para afirmar matices de gran nitidez. Para que los *senos frontales* sean visibles en su tamaño y aspecto real es conveniente la *proyección frontonasal.* En ésta, la frente del sujeto se apoya sobre la placa, y así el rayo central pasa a nivel de dichos senos.

Los *senos etmoidales* están comprendidos entre los senos maxilares, frontales, órbita y fosas nasales. En ellos, se observan una serie de líneas más o menos complejas correspondientes a los tabiques de las celdas. La *visión del etmoides y del*

**Fig. 8-12.** TAC de la región nasal.

© MASSON, S.A. Fotocopiar sin autorización es un delito.

*esfenoides* se consigue por la posición submentón-vértex, en que el rayo central pasa por estas estructuras. Con ello se obtiene la visión de las celdas etmoidales de delante atrás y de la parte extremoposterior del esfenoides. Es de gran utilidad para valorar los estados patológicos de estos senos, en especial en las afecciones neurales del nervio oftálmico. A causa de la asimetría de los senos esfenoidales, es posible que una neuritis óptica sea mantenida por la sinusitis esfenoidal del lado contrario, ya que este seno es de gran tamaño y rebasa la línea media.

## CINEVIDEORRADIOLOGÍA

Ofrece un amplio campo para el estudio de las modificaciones de las estructuras rinosinusales consecutivas a la compleja patología de esta zona, si bien se usa en contadas ocasiones.

## TOMOGRAFÍA DE ALTA RESOLUCIÓN

Tiene su indicación en la patología tumoral y las complicaciones de la sinusitis. La proyección axial permite obtener un mejor y más detallado conocimiento de la implantación y extensión del proceso, sea orbitario, de la fosa pterigomalar o endocraneal (fig. 8-12). Los cortes coronales permiten determinar el estado de la lámina cribosa, de gran importancia en estas patologías. Además, favorece la obtención de información de gran importancia para la actuación terapéutica, máxime si ésta ha de ser quirúrgica.

# FARINGE

## ■ INTERROGATORIO

### FILIACIÓN Y ANTECEDENTES INDIVIDUALES

**Edad.** En los lactantes y primera infancia, se observa el absceso retrofaríngeo a consecuencia de la supuración del ganglio retrofaríngeo de Gillette, que involuciona después de los 2 años de edad; a partir de los 3-4 años, son frecuentes las adenoiditis y amigdalitis agudas, con sus complicaciones consiguientes, los cuerpos extraños en la orofaringe y porción laríngea de la faringe y, finalmente, las parálisis posdiftéricas; en la juventud y madurez, se dan las faringitis causadas por el trabajo en medios polvorientos, por la inhalación de vapores irritantes, por los abusos en la bebida y en el tabaco. Son propios también de esta edad los síndromes de Sjögren y Plummer-Vinson, y la menopausia y vejez se ven afectadas frecuentemente por anestesias y parestesias faríngeas, como también por procesos tumorales malignos.

**Sexo. Ocupación.** Los procesos faríngeos (inflamatorios; tumorales) antaño eran más frecuentes en los varones por los hábitos de fumar y beber y frecuente trabajo en espacios confinados polvorientos o inhalación de vapores irritantes. Andrews y Acheson señalaron la relativa frecuencia del cáncer nasofaríngeo en los pilotos de los bosques canadienses; lo atribuyen a los frecuentes cambios de altitud, así como a la inhalación de aire muy frío con espículas de hielo y madera. El abuso prolongado de la voz no sólo determina ronquera, sino también dolor y sensación de constricción faríngea. Se citan parestesias faríngeas por agotamiento intelectual o choques morales.

### ANTECEDENTES FAMILIARES

Los primeros evidencian, en ciertos casos, una tendencia familiar (ligada a la constitución exudativa o linfática) hacia unos estados inflamatorios (faringitis; amigdalitis; adenoiditis), degenerativos o tumorales.

### ENFERMEDAD ACTUAL

En el curso del interrogatorio, nos informaremos sobre el modo de comienzo (súbito, rápido, solapado) y evolución (progresiva, regresiva o a brotes) del proceso faríngeo y de los posibles cuadros infecciosos generales que la siguen, así, reumatismo poliarticular agudo, nefritis aguda postanginosa, eccemas, etc. Cabe la posibilidad de que la alteración local faríngea forme parte del cuadro general de la enfermedad que aqueja al paciente, por ejemplo, angina leucémica, agranu-

locitótica, tuberculosa, sifilítica, en el liquen plano, eritema multiforme, etc.

## MANIFESTACIONES CLÍNICAS DE LOS PROCESOS FARÍNGEOS

### Trastornos de la sensibilidad

Pueden presentarse espontáneamente o sólo durante la deglución (odinofagia). Algunas parestesias faríngeas con sensación de constricción, sequedad, escozor, ardor, de cuerpo extraño, pueden ser consecuencia de procesos secretorios (gracias al estímulo producido por el moco) o, al contrario, atróficos u obstructivos rinógenos a consecuencia de la acción respiratoria directa a través de la cavidad bucal. La actividad patológica de las amígdalas palatinas o la de la lingual y de los folículos linfoides faríngeos es capaz de producir dicha sintomatología, correspondiente a la fase inicial del resfriado común.

En el síndrome de Plummer-Vinson, el paciente describe sus molestias en hipofaringe y entrada del esófago, como un «estorbo», mucha «sequedad», como si la «garganta se hubiese achicado», etc.; otras veces, manifiestan una sensación constrictiva que impide el deslizamiento del bolo alimenticio en el segundo tiempo de la deglución.

El dolor durante la deglución (odinofagia), con irradiación al oído (otalgia refleja) o sin ella, puede ser el resultado de una tonsilitis aguda o crónica, de un absceso periamigdalar o secuente a una amigdalectomía. En los niños, las lesiones faríngeas cerca del orificio de la trompa de Eustaquio producen dolor de oído como síntoma inicial, igual que lo hace el cáncer de nasofaringe, a través del IX par.

Un dolor continuo (con exacerbaciones o sin ellas) a nivel de la hipofaringe puede ser motivado por una apófisis estiloides alargada (síndrome de Eagle), el paciente manifiesta una sensación molesta de cuerpo extraño que no aumenta al tragar; en los paroxismos (a veces desencadenados por la palpación de la región amigdalar), el dolor se irradia a la oreja, cuello y hemicráneo homónimos, son frecuentes los acufenos de tono alto; fractura o lesión del hueso hioides, como en algunos violinistas por la presión del instrumento contra el cuello y región laríngea; *glomus* yugular.

El contacto de alimentos, sobre todo fríos, con la región palatofaríngea puede motivar crisis dolorosas de neuralgia glosofaríngea.

### Disfagia

Por las estrechas relaciones anatómicas que existen entre la orofaringe y las vías respiratorias superiores, la disfagia orofaríngea puede ir acompañada de regurgitación nasal y bronquitis por aspiración. Sus causas más frecuentes son:

1. *Procesos inflamatorios agudos y dolorosos de la faringe.* Amigdalitis, flemón periamigdalar, faringitis. Los cuerpos extraños (la localización favorita es la hipofaringe, especialmente la región del seno piriforme), sobre todo pequeños y puntiagudos.
2. *Tumores de la lengua, amígdalas, faringe, laringe.* Por el dolor e infiltración de los órganos cervicales.
3. *Afecciones neuromusculares.* Esclerosis en placas, siringomielia, parálisis seudobulbar, parálisis bulbar, poliomielitis, neuritis glosofaríngea, miastenia grave.
4. *Diversos.* Malformaciones, secuelas operatorias (modificación de las relaciones anatómicas; lesión del vago), síndrome de Sjögren (excesiva sequedad de la mucosa), amiloidosis primaria (por infiltración de la lengua y restricción de su movilidad), etc.

En ocasiones, la deglución es ruidosa por percepción de un *clic* en la región hioidea, como en los sujetos con dislocación de la articulación temporomaxilar. Se atribuye a dislocación de los cartílagos.

### Trastornos respiratorios

Son patentes en los niños con vegetaciones adenoideas (a veces, con crisis reflejas de laringitis estridulosa [o falso crup], casi siempre nocturnas) y en los adultos con tumoraciones voluminosas nasofaríngeas. El aumento de volumen de las vegetaciones adenoideas (impiden respirar por la nariz) y de las amígdalas puede ser motivo de insuficiencia cardíaca congestiva grave (hipoxia → vasoconstricción pulmonar refleja → aumento de resistencia de la pequeña circulación → hipertensión arterial pulmonar → sobrecarga corazón derecho). También tienen un papel la hipercapnia (cianosis, somnolencia diurna [síndrome del *sleep* apnea], trastornos de la conducta), la poliglobulia reaccional, la hiperviscosidad sanguínea y la anoxia del miocardio. El cuadro remite al eliminar la obstrucción.

© MASSON, S.A. Fotocopiar sin autorización es un delito.

## Trastornos fonatorios

En los estados patológicos de la epifaringe, la voz adquiere resonancia nasal («rinolalia cerrada») si está cerrada la comunicación rinofaríngea; en las anomalías del desarrollo (fisuras congénitas) o procesos destructivos (goma sifilítico) del velo palatino con solución de continuidad entre la cavidad bucal y nasal, se produce la «rinolalia abierta».

La «voz engolada» es propia de la ocupación orofaríngea o hipofaríngea por masas tumorales voluminosas.

## Hemorragias

La mucosidad que pasa a la faringe desde la fosa nasal parece ser sanguinolenta, como consecuencia de la afección rinógena, o causada por la alteración del trofismo de la mucosa, que produce fragilidad de las terminaciones vasculares, que sangran con facilidad; asimismo, en la hipofaringe, especialmente, pueden existir varicosidades capaces de ocasionar, en determinadas ocasiones, hemorragias discretas. Existe una tumoración rinofaríngea altamente sangrante y de aparición juvenil, llamada «angiofibroma nasofaríngeo juvenil», cuyo síntoma fundamental lo constituyen las epistaxis y hemorragias faríngeas copiosas y recidivantes, capaces de abocar al paciente a la anemia aguda.

Las hemorragias postoperatorias pueden ser inmediatas, precoces (durante los dos primeros días) y tardías (a los 4-5 días). Son consecuencia del desprendimiento intempestivo de una escara.

## Tos

Se observa en la hipertrofia de la amígdala lingual y en las amigdalitis y faringitis crónicas. Es seca, quintosa. El constante «carraspeo» sólo sirve para expulsar pequeñas cantidades de moco espeso y viscoso.

## Manifestaciones a distancia

Citaremos la fatiga pronta de la atención (aprosexia), pereza intelectual, somnolencia diurna a causa de la hipoxia con hipercapnia por dificultad respiratoria (síndrome del *sleep* apnea); las obstrucciones tubáricas (motivo de otitis serosas, sépticas, o ambas) y de las coanas (obstrucción nasal); las alteraciones de los pares craneales (en especial, los seis primeros) en los procesos tumorales malignos, casi siempre con adenopatías cervicales y a distancia, etc.

La actividad focal evidente de la orofaringe es causa de cardiopatías, procesos reumáticos, eccemas, etc.

# ■ INSPECCIÓN Y PALPACIÓN

La inspección somática general tiene cierto valor, por cuanto la obstrucción crónica de la nariz a causa de hipertrofia de la amígdala faríngea (vegetaciones adenoideas) motiva una fisonomía característica llamada «facies adenoidea», y ciertas deformaciones torácicas (tórax «en clepsidra», escápula «en percha»), consecuencia de la ventilación pulmonar insuficiente.

En la anmigdalitis diftérica, la cara es pálida, sudorosa, con adenopatías angulomaxilares y cervicales muy patentes (cuello proconsular).

En el absceso retrofaríngeo (casi siempre se trata de un niño recién salido de una coriza o de una fiebre eruptiva), llaman la atención la boca, que permanece permanentemente abierta, y la disnea, que acrece en posición vertical, pues el pus abulta, por la parte inferior, la pared faríngea y ocluye la entrada de la laringe.

## TUMEFACCIONES CERVICALES EXTERNAS

Pueden corresponder a adenopatías (inflamatorias o tumorales), tumores (benignos [quistes branquiales] o malignos), zonas infiltradas (flemón del suelo de la boca o del espacio subparotídeo posterior [tributario de un flemón laterofaríngeo]), etc.

## OROFARINGE

La exploración se efectúa mediante el empleo de los espejos frontales, sentando al paciente delante del examinador. Se hace que abra la boca, sin por ello sacar la lengua ni arquearla; entonces ésta es deprimida y tirada hacia delante por el depresor lingual, apoyado no más allá del tercio medio (fig. 8-13).

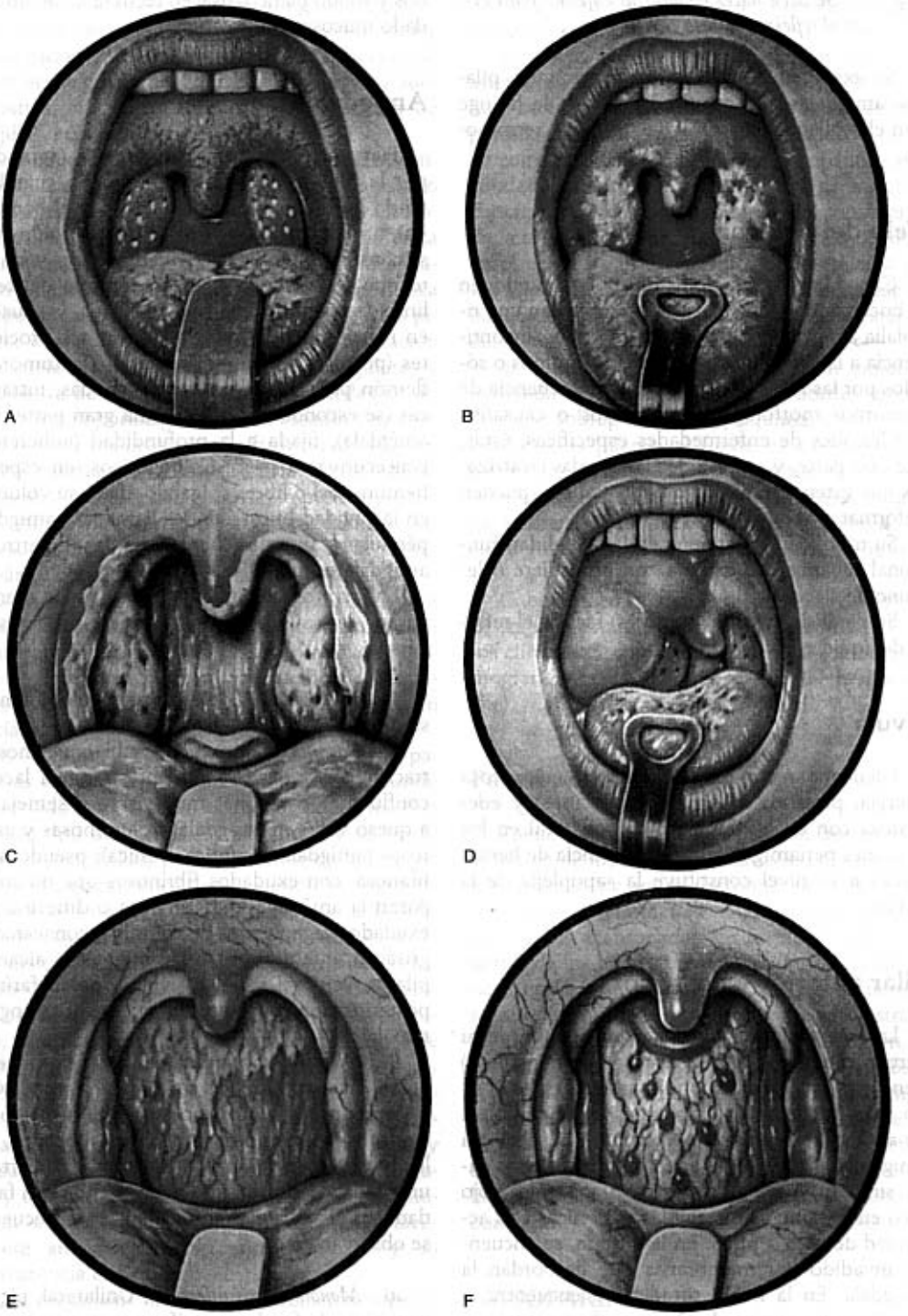


**Fig. 8-13.** Esquema de diversas afecciones amigdalofaríngeas. A) Amigdalitis puetácea. B) Amigdalitis diftérica. C) Faringitis diftérica. D) Amigdalitis. Absceso perifaríngeo. E) Faringitis atrófica. F) Faringitis hipertrófica

© MASSON, S.A. Fotocopiar sin autorización es un delito.

*Se debe hacer respirar al enfermo para evitar el reflejo nauseoso.*

Se examinan el velo del paladar, úvula, pilares, amígdalas y la pared posterior de la faringe con el repliegue glosoamigdalar y zona retromolar.

## Velo del paladar

Cabe la existencia de fisuras que comuniquen la boca con las fosas nasales y produzcan una rinolalia abierta y, en determinados casos, incontinencia a la deglución, con salida de líquidos o sólidos por las fosas nasales, como consecuencia de trastornos morfológicos congénitos o causados por lesiones de enfermedades específicas; éstas, por otra parte, y a causa de las secuelas cicatriziales que estenosan el istmo de las fauces, pueden deformar el velo.

Su motilidad (interviene en la actualidad funcional tubárica), se explora con un estilete o lechino de algodón.

Su parálisis (neuritis; tumores) facilita el reflujo de líquidos por la nariz.

## Úvula

Puede aparecer bífida, alargada, edematosa (alergia, procesos inflamatorios vecinos) y edematosa con desplazamiento contralateral en los flemones periamigdalinos. La presencia de hematomas a su nivel constituye la «apoplejía de la úvula».

## Pilar anterior y posterior

La observación de toda su extensión (desde su vértice superior hasta el surco glosoamigdalino) tiene gran valor. Junto con las amígdalas, es el sitio más frecuente de implantación de tumores. Su aspecto refleja hasta cierto punto la patología amigdalar. No se altera en la hipertrofia amigdalar simple. Aparece congestivo y de color rojo vivo en las amigdalitis agudas y crónicas con actividad de foco séptico. En la difteria, se encuentra invadido por membranas que desbordan la amígdala. En la fiebre tifoidea, se encuentra la mal llamada «angina de Duguet» (la amígdala es normal), consistente en una exulceración de forma oval, eje mayor vertical, bordes poco profundos y fondo blancogrisáceo recubierto de un exudado mucoso.

## Amígdalas

Hay que considerar su tamaño (agrandado por la hipertrofia linfoidea; pequeño cuando el tejido linfoideo queda ahogado por el conjuntivo), no olvidando que una asimetría volumétrica se considera signo de actividad patológica; aspecto que corresponde a un predominio del tejido linfoideo o de criptas con o sin pus, y situación en relación con la fosa amigdalar, así, procidentes (procesos inflamatorios agudos o tumorales, flemón periamigdalino), enclaustradas, intravélicas (se esconde tras el velo una gran parte de la amígdala), fijada a la profundidad (adherencias consecutivas a procesos flogóticos, en especial, flemonosos) o libres colgando, dado su volumen, en la cavidad bucal (son las llamadas «amígdalas péndulas», muy frecuentes en las hipertrofias amigdalares infantiles).

En los procesos inflamatorios agudos o crónicos de la amígdala, ésta adquiere aspectos diversos:

1. *Eritematosa.* Con enrojecimiento edematoso difuso.
2. *Lacunar.* Con exudados blanquecinos intracrípticos, a veces confluentes (angina lacunar confluente), o tapones muy viscosos semejantes a queso viejo en amígdalas voluminosas y esclerosas (amigdalitis críptica crónica); pseudomembranosa, con exudados fibrinosos que no sobrepasan la amígdala; membranosa o diftérica, con exudados organizados de color blanconacarado o grisáceo, que desbordan la amígdala y alcanzan pilares, velo del paladar, úvula y pared faríngea posterior. Son constantes las adenopatías angulomaxilares.
3. *Ulcerosa.* La pérdida de sustancia tiene aspecto diverso y puede ser uni o bilateral. Casi siempre, muestra una ulceración de aspecto sucio, fungoso, como hecha con sacabocados, con los bordes cortados a pico. A veces, recubierta de un exudado grisáceo que se desprende con facilidad. Las ulceraciones amigdalinas más frecuentes se observan en:

*a) Mononucleosis infecciosa.* Unilateral, ulceronecrótica, de fondo crateriforme y mamelonado, tapizado de tejido necrótico de color gris que sangra al tacto con el estilete.

*b) Agranulocitosis.* Ambas amígdalas presentan ulceraciones grandes y profundas, con bordes despegados y fondo recubierto de esfacelos de color verde grisáceo y aliento fétido. No hay adenopatías. Frecuentes úlceras en cara interna de mejillas, encías y lengua.

*c) Amigdalitis de Plaut-Vincent.* La lesión tonsilar cursa en dos tiempos. El primero o estado seudomembranoso y el segundo o estado ulceronecrótico; el primero comienza por una falsa membrana de color gris muy friable, de «localización unilateral» en el polo superior, que nunca desborda la línea media aunque sobrepase los pilares; cuando se elimina, queda una ulceración que suele ser superficial, de bordes irregulares y recubierta de secreciones amarillas, fáciles de disociar con el portaalgodones; su estudio bacteriológico confirma la asociación fusospirilar; el tacto digital demuestra la consistencia normal de la amígdala, coexiste con gingivitis o pericoronaritis del último molar próximo a la amígdala infectada, suele haber reacción ganglionar en la región subángulo maxilar correspondiente.

*d) Anemia aplásica aguda,* de Ehrlich (panmielopatía). Lesiones bilaterales de carácter ulceronecrótico, con esfacelos de color rosáceo y coágulos violentos. Sangran con facilidad. Discreta reacción amigdalar. Lesiones semejantes en encías, cara interna de las mejillas y lengua.

*e) Leucosis agudas.* Una o ambas tonsilas palatinas ofrecen ulceraciones profundas de fondo esfacelado que sangran al menor contacto; este mismo tipo de lesiones se extienden y se localizan en las mejillas, pared posterior de la faringe, velo del paladar, encías, etc., siendo el origen de estas lesiones la infiltración leucémica de la submucosa, la fragilidad vascular, la disminución de los granulocitos útiles para la defensa del organismo y la presencia de una flora bacteriana orofaríngea entre la que se encuentran estreptococos, estafilococos, fusospirilos y los gérmenes de la infección pútrida de Veillon y Zuber, que comprenden los bacilos *funduliformis, fragilis* y *ramosus.* En la enfermedad de Hodgkin (forma particular de leucosis), la amigdalitis no es muy frecuente, siendo el fondo de las mismas irregular y tapizado por un exudado seudomembranoso de color blanquecino que se desprende fácilmente sin sangrar. No son dolorosas y su consistencia es firme.

*f) Amigdalitis tuberculosa.* Ulceración superficial muy dolorosa, de bordes sinuosos y delgados, de color pálido con numerosos «granos de Trelat»; el fondo es granuloso, pálido, tapizado por cáseo gris; el tamaño y consistencia de la amígdala es normal.

*g) Amigdalitis luética.* La lesión unilateral asienta en una amígdala, generalmente hipertrófica; se trata de una ulceración que ofrece gran pérdida de sustancia, con bordes tallados a pico y de color escarlata. Su fondo está ocupado por un exudado viscoso de color amarillo, no sangra al contacto con el portaalgodones; la consistencia de la tonsila es firme, sin llegar nunca a ser dura; en el goma, la ulceración invade los pilares y el velo del paladar. Hay una adenopatía grande subangulomaxilar que muchas veces suele estar rodeada por otras mucho más pequeñas.

*h) Cáncer de amígdala.* Ulceración unilateral excavada en forma de cráter, de bordes infiltrados que sobrepasan el parénquima tonsilar para alcanzar los pilares; el fondo es sucio grisáceo, con mamelones que sangran fácilmente al menor contacto. La consistencia de la amígdala es leñosa. Existen adenopatías subangulomaxilares e incluso yugulares, también de naturaleza leñosa.

Cabe señalar que en el diagnóstico diferencial de las ulceraciones amigdalares se suman los datos clínicos a los aportados por el laboratorio (hemograma, frotis, biopsia, serología, hemocultivos).

## Pared posterior

Puede aparecer congestiva, con aumento de volumen de los folículos linfáticos, en especial en los operados de amigdalectomía; también se observan estos fenómenos en la faringitis granulosa, a veces acantonados, en forma de columnas, detrás de los pilares posteriores (faringitis columnar). En la faringitis seca, la mucosa ha perdido su aspecto húmedo y aparece seca, deslustrada. Si abomba, cabe pensar en un adenoflemón, en un absceso retrofaríngeo en el niño, en un absceso osifluente vertebral, en una petrositis (complicación de una otitis media) o, más raramente, en la inclusión de un cuerpo extraño. Se completa el examen comprobando con un estilete su sensibilidad. En el enfisema mediastínico, es posible, al comprimir, despertar una crepitación nívea.

## NASOFARINGE

Es explorada mediante la rinoscopia posterior. Ésta se efectúa situando un espejillo o rinoscopio

© MASSON, S.A. Fotocopiar sin autorización es un delito.

detrás de la úvula, haciendo respirar al sujeto por la nariz para que el velo se desplace de la pared posterior y así ganar espacio y situar bien el rinoscopio. Se deprime la lengua con el depresor. Es conveniente anestesiar la mucosa faríngea y del velo del paladar para poder maniobrar con tranquilidad y sin prisas, permitiéndonos la colocación de un retractor de velo para dirigirlo hacia delante y, con ello, obtener una visión correcta de la epifaringe y coanas.

La rinoscopia posterior óptica realizada mediante ópticas rígidas o flexibles exige la anestesia de esta zona.

La epifaringe es examinada mediante un tubo faringolaringoscópico rígido que lleva un sistema óptico de 90°, que permite la observación de la región, o mediante el fibroscopio flexible.

Existen también unos aparatos denominados salpingoscopios (de Yankauer y otros semejantes), que se introducen en la boca y, levantando el velo, permiten la observación de la región peritubárica con el auxilio de los habituales medios de iluminación. Otros, como los salpingoscopios eléctricos, tienen iluminación propia; son tubos finos que se introducen en la fosa nasal hasta llegar a la zona coanal o al *cavum* y, mediante el sistema de óptica directa o en ángulo, permiten la exploración de estas regiones.

Por el medio que fuere, se examinan la bóveda del *cavum* (lugar de implantación de las vegetaciones adenoideas en el niño) lateralmente al orificio faríngeo de la trompa de Eustaquio, las coanas en un plano más anterior, el tabique que las separa y las colas de los cornetes, que forman la estructura más sobresaliente, destacando el cornete medio.

Tiene gran interés también el examen rinoscópico posterior para establecer el diagnóstico de los tumores epifaríngeos y de los estados patológicos tubáricos. Hay que considerar que la constitución hística completa de esta región implica la existencia de alteraciones clínicas tributarias de procesos tumorales con resultados histológicos negativos. Por ello, como hemos dicho, el examen por rinoscopia posterior es de gran valor en todas estas ocasiones y constituye el único medio de obtener una imagen objetiva del estado del revestimiento mucoso de esta región tan compleja.

La exploración de las vegetaciones adenoideas, especialmente en niños, se verifica mediante radiografía de perfil del *cavum*, sea de forma convencional o mediante xerografía, comprobando la existencia o no de la masa adenoidea según la disminución de la imagen aérea rinofaríngea. El tacto del *cavum* es un procedimiento que se había usado tradicionalmente, pero actualmente está desplazado por la radiografía de perfil de la nasofaringe.

### HIPOFARINGE O LARINGOFARINGE

Abarca la observación de la base de la lengua, de los senos piriformes (o sea, las canaletas que van a confluir al esófago) y de la porción retrofaríngea.

Esta exploración puede realizarse mediante laringoscopia indirecta, apoyando el espejillo laríngeo contra el velo del paladar, previa exteriorización de la lengua, o por esofagoscopia cuando interesa, sobre todo, para comprobar el estado de los senos piriformes y el espacio retrocricoideo, mediante el faringolaringoscopio.

El uso de la óptica rígida con ángulo de 90° o del fibroscopio flexible es la manera más aconsejable de explorar la zona, ya que permite recorrer la hipofaringe y penetrar en la laringe; es preceptiva la anestesia tópica de toda el área a explorar.

Es de gran utilidad en la patología de la amígdala lingual, en oncología de esta región, así como para la observación, diagnóstico de situación y maniobras de extracción de cuerpos extraños acantonados en esta zona.

## ■ EXAMEN RADIOLÓGICO

### RADIOGRAFÍA SIMPLE

Se utiliza en las áreas de urgencia en el caso de patologías leves; en el caso de patologías severas se debe realizar una TAC.

La *epifaringe* se explora mediante la radiografía de la base del cráneo y radiografías laterales de la región, buscando el contraste entre las partes óseas, aéreas y blandas, y las alteraciones patológicas que las afectan. No obstante, la superposición de imágenes da una idea un tanto confusa, circunstancia que se palía con la planigrafía, especialmente la lateral, que muestra los relieves óseos que limitan el *cavum*, con su aspecto normal o modificado, y la sombra que producen las partes blandas, al tiempo que son estudiadas las modificaciones de su espesor y la correcta delimitación de sus bordes. Por las circunstancias antedichas, las radiografías y plani-

grafías de perfil con medios de contraste ofrecen imágenes evidentes de la alteración patológica allí producida.

En la *orofaringe,* la radiografía de perfil nos suministra escasos datos, pero es de interés por bosquejar modificaciones que apoyan el diagnóstico clínico. En los casos de cuerpos extraños enclavados en dicha zona, de modo especial en la pared posterior, suele ser de gran utilidad.

En la *hipofaringe,* la radiografía de perfil, así como, de manera especial, las planigrafías, son de sumo interés, sobre todo en lo tocante a la patología tumoral y cuerpos extraños.

Las planigrafías combinadas de epifaringe e hipofaringe permiten delimitar la extensión de un proceso tumoral en su expansión e invasión hacia ambas regiones.

## TOMOGRAFÍA DE ALTA RESOLUCIÓN

Es de primordial importancia en el diagnóstico de los tumores de la epifaringe, mostrando claramente el grado de extensión. Permite comprobar las infiltraciones de las partes blandas y las alteraciones óseas vecinas. Detalla claramente las diferencias entre el tumor y las estructuras afectadas. Este medio tiene también su aplicación en los espacios parafaríngeos y aun en la hipofaringe.

## ARTERIOGRAFÍA CAROTÍDEA

Tiene su aplicación en los procesos patológicos de los espacios parafaríngeos, para determinar la existencia de tumores glómicos carotídeos o desplazamientos vasculares por compresión de la noxa patológica o la afectación del vaso por la misma.

Atención especial merece en los fibroangiomas sangrantes juveniles del *cavum,* confirma el diagnóstico, informándonos de los vasos nutrícios y su procedencia de la carótida externa, interna, o de ambas.

## ARTERIOGRAFÍA SUPERSELECTIVA

La de las ramas de la carótida externa permite la embolización previa a la cirugía con el fin de evitar grandes pérdidas hemáticas y facilitar la exéresis total del tumor.

## CINEVIDEORRADIOLOGÍA

Puede dar buenos y valiosos resultados en el estudio de la patología funcional un tanto compleja de esta encrucijada, en que la zona superior es respiratoria para convertirse luego en aerodigestiva.

## GAMMAGRAFÍA

Mediante la inyección de material radiactivo en el tumor o suelo de la boca, permite registrar la captación del mismo, ofreciendo mapas que permiten el estado de los diferentes grupos ganglionares cervicales, si bien su uso no está generalizado y se reserva sólo para casos especiales.

# ■ EXÁMENES DE LABORATORIO

El hemograma y la velocidad de sedimentación globular son muy útiles para valorar los procesos faríngeos agudos y para enjuiciar la actividad focal amigdalar, así como para el diagnóstico de anginas sintomáticas de procesos hemáticos (agranulocitosis, leucemias agudas). El estudio bacteriológico de los frotis es indispensable para el diagnóstico de la difteria y procesos fusospirilares. Las reacciones de VDRL y complementarias confirman la sospecha de un proceso luético.

En oncología faríngea, nos serán muy útiles la punción, la biopsia o un simple frotis según las directrices de Papanicolaou; si bien se acepta no realizarla hasta haber practicado una exploración endoscópica faringoesofágica, ya que podrían aparecer modificaciones anatómicas zonales debidas a la inflamación reactiva posterior a la biopsia.

iar sin autorización es un delito.

# LARINGE

## ■ MANIFESTACIONES CLÍNICAS

Los síntomas laríngeos más notables responden a trastornos fona-torios (disfonía); respiratorios (disnea); de la deglución (disfagia y odinofagia); de la sensibilidad (parestesias, dolor y tos), y vasculares (hemorragias).

### DISFONÍA

Se observa más o menos prontamente, y en grado mayor o menor, en todas las afecciones laríngeas. Su intensidad es mayor cuando el proceso se localiza en la zona glótica, de cuya afectación aislada puede ser el único síntoma. Por ello, constituye el síntoma fundamental de los llamados pólipos laríngeos, de los nódulos, de la eversión ventricular, de las neoplasias localizadas en la cuerda vocal o de las lesiones específicas asentadas únicamente en las cuerdas vocales, así como de las neuropatías o miopatías que provocan paresias o parálisis de la motricidad cordal. Otras veces va acompañada de disnea, como ocurre en las laringitis subglóticas, en las cuales predomina este síntoma sobre la disfonía, sean secundarias a un proceso infectivo a consecuencia de un «seudocrup», y en los edemas laríngeos llamados de glotis. Sin embargo, esta disfonía asociada a la disnea adquiere su más alto valor en las neoplasias de dicha localización subglótica.

La *disfagia,* con *odinofagia* (deglución dolorosa) o sin ella, acompaña a la disfonía en las afecciones tumorales específicas, o en los edemas, flemones o pericondritis, que en determinadas circunstancias de desarrollo pueden ir también acompañadas de disnea.

### DISNEA

Se puede distinguir la asfixia súbita que produce un cuerpo extraño, un edema de implantación rápida (tóxico, alérgico), el seudocrup, la laringitis subglótica trivial, sintomática o diftérica, etc., de la asfixia progresiva (neoplasia, proceso específico, edema o flemón del vestíbulo, pericondritis, neuropatías con parálisis de abducción unilateral, etc.) con un cuadro disneico que aboca a la asfixia, ya espontáneamente, ya por un esfuerzo, tos o cualquier maniobra intempestiva del examen, e incluso por la misma situación del paciente en decúbito supino o por la administración de sedantes que disminuyan la acción de la musculatura respiratoria.

### DISFAGIA Y ODINOFAGIA

La dificultad para la deglución o disfagia aparece en todos los procesos flogóticos simples, específicos, flemonosos o edematosos que afectan a la zona supraglótica, en especial los de localización aritenoidea o de los repliegues aritenoepiglóticos y, de una forma sobresaliente, las lesiones tuberculosas o tumorales. Estos procesos pueden manifestarse, simplemente, por una sensación dolorosa sin dificultad al tragar (odinofagia).

La *odinofagia* es frecuente en los procesos supraglóticos, con especial intensidad en los flemones, tuberculosis y neoplasias; la ingestión de alimentos, en especial de los líquidos, e incluso el tragar saliva, resulta muy difícil. Las neoplasias del vestíbulo, sobre todo las que afectan a los repliegues aritenoepiglóticos, son también causa frecuente de odinofagia, acompañada, como en el caso anterior, de irradiaciones al oído (otodinias u otalgias reflejas).

### PARESTESIAS

Son muy frecuentes las sensaciones de constricción, escozor o cuerpo extraño, que obligan a un carraspeo e incluso son capaces de producir tos refleja por la acción irritativa producida sobre la mucosa.

Estas molestias se pueden dar de una forma frecuente en la localización supraglótica de los procesos patológicos que afectan a la laringe, pero son de gran interés en esta región ya que este síntoma puede preceder en mucho a la aparición de la disfagia y, aún más, a la afonía.

### DOLOR

La fonación y la tos pueden resultar dolorosas cuando los procesos ulcerosos presentados en las inflamaciones específicas o neoplásicas afectan a las cuerdas vocales.

El dolor espontáneo y el que responde a la presión exterior ocurren en las condritis, pericondritis y en las exteriorizaciones masivas de las neoplasias hacia la piel, que en muchas ocasiones se acompaña de flogosis sobreañadidas.

## TOS

Puede presentarse en forma de accesos o de carraspeo. Es molesta y suele acompañarse de sensación de cuerpo extraño. Frecuentemente, es el primer signo de lesión y el que lleva al paciente a la consulta del médico.

## HEMORRAGIAS

Son poco frecuentes. En realidad, acostumbran a ser de poca intensidad y corresponden, en general, a la ulceración de procesos neoplásicos. Raramente, se han descrito casos de hemorragias laríngeas tributarias de enfermedades hemorrágicas, con localizaciones laríngeas o consecutivas a un esfuerzo funcional.

# ■ INSPECCIÓN Y PALPACIÓN

La *inspección externa* es de gran valor ayudada por la *palpación,* porque permite observar la movilidad o fijación de la laringe, movilidad que va acompañada de una crepitación característica y cuya desaparición indica la fijación de ésta, representativa de una exteriorización inflamatoria o neoplásica; en este supuesto, es casi constante la presencia de adenopatías duras, ya sean retroauriculares, subangulomandibulares, supraclaviculares o en las cadenas yugular y espinal.

La movilidad se comprueba mediante la observación de la laringe durante la respiración (descenso respiratorio y ascenso espiratorio casi imperceptibles, más patentes en la disnea laríngea aguda), la fonación y deglución.

El dolorimiento a la palpación, unido a una tumefacción, es indicativo de «condritis o pericondritis».

El hallazgo de signos de enfisema junto con crepitación anómala y empastamiento (con expulsión de sangre por la boca que no se ve que descienda de la fosa nasal ni proceda de la propia cavidad bucal), sugiere un «traumatismo cerrado de la laringe».

La observación de una tumoración lateral blanda que aumenta con la fonación y con los esfuerzos hará pensar en la posibilidad de un «laringocele externo».

## LARINGOSCOPIA

La inspección endolaríngea se verifica mediante laringoscopia.

### Laringoscopia indirecta

Se verifica dirigiendo el haz luminoso reflejado en el espejo del examinador hacia el laringoscopio (espejillo laríngeo descubierto y empleado por primera vez por el maestro de canto español Manuel García) que, apoyándose en el velo del paladar, refleja la imagen de la laringe. Para conseguir esta imagen, es necesario que el paciente saque la lengua. Ésta es mantenida en posición por la otra mano del médico, que la coge entre los dedos medio y pulgar, mientras el índice mantiene separado el labio superior. Simultáneamente, se invita al paciente a que practique la respiración oral. El espejillo es calentado (o protegido con sustancias antivaho) para que no se empañe y se coloca en la posición antes citada. Como sea que forman un ángulo de 45° con el plano horizontal, resulta que todo lo que es anterior en la laringe, queda superior en la imagen y lo que es posterior queda inferior. El uso de los fibroscopios flexibles o las ópticas rígidas con ángulo de 90° facilitan enormemente la exploración.

Se observan las cuerdas vocales, que están unidas por su vértice anterior y aparecen de un color blanquecino. Éstas, al hacer respirar al paciente, se separan y al pronunciar éste la letra «e», se acercan, con lo que se comprueba la movilidad cordal y la de los aritenoides que forman la base del triángulo y limitan con dichas cuerdas. A través del espacio glótico, se observa la zona subglótica y, encima, la epiglotis, las bandas ventriculares que parcialmente cubren las cuerdas, los ventrículos o espacios que se involucran entre cuerdas y bandas. Más lateralmente, se observan los repliegues aritenoepiglóticos, por fuera de los cuales estamos ya en los senos piriformes.

La comisura anterior y el pie de la epiglotis son, a veces, de difícil visión, lo cual se intenta corregir extendiendo la cabeza del sujeto y que-

© MASSON, S.A. Fotocopiar sin autorización es un delito.

dando el examinador más alto que el plano horizontal que pasa por la boca del paciente. Así, el ángulo de incidencia sobre el espejillo capta la imagen de las zonas más anteriores de la laringe. No obstante, raras veces es suficiente este procedimiento.

El reflejo nauseoso, la lengua gruesa y la epiglotis caída o abarquillada, se oponen a una buena laringoscopia indirecta.

El reflejo nauseoso puede subsanarse mediante la anestesia de la mucosa faríngea; la epiglotis caída o abarquillada, mediante retractores de lengua y epiglotis, pero en caso negativo tenemos la solución, la mayoría de las veces, en el uso del fibroscopio.

## Laringoscopia directa

Precisa una buena anestesia de la mucosa faríngea, base de la lengua y laringe o anestesia general con o sin intubación, según cada caso. Se verifica mediante espátulas, laringoscopios o el mismo esofagoscopio; los laringoscopios pueden ser de iluminación proximal o distal.

Se efectúa colocando al sujeto en decúbito supino con la cabeza en extensión, algo-colgante. Un ayudante fija los hombros del paciente para evitar el ascenso de la parte anterior del cuello. Se introduce el tubo en la boca del paciente entre los dedos índice y medio de la otra mano del examinador, mientras los demás dedos tiran de la arcada dentaria superior para abrir más la boca y vencer la dificultad ofrecida por los dientes. La primera referencia es la úvula, la segunda, la epiglotis, que puede ser examinada al elevar la base de la lengua; al situar el tubo debajo de la epiglotis para levantarla, se observa la luz laríngea, y, forzando la elevación, queda al descubierto la comisura anterior; una maniobra auxiliar en los casos de visión difícil la constituye la presión ejercida sobre el cartílago tiroides. No obstante, existen algunos pocos casos en que no es posible explorar esta zona, por lo que, en caso de plantearse la posibilidad de una neoplasia, debe recurrirse a los exámenes radiográficos y si, a tenor de éstos, se considera necesaria la investigación de la región comisural, estará justificada la laringofisura exploradora.

Las arcadas dentarias constituyen un obstáculo para la correcta laringoscopia. Con el fin de obviar esta dificultad, han surgido una serie de laringoscopios llamados comisurales, que pretenden la correcta visión de dicha región; algunos de ellos, para mejor manejarlos entre los dientes, son cilíndricos en su extremo laríngeo y planos en su zona bucal. De ahí también el uso de los esofagoscopios cortos con luz aplanada.

La otra dificultad, a veces insoslayable, es la artrosis cervical, que, por impedir la extensión de la cabeza, imposibilita la colocación adecuada del laringoscopio.

La laringoscopia directa por suspensión, con apoyo sobre el mismo paciente, permite manejar al examinador las dos manos, pudiéndose hacer bajo anestesia general con o sin intubación endotraqueal. Igualmente, permite utilizar para la visión endoscópica el microscopio quirúrgico, con lo cual se consigue una mejor visión de las estructuras laríngeas, así como se puede realizar a la perfección y con mayor exactitud cualquier manipulación biópsica o terapéutica.

# ■ EXAMEN RADIOLÓGICO

Comprende la radiografía simple, la radiografía con medios de contraste (faringografía, laringografía), y la tomografía axial computarizada.

## RADIOGRAFÍA SIMPLE

Es interesante, especialmente la de perfil, ya que en la posición anteroposterior existe la superposición de la columna vertebral, que le resta todo interés clínico.

Courtat, en 1923, inició la toma de radiografías laterales del cuello para definir y vigilar la evolución de los tumores laríngeos. La densidad y espesor desigual de las estructuras situadas por delante del raquis cervical, con la repleción aérea de las vías respiratorias superiores, permite reconocer formaciones anatómicas y detalles funcionales.

El complejo laringotraqueal adopta una disposición tubular quebrada por diversas formaciones propias de su anatomía. Su cara anterior es la más rica en detalles.

A partir de arriba, y siguiendo el borde posterior de la base de la lengua, que protubera algo en el espacio orofaríngeo, se manifiesta un acentuado repliegue mucoso que forma la depresión conocida por surco glosoepiglótico; la eversión mucosa ascendente corresponde a la proyección lateral de la epiglolis.

Cruza en sentido transversal esta región, la imagen de densidad ósea del hueso hioides. Siguiendo el plano declive posterior de la epiglotis,

a pocos milímetros de su vértice, se bifurca su borde posterior; el segmento dorsal corresponde al repliegue aritenoepiglótico, el ventral, a la verdadera cara laríngea de la epiglotis. Ésta llega hasta el extremo anterior de una imagen de densidad aérea, ligeramente ovalada en sentido anteroposterior, que con unos pocos milímetros de altura ocupa aproximadamente los dos tercios anteriores de la laringe. Se trata de la imagen de los «ventrículos de Morgagni»; forma su límite superior más denso una zona transversal que corresponde a la banda ventricular; su límite inferior lo constituye la cuerda vocal.

Desde la mitad aproximada del repliegue aritenoepiglótico hasta por debajo de la cuerda vocal, estas formaciones quedan protegidas por el cartílago tiroides, que, a modo de coraza anterolateral, las envuelve. A tenor de la mayor o menor calcificación de este cartílago, circunstancia extraordinariamente variable según los individuos, se superponen a las imágenes descritas las agrupaciones calcáreas propias de tal proceso. Rebasada la cuerda vocal, se inicia la línea ondulada de la pared anterior de la tráquea.

El límite laríngeo posterior está constituido por una línea menos quebrada, que sin solución de continuidad sigue la dirección de la pared rinofaríngea posterior en sentido sensiblemente vertical. Su regularidad no se quiebra hasta algo por encima de la confluencia con el repliegue aritenoepiglótico, donde generalmente puede observarse la imagen más o menos calcificada de los cartílagos aritenoideos. A partir de este punto, desaparece el límite definitivo y sigue una zona de opacidad correspondiente al borde posterior del cartílago tiroides y cartílago cricoides y aritenoides. La pared posterior se define nuevamente al iniciarse la vertiente posterior de la tráquea.

Esta confusión parcial del borde posterior puede ser modificada mediante la toma de la placa durante la maniobra de Valsalva, con lo cual se separan las paredes posteriores de la hipofaringe y de la faringe, lo que permite seguir en la imagen radiográfica en torno de las estructuras que la integran.

## RADIOGRAFÍA CON MEDIOS DE CONTRASTE

Su uso es excepcional. La radiografía puede ser tomada en posición de perfil con lo cual se consigue tener más destacados los límites laríngeos y en especial su borde posterior, y la placa frontal permite comprobar las zonas extralaríngeas en íntima relación con ella y que son lugares que representan puntos de invasión o de implantación de procesos tumorales. Dichas regiones se refieren a los espacios glosoepiglóticos y a los senos piriformes, que son los que se ocupan normalmente y que, al ser afectados por neoplasias, dan imágenes de rellenos parciales y de bordes no lineales, sino festoneados e irregulares; el material empleado puede ser la papilla baritada y otros preparados hidrosolubles.

El empleo de aceites yodados permite obtener imágenes laterales y frontales, previa anestesia de la mucosa faríngea, con lo cual se consiguen seguir los bordes de los repliegues aritenoepiglóticos e interaritenoideos, a la vez que muestra una imagen del estado de los ventrículos al depositarse parte del radiopaco en él.

## CINEVIDEORRADIOLOGÍA

Ofrece un vasto campo a la investigación radiológica laríngea permitiendo una delimitación topográfica lo más exacta posible de los elementos afectados.

## TOMOGRAFÍA DE ALTA RESOLUCIÓN

Es el método de elección para el estudio de la laringe e hipofaringe (fig. 8-14). Es el único método de exploración radiológica que obtiene planos

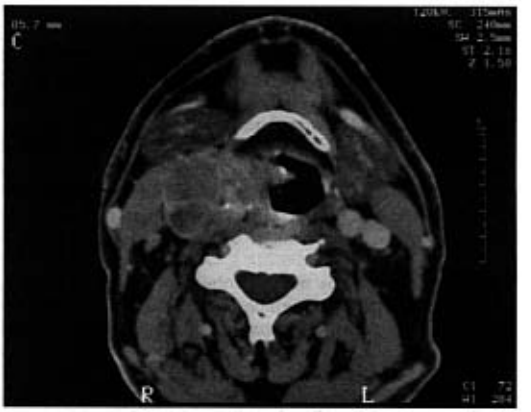


**Fig. 8-14.** TAC de la región laríngea. Neoplasia maligna de la cuerda vocal derecha con afectación ganglionar.

© MASSON, S.A. Fotocopiar sin autorización es un delito.

horizontales de las estructuras laríngeas, hipofaríngeas y cervicales, ofreciendo imágenes del plano glótico a la vez que evidencia el contraste de las partes blandas, cartilaginosas, espacio aéreo y en la región cervical evidencia claramente el volumen y localización de las adenopatías palpables.

## VIDEOESTROBOSCOPIA

Permite realizar el estudio del momento ondulativo de las cuerdas vocales y obtener diagnósticos tan precisos como la presencia de pequeños quistes intracordales así como alteraciones patológicas debidas a un hábito fonatorio deficiente.

# ■ EXÁMENES DE LABORATORIO

Los exámenes hemáticos, los estudios bacteriológicos de los frotis obtenidos, las tomas biópsicas y la citología exfoliativa tendrán en la laringe idéntico valor al descrito al tratar de la exploración faríngea. Cabe señalar, no obstante, que la biopsia se obtendrá por laringoscopia directa o indirecta y que, por crecer y extenderse las neoplasias en profundidad y no hacia la luz laríngea, puede ocurrir que se repitan los exámenes negativos en cierto número de casos, pero, como ya se expresó, ante el cuadro clínico evidente es necesario recurrir a la laringofisura exploradora con toma de biopsia *in situ,* dada la importancia del diagnóstico exacto, que puede ser vital para el paciente.

# 9

# Endocrinología

## ■ INTERROGATORIO

Será lo más detenido posible, no dudando en recurrir a los parientes que acompañan al paciente si creemos que aquéllos puedan aclararnos alguna duda. Cabe señalar, ante todo, que la manera como el enfermo se presenta a la consulta, y especialmente como se comporta durante ella, ya tienen cierto valor de orientación.

El enfermo hipertiroideo, cuyo tono vital sabemos alto, cambia con efusión las palabras habituales de saludo; estrecha con energía la mano que le tiende el médico y responde a las preguntas atropelladamente, con profusión de detalles y gestos, mientras en todos sus actos muestra prisa en terminar; esta irritabilidad afectiva contrasta con la beatitud e indiferencia de los hipotiroideos, algunos de los cuales son sombríos, malhumorados y fáciles a las reacciones afectivas elementales.

El enfermo con insuficiencia suprarrenal, con tendencia a la depresión endógena, suele ser tímido y, a las primeras de cambio, insiste en los dos síntomas que más le preocupan, el cambio de color de su piel (melanodermia) y su intensa, y no explicada, astenia, la cual nota ya en el lecho y antes de que cualquier esfuerzo la justifique (astenia de reposo).

Mientras interrogamos al presunto enfermo, nos fijaremos en las peculiaridades de su voz[1]. Ésta puede reflejar modificaciones en el equilibrio hormonal, ya sean transitorias y normales (la voz puede hacerse ronca e inestable antes de la menstruación, por edema laríngeo debido al descenso de la concentración de estrógenos) o por trastornos endocrinos graves.

[1]La voz es el elemento sonoro del lenguaje producida por la corriente de aire que saliendo de los pulmones hace vibrar las cuerdas vocales. Se enriquece con los armónicos que le ofrecen los resonadores (cavidad torácica, laringe superior, faringe, cavidad nasal, boca) y activadores (paladar blando, paladar duro, lengua, dientes, labios).

El tono de la voz humana depende de la frecuencia con que vibran las cuerdas vocales (entre 80 y 1.175 ciclos/s), su intensidad de la fuerza de la corriente de aire que pasa por la glotis. El tamaño y forma de los resonadores, particularmente de la boca, garganta y cavidades nasales, y la acción de los articuladores, confieren a la voz de cada individuo sus peculiaridades.

La voz es rigurosamente personal (pero no indeleble como las huellas dactilares) pues varía con el paso de los años. «Es imposible que dos personas posean el mismo espectograma fónico.»

Entre los 11 y 13 años, se produce la «muda» de la voz, en un período de 6 a 12 meses. El aumento de longitud (casi 1 cm), anchura y espesor de las cuerdas vocales cambia la infantil en la propia del adulto, una octava más baja.

Sabido es que la diferencia existente entre la voz del hombre y de la mujer es mayor en la edad adulta que en la niñez (ambos tienen voz infantil) tendiendo a igualarse a partir de la menopausia (virilización de la mujer).

Descartada la disfonía transmutacional (el adolescente, sorprendido por la muda de la voz, no acostumbrado a oírse con voz tan grave, siente aversión a este tono, que le parece repulsivo, y continúa hablando con la misma entonación de siempre) y raramente, alguna laringitis crónica, la persistencia de la voz infantil más allá de los 15-16 años señala un trastorno hormonal.

Los trastornos fonatorios pueden ser *funcionales* (disfonía espástica [el débito vocal es intermitente, irregular, forzado y fatigoso, debido a las contracciones espásticas de las cuerdas vocales], afonía histérica [el paciente es incapaz de emitir un solo sonido vibratorio que pueda contener un matiz comunicativo; por el contrario, conserva toda su potencia y habilidad para emitir cualquier otro tipo de vibraciones inespecíficas, como, por ejemplo, la tos]), *orgánicos* (nódulos, tumores, tuberculosis, laringitis infecciosa aguda, traumatismos, parálisis neurógena, etc.) o *por modificaciones en el equilibrio hormonal.*

→

© MASSON, S.A. Fotocopiar sin autorización es un delito.

En la enfermedad de Addison, se vuelve débil y ronca, similar a la de un sujeto fatigado de tanto hablar (fonastenia).

En el hipertiroidismo, las manifestaciones vocales varían, pero la mayoría de los enfermos se quejan de fatiga de la voz, con alteración de su tono.

En el mixedema, la voz es ronca, con descenso del tono y poca claridad vocal.

En la acromegalia, la voz es resonante, con un timbre extraño de polichinela.

En la tetania paratiroidea, tiene tendencia a las notas graves, con escape de agudos, y se pasa de un registro a otro.

La voz masculina de algunas mujeres viriloides (arrenoblastoma del ovario, tumores suprarrenales, posmenopausia) se explica por el gran desarrollo del aparato laríngeo.

La voz eunucoide es aguda, estridente, entrecortada con súbitos fallos y bruscas notas graves extinguiéndose de improviso. Esta fonación produce un rápido cansancio[2].

## HERENCIA ENDOCRINA

En la bibliografía médica, son numerosas las observaciones sobre la transmisión hereditaria de las endocrinopatías. La herencia puede ser directa o cruzada.

Los llamados «síndromes MEN *(Multiple Endocrine Neoplasms)* o poliadenomatosis endocrina» son considerados la manifestación familiar de una diátesis tumoral endocrina.

Es útil preguntar al paciente si es fruto de matrimonio consanguíneo y si es primer hijo o si ocupa un lugar intermedio o el final en una serie de numerosos hijos, y sobre la edad de la madre.

## FACTORES TÓXICOS, INFECCIOSOS, EMOTIVOS, SOCIALES Y AMBIENTALES

Conocida es la predilección de ciertas infecciones para determinadas glándulas; así, la tuberculosis respeta más frecuentemente la tiroides, páncreas e hipófisis, y daña las suprarrenales; la sífilis, por su parte, ataca principalmente la hipófisis, las gónadas y páncreas, y rara vez las suprarrenales y tiroides; el virus de la parotiditis, el páncreas y gónadas. Conocida es la posible infección de una tiroides normal (tiroiditis) o bociosa (estrumitis) estreptocócica, estafilocócica o micótica.

Los factores sociales y ambientales cuentan, sobre todo, en el bocio endémico (como ya señaló, en 1845, el frenólogo [no médico] Mariano Cubí, citado por Pérez Vitoria), que va desapareciendo en España al cesar su aislamiento geográfico y mejorar las condiciones de vida. El estudio del crecimiento en individuos de diferentes clases sociales muestra que el desarrollo, salud y fisiologismo de la población guarda relación directa con la alimentación y condiciones de vida; incluso se modifican algunas características consideradas raciales; los japoneses afincados desde varias generaciones en Estados Unidos tienen más talla que los parientes de su país de origen.

Las incidencias de la vida sexual se reflejan más en la mujer, sin que ello signifique que no cuenten en el varón (crisis puberal, climaterio viril, etc.). Citaremos el hipertiroidismo de las madres (durante la lactancia); el síndrome de Sheehan (panhipopituitarismo) consecutivo a partos con hemorragias masivas (capaces de necrosis isquémica del lóbulo anterior de la hipófisis), la obesidad maternal de Sheldon (por el apetito voraz durante o después del embarazo), etc.

## ENFERMEDAD ACTUAL

Haremos las preguntas con orden, empezando por el tiempo de aparición y origen (si se sabe de cierto o se supone con cierto fundamento) de las molestias actuales, su naturaleza estacionaria o progresiva, y en qué consisten.

Muchas veces, el paciente refiere la causa de su dolencia actual en un trauma psíquico, una infección aguda o crónica, o trastornos intestinales con diarrea sostenida, motivo de hiponutrición, o la toma de una determinada medicación (hipertiroidismo yódico); mixedema (llamado impropiamente «terapéutico») consecutivo a intervenciones quirúrgicas, empleo de yodo radiactivo en la terapéutica del hipertiroidismo, de ciertos fármacos (antitiroideos). El abuso de fármacos andrógenos puede motivar hipervirilismo, y la toma abusiva de ácido acetilsalicílico (AAS) o de dosis

[2]La importancia de estas alteraciones endocrinas queda reflejada en nuestro refranero («De hombre tiple y mujer bajón, líbranos Señor») y coplas populares («En el canto conozco la que está virgen»). Marañón cita al padre Feijóo, quien por el simple cambio de voz de una vecina a la que oía cantar todos los días, tras una ausencia silenciosa, al volverla a oír supo que había casado (crea dudas este comentario ya que las relaciones sexuales no modifican los niveles hormonales).

normales de ácido paraaminosalicílico (PAS). Tiosemicarbazona (TB-1) o hidracidas del ácido isonicotínico, etc., pueden ser la causa de una adiposidad de tipo pletórico, con estrías rojas. Ciertas intoxicaciones (talio, berilio, sales orgánicas de estaño) pueden provocar pérdidas de peso (hasta un 50 %) en breve plazo. Se conocen cuadros endocrinos hiperfuncionales paraneoplásicos[3].

Brown (1928) cita el primer caso de síndrome de Cushing, y Gennes y Bricaire (1956), de hipertirosis. Se conocen otros de hiperparatiroidismo, síndromes de Schwartz-Bartter y carcinoide atípico, hipoglucemia y poliglobulias (hipernefroma), etc. La mayoría de cánceres primitivos corresponden a los bronquios (predominando los de células pequeñas *[oat-cell]*), colon, esófago, riñón, testículo, próstata, vesícula biliar, etc. La evolución del cuadro endocrino suele ser atípica, con una momentánea o definitiva remisión después de la ablación del tumor.

El motivo que induce al paciente (o a los parientes, si se trata de un sujeto de poca edad) a la consulta pueden ser anomalías morfológicas (desarrollo en talla y volumen excesivos o insuficientes, o irregular [asimetría, malformaciones]) y exceso de apetito (bulimia) o sed (diabetes mellitus o insípida, etc.); cambios de coloración en la piel (Addison, hipopituitarismo, insuficiencia gonadal); una astenia inexplicada y rebelde (Addison, hipopituitarismo, insuficiencia tiroidea); pérdida del vigor sexual, cefaleas fáciles, etc.

# ■ INSPECCIÓN

## CONSTITUCIÓN

La investigación del tipo constitucional de los enfermos que tratamos tiene cierta utilidad, por un doble motivo:

1. Nos permite *deducir* su fórmula o características endocrinas.
2. Sirve para *predecir* con bastante seguridad en qué sentido se orientará su posible patología.

[3]Reciben el nombre «síndromes paraneoplásicos», numerosas manifestaciones clínicas provocadas por las neoplasias y sus metástasis, no merced a sus efectos mecánicos y comprensivos, sino a distancia en virtud de mecanismos hormonales, humorales, tóxicos y dismetabólicos.

## FACIES

Citaremos las más características de padecimientos endocrinos.

### Hipertiroidea

La exoftalmía, generalmente bilateral con agrandamiento de la hendidura palpebral, confiere a la mirada una expresión de sorpresa o susto, «facies trágica»; «enfermedad de los ojos saltones o bovinos».

La semiología ocular de estos pacientes es muy rica. Dejando aparte la exoftalmía bajo sus formas benigna (exoftalmo palpebrorretráctil) y maligna (exoftalmía edematosa), citaremos el «signo de Dabrymple» (agrandamiento de la hendidura palpebral); «signo de Graefe» (al dirigir la mirada hacia abajo, falta el movimiento correlativo del párpado superior, y entre su borde inferior y el superior de la córnea queda una zona blanca de esclerótica. Es un signo precoz; «signo de Moebius» o insuficiencia de la convergencia (al fijar la vista en un objeto próximo, se dirige inmediatamente hacia fuera uno de los ojos), no es constante; así como el «signo de Stellvag» (rareza del parpadeo), «signo de Jellinek» (temblores de los párpados cerrados) y «signo de Gatalá» (los enfermos duermen con los ojos entreabiertos).

### Hipotiroidea

En la disfunción tiroidea leve, se aprecia la piel seca, gruesa, amarillenta, que transparenta en las mejillas unas venosidades dilatadas de color azulado. En fase avanzada, la cara es ancha, redonda, con mejillas fofas y párpados abultados, hendidura palpebral estrecha y ojos pequeños, hundidos y de mirada apagada (ojo porcino); la nariz es ancha, y los labios gruesos.

### Acromegálica

Se acentúan los rasgos fisonómicos, con arcos superciliares acentuados y mandíbula robusta. Las cejas, pobladas e hirsutas, se reúnen por encima de la raíz nasal. Ayudan a definirla el crecimiento excesivo de los labios, la separación manifiesta de los dientes (excesivo desarrollo mandibular) y la procidencia de la lengua agrandada que no cabe en la boca.

© MASSON, S.A. Fotocopiar sin autorización es un delito.

## Viriloide

Por procesos virilizantes o administración prolongada de esteroides anabolizantes. Lo que más llama la atención en este estado es el crecimiento excesivo del vello.

## Addisoniana

Generalmente, es enjuta; la pigmentación oscura de la piel contrasta con la blancura brillante de la esclerótica y de los dientes. Los ojos, hundidos, tienen expresión de tristeza. Los cabellos son finos, secos y de color negro; el vello es muy escaso.

## Síndrome de Cushing

La facies aparece ancha, abotargada, y con notable papada submentoniana (cara de luna llena). Su llamativo color rojo cianótico recuerda bastante el de los policitémicos.

## Síndrome de Sheehan

Se observa una facies inexpresiva, apática, desinteresada de todo lo que ocurre en el medio ambiente. A veces, se advierte un discreto edema de los párpados y de la raíz nasal; en los casos con caquexia, es de aspecto senil.

## Síndrome de Fröhlich

La facies es redonda, aniñada, de palidez cérea, con las mejillas relucientes. A veces, la hipopigmentación es más acentuada en las regiones periorbitarias, fosas nasales y peribucales.

## Enanismo hipofisario

Cara pequeña, con mandíbula inferior retraída (perfil de pájaro). Dientes mal implantados; a veces, coexisten las dos denticiones, formándose dos hileras dentales.

## Hipertrofia tímica

La cara está delicadamente modelada. Los cabellos son abundantes, sedosos y rizados. Las mejillas, tersas y sonrosadas, cambian fácilmente de color. Pestañas largas (facies angélica).

## Gerodérmica

Se observa en laprogeria (Hutchinson, 1886; Gilford, 1897), enanismo senil o infantilismo gerodérmico. Aspecto senil, con calvicie más o menos completa, cráneo grande, piel seca y pardusca, frente arrugada, venas prominentes, cierre retardado de las suturas y fontanelas craneales.

## Síndrome de Werner (progeria del adulto)

Las cejas son ralas, la nariz aguileña y la piel con arrugas finas alrededor de la boca. El encanecimiento es prematuro, con frecuente calvicie.

## Tetánica

Los espasmos faciales motivan los labios apretados con las comisuras tiradas hacia abajo (boca de carpa o risa sardónica, como en el tétanos) o contraídos y profundos; la mirada permanece fija y es angustiosa; las cejas están fruncidas y la frente, algo arrugada.

## Diabética

La mímica es laxa, con placas rojizas (rubeosis) en frente, pómulos, mejillas, y nódulos xantomatosos en párpados, mejillas, frente, en relación con la hiperlipemia. La rubeosis se debe a la alteración capilar del sustrato dérmico en relación con posibles trastornos vegetativos.

En los diabéticos que inician el tratamiento insulínico, se observa, a veces, un leve edema generalizado que borra las arrugas de la cara, se acompaña de una palidez especial que recuerda la porcelánica y les da una expresión característica conocida como «facies insulínica».

## Hiperparatiroidea

En el hiperparatiroidismo primario (acompañado de estenosis aórtica supravalvular, litiasis renal y úlcera duodenal), ya se ha descrito detalladamente.

## Cretínica

El característico aspecto del rostro se debe tanto a las anomalías del desarrollo del cráneo como a las del esqueleto de la cara. El conjunto de los huesos faciales es relativamente pequeño, bajo y ancho. La raíz nasal está muy hundida. Los pómulos sobresalen notablemente, y lo mismo ocurre con la mandíbula. Las partes blandas están acolchadas, al igual que sucede con el mixedema. La frente es plana, y la piel que la cubre aparece arrugada; el arranque del pelo queda muy bajo. Los ojos se encuentran muy separados entre sí, y a causa del engrosamiento de los párpados superiores parecen oblicuos. Nariz aplastada y de dorso ancho.

## Síndrome de Down

Las anomalías de los ojos dan a estos sujetos un aspecto facial que recuerda el de las razas asiáticas (mongoloide). Los ojos son oblicuos y frecuentemente con epicanto (repliegue cutáneo, situado en la comisura interna de ambos párpados, que cubre por completo la carúncula lagrimal), muchas veces ectropión y además blefaritis. El cráneo suele ser pequeño y braquicéfalo, y las orejas puntiagudas y separadas. No rara vez la lengua engrosada asoma al exterior.

## Lipodistrofia cefalotorácica (síndrome de Barraquer-Simons)

El adelgazamiento del semblante, que puede comenzar en la infancia, acaba por dar al rostro el aspecto de una calavera, por fusión de la bola de Bichat. Contrasta, de manera llamativa, con la polisarcia de la mitad inferior del cuerpo.

## INVESTIGACIÓN DE LA TALLA[4]

Nos ha ocupado ampliamente en el capítulo primero, referente a las generalidades, páginas a las que remitimos al lector.

[4]A partir de la concepción, el crecimiento es un proceso continuo, pero de ningún modo regular.

Desde el nacimiento hasta el final del desarrollo, existen tres grandes períodos:

→

## Gigantismos

Existen varios tipos:

1. *Gigantismo primordial o idiopático.* A menudo familiar. Muestra entre sus partes corporales la debida proporción. Caracteres sexuales normales o con ligero déficit. La GH y las gonadotropinas son normales.

2. *Gigantismo hipofisario.* Se atribuye a la hiperfunción de la adenohipófisis acontecida en la edad juvenil, antes de osificarse los cartílagos de conjunción de las diáfisis con las epífisis, o sea, antes de los 20 años. El excesivo crecimiento se observa en las extremidades, pero no en el tronco. Existe retardo en el desarrollo de los órganos genitales. Tal hipogonadismo comporta el gigantismo, puesto que, al no cerrarse (por falta de an-

1. *Durante los 5 primeros años de vida,* el crecimiento es muy rápido pero su velocidad decrece progresivamente. No existen, al nacer, grandes diferencias biométricas entre los niños de distintas procedencias sociales. Parece que el factor predominante que determina la talla del niño al nacer es el tamaño de la matriz materna. Por tanto, sólo indirectamente existe una relación entre la talla natal y la talla promedio del grupo social al que se pertenece. No ocurre lo mismo con el peso; está comprobado que el peso al nacer es menor en los países subdesarrollados y en grupos sociales mal alimentados.

2. *Desde los 6 años hasta la pubertad,* el llamado período de crecimiento medio, la velocidad de crecimiento permanece casi constante. Si acaso, alrededor de los 7 años puede presentarse un discreto brote de crecimiento y entre los 9-12 años (según sexo) observaremos casi siempre una depresión. Este período de enlentecimiento que es tan claro para los parámetros longitudinales, no se observa casi nunca en el peso, lo que configura las tantas veces descrita obesidad puberal.

3. *Brote de crecimiento puberal,* biométricamente, se caracteriza por una brusca aceleración en todos los parámetros. Después de alcanzar su pico puberal, la curva de velocidad tiende a enlentecer muy rápidamente hasta su detención definitiva.

La pubertad del niño acostumbra durar 5-6 años. Se inicia a los 12 años y propiamente acaba a los 15 para la braza y talla, y a los 16 para la anchura bicrestal y hombros. Es conocido el desarrollo evidentemente prepuberal del segmento inferior.

Las diferencias cronológicas en el crecimiento de los distintos segmentos del organismo han dado lugar al establecimiento de distintos índices antropométricos. El esquema de Stratz (fig. 9-1) demuestra las proporciones normales del cuerpo desde el nacimiento hasta los 25 años de edad.

El proceso del desarrollo del organismo resulta de la acción conjunta de una serie de factores intrínsecos (herencia, glándulas endocrinas) y extrínsecos (dieta, enfermedades, influencias ambientales).

Entre las glándulas endocrinas, valoraremos de forma destacada la hipófisis, cuya influencia es directa por la hormona de crecimiento somatotropina (GH) cuyo punto de ataque son los cartílagos epifisarios e indirecta por la tirotropina (TSH), corticotropina (ACTH) y gonadotropinas.

© MASSON, S.A. Fotocopiar sin autorización es un delito.

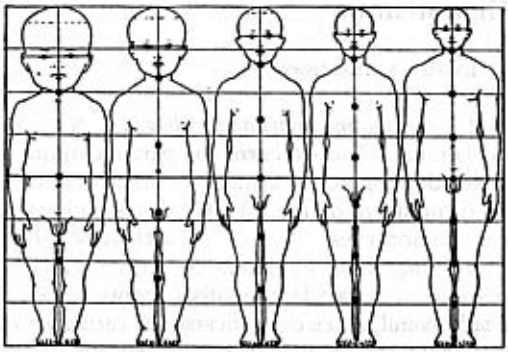

**Fig. 9-1.** Esquema de C. H. Stratz. Señala las proporciones normales del cuerpo desde el nacimiento hasta los 25 años de edad.

drógenos) las epífisis, el crecimiento puede prolongarse durante mayor tiempo. El esqueleto muestra, a veces, actitudes viciosas, como cifosis, pie plano, cúbito valgo. La GH está aumentada y las gonadotropinas disminuidas.

El «síndrome de Berardinelli» es un gigantismo acromegaloide infantil (de base hereditaria), acompañado de hepatomegalia, flebomegalias y trastornos metabólicos, como hiperproteinemia, hiperlipemia y aumento de 17-cetosteroides. Se debe a un exceso de GH.

3. *Gigantismo eunucoide.* En el hipogonadismo prepuberal o precoz. Las proporciones corporales son anómalas, predominando las extremidades sobre el tronco y la braza sobre la talla. El cráneo es de tamaño reducido, facies ensanchada en el plano orbitario y caderas voluminosas. Caracteres sexuales esbozados. GH plasmática normal y gonadotropinas aumentadas o normales.

En la castración femenina en época prepuberal, las muchachas experimentan un pronunciado crecimiento estatural, adquiriendo proporciones eunucoides, con predominio de la braza sobre la talla, GH y gonadotropinas elevadas.

## Enanismos

Abarcan dos grandes grupos:

1. *Enanismo racial (pigmeos) y esencial.* Son los más frecuentes. En la anamnesis hay herencia homóloga. Son individuos proporcionalmente reducidos, sin anomalías endocrinas ni metabólicas, con buen desarrollo o muy escaso retraso óseo y sexual.

2. *Enanismos de índole endocrina:*

*a) Hipofisario* (tipo Lorain). Infantilismo armónico, grácil, liliputiense. Esqueleto proporcionado. Caracteres sexuales infantiles. Pilosidad escasa. Déficit funcional de GH. 17-cetosteroides bajos.

*b) Hipotiroideo* (mixedema, cretinismo). Cabeza y tronco grandes y miembros pequeños, con huesos cortos. Macroglosia. Dentición atrasada. Sequedad cutánea. Abdomen distendido con frecuente hernia umbilical. Criptorquidia. Retraso sexual. Falta de libido. Colesterol alto.

*c) Hipogonadal.* Cuello corto. Senos infantiles. Frecuentes anomalías congénitas (polidactilia (fig. 9-2), cúbito valgo, *pterigium colli,* nevus, etc.). Caracteres sexuales infantiles con pilosidad normal. Gonadotropinas normales o elevadas. 17-cetosteroides bajos.

*d) Suprarrenal.* Síndromes de Cushing y adrenogenital. Desarrollo genital vigoroso, cabeza grande, facciones robustas y piernas cortas, arqueadas y muy velludas.

# INVESTIGACIÓN DEL PESO

La obesidad y las adiposidades parciales constituyen los principales temas de estudio.

## Obesidad

La mejor manera de diagnosticarla es visualmente. Es útil objetivar nuestra impresión con un calibrador de pliegues cutáneos, acudiendo a la

**Fig. 9-2.** Polidactilia. Seis dedos en el pie izquierdo.

ismo ar-
roporcio-
sidad es-
steroides

mo). Ca-
equeños,
ión atra-
stendido
orquidia.
l alto.
infanti-
lidactilia
us, etc.).
dad nor-
s. 17-ce-

shing y
o, cabe-
s cortas,

es cons-

s visual-
n con un
ndo a la

quierdo.

báscula, toma de la talla y determinando el índice de masa corporal (IMC). Si se repiten los exámenes (en igualdad de condiciones) se obtiene una gráfica útil para comprobar la eficacia de un tratamiento y perfilar un diagnóstico.

Hay que recordar que el peso está constituido por diferentes componentes corporales, entre los cuales el tejido adiposo es el más ligero; precisa descartar todas las causas (circulatorias, renales, discrásicas, etc.) que pueden originar una retención acuosa en los tejidos. El desarrollo excesivo de la musculatura corporal puede dar la falsa impresión de obesidad.

Atendiendo a su cuantía, se ha dividido la obesidad en discreta o moderada, mediana y mórbida.

La distribución de la grasa es, sin duda, uno de los caracteres sexuales que más diferencian al varón de la hembra, dando a ambos la silueta característica.

En el varón, adopta la disposición superior (cefalotorácica), acumulándose en el dorso del cuello, hombros, espalda, cara, mitad superior del tronco, región epigástrica y, al envejecer, en todo el abdomen, cuyo grosor contrasta con la delgadez de las piernas. Asimismo, se encuentra poca grasa a nivel de los párpados, pene, parte inferior del cuello y dorso de las manos y de los pies. La distribución masculina del panículo adiposo corresponde a un tipo de mayor diferenciación. En los casos en que la increción testicular disminuye (varones castrados, eunucoides), la grasa adopta la disposición inferior, que sabemos característica de la mujer normal.

La grasa femenina se acumula preferentemente en la mitad inferior del cuerpo, abdomen, región hipogástrica, caderas, muslos, región retromamaria y al envejecer, en la barbilla, en la nuca, en el epigastrio y en las nalgas. En las mujeres de raza negra, sobre todo hotentotes y bosquimanas, el depósito de grasa es, a menudo, enorme en las nalgas (esteatopigia).

En los niños, se sitúa en pubis, caderas, brazos, cara (mofletes), dorso de manos y pies.

Para etiquetar a los sujetos obesos, valoraremos su aspecto externo y datos aportados por el interrogatorio y exámenes de laboratorio. Se insistirá sobre la época y circunstancias de su aparición, rapidez en su desarrollo y hábitos nutricionales.

La obesidad infantil es más frecuente en niños de padres obesos, ya sea por influencia genética directa o debida al régimen dietético familiar.

Es habitual un aumento de peso en la puber-

© MASSON, S.A. Fotocopiar sin autorización es un delito.

tad, casarse que no vivir en parej
nes estéticas sin ligazón contract
(obesidad maternal), climaterio, c
de una profesión activa a otra sede

En lo que atañe a los hábitos
debemos valorar con suma caute
diga el enfermo, pues éste, aun ob
na fe, puede engañarnos. No de
que la grasa proviene sólo de los a
la obesidad resulta únicamente de
lo necesario:

1. *Obesidad exógena* (cebamie
cuente observación. El saldo positi
ce energético obedece a una serie
tre los que los genéticos desemp
importante; el número de células a
determinado por factores heredita
su apetencia especial para fijar en
(lipofilia hística) los alimentos inge

Entre los niños adoptados no s
guna correlación entre el peso de
sus padres adoptivos, lo que der
verdadera causa de la obesidad n
hábitos nutricionales, sino los fac
rios.

Aunque es evidente que, en mu
obesos consumen cantidades exce
da (posible disfunción de los cent
cos reguladores del apetito), hay
en que el apetito y la ingestión d
son completamente normales e in
a lo normal. El que en estos ca
energético arroje un saldo positiv
lo al sedentarismo.

Es idea equivocada que el ejer
rrea un gasto mínimo de calorías.
simple hecho de andar determina
co de 200-300 cal/h, según la v
marcha, para un varón de 70 kg
natación el gasto calórico oscila
cal/h y en ejercicios mucho más
peticiones atléticas) se llega a un
de 1.200 cal/h.

Más importante aún es sabe
energético consecutivo a una act
terminada varía según la corpule
sonas. En los ejercicios que no c
ningún objeto pesado que no sea
po, el gasto energético es proporc
Si el sobrante de peso llega a ent
vimientos, la energía gastada en
menta más aprisa todavía. Quier
con una misma cantidad de ejerc

na obesa quema más grasa que una no obesa. El leve aumento del apetito despertado por el ejercicio no compensa, ni con mucho, la pérdida de calorías. Así se explica que la gran frecuencia de la obesidad resulta menos de excesos de alimentación que de falta de ejercicio[5].

2. *Obesidad endógena.* Se atribuye a trastornos endocrinos. Predominan dos tipos:

*a) Tipo androide.* Se liga a hiperfunción corticosuprarrenal. La grasa se acumula en cuello, nuca, espalda (tipo búfalo). Tinte subido de la faz con buena musculatura y caracter jovial. Las mujeres son hirsutas, viriloides; confiere a los niños un aspecto peculiar (niños hércules). Propenden a la diabetes, gota, osteoporosis, hipertensión arterial y cardiopatías.

*b) Tipo ginandroide.* Frecuente en eunucos, mujeres castradas, síndrome de Stein-Leventhal, etc., la sobrecarga adiposa predomina en la cintura pélvica y respeta casi siempre la cara, nuca, espaldas y extremidades.

3. *Obesidad hipotalámica*[6]. Es frecuente en los enfermos con afectación de los núcleos hipotalámicos. El síndrome de la obesidad prepuberal y de la pubertad (en general, benigno y transitorio) son ejemplos conspicuos. En ésta coexisten y ayudan a definirla:

*a) Sintomatología neurovegetativa.* En ocasiones, es fruto del incremento de la hormona cuya glándula se encuentra afectada y que muestra una acción simpaticomimética, o en otras ocasiones, vagomimética; pero, al lado de ellos, es indudable que los enfermos que estamos estudiando muestran fenómenos tan evidentes como sudores, acrocianosis, palpitaciones, manifestaciones vegetativas de tipo digestivo, etc.; el dermografismo, por ejemplo, es siempre muy intenso. La alteración de los centros de termorregulación diencefálicos motiva el «síndrome de ABD» o de adiposidad, basedowismo y distermia, que describió Marañón.

*b) Síntomas neurológicos y psíquicos.* Presentes en un 20-30 % de los casos. Cefalalgia, generalmente de tipo leve y gravativo, con mayor frecuencia que en forma accesional; trastornos del sueño (con más tendencia a la somnolencia que al insomnio), del apetito (bulimia, anorexia pertinaz) y de la sed (polidipsia).

## *Adiposidades parciales*

Son acúmulos grasos de distribución segmentaria:

1. *Enfermedad de Madelung.* Lipomatosis simétrica que afecta al cuello, los hombros y la parte superior del dorso. Cuando queda limitada a la región cervical, se habla del «cuello de Madelung». En ocasiones, la cabeza parece como enclavada en la masa deforme del lipoma.

2. *Lipomatosis congénita*[7]. Es una malformación del tejido adiposo en el que la masa adiposa no está verdaderamente encapsulada, sino infiltrando los tejidos adyacentes. A diferencia de los lipomas, tiene gran tendencia a recidivar (lipomatosis congénita recidivante).

---

[5]Es importante que la persona preocupada por su obesidad entienda nuestro pensamiento al respecto de que debe bajar peso reduciendo el consumo de alimentos y aumentar el gasto de calorías, para ello podemos exponer un simil clarificador y de fácil comprensión: Si tiene una cuenta en el banco (obesidad) y queremos que la cuenta suba (grasa) entre más dinero que no saque (alimentos); pero si quiere que la cuenta baje, puede seguir dos caminos, o bien no entra tanto dinero (reducir la ingesta de alimentos) o bien saca regularmente más dinero (quemar calorías con ejercicio físico); pero si quiere un máximo de efectividad en la reducción de la cuenta, no entre dinero (dieta restrictiva) y a su vez saque más dinero (ejercicio físico). Ante un ejemplo monetario el paciente acostumbra a entender y, como mínimo, a reflexionar.

[6]Las áreas hipotalámicas intervienen en la regulación del apetito. La experimentación animal señala que la destrucción de dos pequeñas zonas situadas en el centro del hipotálamo (las llamadas «núcleos ventromediales») son motivo de ingestión excesiva de alimentos y obesidad; son verdaderos «centros de la saciedad» moderadoras de un mecanismo de alimentación que, sin este freno, estaría en constante funcionamiento. Anand observó que la lesión de dos pequeñas «zonas laterales», situadas a la derecha y a la izquierda de los centros de saciedad suprimían, en los animales, las sensaciones de hambre y sed.

Existen fibras nerviosas de conexión entre ambos centros. El área ventromedial actuaría como glucorreceptora, despertándose la sensación de apetito y enviando, por medio del fascículo de Schütz y hacia el núcleo del vago, corrientes de acción que inducen al estómago a contraerse y secretar. El área ventromedial puede dañarse tanto quirúrgicamente como con tóxicos, medicamentos (clorpromacina, reserpina), traumatismos, tumores de la base del cráneo, cicatrices posmeningíticas, etc.

[7]El lipoma, tumor trivial y frecuente, está, formado por células adiposas, con su típica forma de sello con la gota de grasa que ocupa casi todo su cuerpo y rechaza el núcleo a la periferia. Son células iguales que los adipocitos normales, aunque el tamaño puede ser distinto que en éstos (ordinariamente mayores: 100 μ en lugar de 25-30 μ). El lipoma puede ser único o múltiple (lipomatosis múltiple) y su extirpación depende de la localización (un lipoma único en el cuello puede ser extremadamente molesto) y de su tamaño (condición estética).

3. *Lipomatosis múltiple.* Es frecuente en mujeres obesas y aun delgadas, casi siempre menopáusicas. Preserva la cara, manos y pies, y se localiza, a veces de manera asimétrica, en la cara interna de los muslos y hombros. Los nódulos grasientos parecen, a la palpación, «ovillos de gusanos». Si son dolorosos y se acompañan de astenia y trastornos psíquicos, hablamos de «enfermedad de Dercum» (adiposis dolorosa).

4. *Lipodistrofia cefalotorácica* (síndrome de Barraquer-Simons). Es un adelgazamiento extraordinario de la mitad superior del cuerpo, especialmente del semblante, que comienza en la infancia y puede acabar por dar al rostro el aspecto de una calavera. En cambio, la mitad inferior del cuerpo conserva el panículo adiposo normal o hasta ofrece aumento de él, formando un contraste grotesco la polisarcia de la mitad inferior del cuerpo con la cara flaca como la de un espectro. Son raras las formas extremas, pero las menos manifiestas o «frustradas» no dejan de ser frecuentes, en particular en mujeres.

El síndrome de Barraquer-Simons no es, probablemente, más que la exageración extremada de una distribución del panículo adiposo que puede considerarse habitual en algunos tipos de mujer. Suele tratarse de personas acomplejadas (ciertamente, no les falta motivo) y estigmatizadas vegetativas.

## Delgadez

Su estudio tiene, desde el punto de vista diagnóstico endocrino, menos importancia que la obesidad; mientras que en ésta los acúmulos grasosos adoptan una disposición peculiar según la causa que la motiva, la emaciación suele ser uniforme y global; se exceptúa la lipodistrofia cefalotorácica (recién descrita) en que afecta la mitad superior del cuerpo.

Las *caquexias* corresponden a los adelgazamientos más extremados. Suele haber apatía mental, anemia hipocroma y edemas maleolares disproteinémicos.

Consideraremos las siguientes:

1. *Delgadez constitucional.* A veces, con carácter familiar. El vulgo los etiqueta de «enjutos o magros». Muchos individuos, si no adquieren el complejo de su macilencia, se sienten perfectamente bien.

Los atónicos presentan hipotensión arterial, manos y pies fríos, propensión a las lipotimias y digestiones laboriosas con flatulencia. Los eréticos (corazón irritable, reacciones rápidas, estado febricular, etc.) pueden ser anoréxicos o polifágicos.

2. *Delgadez hipotalámica.* Se distingue la forma esencial y por hipopituitarismo anterior (enfermedad de Sheehan). Mientras la primera incide en damas jóvenes que viven supeditadas a factores psíquicos y emotivos patológicos (anorexia nerviosa), la segunda es propia de multíparas y ofrece graves déficit hormonales y alteraciones tróficas (caída del vello genital, falta de sudor axilar y amenorrea) y psíquicas con intensa adinamia.

3. *Delgadez endocrina.* Hipertiroidismo (las causas externas, sobre todo emotivas, se acusan en la curva ponderal), diabetes (en especial las formas magra y lipoatrófica), fallo suprarrenal, hipogonadismo, ya sea asociado a infantilismo que data de la infancia o adquirido tras la madurez sexual, sin estigmas del desarrollo.

# EXAMEN DE LA PIEL

La apreciación de las cualidades de la piel (el vestido natural del hombre), tiene gran valor práctico a causa de la relación íntima entre determinados síntomas cutáneos y ciertas afecciones endocrinas.

## Hipófisis

En la *acromegalia* se observa la llamada «elefancía de los tegumentos». Éstos pierden su transparencia y se espesan, en especial a nivel de las partes distales del cuerpo (labios, orejas, nariz, manos y pies), dando al sujeto un aspecto tosco. A pesar de su grosor, puede ser pinzada y levantada en pliegues, lo que la diferencia de la piel gruesa del mixedematoso. La pigmentación de la piel se altera con frecuencia, ya sea bajo la forma de discromías circunscritas (vitíligo, manchas pigmentarias, cloasma, nevos), o de una manera general, adquiriendo el paciente un tinte moreno aceitoso difícil de diferenciar *de visu* del que muestran los addisonianos.

En el *síndrome de Cushing,* la piel es seca y de espesor muy reducido. La secreción sebácea está aumentada en algunos sectores, siendo muy frecuentes los brotes de acné. Muy característica, aunque no absolutamente específica, es la aparición de las «estrías vinosas»; se trata de zonas cu-

© MASSON, S.A. Fotocopiar sin autorización es un delito.

táneas de color rojo vinoso y de piel adelgazada (por rarefacción de las fibras elásticas de la dermis) con disposición lineal (estrías) a veces de 10 cm de longitud; sus localizaciones principales son los flancos, el abdomen, las nalgas, las caderas, la raíz de los muslos, el tórax, la región axilar, los hombros y las mamas. La hiperpigmentación cutánea de estos enfermos es poco frecuente; es de tipo melánico, grado discreto y más patente en las partes descubiertas, en especial la cara, respetando las mucosas. Tiene valor clínico, pues sólo se la observa:

1. Síndrome de Cushing de origen paraneoplásico.
2. El llamado «síndrome de Nelson». Adenoma hipofisario aparecido tras suprarrenalectomía bilateral total a causa del síndrome de Cushing.
3. Casos del síndrome motivados por tumor de las suprarrenales.

Se vincula esta pigmentación a una intensa secreción de ACTH u hormona melanófora (o sustancias afines) por las células tumorales, o de ambos a la vez.

En el *panhipopituitarismo,* la piel es fina, laxa, fácilmente plegable, con dobleces de gran extensión, que al soltarla se retraen lentamente. Por lo general hipopigmentada (incluso en las zonas normalmente morenas), adquiere un coloración que varía desde la pálida cérea del síndrome adiposogenital a la amarilla pálida seudoperniciosa. La falta de pigmento es especialmente manifiesta en las regiones periorbitarias y peribucales.

El cabello, conservado y fino, suele cambiar de color (alocromotriquia) y se aclara (de oscuro a castaño; de castaño a rubio), sin llegar casi nunca al blanco. Los labios tienen color cianótico, con rágades en las comisuras. Las uñas son secas y quebradizas.

## Tiroides

En el *hipertiroidismo* los datos más valiosos los suministra el sentido del tacto. La piel aparece fina, suave, aterciopelada, húmeda y caliente (calor húmedo; la comprobación de unas manos frías y secas excluye este diagnóstico). Suda abundantemente, a veces con olor fuerte y desagradable. En un cierto número de casos, muestra pigmentaciones anómalas, en especial en el párpado superior, labios, cara, cuello, pezones e incluso de una manera difusa, simulando la coloración ya citada de la enfermedad de Addison. Se encuentra vitíligo en el 10 % de estos enfermos.

La presencia del prurito fue señalada por Osler (1904), siendo a veces un síntoma precoz que remite con el tratamiento.

Con cierta frecuencia, se encuentran edemas extraorbitarios, infiltración paquidérmica de los miembros inferiores o, lo que es más expresivo, un «edema pretibial», constituido por una placa infiltrada, saliente, muy firme, que no se deja deprimir ni plegar, recubierta de una piel brillante y tensa, que toma el aspecto de piel de naranja.

En el *mixedema,* se presenta la llamada «hidropesía mucosa» de Ord, no sólo en la piel y mucosas, sino en los espacios extracelulares de todo el cuerpo embebidos por un líquido viscoso, mucoide, particularmente rico en proteínas. La piel de color amarillo limón por hipercarotinemia secundaria al mixedema, es de consistencia dura y como distendida, se desliza con facilidad sobre los planos profundos; es frecuente la hiperqueratosis folicular, peripilar, sobre todo en la cara anterior del muslo y posterior del brazo (localización más frecuente).

En el *hipotiroidismo infantil,* la infiltración mixedematosa de la piel es rara; en cambio, son frecuentes el frinodema y la hiperqueratosis en codos y rodillas («signo de los codos y rodillas sucias» de Ber).

## Glándulas suprarrenales

La *enfermedad de Addison* puede diagnosticarse por simple inspección, pues la piel adquiere un tono oscuro particular (pardo), más acentuado en las partes descubiertas, sitios de roce, cicatrices y en aquellos lugares que normalmente ya exhiben más pigmento, como la areola mamaria y pezón, escroto, pene, sitios de flexión o extensión de las extremidades, etc. No es una coloración uniforme, pues sobre un fondo oscuro destacan pinceladas o ráfagas de tonalidad más alta. Respeta, en general, la planta del pie, palma de la mano, uñas, etc., y afecta las mucosas vaginal, anorrectal y especialmente la bucal, donde adoptan disposición asimétrica.

Deben diferenciarse de las manchas del síndrome de Peutz-Jeghers (peribucales y simétricas) y raciales.

Al tacto, la piel del addisoniano aparece fría, viscosa (recuerda la de los sujetos con déficit circulatorio periférico) y poco elástica, como la piel senil.

## Gónadas

En la insuficiencia gonadal, la piel es delicada, sutil, con un color pálido pardusco (color eunucoide). Se dispone en pequeños pliegues por atrofia de la matriz proteica.

## Diabetes

Las alteraciones cutáneas en la diabetes son frecuentes:

1. *No infectivas.* Prurito *sine materia* generalizado o localizado en la región anogenital, y eccema.
2. *Infectivas y micóticas.* Piodermitis, balanitis (muy pruriginosa), ectima, furunculosis, ántrax, intertrigo de los dedos del pie o del pliegue crurogenital. En pacientes menopáusicas, es frecuente una mancha roja oscura, lisa, brillante, muy pruriginosa, de contornos precisos, que se extiende del borde de la vulva al perineo o cara interna del muslo.
3. *Gangrenosas.* De origen arterial, infeccioso, neurítico.
4. *Dismetabólicas.* Se manifiestan, sobre todo, por la «necrobiosis lipóidica» caracterizada por necrobiosis del colágeno con imbibición de sustancia lipoidea. Más frecuente en mujeres, se manifiesta como una dermitis atrófica esclerodermiforme, localizada simétricamente en la cara anterior de la pierna como una placa oval o policíclica, de límites precisos, color amarillo oscuro, con toques violáceos, atravesada por telangiectasias y rodeada de un halo eritematoso o violáceo.
5. *Xantomas.* Son más frecuentes en las hiperlipemias secundarias con diabetes graves, aunque se han observado también con niveles de glucemia de hasta 150 mg% y cifras normales de lípidos y colesterol.
6. *Manchas de Morgan* (angiomas fresa o rubí). Es frecuente su asociación a la diabetes, sobre todo en ancianos.

## Acantosis nigricans

En algunas endocrinopatías, se ha observado su aparición (en ocasiones, es congénita o sintomática de tumores malignos viscerales, sobre todo de estómago), como en el hipogonadismo pituitario y síndromes de resistencia a insulina.

## PILIFICACIÓN[8]

Antes de valorar sus anomalías, precisa tener en cuenta una serie de factores raciales, genéticos, constitucionales, geográficos y sobre todo sexuales.

La falta de pelo corporal en los japoneses contrasta con la mayor cantidad de vello de la raza blanca. De manera semejante, el grado de vellosidad que se considera normal en una mujer mediterránea parecería inaceptable para una escandinava.

En Cuba, los varones suelen tener una tendencia notable a mostrar hipotricosis sin que ello implique la distribución de tipo feminoide. Como en ningún caso existe fallo alguno en la síntesis de andrógenos, cabe atribuir a los diversos grados de respuesta del folículo piloso las variantes raciales recién citadas. La absoluta constancia de la herencia en la forma del pelo (importante carácter antropológico) lo muestra el que todavía no ha nacido un negro con cabellos estirados o un chino con el pelo crespo.

El albinismo es consanguíneo en el 30 % de los casos. La forma completa casi no existe. Los cabellos son totalmente blancos o amarillentos, con mayor frecuencia son de color rubio pálido o rojos; suelen ser finos, brillantes y algo encrespados u ondulados.

En el proceso de depilación a que estuvo sometido el cuerpo en el transcurso de su filogenia (el vello fetal o *«lanugo»* se desprende en el último mes del embarazo), han quedado pelos en algunos puntos del cuerpo con una cierta función; los cabellos regulan la temperatura; los de las axilas, pubis y región perianal se comportan como rodillos para aminorar los rozamientos al mismo tiempo que retienen partículas odoríferas estimulantes eróticas.

Se encuentran pelos en toda la extensión del tegumento externo, a excepción de las palmas de las manos, plantas de los pies, cara palmar de los dedos de las manos y cara plantar de los dedos

[8]El pelo es el producto final de un aparato celular sumamente dinámico, el «folículo piloso». En efecto, de todos los tejidos humanos, el folículo activo productor de pelo parece contener la población de células que proliferan con mayor rapidez.

Este dinamismo es responsable de la sensibilidad del folículo piloso a toda una serie de alteraciones orgánicas, fisiológicas y patológicas. El crecimiento del pelo, en cierto sentido, refleja el cómo, cuándo y dónde de los procesos que se desarrollan en el organismo. A este respecto, debemos recordar que los veterinarios consideran el pelaje del animal como un «barómetro» de su estado de salud.

© MASSON, S.A. Fotocopiar sin autorización es un delito.

de los pies, las zonas interdigitales y cara dorsal de las terceras falanges de las manos y los pies, los pequeños labios en la mujer y, en el hombre, la cara interna del prepucio y la superficie del glande.

## Desarrollo de los pelos

Basándonos únicamente en el desigual desarrollo de los pelos, podemos considerar varios grupos:

**Cabellos.** Son los pelos que se desarrollan en la parte del tegumento craneal que lleva el nombre de cuero cabelludo. Se disponen alrededor de un remolino o vórtex, casi a la mitad de la línea que une el bregma a la nuca:

1. *Zona de implantación.* En el varón, presenta, en su parte anterior, una prolongación central y dos laterales que se dirigen hacia el ángulo externo de la órbita, sienes y región cigomática, continuándose en el pelo de la barba. Aparecen las «entradas androides» temporoparietales. En la nuca, termina de manera imprecisa. En la mujer, e hipogonadismo masculino, la línea de la frente es recta y falta la depilación temporoparietal. El pelo, abundante, termina en la región cigomática y en la nuca dibuja una prolongación central, corta, y dos laterales con largos cabellos rizados. Los procesos virilizantes en la mujer determinan las entradas androides temporoparietales, una calvicie que sólo respeta las regiones temporooccipitales, o ambas. En los niños, la línea de implantación anterior es cóncava hacia la frente, y termina con brusquedad en la región cigomática y nuca.

2. *Abundancia.* Influyen factores hereditarios y raciales. El sistema piloso (cabellos y pelos) está tanto más desarrollado cuanto más clara es la coloración de la piel. Una cabellera abundante es frecuente en los hipogenitales (desde Hipócrates se sabe que los eunucos no se vuelven calvos), acromegalia, etc. La pérdida del cabello se llama «alopecia o calvicie»; puede ser temporal o permanente; difusa o en placas (alopecia areata o de Celso); aislada o acompañada de la caída del pelo del resto del organismo (alopecia universal o atriquia). La calvicie, a veces de carácter familiar, puede observarse, antes de la senilidad, en el hipergonadismo, hipotiroidismo, fallo hipofisario, intoxicación por talio y «*shock* nervioso». La calvicie temporal (difusa o en placas) se ha descrito por el uso de fármacos antineoplásicos, heparina, cumarínicos, dadoras habituales de sangre, intoxicaciones por cloropreno, cólquico, berilio, radiaciones ionizantes y picaduras de garrapatas (cuya saliva contiene sustancias hemolíticas e histolíticas).

3. *Forma.* Guarda relación con factores raciales y hereditarios. Se señalan tres tipos principales:

*a)* *Lisotrico* o cabello liso. Se subdivide en tieso, rígido, grueso, de los esquimales y mongoles, etc., y lacio, delgado, fino, de los europeos.

*b)* *Quimatotrico* o cabello ondulado. Se observa transitoriamente también en los bucles de los niños europeos (cabellos ondulados tienen, por ejemplo, los australianos).

*c)* *Ulotrico* o cabello crespo. Es el que caracteriza entre otros, a los sujetos de raza negra.

El cabello aparece fino y sedoso en el hipertiroidismo y eunucoidismo; es rígido y basto en la acromegalia, y lacio, ralo, seco y opaco en el hipotiroidismo y mixedema.

4. *Color.* Se distinguen los colores castaño claro, castaño oscuro, gris, negro, rubio y rojo (rutilismo o eritrismo). Guarda relación con el de la piel, iris y vello. El cabello rubio de los niños se oscurece algo al crecer por la presencia de melanocitos.

En el albinismo (ausencia del fermento tirosinasa), los cabellos blancos, amarillentos o rubio pálido suelen ser finos, brillantes y algo encrespados u ondulados. El albinismo parcial puede observarse en el cuero cabelludo en forma de mechón blanco o de alopecia (poliosis circunscrita). Suele acompañarse, sobre un color normal de la piel, de una o más manchas descoloridas, sin hiperpigmentación periférica, fijas e indelebles (distinción con el vitíligo). En el hombre blanco, las manchas, si son varias, se denominan «pintos»; en la raza negra, destacan muy bien y se les da el nombre de «negros píos».

El eritrismo o rutilismo se observa en sujetos de piel fina y blanca con abundantes pecas e iris azul; es el *tipo rubio veneciano,* llamado así por Landouzy por ser el que preferían, para sus creaciones pictóricas, Tiziano, Correggio, Botticelli y los demás pintores italianos del Renacimiento. De antiguo se conoce su especial morbilidad para la tuberculosis.

El color del cabello puede ser distinto del de las cejas, barba, axilas y pubis. Ya hemos insistido sobre el valor clínico que algunos clínicos conceden a esta anomalía cromática pilosa.

En el eritrismo parcial, el cabello es negro y el resto de la pilosidad rubio o roja.

El cambio de color del cabello (alocromotriquia) de negro a castaño claro o rubio se observa en algunos procesos orgánicos (síndrome de Sheehan, Kwashiorkor [tanto más si coincide con tuberculosis y argininosuccinaciduria, etc.]) y por la toma de ciertos fármacos (antipalúdicos de síntesis) o manipulación de tóxicos (trinitrotoluol, cianuros).

El encanecimiento (canicie, poliosis), se inicia, casi siempre, por sienes y nuca; no tarda en alcanzar barba, bigote y resto de la cabeza. Se debe a la paulatina disminución, hasta su completa desaparición, de los melanocitos. Existe una tendencia familiar. También cuentan factores emotivos sostenidos, la excesiva sequedad del pelo y algunas dolencias orgánicas (anemia perniciosa, lupus eritematoso, hipertiroidismo).

Se han citado casos de canicie repentina en relación con un trauma mental o físico[9].

**Cejas. Pestañas. Barba. Bigote.** La pilosidad de las cejas y pestañas ajenas a la presencia de andrógenos, nos han ocupado en el aparato ocular. El brote de la barba y bigote en el hombre está en relación con la pubertad. Aparece a los 14-15 años con algún retraso con relación a la vellosidad pubiana y precisa cierto nivel plasmático de testosterona. Es poco acusado en ciertas razas (malayos, mongoles) por la respuesta peculiar de su folículo piloso frente a un estímulo androgénico normal.

Los sujetos castrados son imberbes y en lugar de pelo tienen una fina pelusa.

Todas las afecciones virilizantes de la mujer se acusan en la barba y bigote. En la menopausia, son frecuentes unos pelos cerdosos en los ángulos externos del labio superior y de la barba.

**Axilas. Pubis.** Aparecen con la pubertad. El pelo pubiano, más o menos ensortijado, adopta una distribución distinta en el hombre que en la mujer.

En el hombre, dibuja un triángulo con el vértice en el ombligo. Por debajo alcanza el perineo y márgenes del ano.

En la mujer, recubre la región pubiana sin llegar a rebasar los pliegues inguinoabdominales, con un límite superior horizontal, lo que da una forma triangular a la zona pilosa.

En el hipogonadismo masculino pospuberal, el vello adquiere disposición femenina y en el hirsutismo, masculino. En las infecciones crónicas y cirrosis hepática, se despuebla.

El vello axilar falta o escasea en la insuficiencia gonadal, panhipopituitarismo (signo de Sheehan) y enfermedad de Addison. Abunda en casos de hipertricosis; en las mujeres climatéricas, toma forma muy manifiesta de mechón.

**Superficie cutánea.** Entre las zonas pilosas normales, la piel se encuentra recubierta de pelos de tamaño tan exiguo (vello o bozo) que precisa el auxilio de una lupa para su visión. La excesiva abundancia de pelo en la mujer se llama «hipertricosis» e «hirsutismo» si adopta disposición varonil (labio superior, zona de la barba, surco intermamario, regiones areolares, transformaciones del triángulo pubiano en un rombo que alcanza hasta el ombligo, etc.).

La hipertricosis lanuginosa es una discinesia con persistencia del pelaje embrionario. No existe vello en la axila ni pubis, ambos recubiertos por el mismo lanugo exagerado que cubre el resto del cuerpo y extremidades («hombres perro»; «hombres orangután»).

Con el nombre de «seno pilodinal», se conoce la salida de un haz de pelos, de grosor y longitud llamativos, de un punto limitado del cuerpo; la más habitual es la región sacrococcígea, aunque se han visto en la axila, perineo, espacio interdigital de los dedos de la mano, pie y ombligo; puede ser de origen congénito o adquirido, ya sea a causa de estímulos mecánicos o infecciosos.

La falta total de pelo se conoce como «atriquia o alopecia universal». La congénita y hereditaria incluye la agenesia de los folículos pilosos asocia-

[9]La revisión amplia de Jelinek llega a los tiempos medievales. Muchas de las referencias que cita son más literarias e históricas que médicas, y no constituye sorpresa alguna que observadores tan agudos como Shakespeare y Walter Scott registrasen este fenómeno. Si los médicos no están de acuerdo con el diagnóstico, tampoco lo están los historiadores con las fechas. Unos dicen que el pelo de María Antonieta encaneció por completo en junio de 1791, y por el contrario, otros afirman que fue en la noche antes de su ejecución, el 16 de octubre de 1793; el pelo de Enrique de Navarra en 1572 o 1585, mientras que el de Santo Tomás Moro encaneció la noche del 6 de julio de 1535 antes de su ejecución.

Según opinión del profesor Jelinek, algunos casos de poliosis se debían a alopecia areata en personas con pelo pigmentado y pelo blanco, que al sufrir una pérdida difusa de pelo pigmentado, pareció que habían encanecido en una noche. Especula acerca de «si los conflictos psíquicos pueden anunciar la alopecia areata». Cree que algunos incidentes históricos han pasado de un autor a otro sin crítica alguna y sugiere que algunos casos (el de María Antonieta) pueden explicarse «por no disponer de los tintes del pelo».

© MASSON, S.A. Fotocopiar sin autorización es un delito.

da a defectos ectodérmicos (dientes, uñas) y frecuente anhidrosis. La atriquia adquirida se señala después de infecciones graves, intoxicaciones (talio, berilio, cólquico, etc.) o traumas psíquicos.

### *Clasificación semiológica de la pilosidad*

Podemos clasificar el revestimiento piloso total del cuerpo en tres categorías distintas:

1. *Pilosidad no sexual.* Cabello, cejas, pestañas y parte del vello corporal. Su crecimiento es ajeno a la presencia de andrógenos.
2. *Pilosidad ambisexual.* Axilar, pubiana y parte del vello corporal. Aparece con los niveles plasmáticos de testosterona característicos de la mujer adulta.
3. *Pilosidad masculina.* Barba, bigote, orejas y nariz, tórax y línea pilosa que une el vello pubiano con el ombligo. Requiere las cifras plasmáticas de testosterona características del hombre normal.

El término «virilismo» (referencia exclusiva al sexo femenino), implica la presencia de hirsutismo con afectación general de los tejidos sensibles a los andrógenos; es constante la presencia de oligomenorrea o amenorrea; hay atrofia de las mamas, aumento de la masa muscular y redistribución de la grasa corporal, lo que ocasiona el desarrollo de una configuración corpórea masculina; desaparece el pelo en la región frontoparietal, junto con un tono de voz profundo y agrandamiento del clítoris. Llaman la atención su gran impulso vital y frecuente hipererotismo; así picarescamente, nos señala el Arcipreste de Hita: «Que non sea vellosa nin barbuda». A estos viragos refiérese también el refrán: «A la mujer velluda de lejos se la saluda», pues tienen caracteres viriloides bien distintos de la delicadeza femenina.

## HIRSUTISMOS

Las dos más habituales son la variedad idiopática y el síndrome de Stein-Leventhal (síndrome del ovario poliquístico). Las demás cuentan poco:

1. *Hirsutismo idiopático.* Tiende a presentarse en mujeres jóvenes, alrededor de los 20 años; a menudo existe algún otro miembro en la familia. No produce virilismo. Los caracteres sexuales femeninos son esencialmente normales, el desarrollo mamario suele ser bueno y rara vez existen trastornos de la menstruación. Niveles elevados de testosterona plasmática y límite superior normal de 17-cetosteroides en orina de 24 horas. Las contribuciones de los ovarios y de las suprarrenales a la secreción anormal de andrógenos son fáciles de precisar mediante la prueba de supresión con dexametasona (disminuye la secreción hipotalámico-hipofisaria de corticotropina) que inhibe la excreción de la tasa plasmática de testosterona y los 17-cetosteroides urinarios en caso de su origen suprarrenal, y con la prueba de la estimulación con gonadotrofina coriónica, que aumenta la eliminación de los 17-cetosteroides en orina de 24 h y tasa de testosterona plasmática por estimular directamente los ovarios.
2. *Hirsutismo secundario al síndrome de Stein-Leventhal.* Hirsutismo en el 95 % de los casos. La configuración corporal y el desarrollo de las mamas permanecen femeninos y es rarísimo un verdadero virilismo. Frecuente amenorrea (50 %) e infertilidad (75 %). Los ovarios afectados, quísticos, contienen una elevada concentración de esteroides andrógenos. En especial androstenediona, y sólo pequeñas cantidades de estrógenos. Parece que las suprarrenales también contribuyen a elevar la cifra de esteroides andrógenos. Elevada concentración de testosterona plasmática. La excreción de 17-cetosteroides en orina de 24 h está ligeramente elevada en una tercera parte de los casos, aunque pocas veces es superior a 30 mg/24 h.
3. *Hirsutismo secundario a hiperplasia suprarrenal congénita y adenomas o carcinomas suprarrenales.* En la hiperplasia suprarrenal congénita, la eliminación de 17-cetosteroides urinarios en las 24 h está considerablemente aumentada; la prueba con supresión de dexametasona reduce las cifras de eliminación. Los adenomas pueden secretar sólo andrógenos, mientras los carcinomas secretan también estrógenos e hidrocortisona. El hirsutismo va asociado a virilismo y, a menudo, a recesión del pelo en las regiones frontales y sienes. Alguna vez puede ser palpable el tumor. La excreción urinaria de 17-cetosteroides suele ser muy elevada y poco influida por la dexametasoma y gonadotropina coriónica.
4. *Hirsutismo secundario a tumor ovárico.* Debe sospecharse si se presenta hirsutismo y virilismo en un período breve. Los tumores responsables comprenden arrenoblastomas, tumores de célu-

las granulosas, tumores de células hiliares y tumores de «restos» de tejido suprarrenal en los ovarios. En la mayoría de los tumores ováricos la testosterona plasmática está elevada. La excreción de 17-cetosteroides urinarios está elevada, no responde a la corticotropina y no se inhibe con la dexametasona.

5. *Hirsutismo yatrógeno:*

*a) Con virilismo.* Andrógenos; esteroides anabólicos; ciertos agentes progestacionales, principalmente los derivados de la 19-nortestosterona; esteroides androgénicos contenidos en mezclas hormonales para tratar ligeros trastornos menopáusicos y ginecológicos.

*b) Sin virilismo.* Fenitoína, estreptomicina, ciclosporina, corticosteroides.

## Semiología etiológica del hirsutismo

Es fundamental para aplicar el tratamiento correcto:

1. *Edad de comienzo.* El hirsutismo idiopático y el síndrome de Stein-Leventhal comienzan, por lo general, en la segunda década. Unos síntomas rápidamente progresivos en una mujer de alrededor de 40 años, sugieren un tumor ovárico secretante. Se insistirá sobre la ingestión de anabolizantes esteroides y mezclas de hormonas para los síntomas climátericos y menopáusicos.

2. *Historia menstrual.* En el hirsutismo idiopático, los períodos menstruales son típicamente normales, mientras que en el síndrome de Stein-Leventhal, la menarquía puede ser tardía; la oligomenorrea y luego la amenorrea son habituales. En los tumores ováricos y suprarrenales, la amenorrea secundaria es lo normal.

3. *Examen somático general.* La obesidad tiene poco valor diagnóstico, no así la de virilismo que excluye el hirsutismo idiopático o el síndrome de Stein-Leventhal.

4 *Examen abdominopelviano.* Descarta o confirma la presencia de una tumoración ovárica o suprarrenal. A veces, basta la simple palpación manual. Como medios auxiliares, se emplean la laparoscopia (posibilita la biopsia del ovario), ecografía (valora el tamaño del ovario) y radiografías especializadas, como arteriografía por cateterización percutánea de la arteria femoral (puede demostrar la circulación anormal del tumor), etc.

5. *Investigaciones bioquímicas:*

*a) 17-cetosteroides en orina de 24 h.* Ligeramente elevados en el hirsutismo primario y síndrome de Stein-Leventhal. Elevación moderada en los tumores ováricos; niveles muy elevados sugieren un tumor suprarrenal. Las pruebas dinámicas orientadas a frenar el eje hipofisosuprarrenal (dexametasona) o estimular las suprarrenales (administración de ACTH) ayudan al diagnóstico. Comparando las eliminaciones urinarias o los niveles plasmáticos antes y después del frenado, es posible precisar cuál es la participación suprarrenal y cuál la ovárica.

*b) Pregnanetriol urinario.* Sólo aumentado en la hiperplasia suprarrenal congénita.

*c) Cortisol plasmático.* Elevado en el síndrome de Cushing. Hay un aumento de la excreción urinaria de cortisol libre y de los esteroides 17-cetogénicos.

*d) Testosterona plasmática.* Acrecida en todos los casos. Las cifras más bajas (son posibles valores normales) están en el hirsutismo idiopático y síndrome de Stein-Leventhal.

# EXPLORACIÓN REGIONAL

## Cabeza

El estudio de las proporciones recíprocas entre las diversas partes que integran la cabeza y las de ésta con el resto del organismo tiene gran valor en semiología clínica[10].

[10]La altura de la cabeza tomada estando la boca cerrada y desde el vértex al mentón viene a ser, según el canon medio europeo, siete veces y media a ocho inferior a la talla total. Esta proporción se altera a favor de la cabeza en los niños y en los sujetos en que persisten los rasgos infantiles, en los pícnicos, en los hipergonadales (la desproporción se debe a la cortedad de las piernas) y en los acondroplásicos; lo contrario ocurre en los sujetos de hábito leptosomático o asténico, gigantismo hipofisario, etc.

La forma y tamaño de la cabeza guardan relación con el hábito corporal (ancha y corta en los pícnicos; estrecha y alargada en los leptosomáticos), el volumen del cerebro, la persistencia de las fontanelas y el tiempo que tardan en osificarse las suturas de la base del cráneo.

Por fontanelas, entendemos los espacios membranosos no osificados del cráneo en el momento de nacer; y por suturas, las líneas de unión sinuosas y complicadas de los huesos del cráneo entre sí. Hay dos fontanelas medias, impares, y dos laterales, pares. Las primeras son una situada en el punto de unión del frontal con los parietales, que se llama «bregma» y, la otra, en la confluencia de los parietales con el occipital, «lambda». La primera se cierra a los dos o tres años. De las fontanelas pares, la anterior o ptérica, radica en el punto de unión de la concha del temporal, el parietal, el frontal y el ala mayor del esfenoides; la posterior o astérica, en el punto de unión del pa-

© MASSON, S.A. Fotocopiar sin autorización es un delito.

→

Las deformaciones craneales resultan de dos condiciones distintas, de la afectación primaria de sus huesos con precoz o tardía osificación de las suturas o de una anormalidad cerebral (hidrocéfalo, megaencéfalo, microencéfalo) la cual influye, a su vez, sobre el ulterior desarrollo del cráneo.

## *Deformaciones craneales*

Las principales deformaciones craneales secuentes a un estado morboso previo del encéfalo o de sus cubiertas son:

1. *Microcefalia.* Notable pequeñez de la caja craneal. En el varón, se admite cuando el perímetro cefálico es inferior a 53 cm y en la mujer si es menor de 52 cm. El cráneo suele estar deformado; a veces, se acompaña de oxicefalia o turricefalia (vértice de la cabeza puntiagudo). La talla es baja, con frecuente retraso mental. En el «síndrome de Seckel», la cabeza semeja la de un pájaro por el contraste de una gran nariz, ojos y dientes de dimensiones normales con el reducido tamaño cefálico. Su grado extremo constituye la nanocefalia.

2. *Macrocefalia.* El crecimiento craneano es armónico (volumen craneano y macizo facial grandes). Puede observarse en sujetos normales o con déficit mental.

En la displasia fibrosa, se acompaña de la hipertrofia de los maxilares y tórax cifoscoliótico.

3. *Hidrocefalia.* Motiva un crecimiento craneano de tipo disarmónico (gran volumen cefálico y pequeño macizo facial). En las congénitas y posnatales, se separan las suturas óseas, abultan las fontanelas y resaltan las venas de las regiones frontales. En los casos menos pronunciados, la dilatación de la cabeza es discreta, observándose sólo en la frente (frente olímpica). Es una condición que resulta del desequilibrio entre la producción y resorción del líquido cefalorraquídeo.

4. *Anencefalia.* Mejor sería denominarla disencefalia, ya que la ausencia del encéfalo no es total; consiste en una anomalía del desarrollo del sistema nervioso central que reduce el contenido de la cavidad craneal a la protuberancia y bulbo raquídeo.

5. *Acrania.* La neurodiscinesia se acompaña de una acrania y en el lugar que ocuparía la bóveda ósea se instala una vesícula exencefálica recubierta de piel, que puede ser normal e incluso cubierta de pelo o hallarse adelgazada y atrófica de color rojizo al transparentar las formaciones angiomesenquimatosas subyacentes.

La cara es ancha, la boca grande, y a ambos lados de la nariz, achatada, unos globos oculares sobresalen del macizo facial al asentarse en unas cavidades orbitarias rudimentarias. La cabeza, unida al tronco por un cuello muy corto, acentúa aún más la apariencia simiesca de estos monstruos, cuya facies, por la ausencia de la bóveda craneal y la exoftalmia, ha sido comparada a la de los batracios. Se trata de una cromosomopatía cuya frecuencia varía geográficamente.

## *Deformaciones por sinostosis*

Varían extraordinariamente. Las deformaciones craneales de origen óseo provienen, según los casos, de una afección general del tejido óseo (raquitismo, sífilis, endocrinopatías, etc.), o de la obliteración prematura (sinostosis) de una o varias suturas. Virchow ha recalcado el hecho de que cuando una sutura se oblitera precozmente, antes del nacimiento o en la primera infancia, los dos huesos que la forman no se desarrollan más en los bordes soldados, resultando, naturalmente, en este punto, una suspensión de desarrollo de la caja craneal. Por otra parte, al encontrarse la masa encefálica detenida en su expansión a nivel de la sinostosis, dirige sus esfuerzos a otros sitios, a todas aquellas regiones que han conservado libres sus suturas, determinando en ellas abultamientos, llamados «de compensación». Toda sinostosis precoz produce, pues, dos deformaciones, una directa, que radica en el punto mismo en que se encuentra la sutura obliterada, y otra indirecta o secundaria, que se produce en regiones más o menos lejanas. El conflicto entre el desarrollo del encéfalo y el cráneo prematuramente suturado puede motivar fenómenos nerviosos de índole compresiva. Señalaremos los principales:

---

rietal, occipital y región mastoidea del temporal. Las suturas principales son la mediofrontal o metópica; coronal o frontoparietal; sagital entre el bregma y lambda; lambdoidea o parietooccipital y la esfenobasilar. Ésta se cierra a los 20 años; la sagital y lambdoidea, de los 40 a los 50; la coronal, de los 50 a los 70. La parietotemporal lo hace hacia los 60 años.

La forma del cráneo se determina según la relación entre el diámetro transversal (T) y el longitudinal (L). Según el valor del índice 100 × T/L.

Los cráneos se clasifican (según Retzius) en dolicocéfalos (cabeza larga), si aquél alcanza entre 65-74,9; mesocéfalos (cabeza mediana), 75-79,9; y braquicéfalos, si el valor del índice oscila entre 80-90 (cabeza corta).

1. *Escafocefalia.* Sinostosis de la sutura sagital. La bóveda del cráneo, a la vez muy estrecha y muy alargada, parece un barco con la quilla hacia arriba. A veces, existe exoftalmía, estrabismo y neuritis óptica.

2. *Oxicefalia* (cráneo en torre o campanario, turricefalia). El cráneo ha crecido excesivamente en altura a consecuencia de haberse soldado prematuramente las suturas coronaria y sagital. Da la impresión de un cráneo que ha sido comprimido lateralmente entre dos planchas. La nariz tiende, por lo general, a alargarse verticalmente. El maxilar superior está incurvado hacia delante. La oxicefalia, señalada con cierta constancia en la ictericia hemolítica, eritroblastosis y policitemia, se acompaña a veces de exoftalmía, disminución de la agudeza visual (compresión del nervio óptico), ptosis palpebral, sordomudez y anomalías congénitas como la sindactilia (acrocefalosindactilia de Apert). En el gargolismo (síndrome de Hurler) coexisten acrocefalia, facciones toscas con depresión manifiesta del dorso de la nariz, opacidad corneal, déficit mental y, además, manos en forma de pala y relativa hepatosplenomegalia.

3. *Platicefalia.* El sincipucio está más o menos aplastado de arriba abajo; su origen está en la sinostosis lateral del frontal y de los parietales.

4. *Trigonocefalia.* El cráneo visto desde arriba se parece a un triángulo, cuyo vértice corresponde al metopión; es debida a la sinostosis congénita de la sutura metópica o mediofrontal.

5. *Plagiocefalia o cráneo oblicuo oval.* Es asimétrico por la prominencia de la región frontal de un lado y la occipital del lado opuesto. La longitud máxima del cráneo no es anteroposterior en la línea media, sino oblicua de un lado al otro, es decir, diagonal. Se debe a obliteración prematura de las suturas coronal o lambdoidea.

6. *Cráneo reniforme.* Así llamado porque, visto desde arriba, recuerda la forma de un riñón. La parte excavada (la que representa el hilio) comprende el lado de la sutura coronal que se ha soldado de modo prematuro; el lado opuesto esta más o menos abombado.

7. *Cráneo natiforme.* Los huesos parietales se encuentran fuertemente abombados. La bóveda craneana aparece formando un surco en dirección sagital, y el esqueleto de la cara, comparado con el del cráneo, parece haber sufrido una detención en su desarrollo.

8. *Cráneo en reborde de Apert.* En la osteogénesis imperfecta tardía. Debido a su fragilidad, los huesos de la bóveda, que aparecen como apergaminados, se hunden en la base, como si el paciente llevara un casco, marcándose un relieve circunferencial a modo de reborde. Como consecuencia de ello, las orejas desplazadas ofrecen una disposición especial en asa, con la mitad superior agachada, casi transversal. El cráneo es notablemente braquicéfalo. A veces, se acompaña de fragilidad ósea, sordera y escleróticas azules (síndrome de Eddowes-Van der Hoeve).

9. *Caput cuadratum.* Por osificación insuficiente de la cubierta craneal, la cabeza está aplanada en la región occipital, y prominente en la frontal y parietal; el conjunto toma forma cuadrada.

10. *Hipertelorismo.* Aumento patológico de la distancia interorbitaria. Se debe a un retraso en el desarrollo fetal ya que las órbitas tienen, en el feto, tendencia a estar lateralizadas.

## Cuello

El relieve de la laringe en la piel, en forma de proa, en el hombre adulto se conoce como «bocado o nuez de Adán». Destaca más en los hiperviriles delgados.

### *Bocio*

Es el aumento del tamaño del tiroides. Si éste es pequeño y difuso, otorga al cuello una forma redondeada por desaparición del relieve esternocleidomastoideo y de los canales pretraqueales (cuello tiroideo); los muy grandes motivan una deformación antiestética muy llamativa.

La palpación de la tumoración tiroidea[11] precisa sus características, como consistencia (blanda, elástica o dura; uniforme o irregular); movilidad (si se mueve y en qué sentido, si está adherida a las estructuras vecinas; si sigue los

[11]La palpación del tiroides puede realizarse de varias formas. Una de ellas consiste en situarse detrás del paciente, que deberá flexionar ligeramente la cabeza hacia delante, y colocar los dos pulgares sobre su vértebra C7, mientras que los índices y medios de ambas manos del explorador van a buscar la región tiroidea (fig. 9-3). Los polos superiores son fáciles de delimitar, mientras que los inferiores se pierden por la dificultad de introducir los dedos entre la clavícula y el borde de la glándula. En sujetos normales, se delimita el istmo con cierta facilidad. Durante la palpación, se invitará a que el enfermo degluta, pues con el ascenso que entonces experimenta el tiroides, fijado a la tráquea, se confirma que lo palpado corresponde a la glándula. Esta maniobra, es sobre todo, importante en los bocios intratorácicos, de otro modo confundibles con diversas mediastinopatías.

→

© MASSON, S.A. Fotocopiar sin autorización es un delito.

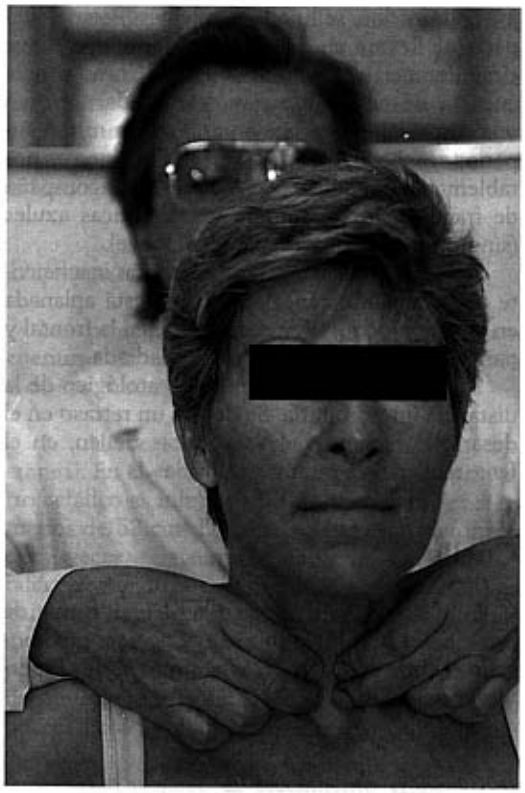

**Fig. 9-3.** Palpación del tiroides por vía posterior.

movimientos de la laringe durante la deglución), sensibilidad, etc.:

1. *Bocio basedowiano y simple eutiroideo.* Son elásticos y blandos al tacto, con la diferencia de la posible hiperestesia de la piel (signo de Lian), dermografismo (signo de Marañón) y apreciables por palpación, índice de su gran vascularización, en el primero.

2. *Bocio nodular.* Se caracteriza, como indica su nombre, por la existencia de uno o varios nódulos. Cuando son grandes, suelen estar encapsulados. Los nódulos corresponden, en realidad, a zonas de tejido tiroideo afectas por el proceso de hiperplasia (involución).

3. *Bocio intratorácico o retrosternal* (a causa de su situación profunda a la entrada del tórax). Dificulta la circulación venosa de retorno, lo cual se traduce por la ingurgitación más o menos acentuada de las venas yugulares. Esta permanente dificultad aumenta si hacemos que el enfermo eche la cabeza hacia atrás al mismo tiempo que eleva ambos brazos; con esta maniobra, se produce un estrechamiento del orificio superior del tórax, en el que se encuentra atravesada la masa de bocio, con lo que aumentan los signos de compresión, la cara se congestiona, las venas del cuello se ingurgitan, la respiración se dificulta, y la voz y la tos se vuelven roncas y opacas. En los individuos jóvenes, puede lograrse el mismo efecto con la simple compresión del mango esternal. El valor de esta maniobra estriba en que falta de manera constante en los demás tumores mediastínicos.

4. *Tiroiditis agudas y supuradas* (inflamación de una glándula tiroides hasta entonces intacta) *y estrumitis subaguda* (inflamación de una glándula previamente agrandada y bociosa). Motivan una tumefacción glandular más o menos densa pero siempre dolorosa al tacto y espontáneamente hacia nuca y oídos.

5. *Cáncer y tiroiditis o estrumitis crónica fibrosa.* Motivan una hipertrofia progresiva y asimétrica de la glándula. Ambas (sobre todo en la última) adquieren gran dureza y adhieren a las estructuras vecinas. En la estrumitis crónica fibrosa, no se infartan los ganglios cervicales, cosa que sucede precozmente en el cáncer; con notable frecuencia, la metástasis ganglionar es mayor que la lesión tiroidea inicial.

## *Pterygium colli*

Con este nombre, se designa la presencia de un pliegue cutáneo que desde la inserción de las orejas desciende hacia los hombros con un aspecto alado del borde externo del cuello. La causa que da lugar a estas bridas congénitas no es conocida. Integra el «síndrome de Turner».

---

Es aconsejable palpar cada lóbulo del tiroides por separado, colocando al enfermo de frente, levantando el mentón; así son impelidos hacia delante la faringe, la tráquea y el tiroides; se gira la barba ligeramente hacia el lado a examinar, con el fin de relajar el músculo esternocleidomastoideo; se rodea el cuello con ambas manos, colocando los pulgares anteriormente y los demás dedos detrás. Al examinar el lóbulo derecho, se coloca el pulgar derecho comprimiendo la parte inferolateral del cartílago tiroides y se aparta la tráquea hacia la derecha del paciente, tanto como lo permita la comodidad de éste; luego, con los dedos de la mano izquierda se comprime profundamente detrás del esternocleidomastoideo y del lóbulo tiroides derecho; entonces se coloca el pulgar izquierdo sobre la superficie anterior de la glándula y del músculo; de esta forma, se sitúa el lóbulo entre el pulgar y los dedos de la mano izquierda. En estas condiciones, se hace tragar saliva al sujeto o que tosa. El tiroides es notado cuando sube y baja, y ello permite darse cuenta de sus condiciones físicas. Para experimentar el lóbulo izquierdo, se procede de manera inversa.

## Tórax

Al explorar el tórax en busca de signos que pueden orientarnos hacia un proceso endocrino, nos fijaremos, en primer lugar, en su configuración externa, así como en el tamaño y aspecto de las mamas. Atenderemos, en particular, al aparato respiratorio y al corazón.

Recordemos que la glándula tiroides es el único órgano endocrino que puede situarse en el interior del tórax. En ocasiones, el bocio intratorácico (tiroides hipertrófico descendido) propende a comprimir precozmente la vena yugular interna, provocando dilatación de las venas superficiales del cuello, que se hace más manifiesta al elevar los brazos *(signo de Marañón)*.

En el cáncer del tiroides, existen adenopatías cervicales a veces tan voluminosas como precoces.

En la acromegalia, llama la atención el gran desarrollo torácico con cifosis cervicodorsal, clavículas robustas y esternón prominente.

Al considerar las mamas, debe diferenciarse la seudoginecomastia (lipomastia) resultado del acúmulo de grasa en un varón obeso, feminoide, o ambos, de la ginecomastia verdadera desarrollada en todos sus elementos. El aumento uni o bilateral de su tamaño son posibles en la pubertad, acromegalia e hipogonadismo masculino pospuberal sin alcanzar, en tales casos, un tamaño excesivo.

La hipertrofia mamaria es posible en mujeres normales (a veces con carácter familiar) y su aumento (macromastia) puede obedecer a factores genéticos.

La galactorrea (secreción mamaria no fisiológica) se observa en el tumor hipofisario secretor de prolactina (prolactinoma), en la acromegalia, en el hipotiroidismo y tras la ingesta de múltiples fármacos (metoclopramida, ansiolíticos, fenotiacinas y derivados, anovulatorios, etc.); y la agalactia, en el síndrome de Sheehan (trastornos hipotálamo-adenohipofisarios).

La exploración de los bronquios y pulmones puede revelar lesiones tuberculosas, sifilíticas, micóticas (histoplasmosis, torulosis), etc.

El corazón y el aparato circulatorio en conjunto se dejan influir por las alteraciones del funcionamiento de las glándulas de secreción interna, pero éstas, como auténtico motivo de cardiopatía, no tienen gran importancia en clínica si se exceptúa el hipertiroidismo.

En la cardiopatía hipertiroidea, objetivamente el síntoma dominante es la taquicardia que casi siempre excede las 100 sístoles/min, éstas pueden ser de origen sinusal o por taquiarritmia secundaria a fibrilación auricular. El ECG aclara este punto. Son frecuentes altos voltajes de P, gran alteración de T y depresión de ST. También se pueden registrar extrasístoles de diversos orígenes. El pulso es saltón, habiendo una gran presión diferencial por aumento de la sistólica y descenso de la diastólica. Los síntomas subjetivos más frecuentes son palpitaciones, precordialgias y disnea. Si el cuadro persiste, aparecen complicaciones como la fibrilación auricular, dilatación cardíaca y fallo miocárdico irreversible.

En la cardiopatía hipotiroidea, salvo la disnea y algunas veces dolores anginosos, puede ser ignorada por el paciente. El pulso es normal o lento, con presión diferencial pequeña por disminución de la sistólica. El ECG evidencia pequeño voltaje de QRS y la T isoeléctrica o invertida. En la radiografía del tórax, aparece agrandamiento cardíaco global (a menudo existe derrame pericárdico) con pedículo vascular ancho. Poca amplitud de los movimientos sistólicos de los bordes cardíacos.

En la cardiopatía addisoniana, hay corazón pequeño con anomalías electrocardiográficas de disminución del voltaje, prolongación del PR y QT y alteraciones de la repolarización. Taquicardia. Hipotensión (en individuos previamente normotensos, es habitual encontrar las sistólicas de 80 mm Hg e incluso inferiores) con reducción de la diferencial. Tendencia al ortostatismo.

En el síndrome de Conn (hiperaldosteronismo primario) y en el síndrome de Cushing (hipercorticismo glucocorticoide) existen hipertensión sistodiastólica con hipertrofia cardíaca.

En el feocromocitoma (hiperfunción medulosuprarrenal) existe hipertensión arterial. Se señalan dos formas, la persistente (suele superar los 170-110 mm Hg) y la paroxística provocada por descargas súbitas de catecolaminas. El ascenso tensional se acompaña de cefalalgia, opresión precordial, sudación, ansiedad, temblor, dolores abdominales y palidez. Suelen durar 10-15 min y repetir con frecuencia de intensidad variable.

En el panhipopituitarismo, el pulso es lento y poco lleno, los tonos cardíacos apagados y el corazón se advierte pequeño a los rayos X.

En la acromegalia, existe un gran aumento de tamaño de las vísceras incluyendo el corazón, no existen anomalías tensionales ni electrocardiográficas.

En el hipoparatiroidismo, la hipocalcemia explica la prolongación del espacio QT (sístole eléc-

© MASSON, S.A. Fotocopiar sin autorización es un delito.

trica) y el aplanamiento de la onda T; en el ataque grave, la fase inicial del complejo ventricular (QRS) es baja y la onda T, muy elevada.

En el hiperparatiroidismo primario, los signos cardiovasculares consisten en palpitaciones y eretismo con acortamiento del intervalo QT.

## Abdomen

Valoraremos, a nivel cutáneo la distribución y abundancia de la grasa, del vello pubiano, la presencia de estrías (embarazo, síndrome de Cushing, obesidad), pigmentaciones (línea blanca y cicatrices operatorias en la enfermedad de Addison y embarazo) y la situación del ombligo (baja y a menudo prominente en el síndrome de Down, etc.).

Cabe señalar que algunos casos etiquetados como distrofia adiposa genital (síndrome de Babinski-Fröhlich) no son más que muchachos sanos obesos prepuberales con los testículos «enterrados» en la grasa hipogástrica.

La palpación del hígado y bazo agrandados es posible en la acromegalia y gigantismo acromegaloide infantil (síndrome de Berardinelli). Rara vez consiguen palparse las suprarrenales en caso de feocromocitoma (la manipulación puede motivar un súbito aumento tensional por liberación brusca de catecolaminas). Los ovarios se estiman con la palpación combinada vagino o rectoabdominal.

Molestias abdominales más o menos intensas y severas han sido señaladas en diversos procesos endocrinos. Adquieren singular relieve las molestias por hipofunción suprarrenal aguda y en el hiperparatiroidismo primario; en el primer caso, hay vómitos, diarreas, dolores abdominales violentos que pueden confundirse con un abdomen agudo quirúrgico; en el segundo, la hipercalcemia motiva úlceras duodenales (12 %) y nefrolitiasis recidivante (57 %), siendo los cálculos radiopacos y constituidos por oxalato o fosfato cálcico, a lo que se añade estreñimiento pertinaz.

## Extremidades

Valoraremos su longitud y robustez, tamaño de manos y pies, y anomalías ungueales.

En el hipogonadismo masculino o femenino, en la época prepuberal, los sujetos experimentan un pronunciado crecimiento estatural adquiriendo proporciones eunucoides, con predominio de la braza sobre la talla y de las extremidades sobre el tronco. La distancia pubis-pies rebasa largamente la del vértex-pubis.

En la pubertad precoz (3-5 veces más frecuente en niñas que en niños) y constitución hipergenital, las extremidades cortas y robustas contrastan con la altura normal del tórax; estos sujetos parecen más altos sentados que de pie.

En la acromegalia y gigantismo hipofisario (acromegalia de los jóvenes o precoz), el excesivo crecimiento se observa en las extremidades pero no en el tronco, los huesos son largos, anchos y sólidos.

En el síndrome de Marfan, se registra de manera llamativa la longitud de sus extremidades; las manos son alargadas, con los dedos afilados y ligeramente flexionados (aracnodactilia).

## Manos y pies

En la acromegalia, aumentan de tamaño y adquieren un aspecto tosco por el crecimiento de los huesos (con proliferación perióstica) y de las partes blandas. Las uñas son grandes, gruesas y recubiertas parcialmente de carne. Estos pacientes necesitan guantes y zapatos cada vez mayores.

En la distrofia adiposogenital (síndrome de Babinski-Fröhlich) y enanismo hipofisario, la mano es pequeña, a veces con una especial mengua del dedo meñique.

En la enfermedad de Addison, la coloración morena de la mano, en especial a nivel de los nudillos y de las líneas que surcan su cara palmar, contrasta con el tinte blanco mate de las uñas, su tacto frío y viscoso remeda el de la mano de un enfermo con colapso circulatorio grave, las uñas son, a veces, estriadas y excepcionalmente pigmentadas.

En el hipotiroidismo, iniciado en período temprano, la mano es pequeña con los dedos cortos y gruesos. La piel es gruesa, escamosa, fría, seca, de color amarillo y surcos marcados. Las uñas atróficas crecen con lentitud y son quebradizas, con resquebrajaduras y surcos transversales. Contrasta con la mano hipertiroidea fina, suave, caliente y a veces sudorosa.

La mano hipogenital es fría, húmeda, acrocianótica, con distrofia ungueal. Al cogerla, da la misma sensación que si cogiéramos un sapo.

En el hiperfoliculinismo, llaman la atención los dedos uniformemente engrosados, tanto en la punta como en la base; impresiona a la vista y

tacto como algo suculento y congestivo de piel lisa y mórbida.

En la acondroplasia y en el cretinismo, pueden observarse manos pequeñas, cuadradas, carnosas; dedos sensiblemente de la misma longitud; índice y medio por una parte; anular y meñique, por otra; divergencia de las falangetas (mano en tridente).

En el síndrome de Down, los dedos de la mano son cortos (braquidactilia) y el meñique suele estar desviado por malformación de la segunda falange. Los surcos de la palma de la mano y las líneas papilares presentan una disposición característica.

En las crisis agudas de tetania hipoparatiroidea, la hiperexcitabilidad de los nervios (por la hipocalcemia) motiva los clásicos «espasmos carpopedales». El acceso se caracteriza por el espasmo tónico de las extremidades, que siempre son atacadas de modo simétrico y cuya musculatura ofrece una dureza como leñosa. Primero, suelen interesarse los brazos, más tarde las piernas, contrayéndose, sobre todo, los músculos flexores. Las manos adoptan una actitud muy típica, como al escribir («mano de comadrón» [Trousseau] o en forma de cono), las muñecas están en flexión, los codos ligeramente doblados; los brazos, a veces, adosados al tronco; los pies, en posición varoequina, con los dedos en flexión. En ocasiones, acaban por participar del espasmo casi todos los músculos de fibra estriada. La presión ejercida sobre un tronco nervioso (como el cubital) o la ligadura del brazo determina una contracción tetánica de los músculos correspondientes (signo de Trousseau). Este signo se puede provocar también interrumpiendo la circulación del brazo con el manguito de esfigmanómetro durante 3 min.

En las mujeres climatéricas, es frecuente la artrosis de rodilla (gonartria); suelen ser obesas y con manifiesta predilección por los oficios en que tienen que pasar la mayor parte del día de pie (empleadas de comercio, cocineras, etc.); la artropatía es simétrica, con gran participación ósea, lo que le confiere un aspecto peculiar la presencia de abundantes pelotones de grasa (sensible a la presión) a nivel de la «pata de ganso», rodeando la voluta (su forma ha sido comparada a la hoja de trébol) y hueco poplíteo.

## EXAMEN NEUROPSIQUIÁTRICO

En los trastornos de la glándula tiroides, se altera el reflejo del tendón de Aquiles, el psiquismo es vivaz con un tono vital alto; no es infrecuente una gran excitabilidad psíquica que, no rara vez, sume a los enfermos en un penoso estado de prisa; el contraste es evidente con los enfermos con fallo hipofisario global, addisonianos, hipotiroideos, somnolientos y propensos a crisis depresivas.

En la diabetes, es frecuente la lesión conocida como «mal perforante plantar»

En el hipercorticismo glucocorticoide (síndrome de Cushing), hay atrofia y poca fuerza muscular; puestos de cuchillas, no pueden enderezar las piernas y ponerse de pie por falta de fuerza cuadricipital (miopatía cortisónica).

En la encefalopatía hipocalcémica crónica, pueden aparecer síntomas sugestivos de tumor cerebral (incluso con estasis papilar)

El estado comatoso es posible en el panhipopituitarismo, hipofunción suprarrenal aguda, hipertiroidismo (coma basedowiano), hipotiroidismo, diabetes y estados hipercalcémicos agudos.

## EXPLORACIÓN RADIOLÓGICA

Orienta sobre el tamaño de las glándulas de secreción interna responsables del síndrome endocrino y las alteraciones esqueléticas o viscerales sintomáticas.

## Glándula pineal (epífisis)

Se localiza en el techo del III ventrículo, debajo del cuerpo calloso y encima de tubérculos cuadrigéminos anteriores.

La calcificación de la epífisis es un fenómeno fisiológico de involución que comienza a partir de los siete años. Entre los 10 y los 20 años, está calcificada en el 18 % de las personas sanas; de los 20 a los 60 años, en el 59 %, y después de los 60 años, su frecuencia es del 80 %, con un reparto aproximadamente igual en ambos sexos. El aspecto radiográfico de estas calcificaciones no suele ser uniforme; es frecuente la forma redondeada incompleta, debida a pequeñas calcificaciones múltiples reunidas en una zona de un diámetro de 5-6 mm. Rara vez tienen una forma exactamente redondeada.

En la radiografía craneal de frente (la mejor incidencia es la de Worms-Bretton, en que aparece la epífisis en el centro de la protuberancia occipital interna) la glándula pineal se sitúa exactamente en la línea media; toda desviación lateral es patológica, haciéndolo hacia el lado sano, en los

© MASSON, S.A. Fotocopiar sin autorización es un delito.

procesos expansivos posteriores (tumores temporooccipitales; hematomas intracerebrales espontáneos; hematomas extradurales, subdurales y contusiones cerebrales).

Los tumores temporales y frontales desplazan la epífisis hacia atrás; los occipitales, hacia delante; los frontales parasagitales y los parietales, hacia abajo; y los infratentoriales, hacia arriba.

Una glándula pineal calcificada antes de los seis años es difícil que no sea un pinealoma.

## Hipófisis

Se aloja en la «silla turca» cuyos diámetros anteroposterior (12-15 mm) y vertical (9-12 mm como máximo) se agrandan en caso de tumor; si éste es maligno, se acompaña de la destrucción y borramiento de la apófisis clinoides (fig. 9-4).

En la acromegalia, llama la atención la robustez de los huesos del macizo facial y tórax. Discreta cifosis dorsal; los cuerpos vertebrales se ensanchan hacia delante por aposición ósea y los meniscos intervertebrales muestran crecimiento cartilaginoso osteofitario.

En la enfermedad de Cushing, hay osteoporosis vertebral (vértebras caliciformes) y costal, con propensión a fracturas espontáneas.

En el enanismo hipofisario (fallo en la producción de GH, estimulante de los cartílagos de conjunción), el esqueleto es grácil y proporcionado, con retraso en los puntos de osificación.

## Tiroides

1. *Radiografía del tórax.* Los bocios intratorácicos motivan una sombra retrosternal alta, a veces con calcificaciones; debe diferenciase de la motivada por un tumor del mediastino o un timoma.

**Fig. 9-4.** Radiografía craneal de perfil. Silla turca normal.

2. *Gammagrafía tiroidea.* Es útil para obtener información sobre la forma y situación de la glándula, así como para constatar la existencia de posibles anomalías del parénquima que, habitualmente, se traducen como imágenes frías. En los sujetos normales, se obtiene una imagen que recuerda las alas desplegadas de la mariposa, que son los lóbulos, y que presentan una distribución uniforme de radiactividad. Dichos lóbulos se encuentran, generalmente, separados por una pequeña área fría o hipoactiva que corresponde al istmo (fig. 9-5).

Muy esquemáticamente, puede decirse que los patrones morfológicos más frecuentes son:

*a) Localización anatómica del tiroides.* Por medio de la gammagrafía, se detectan bocios ectópicos (prolongación endotorácica, sublingual) o aberrantes (habitualmente en mediastino superior).

*b) Captación difusa uniforme.* Respeta la forma glandular, que puede corresponder a un bocio simple, una tiroiditis de cualquier tipo, una enfermedad de Graves-Basedow o un tiroides normal.

*c) Nódulo solitario caliente.* Puede acompañarse de captación normal del resto de la glándula o de inhibición de ésta. En este caso, se trata de un nódulo autónomo cuya autonomía se pone de manifiesto porque la administración de $T_3$ no lo borra, mientras que la administración de TSH exógena hace aparecer el resto glandular que estaba inhibido. Se puede hacer gammagráficamente el diagnóstico de nódulo autónomo, pero no de tóxico, ya que esto depende de la cantidad de hormona periférica que el nódulo fabrique.

*d) Nódulo solitario frío.* Puede tratarse de un quiste coloide, un adenoma, un carcinoma primitivo o metastásico o una hemorragia intratiroidea. Con la gammagrafía, no es posible la obtención de más datos.

El 2-12 % de los nódulos fríos, son carcinomas. No se aconseja practicar una estimulación con TSH en los nódulos fríos, ya que aunque de esta forma gammagráficamente se conviertan en captantes, pueden seguir tratándose de carcinomas, y porque, por otra parte, cuando el nódulo frío es pequeño, el resto del tejido tiroideo que lo envuelve, al aumentar su captación por efecto de la TSH, puede disimularlo en la gammagrafía.

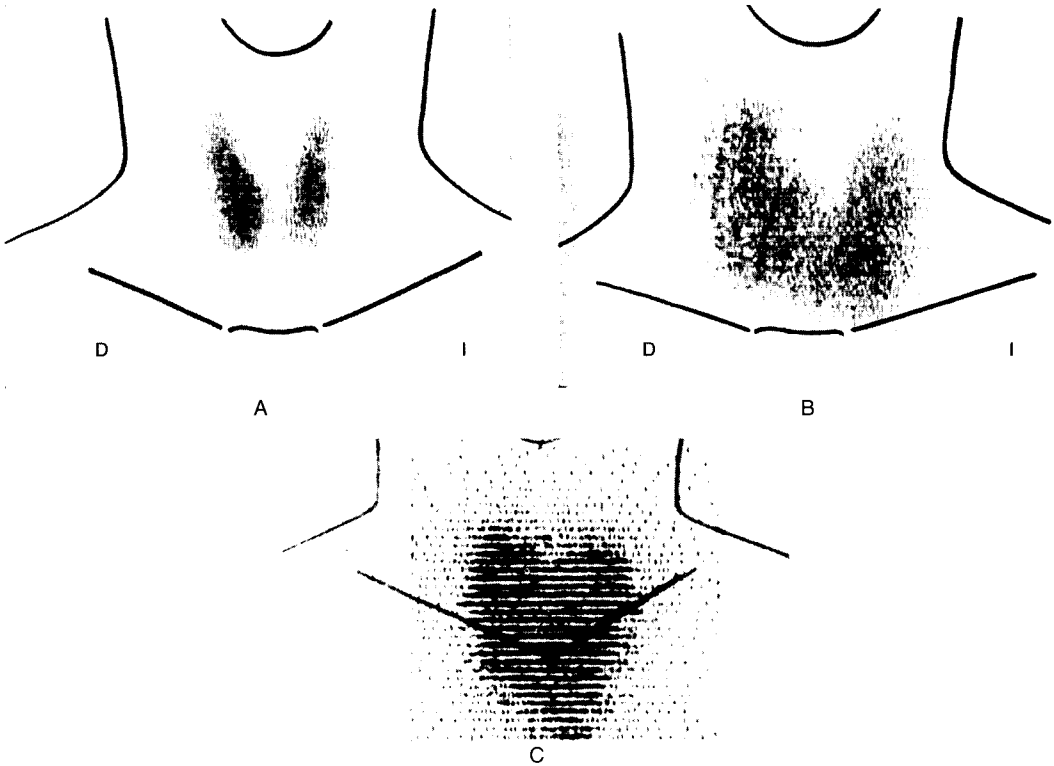


**Fig. 9-5.** Gammagrafía tiroidea. A) Tiroides normal. B) Bocio difuso. C) Bocio endotorácico.

*e) Varios nódulos fríos y captantes alternados.* Se trata de un bocio multinodular sin que tampoco pueda precisarse su estado funcional o la posible degeneración neoplásica de alguno de estos nódulos. En ciertos casos, un nódulo autónomo puede aparecer frío porque a la hora de practicar la gammagrafía ya se ha «vaciado» debido a su acelerado *turnover*. También es posible, aunque muy poco frecuente, que un carcinorna aparezca como un nódulo captante.

3. *Radiología ósea.* En el hipertiroidismo, no es rara la osteoporosis radiológica con fragilidad ósea. Las fracturas (espontáneas o por traumatismos mínimos) prefieren el húmero subcapital.

En el mixedema, hay una inhibición de la osificación endocondral y perióstica, con estrechamiento del espacio medular y relleno de sustancia grasienta; en los cartílagos, desaparece el tejido osteoide del pericondrio y provoca un reblandecimiento que es causa de deformidades.

4. *Ecografía.* La situación superficial de glándula tiroides facilita su estudio ecográfico.

El tiroides normal da la visión de una especie de corte transversal. Debajo de la piel se aprecian los dos lóbulos tiroideos, perfectamente individualizados de los tejidos que los rodean. Corresponde la imagen a los diámetros transverso y anteroposterior de dichos lóbulos, no el diámeno longitudinal.

En el bocio hipertiroideo, la hipertrofia de los lóbulos aparece claramente expresada por el aumento de su diámetro transversal; ecográficamente, la imagen es uniforme.

La mayor utilidad de la ecografía radica en el diagnóstico diferencial de los nódulos fríos. Los ultrasonidos pueden constituir un eficaz método complementario de exploración tiroidea, dada la nitidez de las imágenes, la simplicidad de la técnica y su inocuidad.

## Paratiroides

En la tetania crónica infantil, se registra amputación de la raíz de los molares. Más adelante, la

© MASSON, S.A. Fotocopiar sin autorización es un delito.

calcificación de los núcleos grises de la base cerebral (síndrome de Fahr) no es rara y llega a ser visible en forma de sombras simétricas en la base craneal de una radiografía anteroposterior.

En el hiperparatiroidismo primario, se encuentran alteraciones renales en el 57 % de los casos. Se trata de litiasis (los cálculos son radiopacos y están constituidos por oxalato o fosfato cálcico) o nefrocalcinosis. Los dolores óseos (50 %) pueden aparecer en ausencia de lesiones radiológicas visibles; su forma extrema constituye la llamada «enfermedad ósea de von Recklinghausen» u «osteítis fibrosa quística».

Las alteraciones discretas del hueso son mucho más frecuentes y la mejor forma de descubrirlas es sobre placas radiográficas anteroposteriores de las manos.

Las radiografías dentarias, a fin de observar la desaparición de la lámina dura, son menos sensibles a los cambios precoces del hiperparatiroidismo, y las de cráneo son especialmente valiosas en los casos de hiperparatiroidismo familiar, no sólo para reconocer la desmineralización granular, sino para poner de manifiesto un tumor hipofisario asintomático.

## Timo

Cuando aumenta de tamaño, aparece en el mediastino medio y anterior como una opacidad aplicada sobre los vasos de la base y de perfil contra el esternón. No es rara su situación más baja, incluso supradiafragmática. Se trata de una masa de volumen variable, polilobulada, de densidad débil y homogénea y límites precisos.

El timo agrandado debe diferenciarse de las sombras del pedículo vascular, adenopatías hiliares, bocio intratorácico y tumores mediastínicos. Puede ser útil para completar la sospecha diagnóstica la TAC.

## Glándulas suprarrenales

No son visibles, en condiciones normales, dada su pequeñez y situación anatómica.

La radiografía simple de abdomen sólo es útil en caso de lesiones tuberculosas calcificadas (las sombras, a la altura de T12-L1, tienen forma triangular) o por aumento considerable de la glándula.

La pielografía muestra las deformaciones y desviaciones del riñón sin aportar ningún dato seguro.

Más valiosos son la arteriografía (muy útil en el feocromocitoma, muy rico en vasos, y menos en los adenomas e hiperplasias que no contienen suficientes vasos neoformados) y la venografía, con la que la glándula suprarrenal izquierda normal muestra una imagen constante, una o dos venas centrales de curso axial. En el lado derecho, se observan, principalmente, dos modalidades del curso, o existe una vena central o un tronco central corto que se bifurca en dos ramas. En la hiperplasia suprarrenal, las glándulas son grandes y ovales, las ramas venosas se hallan separadas y ligeramente dilatadas. Cuando existe un tumor, las ramas muestran un curso sinuoso, separándose a nivel del tumor; las venas capsulares están dilatadas.

La gammagrafía es un método útil, pero actualmente de valor diagnóstico limitado.

La TAC da una información valiosísima de las lesiones suprarrenales.

# EXPLORACIÓN FUNCIONAL

## Hipófisis[12]

Su exploración funcional es compleja dado el gran número de hormonas secretadas por esta glándula:

1. *GH* (somatotropina). Para su exploración, existen diversos métodos; con el radioinmunológico la concentración plasmática normal no excede de 5 ng/ml.

---

[12]La hipófisis o glándula pituitaria se aloja en la «silla turca». Consta de dos lóbulos completamente distintos por lo que atañe a su origen embriológico y función; uno anterior o adenohipófisis y otro posterior o neurohipófisis que, por medio del tallo pituitario, se une al *tuber cinereum* del hipotálamo (fig. 9-6).

La *neurohipófisis* está unida a los núcleos hipotalámicos, principalmente al supraóptico y paraventricular, por medio de fibras que discurren por el tallo pituitario. A lo largo de estas vías (que no son otras que los cilindroejes de las neuronas pertenecientes a los núcleos antes citados) se trasladan productos hormonales que las neuronas secretan (neurosecreción) para ser únicamente almacenadas y ulteriormente liberadas a partir de la neurohipófisis; ésta no es más que un órgano de depósito en vistas a su ulterior movilización. Se trata de la vasopresina y de la oxitocina (fig. 9-7).

La *adenohipófisis* y el hipotálamo se conectan por vía hemática. Se trata de un sistema venoso que, remedando al portal hepático, se ramifica dos veces y conduce a la adenohipófisis la sangre recogida en la eminencia media del hipotálamo, verdadero órgano endocrino de los llamados «neurohormonales», pues secreta una gran cantidad de factores hormonales que, llevados a través del sistema portal de la hipófisis, regulan la secreción de las hormonas adenohipofisarias (fig. 9-8).

→

La hipoglucemia producida por insulina (0,1 UI/kg de peso corporal o la mitad de esta dosis en pacientes con antecedentes de hipoglucemia o tendencia a ella) es el estímulo más adecuado para aumentar la secreción de GH. Se practica una determinación basal, y a los 30, 60, 90 y 120 min después de la administración de insulina. En sujetos normales, la concentración plasmática de GH aumenta y excede los 5 ng/ml, si la respuesta es inferior a 7 ng/ml es que existe un déficit de liberación de GH.

En pacientes con gigantismo o acromegalia, el estudio de la secreción de GH es necesario. En los acromegálicos se encuentran valores altos, entre 10-20 ng/ml en casos leves, y de más de 100 ng/ml en casos graves; asimismo, se hallan cifras elevadas de IGF-1. La administración de glucosa oral (45 g/m$^2$ de superficie corporal) no frena la secreción de GH. Se practica una determinación basal y a los 30, 60, 90, 120, 150 y 180 min después de administrar la glucosa.

La edad ósea y la edad talla, es decir, la talla óptima para cada edad y sexo, también dependen, en parte, de la actividad de la GH.

2. *Tirotropina u hormona tirotropa* (TSH). Se determina el nivel circulante de tiroxina ($T_4$).

La determinación puede hacerse en condiciones basales, y es también útil determinar la reserva hipofisaria de TSH mediante estimulación con TRH. La concentración plasmática de TSH aumenta tras la administración intravenosa de TRH sintético, si la capacidad de reserva hipofisaria de TSH es adecuada.

---

Las hormonas hipotalámicas que regulan la funcion hipofisaria son las siguientes:

1. CRH *(corticotrophin releasing hormone)*. Factor liberador de ACTH.
2. TRH *(thirotrophin releasing hormone)*. Factor liberador de TRH.
3. GnRH *(gonadotrophin releasing hormone)*. Factor liberador de LH y FRH.
4. GHRH *(growth hormone releasing hormone)*. Factor liberador GH.
5. GHRHI *(growth hormone release inhibility hormone)* o somatostatina. Factor inhibidor de la liberacion de GH.
6. Dopamina. Inhibidor de la secrecion de prolactina.
7. MSH-IF. Factor inhibidor de MSH u hormona melanocitostimulante.

El sistema nervioso central, particularmente el sistema extrapiramidal *(globus pallidus)* y el cerebro anterior, intervienen también, además del hipotálamo, en la regulación adenohipofisaria.

Los niveles sanguíneos de las hormonas corticosuprarrenales y gonadales se mantienen constantes gracias al *feedback* negativo; su exceso en sangre mengua, por tal mecanismo, la síntesis a nivel hipotalámico o hipofisario.

3. *Hormona adrenocorticotropa* (ACTH). Se explora en clínica de manera indirecta, a través de la glándula periférica dependiente de ella, o sea, procediendo a examinar el estado funcional de la corteza suprarrenal en su fracción glucocorticoidea.

La concentración plasmática y urinaria de y sus variaciones en el curso de diversas pruebas dinámicas (prueba de Thorn y parecidas), nos informan acerca de la actividad corticotrofina.

En la concentración plasmática de ACTH existe un ritmo circadiano. Los niveles más altos de ACTH y cortisol se registran entre las 7-9 h de la mañana y los mínimos entre las 11-12 h de la noche, momento en que la tasa de cortisol nunca sobrepasa los 10 ng/100 ml. Esta ausencia de variaciones rítmicas es llamativa, pero no exclusiva, del adenoma basófilo hipofisario e hiperfunción suprarrenal.

Combinando diversas pruebas dinámicas, cabe obtener una información muy útil sobre el estado de los distintos órganos que intervienen en la secreción de ACTH y cortisol:

*a) Prueba de la hipoglucemia insulínica.* La respuesta a la hipoglucemia inducida por la insulina probablemente constituye la prueba más sensible para el estudio de la función del eje hipotálamo-hipófiso-suprarrenal.

El estrés que supone la hipoglucemia actúa sobre el SNC, a través del cual se producirá un estímulo de la actividad secretora del hipotálamo, que, a su vez, dará lugar a un aumento de la liberación de la ACTH.

La prueba se realiza obteniendo una muestra de sangre para la determinación basal de la glucemia y del cortisol, luego se administra la insulina en una sola inyección intravenosa en una dosis de 0,10 U/kg de peso (menos en las insuficiencias hipofisarias); a continuación, se extraen muestras de sangre cada 30 min durante 2 h. Para que la prueba tenga validez, la caída máxima de la glucemia ha de ser inferior a 40 mg/dl.

En los sujetos sanos, este hecho se acompañará de una evidente elevación del cortisol plasmático (máxima respuesta a los 60-90 min), siendo la media del incremento sobre sus cifras basales unos 15 µg/dl.

En el síndrome de Cushing, no suele haber respuesta a la hipoglucemia, y si la hay, será porque se trata de casos muy incipientes. Esta prueba tiene especial interés en los pacientes que, siendo portadores de un cuadro depresivo grave, presentan trastornos de la función corticosuprarrenal;

© MASSON, S.A. Fotocopiar sin autorización es un delito.

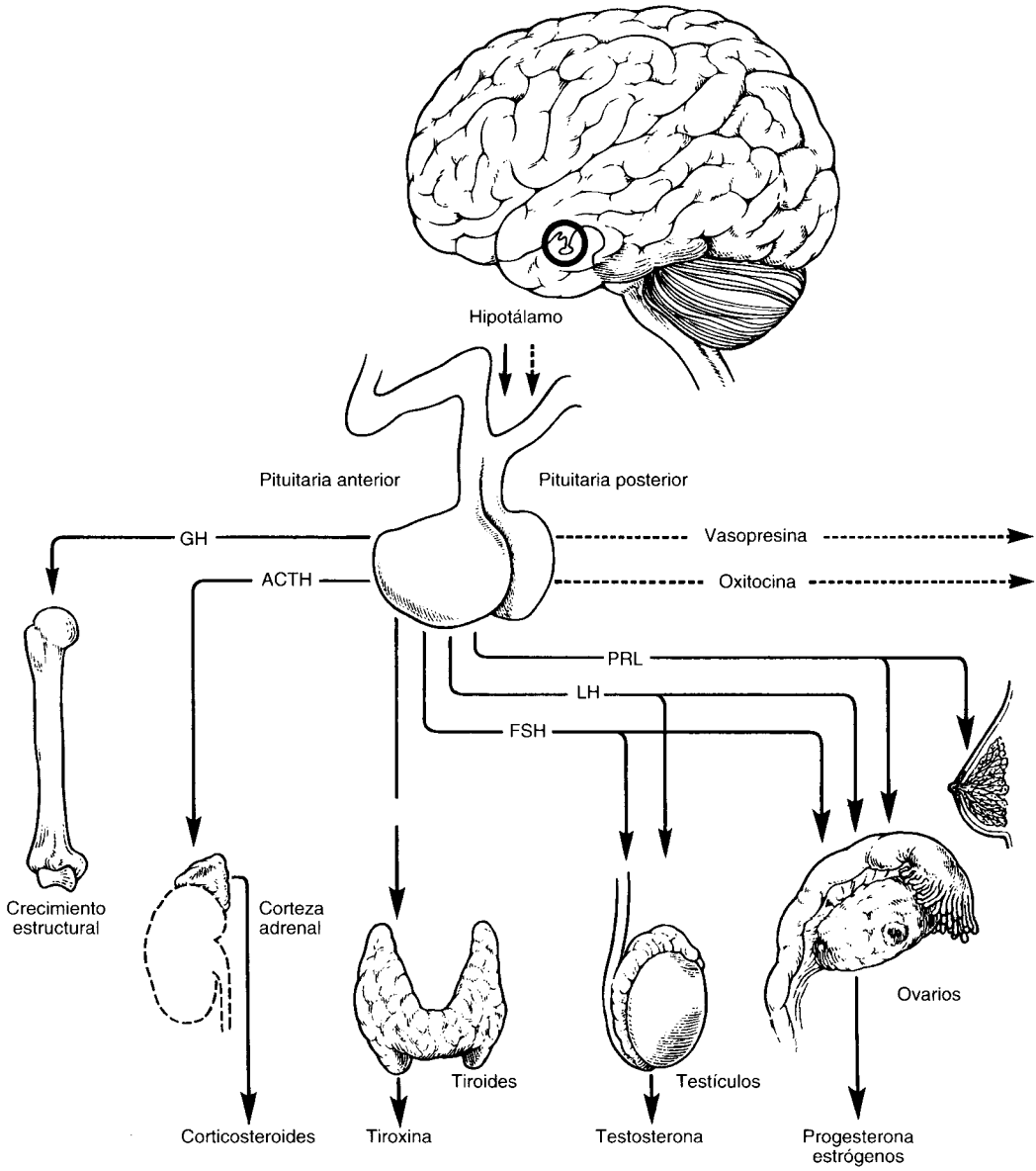


**Fig. 9-6.** Glándula pituitaria, conectada al hipotálamo en la base del cráneo, tiene dos lóbulos de distinto origen embriológico.

en estos casos no es infrecuente el hallazgo de alteraciones en el ritmo circadiano del cortisol y la ausencia de supresión frente a la dexametasona; sin embargo, se comportan de una manera normal en sus respuestas a la hipoglucemia insulínica.

*b) Test de CRH.* La administración de CRH provoca, en sujetos sanos, una elevación de la ACTH y del cortisol. En los tumores hipofisarios productores de ACTH existe hiperrespuesta, mientras que no hay modificación en los tumores ectópicos secretantes de ACTH.

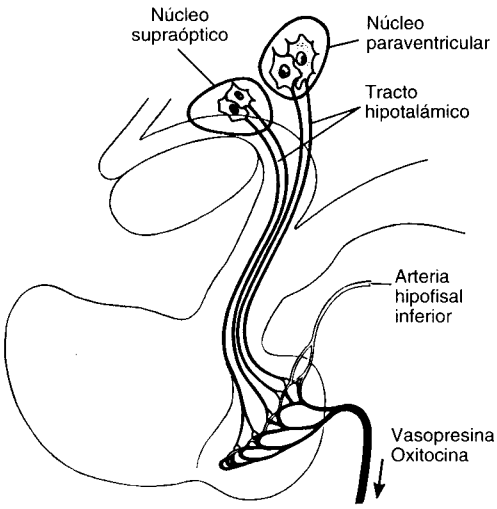


**Fig. 9-7.** Conexiones puramente nerviosas no podían explicar la relación entre el hipotálamo y el lóbulo anterior. Las únicas fibras nerviosas de importancia, conectan dos centros hipotalámicos con el lóbulo hipofisario posterior.

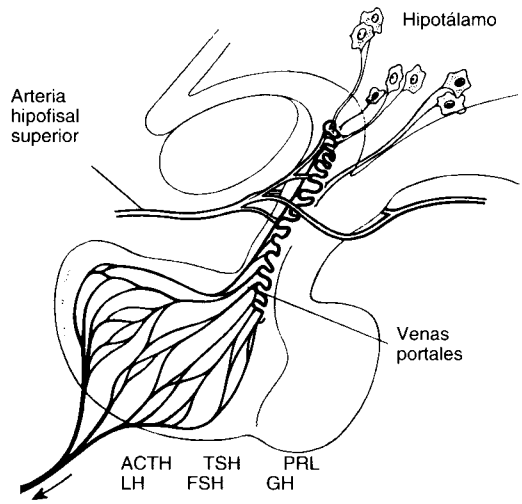


**Fig. 9-8.** Eventualmente se descubrieron conexiones vasculares entre el hipotálamo y el lóbulo anterior. Pequeñas fibras nerviosas hipotalámicas suministran factores estimulantes al sistema capilar, que a su vez las transmite al lóbulo anterior hipofisario.

En los tumores adrenales productores de cortisol, la secreción de ACTH está inhibida.

Los test de CRH pueden practicarse después de frenación con dexametasona, lo que aumenta la especificidad diagnóstica.

*c) Caterismo de los senos petrosos.* La determinacion de ACTH en condiciones basales o tras estímulo con CRH, en muestras obtenidas directamente de ambos senos petrosos (que recogen el drenaje de la hipofisis) y una muestra simultánea en sangre periférica, permiten determinar la existencia de un adenoma hipofisario productor de ACTH y su lateralizacón en la hipófisis si no es visible por métodos de imagen.

*d) Prueba de la lisin-vasopresina.* Este optopéptico sintético tiene una estructura muy parecida al factor liberador de corticotropina (CRF). Provoca, como ésta, la secreción adenohipofisaria de ACTH por un mecanismo directo o como agente estresante vía hipotalámica. Se practica esta prueba entre las 9-10 h de la mañana insertando, primero, la aguja intravenosa y una vez transcurridos por lo menos 30 min, se infunde suero fisiológico con lisin-vasopresina a la velocidad de 3-5 U presoras/h durante 2 h. La concentración plasmática de 17-hidroxicorticoides experimenta en los individuos normales un incremento de unos 13 μg/dl. Tal variación no se registra en presencia de disfunción hipofisaria o suprarrenal.

*e) Prueba de la* ACTH. Estima la reactividad de la corteza suprarrenal.

La combinación de las exploraciones precitadas arroja unos resultados que son útiles para el diagnóstico diferencial y topográfico de fallos hipofisosuprarrenales.

4. *Gonadotropinas foliculostimulante y luteinizante.* Se exploran a través de su concentración plasmática. Una manera de saber si el organismo sigue manteniendo la facultad de secretar gonadostimulina luteinizante es administrando 100 mg de clomifeno durante 5 días. Se estima su cuantía en la orina 2 días antes, durante la administración de la droga y 7 días más (14 en total). El clomifeno es un antiestrogénico que anularía la inhibición de los receptores hipotalámicos provocando una secreción de gonadotrofinas, o que tendría una acción estimulante sobre otros centros hipotalámicos. Pero desde que se consiguió el aislamiento y síntesis del factor hipotalámico que estimula la secreción de gonadotrofinas (Gn-RH), la determinación de FSH y LH antes y después de la administración endovenosa de Gn-RH (100-200 μg), constituye, actualmente, el mejor test funcional para valorar la integridad de los mecanismos hipofisarios de liberación de gonadotrofinas.

© MASSON, S.A. Fotocopiar sin autorización es un delito.

5. *Prolactina.* Cifras altas en los síndromes de Forbes-Albright y Chiari-Frommel y en el 10 % de acromegálicos. Una prueba de reserva hipofisaria de prolactina se basa en el hecho de que la TRH estimula la secreción de prolactina en sujetos normales. En pacientes con hipopituitarismo, la respuesta es nula o escasa. Esta prueba es útil para descubrir un déficit aislado de prolactina en pacientes con *agalactia post partum.*

6. *Vasopresina u hormona antidiurética* (ADH[13]). Su dosificación sanguínea es difícil, realizándose por radioinmunoensayo.

*Las pruebas que a continuación describimos ayudan a deslindar la «diabetes insípida genuina», de las formas nefrógenas y de la «potomanía» o polidipsia neurógena:*

*a) Test de Miller o prueba de la vasopresina.* Tras restriccion hídrica y alcanzar una meseta de osmolaridad urinaria, se inyectan por vía subcutánea 5 u de vasopresina por metro cuadrado de superficie corporal (4 u para adultos de 70 kg y 1,70 de talla), la densidad urinaria en el individuo normal y en el afecto de diabetes insípida genuina rebasa los 1.020, mientras que en la forma nefrógena no se logra tal aumento.

Una vez descartado el fallo periférico (túbulo renal) hay que diferenciar aún la diabetes insípida auténtica de la potomanía o polidipsia neurógena. En realidad, se explora el sistema hipotálamo-hipofisario en su función adiuretínica, la cual conserva su integridad absoluta en la potomanía y está afecta en la diabetes insípida.

*b) Prueba de perfusión de suero salino hipertónico.* Se procede a la determinación simultánea de la osmolaridad plasmática y AVP plasmática.

*c) Sobrecarga oral de agua.* Se aplica en aquellos casos de sospecha de síndromes asociados al exceso de vasopresina.

7. *Oxitocina.* Excita las contracciones uterinas, acelera el parto y confiere tono a la musculatura uterina (el útero grávido es refractario); estimula la peristalsis intestinal, vesicular y pielouretral.

## Epífisis o glándula pineal

Es un órgano pequeño, de unos 20 cg de peso, en forma de úvula, situado en el techo del III ventrículo, delante de los tubérculos cuadrigéminos. Parece funcionar como un «reloj biológico» regulador de la actividad gonadosexual. Los estímulos lumínicos son convertidos en secreción hormonal. Las hormonas secretadas por esta glándula son la melatonina (Lerner, 1958) y la adrenoglomerulotrofina (Farrell, 1960).

La síntesis de la *melatonina* se inicia en el 5-hidroxitriptófano, el cual, mediante una decarboxilación, pasa a serotonina; a partir de ésta, y por una N-acetilación, se forma N-acetil-serotonina, sobre la que actúa la hidroxi-indol-O-metil-transferasa (HIOMT [Wurtman, 1965]), formándose melatonina.

La melatonina es un inhibidor puberal que retrasa el desarrollo sexual fisiológico. Los tumores pineales asociados a pubertad precoz son teratomas o tumores conjuntivos que, comprimiendo las células pineales, dificultaban la secreción fisiológica de melatonina.

El nombre de melatonina procede de su capacidad blanqueadora de la piel de las ranas, propiedad que no ejerce en los mamíferos.

La *adrenoglomerulotrofina* estimula la porción glomerulosa del córtex suprarrenal y, con ello, la secreción de mineralcorticoides.

---

[13]La hormona antidiurética (ADH), se almacena y libera a nivel de la neurohipófisis. Actúa aumentando la permeabilidad resortiva del túbulo renal para el agua. El estímulo más importante para su descarga es la presión osmótica del suero; si ésta se eleva (pérdida excesiva de agua; exceso de sal) actúan los osmorreceptores hipotalámicos con liberación de ADH y una orina hiperconcentrada; a la inversa, la excesiva ingesta de agua o pérdida elevada de sal, inhibe la secreción de adiuretina, la cual origina gran cantidad de orina poco concentrada, por tanto, se produce una diabetes insípida fisiológica. La perfección de este control es extrema. Variaciones de la presión osmótica del orden del 1 % provocan por mediación de la hormona antidiurética, modificaciones de la excreción hídrica del orden del 1.000 %. Existen otros estímulos inespecíficos como el dolor, emociones, nicotina, etc.

La liberación insuficiente de ADH motiva la llamada *diabetes insípida.* Para que ésta se produzca es imprescindible la integridad de la adenohipófisis. Así, por ejemplo, una metástasis en el lóbulo posterior de la hipófisis provocará el cuadro poliúrico-polidípsico siempre y cuando la secreción de cortisol esté indemne. Si el proceso tumoral se extiende también a ésta, desaparece el cuadro de la diabetes insípida y, por el contrario, se instaura el de insuficiencia adenohipofisaria.

Un exceso de la producción de ADH (secreción inadecuada de ADH) se observa en el *síndrome de Schwartz-Bartter* (1957). Se trata de sujetos afectos de enfermedades cerebrales o mediastínicas tumorales, y se caracteriza por hipernatriuria con la consiguiente hiponatremia (a veces, por debajo de 110 mEq/l) en ausencia de enfermedades de las glándulas suprarrenales o del riñón.

## Tiroides[14]

Su exploración se encuentra facilitada por su peculiar manera de comportarse con el yodo. Cuando éste es introducido en el organismo, la glándula lo atrapa selectivamente y lo retira de la circulación sanguínea. Las pérdidas diarias y, por tanto, el requerimiento de yodo son de 15-25 µg, siendo el contenido yódico de una dieta normal de unos 150 µg de esta sustancia.

### *Pruebas de función tiroidea*

A continuación, vamos a revisar las pruebas más usadas para el estudio de la función tiroidea:

1. *Métodos físicos.* Integrados por el estudio del metabolismo basal y el reflexograma aquíleo, han pasado de forma definitiva a simple recuerdo histórico.
2. *Métodos químicos.* La determinación del yodo total, PBI y BEI, no son de utilidad práctica en la actualidad.
3. *Pruebas isotópicas.* Las técnicas isotópicas se han convertido en un medio insustituible en la exploración tiroidea, bien por su utilidad *in vitro* basándose en el radioinmunoanálisis, o por poder practicar estudios dinámicos o morfológicos:

a) *Pruebas isotópicas* in vitro. El método isotópico determina realmente la cantidad de $T_4$ y $T_3$ radiactiva presente en el plasma. Sus valores normales dependen del método empleado. El que se utiliza más frecuentemente (Murphy-Pathé) oscila entre 5-13 µg/dl. Los valores de $T_3$ y $T_4$ totales dependen, en gran parte, de la concentración de proteína transportadora (TBG) por lo que la determinación de $T_4$ libre da una indicación más exacta de la función tiroides.

La actual determinación de TSH con métodos ultrasensibles permite diferenciar los valores normales de los valores bajos por inhibición, debido a hipertiroidismo primario. Su relación permite detectar precozmente el hipotiroidismo primario en casos aún subclínicos.

*b) Pruebas dinámicas:*

— Test del perclorato. En ciertos tipos de bocio disenzimático, la alteración reside en la organificación del yoduro a nivel glandular (tipo II, de Stanbury) y en consecuencia el hipotiroidismo que acompaña a estos bocios es debido a una incapacidad para sintetizar suficiente hormona. En estos casos la avidez de yodo por la glándula es normal o incluso aumentada, y sin embargo los niveles de hormona periférica son bajos. En estos pacientes, la administración de 1 g de perclorato hace descender los valores de captación de $I^{131}$. También es posible que el test sea positivo en alguna tiroiditis y en algunos hipertiroidismos tratados con tiouracilos.

— Test de TRH-TSH. La determinación de TSH plasmática antes y después de la administración de 200-400 µg de TRH permite estudiar la capacidad hipofisaria para su secreción y asimismo distinguir entre los hipotiroidismos primarios (TSH basal elevada e hiperrespuesta al TRH), de los secundarios a afectación hipofisaria (ausencia de respuesta). En el hipertiroidismo de cualquier etiología, también estará inhibida la respuesta del TSH al TRH, a causa del efecto frenador de las hormonas tiroideas sobre la hipófisis (*feedback* negativo).

## Paratiroides[15]

La secreción de la hormona paratiroidea (*parathormona, PTH* [Collip]) guarda relación con el nivel de la fracción iónica del calcio sérico. Cuan

[14]El yodo ingerido y absorbido en el intestino circula por la sangre (la yodemia o concentración de yodo inorgánico es de 0,03 µg/dl) de la que el tiroides extrae un tercio y el riñón activa o depura los otros dos tercios. Una vez en el interior del tiroides, el yodo inorgánico es oxidado, gracias a la acción de la peroxidasa, y así se forma yodo iónico o activo. Los iones de yodo entran con rapidez (en segundos) a formar parte de la 3-monoyodotirosina (MIT) que se convierte, gracias a la adición de otro ion yódico, en 3,5-diyodotirosina (DIT). Una molécula de MIT se acopla a otra de DIT para formar la 3,5,3-triyodotirosina ($T_3$) biológicamente muy activa y el acoplamiento de dos moléculas de DIT origina la 3,5,3,5-tetrayodotironina ($T_4$) o tiroxina, que sería la auténtica hormona tiroidea. Ésta queda almacenada en el coloide folicular enlazada a una globulina de gran peso molecular denominada tiroglobulina, ésta es una glucoproteína que sintetizan las células foliculares.

La función tiroidea es estimulada por la hormona hipofisaria tirotropa (TSH), cuya secreción inhibe, debido a un sistema de retrorregulación *(feed-back)*, la triyodotironina ($T_3$) y la tiroxina ($T_4$) plasmáricas.

Aparte de la tiroxina y triyodotironina, el tiroides secreta otra hormona, la tirocalcitonina, que interviene en el metabolismo fosfocálcico; la producen un grupo de células que tienen un origen distinto del resto de la glándula, pues proceden embriológicamente del último arco braquial.

[15]La existencia de un hiperparatiroidismo primario (HPP), determina hipercalcemia, hipercalciuria, hipofosfatemia, hiperfosfaturia, este espectro contrasta con el de la insuficiencia paratiroidea.

© MASSON, S.A. Fotocopiar sin autorización es un delito.

do disminuye la calcemia iónica, aumenta la secreción de parathormona y viceversa. Junto con la tirocalcitonina y la vitamina D, regula la homostasis cálcica.

### *Acción de la PTH*

La parathormona actúa a nivel de tres tejidos:

1. *Riñón.* A su nivel, provoca una pérdida de fosfatos, inhibiendo su resorción en el túbulo proximal y favoreciendo su excreción en el túbulo distal; a consecuencia de ello, aumenta la fosfaturia y disminuye la fosfatemia, elevándose secundariamente la calcemia.
2. *Huesos.* Favorece el proceso de resorción ósea, al estimular la actividad osteoclástica.
3. *Tubo digestivo.* Favorece la absorción de calcio.

La PTH ejerce su acción sobre el riñón por mecanismos que comportan un incremento de la síntesis y liberación del AMP cíclico por el túbulo renal; la determinación, en condiciones estandarizadas, del AMP cíclico urinario constituye, aunque en forma indirecta, un buen índice de la acción de la PTH sobre el riñón.

### *Pruebas de laboratorio*

Son determinantes para el estudio de las paratiroides:

1. *Calcemia.* La total es de 10 mg/dl y la fracción ionizada 5,30 mg/dl. Esta última es la que cuenta. Por debajo de 4 mg/dl aparece tetania (posible sin que disminuya la calcemia total) y por encima de 12-13 mg/dl, el síndrome hipercalcémico.

En el hiperparatiroidismo primario, la calcemia se sitúa generalmente entre 11-13 mg/dl y se acompaña de hipercalciuria. En individuos normales, se obtienen cifras de 125 mg (± 50 mg/día).

2. *Fosforemia.* Disminuye en la hiperfunción paratiroidea (por debajo de 2,8 mg % en el 65 % de los casos) y se acompaña de hiperfosfaturia. La primera reviste gran valor cuando existe, sobre todo en asociación con una hipercalcemia.
3. *Parathormona.* La elevación de PTH intacta en sangre en pacientes con hipercalciuria establece el diagnóstico de HPP[15].
4. *Pruebas funcionales.* Hay que decir que su valor es inferior a la cuantificación radioinmunológica de parathormona (PTH) en sangre.

## Páncreas endocrino

El estudio del estado funcional del páncreas insular (secretor de la insulina, glucagón y soma tostatina) se limita, en la práctica, a las determinaciones de la glucemia basal y a las pruebas de tolerancia a la glucosa y a la insulina, realizadas de manera aislada o combinada y determinación del péptido C en condiciones basales o tras estímulo con glucagón intravenoso.

## Suprarrenales

Las pruebas de exploración dinámica corticosuprarrenal constituyen uno de los elementos de primer orden en el diagnóstico de las afecciones de esta glándula. Las determinaciones de esteroides de procedencia suprarrenal (o sus metabolitos) realizadas en condiciones basales y de una manera aislada, sólo aportarán una idea estática sobre la actividad glandular. Y nada más alejado de la realidad que la definición de constante aplicada a la fisiología de la corteza y médula suprarrenales.

En las glándulas suprarrenales, cabe distinguir la corteza (de origen mesodérmico) de la médula (de origen ectodérmico) perteneciente al sistema simpático. En la primera, se realiza la síntesis de hormonas corticosteroides, imprescindibles para la vida, y en la médula, la secreción de catecolaminas (adrenalina y noradrenalina).

Atendiendo a su acción, los esteroides secretados por la corteza suprarrenal se dividen semiológicamente en tres grandes grupos:

1. *Glucocorticoides.* Intervienen, sobre todo, en la conversión de las proteínas endógenas en hidratos de carbono y en fomentar el depósito de glucógeno en el hígado. El principal es el cortisol cuya secreción se ve estimulada por la ACTH:

*a) Eliminación urinaria de cortisol no conjugado.* Mide la fracción libre y biológicamente activa de este corticosteroide; el resto, unas dos terceras partes, unido a proteínas es inactivo. Cifras normales (variables según método): 10-20 µg/24 h.

*b) 17-hidroxicorticosteroides.* Son metabolitos del cortisol y de su congénere cetónico, la cortisona. El varón elimina por la orina 3-8 mg/24 h y la mujer 2-5 mg/24 h. El plasma contiene, en condiciones basales y por la mañana, unos 10 µg/dl (entre 5-20 µg, según las diversas técnicas), cifra que desciende en un 50 %, aproximadamente, cuando se procede a su determinación a última hora de la tarde. Se observan cifras bajas en el hipocorticismo y elevadas, con desaparición del ritmo circadiano, en el síndrome de Cushing suprarrenal.

*c) Tetrahidro-11-desoxicortisol* (tetrahidro S). Metabolito del 11-desoxicortisol, inmediato precursor del cortisol. Normalmente, se eliminan por la orina 20-100 µg/24 h. Aumenta en los procesos corticosuprarrenales malignos y, a veces, en el síndrome adrenogenital.

*d) 17-cetosteroides.* Provienen de las hormonas andrógenas suprarrenales (2/3) y de los testículos. En la mujer, proceden (como es obvio) exclusivamente de las suprarrenales. El adulto normal elimina 10-20 mg/24 h y la mujer, 6-15 mg/24 h. Antes de los 10 años y después de los 50, la eliminación urinaria diaria es inferior a 10 mg/24 h.

La eliminación de 17-cetosteroides aumenta en los tumores suprarrenales virilizantes, síndrome de Cushing y pubertad precoz. Disminuye en la enfermedad de Addison, síndrome de Simmons-Sheehan, distrofia adiposogenital, inanición, etc.

2. *Mineralcorticoides.* Regulan el metabolismo mineral, al favorecer la retención de sodio y eliminación de potasio, a nivel del túbulo renal distal. El principal es la aldosterona, pero también cuenta la desoxicorticosterona o DOCA. Su secreción es, en gran parte, independiente de la ACTH. Los estímulos más importantes son la angiotensina y la hiperpotasemia:

*a) Aldosterona.* Se elimina por la orina en forma libre (0,01-0,1 mg/24 h); en forma de tetrahidroaldosterona (15-17 ng/24 h) y de 3-oxoderivado de aldosterona, el único que suele dosificarse cuando se habla de aldosteronuria, siendo su concentración media de 8 (5-20 ng) ng/24 h.

*b) Relación natremia-caliemia.* Suele ser de 30 en el individuo normal y desciende hasta 20 en el addisoniano. Más exacta pero engorrosa de realizar, parece la determinación de la citada relación en saliva, que contiene el sodio aumentado y el potasio disminuido, al revés del suero. En el síndrome de Conn (hiperaldosteronismo primario), existe retención sódica con hipopotasemia.

3. *Andrógenos.* Cifras mínimas de progesterona, testosterona y estrógenos intervienen en el crecimiento puberal del vello y mantenimiento de la libido en la mujer.

Las hormonas de la médula suprarrenal englobadas bajo la denominación de «catecolaminas» son la adrenalina (80 %) y noradrenalina (20 %). El producto final de su catabolismo es el ácido vanilmandélico (AVM). Su estima en orina es de 1.000-7.000 ng/24 h.

## *Prueba de estimulación reactiva del córtex suprarrenal*

La *prueba de Thorn* permite probar de manera específica la estimulación del córtex suprarrenal mediante la respuesta del cortisol plasmático a la administración parenteral con 250 µg de ACTH.

## *Prueba de supresión reactiva del córtex suprarrenal*

La administración de glucocorticoides en dosis suprafisiológicas en los sujetos normales frena la secreción hipofisaria de ACTH, por su efecto inhibidor sobre la producción de CRH en el hipotálamo. Este fenómeno se traducirá por un notable descenso de la secreción endógena de cortisol.

En la práctica, el corticosteroide generalmente utilizado en la exploración de este mecanismo de control es la dexametasona; la ventaja de ésta reside en que en las pequeñas dosis en que se emplea posee una notable potencia supresora de la liberación de ACTH, y sus metabolitos no interfieren con las determinaciones plasmáticas o urinarias de los esteroides.

Se puede realizar mediante la administración de 2 mg (frenación débil) u 8 mg (frenación fuerte) diarios de dexametasona, durante 2 días y determinaciones sucesivas del cortisol en plasma.

El despistaje puede realizarse administrando sólo 1 mg de dexametasona a las 23 h y extrayendo sangre para cortisol a la mañana siguiente entre las 8-9 h.

En la práctica, el cortisol será siempre inferior a 5 µg/dl en los sujetos normales y en los obesos, mientras que será superior a 12 µg/dl en el síndrome de Cushing. Si aparecen resultados intermedios, deben ser estudiados con más detención. En

© MASSON, S.A. Fotocopiar sin autorización es un delito.

la práctica, es una prueba muy útil para descartar una hiperfunción suprarrenal en los obesos que tanto abundan en las consultas de endocrinología.

### *Pruebas de estimulación y supresión reactiva de la médula suprarrenal*

La hiperfunción de la médula suprarrenal es debida, prácticamente siempre, al tumor del sistema cromafín conocido como «feocromocitoma», presente en el 0,5 % de los pacientes que consultan por el problema de la hipertensión arterial sistémica. En general, es suficiente la estima de las catecolaminas o de sus metabolitos, en especial el ácido vanilmandélico, en orina de 24 h, para establecer el diagnóstico. En casos negativos o dudosos, cabe recurrir a pruebas farmacológicas. Son de dos tipos:

1. *De provocación.* La descarga de catecolaminas motiva un ascenso tensional súbito. Pueden motivar un accidente vascular cerebral o un edema agudo de pulmón, como severa complicación.
2. *Adrenolíticas.* Con ellas se yugula la hipertensión preexistente o reduce el ascenso hipertensivo. Pueden ir seguidas de estados de hipotensión prolongada y peligrosa (con infartos cerebrales y miocárdicos).

Al no estar exentas de riesgo, se emplea en muy contadas ocasiones.

## Gónadas

Del estudio de las funciones endocrinas del testículo y ovario se ocupa el capítulo sobre genital masculino y femenino.

# 10

# Neurología

## ■ INTERROGATORIO

### FILIACIÓN Y ANTECEDENTES INDIVIDUALES

**Grupo étnico.** Es un factor que cuenta al explicar la desigual distribución de algunas enfermedades nerviosas en las diferentes partes del mundo. Los nativos de Guam (la mayor de las islas Marianas, en el Pacífico, a 13° de latitud Norte y 145° de longitud Este) están relacionados con los habitantes de Malasia, Filipinas y Polinesia; en estos individuos, es alta la incidencia de esclerosis lateral amiotrófica (las primeras descripciones datan de 1900); esta enfermedad y el síndrome parkinsonismo-demencia (una variante de la misma enfermedad) son causa de muerte de un 20 % de los guamanianos de más de 20 años. Matsumoto concluye que esta afección es mucho más frecuente en filipinos que entre japoneses y los pertenecientes a la raza blanca.

La esclerosis múltiple ocurre con mayor frecuencia en personas de descendencia anglosajona o nórdica; aunque una porción de este efecto se explica por un factor ambiental relacionado con la latitud; el análisis estadístico indica que también hay un aspecto étnico. Los indígenas de las Azores padecen la «enfermedad de Joseph», consistente en una degeneración familiar atáxica que ocurre con muy poca frecuencia en el resto del mundo. Entre los judíos del tipo Ash-Kenazi, hay una gran cantidad de enfermedades genéticas que ocurren con gran frecuencia, destacando las distonías y las encefalopatías infantiles, incluyendo la enfermedad de Tay-Sachs.

Debida a una mayor predisposición a la diseminación sistémica de tuberculosis o coccidiomicosis entre los negros y los filipinos, estos grupos étnicos tienen, con mayor frecuencia, meningitis y otras complicaciones nerviosas debidas a estas infecciones. Los individuos de raza negra también demuestran una frecuencia más elevada de sarcoidosis.

Aunque los infartos cerebrales son frecuentes en todos los países, hay cierta variabilidad étnica en la frecuencia y características de las afecciones cerebrovasculares. Por ejemplo, los japoneses gozan de una frecuencia muy baja de aterosclerosis de la bifurcación de la carótida primitiva, pero en cambio tienen más aterosclerosis de la arteria cerebral media; además, padecen de una oclusión crónica de los vasos del polígono de Willis, que se llama *moya-moya,* y que se ve muy raramente en otros grupos étnicos. Los sujetos de raza negra tienen una mayor predisposición a hipertensión arterial (en las Américas pero no en África), y ésta les predispone a hemorragias intracerebrales; también aumenta su tendencia a otros tipos de accidentes cerebrovasculares, incluso a los infartos lacunares y ateroscleróticos. Entre los habitantes de América Latina, hay variación en la frecuencia de aterosclerosis debida a su predisposición a diabetes mellitus, tanto como a otros factores todavía poco conocidos.

**Lugar de residencia.** El tipo de distribución geográfica revela una estrecha relación entre la frecuencia de esclerosis múltiple y la latitud, proporcionando un sólido argumento en favor de un factor ambiental no conocido. En general, en las áreas templadas de la Tierra, los índices de esclerosis múltiples son más elevados que en las áreas próximas al ecuador; en el Reino Unido y norte de Europa alcanzan 50/100.000 habitantes y en África del Sur sólo a 10 por igual número de

© MASSON, S.A. Fotocopiar sin autorización es un delito.

habitantes. La incidencia es muy baja en Hawai en relación con EE.UU., y en Israel comparada con la del norte de Europa. Un análisis de Kurtzke sobre la mortalidad por esclerosis múltiple en EE.UU. en función del lugar de nacimiento y el de la defunción, revela que la mortalidad por 100.000 habitantes fue máxima en los que nacieron y murieron en los estados del Norte (por encima de los 37° de latitud Norte) y mínima entre los que nacieron y murieron en el Sur.

La lista de enfermedades neurológicas tropicales es larga; la frecuencia de la meningitis cerebrospinal epidémica adquiere caracteres alarmantes en una franja de África de unos 4.200 km de longitud y de unos 600 km de anchura (superficie de 10 millones km$^2$) y que está situada entre los 8-16° de latitud Norte y que se conoce con el nombre de «franja meningítica» (Lapeyssonie); es una zona de transición entre la selva tropical y el desierto y se caracteriza por una estación seca, larga e intensa comprendiendo una gran parte del norte de Nigeria, el Níger, Alto Volta, el Chad y el Sudán. En el África Oriental existe una zona equivalente que comprende las fronteras de Ruanda y Burundi, parte sudeste y norte de Uganda, norte de Tanzania y Kenia occidental, bautizada con el nombre de «curva meningítica». Esta curva es heterogénea desde el punto de vista de sus caracteres físicos, densidad de población, clima y movimientos migratorios. Las epidemias dejan su huella en forma de numerosos casos de ceguera, sordera y parálisis.

La poliomielitis continúa siendo un problema esporádico en los países tropicales. El virus poliomielítico está muy extendido en estas comunidades; a pesar de la existencia de un programa mundial para erradicar el virus, se aconseja la vacunación de todas las personas que visitan esos países, independientemente de la edad. Suele afectar a los niños de menor edad, por lo que se aplica el antiguo término de «parálisis infantil»; de hecho, el 90 % de los casos agudos corresponden a niños menores de 3 años. Esta distribución recuerda a la de los países del norte de Europa a principios del siglo XX. Esto se debe a que, por las condiciones higiénicas, el primer contacto con el virus se realiza a edades tempranas; a los 5 años de edad, el 100 % de los niños presentan anticuerpos por lo menos a uno de los polivirus.

La cisticercosis es la enfermedad parasitaria cerebral más común del mundo, y es frecuente en muchos países de habla hispana. La paraplejía tropical se encuentra en varios países de Asia. La coccidiomicosis es más frecuente en climas secos, como el Valle de San Joaquín, en California (EE.UU.)

**Edad.** En la infancia y edad escolar, inciden con mayor frecuencia los procesos sépticos, víricos (poliomielitis, encefalitis aguda o subaguda [ésta con antecedentes de haber padecido sarampión], etc.) o bacterianos (meningitis cerebrospinal epidémica, etc.) y se manifiestan muchas de las enfermedades heredodegenerativas de tipo familiar (seudodistrofias, idiocia amaurótica infantil o enfermedad de Tay-Sachs $GM_2$, esclerosis tuberosa de Bourneville o epiloia, etc.).

Los adolescentes padecen frecuentemente migraña, epilepsia idiopática o síncope vasomotor.

Los adultos demuestran mayor predisposición a esclerosis múltiple, aneurismas cerebrales y tumores de los hemisferios cerebrales y sus meninges; privan las enfermedades por autoagresión (esclerosis múltiple, encefalomielitis alérgica, etc.), la esclerosis lateral amiotrófica (la cúspide de distribución por edades está situada entre 50-60 años), las encefalomieloneuromiopatías paraneoplásicas y los trastornos cerebrovasculares.

La dinámica de los fenómenos vitales (biomorfosis) va modificándose entre los 60-85 años. La disminución de la fuerza y del tono de la musculatura de las piernas es habitual, y algo menos frecuente la existencia de atrofias musculares, en parte debidas a la inactividad o procesos articulares y vasculares; aparece hipercinesia en forma de ligero temblor de reposo en las manos sin apenas temblor en las piernas o en la cabeza; la hiporreflexia típica de la senectud (faltan especialmente los reflejos abdominales y los aquíleos) se acompaña de disminución de la sensibilidad superficial. En las alteraciones de la coordinación y de la marcha, se consideran los procesos articulares, óseos o mecánicos (peso) concomitantes.

Desde el punto de vista psicopatológico, los síntomas más comunes son la disminución de la capacidad de reacción, debilidad de concentración y percepción y cambios en el carácter.

La polimorbilidad del anciano hace que los hallazgos clínicos sean de muy variada índole y que no sean muy precisas las fronteras entre lo normal y lo patológico; sin embargo, conviene tener en cuenta, dentro de una moderna gerohigiene y geroprofilaxis, las variantes neurológicas y su diverso valor, en los exámenes clínicos de los ancianos sanos.

**Sexo.** La esclerosis múltiple, los meningiomas y las migrañas afectan más al sexo femenino. El embarazo puede aumentar o disminuir las migrañas, y reduce la probabilidad de crisis de esclerosis en placas. Esto no ocurre en la esclero-

sis lateral amiotrófica, neuropatías paraneoplásicas y amiloidea, etc. La menstruación predispone a crisis epilépticas y migrañosas.

Entre los varones, hay más neurofibromas, y todas las enfermedades de herencia recesiva ligadas al sexo se ven casi exclusivamente en el sexo masculino.

**Profesión habitual.** Tiene gran importancia. El trabajo puede influir en las enfermedades neurológicas. Los traumatismos crónicos laborales pueden provocar el «síndrome del túnel carpiano» o varias otras compresiones de los nervios periféricos. Una gran variedad de sustancias industriales pueden provocar polineuropatías. El magnesio y el disulfido de carbón pueden provocar un cuadro clínico parecido al parkinsonismo. Los albañiles, pintores de paredes o coches, yeseros, etc., predisponen a las neuritis *a frigore* y a lesiones por la manipulación de sustancias tóxicas, citaremos la neuritis saturnina unilateral o bilateral, la arsenical (de disposición simétrica y más manifiesta en los músculos extensores de los pies), la bismútica, la áurica, por el tetracloruro de carbono, etano (polineuritis de los perleros), etc. El trabajo en las cámaras neumáticas (peligro de descompresión brusca), industria de calderería (muy ruidosa) así como el empleo de martillos neumáticos (vibraciones repetidas), etc., son motivo de lesiones no rara vez graves del sistema nervioso central, periférico, o ambos.

**Hábitos de vida.** Son bien conocidas las alteraciones neurológicas provocadas por el abuso del alcohol. Los cuadros más socorridos son la poliencefalitis hemorrágica superior (encefalopatía de Wernicke), síndrome de Korsakow, polineuropatía con un cuadro mixto sensitivomotor, degeneración cerebelosa, miopatía, epilepsia, hemorragia cerebral, encefalopatía hepática y degeneración del cuerpo calloso de Marchiafava-Bignani.

Raramente, el uso de tabaco puede provocar una ambliopía, pero frecuentemente predispone a aterosclerosis.

La carencia alimentaria de varias vitaminas provoca trastornos neurológicos, entre los que destacan los provocados por carencia de tiamina, niacina y $B_{12}$.

Desafortunadamente, hoy día los hábitos de vida más peligrosos son los que predisponen al síndrome de inmunodeficiencia adquirida (SIDA). La infección retroviral llega precozmente al sistema nervioso central, y una gran variedad de infecciones secundarias, neoplasias y complicaciones autoinmunológicas se manifiestan frecuentamente con síntomas neurológicos. En el paciente con historia de abuso de narcóticos parenterales, de promiscuidad sexual de tipo homo o heterosexual, o de haber recibido transfusión de sangre no analizada para retrovirus, hay que considerar cualquier síntoma neurológico como posible advertencia del SIDA.

**Alimentación.** La alimentación carencial desempeña un papel amplificador.

El régimen unilateral a base de almortas *(Lathyrus sativus)* conocidas también como guijas o altramuces, determina un síndrome parapléjico espástico muy intenso e irreversible sin alteraciones sensitivas, mentales ni de esfínteres; se trata, la mayoría de casos, de varones. Se ha visto en campos de concentración; en España, se observó un brote muy importante (800 casos) durante los años 1939-1943.

## ANTECEDENTES FAMILIARES

Cada día son más numerosas las condiciones genéticas que afectan al sistema nervioso. Las llamadas enfermedades heredogenerativas del sistema nervioso, de tipo familiar, se caracterizan por una afectación de carácter progresivo que termina con grave incapacidad funcional o la muerte. El término «degenerativas» con que clásicamente se las conoce esconde, en realidad, la ignorancia sobre la verdadera causa de muchas de ellas, si bien se refiere a un comprobado o supuesto fondo metabólico. Se las encasilla, con algunas excepciones, en el capítulo de las metabolopatías.

La herencia es uno de los caracteres esenciales de la jaqueca; en un 80 % de los casos existe una herencia homóloga directa. Según expresión de Flatau, el sujeto «recibe el sello al nacer». La transmisión más frecuente es de madre a hija, viniendo después la de madre a hijo.

La paraplejía espástica familiar y degeneración central de la retina asociadas han sido descritas por Kjellin.

Señalaremos también la corea de Huntington, varias neuropatías familiares, ataxia de Friedreich y otras ataxias genéticas, atrofia olivopontocerebelosa, las facomatosis y las distrofias musculares. Hay otros procesos que tienen cierto aspecto familiar, aunque además de la predisposición genética influyen otros factores; entre estos proce-

© MASSON, S.A. Fotocopiar sin autorización es un delito.

sos se incluyen la demencia del tipo Alzheimer, varios tipos de epilepsia, el retraso mental y la dislexia.

También es útil la historia familiar de afecciones no neurológicas, como aterosclerosis, enfermedades cardíacas, diabetes e hiperlipemia, porque influyen en el riesgo del paciente de padecer accidentes isquémicos cerebrales.

En la evaluación del niño, los antecedentes familiares también son importantes en cuanto al desarollo psicomotor, incluida la edad de empezar a caminar, la edad de empezar a hablar, y defectos familiares de aprendizaje.

## COMIENZO Y EVOLUCIÓN DE LA ENFERMEDAD ACTUAL

Entre las diversas ramas de la medicina, la neurología es, quizás, la más dependiente del conocimiento de la anatomía. Con unos recuerdos sencillos de la anatomía del sistema nervioso central y periférico, se pueden integrar los datos del interrogatorio y la exploración clínica para formular un *diagnóstico anatómico*. Posteriormente, teniendo en cuenta el curso evolutivo de la enfermedad, junto con otros síntomas y signos no neurológicos, y con los resultados de exámenes radiológicos, neurofisiológicos y analíticos, se puede formular un *diagnóstico etiológico*. La base inicial es una anamnesis cuidadosa. La descripción analítica de los síntomas, su forma de comienzo y su evolución son capitales para el *diagnóstico neurológico*.

Los transtornos neurológicos provocan frecuentemente síntomas ajenos a la experiencia habitual del enfermo. Por eso, el que padece una enfermedad neurológica puede encontrar mucha dificultad en explicar sus síntomas, usando, a veces, palabras ambiguas o en un sentido muy distinto al del criterio médico. Es preciso aclarar lo que quiere decir el paciente. «Mareo», «débil», y «entumecido», son unas de las muchas palabras que pueden expresar varios significados. Mareo puede significar el vértigo de un trastorno vestibular, o las sensaciones muy distintas asociadas con síncopes o hiperventilación[1].

Muchos enfermos no distinguen entre debilidad y la incoordinación procedente de lesiones del cerebelo o de las motoneuronas superiores, que pueden ocurrir independientemente de la paresia. Se usa el término «entumecido» para describir parestesias, disminución de la sensibilidad, o a veces para manifestar el significado de paresia, incoordinación o una combinación de síntomas. También se confunden la pérdida de la vista y la del conocimiento, la pérdida de visión de un ojo y la hemianopsia, la visión doble (diplopía) y la vista afectada por el vértigo (oscilopsia). El médico debe aclarar todos los aspectos de la enfermedad actual, sin imponer sus propias ideas acerca de lo que siente el enfermo.

También son importantes los detalles de la calidad de los síntomas, la evolución de la enfermedad, factores que pueden aumentar o disminuir la sintomatología, y síntomas asociados no neurológicos. Por ejemplo, una hemiplejía acompañada de fiebre puede significar secundarismo a un absceso cerebral; la misma hemiplejía sin fiebre, más probablemente es el resultado de un accidente vascular o un tumor.

Muchas enfermedades del sistema nervioso central afectan a los procesos cognitivos del enfermo. Si se nota durante el interrogatorio que el enfermo padece confusión u otros trastornos de las funciones intelectuales, o que tiene crisis que incluyen una pérdida o cambio de conocimiento, hay que suplementar la anamnesis con un interrogatorio a los familiares o a otros testigos.

El comienzo brusco de un cuadro clínico de hemiplejía (ACV o ictus) o hemiparesia, con pérdida de la conciencia, orienta hacia un insulto cerebrovascular cerebral de tipo hemorragia o embolia; en cambio, la misma sintomatología de comienzo más lento y progresivo es más frecuente en la trombosis. La evolución conduce hacia un restablecimiento gradual completo o más frecuentemente deficitario.

La sucesión ordenada de los síntomas y signos puede orientar el diagnóstico. Por ejemplo,

[1]Es importante distinguir la hiperventilación de las crisis neurológicas, por su pronóstico y su respuesta excelente a los fármacos ansiolíticos. La clásica crisis no ocurre inmediatamente después de un estímulo emotivo; frecuentemente, ocurre en un momento de tranquilidad o despierta al enfermo durante la noche. Un sentido de ahogo, o de falta de aire, es clave para el diagnóstico. Con frecuencia, se acompaña de parestesias de los labios o de los dedos, mareo sin vértigo, calambres o dolores inespecíficos en las extremidades o en el tórax, y un sentido de muerte inminente. Las crisis pueden ser muy variables, y duran entre 10 minutos y varias horas, sin impedir la conducción de un automóvil u otras acciones complicadas. Este cuadro clínico permite la distinción de las crisis parciales complejas, accidentes isquémicos transitorios y vértigo. La migraña y la hiperventilación conviven en muchos enfermos, y a veces es imposible distinguir los síntomas.

→

los síntomas del aura epiléptica indican el origen y avance de las descargas epilépticas, y aclaran la evolución, permitiendo el síntoma inicial localizar el foco epiléptico.

El comienzo lento y progresivo, con la aparición de un síndrome de hipertensión endocraneana, también evolutivo, es común en los tumores cerebrales. En ocasiones, orienta la sucesión ordenada de los síntomas y signos; el diagnóstico diferencial de las formaciones tumorales aparecidas en el ángulo pontocerebeloso (neurinoma del nervio acústico, neurinoma del nervio trigémino, glioma pontino, meningioma) sólo es posible aclarando los momentos en que aparecieron los trastornos auditivos, las lesiones del trigémino, las alteraciones del equilibrio, las perturbaciones de los músculos oculares, los trastornos faciales y los demás signos y síntomas eventuales. Los procesos degenerativos de índole familiar o adquiridos siguen un curso parejo.

En la arteriosclerosis cerebral, el curso evolutivo dibuja una línea quebrada ascendente por los repetidos accidentes vasculares, que a la larga conducen a la desintegración senil.

La esclerosis múltiple puede cursar a brotes (80 % de los casos) o seguir un curso progresivo desde el comienzo. En el primer caso, las fases agudas, con síntomas y signos polimorfos, pueden dejar períodos asintomáticos de duración variable o dar paso a una forma progresiva.

Una paraplejía flácida, con arreflexia profunda e hipotonía, después de descartar una mielopatía compresiva, podrá hacer pensar en la «enfermedad de Heine-Medin» si es indolora, y en una polineuritis o polirradiculoneuritis, en caso contrario. En la primera, la iniciación no es absolutamente súbita, pero sí muy rápida, y el máximo de trastornos suele alcanzarse en el plazo de pocos días, después de lo cual (de no sobrevenir la muerte) comienza el restablecimiento, casi siempre incompleto.

En la demencia senil, el diagnóstico diferencial entre procesos vasculares (demencia de infartos múltiples) y procesos degenerativos como la enfermedad de Alzheimer, la de Pick, etc., reside en el progreso de los síntomas clínicos. La demencia vascular es el resultado de varias crisis isquémicas, con un curso marcado por épocas de mejoría o estabilización, interrumpido por varios deterioros súbitos que pueden ser muy obvios clínicamente, o a veces más sutiles. En cambio, los procesos degenerativos siguen un curso progresivo, no interrumpido por deterioros o mejorías importantes. Esta diferencia es clave para el diagnóstico, y forma parte integral del «índice Hachinski», que se usa en las investigaciones clínicas de las demencias.

## SIGNOS Y SÍNTOMAS FUNDAMENTALES EN LA ANAMNESIS NEUROLÓGICA

### Dolor

En la mayoría de los casos, es el trastorno que impele al paciente a buscar ayuda, a pesar de que otros síntomas pueden ser mucho más importantes en opinión del médico. Se etiqueta considerando su fecha de comienzo (y posibles motivos), topografía, naturaleza, duración y circunstancias que lo alivian o aumentan.

De acuerdo *con estos elementos,* podemos distinguir:

1. *Dolor rápido.* Es el percibido de inmediato, como máximo medio segundo después de la estimulación de los receptores, generalmente superficiales. Es bien localizado y conducido por fibras mielinizadas tipo A delta.
2. *Dolor retardado.* Se percibe después del dolor rápido, es discretamente difuso y, por lo tanto, no se localiza con tanta precisión. Es conducido por fibras amielínicas tipo C.

Ambos tipos de dolor, rápido y retardado, constituyen la «doble repuesta de Lewis».

3. *Dolor superficial.* Se percibe en la superficie del cuerpo y se localiza con precisión. Se describe, en general, como «quemazón», siendo el estímulo térmico.
4. *Dolor profundo.* Es apreciado como situado profundamente de modo difuso, tridimensionalmente y con sensación de «sordo». Los receptores responsables se ubican en vísceras, músculos y huesos. Está ausente la doble respuesta.
5. *Dolor referido.* Es un dolor profundo, proyectado a distancia del órgano estimulado en los dermatomas correspondientes a su inervación segmentaria. Los márgenes del dolor no están bien delimitados, probablemente por la pobreza de los receptores viscerales. La fisiopatogenia se debe a la convergencia neuronal a nivel del asta posterior medular o del tálamo, de vías aferentes cutáneas y profundas de un mismo segmento, como afirman Gordon y Gaze. A la palpación profunda, el dolor referido puede acompañarse

© MASSON, S.A. Fotocopiar sin autorización es un delito.

de algias, contracción muscular, hiperestesia y de trastornos viscerales. Según las condiciones psicológicas de los individuos pusilánimes, el dolor puede extenderse a otros dermatomas vecinos independientes de la inervación visceral. Este fenómeno constituye la llamada «referencia aberrante», consecutivo a una liberación del influjo descendente sobre el *pool* medular que controla «la puerta de entrada» o por disminución de sustancias encefalonérgicas de las interneuronas del asta posterior, facilitándose así la entrada de impulsos de otros niveles generalmente controlados.

6. *Dolor irradiado.* Es superficial y profundo, consecutivo a la irritación de una raíz posterior o de un nervio sensitivo, desencadenada por compresión o estiramiento. Como es lógico, sigue el trayecto de las estructuras nerviosas comprometidas.

7. *Parestesias.* Son sensaciones espontáneas comparables a un hormigueo, producidas sin ninguna estimulación exterior.

Merrington y Nathan diferencian tres tipos, según su calidad, así, sensaciones alternantes de frío y calor, pinchazos y seudocalambres.

Se acepta que las parestesias son el resultado de la irritabilidad de las fibras gruesas A beta cuyos impulsos transmiten por el componente interno de la raíz posterior, por el cordón posterior medular, cinta de Reil media en el tronco, núcleo lateroventroposterior del tálamo y llegan a la corteza cerebral contralateral ya que se cruzan en el bulbo. Se localizan en un área determinada de un nervio, raíz posterior, hemicuerpo o son difusas. Sus causas pueden ser múltiples, ya sea por alteración directa sobre las fibras gruesas o indirectamente por mecanismos isquémicos o metabólicos iónicos.

8. *Disestesias.* Son sensaciones anormales de calidad inesperada; es decir, un estímulo determinado provoca una sensación distinta; es por lo tanto, una perversión de la sensación. La cualidad más común es comparada al «corte de un cuchillo helado», estando su umbral doloroso elevado e incluso desaparece el dolor rápido. Este trastorno aparece en las lesiones de los nervios periféricos en heridas que suelen dejar una cicatriz seca, pálida y fría. Estos fenómenos ocurren al lesionarse preferentemente las fibras gruesas liberándose las de conducción lenta y amielínicas.

9. *Dolor neurítico (neuralgias).* Es vivo y persistente, con un fondo álgido con exacerbaciones despertadas por actos motores intempestivos, tracción o palpación del tronco nervioso responsable, etc. Particularmente sensible es la presión en ciertos puntos en que el tronco es comprimido sobre un plano óseo subyacente (punto de Valleix) o su elongación. La algia se superpone al trayecto periférico del nervio. La percusión con el martillo de reflejos de un nervio que se está regenerando motiva un hormigueo doloroso que se extiende en sentido periférico (signo de la percusión, de Hoffmann-Tinel).

Mención especial merece la «causalgia» (Weir Mitchell). Se refiere al «dolor urente» tras la lesión de los nervios periféricos. Poco frecuente, se reconoce por la naturaleza del dolor, el defecto de nutrición epitelial asociado, su preferencia por las extremidades superiores y el efecto de factores físicos y emocionales que le incrementan. Se alivia completa y permanentemente mediante gangliectomía.

El término «hiperpatía» (Seddon), se emplea para indicar la hiperestesia cutánea, la hiperalgesia y el dolor espontáneo (pero no lancinante) tras lesión neural con reacción excesiva. Es bastante común. El dolor no es de naturaleza urente, no va necesariamente asociado a trastornos nutricionales cutáneos, ni resulta afectado por factores físicos externos o emocionales; se produce comúnmente en las extremidades inferiores, puede suceder a una lesión en el sistema nervioso central o periférico, y raramente queda aliviado por la gangliectomía simpática. Sin embargo, pueden paliarse con la interrupción de las vías dolorosas de la médula espinal. Cuenta en el «dolor fantasma» de los miembros amputados (algo-alucinosis), en el síndrome talámico y en el aura de algunas crisis epilépticas focales de origen cortical plenamente comprobado.

10. *Dolor plexual (plexalgias).* Se irradia y difunde a la totalidad del miembro. La algia se provoca fácilmente por palpación local del plexo, región supra y subclavicular para el plexo braquial; región abdominal, tacto rectal y tacto vaginal para el plexo lumbosacro, etc.

11. *Dolor funicular (funiculalgias).* Su sintomatología álgica es afín a la radiculítica. Se diferencia de ella por ser unilateral, causar contractura paravertebral y aumentar en las maniobras que movilizan la columna vertebral, así como la percusión y palpación.

12. *Dolor radicular (radiculalgias).* Por compresión de las raíces medulares. Es violento, paroxístico y se irradia a lo largo de las zonas cutáneas correspondientes. A menudo es bilateral. Acusa el aumento súbito de la tensión del líquido cefa-

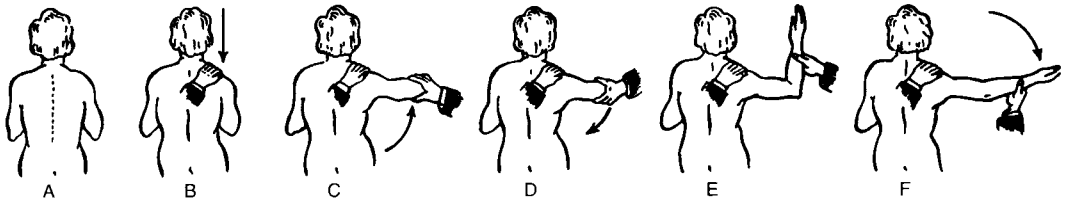


**Fig. 10-1.** Maniobra de De Sèze y Godlewski. Es la equivalente del signo de Lasègue en las cervicobraquialgias. A) Posición del sujeto. B) Descenso de la cintura escapular con una mano apoyada con fuerza sobre el muñón de la espalda. C) Después, con la otra mano y abducción pasiva del brazo hasta la horizontal. D) Ligera retropulsión del brazo (siempre mantenido horizontal) seguida de una rotación externa. E) Realizada por una elevación del antebrazo, hasta la vertical. F) Extensión progresiva del codo hasta que el antebrazo (puesto en supinación completa) se encuentre en la prolongación del brazo.

lorraquídeo como al toser, realizar esfuerzos (signo de Dejerine), defecar y el estiramiento de la raíz correspondiente (maniobra de De Sèze y Goldlewski [fig. 10-1]) para las cervicobraquialgias y los de Lasègue y Bragard-Gowers (fig. 10-2) para la neuralgia ciática. La irritación de las raíces medulares (y cordones posteriores) en la tabes dorsal motiva algias en la parte inferior del tronco y extremidades inferiores, de gran valor diagnóstico; las llamadas «fulgurantes», son como si una chispa eléctrica recorriera todo el miembro desde la parte proximal a la distal, desde la nalga al pie. Desaparecen y vuelven a aparecer durante horas o días. Los dolores lancinantes se presentan sin pródromos; su intensidad puede alcanzar grados muy altos, siendo presa los pacientes de la desesperación e incapaces de toda actividad; por lo general, se presentan en series, seguidas de un intervalo libre de horas o de días. Los dolores terebrantes son intermitentes, a sacudidas, como si con un taladro se perforara el hueso.

13. *Dolor medular.* La afectación de los cordones posteriores (mielosis funicular) motiva la aparición de disestesias, en especial en la parte distal de las extremidades inferiores. La presencia de placas a nivel cervical en la esclerosis múltiple origina el llamado «signo de Lhermitte», con aparición de dolores fulgurantes (como por una corriente farádica) en el tronco y extremidades superiores (y aun inferiores) al flexionar la cabeza.

14. *Dolor talámico.* Integra el síndrome de este nombre. La desproporción entre la intensidad de la causa desencadenante y el dolor provocado es evidente (superreacción [Head]; hiperpatía [Seddon]). Ataques de dolor intolerable se ven en algunas ocasiones como el aura de un ataque epiléptico focal de origen cortical indudable.

15. *Dolor psicógeno.* No corresponde anatómicamente a la distribución del sistema nervioso central o periférico; en ocasiones, es experimentado en un hemicuerpo cuyos troncos son sensibles a la palpación.

16. *Indiferencia congénita o insensibilidad al dolor.* Es posible en pacientes que tienen reflejos normales e inervación cutánea normal, que no tienen anormalidades mentales, que perciben correctamente y que no tienen sintomatología de disfunción autónoma; la autopsia no revela lesión estructural alguna en sus sistemas nerviosos centrales. Tienen una verdadera asimbolia-dolor o analgognosia. Jewesbury usaba el término asimbolia-dolor para denotar insensibilidad adquirida al dolor y revisó los datos de la bibliografía que sugieren (ligeramente) que la participación de la circunvolución supramarginal del hemisferio dominante es de todo punto necesaria para que ocurra dicha anomalía.

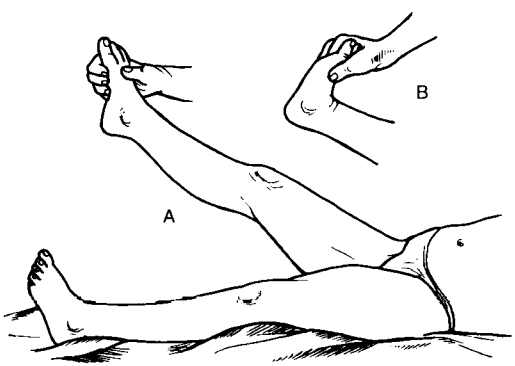


**Fig. 10-2.** A) Signo de Lasègue. B) Signo de Bragard-Gowers. Son signos vertebrales de radiculitis.

© MASSON, S.A. Fotocopiar sin autorización es un delito.

## *Circuito de los impulsos dolorosos*

Los impulsos nerviosos para que adquieran una valoración, un recuerdo, una experiencia, en fin, para que definan una conciencia psicológica, es preciso que sigan un largo camino desde los receptores periféricos. En primer lugar, deben originarse en las terminaciones libres del plexo superficial de la piel, muy finas y ramificadas, dando una sola neurona múltiples ramificaciones periféricas encargadas de inervar varios milímetros de piel. Estos receptores descargan con estímulos de distinta naturaleza; altas temperaturas, frío, presiones intensas, favorecido por la existencia de sustancias algiógenas como la bradicinina, serotonina y prostaglandinas $E_1$ y $E_2$. Una vez originados, los impulsos dolorosos son conducidos por las fibras A delta y C del nervio periférico sensitivo hacia el asta posterior de la médula. Las primeras tienen un grosor de 2-5 μ, son mielinizadas y conducen a una velocidad de 15-45 m/s. Son responsables del componente breve, inmediato y localizado del dolor y son muy sensibles a las lesiones isquemiantes. La fibras C son amielínicas, con un grosor de 2-0,5 μ y de lenta conducción, oscilando su velocidad de 0,5-2 m/seg, motivan el dolor más lento, sordo y mal localizado. Son las primeras que se bloquean con la procaína. A nivel de la raíz dorsal, todas las fibras están mezcladas pero a su entrada en la médula, después de dejar el cuerpo neuronal alojado en el ganglio raquídeo, se forma un haz externo por donde transitan las fibras antes citadas conductoras del dolor, y otro interno conteniendo las fibras encargadas de otras sensibilidades. Por lo expuesto, puede deducirse que la primera neurona está encargada de originar y conducir los impulsos dolorosos hacia la médula (misiones meramente fisicoquímicas), sin embargo, Hoffman admite una función de control a cargo de las fibras más gruesas A delta sobre las C, en el sentido de inhibir parte de su excitabilidad. Dicho en otros términos, la sensibilidad dolorosa rápida y precisa matiza a la lenta y difusa.

Las fibras pequeñas penetran en la médula por el fascículo dorsolateral de Lissauer y se bifurcan en una rama ascendente y otra descendente; de estas ramas emergen colaterales que, después de introducirse en la sustancia gris del asta posterior, entran en contacto con las neuronas de la primera lámina de Rexed o marginales excitándolas, creándose un impulso ascendente que seguirá su camino si las condiciones locales son favorables; otro remanente de fibras delgadas se dirigen a la sustancia gelatinosa de Rolando para sinapsar en la segunda y tercera láminas de Rexed con las células de esta región; estas células, al ser estimuladas, producen un efecto inhibidor sobre las células marginales. A consecuencia de las sinapsis, que a nivel del asta dorsal establecen las fibras finas procedentes de la región externa de la raíz dorsal C y A delta, se deduce que en el impulso aferente resultante predominarán los efectos de excitación de las células marginales sobre el efecto de inhibición de las intercalares ubicadas en la sustancia gelatinosa de Rolando. A este mecanismo se le denomina «circuito nociceptivo de Kerr». El componente fibrilar interno formado por fibras gruesas penetra en las láminas cuarta y quinta de Rexed mediante colaterales que se dirigen a la sustancia gelatinosa para relacionarse con las dendritas de las neuronas de relevo de las láminas cuarta, quinta y sexta de Rexed y con las dendritas de las células de la sustancia gelatinosa, partiendo de estas últimas células impulsos inhibidores destinados a las células marginales. Este circuito, denominado «no nociceptivo de Kerr», es más potente en su función reguladora o filtrativa de los impulsos que seguirán su camino por la médula que el «nociceptivo de Kerr». Probablemente, la sustancia P actúa como transmisora a nivel de las células marginales y de las ubicadas en la sustancia de Rolando. Melzack y Wall, mediante estimulaciones de las fibras gruesas y finas de las raíces posteriores del gato descerebrado, observaron un control presináptico tanto de impulsos inhibidores como facilitadores de las fibras dolorosos y no dolorosas que permitía determinar la actividad de las deutoneuronas del asta posterior. Esta teoría del control de la «puerta de entrada», se fundamenta en el hecho de que fibras periféricas de distintos grosores se proyectan al mismo tiempo sobre neuronas de axón corto en la quinta lámina de Rexed y sobre la deutoneurona o neurona encargada de la transmisión ascendente sensitiva por la médula, de tal manera que habría una doble convergencia en donde las neuronas de axón corto actuarían inhibiendo la deutoneurona, las de fibras gruesas activarían las neuronas inhibidoras de axón corto en tanto que las finas ejercerían sobre éstas una acción inhibidora, resultando una inhibición equivalente a una activación de la deutoneurona. Como puede apreciarse, el motivo de la «puerta de entrada» de Melzak y Wall y de los «circuitos de Kerr» es seleccionar los impulsos dolorosos a través de la médula en su camino hacia la corteza cerebral procedentes, a su vez, de los receptores

libres. Pero, además, no sólo existen estos sistemas de control, sino que se han descrito fibras centrífugas o descendentes procedentes de la corteza como las de Habarth y Fex, con impulsos inhibidores o activadores, que desempeñan un papel importante en el control del dolor en la sugestión mediante impulsos inhibidores sobre la «puerta de entrada» a nivel del asta posterior de la médula o facilitándolos en los individuos de fondo emotivo.

Se está estudiando el papel de las sustancias opiáceas en la sustancia gelatinosa de Rolando. Se cree que en la región periventricular y periacueductal, existen receptores opiáceos cuyas neuronas responsables de los mismos mandan fibras descendentes hacia los núcleos del rafe, excitando a neuronas serotoninérgicas, las cuales modulan las interneuronas encefalinérgicas del asta posterior de la médula.

Los impulsos filtrados por el control de entrada medular prosiguen su marcha por la médula y tronco cerebral a través de sistemas de fibras más o menos sistematizados.

El haz neospinotalámico, el paleospinotalámico y el lemniscal son paucisinápticos. El primero, después de cruzarse en la médula, llega al tálamo directamente, mientras que los dos restantes sinapsan con los núcleos de proyección de ambos tálamos, están constituidos por fibras mielínicas. Los sistemas de fibras espinotectal, reticuloparamediano, espinorreticular y reticular aferente son multisinápticos, integrados de fibras delgadas amielínicas y ocupan ambos lados de la médula y tronco cerebral, terminando en los núcleos reticulares del tálamo, pero antes envían colaterales a la formación reticular del tronco cerebral, y a través del circuito de Adey, al lóbulo límbico. Por lo tanto, existe una dualidad entre haces de conducción rápida por no sufrir retrasos sinápticos y por ser mielinizados y de ubicación precisa y otros por razones inversas de conducción lenta y difusa. El predominio de unos u otros del control de la puerta de entrada medular normalmente domina la conducción de fibras gruesas.

En los núcleos ventroposteriores del tálamo, terminan los haces paucisinápticos y comienza la tercera neurona con destino a la corteza parietal en la circunvolución parietal ascendente, mientras que los haces multisinápticos de fibras finas tienen el relevo talámico en los núcleos reticulares e intralaminares para dirigirse a las áreas sensitivas secundarias de ambos lados, en el borde opercular del surco silviano. Puede también apreciarse en el tálamo y corteza, como ocurre en el nervio periférico y en la médula, la presencia de un contingente de fibras pequeñas, amielínicas y de otro constituido por fibras más gruesas con una demostrada rivalidad funcional, pues su trastorno comporta la aparición del dolor si existe un incremento de impulsos que escapan por la puerta de entrada, pero en el caso de alterarse la proporción de los contingentes de haces de fibras en favor de las finas, entonces aparecen no sólo trastornos de intensidad (hipoalgesia, hiperalgesia) del dolor, sino de cualidad (disestesias, causalgia), y si el bombardeo de impulsos llegados a la formación reticulada del tronco es muy intenso, se produce una sobrevaloración del dolor con reactividad emotiva (hiperpatía) todo ello explicado por la llegada de impulsos al sistema límbico, por una parte, y por la influencia reticular sobre los núcleos del rafe y de éstos sobre el asta anterior de la médula disminuyendo a las encefalinas. En general, las lesiones de distintas etiologías actúan alterando, en primer lugar, las fibras gruesas, ello conlleva la entrada no controlada de impulsos por la médula, preferentemente por fibras de pequeño calibre.

En consecuencia, existen trastornos cuantitativos y cualitativos de la sensibilidad dolorosa. La analgesia, hipoalgesia e hiperalgesia constituyen el primer grupo; la analgesia se presenta en los casos de destrucción global de las fibras A delta y C, hipoalgesia cuando existe una disminución parcial pero equilibrada de ambas fibras y la hiperalgesia cuando los impulsos están incrementados, probablemente por facilitación de las interneuronas encefalinérgicas. En cuanto a los trastornos cualitativos, destacan la disestesia o sensación anormal aparecida ante una estimulación y causalgia o disestesia percibida con sensación de fuego, ambos síntomas tienen lugar por lesiones parciales, en las que predominan las fibras A delta. Tanto los trastornos cuantitativos como cualitativos se presentan por afectación de los sistemas de conducción de los impulsos dolorosos a cualquier altura, desde el nervio hasta la corteza cerebral. Así, una lesión parcial del nervio mediano con predominio de sufrimiento de las fibras A delta, comporta una causalgia, ya que los impulsos que controlan la «puerta de entrada» son los conducidos por las fibras más gruesas, preferentemente alteradas en este tipo de lesiones. En estas circunstancias, los impulsos llegan a la médula por las fibras C, y al llegar al tronco cerebral por colaterales, se dirigen al hipotálamo y formación límbica apareciendo la clásica hiperpa-

© MASSON, S.A. Fotocopiar sin autorización es un delito.

tía. El síndrome talámico de Dejerine-Roussy cursa con causalgia consecutiva a la destrucción del núcleo posterolateroventral, por donde transcurren las fibras gruesas mientras que se conservan los núcleos intralaminares y reticulares, por donde pasan las fibras pequeñas.

## Convulsiones

Son crisis de contracciones musculares más o menos generalizadas que se producen de manera violenta e independientemente de la voluntad. Ellas y los movimientos involuntarios se describen con detalle más adelante.

## Parálisis. Paresia

Parálisis es la pérdida de la motilidad voluntaria; la paresia es la disminución de la fuerza con conservación de la motilidad. Existe un cierto número de parálisis ligadas a crisis miopléjicas en relación con trastornos del potasio; por ser de corta duración y reversibles, se llaman «parálisis periódicas o episódicas».

Las *mioplejías periódicas* con alteración del potasio más conocidas son las siguientes:

1. *Parálisis periódica familiar hipocaliémica de Cavaré-Westphal* (hereditaria en el 80 % de los casos). Con incidencia doble en varones, se inicia en la segunda década de la vida y disminuye en frecuencia en la edad senil. La parálisis se inicia de manera lenta y es simétrica. Se respetan los músculos de la cara, faringe y laringe. Su duración oscila entre varias horas y dos o tres días. En el acmé de la parálisis, desaparecen los reflejos propioceptivos e incluso los cutáneos. La musculatura crural es la más afectada. Durante la crisis, el potasio penetra en el interior de las células; en el plasma, desciende hasta 2-2,5 mEq/l.

2. *Adinamia episódica familiar hipercaliémica de Gamstorp.* Los accesos paralíticos se inician en la primera década de la vida, y consisten en parálisis flácida o paresia, que surgen espontáneamente, a veces después de un intenso ejercicio muscular y en el reposo de aquél (si éste ha sido muy intenso, a los 30 min). Aparecen las parálisis en la parte baja de la espalda, muslos y pantorrillas, y a veces, también en manos y brazos. La duración es escasa, entre 30-40 min, y rara vez se alarga a las dos horas (por tanto, son episodios mucho más cortos que los de la parálisis familiar hipopotasémica), y van seguidos de envaramiento y algias musculares parestésicas, y signo de Chovsteck positivo.

Duran tanto más cuanto más intenso y duradero fue el ejercicio, para desaparecer en el término de una hora, o antes, si nada más empezar a notarlo vuelven a hacer ejercicio, que incluso yugula e impide la aparición de la parálisis. Durante el «ataque», el potasio del suero está elevado.

3. *Parálisis periódica familiar o adinamia episódica hereditaria normocaliémica de Gamstorp.* Es familiar y aparece en la primera década de la vida. Las parálisis, como en la adinamia episódica familiar recién descrita, aparecen en el reposo que sigue a la actividad física reiterada, pero las diferencias con aquélla son ostensibles; las parálisis aparecen mucho después de haber cesado el ejercicio, en la noche y después de un período grande de inactividad (o después de estar mucho tiempo sentados) y duran mucho más tiempo, días o incluso semanas. Se precipitan por la ingestión de alcohol, potasio o por el frío y humedad. Los intervalos entre los «accesos» son de uno a varios meses. Las parálisis son extensas, afectan a gran número de músculos, con cuadriplejía e incluso afectación de los maseteros y con el hecho interesante que la separa de las otras, que en algunos casos hay alteraciones de la sensibilidad (termoanalgesia). En el plasma, las cifras de potasio son normales.

Estas parálisis pueden asociarse a otros trastornos del metabolismo, como ocurre con el aldosteronismo e insuficiencia renal, o con diuresis excesiva yatrógena. Asimismo, deben de diferenciarse de la cataplejía de aparición aguda con afectación de toda la musculatura del organismo, de duración escasa y fraguada por las emociones, del síncope en donde existe pérdida completa de la conciencia junto con manifestaciones vegetativas y de otros procesos, como la epilepsia acinética.

## Trastornos de la visión

La agudeza visual puede estar disminuida (ambliopía) o abolida (amaurosis), a consecuencia, principalmente, de atrofias ópticas primarias o secundarias a edema de papila. Los escotomas, hemianopsias o cuadrantopsias orientan hacia procesos vasculares o tumorales de los lóbulos temporal y occipital.

## Trastornos de los esfínteres

Son propios de las neuropatías centrales. El síndrome de la cola de caballo es la única parálisis periférica que los presenta.

En el caso de lesión de las vías descendentes, procedentes de la corteza prefrontal o rolándica paracentral, situadas en un plano ecuatorial medular en los cordones laterales y dirigidas al tercer segmento sacro con la finalidad de controlar el reflejo miccional, pueden aparecer tres tipos de vejigas neurógenas:

1. *Vejiga de shock.* Es consecutiva a la abolición del reflejo de la micción por interrupción brusca de las proyecciones descendentes. En estas condiciones, el paciente orina por rebosamiento cuando la tensión vesicular supera la resistencia opuesta por los esfínteres.
2. *Vejiga automática o refleja.* Aparece a continuación de la vejiga por *shock,* al recuperarse el reflejo miccional, pero en cambio no existe control del mismo ya que las fibras descendentes inhibidoras permanecen alteradas. Al distenderse el músculo detrusor de la vejiga hasta 400 ml de orina, se provoca el reflejo orinando el paciente sin control voluntario.
3. *Vejiga neurógena no inhibida.* Se observa en aquellos pacientes con lesiones parciales bilaterales de las proyecciones descendentes, caracterizándose por la necesidad imperiosa de orinar de inmediato, es decir, existe control aunque muy restringido del reflejo. Es frecuente en procesos, como la esclerosis múltiple, que afectan parcialmente a las fibras supranucleares.

Si la lesión se sitúa en el centro medular sacro o en la cola de caballo, se produce una vejiga autónoma o denervada en donde se pierde tanto el control voluntario como el reflejo, apareciendo frecuentes micciones. Si la presión del contenido de la vejiga es superior a la resistencia pasiva de los esfínteres, tiene lugar un acto miccional, pero casi siempre remeda residuo vesical. Al alterarse el reflejo, se pierde la motilidad propiamente vesical y de los esfínteres estando la micción supeditada a la presión del detrusor y de los esfínteres musculares.

## Trastornos de la conciencia y conducta

Recordaremos su presencia en el coma, tumores del lóbulo frontal, ya sea en forma de «moria» (euforia insulsa con tendencia a los chistes y obscenidades) o de un síndrome depresivo (eventualidad frecuente), epilepsia, parálisis general, desintegración cerebral senil, etc. En ocasiones, el trastorno es paroxístico, como en el síncope vasovagal, hipoglucemia y en los automatismos epilépticos, en los cuales el sujeto retiene el dominio del cuerpo, pero es incapaz de incorporar nuevos engramas y realiza actos conducentes, pero elementales.

## Cefalea. Cefalalgias[2]

Desde Areteo de Capadocia, se distingue entre «cefalalgia» (dolor de cabeza efímero, pungitivo) y «cefalea» (molestias, más o menos persistentes, en forma de pesadez, tensión, torpor o simple sensación de presencia). Son de observación frecuente.

Las *cefaleas* pueden ser orgánicas, funcionales, psicógenas y constitucionales.

---

[2]El cerebro y cerebelo, igual que los pulmones e hígado, son insensibles al dolor. Son posibles focos inflamatorios o hemorrágicos y nódulos neoplásicos (glioma, meningioma) de tamaño considerable sin motivar molestia alguna. Las principales estructuras sensibles son:

1. Los *senos* venosos y sus ramas tributarias.
2. Las *arterias* durales y cerebrales. Las principales, la meníngea media, rama carótida externa.
3. Los *nervios* trigémino, glosofaríngeo, vago, espinal e hipogloso al ser estimulados directamente, el dolor provocado se percibe en la región posterior de la cabeza y por debajo del occipucio.

Aunque no son estructuras intracraneales, los nervios cervicales superiores no pueden ser omitidos de una exposición sobre las estructuras nociceptivas que participan en el dolor de cabeza.

Estos nervios poseen fibras nociceptivas procedentes de la parte inferior del seno occipital, de las arterias vertebrales y cerebelosas posteroinferiores, de la arteria meníngea posterior y de la duramadre del suelo de la fosa posterior.

La estimulación de la raíz posterior del primer nervio cervical provoca dolor cerca del vértex de la cabeza; la estimulación de las raíces posteriores segunda y tercera, desencadena dolor en el vértex y parte posterior de la cabeza y en la nuca. El dolor se puede expresar de forma muy variable, se le califica de terebrante, punzante, lancinante, opresivo, palpitante o martilleante, según la sensación que experimenta la persona.

Hemos de reconocer que la vivencia dolorosa guarda estrecha relación con la personalidad. Al estímulo doloroso se le añade la sensación y percepción individual de cada uno: debe tenerse en cuenta la forma cómo el paciente «elabora» el dolor y cómo lo expresa.

El dolor formado sólo se pone de manifiesto a través de la personalidad del paciente, de manera que el médico, ante un paciente que se queja de dolores, no sólo tiene que valorar el dolor como tal, sino la personalidad del enfermo.

© MASSON, S.A. Fotocopiar sin autorización es un delito.

## *Cefaleas orgánicas*

Secundarias, habitualmente, a un aumento del volumen cerebral y de la presión del líquido cefalorraquídeo, por presencia de un tumor o procesos inflamatorios. Hay que tener en cuenta, en contra de una opinión muy extendida, que precisamente en el estadio precoz de los tumores cerebrales, las cefaleas no aparecen con especial frecuencia. Incluso es posible que en gliomas y meningiomas extensos vayan precedidas de síntomas focales y convulsiones. No podemos decir lo mismo del quiste coloide del III ventrículo (se localiza a lo largo de las vías de drenaje de los ventrículos), del ependinoma (tumor de la fosa posterior) y del hematoma subdural, en que aquéllas son severas desde el comienzo. Otras cefaleas están condicionadas por enfermedades de los vasos de la cabeza, así, arteriosclerosis cerebral (no rara vez asociada a hipertensión), endangitis obliterante, trombosis venosas; cuentan también las especialmente súbitas e intensas cefaleas a consecuencia de hemorragias procedentes de arterias malformadas (aneurisma, angioma).

Las motivadas por la punción lumbar son innocuas y desaparecen del todo al cabo de unas horas o días. Estas cefaleas suelen aumentar con el decúbito horizontal (segunda mitad de la noche).

En el caso de quiste coloide del III ventrículo, es posible su exacerbación súbita con el cambio de posición de la cabeza al incorporarse de la cama.

## *Cefaleas funcionales*[3]

Se trata de la reacción de un cerebro sano frente a estímulos de la más diversa índole. Esta reacción transcurre a través del sistema nervioso vegetativo y llega a las arterias de la cabeza de forma que, en general, se habla también de cefaleas vasculares:

*Cuentan factores hereditarios (70 %) y la personalidad del sujeto.*

1. *Migraña.* La fisiopatología de la migraña ha sido estudiada por Anthony y Lance. Estos autores consideran que la explican por varios fenómenos englobados en dos fases. En la primera, existe un incremento de los ácidos grasos, en especial del linoleico, el cual facilita la agregación de plaquetas en las paredes de los vasos, así como la liberación de serotonina. El aumento de serotonina en el plasma es motivo de vasoconstricción de los vasos arteriales craneales llevando consigo una isquemia cerebral, y, en consecuencia, al aura del acceso migrañoso, variando su tipo clínico según donde tenga lugar la disminución del flujo sanguíneo. En la segunda fase, se comprueba disminución de la serotonina plasmática e incremento de la prostaglandina $E_1$, condicionando una posible vasodilatación arterial craneal y una elevación de quininas junto a una disminución de endorfinas, sustancias que disminuyen el umbral doloroso de las paredes de los vasos. Como se comprende, los eventos bioquímicos del plasma y de las paredes del vaso serían los responsables del dolor aparecido después del aura.

Sintetizando, puede afirmarse que la vasoconstricción explica la sintomatología inicial focal visual de la migraña, mientras que la posible vasodilatación motivaría el dolor ante la distensión de las paredes arteriales en donde residen los receptores libres del dolor; receptores previamente disminuidos de su umbral doloroso.

Se distinguen tres grupos de migraña, la común o atípica, la clásica o típica y la vertebrobasilar:

*a) Migraña común o atípica.* Es la más frecuente de las formas crónicas, sobre todo en mujeres, aparece en la infancia o en los adultos. Los cam-

[3]Según Wolf, la génesis de las cefaleas funcionales de índole vascular trascurre de la forma siguiente. En la fase previa, tiene lugar un estrechamiento, sobre todo de las arterias cefálicas externas, que pueden cursar con un ligero malestar. En la siguiente fase dolorosa (la auténtica cefalea), se produce una dilatación de hipertensión de los vasos. El dolor remite en la fase de edema, cuando la pared arterial y el tejido circundante están tumefactos.

→

Esta teoría vascular del origen de la cefalea se ha ampliado con los estudios realizados en la clínica de Wolff, en Nueva York. Se han descubierto en la sangre sustancias bioquímicas que, o desempeñan un importante papel en el advenimiento de las cefalalgias o quizás incluso constituyen su causa primaria. Se trata de la «neurocinina» y «serotonina».

Sin embargo, últimamente se acepta como causa superior de la cefalea un trastorno nervioso central de la regulación, que muy probablemente cursa con una hiperexcitabilidad de determinados centros diencefálicos. Como también aquí arrancan los trastornos afectivos y vitales del ser humano, se explica fácilmente la estrecha relación entre las manifestaciones relativas a la sensación de estado de ánimo y bienestar.

bios atmosféricos, alcohol, sueño insuficiente, luz intensa, ruidos y estado de tensión nerviosa son causas precipitantes. Se inicia sin aura o pródromos, su localización preferida es la frontotemporal, con máxima expresión en ambas sienes, aunque es frecuente su generalización. El dolor llega a su máxima intensidad a los diez minutos, es de carácter pulsátil o constrictivo, se acompaña de manifestaciones digestivas, como nauseas e incluso vómitos, o vegetativas, como palidez, sudación fría. Asimismo, el individuo permanece irritado, molestándole los ruidos y la luz, retirándose por este motivo a una habitación oscura y tranquila. Por término medio, la crisis dolorosa se prolonga de unas horas a dos días. Aparece a intervalos irregulares de semanas a meses, con tendencia a decrecer con los años o en los embarazos. Al iniciarse, el dolor obedece a la ergotamina y es profiláctico el propanolol o el metisergide.

*b) Migraña clásica o típica.* Se precipita por los mismos desencadenantes que la común pero ciertos alimentos, como chocolate y queso, que contienen tiramina, contribuyen a su aparición. Aparece por primera vez en los adultos jóvenes, en general con aura o prodromos; entre los últimos destacan trastornos del humor, insomnio, irritabilidad. La sintomatología aural o inicial del proceso es variable, dependiendo de la zona inicial cerebral isquémica, pero predomina la visual. El inicio de la cefalea puede tener lugar a cualquier hora del día, sin embargo, después de levantarse es el momento de mayor incidencia. Bruscamente, el 90 % de los pacientes perciben destellos de luz (fotopsia) o bien imágenes parecidas a una ciudad fortificada vista desde una altura (fortificación espectral o teicopsia) en el 10 % de los casos, persistiendo unos minutos. También se refieren hemianopsia, o defectos escotomatosos que pueden acompañarse de alucinaciones visuales; es frecuente que la hemianopsia se inicie por la periferia del campo visual, desplazándose en unos pocos minutos hacia el interior o a veces a la inversa, empezando por la visión central para trasladarse hacia la periferia. Las parestesias son otro fenómeno aural, localizándose, en general, primero en la mano, extendiéndose posteriormente por el brazo y luego por el labio y hemilengua homolateral; es una distribución queirooral. La afasia y diplopía forman parte aunque con menor frecuencia de la sintomatología inicial. La topografía acostumbra a ser hemicraneal y el carácter del dolor es pulsátil, predominando en la sien, se acompaña aunque con menor intensidad de manifestaciones digestivas; con referencia a la común existe audio y fotofobia. El paciente se comprime la sien o se coloca paños de agua fría porque dichas maniobras le alivian las molestias. La cefalea es de menor duración que en la migraña común persistiendo de 1 a 3 h por término medio. Se presenta a temporadas de duración muy variable. Como en la migraña común, obedece a la ergotamina en el inicio de la crisis y al metisergide, pizotifen o cioproheptadina como profiláctico.

*c) Migraña vertebrobasilar.* Es un subtipo de migraña clásica descrito por Bickerstaff, que cursa con sintomatología perteneciente al tronco cerebral, cerebelo y lóbulos occipitales.

2. *Mal migrañoso.* Las crisis migrañosas pueden acercarse una a otra hasta el punto de dar lugar a un verdadero estado de «mal migrañoso». Suelen espaciarse con la edad. En la mujer, cabe señalar la frecuencia de la «migraña catamenial», la desaparición habitual de las crisis durante el embarazo y la lactancia y, sobre todo, en la menopausia.

3. *Migrañas acompañadas.* Están, sobre todo, precedidas por una serie de trastornos neurológicos impresionantes y, afortunadamente, siempre transitorios y totalmente regresivos. La crisis comienza generalmente por trastornos visuales, como una migraña oftálmica trivial. Después, cuando regresan éstos, sobrevienen otros síntomas neurológicos localizados en un hemicuerpo (el del escotoma hemianópsico). Esencialmente, trastornos sensitivos, causados fundamentalmente por parestesias de topografía queiro-oral que regresan en unos 20 min. También a menudo, trastornos del lenguaje que pueden afectar a todos los aspectos de la afasia, expresiva o sensorial, trastornos de la lectura, etc. Más raramente, trastornos motores. El examen puede entonces objetivar trastornos neurológicos objetivos, como trastornos sensitivos objetivos de tipo cortical (astereognosia) y asimetría de los reflejos.

Pero el conjunto de estos trastornos, cuya evolución cronológica rápida es un cabalgamiento más que una estricta sucesión, se hace siempre hacia la regresión completa en 30-45 min. Nunca persisten trastornos subjetivos u objetivos durante el período intercrítico.

Cuando aparece la hemicránea, generalmente del lado opuesto, han desaparecido habitualmente los fenómenos de acompañamiento. A menudo, es de duración más corta que en las migrañas ordinarias, pero es muy valiosa para el diagnósti-

© MASSON, S.A. Fotocopiar sin autorización es un delito.

co; basta para asegurar al neurólogo, sobre todo cuando llega al dato, de antecedentes migrañosos clásicos (Nicolle).

4. *Migraña oftalmopléjica y migraña hemipléjica.* En la primera, la parálisis oculomotora sigue y no precede a la cefalea, regresando con lentitud. Suele recidivar. Con frecuencia, se encuentra un aneurisma de la arteria comunicante posterior.

La migraña hemipléjica es, a menudo, familiar. Hemiplejía fugaz y recidivante que deja a veces secuelas discretas acompañadas de cefaleas contralaterales.

5. *Cefalea en acúmulos (cluster headache, cefalea en racimos, neuralgia migrañosa, cefalea histamínica).* Predomina en hombres jóvenes y adultos, y se caracteriza por ser constantemente unilateral, de inicio brusco, aparece a la misma hora, en cualquier momento del día, pero más a menudo por la noche, a las 3 h de acostarse o por la madrugada. Se ubica alrededor de la órbita o en su profundidad, aunque se extiende por zonas supraorbitarias e incluso temporal. El dolor es de cualidad terebrante, punzante y lancinante, intenso y profundo, de 1 h aproximada de duración y sobre todo recurrente a la misma hora durante una temporada. En ocasiones, se repiten varias crisis en un sólo día. Se acompaña de lagrimeo (epífora), inyección conjuntival, rinorrea y de un síndrome de Claudio-Bernard-Horner. La siesta y el alcohol pueden actuar como desencadenantes, pero habitualmente se presenta de forma esporádica.

Se han descrito variantes, como la neuralgia migrañosa crónica (Ekbom), en donde no existen intervalos de remisión o se prolongan las crisis hasta más de cuatro meses, o la hemicránea paroxística crónica de Sjaastad y Dale, más frecuente en mujeres.

Obedece a la ergotamina, metisergide, antihistamínicos, prednisona, indometacina y sales de litio.

> *Los límites entre la migraña común y clásica y aún con la cefalea en acúmulos, no deben interpretarse rígidamente, pues no es infrecuente observar en un mismo paciente haber sufrido las tres variedades de cefalea.*

6. *Cefalea por tensión.* El dolor se presenta en la parte posterior de la cabeza y región cervical. A veces, se irradia a la cara o a la llamada «zona del sombrero». Puede tener carácter constrictivo, como cuando se lleva una cinta atada prieta alrededor de la cabeza, interrumpido por punzadas muy dolorosas. Se encuentra una mayor tensión en los músculos de la nuca (con limitación de la motilidad del raquis cervical), temporales y maseteros. Algunas zonas del cuello y pericráneo son muy sensibles a la presión.

### *Cefaleas psicogénicas*

En este tipo de cefaleas, no se puede demostrar un mecanismo del dolor ni en los vasos cefálicos, ni en las meninges, ni tampoco en la musculatura de la cabeza. Si se analizan con precisión los dolores, lo que se expresa con claridad son más bien «dis-sensaciones», que se ponen de manifiesto, como una sensación de insatisfacción y tensión psíquica. A falta de una denominación acertada del estado, hablamos, sencillamente, de dolores. En estos casos, la cefalea representa un trastorno del estado general, en el lenguaje de los psicoanalíticos, un «síntoma de conversión».

No raras veces, las cefaleas pueden constituir el primer síntoma de una depresión o acompañar a ésta durante largo tiempo. Es posible que en la depresión predomine tanto la cefalea que la propia depresión pase inadvertida. Hablamos entonces de una «depresión larvada».

### *Cefaleas constitucionales*

Persisten durante años sin que exista una psicosis, una neurosis, ni siquiera una enfermedad física. Aparecen, casi siempre, en el marco de una hipersensibilidad general al dolor.

## Trastornos de la risa[4]

Han sido valorados desde Trousseau (1868), quien describió las crisis de «risa forzada», consi-

---

[4]El mecanismo de la «risa normal» y de la «sonrisa» aún no se conoce bien; las estructuras corticales y subcorticales son puestas en juego, pero su relación con la expresión emocional no está aclarada. Dos componentes parecen entrar en juego:

1. Un fenómeno, sobre todo voluntario, de expresión facial en la sonrisa.
2. Un fenómeno más automático, laríngeo y respiratorio, en la risa.

Hassler y Richert consiguieron provocar la risa (con o sin relación con la esfera afectiva, según la localización) colocando electrodos en el núcleo oroventral del tálamo. Observaciones

→

derándolas como equivalentes epilépticos. Esta risa patológica difiere de la normal por producirse sin sustrato afectivo (motivo por el cual la expresión de la cara es fría, desprovista de alegría, y los sonidos, inapropiados, cascados, sin sentido) y por ser los accesos incoercibles y, a veces, seguidos de crisis de llanto (risa y llanto espasmódicos) y de amnesia.

Los trastornos de la risa han sido señalados en las lesiones difusas cerebrales (arteriosclerosas, inflamatorias [encefalitis]) o circunscritas tumorales (lóbulo frontal, bulbo raquídeo, región infundibular o talámica anterior).

En ocasiones, la sonrisa y la risa, enteramente disociadas de la esfera efectiva, constituyen la manifestación inicial de crisis epilépticas temporales, talámicas o hipotalámicas. En ocasiones, la crisis de risa se acompaña de una súbita pérdida de tono muscular (cataplejía) incluso con caída al suelo; de ahí la expresión vulgar «tumbarse de risa»[5].

## Trastornos del sueño

La patología del sueño puede dividirse en dos grandes capítulos, los trastornos por exceso o hipersomnias, y los causados por defecto o insomnios. Junto a ellos se agrupan las parasomnias o trastornos menores del sueño (sobresaltos presómnicos y sómnicos, agitación motora durante el sueño, etc.).

### *Hipersomnias*

Etimológicamente, significa aumento de sueño, lo cual supone un matiz cuantitativo de acentuación de algo que es normal; pero no hay que olvidar que los distintos tipos de hipersomnias que se presentan en la clínica difieren también del sueño normal cualitativamente; en efecto, las hipersomnias pueden considerarse procesos de transición o situaciones intermedias entre el sueño normal y el coma, la irreversibilidad de este último (a menos que intervenga la terapéutica) contrasta con la hipersomnia, siempre reversible. Se consideran patológicos aquellos sueños que exceden de las 10 h en el adulto y de las 12 h en el niño, excepto en caso de gran fatiga o una falta de sueño prolongada.

Por otra parte, el sueño, sin ser de duración excesiva, puede presentarse a destiempo, fuera de horas habituales de reposo y aun cuando éste sea suficiente.

La *somnolencia* o *hipersomnia* se observa en:

1. *Infecciones.* Encefalitis epidémica (o letárgica) de von Economo. Tripanosomiasis africana o enfermedad del sueño (dura 2-3 años y conduce hacia la caquexia irreversible y fatal).

El síndrome de Klein-Levine cursa con períodos de hipersomnia tres o cuatro veces al año con una persistencia de algunos días a varias semanas. Predomina en los adolescentes y se acompaña de bulimia, alteraciones de la conducta, negativismo, inatención, alteraciones de la memoria y bradipsiquia. Se ha propuesto para

---

neuroquirúrgicas y neuropatológicas apoyan la hipótesis de que las esferas motora y afectiva de la risa (y del llanto) están unidas entre sí en el diencéfalo.

En otros términos, la expresión emocional que denominamos «risa» consiste en movimientos faciales y en un estado respiratorio, en el cual las espiraciones clónicas ritmadas producen una fonación; el fenómeno implica una actividad de las funciones somáticas y de las funciones autónomas (trastornos del ritmo respiratorio, y a veces también arterial, enrojecimiento, signos de liberación de las secreciones internas y externas).

El estado emocional que expresa la risa es, generalmente, pero no de una manera constante, un estado de diversión o de alegría; depende de nuestros pensamientos o, con más frecuencia aún, de factores visuales, auditivos, cutáneos (cosquilleo) y otros. Es difícil comprender la sonrisa y la risa en la especie humana sin tener en cuenta la necesidad de comunicar con el prójimo nuestros sentimientos.

Purton Martin supone la existencia de un centro motor de la risa en el hipotálamo o en su vecindad.

Una forma singular de risa patológica es la llamada «risa sardónica», que es, en realidad, una mueca determinada por la contracción de los músculos risorios, observada en el tétanos y, aunque menos acentuada, en la atetosis doble.

[5]En los miembros de la tribu fore (Nueva Guinea), se ha señalado una curiosa enfermedad, exclusiva de ellos, con trastornos musculares e irritabilidad emocional típicamente eufórica. La cabeza se bambolea sin control de un lado a otro. La cara distorsionada, de modo grotesco, por espasmos musculares y, de tiempo en tiempo, emiten extraños ruidos guturales que se asemejan a la risa. La incapacidad para realizar movimientos musculares llega a ser completa. Esta enfermedad se denomina *Kuru* («la muerte riente»). La «enfermedad riente» es otra entidad menos fatal que la sufren los nativos (especialmente mujeres y niños) de las playas del lago Tanganika. Los individuos presentan accesos de risa alternando con llanto que pueden durar de una hora hasta semanas. Otros síntomas son la inquietud e incapacidad de concentrarse.

Existe aún otro cuadro «riente», que constituye una afección casi exclusivamente masculina, entre los habitantes de la tribu africana del desierto del Kalahari, en Botsuana. Los hombres reaccionan con una risa especialmente incontrolable ante cualquier evento más o menos gracioso.

La causa de estos procesos no es conocida (¡factores genéticos, hormonales, tóxicos alimentarios, causa psicógena!).

→

© MASSON, S.A. Fotocopiar sin autorización es un delito.

explicar estos desórdenes una causa psicogenética pero sin demasiada base.

2. *Lesiones de encéfalo.* Vasculares (reblandecimiento, hemorragias o embolias) en las proximidades del III ventrículo o del acueducto de Silvio. Tumores hipotalámicos.

3. *Endocrinopatías.* Hipotiroidismo, enfermedad de Addison.

4. *Obesos.* Bronquíticos con síndrome de Pickwick y *cor pulmonale* crónico.

5. *Cardiopatías cianógenas.* Influyen la alteración de la dinámica cardíaca y el intercambio gaseoso.

6. *Narcolepsia.* Supone una crisis de sueño irresistible o un estado que semeja el sueño. Va precedido de una sensación intensa de fatiga y, con frecuencia, se puede resistir durante algún tiempo, pero rara vez se evita; usualmente, dura unos pocos minutos, a veces sólo unos segundos y, excepcionalmente, si no es molestado, el enfermo puede seguir durmiendo más tiempo. En general, se le despierta fácilmente y se despeja en seguida. La frecuencia de los ataques es variable, pero, en general, bastante constante en cada enfermo, y pueden presentarse 2-3 crisis diarias o incluso una cada pocos minutos. No se trata de un trastorno epiléptico, pues el electroencefalograma es normal. Parece depender de un fallo del sistema reticular activador de la conciencia. La narcolepsia asociada o alternada con cataplejía integra el «síndrome de Gélineau»[6].

[6]La cataplejía es una inhibición generalizada y paroxística de la motilidad voluntaria y del tono muscular, desencadenada, la mayor parte de las veces, por una emoción. El nivel de vigilancia permanece indemne, aunque a veces se observa un descenso leve, e incluso una pérdida total de la conciencia. El comienzo es rápido, no respetando más músculos que los respiratorios. El paciente permanece consciente, inerte, sin poder hablar; los reflejos están abolidos, el tono muscular, ausente, y a veces se observa miosis y estrabismo divergente. Lo más frecuente es que dure unos segundos, incluso el paciente no llega a caer, sino que recupera el tono a mitad de la caída y vuelve a quedar erguido, pero otras veces puede durar varios minutos. La pérdida de tono puede ser más o menos rápida e incluso permanecer localizada en determinados segmentos corporales, como las piernas, que se afectan exclusivamente en bastantes casos.

La cataplejía puede presentarse también en el momento de dormirse o, lo que ocurre con mayor frecuencia, en el momento del despertar. Es lo que se conoce con el nombre de «parálisis del sueño, sueño disociado o parálisis nocturna», que consiste en que el sujeto, con conciencia completamente clara, comprueba angustiado que no puede mover su cuerpo; todo ocurre como si el despertar hubiese sido parcial y sólo la conciencia está despierta en un cuerpo que continúa durmiendo.

## *Insomnio*

Consiste en la disminución involuntaria de las horas de sueño. Es frecuente en sujetos adultos con vida agitada y responsabilidad. Existen personas normales cuya necesidad de dormir es escasa.

Se distinguen tres clases de *insomnio:*

1. *Predormicional.* En el que el sujeto concilia el sueño con dificultad, pero, una vez dormido, no despierta en el resto de la noche.

2. *Sueño entrecortado.* Ligero, poco reparador, con pesadillas, sobresaltos, despertando varias veces.

3. *Posdormicional.* Despertar precoz.

*Etiológicamente* se han definido dos tipos de *insomnio:*

1. *Primario.* En donde el sueño nocturno es interrumpido por períodos prolongados en personas sin estigmas de procesos orgánicos o funcionales.

2. *Secundario.* Consecutivo a estados de ansiedad, inquietud, trastornos psicológicos o bien a causas orgánicas, como úlcera gástrica, carcinoma, «síndrome de las piernas inquietas» o al síndrome del mediano a nivel del túnel carpiano. También es frecuente observar en personas sanas la aparición de mioclonías en flexión o extensión de unos 20 s de duración.

## *Parasomnias*

Son los trastornos menores del sueño. Roger las clasifica de la siguiente manera:

1. *Cerebrospinales.* Sobresaltos presómnicos y sómnicos, agitación motora durante el sueño, etcétera.

2. *Vegetativas.* Enuresis, poluciones, etc.

3. *Psíquicas.*

*a) Terrores nocturnos.* Se presentan, en general, en niños coincidiendo con la tercera o cuarta fase del sueño. El niño se despierta bruscamente, chillando y asustado, con taquipnea y taquicardia, permaneciendo 1-2 min en este estado. A la mañana siguiente, no recuerda nada de lo sucedido.

*b) Sonambulismo.* También se observa más a menudo en niños y se asocia con frecuencia a terrores nocturnos y enuresis. Permanece sentado

en la cama o en su borde y, ocasionalmente, se levanta y realiza actos familiares siendo capaz en sus paseos de no tropezar con los obstáculos, a lo sumo todo el episodio dura unos 5 min. En ocasiones, realiza siempre los mismos actos; son los «automatismos nocturnos».

### *Síndromes apneicos del sueño*

De tiempo se conoce la existencia de apneas prolongadas durante el sueño, incluso de 2 min de duración, normalmente y durante el REM hay períodos de apnea de unos 15 s de duración. Se considera que las apneas prolongadas obedecen a un mecanismo central en lesiones como los infartos de tronco cerebral, trastornos de la charnela occipitovertebral, intervenciones quirúrgicas cervicales altas, otras veces su origen es primario o desconocido, y las más frecuentes son secundarias a procesos obstructivos de las vías respiratorias, como la hipertrofia amigdalar, mixedema, micrognatia, etc. Durante esta fase, se observa hipoxia, hipercapnia, incremento de la presión arterial pulmonar y arritmias, comportando cefalea matutina, ansiedad, insomnio, falta de atención e incluso, con el tiempo, hipertensión pulmonar arterial e insuficiencia cardíaca.

## ■ INSPECCIÓN

### ACTITUD

El examen de la actitud o postura, que espontáneamente adoptan los enfermos del sistema nervioso, suministra datos valiosos para el diagnóstico.

### MENINGITIS

La actitud del paciente es característica, pues, a causa de la contractura de determinados grupos musculares (músculos de la nuca, del raquis, flexores de los miembros, de la pared abdominal), el enfermo tiende a flexionar sus extremidades y extender y encorvar la cabeza hacia atrás. Como, por otra parte, y a fin de prevenir los contactos dolorosos de la cama con las regiones pubianas e isquiáticas hiperestésicas, se coloca en decúbito lateral, el conjunto adopta la actitud clásica apelotonada o en *gatillo de fusil.* Con ella, el enfermo evita la luz que lo molesta (fotofobia), pues la cara suele mirar al lado contrario de donde está situada la ventana, y además amortigua el ruido, por hallarse un oído profundamente hundido en la almohada.

En ocasiones (± 50 %), se observa la contractura de los músculos del dorso; por lo que éste toma la forma de un arco de concavidad posterior *(opistótonos)*. Con cierta frecuencia (30-40 %), las meningitis meningocócicas o neumocócicas muestran lesiones purpúricas, a veces de aparición precoz.

### HEMORRAGIA CEREBRAL

En caso de coma profundo, el enfermo yace en cama en actitud flácida y laxa, con algunos movimientos reflejos en el brazo o pierna del lado sano. La cara es vultuosa, la respiración es intensa y ruidosa, pudiendo adoptar el tipo de Cheyne Stokes. Al compás de cada respiración, es pasivamente levantada la mejilla del lado afecto, que parece como si soplase (se dice que el enfermo «fuma en pipa» o lanza resoplidos).

La desviación conjugada de la cabeza y ojos (el sujeto mantiene la cabeza y los globos oculares, o únicamente estos últimos, dirigidos hacia un lado) es frecuente y se rige por la *ley de Vulpian-Prevost:* «El sujeto mira hacia el lado en que radica la lesión encefálica», o sea que si la hemiplejía es derecha, dirige la cabeza y la mirada hacia la izquierda, y al revés, en caso contrario. Ese fenómeno se debe a la lesión de los centros cefalógiros y oculógiros; cuando, en vez de parálisis, existe irritación de estos centros, se puede dar el hecho en apariencia paradójico de que el sujeto mire hacia el hemisferio normal, o sea, hacia la parte paralizada del cuerpo.

En la hemiplejía por lesión capsular en fase de espasticidad, la actitud y la marcha son tan típicas que permiten, *de visu,* el diagnóstico. Resulta del hipertono de los aductores y rotadores del hombro, flexores del antebrazo y pronadores de la muñeca en la extremidad superior, y de los aductores del muslo, extensores de la pierna y flexores plantares en la inferior. El brazo aparece pegado al cuerpo; el antebrazo, flexionado en ángulo recto sobre el brazo; los dedos, muy flexionados en la mano; el pulgar, agarrado por los otros dedos, y la mano, en pronación. La extremidad inferior aparece alargada por la extensión del pie en el tobillo, y de la pierna en la articulación de la rodilla. Este conjunto corresponde a la llamada «actitud de Wernicke-Mann».

© MASSON, S.A. Fotocopiar sin autorización es un delito.

## DIPLEJÍA CEREBRAL ESPASMÓDICA INFANTIL (ENFERMEDAD DE LITTLE)

A causa de la rigidez espasmódica de todos los miembros, existente desde el nacimiento, los inferiores presentan contractura en aducción y rotación interna de los muslos, flexión moderada de las rodillas y posición equina o varoequina de los pies.

## PARAPLEJÍAS ESPÁSTICAS

La contractura sucede a la hipotonía inicial, las extremidades inferiores pueden disponerse en extensión, con aumento de los reflejos tendinoperiósticos y cierta conservación de la motilidad (*paraplejía en extensión o tendinorrefleja de Babinski*), o en flexión permanente, asociada a escasa o nula exageración de los reflejos tendinoperiósticos y aumento notable de los cutáneos de defensa o automatismo medular (*paraplejía en flexión o cutaneorrefleja de Babinski*).

Además de paraplejías de origen espinal, existen otras de patología cerebral. Yakolev describió en pacientes dementes una paraplejía que se instaura en tres fases. Así, en un primer tiempo, aparecía rigidez de tipo paratónica, luego, iban adoptando una actitud en flexión, y finalmente, acababan con una contractura persistente en flexión de predominio proximal pelvicrural, sin acompañarse de alteraciones piramidales ni sensitivas. La lesión responsable se asentaba en la región corticopalidal de ambos hemisferios; por otra parte, Marie y Foix, así como Alajouanine, describieron la paraplejía en flexión pero con lesiones a nivel de la cápsula interna, que interrumpían las vías procedentes de los lóbulos paracentrales.

## ENCEFALITIS EPIDÉMICA

En su forma letárgica, conduce a un estado particular de sueño consciente, del que pueden despertar los enfermos en todo momento; reaccionan a las preguntas, toman alimentos, expresan sus necesidades, etc., pero inmediatamente después vuelven a quedar aletargados. Los bostezos son frecuentes.

## ENFERMEDAD DE PARKINSON

La actitud general del enfermo tiende a la flexión anterior del tronco y a la flexión de las cuatro extremidades, lo que da un aspecto «encogido», particularmente típico. Los brazos están adosados a los costados, y los dedos, doblados por las articulaciones metacarpofalángicas, con los pulgares bajo los demás y en continuo movimiento, frotándose contra el índice como en la acción de contar monedas, desmigar, hilar lana o redondear píldoras. En el miembro inferior, el temblor se manifiesta bajo la forma de movimientos de pedal. La lentitud de los movimientos de estos pacientes es extrema, lo que hace, a veces, que pase largos períodos en una misma actitud; el enfermo mira los objetos que lo rodean con pasividad y expresión de indiferencia, sin mover el cuerpo ni la cabeza, ni siquiera parpadear. Ello ha motivado que fuera comparada esta actitud al «quietismo del camaleón». En cambio, los enfermos que padecen el *síndrome de Steele-Richardson-Olciewski* (paresia supranuclear progresiva) también presentan rigidez e hipocinesia, pero con el cuello extendido y las cejas levantadas, lo que crea una expresión de sorpresa fija y continua. En comparación con el enfermo parkinsoniano, el enfermo con «paresia supranuclear progresiva» tiene muy poco temblor, pero más desequilibrio del tronco, sufriendo caídas frecuentes, fuertes y precoces, en la evolución de la enfermedad.

## HIPERCINESIAS ESPASMÓDICAS

Los espasmos bruscos, y mantenidos durante un cierto tiempo, de los músculos del tronco (en flexión, extensión, rotación o torsión), cervicocefálicos en flexión (antecolis), extensivos (retrocolis), torsión (tortícolis) u oculares (crisis oculógiras), motivan actitudes anómalas conocidas como espasmos de torsión, distonía de actitud, disbasia lordótica, etc.

El *tortícolis espasmódico* es el síndrome más frecuente. Consiste en la rotación lenta de la cabeza en varias sacudidas hacia una posición viciosa, para ceder bruscamente durante unos segundos retornando entonces hacia su postura normal, para reaparecer de nuevo el espasmo con marcada intensidad; el paciente coloca la mano en la mejilla o mandíbula para amortiguar la distonía. Es el gesto del «antagonista de André-Thomas», que desaparece con el sueño, para aparecer con la actividad muscular y psíquica del paciente, en forma permanente, o por accesos, al igual que ocurre en las hipercinesias espasmódicas del tronco.

Este carácter funcional (en el sentido de aparecer durante el «funcionamiento» muscular y psíquico), diferencia el tortícolis extrapiramidal de otros tortícolis causados por malformaciones o fusiones de las vértebras cervicales, miositis inflamatorias de los músculos del cuello, etc., que son tortícolis «fijos», sin el carácter de espasmo muscular discontinuo que caracteriza al tortícolis extrapiramidal.

Los músculos afectados son, principalmente, el trapecio y esternocleidomastoideo, pero lo están igualmente el resto de los músculos del cuello que normalmente intervienen en la rotación de la cabeza. No se trata, pues, del espasmo aislado de unos cuantos músculos del cuello, sino de una «rotación fisiológica» de la cabeza, espasmódica e involuntaria, pero en la que intervienen todos los músculos que normalmente la realizan, no solamente los inervados por el espinal.

## ACTITUD CEREBELOSA

Flexión lateral de la cabeza sobre el lado afecto y rotación hacia el opuesto, originando una desviación del occipucio hacia el lado de la lesión (signo de Okada). Aparece, de ordinario, en caso de tumor y, aunque se cree originada por un reflejo laberíntico, se estima que el mantenimiento de esa actitud consigue favorecer la circulación del líquido cefalorraquídeo. Esta hipótesis se comprueba por el hecho de que, cuando se intenta cambiar la posición del cráneo, aumentan los dolores y aparece vómito. En fase avanzada, la estación de pie se altera. El enfermo guarda una rigidez estatuaria al mismo tiempo que separa los pies, con lo que ensancha su base de sustentación y hace descender su centro de gravedad. El tronco se inclina algo hacia delante a causa de la hipotonía de los músculos vertebrales. Al juntar los pies, se presentan amplias oscilaciones de derecha a izquierda o de delante atrás, que no aumentan cerrando los ojos (signo de Romberg negativo).

En los *tumores cerebelosos*, aparece una actitud anormal de la cabeza, antálgica, consistente en una leve flexión lateral, a veces con cierto grado de rotación.

## ENFERMEDAD DE FRIEDREICH

La degeneración de los cordones posteriores y de los fascículos espinocerebelosos de Gowers y Flechsig motiva que el enfermo se mantenga en pie con dificultad, y que experimente desviaciones en sentido anteroposterior o lateral, incluso estando sentado le oscilan la cabeza y el tronco; especialmente con los ojos cerrados y de noche (muleta visual).

## LESIONES UNILATERALES DEL LABERINTO O DEL NERVIO AUDITIVO

En ellas se observa, en ocasiones, un tipo llamativo de actitud local llamado «actitud vestibular». La cabeza está inclinada, con el occipucio y la apófisis mastoides hacia un lado, mientras que la cara está vuelta hacia el lado opuesto. El hombro hacia el cual se inclina el occipucio está elevado y algo hacia delante, mientras que el hombro opuesto se halla algo péndulo a causa de la pérdida del tono del músculo trapecio.

A diferencia de los cerebelosos, estos enfermos no necesitan ensanchar su base de apoyo para mantenerse en pie. Pero, si con los pies juntos cierran los ojos, sienten como si se les empujara e inclinan lentamente la cabeza y todo el cuerpo hacia el lado enfermo, o presentan una serie de oscilaciones más amplias hacia este lado, llegando incluso a caerse (signo de Romberg vestibular).

## TABES DORSAL

La ataxia del tronco dificulta el mantenimiento de la posición erguida. Con los pies juntos, se tambalean, por lo que se ven obligados a separarlos. La inseguridad aumenta al cerrar los ojos (signo de Romberg positivo) y disminuye al fijar la mirada en algún objeto fijo (muletas oculares). La marcha es característica.

## MIOPATÍAS

En la *distrofia muscular progresiva de Erb*, la atrofia de los músculos rectos anteriores del abdomen y de los oblicuos hace resaltar mucho el tórax en relación con el abdomen, adquiriendo la cintura una forma que recuerda la de las avispas. En virtud de la atrofia de los músculos que fijan la escápula al tronco (trapecio, dorsal ancho, serrato mayor), el omóplato se desprende hacia atrás (escápula alada) siguiendo los movimientos

© MASSON, S.A. Fotocopiar sin autorización es un delito.

del brazo como un apéndice suelto. Los hombros penden más de lo habitual. La lordosis lumbar excesiva obedece a la debilidad de los músculos fijadores de la pelvis; junto a la gran separación de los pies, abdomen prominente y cabeza erguida, motiva la clásica actitud de desafío.

En la *miotonía congénita hereditaria de Thomsen,* los pacientes son de hábito más bien atlético y hasta hercúleo. El trastorno consiste en una rigidez tónica de los brazos o de cualquier músculo, que les hace sumamente difícil la relajación después de la contracción de las masas musculares, especialmente si ésta es vigorosa.

En la *distrofia miotónica de Steinert,* a la atrofia de la musculatura facial (que comunica a la cara una configuración alargada) y de antebrazos y piernas, se añaden síntomas distróficos (calvicie prematura, cataratas) y endocrinos (atrofia testicular).

## CIÁTICA RADICULAR

Casi siempre por hernia discal (90-95 %). En algo más de la mitad de los casos, se observa un signo clínico vertebral de gran valor diagnóstico. En la bibliografía se conoce con el nombre de «escoliosis ciática o actitud antiálgica» de De Sèze y Rotés. Consiste en una desviación del tronco hacia delante o hacia un lado; a menudo, se asocian ambas desviaciones a la vez. Aparece con la ciática y casi siempre se corrige cuando ésta cura. Se distingue de la escoliosis verdadera en que el tronco está desviado todo él, hacia un lado, en rectitud y sólo en las regiones cervical y dorsal se observa un intento de enderezamiento por el que el tronco intenta volver a la vertical, pero sin cruzar nunca la línea media sagital. En las escoliosis verdaderas, las curvas de compensación cruzan siempre la línea media sagital.

Esta actitud antiálgica no es particular de la hernia discal, pues se ha descrito en lumbalgias sin ciática (Rotés, Escue). *Nunca ha sido señalada en las ciáticas secundarias.*

En la cama, el ciatálgico adopta la posición semiincorporada colocando una almohada debajo de las rodillas flexionadas, «posición en cifosis dorsal» de Lièvre.

La posición sentada es incómoda en los casos de coccigodinia (neuralgia de la raíz S5) por lo que prefieren, en lo posible, la erguida; ésta, a su vez, disminuye el dolor (tipo ciático) en los quistes sacros y megacauda por aumentar la presión ejercida sobre las raíces raquídeas.

## TUMORES EXTRAMEDULARES E INTRAMEDULARES

En la mayoría de los casos de tumores extramedulares, e incluso algunos intramedulares, aparece un acentuado dolor a la movilización de la columna vertebral de tipo seudospondílico. Este dolor es muy notable cuando se insta al paciente a cambiar de postura en la cama o mesa de reconocimiento. Resulta particularmente dolorosa la posición en decúbito prono, que puede ser insoportable por provocar intensa contractura de las masas musculares vertebrales con la consiguiente rigidez y limitación de movilidad de la columna vertebral. La actitud de sufrimiento de estos pacientes y la lentitud con que realizan los movimientos, independientemente del grado de paresia que pueden sufrir, son características (Ley) y contrastan con la relativa desenvoltura y ausencia de molestias que presentan otros enfermos medulares, como son los afectos de latirismo, paraplejía de Erb, síndromes neuroanémicos, algunas poliomielitis, etc.

## SEMIOLOGÍA NEUROLÓGICA DE LAS MANOS

Es útil su valoración para diversas orientaciones diagnósticas.

### Mano hemipléjica

Hipertensión del segmento metacarpofalángico; dedos flexionados, superpuestos, agarrando al pulgar. Anormal crecimiento de uñas y vello. A veces, dedos en palillo de tambor. Fenómenos osteoartróticos, en especial en las articulaciones interfalángicas, dolorosos en los movimientos activos y pasivos de la mano, poco desarrollada, con frecuentes movimientos anormales y trastornos tróficos.

Garcin ha descrito la mano excavada parética y distónica: al colocar la mano con la palma hacia delante y los brazos flexionados verticalmente aparece hueca, en el primer caso, por paresia del extensor corto y largo del pulgar y en el segundo por hipertonía del abductor corto del pulgar, lo cual condiciona la flexión y aducción de este dedo.

### Mano talámica (Déjerine-Roussy)

Presenta trastornos vasomotores y tróficos (cianosis, edema, etc.), una sensibilidad exagera-

da (espontánea y con los movimientos, o indistintamente) y a veces movimientos involuntarios, tipo atetosis.

En las lesiones del lóbulo frontal, la mano pierde su soltura y se fija sobre los objetos que aferra; este fenómeno es conocido bajo el nombre de «presión forzada» *(forced grasping)*; algo parecido tiene lugar en la enfermedad de Thomsen (si se les ordena que cierren el puño, lo efectúan con facilidad, pero luego, al intentar abrirlo, perciben como una rigidez tónica de los músculos de la mano que les dificulta el despliegue de ésta, por lo cual tardan 30-60 s en lograrlo) y en la enfermedad de Steinert (después de cerrar la mano con fuerza, tienen dificultad para abrirla, y sólo pueden hacerlo tras flexionar la muñeca y extender sucesivamente los diferentes dedos, siempre empezando por el pulgar).

## Mano parietal

Propia de las lesiones del lóbulo cerebral de este nombre. Amiotrofia dolorosa en el área del nervio cubital (atrofia seudocubital), disociación de la sensibilidad y pérdida del sentido discriminativo estereognósico.

Silverstein describió ciertas características especiales en la mano opuesta a una lesión del lóbulo parietal opuesto. Es discretamente atrófica, fina, blanca, sin pelos, parecida a la de una dama. Frecuentemente, se asocia al «fenómeno de extinción».

## Mano parkinsoniana

El dato más llamativo es el temblor. Éste es rítmico, con una frecuencia de, aproximadamente, 4-5 oscilaciones por segundo, se presenta en reposo (temblor estático) aumentando en los estados emotivos para disminuir con la relajación muscular. Se inicia en una o en ambas manos. Tiene un carácter especial, simulando pequeños movimientos voluntarios coordinados y repetidos de manera indefinida, como rodar píldoras entre el pulgar y el índice, contar monedas, desmigar pan, hilar lana. A veces, las dos manos realizan movimientos rítmicos de flexión-extensión como los pianistas, o más complejos.

## Mano coreica

En la corea, existen rápidos y bruscos movimientos de flexión, extensión, abducción y torsión de los dedos que se extienden a la muñeca y antebrazo; los movimientos atetóticos son lentos, arrítmicos, irregulares, de pequeña amplitud, como vermiculares o tentaculares. Los espasmos obedecen a una lesión irritativa de las vías motoras o a una neurosis de coordinación (desorden funcional de un grupo de músculos fisiológicamente asociados para realizar una determinada función) como los llamados *espasmos* (calambres) *profesionales* (escritores, pianistas, violinistas, relojeros, etc.).

## Mano cerebelosa

Hipotonía (evidenciada por la leve caída de los dedos), ausencia de la flexión dorsal de la porción metacarpiana de la mano en el acto de cerrar el puño, temblor dinámico o intencional, imposibilidad de realizar movimientos rápidos de pronación.

## Mano siringomiélica

Piel lisa y brillante *(glossy skin)*, fría y de coloración cianótica, a veces seca al tacto, pero con mayor frecuencia húmeda y edematosa, constituyendo la llamada «mano suculenta» de Marinesco. Anomalías ungueales y pilíferas. La hipertrofia del tejido óseo y celular subcutáneo puede abarcar toda la mano, cuyo volumen aumenta (quiromegalia), o un dedo (macrodactilia).

En la siringomielia tipo Morvan, se presentan úlceras tróficas y panadizos de evolución tórpida, que pueden terminar con la amputación espontánea e indolora de algunas falanges; este fenómeno constituye lo que Morvan denominó «panadizo analgésico».

## Mano simiesca

Se observa en la atrofia neural típica, de Charcot-Marie-Tooth, amiotrofia espinal progresiva de Aran-Duchenne, y parálisis del nervio mediano. Por atrofia de la musculatura tenar, su prominencia respecto al resto de la palma desaparece, y el pulgar queda colocado en el mismo plano que los demás dedos, como en la mano del mono; en la amiotrofia espinal de Aran-Duchenne, la atrofia se propaga al grupo muscular hipotenar, a los lumbricoides y al tejido celular subcutáneo (mano descarnada).

© MASSON, S.A. Fotocopiar sin autorización es un delito.

## Mano de la epilepsia genuina

Las manos son recias y cuadradas, húmedas y frías, cianóticas; y en la sintomática de *encefalopatías infantiles,* Schneider señala una serie de anomalías en las manos, como son los dedos en bayoneta, inversión de la longitud de los dedos índice y anular, con predominio del primero (dato sólo valorable si es unilateral), hiperextensibilidad de los dedos, etc. Lo propio se ha observado en pacientes oligofrénicos por procesos traumáticos o encefalíticos de la primera infancia.

## Atrofia de la mano

Con trastornos tróficos o sin ellos, es patente en las lesiones de la neurona motora, ya sea a nivel medular cervical (C6-C7-C8-T1) por un síndrome mielopático con artrosis de la columna cervical, plexual (dimorfismo esquelético; síndrome vasculopático, tumor del vértice pulmonar [síndrome de Pancoast-Tobias]) o del canal carpiano. Lo mismo sucede con el «síndrome hombro-mano» de Steinbroker.

## Mano en las parálisis nerviosas

Su *expresión clínica* es contundente:

1. En la parálisis del *nervio radial,* la mano cae péndula.
2. En la parálisis del *nervio mediano,* se atrofia la eminencia tenar (mano simiesca) y los dedos se disponen como en la actitud de jurar.
3. En la parálisis del *nervio cubital,* no rara vez asociada a la del nervio mediano, toma la clásica posición en «garra cubital».

## Mano en trastornos psicógenos (psicalgia braquial)

Se traduce por contracturas (contractura psicógena) a veces limitada a uno o varios dedos. En la acromiotonía que acompaña a pequeños traumatismos, los trastornos son paradójicamente intensos y de orden trófico, sensitivo y vasomotor. Fue estudiada por Babinski y Froment, en Francia, y Rossi en Italia, y le asignaron un carácter funcional.

En las *crisis de angustia,* las manos aparecen frías y sudorosas («mano de sapo», ya que al tomarla parece como si se agarrase un sapo), y en la *neurosis neurasténica,* animada de un temblor con oscilaciones pequeñas e irregulares.

## SEMIOLOGÍA NEUROLÓGICA DE LOS PIES

Como deformaciones llamativas en los pies, citaremos las siguientes:

**Pie péndulo.** Con la punta en leve supinación y las primeras falanges en extensión, propio de las parálisis del nervio ciático poplíteo externo.

**Pie engrosado** (podomegalia). Por hipertrofia de las partes blandas y ósea de la siringomielia.

**Pie zambo o excavado.** Característico de la enfermedad de Friedreich y que, visto por su borde interno, dibuja una línea sinusoidal, abovedada.

**Patas de cigüeña.** En la enfermedad de Charcot-Marie-Tooth.

## CABEZA

El tamaño y forma de la cabeza suministran datos importantes con respecto al desarollo cerebral y traumatismos posteriores. Una cabeza grande señala un proceso congénito, como la hidrocefalia, hemorragias y tumores benignos. Una cabeza pequeña es el resultado, con mayor frecuencia, de una disminución del desarrollo cerebral (resultado de una gran variedad de procesos hereditarios, infecciosos o vasculares). El cierre de varias suturas craneales (craneosinostosis) antes del desarrollo completo cerebral, aparece en la microcefalia con hipertensión intracraneana, pero son individuos con un grado de inteligencia normal. La craneosinostosis de una o dos suturas afecta a la forma de la cabeza, dando lugar a trastornos neurológicos de menor importancia. Entre las craneosinostosis, la escafocefalia y la acrocefalia son las más comunes.

En casos de retraso mental, es importante observar ciertas anormalidades de la cara y la cabeza, dado que indican la posibilidad de malfor-

maciones cerebrales. Entre ellas, el pliegue epicántico señala el *síndrome de Down,* junto con la posición baja de las orejas y pliege palmar transverso, pero también ocurre con otras malformaciones congénitas. El hipertelorismo, anormalidades de los párpados, las cejas, las orejas, la nariz, la boca, las mejillas y otros huesos de la cara, y el patrón del cabello, todos ellos son datos que pueden ser importantes.

A veces, el cráneo muestra asimetrías importantes. Varias alteraciones cerebrales prenatales o perinatales disminuyen los movimientos normales del niño, lo que favorece mantener la cabeza lateralizada hasta que la cama aplasta la curvatura craneal. Esta asimetría persiste durante toda la vida, yendo a menudo asociada a retraso mental u otros signos secundarios a la alteración prenatal que inició el proceso. Lesiones cerebrales adquiridas en la niñez también provocan asimetrías debidas al crecimiento reducido del cráneo por encima de la lesión. Lesiones focales del lóbulo parietal que ocurren en la niñez reducen el crecimiento del lado opuesto del cuerpo, incluyendo la hemifacies contralateral. Tumores que interesan los huesos del cráneo, sobre todo los meningiomas, provocan, a veces, un crecimiento visible de los huesos del cráneo.

La inclinación persistente de la cabeza puede ser el resultado de diversas alteraciones neurológicas. En la niñez, los tumores de la fosa posterior predisponen a la inclinación de la cabeza. El *tortícolis espasmódico* es una distonía que interesa solamente a los músculos del cuello, dando como resultado un espasmo del cuello que parece a veces fijo, pero que se puede modificar con unos gestos que varían de un enfermo a otro. Lesiones del nervio patético provocan una diplopía rotatoria, inclinando el paciente la cabeza en la dirección opuesta al nervio afectado, para eliminar la diplopía.

## FACIES[7]

Entre las facies más demostrativas de afecciones neurológicas figuran las siguientes:

[7]Ya hemos indicado el valor de este examen. Aunque los padecimientos orgánicos afectan, por lo común, todos los rasgos fisonómicos, hay tendencia a considerar que las afecciones del sistema nervioso se reflejan especialmente en la región frontal y los ojos; si el dolor es muy vivo, la facies presenta la llamada «mímica en omega».

### Hemorragia cerebral

Llama la atención la asimetría de la cara. Una de las mejillas está completamente flácida y agitada por los movimientos de la respiración; el enfermo, se dice, «fuma en pipa» o «lanza resoplidos». La boca está entreabierta y deja escapar un poco de saliva; el surco nasogeniano está borrado y la comisura bucal es más baja en la hemicara afecta. Si el enfermo gime o intenta hablar, se acentúan estas diferencias, ya que sólo se contrae un lado de la cara.

### Parálisis bulbar progresiva (glosolabiofaringolaríngea progresiva)

La atrofia de los músculos de la región inferior de la cara comunica una expresión característica al enfermo, con la boca entreabierta, las comisuras labiales dirigidas hacia abajo y los lados, y el labio inferior colgante, afilado y agitado por contracciones fibrilares. Contrasta la falta de expresión de esta región con los movimientos normales o casi normales de la frente y ojos. En algunos casos, el enfermo recuerda el aspecto triste de la parálisis facial doble.

### Facies seudobulbar

Se trata de una facies llorosa, inexpresiva, con la boca entreabierta, de la que se derrama un flujo de saliva que de tiempo en tiempo el enfermo limpia con su pañuelo. A causa de su emotividad especial, el enfermo llora o ríe por naderías. Esta risa y este llanto son inextinguibles (risa y llanto espasmódicos).

### Facies tumoral

Las afecciones focales del cerebro, acompañadas o no de alteraciones psíquicas, comunican a menudo al semblante rasgos que podemos utilizar para el diagnóstico. Los tumores del cerebro, sobre todo si van acompañados de intensa hipertensión craneal, producen pérdida de los movimientos delicados de la expresión. La cara adquiere un aspecto apático, embrutecido, y la mímica desaparece (facies tumorosa); con frecuencia, los ojos se muestran como desorbitados. No es infrecuente que se observe la procidencia del tumor.

© MASSON, S.A. Fotocopiar sin autorización es un delito.

## Absceso cerebral

La cara adquiere una acentuada expresión de sufrimiento (facies dolorosa), a la que viene a añadirse un aire irritado y tosco, que apenas se encuentra en otras diferentes afecciones focales del cerebro.

## Epilepsia genuina

La facies es inexpresiva, apática y torpe, y contrasta con una mirada recelosa e inquieta. Son frecuentes las anomalías craneofaciales, como orejas mal implantadas, asimétricas o en asa, con pliegues del pabellón anormales; anomalías de la abertura palpebral; sinofridia, frente poblada; heterocromía del iris; prognatismo; etc.

## Facies encefalítica

Los datos más importantes son la amimia y los signos oculares (escaso parpadeo, ligera exoftalmía, ptosis, estrabismo, anisocoria, inmovilidad refleja de las pupilas, etc.), que confieren al enfermo un aspecto comparado a la facies hipertiroidea (facies seudobasedowiana de los encefalíticos, de Wiese). Se observan con frecuencia sialorrea (la saliva mana por las comisuras labiales), aumento de la secreción sebácea en la cara, que brilla como si estuviera embadurnada por grasa o sebo (cara untada), y «tics» (bostezos, hipo, suspiros, etc.).

## Degeneración hepatolenticular (enfermedad de Wilson)

Se presentan sonrientes, con la boca entreabierta y sialorrea, lo cual comunica a su rostro una expresión llamativa por lo grotesca; en cambio, la mirada se conserva inteligente. No son raros los movimientos faciales atetoides, la risa y el llanto espasmódicos y el «anillo corneal» de Kayser-Fleisher.

## Facies parkinsoniana

Los pacientes evidencian rostro en máscara, con mirada fija sin parpadeo, de reptil. La piel es grasosa, con excrecencias seborreicas en el cuero cabelludo, cejas, orejas, nariz y porción pilosa de la cara. La mandíbula cae flojamente y la saliva se escapa a menudo por un ángulo de la boca.

## Facies coreica

En la corea de Huntington, los movimientos pueden localizarse en un lado de la cara. Se traducen por muecas, virajes, proyección de la lengua hacia fuera, movimientos de succión, etc., acompañados de otros amplios, descompasados, en los miembros, tronco, etc.

## Facies tabética

En la tabes dorsal, son frecuentes las parálisis de los músculos oculares, que se pueden presentar en período precoz. La parálisis total bilateral del III par da lugar a la facies de Hutchinson. Las pupilas son mióticas (signo de Leyden), anisocóricas, a veces de contornos irregulares (signo de Berger) y no reaccionan a la luz, aunque acomodan bien (signo de Argyll-Robertson). Giles de la Tourette ha insistido sobre el brillo particular del ojo de estos enfermos, en contraste con una mirada sin expresión (oeil brillant, regard atone). Este signo es más ostensible en los tabéticos cuyo iris es de color oscuro.

## Parálisis facial

La cara es asimétrica, salvo si la parálisis es bilateral. En el lado paralizado, las arrugas de la frente se borran y el ojo está más abierto que el del lado sano (lagoftalmía). El lagrimeo (epífora) se derrama sobre las mejillas. Cuando el enfermo se esfuerza por cerrar el ojo, el globo ocular se dirige hacia arriba, hasta que la córnea desaparece debajo del párpado superior (signo de Bell).

Además de las consecuencias deficitarias, existen otras consideradas irritativas, como espasmos, contracturas, sincinesias, apreciándose, por ejemplo, al enseñar los dientes, cómo disminuye la hendidura palpebral del lado afecto o cómo al cerrar los ojos con fuerza se contrae la comisura labial del lado también afecto de forma involuntaria. Asimismo, se pueden observar sacudidas mioclónicas que desplazan la comisura labial e incluso un incremento de los reflejos faciales. Estos fenómenos predicen la posible aparición de contractura posparalítica a los pocos días de establecerse el déficit.

## Neuralgia del trigémino

Estos enfermos son sobrios de mímica y palabras, pues los movimientos pueden desencadenar la crisis. Durante ésta, la expresión de la cara revela su intenso sufrimiento.

## Facies de Hutchinson

Se observa en los casos en que, por ptosis bilateral del párpado superior, el enfermo, para poder ver, tiene que echar la cabeza hacia atrás y fruncir fuertemente el músculo frontal. Sólo así le es posible dirigir la visual a través de la fisura que quede entre los párpados. Por tanto, la facies de Hutchinson se observa en los casos que presentan aquella anomalía, o sea, en la oftalmoplejía nuclear progresiva, en la ptosis congénita de los párpados ligada a agenesia del elevador del párpado, en la tabes, en la parálisis o paresia del motor ocular común, etc.

## Parálisis general progresiva

Estos enfermos presentan una mímica poco expresiva y extraña, realizando una serie de movimientos superfluos, como fibrilares, con la musculatura peribucal. Presentan temblor de labios y mueven la lengua de manera desordenada y temblorosa. Existe asimetría entre las dos mitades de la cara. A veces, se presenta blefaroptosis. El temblor de la lengua, así como el de los músculos de la cara, es característico.

## Síndrome de parálisis supranuclear progresiva (Steel, Richardson, Olszewski)

El aspecto del rostro en máscara semeja al de los pacientes parkinsonianos. Respecto al síndrome resulta llamativa la dificultad del desplazamiento ocular, especialmente en dirección vertical. Las maniobras en «ojo de muñeca» revelan que los movimientos giratorios son sólo posibles cuando se rota la cabeza mientras los ojos continúan dirigidos al frente.

## Facies miopáticas

En la *distrofia muscular progresiva de Erb* con afectación de la musculatura facial, la facies es muy característica. A causa de la debilidad del orbicular de los párpados, ni la boca ni los ojos cierran bien. El labio superior no se adapta a la encía y sobresale como «hocico de tapir». La incapacidad para levantar las comisuras labiales hace que rían de través (risa de través o en hachazo, de Duchenne). No pueden silbar porque el orbicular no frunce los labios con rigor. Cuando la atrofia afecta a las mejillas y a los músculos de la frente, queda establecido el rostro en careta o «facies miopática» de expresión triste, con los ojos entreabiertos y los labios perezosos. Puede llegarse a la lagoftalmía miopática.

En la *miastenia grave seudoparalítica* (Erb-Goldflam), el trastorno miasténico de los músculos faciales determina la desaparición de los pliegues habituales de la cara y la mímica resulta pobre; al paciente le es difícil silbar, sonreir y fruncir los párpados. La ptosis palpebral (muy frecuente) y la afectación de los músculos faciales confiere a la cara del paciente un aspecto de fatiga que cede con rapidez tras la inyección de neostigmina o prostigmina (con 0,5 mg de atropina para evitar excesivas reacciones colinérgicas) o cloruro de edrofonio.

En la *miotonía congénita hereditaria de Thomsen,* las anomalías faciales se presentan en ocasión de movimientos, como al bostezar; la boca puede permanecer varios segundos abierta; el estornudo despierta, a veces, un espasmo prolongado de los músculos faciales, lengua, cuello y tronco.

En la *distrofia miotónica de Steinert,* la afectación de la musculatura facial determina constante atrofia de los músculos temporales y de la mejilla (masetero y otros); es menos común, pero muy típica, la ptosis palpebral. Todo ello motiva una facies inexpresiva, triste y al mismo tiempo «alargada». Es casi constante la calvicie.

## Esclerosis múltiple

Se señala la presencia de miocimias con afectación uni o bilateral de la musculatura facial. Se considera que la lesión fundamental reside en la protuberancia, en o cerca del núcleo facial. Se citan también en casos de tumores del tronco cerebral y neurolúes.

## Hemiatrofia facial (síndrome de Parry-Romberg)

Vinculada a tumores del simpático cervical o a lesión de los centros vegetativos regulado-

© MASSON, S.A. Fotocopiar sin autorización es un delito.

res del trofismo de la cara, se caracteriza por la asimetría facial que resulta de la desaparición del tejido graso subcutáneo de media cara. Es frecuente observar la presencia de manchas de vitíligo, y la caída unilateral de cejas y pestañas. A veces, se han observado miosis y enoftalmía.

## Esclerosis tuberosa

Al retraso mental y crisis de pequeño o de gran mal, acompañan los típicos «adenomas sebáceos» faciales descritos por Pringle. Son nodulillos del tamaño de cabezas de alfiler o lentejas y color amarillento, de disposición paranasal, en alas de mariposa.

## Angiomatosis neurocutánea de Sturge-Weber

Se caracteriza por la presencia de un nevo flamígero en el área del trigémino (u otra región de la cara), buftalmía (puede faltar). La angiomatosis cerebral explica los signos y síntomas neurológicos (crisis epilépticas, hemiplejía).

## Hidrocefalia congénita

Contrasta el tamaño del cráneo con la pequeñez de la cara. La raíz de la órbita está deprimida, impulsando los globos oculares hacia fuera y abajo, quedando la córnea semicubierta por el párpado inferior. Este aspecto se denomina «ojos en puesta de sol». Hay manifiesta turgencia de la red venosa superficial del cuero cabelludo y cara.

## Facies tetánica

La contractura de los músculos inervados por el nervio facial (frontales, orbiculares, risorios) motiva la acentuación de pliegues faciales y la risa sardónica, al tirar las comisuras bucales en sentido opuesto. Los maseteros contraídos cierran la boca (trismo) y dibujan una prominencia lateral.

En la variedad cefálica paralítica, aparecen de manera paradójica parálisis periférica de los músculos correspondientes a uno o varios pares craneales (facial, motor ocular e hipogloso).

## Facies por fármacos

El abuso de fenotiacinas y, en menor grado, de derivados de la rauwolfia, puede motivar signos faciales extrapiramidales con hipomimia o amimia con o sin sialorrea; otras veces, pueden aparecer movimientos coreiformes faciales.

## MARCHA[8]

Los trastornos de la marcha tienen gran valor semiológico en neurología.

Consideraremos de manera sucesiva las distintas *anomalías de la marcha por lesiones* en las diferentes estructuras nerviosas.

## Cerebro frontal

Cuando la lesión afecta al cerebro frontal las anomalías consisten en:

1. *Síndrome de versión* (Halpern). Si se hace andar con los ojos cerrados a un individuo afecto de lesión del cerebro frontal, se desvía lateralmente y hacia el lado opuesto a la lesión; si anda hacia atrás, se desvía hacia el mismo lado de la lesión. Esto contrasta con el síndrome de ataxia cerebelosa, en que la desviación es siempre homolateral, sea cual fuere la dirección en que camine el enfermo.
2. *Apraxia de la marcha de Bruns.* Es la respuesta a lesiones de la corteza frontal, secunda-

---

[8]Aunque andamos de una manera automática, es decir, sin necesidad de prestar la menor atención a ello, ponemos en juego un mecanismo nervioso muy complejo, presidido por el cerebro frontal.

Para que la marcha se realice correctamente, se precisa la *integridad anatómica y funcional* de las siguientes formaciones nerviosas:

1. *Cerebro frontal.* Cuya lesión origina un tipo de marcha particular (véase más adelante).
2. *Vía piramidal.* Cuyo trastorno ocasiona la marcha hemipléjica y las distintas variedades de marcha espasmódica.
3. *Sistema extrapiramidal.* Marcha parkinsoniana.
4. *Órganos y vías que intervienen en el equilibrio y en la coordinación muscular.* Ya sea el laberinto (marcha laberíntica), los cordones posteriores (marcha tabética) o el cerebelo (marcha cerebelosa).
5. *Nervios periféricos.* Marcha polineurítica, marcha en la ciática, en la parálisis del nervio ciático externo.
6. *Músculos.* Marcha miopática.
7. *Trastornos funcionales.* Ciertos trastornos funcionales determinan anomalías de la marcha que simulan una afección orgánica dando lugar a la denominada marcha histérica.

rias a procesos isquémicos, neoplásicos o de otra índole. Un reflejo plantar exagerado hace que los pacientes figurativamente «agarren» el suelo con sus dedos. Avanzan a tropezones, dando pesados pasos de base amplia, siendo además incapaces de apoyarse sobre los talones para calcularlos adecuadamente; el acto de girar sobre sí mismos les es particularmente difícil, y a veces quedan inmovilizados a mitad de este movimiento. No evidencian festinación ni revelan otras perturbaciones motoras como espasticidad, paresia o cambios reflejos, pero es típica la presencia de ciertos reflejos primitivos de nutrición (succión, fruncimiento de los labios, etc.) y de flexión palmar forzada.

3. *Marcha en círculos progresivos (Barraquer).* Este trastorno de la marcha se manifiesta, generalmente, por accesos; ellos aparte, el paciente sólo experimenta desorientación en el espacio.

4. *Apraxia de la marcha de Gerstman y Schiller.* El paciente se sostiene en pie con dificultad, le es imposible la marcha, parece como si tuviera los pies clavados en el suelo y los mueve frotándolos sobre el pavimento sin conseguir avanzar.

5. *Astasia-abasia (Charcot-Richet).* Con este término se entiende la dificultad del sujeto para mantenerse de pie y poder andar a pesar de poseer una motilidad voluntaria bastante conservada. En la cama, no parece parapléjico, pues posee el suficiente remanente de motilidad en los miembros inferiores. Para que pueda permanecer de pie hay que sostenerlo, pues si no se encorva y cae hacia atrás. Cuando se le ordena andar, no puede levantar los pies, frota el suelo con ellos sin lograr avanzar y todo el cuerpo se le dobla hacia delante, o bien el tronco no sigue la progresión que inician los miembros inferiores.

Presenta grandes analogías con la apraxia de la marcha de Gerstman y Schiller, descrita anteriormente. No es exclusiva de los tumores frontales, observándose también en la desintegración cerebral senil, neurosis histérica y lesión del brazo anterior de la cápsula interna.

6. *Marcha senil.* Es lenta y a pasos pequeños (bradibasia); con frecuencia, el talón del pie que avanza no llega a adelantar la punta del otro pie, y como quiera que apenas lo levanta, toda su planta roza el suelo al andar; la percepción del roce del pie al avanzar permite identificar esta marcha. La actitud del paciente es característica: encorvado, presenta aumento de la cifosis fisiológica senil, está algo tembloroso y anda de modo inseguro y vacilante. La marcha rígida y los pequeños pasos presentan frecuentes paros intercalados *(marcha de Petrén).* Es manifestación de una lesión difusa del cerebro y de los núcleos de la base con «*status* cribosos».

## Vía motriz piramidal

Cuando la lesión afecta a la vía motriz piramidal las anomalías que se observan son:

1. *Marcha hemipléjica.* El sujeto anda con la pierna enferma extendida, sin doblar la rodilla y dándose un movimiento de circunducción hacia fuera, o sea que la punta del pie describe un semicírculo de convexidad externa. No es raro que el pie efectúe simultáneamente un ligero movimiento de aducción en el instante de levantarse del suelo. El conjunto de este movimiento, por recordar bastante el que realiza un segador con su guadaña o el girar de una hélice, se ha denominado «marcha en guadaña, helicópoda o de Todd».

2. *Diplejía cerebral espasmódica juvenil (enfermedad de Little).* A causa de la contractura en aducción y rotación interna de los muslos, flexión moderada de las rodillas y posición equina y varoequina de los pies, el sujeto anda sobre la punta de éstos y rozando sus rodillas. En los casos graves, permanece en cama o precisa de ayuda para andar.

3. *Marcha espástica.* Por lesión bilateral de la vía piramidal. Las piernas se mantienen rígidas y se van adelantando al mismo tiempo que se arrastra la planta del pie, y el cuerpo va haciendo unos movimientos de giro (marcha digitígrada espástica); si hay un componente atáxico, se produce la marcha ataxospasmódica propia de la esclerosis múltiple y mielosis funicular.

4. *Marchas pendular flácida e impedida.* En la primera, el enfermo se sirve de muletas, el cuerpo oscila como un péndulo y los pies no se ponen en el suelo más que para permitir la progresión de las muletas.

En la forma impedida, el enfermo está inmovilizado en la cama.

5. *Drop-attacks.* Son típicos del síndrome de la insuficiencia vertebrobasilar de Denny-Brown. Se ponen de manifiesto por una debilidad súbita de las piernas que motiva la caída brusca sobre las rodillas. Estos ataques no van acompañados de pérdida del conocimiento ni de sensación vertiginosa. Se producen por alteración brusca de los haces reticulospinales facilitadores.

© MASSON, S.A. Fotocopiar sin autorización es un delito.

## Centros y vías extrapiramidales

Cuando la lesión afecta a los centros y vías extrapiramidales las anomalías consisten en:

1. *Síndromes hipertónicos-hipocinéticos (enfermedad de Parkinson, etc.).* En ellos, el enfermo se inclina hacia delante y marcha a pequeños pasos con un aire de «marcha de viejo». Si se acentúa la inclinación, al desplazar hacia delante su centro de gravedad, da lugar, combinada con la acinesia del enfermo, a un aspecto muy curioso, pues el paciente inclinado hacia delante, intentando dar el primer paso en lucha contra la rigidez y acinesia que continúan fijando sus miembros inferiores, comienza a caer inclinado hacia delante, y sólo en el último instante, con evidente retraso, entran en juego los automatismos de marcha, con lo cual «arranca» casi corriendo, como quien tropieza, y sale trompicando, «persiguiendo» su centro de gravedad (Trousseau) y con una dificultad todavía mayor para detener su marcha que para comenzarla. Lo curioso es que estos enfermos, rígidos, inmóviles, y que sólo con un esfuerzo parecen ponerse en marcha, para «dispararse», entonces, rara vez caen y consiguen desplazarse con bastante habilidad a pesar de la impresión de caída próxima que causan.

Este aspecto aparece solamente en casos de rigidez avanzada. Lo más frecuente es encontrar enfermos que marchan inclinados hacia delante, a pequeños pasos, y que a veces inician un trotecillo corto que preludia la marcha rápida, trompicada, persiguiendo su centro de gravedad.

Es muy interesante observar que quizá el primer trastorno de la marcha originado por la rigidez consiste en una desaparición de los movimientos de balanceo de los brazos, que normalmente la acompañan, y que se deben, probablemente, a un triple mecanismo supresivo, inhibición de la parte correspondiente al balanceo pasivo originado por el movimiento de marchar (por disminución de la pasividad), inhibición del componente que tiene el movimiento de balanceo como automatismo activo acompañante (debido a la exageración de reflejos de postura que tienden a mantener fijas todas las articulaciones) y a la existencia de la acinesia.

2. *Corea (sobre todo la menor o de Sydenham).* La marcha no se ejecuta con un ritmo fisiológico, sino que las piernas se mueven de modo descompasado, no como en los trastornos atáxicos, sino como si el enfermo bailara, pero llevando mal el compás (Trousseau). Al mismo tiempo, se mueven las extremidades superiores y el tronco, de suerte que el enfermo parece ejecutar una danza ritual.

## Órganos y vías que intervienen en el equilibrio y coordinación

Cuando la lesión afecta a los órganos y vías relacionados con el equilibrio y la coordinación las anomalías que se observan son:

1. *Marcha atáxica.* Es característica de los enfermos tabéticos avanzados. Si el enfermo está sentado, tiene gran dificultad para levantarse, mira al suelo, separa las piernas, a fin de encontrar una zona de apoyo más extensa, y después de varios esfuerzos, bien apoyándose en un bastón o en algún mueble próximo, consigue levantarse, más no logra mantener el equilibrio hasta al cabo de varias oscilaciones. Al empezar a andar, lo efectúa con las piernas sumamente separadas, levantándolas exageradamente a cada paso y lanzándolas como si hubiera perdido el poder de retenerlas; asimismo, a cada paso golpea fuertemente el suelo con el pie, pero de manera distinta al estepaje, en que sólo es el pie péndulo el que golpea, mientras que en la tabes es toda la extremidad la que choca violentamente contra el suelo. La dirección de la marcha suele conservarse con bastante integridad. Los trastornos atáxicos incipientes de la marcha pueden ponerse de manifiesto ordenando al enfermo que se vuelva rápidamente o dé una o dos vueltas completas estando en pie, o haciéndolo andar hacia atrás.

2. *Marcha cerebelosa.* Surge, sobre todo, por la dificultad de coordinar los movimientos de las piernas con los de balanceo del cuerpo al marchar. Los pacientes andan con la base de sustentación ensanchada (las piernas abiertas [dato típico]) y los brazos en abducción, como actuando de balancín; la mirada está dirigida al suelo; la marcha no es en línea recta, sino que experimenta desviaciones laterales (lateropulsiones), que pueden ser hacia uno y otro lado si la lesión es bilateral; a cada paso parece que van a caer. En cambio, cuando la lesión es monolateral, el paciente siempre se desvía hacia el mismo lado, que es aquel en donde asienta la lesión, pudiéndose provocar al hacer marchar alternativamente hacia delante y atrás al enfermo, la llamada «marcha en estrella o brújula» (Babinski [fig. 10-3]). La marcha es zigzagueante, semejando la de un ebrio (marcha titubeante

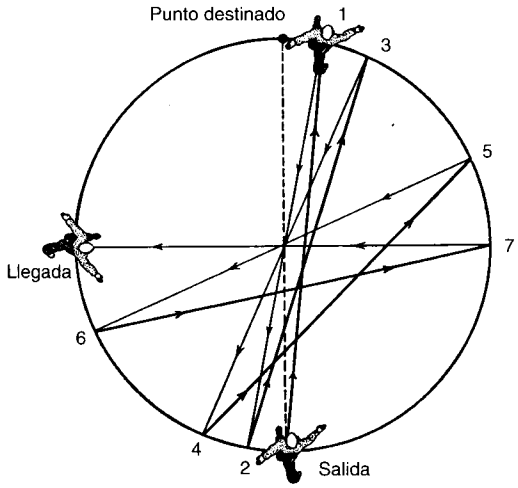


**Fig. 10-3.** Marcha en estrella o brújula por trastorno laberíntico.

o de ebrio). Las pulsaciones hacia delante y atrás son más raras.

En la *enfermedad de Friedreich* (degeneración de los cordones posteriores y fascículos espinocerebelosos de Gowers y Flechsig), a la ataxia cordonal posterior se añade una nota cerebelosa. El sujeto se mantiene en pie con dificultad, experimentando desviaciones en sentido anteroposterior o lateral; incluso hallándose sentado, le oscilan cabeza y tronco (ataxia estática y dinámica).

3. *Marcha laberíntica.* El enfermo suele desviarse hacia el lado del laberinto enfermo. Cuando se encuentra bajo el efecto de lateropulsiones contrapuestas, oscila en «zig-zag», imprimiendo a su torso y brazos movimientos muy diversos. Si la lesión es unilateral, al hacerle marchar alternativamente hacia delante y atrás, describe una marcha en estrella o brújula, como los cerebelópatas. Otras veces, la desviación es siempre hacia el mismo lado, «marcha en ballesta», y, por último, mantiene un punto de convergencia mientras se desplaza hacia delante, o hacia atrás, dando lugar a la llamada «marcha en abanico».

4. *Marcha en tándem.* El sujeto camina poniendo con cuidado un pie delante del otro; si el laberinto está enfermo, se siente inseguro.

## Nervios periféricos

Cuando la lesión afeca a los nervios periféricos se observan las lesiones siguientes:

1. *Marcha de trepador o de gallo.* Es muy típica. Al levantar la pierna del suelo, el pie, en lugar de flexionarse ligeramente como en el paso normal, queda extendido, colgando, y el enfermo, para no tropezar con la punta inerte de aquél, levanta excesivamente la pierna y deja caer de plano el pie sobre el suelo, como azotándolo. Por recordar algo el movimiento de las piernas (piafar) de los caballos, Charcot dio a esta marcha el nombre de «estepaje».

El estepaje unilateral es la manifestación de una paresia del peroneo (accidentalmente, una lesión de disco o raíces); el bilateral es causado, frecuentemente, por una grave polineuropatía o una atrofia muscular neural de Charcot-Marie-Tooth.

2. *Marcha (signo) de Trendelenburg.* Consiste en un descenso de la pelvis en el lado de la pierna que avanza. Es síntoma de una paresia de los abductores de la cadera, sobre todo el músculo glúteo mediano.

Una afectación unilateral puede ser el resultado de una lesión del nervio glúteo superior (¡parálisis tras una inyección!), y un «Trendelenburg» bilateral (marcha de pato) corresponde, por lo común, a una miopatía (distrofia muscular, polimiositis). Asimismo, puede originar una alteración parecida a la de la marcha de la luxación congénita de cadera.

En la paresia parcial de los abductores de la cadera, se evita el descenso de la pelvis inclinándose mucho hacia el lado de la pierna que apoya (cojeo de Duchenne).

3. *Marcha de cuadrumano.* Ha sido señalada por Curschmann en la parálisis completa de la parte inferior de los músculos de los canales vertebrales, por poliomielitis anterior aguda. Por ser imposible la bipedestación, los enfermos, para desplazarse, se ven obligados a reptar o lo efectúan apoyándose en las cuatro extremidades.

4. *Marcha en la ciática.* Habitualmente, no hay cojera, sino tan sólo una deambulación con precauciones, para evitar el dolor. Cuando existe un déficit motor importante, el tipo de marcha depende de si la raíz afecta es L5 o S1. En las ciáticas motoras L5, hay dificultad en la elevación del pie con un leve estepaje. En la ciática S1, es difícil efectuar la flexión plantar del pie; la cojera es poco visible y sólo se pone de manifiesto al hacer determinados esfuerzos, como subir escaleras.

Se conoce con el calificativo de «claudicación radicular de la cola de caballo» (Rotés, Blau) al síndrome parestésico que con molestias y dolores a lo largo de los dermatomas lumbares y primeros sacros (región glútea, pudendal y dorso

© MASSON, S.A. Fotocopiar sin autorización es un delito.

piernas) aparece al cabo de un rato de caminar, con sensación de poca fuerza en las piernas; de persistir en la marcha, obliga a pararse. Se relaciona con espondilosis deformantes lumbares y pinzamientos discales que comprimen las raíces de la cola de caballo, con bloqueo a la altura de los últimos discos lumbares.

Debe diferenciarse de la «claudicación intermitente de la médula» (Dejerine), en relación con perturbaciones intermitentes de la irrigación medular por lesiones vasculares de la sífilis medular en sus comienzos. Después de caminar un rato, uno o ambos miembros inferiores se sienten pesados, torpes y difíciles de mover, llegando incluso a impedir la marcha. Un momento de descanso basta para poder volver a andar. Al contrario que la claudicación arterítica, faltan los calambres de las pantorrillas. La molestia que obliga a suspender la marcha sería la torpeza, la pesadez y la paresia intermitente de las piernas.

## Miopatías

Cuando la lesión afecta a los músculos se observan las anomalías siguientes:

1. *Distrofia muscular progresiva de Erb.* Con la cabeza hacia atrás, la ensilladura lumbar muy angulada, el vientre y los muslos muy prominentes y con un especial contorneo que remeda el de las palmípedas, el enfermo camina oscilando «con un aire parecido al de los que pretenden darse importancia» *(dandinement)*. Esta marcha oscilante proviene de la afectación de los músculos pelvianos y del muslo. Tiene dificultades para subir escaleras y levantarse por sí mismo del suelo cuando cae. Para conseguirlo, si se encuentra echado sobre el dorso, recurre a una maniobra complicada; primero se tiende boca abajo, luego se coloca a gatas y finalmente yergue el cuerpo deslizando sus miembros superiores a lo largo de los inferiores. Se ha dicho que el enfermo «trepa a lo largo de sus piernas». En los casos avanzados, el enfermo ya no puede mantenerse en pie, pero apoyando los dedos de las manos y de los pies sobre el suelo, y con el resto del cuerpo en cuclillas, puede andar un corto trecho como lo hace un sapo (marcha de sapo).

2. *Enfermedad de Thomsen.* Al intentar andar, los músculos de los miembros se contraen tónicamente durante unos segundos, para relajarse a continuación. Por este motivo, la marcha es, al principio difícil y después, normal. La reacción miotónica es muy acentuada y evidente cuando el paciente da un traspié. Contrae automáticamente y de golpe varios grupos musculares; entonces puede quedar con un envaramiento tan súbito como general de las piernas que le hacen caer al suelo, aplomado como un tronco.

## Trastornos psicógenos

Ciertos trastornos psicógenos determinan las siguientes anomalías de la marcha:

*Marcha histérica.* Es irregular en su expresión. La deambulación puede ser imposible cuando la parálisis afecta las dos extremidades inferiores, semejando una paraplejía flácida. Si afecta dos extremidades del mismo lado (hemiplejía), la marcha es distinta a la de las demás hemiplejías orgánicas; el enfermo arrastra el miembro paralizado cual si se tratara de una pieza de materia inanimada y no efectúa con él ningún movimiento de circunducción; asimismo, no efectúa esfuerzo de ninguna clase para levantar el pie, que parece que barre el suelo al andar (marcha rastreando, de Todd).

Trastornos frecuentes de la neurosis histérica son la *astasia* o imposibilidad de permanecer de pie sin apoyarse; la *abasia* o incapacidad para la marcha y su cuadro combinado (la *astasia-abasia*). Rara vez se observa el fenómeno denominado *acatisia* (Hanshowek) o incapacidad de permanecer sentado largo tiempo, con constantes cambios de ubicación.

# ■ PALPACIÓN. PERCUSIÓN. AUSCULTACIÓN

La *palpación* de las masas musculares, sobre todo del tríceps sural y de los troncos nerviosos, es dolorosa en la polineuritis; en las neuralgias (intercostal, frénica, etc.) la presión es sensible en aquellos puntos en que el nervio o algunas de sus ramas, aflora y se dispone sobre un plano resistente contra el que puede ser comprimido (puntos de Valleix)[9].

[9]La *enfermedad neurovegetativa general* está constituida por una tríada de síntomas:

1. Trastornos distónicos vegetativos.
2. Dolor a la presión en todos los troncos nerviosos palpables y en la musculatura del hemicuerpo derecho o izquierdo.
3. Percusión dolorosa en ciertas partes de la columna vertebral (a veces, solamente en las apófisis espinosas de las dos primeras vértebras dorsales y, si acaso, las cervicales) del sacro y de la articulación sacroilíaca de la mitad del cuerpo afecta de dolor.

Los troncos nerviosos engrosados pueden palparse bien, cuando asientan sobre planos óseos y cerca de la piel (cubital, ciático poplíteo externo, ramas periféricas del plexo cervical, etc.), como ocurre en la neuritis intersticial hipertrófica de Dejerine-Sottas, lepra, amiloidosis primaria, colagenosis, tumores benignos (fibromas), etc.

En el adulto con hipertensión craneana de origen tumoral, la calota adelgazada a nivel de la fosa temporal se deprime y expande (a la manera de una lámina elástica) al ser comprimida con el dedo (signo de Pisareli).

La alteración de la sensibilidad visceral y profunda en la tabes dorsal motiva la indolencia del tendón de Aquiles (signo de Abadie) y del testículo (signo de Pitres) al ser comprimidos aun con cierta energía.

La *percusión* de un tronco neural desencadena un dolor irradiado a través de su recorrido (signo de Tinell); tiene interés en la recuperación después de una sección troncular. En los abscesos cerebrales y hematomas subdurales, la percusión del cráneo a su nivel incrementa o produce dolor más o menos agudo; si ésta se realiza sobre el pterigión (región de la fosa temporal en que contactan los huesos frontal, temporal, parietal y esfenoides), en una hidrocefalia congénita se obtiene un ruido especial de «olla cascada» (signo de Macewen), con una nota que varía según la posición de la cabeza; si ésta se encuentra inclinada lateralmente, la percusión del lado que está debajo da un ruido más claro y agudo.

En la miotonía hereditaria congénita de Thomsen y en la distrofia miotónica de Steinert, la percusión circunscrita de las masas musculares en sitios determinados (lengua) motiva la aparición de contracciones anormales sostenidas, en forma de rodetes y depresiones.

En la compresión medular tumoral, puede observarse dolor a la presión o a la percusión en una o varias apófisis espinosas o en la región paravertebral inmediata a la lesión (signo de Ley).

La *auscultación del cráneo* (se aplica la campana del fonendoscopio sobre el globo ocular a través de los párpados, fosa temporal, apófisis mastoides) puede revelar la presencia de ruidos, casi siempre soplos de origen vascular. Estos ruidos pueden ser autóctonos o propagados. Dejando aparte los ruidos (de origen venoso) en los niños sanos antes de cerrarse las fontanelas (10 %), figuran en primer lugar, entre sus causas, la fístula arteriovenosa (audible en el 80 % de los casos), angioma racemoso (11 %), aneurisma de la arteria basilar, tromboflebitis de los senos (motivo de hipertensión craneal), hidrocefalia crónica, hipertensión endocraneana tumoral (por relativa estenosis de la carótida interna al penetrar dentro de la cavidad craneal), etc.

Entre los ruidos propagados al cráneo, citaremos los de la estenosis de la arteria carótida interna (se percibe mejor sobre el globo ocular del mismo lado; si la oclusión es completa existe silencio ipsolateral; el soplo puede percibirse sobre la carótida interna y globo ocular del lado opuesto), estenosis aórtica, aneurisma intratorácico, cardiopatías congénitas en la infancia, tumor glómico yugular, etc. Como causas generales cuentan la anemia aguda, hipertensión arterial en jóvenes, hipertiroidismo, fiebre, etc. En estos casos, los ruidos soplantes son simétricos, percibiéndose bien sobre ambos globos oculares y grandes vasos del cuello.

## ■ EXPLORACIÓN DE LA MOTILIDAD

La *motilidad* se efectúa por medio de la fibra muscular en relación con el sistema nervioso. Es clásico distinguir dos tipos de actos motores: la *motilidad cinética* y la *motilidad estática*.

La motilidad cinética, debida a una o varias contracciones musculares, bruscas, rápidas y breves (contracciones clónicas), produce la traslación de una parte o de la totalidad del cuerpo.

La motilidad estática (o postural), guarda relación con el tono muscular y tiene por objeto, una vez terminado el movimiento de traslación, mantener el miembro o todo el cuerpo en la actitud en que acaban de ser colocados. Obedece a contracciones musculares lentas y duraderas (contracciones tónicas). El hecho de que esta actividad muscular fije los miembros en vez de trasladarlos, justifica la paradoja que significa el hablar de una motilidad estática.

Dentro de la motilidad cinética, cabe distinguir los actos motores voluntarios de los actos motores involuntarios. Los primeros requieren la voluntad del sujeto y van siempre precedidos de la representación mental del movimiento que debe realizarse. Su aparición en el hombre va ligada a la presencia de la vía motora piramidal. Los segundos escapan al dominio del individuo, se observan ya en los vertebrados inferiores y se realizan bajo la regulación del sistema extrapiramidal. Entre los actos motores involuntarios, se distinguen los movimientos reflejos, es decir, los que resultan de una excitación periférica seguida

© MASSON, S.A. Fotocopiar sin autorización es un delito.

de respuesta motriz inmediata (la contracción del cuádriceps crural al percutir el tendón rotuliano) y los movimientos automáticos asociados, o sea, los que el sujeto realiza involuntariamente en gran número en su actividad cotidiana (balancear los brazos al andar, fruncir la cara al realizar un esfuerzo, etc.).

Un ejemplo aclarará estos conceptos. Un músculo cualquiera, como el cuádriceps crural, puede contraerse por muy diferentes causas, así, al levantar bruscamente del suelo el pie desnudo que acaba de sufrir un pinchazo doloroso (reflejo supraelemental o reacción efectivomotriz); durante la marcha y el salto, en que experimenta una serie de contracciones y relajaciones alternativas *(motilidad automática);* movimientos de extensión haciendo el balanceo cuando con el otro miembro se anda a pie cojo *(motilidad asociada).* Todos estos movimientos son involuntarios, al contrario de lo que sucede cuando damos un puntapié a una pelota *(motilidad voluntaria).* Finalmente, en la estación en pie, el cuádriceps contribuye a mantener esta actitud gracias a su contractura permanente *(motilidad estática).*

Así pues, la vía piramidal representa el movimiento complicado, fino, voluntario, propio de las especies superiores, mientras que la vía extrapiramidal sigue representando el movimiento instintivo, automatizado y que es propio de la actividad más puramente animal e instintiva (marcha, huida, reproducción, etc.).

Ahora bien, esta actividad superior o piramidal sólo puede realizarse sobre la base de la actividad extrapiramidal, que constituye la base, los cimientos, sobre los que puede ser organizada la actividad superior.

Ambas actividades piramidal y extrapiramidal no son opuestas, sino que se complementan y están íntimamente relacionadas.

Pongamos un ejemplo. Si decidimos lanzar una piedra, la vía piramidal se encargará de precisar y regular el movimiento voluntario de nuestro brazo, lo que constituye el aspecto fino, especializado, del acto motor, pero, al mismo tiempo, el sistema extrapiramidal, trabajando al unísono con el piramidal, afianzará los pies en el suelo, regulará la actitud del tronco y pondrá el brazo opuesto en forma de balancín para que el lanzamiento se haga en las mejores condiciones de equilibrio. Son, pues, dos actividades que se complementan entre sí; una, la piramidal, que decide los fines del movimiento y se ocupa de sus aspectos más especializados; otra, la extrapiramidal, que automáticamente coloca el organismo en las mejores condiciones para el logro de estos fines.

Toda separación funcional entre función piramidal y extrapiramidal es ficticia. En el ser humano, no hay más que un sistema motor, que está formado por toda una parte «antigua» que es el reservorio de reflejos, automatismos y tendencias motrices instintivas (que llamamos parte extrapiramidal) y una parte más «reciente» filogénicamente, incluida en este sistema, que es la piramidal, infinitamente menos numerosa, y que viene a ser el sistema de expresión de una «especie de estado mayor» que organiza personalmente los actos motrices voluntarios y complejos, y al mismo tiempo da una orden general que, recogida por el sistema extrapiramidal, cuida de que en el organismo se adopten las medidas necesarias para que la actividad piramidal se realice en las mejores condiciones.

Por otra parte, el sistema extrapiramidal se basta a sí mismo para solucionar las actividades automaticorreflejas sin intervención de la voluntad.

Sistema piramidal y extrapiramidal son, pues, dos componentes de un mismo y único gran sistema, el motor, que pueden enfermar por separado, pero teniendo en cuenta que la enfermedad del uno siempre trastornará el funcionamiento del otro, pues están creados para actuar conjuntamente.

Los impulsos viajeros por las vías extrapiramidales descendentes por el tronco cerebral medular son organizados y dirigidos por los ganglios basales, que son unas masas grises que clásicamente incluyen al núcleo caudado, putamen y globo pálido; extendiéndose al *claustrum,* núcleo subtalámico y sustancia negra, añadiendo algunos autores el núcleo rojo y la formación reticulada periacueductal del tronco cerebral. Al ser el núcleo caudado y putamen idénticos, desde el punto de vista citológico y con el mismo rango funcional, se conocen ambos con la denominación de «estriado».

Existen, entre estos núcleos, una serie de cadenas neuronales con la misión de relacionarlos, constituyéndose los correspondientes circuitos mediatizados por los respectivos neurotransmisores con influencias facilitadoras o inhibidoras. La acetilcolina (ACh), dopamina (DA) y el ácido gammaaminobutírico (GABA) son los neurotransmisores de los elementos neuronales más frecuentes de los ganglios basales y de sus interconexiones y, a la vez, con concentraciones más elevadas, mientras que los niveles de serotonina,

noradrenalina, glicina, ácido glutámico, encefalinas y sustancia P, además de ser inferiores, se ignora todavía su verdedero papel funcional.

La dopamina se encuentra preferentemente en las terminaciones de las neuronas del estriado, procedentes de la región compacta de la sustancia negra, hallándose, asimismo, el ácido homovanílico, su catabolito. La ACh también tiene su máxima representación en el estriado junto a la acetilasacolina y acetilcolinesterasa, sus fermentos activador e inhibidor, respectivamente. Actúa activando las células de axón corto contenidas en el estriado y sus efectos son controlados por la DA.

Los impulsos que recorren los circuitos de los ganglios basales, tienen su partida en la corteza cerebral, actuando como neurotransmisor el ácido glutámico, o en el núcleo centromediano del tálamo, siendo la ACh el mediador, o en la sustancia negra con la DA como neurotransmisor, dirigiéndose los tres hacia el estriado para converger en las neuronas ubicadas sólo en el estriado o neuronas de axón corto, o en las neuronas gigantes proyectadas a otras regiones del sistema extrapiramidal. Destacan dos proyecciones eferentes de las neuronas intersticiales o de axón corto del estriado, ambas con el GABA como neurotransmisor; una se dirige a la parte posterior de la sustancia negra para retornar de nuevo después de la correspondiente sinapsis a las neuronas de axón corto del estriado, a fin de inhibirlas mediante la DA, estableciéndose el circuito nigro-estrio-nigral, de gran importancia en la enfermedad de Parkinson. En este proceso, existe una lesión preferentemente de la sustancia negra que comporta la inactividad de la proyección nigro-estrial y, por lo tanto, disminuye la segregación de DA en el estriado de acción inhibidora sobre las neuronas de axón corto, las cuales, en consecuencia, quedarán liberadas produciéndose una disfunción de los sistemas aferentes dependientes de dichas neuronas, motivando todo ello la correspondiente sintomatología. El segundo circuito gabaminérgico se dirige del estriado a la región externa e interna del globo pálido; de la primera, parte una proyección descendente hacia la formación reticulada periacueductal contralateral y de la región interna nace una vía hacia el núcleo ventro-oral del tálamo y de aquí se divide una tercera neurona hacia el área sexta de la corteza; por otra parte del núcleo ventroanterior del tálamo sale una aferencia hacia la región externa del pálido. Asimismo, de la sustancia negra se dirige hacia la formación reticulada del tronco cerebral contralateral una proyección dopaminérgica la cual sigue su camino descendente para converger sobre el *pool* del asta anterior de la médula. El pálido se relaciona aferente y eferentemente con el núcleo subtalámico de Luys, y el tálamo recibe fibras procedentes del núcleo rojo y a su vez las proyecta a la región externa del globo pálido.

Los núcleos de la base considerados extrapiramidales están ubicados estratégicamente, ya que reciben y mandan impulsos a la corteza cerebral y vía final común a fin de modular el tono, posturas y movimientos.

En los síndromes extrapiramidales que cursan con rigidez y acinesia, se ha comprobado una disminución de concentración en el estriado de DA, siendo menos marcada la de noradrenalina y serotonina, mientras que en los síndromes coreicos con hipotonía, ocurre una disminución de ACh y GABA.

Observando el esquema de la figura 10-4, nos daremos cuenta de que, cualquiera que sea el tipo de actividad motriz (refleja, automática, aso-

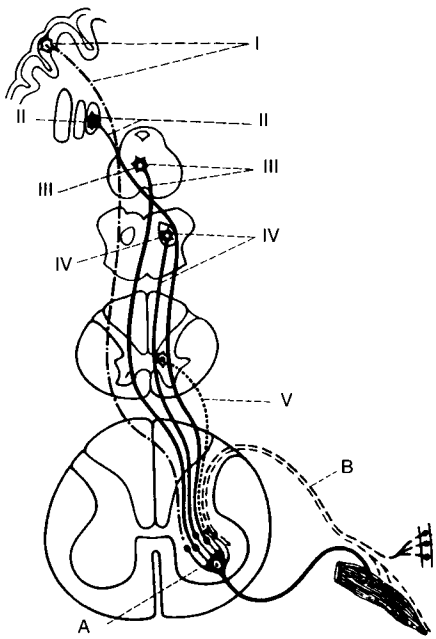


**Fig. 10-4.** Esquema de la disposición de la «vía terminal común» *(final common path)*. Obsérvense los múltiples aparatos incitadores y el aparato ejecutor único de la motilidad, representado por la neurona motriz medular, el nervio y el músculo correspondiente. A, neurona motriz del asta anterior de la médula; B, neurona sensitiva; I, neurona y vía piramidales; II, centros y vía extrapiramidales; III, cerebro y vías cerebelosas; IV, haz vestibulospinal.

© MASSON, S.A. Fotocopiar sin autorización es un delito.

ciada o voluntaria) el agente determinante o aparato efector es el mismo, el cual está constituido por el músculo o músculos que intervienen en el movimiento y por las neuronas motoras periféricas que por ellos se distribuyen. Esta multiplicidad de excitación y unidad de ejecución tienen el mayor valor por sus consecuencias patológicas. La destrucción del sistema de ejecución periférico, es decir, la neurona motora periférica y el músculo correspondiente (la llamada «vía terminal común», por Sherrington), suprime todas las actividades motrices; la de un solo centro o vía de excitación, sólo anula el tipo de motilidad que le es propio, persistiendo inmodificados todos los demás. Así, en la parálisis facial central (lesión de la vía piramidal), el sujeto pierde la motilidad voluntaria de la cara, pero conserva la psicosincinética y la refleja, regidas por los centros subcorticales; mientras que en la parálisis facial periférica por afectación de la vía terminal común, hay pérdida de todas las modalidades de la motilidad (voluntaria, refleja y sincinética).

Prácticamente la totalidad de los impulsos nerviosos descendentes (facilitadores o inhibidores, directa o indirectamente) a través de neuronas intercalares, recaen sobre las motoneuronas del asta anterior y núcleos motores de los pares craneales con el fin de modular los movimientos, tono y posturas; en consecuencia, la motoneurona representa el punto de convergencia único de las distintas influencias motoras emanadas de estructuras superiores, es la vía final común. Se comporta como una orquesta con varios directores (influencias descendentes) y con un sólo músico (motoneurona) que comunica al músculo, las distintas órdenes recibidas.

Las *motoneuronas* del *asta anterior* no son iguales entre sí, sino que existen tres variedades:

1. Las *motoneuronas α-tónicas,* encargadas de la inervación de las fibras musculares rojas de contracción lenta y sostenida.
2. Las *motoneuronas α-fásicas,* con la misión de inervar las fibras musculares pálidas de contracción rápida y de difícil perseveración.
3. Las *motoneuronas γ* destinadas a inervar las fibras intrafusales ubicadas en los husos de Khüne o receptores de tracción con la finalidad de sensibilizar dichos receptores elevando la actividad de las motoneuronas α-tónicas y α-fásicas a través del rizo periférico. El rizo periférico lo comprende la motoneurona γ, el huso de Khüne, las fibras sensitivas IA derivadas de los receptores y las motoneuronas α-tónica y α-fásica.

El rizo periférico a través de la vía final común recibe influencias inhibidoras y facilitadoras, como se ha comentado anteriormente. Los impulsos facilitadores, se dirigen a la motoneurona α, por medio de las vías reticulospinal lateral, vestibulospinal y cerebelospinal y a la motoneurona γ, por medio de la vía reticulospinal media y los inhibidores recaen, sólo, sobre la motoneurona γ, viajando por la vía bulbospinal (corticobulbospinal); esta última proyección y la reticulospinal media conectan a la vía final común a través de una neurona de axón corto.

Las fibras pálidas de contracción rápida se relacionan con las motoneuronas fásicas, mientras que las rojas de contracción más sostenidas y de escasa fatiga, lo hacen con las motoneuronas tónicas. Las primeras, definirán los movimientos y reflejos clínicos, y las segundas, el tono y las posturas. Una lesión de las vías descendentes facilitadoras de la vía final común comporta hipotonía y, a la inversa, hipertonía e incremento de los reflejos clínicos.

En el estudio de la motilidad, se consideran sucesivamente la *motilidad cinética voluntaria; motilidad cinética involuntaria* (refleja, automática y asociada) y *motilidad estática* (tono muscular).

## MOTILIDAD CINÉTICA VOLUNTARIA

Es aquella cuyo acto va siempre precedido de la representación mental consciente del movimiento que debe ejecutarse. Su normalidad implica la integridad anatómica y funcional de la vía corticospinal o piramidal.

## MOTILIDAD CINÉTICA INVOLUNTARIA

Comprende la *motilidad refleja* y la *motilidad automática y asociada.*

### Motilidad refleja

Su investigación es de gran importancia en *semiología nerviosa,* por varios motivos:

1. *Su objetividad.* Incluso el sujeto menos avispado puede fácilmente darse cuenta de si hay respuesta motora o no al estímulo sensitivo que se aplica.

2. *La técnica para su búsqueda es muy sencilla.* Poco expuesta a error.

3. *Su aparición constante.* Siempre que se aplica un mismo estímulo sensitivo en idéntico lugar, se obtiene constantemente la misma respuesta motora.

4. *El asiento preciso de los centros reflexógenos centrales.* Toda respuesta corresponde a un lugar concreto de origen, lo que facilita el diagnóstico de la lesión en el caso de anormalidad.

Los reflejos motores, únicos en que nos ocuparemos aquí, están constituidos por una respuesta motora, instantánea e involuntaria, a un estímulo sensitivo breve y enérgico. Analizándolo, vemos que un reflejo motor comprende una excitación periférica percibida por un centro nervioso y reexpedida por éste a la periferia, sin intervención de la voluntad, bajo la forma de excitación motriz.

Pueden distinguirse dos tipos de *reflejos motores* (tabla 10-1).

## *Tendinoperiósticos o profundos*

Introducidos en la clínica por Erb y Westphal (1874), se basan en el llamado por Sherrington, «reflejo miótico o de tracción», que consiste en la contracción de todo músculo que es estirado bruscamente; así, la percusión del tendón del cuádriceps femoral en la rodilla provoca el estiramento del músculo y, como reacción de éste, su contracción, con extensión de la pierna sobre el muslo. Se exploran con martillos adecuados, los cuales golpean el tendón después de haber dispuesto el miembro en forma adecuada para que el fenómeno sea más patente (véase más adelante). La percusión se realiza en puntos simétricos.

La aparición de estos reflejos se facilita con los llamados «métodos de refuerzo o maniobras de distracción». La mayoría consisten en distraer la atención del sujeto provocando la contracción muscular activa de los músculos de otras regiones orgánicas. Se aconseja invitar al paciente a tirar con fuerza de los dedos de las manos asidas en forma de gancho (maniobra de Jendrassig); agarrarse fuertemente al respaldo de la silla, barrote de la cama o al brazo izquierdo del observador; comprimir un dinamómetro e indicarle que lea, en el momento en que se le ordena, la cifra alcanzada; realizar amplios movimientos respiratorios; toser con fuerza, etc. Estas maniobras tienen un casi exclusivo valor para la exploración de los reflejos de las extremidades inferiores.

Los reflejos tendinoperiósticos o profundos pueden encontrarse normales, exaltados, disminuidos o abolidos. Su estimación es más fácil y su valor semiológico mayor cuando la anomalía es unilateral.

Se dice que un *reflejo está exaltado* (hiperreflexia tendinosa) cuando concurren las siguientes circunstancias:

1. Frente a un estímulo débil, es brusco, amplio y policinético.
2. Si se difunde, contrayéndose grupos musculares alejados (contracción bilateral de los aductores del muslo en la percusión del tendón rotuliano, flexión de los dedos de la mano al buscar el reflejo estilorradial).
3. Si se produce percutiendo en puntos alejados de aquel que se considera el de elección (positividad del patelar al percutir sobre la masa muscular del muslo).

Existen casos de hiperreflexia constitucional generalizada. La tensión muscular involuntaria en los pacientes neuróticos suele exaltar los reflejos rotuliano y aquíleo en contraste con la normalidad de los de las extremidades superiores.

Un *reflejo está disminuido o abolido* (hiporreflexia o arreflexia tendinosa) cuando, buscándolo con técnica correcta, la respuesta es escasa o nula.

Se citan casos de hiporreflexia o arreflexia constitucional generalizada. El uso prolongado de drogas sedantes (bromuros, diacepam, fenilhidantoína, etc.) disminuye o inhibe la respuesta motora y lo propio ocurre en las personas ancianas.

Los *reflejos tendinoperiósticos (o profundos)* de mayor interés clínico son (fig. 10-5):

1. *Reflejo del orbicular de los párpados.* Consiste en la contracción brusca y enérgica de dicho músculo. Con el pulgar y el índice, el explorador sujeta un pliegue de la piel en el extremo externo de la hendidura palpebral, y tira suavemente hasta conseguir una distensión del músculo orbicular. Entonces, percute suavemente su pulgar con el martillo de reflejos, con lo que se produce un súbito estiramiento adicional de dicho músculo y aparece su contracción refleja. También se produce la contracción del orbicular percutiendo la región superciliar, raíz de la nariz o glabela, extremidad de la nariz, vértex craneal o por estimu-

© MASSON, S.A. Fotocopiar sin autorización es un delito.

**Tabla 10-1. Relación de los principales reflejos tendinoperiósticos y cutaneomucosos**

| Reflejo | Excitación | Resultados | Arco reflejo |
|---|---|---|---|
| *Reflejo del orbicular de los párpados* | Percusión sobre el frontal, raíz nasal o vértex craneal | Contracción unilateral o bilateral del orbicular de los párpados | *Vía aferente:* 5 par (rama supraorbitaria). *Vía eferente:* 7 par. *Centro reflexógeno:* Protuberancia |
| *Mecanismo* | Percusión sobre la mandíbula inferior estando la boca pasivamente abierta | Contracciones clónicas de los músculos insertos en el maxilar inferior | *Vía aferente:* 5 par (rama supraorbitaria). *Vía eferente:* 5 par (rama motriz). *Centro reflexógeno:* Protuberancia |
| *Bicipital* | Percusión del tendón del bíceps | Contracción del bíceps | C5-C6 |
| *Tricipital* | Percusión del tendón del tríceps | Contracción del tríceps | C7-C8 |
| *Estilorradial* | Percusión de la apófisis estiloides del radio | Contracción del supinador largo | C5-C6 |
| *Cubitopronador* | Percusión de la superficie anterointerna de la extremidad inferior del radio | Contracción de los pronadores | C7-C8 |
| *Mediopubiano* | Percusión de la sínfisis del pubis | Contracción de los músculos abdominales y aductores del muslo | T11-T12 |
| *Rotuliano* | Percusión del tendón rotuliano | Contracción del cuádriceps | L2-L3-L4 |
| *Aquíleo* | Percusión del tendón de Aquiles | Contracción de los músculos de la pantorrilla | S1-S2 |
| *Corneal y conjuntival* | | Oclusión de los párpados | *Vía aferente:* 7 par. *Vía eferente:* 5 par (rama motriz). *Centro reflexógeno:* Protuberancia |
| *Faríngeo* | Estímulo de la pared posterior de la faringe | Contracción de la faringe (movimientos de deglución) | *Rama aferente:* 9 par. *Rama eferente:* 10 par craneal. *Centro reflexógeno:* Protuberancia |
| *Abdominal superior* | Fricción paralela al reborde costal | Contracción de los músculos recto y transverso | T8-T9-T10 |
| *Abdominal inferior* | Fricción por encima del pliegue inguinal | Contracción de los músculos transverso y oblicuo interno | T11-T12 |
| *Glúteo* | Pinchar la piel de la nalga | Contracción mayor glútea | S1 |
| *Anal* | Fricción de los márgenes del ano | Contracción del esfínter anal | S3 |
| *Cremastérico* | Fricción de la parte superointerna del muslo | Retracción del testículo | L1-L2 |
| *Plantar* | Estimulación de la planta del pie | Flexión de los dedos | L1-L2-L3 |

lación corneal. Este reflejo está disminuido o abolido en el período flácido de denervación de la parálisis facial periférica; durante la reinervación, si ésta cursa con espasmo, difunde a otros músculos en lugar de localizarse en la orbicular como el normal; se exagera en las lesiones centrales del nervio facial y parkinsonismo postencefalítico.

Vía aferente del reflejo: 5 par (rama supraorbitaria). Vía eferente: 7 par. Centro reflexógeno: protuberancia.

2. *Reflejo maseterino (o mandibular).* Si estando

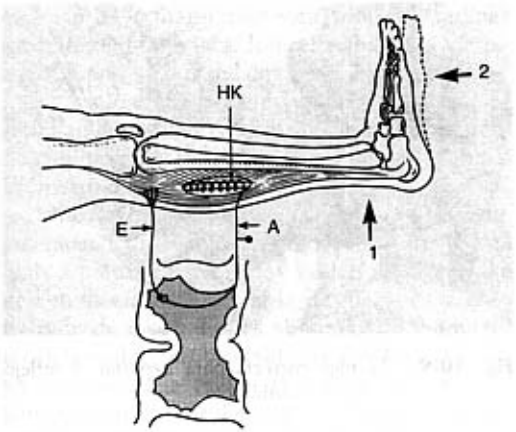


**Fig. 10-5.** Esquema que representa el mecanismo de producción de los reflejos musculares profundos, también llamados profundos tendinosos y tendinoperiósticos. Estos reflejos son bineurales y monosinápticos; el arco aferente (A) de éstos está constituido por las fibras sensitivas propioceptivas, que parten de los «receptores anulospirales» de Kühne (HK), y llegan a las astas anteriores donde hacen sinapsis con las motoneuronas $\alpha$; su neurona se aloja en el ganglio raquídeo posterior. La motoneurona $\alpha$ con su cilindroeje (nervio motor), que alcanza el músculo, integra la porción eferente (E), efectora de dichos reflejos. La percusión del tendón aquíleo (1) o de la planta del pie (2) distiende el músculo tríceps sural, estimulándose los receptores sensibles a la tracción o estiramiento (husos de Kühne), lo que desencadena el reflejo aquíleo. La designación de reflejos tendinosos o tendinoperiósticos sancionada por el uso es, por tanto, inadecuada, pues lo que provoca el reflejo no es la percusión del tendón o el periostio, sino el estiramiento brusco del músculo. Los reflejos musculares profundos constituyen, únicamente, una respuesta brusca, rápida y breve, a consecuencia del tipo de estímulos, del reflejo miotático o de tracción.

la boca entreabierta, se percute sobre un depresor lingual apoyado en la arcada dentaria inferior o sobre un dedo puesto de canto sobre la barbilla, se presenta una enérgica contracción de ambos maseteros en forma de movimiento masticatorio. Abolido en las lesiones del 5 par; es intenso, incluso policinético (clono de la mandíbula) en los enfermos seudobulbares.

Vía aferente del reflejo: 5 par (rama supraorbitaria). Vía eferente: 5 par (rama motora). Centro reflexógeno: protuberancia.

3. *Reflejo peribucal.* La percusión leve de los labios superior e inferior cerrados, cerca de la línea media, ocasiona la protrusión o fruncimiento de los labios (reflejo del «hocico»); este fenómeno es más patente al poner los músculos tirantes o percutirlos con el dedo. Se observa en las esclerosis cerebrales, esclerosis lateral amiotrófica, etc., con deficiente inervación piramidal de la musculatura facial.

4. *Reflejo del bíceps (bicipital).* Brazo semiflexionado y con la mano en supinación completa. Se sujeta el codo del enfermo con la mano izquierda, colocando el pulgar sobre el tendón del bíceps; un golpe sobre él a través del dedo pulgar del explorador provoca la contracción del bíceps y la flexión del antebrazo sobre el bazo (fig. 10-6). Centro reflexógeno: C5-C6.

5. *Reflejo del tríceps braquial (tricipital).* Este reflejo se obtiene percutiendo el tendón del tríceps por encima del olécranon. La mano libre del explorador sostiene el brazo explorado en abducción, con el antebrazo colgante (fig. 10-7). Centro reflexógeno: C6-C7.

6. *Reflejo del supinador largo (estilorradial).* Se golpea la apófisis estiloides del radio, estando las

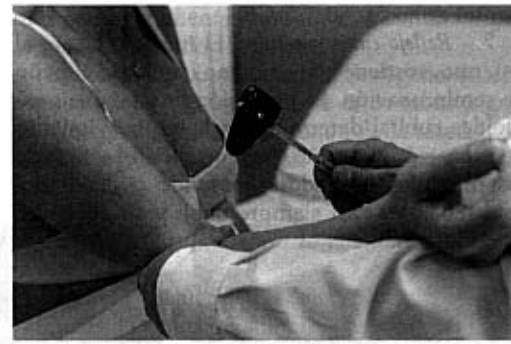

***Fig. 10-6.*** *Técnica correcta para explorar el reflejo bicipital.* Obsérvese la posición del pulgar de la mano de sostén del médico.

**Fig. 10-7.** Técnica correcta para explorar el reflejo tricipital.

© MASSON, S.A. Fotocopiar sin autorización es un delito.

**Fig. 10-8.** Técnica correcta para explorar el reflejo radial.

**Fig. 10-9.** Técnica correcta para explorar el reflejo cubital.

manos átonas sobre el tórax del paciente en decúbito dorsal. Se observa la elevación del brazo. También vale percutir teniendo el médico las dos manos del enfermo cogidas con su mano izquierda. Esta última aprecia con suma facilidad las diferencias de intensidad de ambos reflejos (fig. 10-8). Centro reflexógeno: C5-C6.

7. *Reflejo cubitopronador.* El médico, frente al enfermo, sostiene con su mano izquierda el puño en semipronación. La percusión de la apófisis estiloides cubital determina un ligero movimiento de pronación del puño, por contracción refleja de los músculos pronadores redondo y cuadrado. Este reflejo es casi siempre débil y su abolición sólo es valorable si es unilateral (fig. 10-9). Centro reflexógeno: C7-C8.

8. *Reflejo de Hoffmann.* El sujeto presenta la mano con los dedos semiflexionados. El examinador sujeta con suavidad el extremo de uno de ellos (índice o medio), con sus dedos pulgar e índice ejerciendo una brusca presión o pellizco sobre la uña y extremo del dedo, al que suelta prontamente. En caso de lesión de la vía piramidal, se observa la flexión de la falange terminal del pulgar.

9. *Reflejo de Mayer.* Al flexionar pasivamente el dedo medio de la mano por la articulación metacarpofalángica, el pulgar se flexiona y aproxima al índice. La falta de aproximación es signo de lesión de la vía piramidal a nivel cortical.

10. *Reflejo de Klippel-Weil* (redescrito por Wartenberg). Flexión del pulgar cuando se extienden pasivamente los restantes dedos previamente flexionados. Es signo de lesión de la vía piramidal.

11. *Reflejo flexor de los dedos.* Se coloca el antebrazo del explorado en supinación y apoyando el dorso de la mano sobre la cara palmar de la mano libre del explorador, se percuten los tendones flexores. Otro método más cuidadoso consiste en colocar los dedos índice y medio del observador cruzando transversalmente la extremidad distal y palmar de los cuatro últimos dedos semiflexionados del explorado; en esta situación, el explorador percute sus propios dedos índice y medio. La respuesta obtenida es la flexión digital, la cual también se observa con la percusión de la región central del carpo en el dorso de la mano por encima de la interlínea articular de la muñeca (reflejo carpofalángico de Bechterew) o con la percusión del pulpejo de los dedos con la mano en supinación y dedos semiflexionados (reflejo de Rossolino en la mano) o en su base (reflejo de Trömner-Grigorescu). Son signos de piramidalismo.

12. *Signo del arco* (Grigorescu). El examinador, teniendo la mano del paciente en supinación, con los dedos flexionados, percute con su mano derecha, mediante pequeños y repetidos golpes, la base de los dedos del enfermo.

En los sujetos sanos, solamente se comprueban los movimientos normales provocados por los golpes. En los enfermos del fascículo piramidal, se obtiene un movimiento en arco de los dedos, es decir, que la citada percusión determina un rápido movimiento de extensión, seguido de la vuelta a la posición inicial de flexión. El examinador comprueba así el proceso, que semeja la extensión rápida del arco que arroja una flecha. La percusión con un martillo también lo produce, pero en forma menos ilustrativa. Significa lesión de la vía piramidal.

13. *Reflejo de flexión palmar* (Jiménez-Díaz). Consiste en la flexión de los dedos, determinada por la percusión de la región central del carpo en

el dorso de la mano, por encima de la interlínea articular de la muñeca. Indica lesión de la vía piramidal por encima del engrosamiento cervical.

Todos los reflejos de estirpe piramidal que se estudian en la mano se sensibilizan comprimiendo con fuerza el brazo con el manguito de un oscilómetro durante unos segundos.

14. *Reflejo mediopubiano* (de Guillain y Alajouanine). Con el enfermo en decúbito dorsal, con ambas piernas flexionadas y algo separadas, se percute la sínfisis púbica; la respuesta es la contracción de los músculos abdominales y aductores del muslo. También vale colocar la mano plana encima de la región lateral del abdomen y percutir con el martillo encima de los dedos; se nota la respuesta muscular debajo de la mano. Este fenómeno normal puede ser muy débil o casi abolido, en la atonía de la pared abdominal. Su exaltación con abolición simultánea del reflejo cutáneo abdominal es un signo evidente de lesión por encima del sexto segmento dorsal. La abolición de ambos reflejos indica que la lesión se halla por debajo de este nivel.

15. *Reflejo del cuádriceps (o del tendón rotuliano).* Se traduce por una extensión de la pierna sobre el muslo. Existen varias técnicas para su investigación. Si el enfermo puede levantarse, se le hace sentar en una silla no muy alta, con los pies apoyados sobre el suelo y presionando ligeramente; la percusión del tendón rotuliano provoca la brusca contracción del cuádriceps y la consiguente «patada» (fig. 10-10 A). En el caso de que la respuesta del cuádrices no sea muy llamativa, mientras se golpea con el martillo el tendón rotuliano, la mano izquierda del médico, colocada sobre el muslo, aprecia fácilmente la contracción del cuádriceps crural (fig. 10-10 B). Si el paciente está extremadamente a la defensiva, se le invita a realizar una maniobra de distracción, consistente en engarzar las manos y tirar fuertemente hacia fuera, en el momento del tirón se percute el tendón rotuliano siendo la respuesta sumamente efectiva (fig. 10-10 C). Si el paciente está encamado, levantaremos y semiflexionaremos el miembro a investigar, pasando por debajo del antebrazo, cuya mano irá a apoyarse sobre el muslo del lado opuesto. Justman ha descrito un método útil para buscar este reflejo; el enfermo, acostado, flexiona el miembro con un ángulo muy abierto; el pie reposa sobre el talón; el observador coloca su mano izquierda sobre la cara anterior de la pierna bajo la rodilla del sujeto y le recomienda que presione ligeramente contra ella; a continuación, se percute el tendón rotuliano.

Este reflejo, cuyo centro reflexógeno se encuentra en L2-L4, está ausente en la tabes (signo de Westphall), en la compresión de la raíz L4, en algunos casos de triquinosis y en el síndrome de

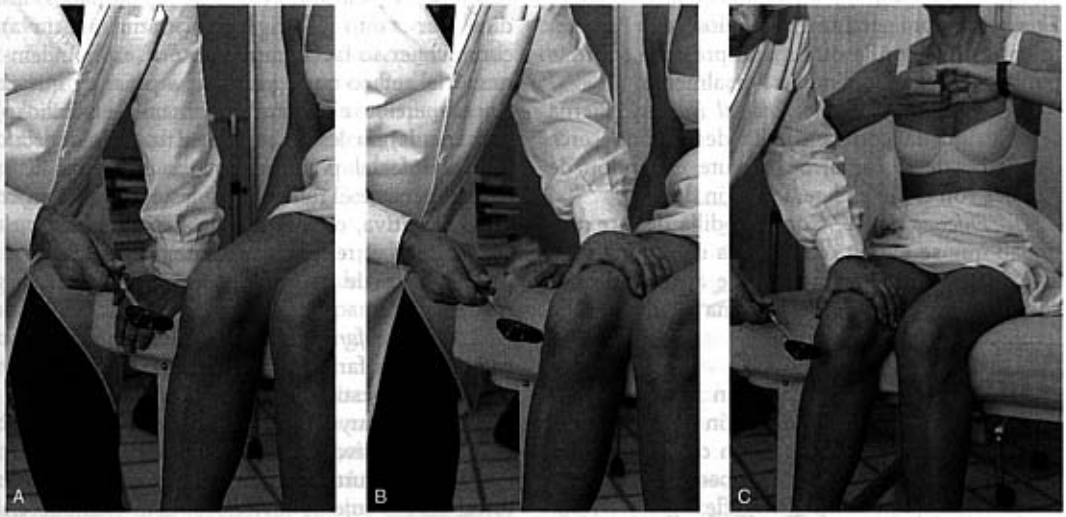


**Fig. 10-10.** Técnica correcta para explorar el reflejo rotuliano o patelar, en pacientes ambulatorios. A) Percusión simple. B) Si la respuesta es mínima o imperceptible, se apoya la mano inactiva sobre el muslo para percibir la contracción muscular. C) En pacientes temerosos o a la defensiva, se procede a la «maniobra de distracción de Jeudrassig», invitándoles a traccionar de forma opuesta los brazos, estando los dedos entrelazados en forma de garra; en el momento de máxima tracción, se percute el tendón.

© MASSON, S.A. Fotocopiar sin autorización es un delito.

**Fig. 10-11.** Técnica correcta para explorar el reflejo aquíleo.

Addie, y se exalta en las lesiones de la vía piramidal y en la neurosis de angustia. Es pendular (es decir, describe una serie de oscilaciones después de ser golpeado y antes de quedar inmóvil) en la hipotonía cerebelosa y en la corea.

16. *Reflejo del tríceps sural (o del tendón aquíleo).* La contracción refleja de este músculo realiza un movimiento de flexión plantar del pie (figura 10-11). Se facilita la respuesta con el pie en ligera flexión dorsal y el tendón de Aquiles tenso. Existen varias técnicas para su búsqueda:

*a) Enfermo en decúbito ventral (prono).* Con la pierna que se examina levantada en ángulo recto. El explorador percute el tendón de Aquiles, mientras que con la otra mano presiona sobre la punta del pie flexionándolo dorsalmente.

*b) Enfermo en decúbito dorsal (supino).* Pierna semiflexionada con la rodilla descendida cerca del plano de la cama. Se percute el tendón de Aquiles con el pie en ligera flexión dorsal.

*c) Enfermo de pie.* Con la rodilla de la extremidad que se explora flexionada sobre una silla; así se logra mejor respuesta que arrodillado por completo en el borde de la cama o en una silla frente a su respaldo.

Este reflejo no se presenta en la tabes dorsal (incluso antes que la desaparición del rotuliano), ciática radicular por compresión de S1, diabetes (31,2 %), mixedema (20 %), obesos no diabéticos (8 %), triquinosis. Centro reflexógeno: S1-S2.

El reflejo del tríceps sural también se puede obtener percutiendo con un martillo de reflejos la parte media de la planta del pie. En este caso, la respuesta obtenida es una contracción de los músculos flexores de los dedos, conjuntamente con la extensión del tríceps sural (reflejo medio plantar, de Guillain y Barré).

17. *Reflejo cuboideo de Mendel-Bechterew.* La percusión del dorso del pie en la región cuboidea determina normalmente la extensión dorsal de los últimos cuatro dedos. En las lesiones de la vía piramidal, estos dedos se flexionan.

18. *Reflejo de Rossolimo en el pie.* Flexión del dedo gordo al percutir la planta a nivel del surco metatarsofalángico. Traduce una lesión de la vía piramidal en su trayecto medular. Según Rimbaud, en la esclerosis múltiple puede preceder al reflejo plantar en extensión.

## *Cutaneomucosos o superficiales*

Son el resultado de un estímulo ejercido sobre la piel o mucosas. Anatómicamente, son de mayor complejidad que los profundos, pues su centro reflexógeno se encuentra, en la corteza cerebral, con el fascículo piramidal como vía eferente.

En la *práctica,* basta la investigación de los siguientes:

1. *Reflejos corneal y conjuntival.* Se exploran tocando la córnea o conjuntiva con un trozo de papel, algodón en rama arrollado o soplando ligeramente el ojo abierto. La normalidad de ambos reflejos (oclusión brusca de los párpados) indica que tanto el trigémino (rama sensitiva) como el nervio facial (rama motora) están indemnes. Si el reflejo no se produce, a pesar de que el sujeto percibe el contacto corneal (sensibilidad conservada), la lesión reside en la rama motora (parálisis facial periférica), pues en la parálisis central persiste el reflejo. Si la lesión asienta en la rama sensitiva, el enfermo no llega a advertir el contacto, y el reflejo, por tanto, no se produce por la falta de estímulo sensitivo desencadenante.

2. *Reflejo faríngeo.* Contracción de los constrictores de la faringe, con fenómenos nauseosos, obtenida por estimulación de la mucosa de la faringe. Disminuye o desaparece en la parálisis bulbar progresiva, en la intoxicación por bromuros y tetracloruro de etano y, según algunos autores, en los sujetos histéricos. Está exaltado en los enfermos seudobulbares. Centro reflexógeno: protuberancia. Rama aferente: IX par. Rama eferente: X par craneal.

3. *Reflejos abdominales.* Se roza la piel del abdomen desde la parte lateral hacia la línea media

con un objeto afilado o borde de la uña. La contracción muscular subyacente mueve la pared abdominal y arrastra el ombligo hacia el lado estimulado. Para el reflejo abdominal superior, la aguja se pasa algo por debajo del reborde costal, y, para el inferior, un poco más arriba del pliegue inguinal. Centros reflexógenos: T8-T9-T10 para el superior, T11-T12 para el abdominal inferior.

Su exaltación se observa en sujetos nerviosos, hipersensibles, con la impresión de que el ombligo caza el alfiler. Su abolición se observa (excluidos los procesos peritoneales agudos con contractura parietal) en la lesión de la vía piramidal (contrasta con la hipertonía tendinoperióstica).

Citaremos, como hecho llamativo, el que los reflejos abdominales persisten en la parálisis espinal espasmódica y esclerosis lateral amiotrófica, en tanto que faltan en la esclerosis en placas.

4. *Reflejo cremastérico.* Se rasca con un alfiler la cara anterointerna del muslo; el testículo del mismo lado se eleva, y al propio tiempo, pero menos visiblemente, se produce contracción de la pared abdominal por encima del arco crural correspondiente. Centros reflejos segmentarios: L1-L2.

Este reflejo falta, sin causa justificable, en algunos sujetos normales y en algunos ancianos; en los niños, es muy intenso, desapareciendo el testículo en el conducto inguinal y creando una «criptorquidia pasajera». En la hemiplejía y esclerosis en placas puede faltar, pero a veces persiste incluso con ausencia de los reflejos abdominales.

5. *Reflejo bulbocavernoso.* El médico invita al paciente a que se pellizque ligeramente el pene (o lo hace el propio médico), como respuesta se obtiene una contracción del esfínter anal. Lo propio sucede al traccionar ligeramente la sonda urinaria en pacientes sondados. Centros reflejos segmentarios: S3-S4.

6. *Reflejo glúteo.* Pinchando la piel de la nalga, o estimulándola con la punta de un alfiler que se desliza sobre dicha región, aparece una contracción de las masas musculares glúteas. Centro reflexógeno medular: S1.

7. *Reflejo anal.* Con el enfermo en decúbito dorsal o en la posición genupectoral, y rascando con un alfiler a 1 cm de los márgenes del ano, el esfínter se contrae. Este reflejo está abolido en las lesiones de la médula sacra. Centro reflexógeno medular: S3.

8. *Reflejo plantar.* Sujeto en posición supina y el miembro inferior extendido. Se estimula con lentitud (de 5 a 6 s) la superficie lateral de la planta del pie y el arco transversal con un solo movimiento con una varilla aplicadora. Se produce la flexión plantar de los dedos (fig. 10-12). Centro reflexógeno: S1-S2, según Kroll:

*a) Arreflexia plantar.* Explorando el reflejo con técnica correcta no se obtiene respuesta alguna. Puede ser unilateral o bilateral. La planta muda unilateral se observa en la anestesia periférica de la planta del pie, en la tabes, en el histerismo, etc. La arreflexia plantar bilateral no tiene valor semiológico unívoco; unas veces es una arreflexia secundaria a neuropatías de etiología exógena (polineuritis tóxicas); otras veces, al contrario, aparece en sujetos por lo demás sanos, y es tan antigua como el individuo mismo (arreflexia plantar constitucional). Una causa de error es la anquilosis de la articulación metatarsofalángica del dedo gordo.

*b) Inversión del reflejo plantar.* En vez de la flexión dorsal, se produce la extensión o flexión dorsal, sobre todo del dedo gordo, y en forma primaria, o sea, sin producirse antes flexión plantar de los dedos; la mayor parte de las veces, la extensión del dedo gordo se hace con mucha lentitud y, a menudo, persiste tónicamente. En los niños, se produce incluso la separación en abanico de los otros dedos. La inversión del reflejo plantar normal se conoce como *signo de Babinski* (1896), el cual afirma la alteración orgánica o funcional de la vía piramidal; en este caso (narcosis, comas urémico y diabético, *shock* hipoglucémicos, etc.) desaparece al cesar la causa que lo motiva.

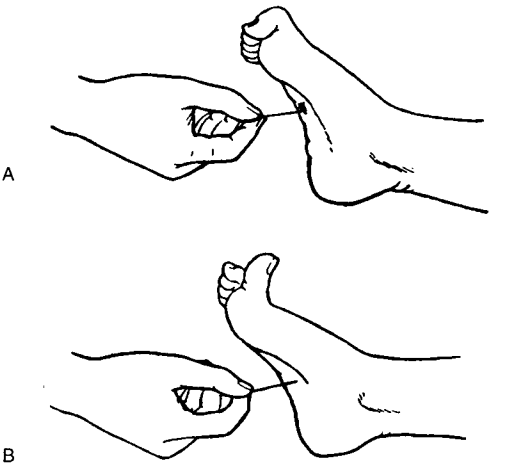


**Fig. 10-12.** A) Reflejo plantar normal. B) Reflejo plantar patológico (signo de Babinski).

© MASSON, S.A. Fotocopiar sin autorización es un delito.

En los primeros meses de vida, antes de la mielinización de las fibras nerviosas, no tiene significación patológica. Los reflejos plantar en extensión y de defensa son signos multisegmentarios por liberación piramidal.

Producen también, con frecuencia, el reflejo aislado de la extensión del dedo gordo, el apretar los músculos de la pantorrilla (reflejo de Gordon) o el tendón de Aquiles (reflejo de Schaffer); el frotar de arriba abajo la cara anterointerna de la tibia (reflejo de Oppenheimer); el estimular la piel del borde inferior del maléolo tibial externo (signo de Chaddock); golpear la cara superior del pie o del dedo gordo (signo de Bing) y la flexión brusca del segundo o cuarto dedos (signo de Gonda). En realidad, ninguna de estas maniobras iguala en sensibilidad a la técnica de Babinski.

*c) Signo del abanico.* Se caracteriza por la dorsiflexión del dedo gordo, con abducción o separación extrema de los demás. Su valor semiológico es notorio. Afirma un síndrome congénito distócico o heredodegenerativo, con lesión amplia y difusa del córtex premotor.

*d) Reflejo en prensión forzada (reflejo plantar en hiperflexión de Barraquer).* Su conocimiento es útil, ya que puede dar la apariencia engañosa de un reflejo plantar normal. La estimulación de la planta del pie determina un movimiento de flexión plantar lento, completo y persistente de todos los dedos del pie, como si éstos quisieran aprehender la varilla estimuladora. Su carácter masivo y su lentitud lo diferencian del reflejo plantar normal. Como el signo del abanico, este reflejo traduce lesión del córtex premotor, en especial del área 6.ª (parte superior) contralateral, la cual puede ser de origen congénito o adquirido después del nacimiento.

9. *Reflejos arcaicos.* Se han descrito una serie de reflejos, llamados arcaicos, prefrontales, de línea media, etc., con la pretensión de relacionarlos con el grado de afectación de las funciones superiores del siquismo. En realidad, para que adquieran presencia, es preciso una disfunción cerebral cortical difusa o focal de los lóbulos frontales, y no todos los descritos tienen la misma credibilidad, como demuestran Jenkyn y cols.; de los expuestos a continuación, el nucocefálico, glabelar y succión, para dichos autores son los más fidedignos. En general, están presentes en los recién nacidos y desaparecen a medida que se desarrolla la sustancia gris, pero en los síndromes con deterioro intelectual pueden ser los signos más precoces por la desintegración de la corteza cerebral:

*a) Reflejo nucocefálico* (Jenkyn). Permaneciendo el paciente sentado y con los ojos cerrados se gira bruscamente los hombros a la derecha e izquierda. Normalmente, la cabeza permanece mirando de frente, en el caso que siga la dirección del hombro, el reflejo está desinhibido y, por lo tanto, es patológico. Debe descartarse la existencia de cervicoartrosis, pues podría dar una respuesta positiva falsa al girar la cabeza como un bloque con el hombro.

*b) Reflejo glabelar* (Klawans y Goodwin). Se invita al paciente a mirar al fondo de la habitación, entonces con el dedo se percute la región glabelar, respondiendo con parpadeo, pero normalmente a la tercera sacudida deja de parpadear a pesar de continuar el estímulo. En caso patológico, el paciente sigue con el parpadeo del párpado superior o inferior, mientras dure la percusión, es decir, es inagotable (signo de Myerson). En los casos de desintegración cortical e incluso en el parkinsonismo, es patológico por falta de inhibición de las estructuras superiores del sistema nervioso, en los dementes y en los pacientes con parkinson, se cree que es debido a la disminución de dopamina; algunos autores han encontrado proporción inversa entre la exaltación del reflejo y la cantidad de amina.

*c) Reflejo de succión* (Schlenzinger). El explorador sitúa entre los labios del paciente el nudillo del dedo índice, en caso de anormalidad por desinhibición, protuye los labios o intenta succionarlo.

*d) Reflejo perioral visual y táctil.* Un objeto no extraño pero sí poco familiar para el paciente, se le acerca en pleno campo visual; en caso de liberación, abre la boca persiguiéndolo con la mirada. Rozando con el dedo las mejillas del paciente si existe liberación táctil, dirige la comisura labial abriendo la boca hacia el lado estimulado.

*e) Reflejo palmomentoniano* (Blake y Kwnkle). Se indica al paciente que permanezca quieto y mire la nariz del observador. En esta situación, se rasca enérgicamente con la uña del pulgar la región tenar del enfermo 10 veces consecutivas observándose en cada una de las estimulaciones una contracción de la musculatura del mentón del lado correspondiente al rascado. En caso de normalidad, las contracciones deben desaparecer antes de la sexta estimulación. En caso patológico, además de persistir la zona reflexógena, puede extenderse al antebrazo.

*f) Reflejo pilocomentoniano.* Idéntico al anterior, pero con la estimulación en el pulpejo del dedo pulgar.

La prensión forzada de la mano y pie valorable en los estados de desintegración cortical se describe en otro apartado.

## Motilidad automática y asociada

Los *movimientos automáticos* son los actos motores que se producen sin que intervenga la voluntad. Citaremos los movimientos expresivos y mímicos (risa, llanto, miedo) despertados por una emoción (mímica emocional); los instintivos del recién nacido; los que, aprendidos voluntariamente, pasan luego, por su reiteración, a la categoría de automáticos (marcha, natación, montar en bicicleta, etc.).

Los *movimientos asociados o accesorios* son una variedad de los automáticos, pero todavía más rudimentarios, no requieren aprendizaje alguno y pertenecen, desde el principio, a la categoría de inconscientes y subcorticales; tal es el movimiento de balanceo de los miembros superiores durante la marcha.

*La motilidad automática y asociada están bajo la regulación directa del sistema extrapiramidal.*

Dentro de esta variedad de *motilidad,* consideraremos:

1. *Movimientos sincinéticos (o sincinesias).* Deben incluirse inequívocamente dentro de los movimientos asociados o accesorios. Vulpian los define: «Movimientos que se efectúan en una parte del cuerpo, de una manera involuntaria, en el momento en que ocurren movimientos voluntarios o reflejos en otra parte». Traducen lesión de la vía motriz piramidal. Son frecuentes en las hemiplejías, aun antes de que la contractura sea evidente. Los que se producen en el primer año de edad son fisiológicos y obedecen al desarrollo incompleto del haz piramidal. Citaremos los siguientes:

*a) Fenómeno de la flexión combinada del tronco y del muslo.* Consiste en que cuando el enfermo hemipléjico, en decúbito dorsal, trata de flexionar su tronco sobre los muslos, obtiene la extensión de todo el miembro inferior parético, que se eleva del plano de la cama. Es una «sincinesia o movimiento de coordinación».

*b) Fenómeno del tibial anterior* (Strumpell). Se indica al enfermo, en decúbito dorsal, que levante el miembro parético mientras el observador coloca su mano sobre él para oponerse al movimiento. Se obtiene la contracción persistente del tibial anterior. Es también una sincinesia de coordinación.

*c) Fenómeno de Souques.* Al levantar todo lo posible el brazo hemiparético, los dedos de la mano se colocan en extensión y se separan, por contraerse sincinéticamente, con esta elevación del brazo, los interóseos dorsales de la mano (figura 10-13 A).

*d) Fenómeno de Magnus y Klein.* Al hacer girar la cabeza hacia el lado contrario al de la hemiplejía, el brazo parético (fig. 10-13 B; representa ser el izquierdo) se flexiona y prona su mano, en tanto que el brazo sano se hiperextiende y supina. Se observa en la enfermedad de Little.

*e) Prueba de Raimiste.* Cuando se hace oposición a la abducción o a la aducción del muslo del lado sano, el muslo paralizado ejecuta el movimiento impedido (fig. 10-13 C).

*f) Signo de Wartenberg.* La flexión activa de los dedos alrededor de un cilindro (bastón) da como respuesta la flexión y oposición del pulgar.

2. *Reflejos de defensa.* Señalan la exaltación del automatismo medular reflejo como consecuencia de la abolición de la acción frenadora, que la corteza cerebral ejerce por medio del haz piramidal. De ahí que se les conozca también con el nombre de reflejos de «automatismo medular». De una manera general, se observan en algunos comas (en el hemipléjico, son bilaterales y muy intensos; después quedan reducidos al lado enfermo hasta que aparece la contractura), en la paraplejía espasmódica por compresión medular (mal de Pott, tumores intrarraquídeos) o por lesiones transversas medulares (sífilis medular, esclerosis en placas, etc.) y en la sección medular completa, una vez pasada la fase inicial de *shock,* etc. Estos movimientos son tanto más llamativos cuanto que el paciente es incapaz de realizar actos voluntarios, carece de sensibilidad y puede tener los reflejos tendinoperiósticos abolidos:

*a) Reflejo de los acortadores o de triple flexión.* Se obtiene pellizcando o pinchando el dorso del pie o acercando a él un tubo caliente o exageradamente frío, y consiste en la flexión del pie sobre la pierna, de ésta sobre el muslo y de éste sobre el vientre, a lo que suele agregarse la extensión de los dedos del pie, particularmente del dedo gordo. Esta triple retirada puede ser lenta o brusca.

*b) Reflejo de los alargadores.* Es el fenómeno contrario, y consiste en la extensión de todos los

© MASSON, S.A. Fotocopiar sin autorización es un delito.

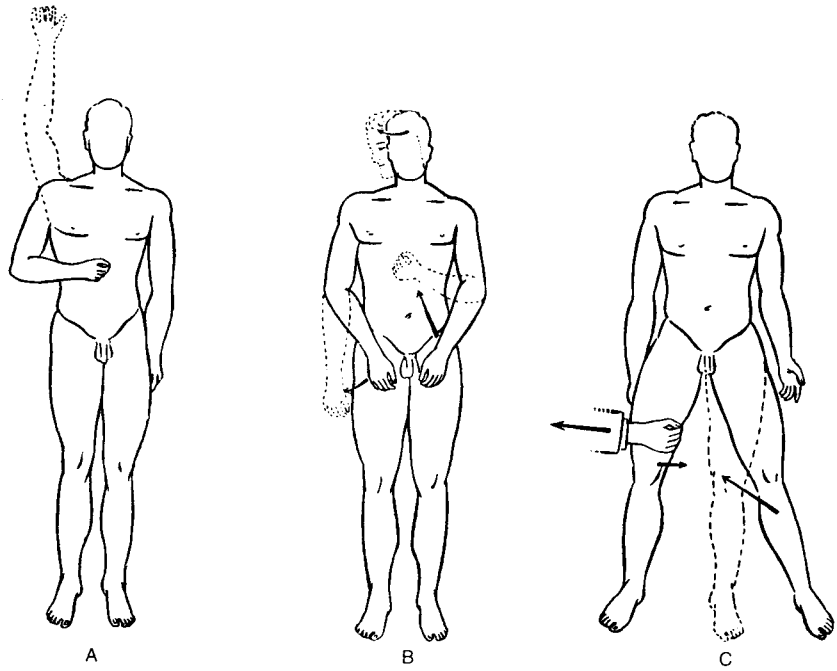


**Fig. 10-13.** Ejemplos de la sincinesia. A) Fenómeno de Souques. B) Fenómeno de Magnus y Klein. C) Prueba de Raimiste.

segmentos de los miembros inferiores cuando el estímulo nocivo se aplica en la parte proximal del miembro.

*c) Reflejo de extensión cruzada* (Phillipson). Se obtiene de la misma forma que el de los acortadores y consiste en la triple flexión homolateral a la que se agrega la extensión del miembro inferior contralateral. Solamente se observa en los casos de sección medular incompleta.

*d) Reflejo masivo* (Riddoch). Se advierte comúnmente en las secciones medulares totales, es similar al reflejo de los acortadores, pero se agrega la evacuación refleja de la vejiga y la sudación profusa (diaforesis) por debajo del nivel de la lesión.

En las tetraplejías pueden obtenerse igualmente estos reflejos (sólo en flexión) a nivel de los miembros superiores, en particular por la supinación forzada del antebrazo o por pellizcamiento de la región cervical.

*Babinski observó que el límite inferior de una compresión medular está indicado por el límite superior de los reflejos de defensa. A su vez, el límite superior lo señala el límite de la anestesia.*

Completando estos datos, se puede determinar la longitud de la lesión que comprime la médula.

3. *Reflejos posturales.* Tienen mayor significación fisiológica que clínica. Se observan, particularmente, en el recién nacido, en el cual las vías piramidales no están desarrolladas; en la enfermedad de Little; en la rigidez descerebrada; en la meningitis tuberculosa, etc. El fenómeno de Magnus y Klein, que acabamos de describir, es un buen ejemplo. Los reflejos posturales faltan en las lesiones extrapiramidales del tipo de la parálisis agitante.

4. *Rodete idiomuscular.* El rodete idiomuscular es una contracción muscular local que se provoca por medio de una intensa percusión sobre el músculo. Para comprobar su existencia, se tensa al máximo la piel situada sobre el bíceps braquial entre el dedo índice y el pulgar de la mano izquierda. A continuación, con el martillo de reflejos, se realiza una percusión rápida e intensa sobre el bíceps. En caso positivo, se contrae el músculo en el punto de la percusión. Este fenómeno se ve y palpa en los casos manifiestamente positivos. Cuando su intensidad es más reducida resulta simplemente perceptible. La reacción

también es patente a nivel del pectoral mayor y, sobre todo estando el enfermo arrodillado en una silla, a nivel del borde carnoso del gemelo interno.

El análisis electromiográfico del rodete idiomuscular permite reconocer una descarga local repetitiva de las fibras musculares afectadas por la percusión. Como causa de la descarga repetitiva, podría entrar en consideración una despolarización desencadenada por la mala nutrición del músculo. La contracción idiomuscular es intensa en casos de hipotonía muscular (tabes, corea, enfermos cerebelosos, etc.) y se aprecia en la enfermedad de Steinert a la altura de la lengua.

Con el nombre de «fenómeno del contraste» designa Barraquer Roviralta la discrepancia que significa el hallazgo en la tabes dorsal, de arreflexia tendinosa (aquílea, en la lumbosacra; de las extremidades superiores, en la cervicodorsal) y exageración de la contracción idiomuscular.

## MOTILIDAD ESTÁTICA (TONO MUSCULAR)

Entendemos por tono muscular, una contracción permanente, involuntaria, de grado variable, no fatigante, de carácter reflejo, encaminada, ya a conservar una actitud, ya a mantener dispuesto el músculo para una contracción voluntaria subsiguiente; puede definirse, pues, «como la involuntaria tensión permanente del músculo que está voluntariamente relajado».

Su mecanismo íntimo no es bien conocido; lo único que cabe afirmar es que esta función es regida por el sistema nervioso, ya que un músculo denervado pierde su tono y, en todo momento, su intensidad guarda relación con múltiples incitaciones, reflejas o sincinéticas, que la refuerzan o disminuyen.

El tono es un fenómeno neuromuscular, habiendo observado Brondgeest (1860), que cesa cuando se seccionan las conexiones nerviosas de los elementos musculares y se les aísla de los centros nerviosos. Sherrington, Denny-Brown, Liddell (1924) aclararon aún más la naturaleza de este fenómeno, demostrando que persiste incluso en los animales descerebrados, y de aquí se dedujo que esta reacción neuromuscular es el resultado de arcos conductores reflejos de tipo espinal, con lo que se confirmó la teoría espinal del tono defendida, entre otros, por Vulpian y Brissaud. El reflejo que discurre por estas vías recibió el nombre de «reflejo miotático» (Sherrington) de tracción o estiramiento, ya que su puesta en marcha da lugar a contracciones musculares por el estiramiento por distensión muscular.

La *contracción muscular refleja* por el *estiramiento pasivo* del músculo o del tendón, puede provocar:

1. Un movimiento de un segmento corporal, lo que se denomina «*contracción isotónica*».
2. Un aumento de la tensión del músculo estriado, lo que se conoce con el nombre de «*contracción isométrica*».

La contracción isométrica o fásica es brusca y llega a producir desplazamiento de las palancas óseas, constituyendo lo que, en clínica, se llaman «reflejos profundos u osteotendinosos»; el estímulo, en este caso, es el estiramiento súbito del músculo producido por un golpe de martillo de reflejos sobre una palanca ósea o sobre su tendón. El estiramiento continuo del músculo determina un fenómeno estático o tónico, que es el tono muscular; así, éste, en resumen, es la consecuencia de los procesos estáticos al estiramiento, y es generado por mecanismos propioceptivos (músculos, articulaciones, tendones) con una vía refleja bineural, a través de motoneuronas tónicas (fig. 10-5).

Sobre el arco reflejo miotáctico (o estrato periférico) que determina el tono postural, obran *centros situados por encima del nivel espinal* (estrato central) *que actúan como facilitadores o como inhibidores* y cuyas lesiones determinan hipotonía y atonía o hipertonía, respectivamente y, en ambos casos, por liberación de los centros inferiores. Los principales son:

1. *Corteza cerebral* (sobre todo las áreas 4s, 8). Con neto carácter inhibidor. Su lesión motiva la hipertonía piramidal o contractura.
2. *Paleocerebelo (vermis, flóculos).* Es excitador, su afectación es motivo de hipotonía, sobre todo de los músculos de los cinturones escapular y pelviano.
3. *Neocerebelo (hemisferios).* Actúa en igual sentido, pero con menor intensidad, sobre los miembros.
4. *Sistema paleostriado (pálido + sustancia negra).* Es inhibidor. Su lesión motiva hipertonía e hipocinesia (por predominio relativo del neostriado y cerebelo), causa del síndrome clínico parkinsoniano.
5. *Sistema neostriado (putamen + núcleo caudado).* Es facilitador del tono. Si se afecta, aparecen

© MASSON, S.A. Fotocopiar sin autorización es un delito.

los síndromes coreicos y atetósicos (hipotónicos hipercinéticos).

Andre-Thomas describió tres propiedades del tono permanente, consistencia explorada por palpación del músculo, extensibilidad o capacidad de separación entre los dos puntos de inserción alcanzada al distender pasivamente a un músculo, y pasividad o resistencia al desplazamiento de un músculo distal al imprimir un balanceo en la porción proximal de una extremidad.

Es interesante, al explorar a un paciente, no olvidar el estado del tono muscular, pues tanto los procesos del sistema nervioso central como periférico quedan reflejados en él, incluso teniendo sólo en cuenta las propiedades del tono permanente anteriormente citadas puede descubrir el origen de la alteración. Así, en un paciente con disminución de la pasividad, aumento de la consistencia y de la extensibilidad, debe pensarse en una lesión piramidal, si existe aumento de la pasividad y de la extensibilidad con disminución de la consistencia, entonces el problema procede de la segunda neurona o sistema nervioso periférico, en el caso de hallar la extensibilidad normal con disminución de la consistencia y aumento de la pasividad, debe inclinar la topografía lesional hacia el cerebelo o con sus conexiones. La lesión de las proyecciones inhibidoras de la vía final común (corticobulbospinal y nigro o palidoreticulospinal) definen la hipertonía y la afectación de las facilitadoras (reticulospinal, cerebeloreticulospinal y vestibulospinal) o de la propia vía final común, comportan la presencia de hipotonía.

**Resumen.** Resumimos esquemáticamente lo que acabamos de exponer:

1. *Interrupción del arco reflejo medular (lesión de las raíces posteriores o de la neurona motora anterior o de ambas).* Hipotonía.
2. *Lesión de la vía piramidal.* Hipertonía piramidal o contractura.
3. *Lesión del sistema palidostriado o palidoniquio (pálido + sustancia negra).* Hipertonía extrapiramidal o rigidez. Síndrome parkinsoniano.
4. *Lesión del sistema neostriado (putamen + núcleo caudal).* Hipotonía. Síndromes coreicos y atetósicos.
5. *Lesión del cerebro y vías cerebelosas.* Hipotonía. Síndromes cerebelosos (hipotonicoataxohipercinéticos).

## EXPLORACIÓN DEL TONO MUSCULAR

Las *alteraciones* del tono muscular consisten en:

1. *Hipotonía.* Disminución del tono.
2. *Atonía.* Desaparición del tono, es decir, es la máxima expresión de la hipotonía.
3. *Hipertonía.* Exageración del tono.
4. *Distonía.* Modificación accesional del tono, con predominio de la hipertonía o hipotonía, pudiendo ser el tono normal a intervalos libres.

### Hipotonías

Aparecen en clínica con dos caracteres distintos: transitorias y permanentes.

#### *Hipotonías transitorias*

Las hipotonías transitorias son disminuciones del tono muscular que persisten por un tiempo limitado.

En unas ocasiones, aparecen de modo súbito, extendiéndose a todos los músculos de la economía, como sucede en la «cataplejía». Cuando a este fenómeno se suma una inhibición del sistema reticular ascendente, despertador o activador del córtex cerebral, a la hipotonía se agrega una pérdida súbita de conciencia. El cuadro que aquí describimos recibe en clínica neurológica el nombre de «catalepsia».

Las hipotonías funcionales por diasquisis (se entiende por diasquisis [von Monakow] la inhibición de un sistema funcional por lesión de otro, situado a distancia, que de algún modo interviene en el normal funcionamiento del primero), tienen también carácter de transitorias, aunque su duración es, generalmente, mayor que en la catalepsia. Son las que surgen en el choque medular y que se interpretan, desde un punto de vista de la fisiopatología, como resultado de la pérdida de función de la brida excitadora del arco conductor segmentario, o sea, del haz reticulospinal; asimismo, la hipotonía transitoria que aparece en las primeras fases de la hemorragia capsular puede interpretarse como efecto de la pérdida de la función facilitadora que el sistema piramidal ejerce precisamente sobre los mecanismos segmentarios del tono, es decir, sobre el arco reflejo miotático.

### *Hipotonías permanentes o duraderas*

Las hipotonías permanentes son disminuciones, de duración ilimitada, del tono de los músculos, pudiendo dividirse en dos grandes grupos:

1. *Hipotonías permanentes por alteración del mecanismo periférico del tono muscular.* En este grupo, se incluyen todas las hipotonías que surgen por afectación del arco reflejo miotáctico en cualquiera de sus distintos componentes (neurona receptora, neurona efectora e incluso, aparato receptor muscular). Obedecen a este mecanismo fisiopatológico diversos procesos, como neuritis, radiculitis, tabes, poliomielitis aguda y crónica, amiotrofias espinales y las llamadas miopatías hipotonizantes.

2. *Hipotonías permanentes por alteración del mecanismo central o de control del tono muscular.* Este grupo está constituido por las hipotonías que surgen como resultado de la alteración de los mecanismos de regulación supraspinal del tono muscular. Citaremos las de origen cortical, estriadas y cerebelosas, sobre todo en el síndrome vermiano.

## Hipertonías

El capítulo de las hipertonías o alteraciones por aumento de la función tónica es muy extenso, y su clasificación difícil. Ello, no obstante, y utilizando un criterio semejante al uso en las hipotonías, se han podido clasificar en dos grupos, transitorias y permanentes.

### *Hipertonías transitorias*

Tienen, generalmente, carácter paroxístico, y pueden ser fenómenos generalizados (gran mal epiléptico) o localizados (espasmo facial, etc.). Fisiológicamente, se interpretan como disfunciones transitorias de los mecanismos centrales de control del tono muscular, con predominio de las áreas facilitadoras del troncoencéfalo.

Carácter transitorio tienen, también, las crisis hipertónicas de algunas miopatías, como la enfermedad de Thomsen, e incluso las hipertonías que, en clínica, se conocen con el nombre de «contracturas de defensa» (rigidez de nuca, contractura abdominal, etc.), que se explican, desde el punto de vista de la fisiopatología, como hiperfunciones del mecanismo segmentario del tono muscular.

### *Hipertonías permanentes o duraderas*

Tienen mucha mayor importancia clínica y fisiopatológica. Haciendo excepción de algunas formas de escasa incidencia, distinguiremos tres tipos importantes:

1. *Espasticidad.* Es una hipertonía permanente, que afecta primordialmente los músculos antigravitatorios de las porciones distales de los miembros y, con preferencia, aquellos cuya acción es más voluntaria. El ejemplo más típico es la hipertonía de la hemiplejía espástica. Estos músculos, al tirar de ellos pasivamente, presentan una resistencia que va en aumento, y vuelven bruscamente a la posición inicial al cesar la tracción; es decir, que se comportan, según la comparación clásica de Jarcowski, de manera parecida a «como lo haría un resorte elástico».

2. *Rigidez.* Es una hipertonía caracterizada por un aumento de cualidad llamada «plástica», de la «reacción de oposición» que el músculo ofrece cuando es elongado, distendido, de manera pasiva por el observador. El músculo, por tanto, se ofrece «plásticamente» más reacio a tal distensión pasiva, a cualquier forma de movilización que entrañe tal pasiva elongación. Por esto, se habla semiológicamente de una disminución «plástica» de la pasividad. Tal disminución de la pasividad comporta incluso una fijación, por contracción «paradójica» del músculo acortado, al explorar las posturas locales, manteniéndose por más tiempo de lo normal las que son imprimidas por el examinador. El músculo acortado deja de ser pasivo y se contrae activamente, fijando tal postura.

La plasticidad de esta hipertonía por disminución característica de la pasividad, se expresa bien en el «fenómeno de la rueda dentada» (Negro), apreciable, por ejemplo, al movilizar el codo.

Se observa al extender pasivamente la extremidad que, tras un período de resistencia a la maniobra, cede aquélla para de nuevo volver a surgir una nueva oposición a la distensión. El fenómeno hace pensar en una disposición de la mecánica articular semejante a la de una rueda dentada de engranaje.

3. *Rigidez de descerebración.* Es de observación rara y obedece a lesión de los pedúnculos cerebelosos superiores. Produce en el hombre un cuadro de opistótonos, con hiperextensión de las extremidades, sobre todo de las superiores.

© MASSON, S.A. Fotocopiar sin autorización es un delito.

## Distonías[10]

Son estados patológicos en que, de manera alternante, se producen hipertonía e hipotonía. Son secundarias a lesiones del sistema extrapiramidal, y entre los procesos más frecuentes se encuentran en el espasmo de torsión y en la atetosis doble.

## Metodología en la exploración del tono muscular

El tono muscular se explora por medio de la inspección, la palpación, la motilidad pasiva y las pruebas de pasividad[11].

### *Inspección*

Revela la actitud de los miembros y el relieve que forman las masas musculares. Comparando partes simétricas, nos daremos cuenta de las anomalías de los perfiles. Los músculos atróficos abultan menos que los normales, se aplanan por el peso de los tegumentos y por la acción de la gravedad y, en los miembros levantados, penden como sacos vacíos; en cambio, cuando existe hipertonía, las masas musculares hacen prominencia, fácilmente visible cuando aquélla es algo manifiesta. Ciertas actitudes y deformaciones pueden ser originadas por el predominio del tono de un grupo muscular sobre otros; así, se presentan escoliosis y cifosis por alteraciones en el tono de los músculos vertebrales de un lado; hombro caído, por atonía del trapecio y el deltoides; escápula alada, por atonía de los músculos que se insertan en el borde interno del omóplato; desviación de la cabeza, en el tortícolis espasmódico, etc.

El *genu recurvatum* de los tabéticos (la rodilla se incurva hacia atrás) constituye el mejor ejemplo de hiperextensibilidad articular.

### *Palpación*

Es un método muy sensible para estimar datos, de anormalidad incipiente, que escapan a la inspección. Se observará que el músculo es elástico en los casos normales, que tiene una consistencia aumentada y algunas veces pétrea, en las hipertonías espásticas y que los músculos hipotónicos se palpan como una masa flácida, fofa, y que bailotean al ser golpeados con el dedo.

### *Motilidad pasiva*

Posteriormente, se ordenará al paciente que esté en el reposo más absoluto posible y que trate de no colaborar con el examinador, sin por ello oponerse a él. Éste realiza algunos movimientos segmentarios, comenzando por los miembros (flexión y extensión de la muñeca, codo, tobillo, cadera, etc.), para terminar con el tronco, con flexión, hiperextensión, rotación hacia ambos lados (cuidando de que la mitad inferior del cuerpo no se movilice, etc.).

En las hipertonías, la amplitud del movimiento es menor que la normal, y la resistencia opuesta es mayor de lo corriente; en cambio, en las hipotonías, la amplitud del movimiento es exagerada en muchos casos, al flexionar la rodilla el talón toca con facilidad la nalga; al levantar extendida la pierna, ésta llega a formar el ángulo recto o lo rebasa.

### *Pruebas de pasividad*

Se practican con los miembros relajados. El médico coge con ambas manos el antebrazo o la pierna (el enfermo está acostado) y los sacude con cierta violencia; si hay hipotonía, los movimientos son más amplios y fáciles que lo normal, y sucede lo contrario en caso de hipertonía.

El enfermo flexiona el antebrazo sobre el brazo, en un ángulo de 90° con los puños cerrados moderadamente; el médico, situado frente al paciente, da con las palmas de las manos bruscos golpes de abajo arriba, de manera alternativa, sobre los puños del enfermo, al tiempo que se observa la amplitud de la excursión en uno y otro lado.

Enfermo en pie con los talones juntos. El médico, colocado detrás, coge con sus manos la cintura del paciente y le imprime rápidos movimientos de rotación hacia uno y otro lado. El miembro del lado enfermo se mueve más y tarda en volver a la posición de reposo.

---

[10]Se aplica también el término distonía en aquellos pacientes lábiles emocionales *(pacientes distónicos)* que tienen alternancias caracterológicas con estados hipercinéticos (irritabilidad) puntuales y estados adinámicos (postración) secundarios a conflictos emocionales o de inadaptación al entorno.

[11]Al explorar el tono muscular deberá tenerse cuidado en descartar las lesiones óseas, articulares o ligamentosas, ya que la disminución de la amplitud del movimiento puede deberse a una rigidez articular o a una fractura viciosamente consolidada; del mismo modo, una aparente falta de resistencia al movimiento pasivo puede deberse a laxitud ligamentosa.

La hipotonía muscular se manifiesta también en las pruebas de Mingazzini y Barré que serán descritas al ocuparnos del llamado «síndrome piramidal deficitario».

En el singular fenómeno denominado «catalepsia», descrito por Babinski, el enfermo conserva dócilmente, y durante mucho más tiempo de lo normalmente previsible, la posición en que ponemos sus miembros o su cuerpo, incluso aunque ésta sea extravagante. Se observa en pacientes con procesos cerebelosos y psicópatas.

## ■ EXPLORACIÓN DE LA SENSIBILIDAD

La sensibilidad es la facultad de la corteza cerebral de reaccionar a los estímulos aportados a ella por las vías conductoras centrípetas, con un proceso de excitación que marcha paralelamente con un proceso psíquico. La expresión más simple de esta función es la simple irritabilidad de los organismos unicelulares.

En sentido estricto, la sensibilidad comprende las sensaciones de los nervios sensitivos, en oposición a las sensaciones que parten de los órganos de los sentidos (ojo, oído, órgano del olfato, del gusto). Para la investigación diagnóstica, sólo tienen importancia las sensaciones percibidas por la conciencia del paciente, y la información que nos pueda dar acerca de ellas.

Los trastornos de la sensibilidad pueden ser *subjetivos y objetivos.* Los primeros se hacen patentes por el interrogatorio, y los segundos, por la exploración del enfermo.

### ANATOMÍA DE LAS VÍAS SENSITIVAS

Cabe considerar los órganos de recepción periférica, las vías de transmisión y los centros de recepción.

### Órganos de recepción periférica

Hay que tener en cuenta las diferentes sensibilidades:

1. *Sensibilidad dolorosa.* Los receptores específicos del dolor son las terminaciones nerviosas libres que se distribuyen por la capa superficial de la piel, desde el epitelio hasta la capa córnea.

2. *Sensibilidad térmica.* Existen receptores distintos para el frío y para el calor. Haciendo penetrar cocaína por electroósmosis vemos que, cuando se produce la anestesia de la capa superficial, sólo desaparece la sensibilidad al frío y persiste, en cambio, la del calor. De ahí se infiere que los receptores del frío (corpúsculos de Krause) son superficiales, mientras que los sensibles al calor (corpúsculos fusiformes de Ruffini) son profundos y asientan en el corion. Éstos abundan en los párpados, que son el sitio más sensible a los estímulos térmicos.

3. *Sensibilidad táctil y discriminativa.* Depende del estímulo de ciertos puntos llamados de presión o táctiles, que representan la proyección en la superficie de los receptores nerviosos (discos de Merkel; corpúsculos táctiles de Meissner) que yacen en el corion. En el punto en que la piel se encuentra cubierta de pelos, los puntos de presión radican en la base de implantación de los pelos.

4. *Sensibilidad profunda consciente.* Los receptores para las diferentes clases de sensibilidad que se agrupan bajo este nombre están situados en el tejido celular subcutáneo, capa profunda de la dermis, periostio y tejido muscular. Son los órganos de Golgi-Mazzoni y corpúsculos de Pacini para la presión, y los husos musculares y tendinosos para la sensibilidad propioceptiva.

5. *Sensibilidad visceral.* Es de tipo doloroso y se experimenta, sobre todo, en ciertos órganos, como el testículo, la vejiga, los senos, la tráquea y los globos oculares. La compresión de estos órganos, si excede de cierto límite, es dolorosa. La sensibilidad de la vejiga se revela por una sensación tensiva que induce a orinar.

### Vías de transmisión

Consideraremos sucesivamente las de la sensibilidad superficial, la profunda consciente y la visceral:

1. *Sensibilidad superficial.* De los corpúsculos receptores (Meissner, Ruffini, etc.) parten fibras que, incorporadas a los nervios periféricos, alcanzan el ganglio de la raíz posterior, donde radica su cuerpo celular, y penetran en la médula formando las raíces posteriores. Llegadas a la médula, estas fibras forman dos grupos, las cortas y las medianas, según la longitud del trayecto que recorren antes de articularse con una segunda neurona (fig. 10-14). En este trayecto de la periferia a la médula, constituyen la denominada «neurona sensitiva periférica» o I neurona sensitiva, cuyo

© MASSON, S.A. Fotocopiar sin autorización es un delito.

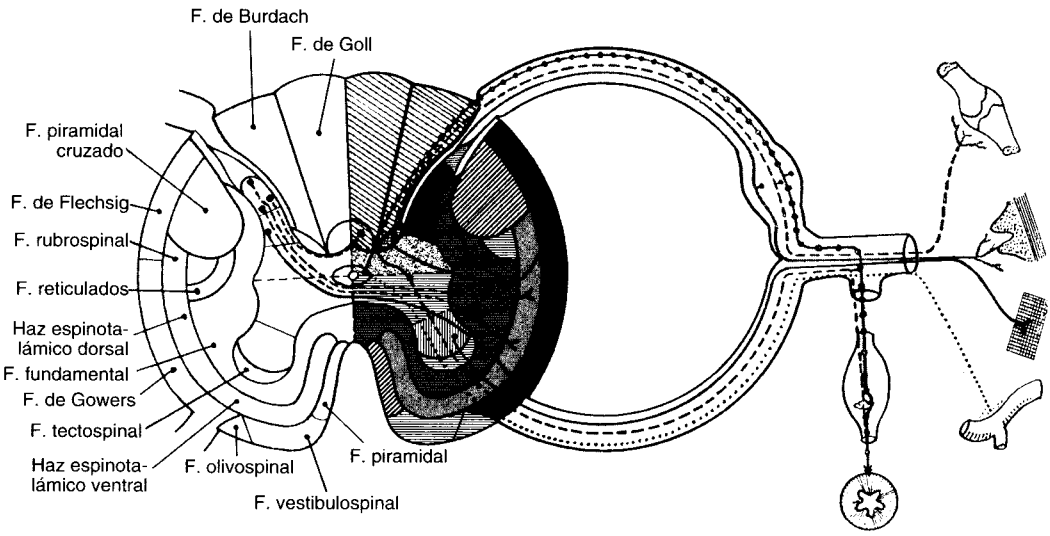


**Fig. 10-14.** Esquema del conjunto de la médula. En la parte izquierda, se consignan los diversos fascículos, y en la derecha, con diferentes tramas, la actitud conductora de cada uno de ellos. ▩, vías de sensibilidad interoceptiva (vegetativa); ■, vías propioceptivas (sensibilidad profunda musculosquelética); ▧, vías exteroceptivas (tacto); ▤, vía eferente parasimpática; ▥, vía eferente simpática; ▨, vía motora piramidal.

cuerpo celular radica en el ganglio de la raíz posterior, la prolongación dendrítica de la cual constituye el nervio periférico y formando la prolongación cilindroaxil el trayecto radicular y medular.

Las fibras que conducen la sensibilidad térmica y dolorosa entran en la médula y alcanzan el asta posterior del segmento medular correspondiente al punto de penetración (fibras cortas). En el asta posterior, se articulan con la II neurona, que cruza inmediatamente la línea media y asciende hacia el bulbo por la región posterior del cordón anterolateral de la médula, formando parte del haz espinotalámico lateral o dorsal.

Las fibras radiculares medianas, que conducen la sensibilidad táctil, penetran en la médula a nivel del cordón posterior y van a terminar en el asta posterior de un segmento medular situado dos o tres segmentos más arriba que el que corresponde al sitio de su penetración en la médula, donde se articulan con la II neurona sensitiva, cuyo cilindroeje, después de cruzar la línea media, se sitúa en la región del cordón anterolateral del lado opuesto, formando el haz espinotalámico ventral. Al llegar al bulbo, el haz espinotalámico ventral atraviesa la formación reticular, con la que establece conexiones y, uniéndose al haz espinotalámico dorsal, asciende por la protuberancia y el pedúnculo cerebral, adosándose a la cinta de Reil y llegando así al tálamo óptico. A su paso por la protuberancia, se une a los haces espinotalámicos la raíz inferior del trigémino[12].

Las fibras radiculares cortas y el haz espinotalámico dorsal, que es su continuación, son las vías de la sensibilidad térmica y dolorosa; terminan a nivel del tálamo; constan, pues, de dos neuronas. Las fibras medianas y el haz espinotalámico ventral, que viene inmediatamente a continuación de ellas, terminan también en el tálamo óptico, con la salvedad de que cierto número de

[12]El trayecto de las vías que conducen la sensibilidad táctil no está tan bien precisado como las que conducen la sensibilidad térmica y dolorosa y las de la sensibilidad profunda consciente. Por el haz espinotalámico ventral y, según algunos autores, también por el espinotalámico dorsal son transmitidos los estímulos elementales; los relacionados con el sentido de la discriminación táctil pasan por el cordón posterior homolateral. De ello se deduce que las vías que conducen la sensibilidad táctil en su trayecto medular son, en parte, directas y en parte, cruzadas.

fibras se articula a este nivel con una III neurona sensitiva, cuya prolongación cilindroaxial, siguiendo el brazo posterior de la cápsula interna, alcanza la corteza cerebral (fibras talamocorticales) a nivel de la circunvolución poscentral del lóbulo parietal.

2. *Sensibilidad profunda consciente.* La sensibilidad profunda es recogida por los receptores propioceptivos, a los que siguen las fibras respectivas, que atraviesan sucesivamente el ganglio de la raíz posterior y esta misma raíz, y penetran en la médula, constituyendo las fibras radiculares largas, así denominadas por el largo trayecto que recorren. Estas fibras constituyen los cordones de Goll y de Burdach, que se articulan con la II neurona sensitiva, cuyo cuerpo forma los núcleos de Goll, Burdach y Monakow (fig. 10-15). Las fibras emanadas se entrecruzan progresivamente y, aplicadas a la cinta de Reil, atraviesan el bulbo, la protuberancia y los pedúnculos cerebrales, para ir a terminar en el tálamo óptico, donde se articulan con la III neurona sensitiva, cuyas prolongaciones cilindroaxiales, atravesando el brazo posterior de la cápsula interna, pasan a la corteza parietal. Conviene advertir que a la cinta de Reil se unen fascículos de fibras sensitivas procedentes de los núcleos sensitivos de los pares craneales escalonados en el tronco cerebral, y en especial del acústico. Las vías de la sensibilidad profunda constan de tres neuronas, la I neurona sensitiva, con su cuerpo celular a nivel del ganglio de la raíz posterior; la II neurona, con su cuerpo celular en los núcleos de Goll, Burdach y Monakow, y la III neurona, con su cuerpo celular en el tálamo óptico.

*El entrecruzamiento de las vías de la sensibilidad profunda se verifica en el bulbo por encima de la decusación piramidal.*

En esto se diferencia de las vías que conducen la sensibilidad superficial, cuyo entrecruzamiento se efectúa en la médula espinal (con alguna salvedad en lo que atañe a la sensibilidad táctil).

3. *Sensibilidad visceral.* Los estímulos que despiertan la sensibilidad visceral siguen los nervios simpáticos y parasimpáticos, alcanzan los ganglios simpáticos laterovertebrales o craneales, y luego, por el *ramus communicans,* llegan al ganglio raquídeo posterior donde tienen su cuerpo neuronal, continuando posteriormente por la raíz posterior de los nervios raquídeos y la columna de Clarke de la médula; de aquí en adelante continúan por las vías de la sensibilidad general.

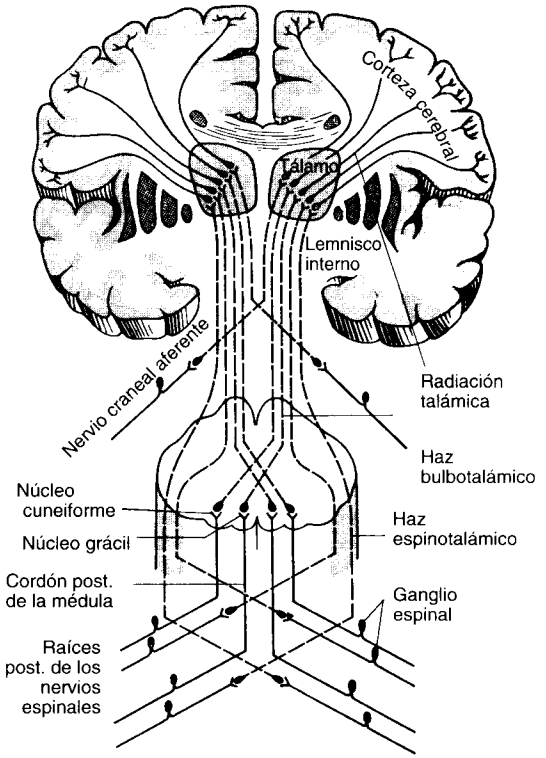


**Fig. 10-15.** Esquema resumido de las vías sensitivas que ascienden de la médula espinal a la corteza cerebral, pasando por los núcleos de Goll (cuneiforme) y de Burdach (grácil), donde se interrumpen para continuar formando la cinta de Reil o lemnisco interno (que resulta de la fusión del haz bulbotalámico exteroceptivo y propioceptivo con el espinotalámico o de la termoalgesia).

## Centros de recepción

En el lado caudal del surco de Rolando, se encuentra la circunvolución poscentral o parietal ascendente, que representa la estación de término principal de las vías sensitivas procedentes del tálamo óptico. Las distintas partes del cuerpo tienen en ella una representación análoga a la observada en la región motora, de modo que también aquí la zona cefálica se localiza en la porción central, la extremidad superior, en la porción media, y la pierna, en la porción dorsal. Es digna de notar la excitación de la zona correspondiente a la mano y extremidad superior. El pulgar parece poseer una zona de proyección propia (fig. 10-16).

© MASSON, S.A. Fotocopiar sin autorización es un delito.

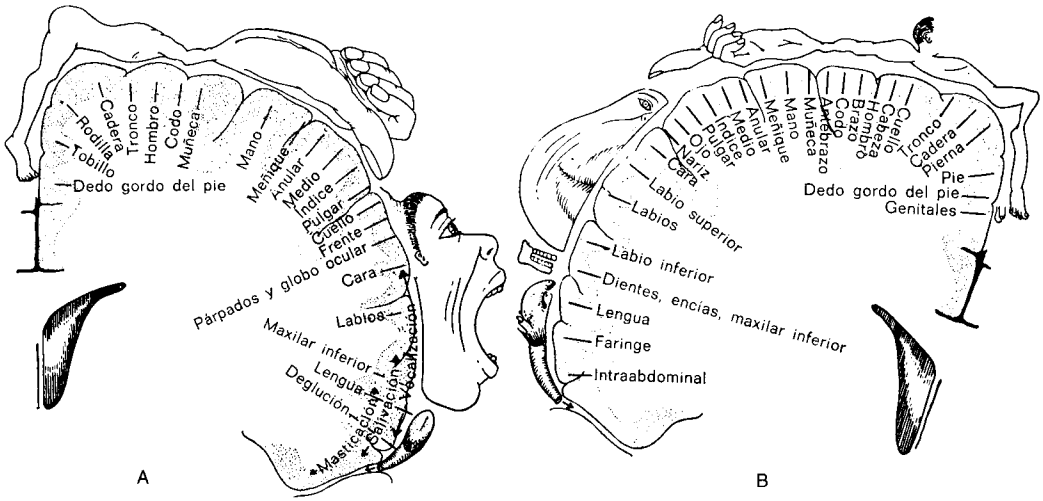


**Fig. 10-16.** La experimentación permite determinar a uno y otro lado de la cisura central de los hemisferios cerebrales las zonas de proyección de la sensibilidad consciente y de la motricidad voluntaria. La superficie de estas localizaciones no es proporcional a la importancia de las partes del cuerpo estudiadas, sino a su inervación sensitiva y motriz. Si representamos los órganos respetando tales proporciones, se obtendrá, en lugar de una silueta humana normal, unos pequeños personajes grotescos a los que se les ha dado respectivamente el nombre del homúnculo motor (A) y homúnculo sensitivo (B).

## INTERROGATORIO

En el enfermo no comatoso, el estudio de la sensibilidad comienza por el interrogatorio (siempre que el paciente tenga la lucidez mental suficiente), el cual irá seguido del examen objetivo de los trastornos de aquélla.

Los enfermos refieren como manifestaciones subjetivas, dolores y parestesias o disestesias, que reconocen como causa de una excitación anormal del territorio nervioso sensitivo, ya se trate de los nervios craneorraquídeos o del sistema sensitivo de la vida orgánica (nervio simpático). A veces, se observa dolor en ciertas psicosis y neurosis (psicalgias). Cabe señalar que la percepción del dolor se relaciona con el grado de sensibilidad y categoría mental de quien lo sufre. A mayor refinamiento, más dolor[13].

Se formularán las siguientes preguntas: ¿Cuándo y cómo comenzó el trastorno sensitivo? ¿Se ha presentado bruscamente o de manera progresiva? ¿Cuál fue su primitiva localización? ¿Hubo coexistencia inmediata de trastornos motores o, por el contrario, han predominado las alteraciones sensitivas sobre el déficit motor? Con mucha frecuencia, el enfermo cuenta que se le ha caído de la mano un objeto. ¿Se le escapa porque no tiene fuerza para sostenerlo o porque percibe mal o no percibe su contacto? De ordinario, los enfermos describen con gran lujo de pormenores los caracteres de sus dolores; conviene tener en cuenta incluso las expresiones de que se valen, evitando ejercer sobre ellos la menor sugestión. Tanto si el trastorno sensitivo es doloroso como indoloro, importa saber si es permanente, fijo, o si, por el contrario, tiene carácter paroxismal. El estudio de la evolución puede suministrarnos datos valiosos respecto de algunas cuestiones: ¿Estos trastornos han ido en progresión creciente o se han atenuado? ¿Han presentado fases de recrudecimiento y cuál ha sido su duración?, etc.

La sensibilidad general comprende:

1. *Sensibilidad exteroceptiva o superficial.* Se origina en los órganos sensitivos de la piel y mucosas, que responden a estímulos dolorosos, calor, frío y tacto:

[13]Algunos autores hacen sinónimos los términos parestesias y disestesias; otros entienden por parestesias la percepción espontánea, es decir, sin estímulo, de sensaciones diversas como hormigueo, escozor, descarga eléctrica, etc., cualquiera que sea su causa (vascular o nerviosa); las disestesias, o perversiones de las sensaciones, significan que un estímulo determinado evoca una sensación distinta.

*a)* Sensibilidad *dolorosa.*
*b)* Sensibilidad *térmica.*
*c)* Sensibilidad *táctil y discriminativa.*

2. *Sensibilidad propioceptiva o profunda.* Comprende el reconocimiento de los movimientos activos y pasivos, la sensibilidad vibratoria, el sentido de posición y postura, el sentido de presión, la noción de pesos, y el dolor profundo:

*a)* Sensibilidad de posición: *batiestesia.*
*b)* Sensibilidad a la presión: *barestesia.*
*c)* Sensibilidad a la pesantez: *barognosia.*
*d)* Sensibilidad vibratoria: *palestesia.*

3. *Sensibilidad estereognósica.* Facilidad de reconocer los objetos por el tacto, sin necesidad de verlos.

## EXAMEN OBJETIVO DE LOS TRASTORNOS DE LA SENSIBILIDAD

Una vez interrogado el enfermo, se practica el examen objetivo de los trastornos sensitivos. Nos guiaremos por los datos suministrados por el paciente, así como por los movimientos expresivos de reacción y defensa.

Un indicador útil de la sensibilidad dolorosa lo constituye la «dilatación simpática de la pupila», siempre que el estímulo se ejerza en la mejilla, cuello o región del hombro.

Si el enfermo se encuentra inconsciente (coma) o semiinconsciente, nos limitaremos a pellizcar fuertemente la piel en diferentes puntos del cuerpo y observaremos cómo reacciona, y si localiza la excitación de manera adecuada.

Para la *exploración correcta* de la *sensibilidad objetiva* se tomarán ciertas precauciones:

1. Se *eliminará* toda posibilidad de suplencia por otros sentidos. Por ejemplo, se cubrirán los ojos del sujeto para que no vea nuestras maniobras.
2. Se *diferirá* la exploración al menor signo de fatiga, insistiendo, al reanudarla, sobre aquellos detalles que nos habían llamado la atención la vez anterior.
3. No se *despertarán* otras sensibilidades, sino aquella que buscamos; para la táctil, por ejemplo, no emplearemos nuestros dedos, pues pueden tener una temperatura diferente a la del enfermo y estimular las terminaciones térmicas.
4. No se *formularán preguntas* capaces de sugestionar al paciente, como, por ejemplo: ¿Duele más aquí que allí? Se le rogará que diga, escuetamente, sí, cuando perciba que lo tocamos o que vaya contando en voz alta los contactos. Si exploramos la sensibilidad térmica, sólo dirá, frío, caliente.
5. Se practicará la *exploración* en zonas simétricas, teniendo en cuenta las variaciones fisiológicas de sensibilidad en los diferentes territorios orgánicos.
6. En los *tumores medulares* puede tener valor la comparación de los resultados de la exploración de la sensibilidad antes y después de la punción lumbar.

En caso de duda, se repite la exploración al día siguiente, después de tranquilizar al enfermo, insistiendo en el nuevo examen, en los puntos no aclarados en la exploración anterior.

### Sensibilidad dolorosa

Se investiga mediante el pinchazo con un alfiler u objeto punzante. Resulta útil, a fin de que el enfermo no acuse la presión del alfiler como dolor, hacerle decir «cabeza» o «punta» mientras alternativamente tocamos con uno u otro extremo. Si está disminuida o abolida (hipoalgesia o analgesia), el pinchazo no es percibido o lo es como simple contacto (todo punto tiene que ser tocado dos o tres veces por lo menos, viniendo en distintas direcciones, para que confirmemos que se trata de un hallazgo constante); por el contrario, si está aumentada (hiperalgesia), el enfermo hace muecas o retira el miembro bruscamente.

La piel de la frente, labios y yemas de los dedos es más sensible que la de las nalgas y dorso. Se han citado varios casos de analgesia congénita.

### Sensibilidad térmica

Se explora tocando alternativamente la piel con dos objetos, uno frío y otro caliente. El enfermo referirá la sensación percibida con las palabras, frío, caliente.

Los trastornos referibles a esta modalidad de la sensibilidad consisten:

1. En *pérdida, disminución o aumento* de la sensibilidad al calor; anestesia, hipoestesia e hiperestesia térmica, respectivamente.

© MASSON, S.A. Fotocopiar sin autorización es un delito.

2. En *abolición, disminución o exageración* de la sensibilidad al frío; acriestesia, hipocriestesia e hipercriestesia.

3. En *error de percepción;* lo caliente es percibido como frío, y lo frío como caliente, «reacción paradójica».

## Sensibilidad táctil

Se toca suavemente la piel con una torunda de algodón, con la punta de un paño, con un pincel suave, con un pedazo de papel, etc. El enfermo contará los contactos o manifestará afirmativamente que los va percibiendo. El aumento de la sensibilidad táctil se denomina «hiperestesia»; su disminución, «hipoestesia», y su abolición, «anestesia táctil».

La prueba de discriminación táctil consiste en determinar la distancia mínima entre dos excitaciones cutáneas simultáneas para que sean percibidas como dos sensaciones distintas. Se emplea el estesiómetro o el compás de Weber. La distancia mínima *(umbral espacial)* en el pulpejo de los dedos de la mano es inferior a 3 mm.

Entre las anomalías de la sensibilidad táctil figuran la «poliestesia», propia de algunos enfermos tabéticos, la cual consiste en que, al tocarles la piel en un punto, perciben dos o tres contactos, y la «aloquiria», en que la excitación táctil es percibida en la parte opuesta y simétrica del cuerpo.

## Sensibilidad profunda

Se trata de una sensibilidad compleja, pues está constituida por la suma de varias sensibilidades, cada una de las cuales debe explorarse en particular. Estudiaremos, sucesivamente:

1. *Sentido de la posición o de las actitudes segmentarias (batiestesia).* Gracias a él, se da cuenta el individuo de la verdadera posición de sus miembros y de las modificaciones pasivas que les imprimimos (artrocinesias).

Se mueven las diversas partes de los miembros del paciente con los ojos cerrados y se le pregunta la posición en que quedan situados. Cada articulación se tiene que examinar por separado.

En la práctica, para la extremidad inferior, basta explorar la del dedo gordo del pie. Empujando con la yema de un dedo (no con dos y haciendo pinza, pues entonces el sentido del tacto puede orientar al paciente), se lleva el dedo gordo hacia arriba, abajo, a la derecha y a la izquierda, movimientos que el enfermo normal, con ambos ojos cerrados, describe exactamente.

Respecto de la mano y los dedos, un buen procedimiento consiste en pedir al paciente que, con los ojos cerrados, ponga los dedos de una mano en la misma posición en que el observador coloca los de la otra.

2. *Sensibilidad a la presión (barestesia).* Con la yema de un dedo, generalmente el índice, se ejerce presión de intensidad diferente sobre puntos distintos del cuerpo, y se pregunta al paciente en qué punto ha sido más fuerte la presión.

3. *Sensación de la fuerza o noción de los pesos (barognosia).* Es la noción del grado de fuerza empleado en las contracciones musculares. Al levantar pesos, si procuramos descartar las diversas sensaciones (temperatura, forma, etc.), podremos determinar, aproximadamente, las diferencias existentes entre límites bien precisos.

Para la exploración, nos serviremos de una serie de pesos que varíen entre 2 y 100 g. Esta exploración se practica con facilidad en las extremidades superiores, y difícilmente en las inferiores.

4. *Sensibilidad vibratoria (palestesia).* La exploración de la sensibilidad vibratoria es uno de los más importantes medios empleados en clínica para poner de manifiesto las lesiones del cordón posterior de la médula. De los diferentes tipos de sensibilidad profunda, la vibratoria es la más susceptible, y se afirma que su perturbación constituye el signo más precoz y constante de la lesión incipiente o parcial de sus vías de transmisión.

> *En cierto modo, las alteraciones de dicha sensibilidad tienen, en relación con los cordones posteriores, la misma significación que las modificaciones del reflejo cutaneoplantar en las lesiones de la vía motora.*

La aplicación de estímulos vibratorios de frecuencia sensible para el hombre normal, origina una sensación de vibración, que el individuo sano compara a una corriente eléctrica, a un hormigueo, etc. En cambio, en los casos en que existe una lesión de las vías de conducción de la sensibilidad vibratoria, las ondas de negatividad desencadenadas por el tren de impulsos sufren un retraso a nivel de la lesión, fusionándose en una sola, lo cual se traduce en una sensación única y persistente, que se refiere, por lo general, como de contacto, frío o calor.

La percepción de la palestesia depende de las características peculiares de la vibración, es decir, tonalidad, frecuencia e intensidad. En efecto, la acuidad de sensación es diferente para cada tono y corresponde al «la» normal, la mejor percepción por la especie humana.

El hombre normal percibe correctamente los movimientos vibratorios comprendidos entre las frecuencias de 32 y 512 vibraciones dobles por segundo.

Gracias a la disposición segmentaria metamérica del sistema nervioso, puede emplearse la exploración de la palestesia para el diagnóstico topográfico, realizándose la aplicación de la fuente de estímulos sobre los relieves óseos utilizables a diferentes niveles (maléolos, cresta tibial, rótula, cresta ilíaca, sacro, apófisis espinosas vertebrales, esternón, clavículas, apófisis estiloides radial, olécranon).

## Sensibilidad estereognósica

Por estereognosia (gnosia táctil) se entiende la propiedad de que gozan los sujetos normales de reconocer, teniendo los ojos cerrados, un objeto por palpación. No se trata de una sensación elemental, como la sensibilidad dolorosa, sino de una combinación de diversas sensibilidades. Es una operación intelectual que realiza la síntesis de muchas sensaciones.

Normalmente, cuando agarramos un objeto con los ojos cerrados, nos damos cuenta de su forma, peso, lisura o rugosidad, temperatura, etc. (*identificación primaria*). Estas modalidades sensitivas se perciben al mismo tiempo; se asocian íntimamente y, mediante la cooperación de los recuerdos y experiencias, nos ayudan a reconocer de qué objeto se trata, así, un reloj, un lápiz, una pluma, etc. *(identificación secundaria)*. La pérdida de este sentido (estereognosia), siempre que la persona conserve íntegras las sensibilidades elementales, indica lesión cerebral cortical, concretamente en la circunvolución parietal ascendente y I y II parietales.

## Sensibilidad dolorosa profunda

Se conoce como tal la sensibilidad de los músculos del antebrazo, brazo, muslo, pantorrilla y el tendón de Aquiles, prestando atención a la presión que se requiere para despertar dolor. Las masas musculares duelen en la neuritis y polineuritis. La indolencia del tendón de Aquiles se observa en la tabes *(signo de Abadie)*.

## Sensibilidad visceral

Se explora comprimiendo los globos oculares, tráquea, senos, epigastrio, etc. La vejiga urinaria duele si se le inyecta, mediante sonda, una cantidad de líquido superior a 120-150 ml. La compresión del globo ocular y del testículo es indolora en la tabes dorsal (*signos de Haenel y Pitres,* respectivamente); asimismo, la vejiga se puede distender considerablemente sin dolor. La insensibilidad peritoneal se ha observado en la tabes y en la siringomielia, lo que explica las apendicitis asintomáticas y las perforaciones gástricas indoloras.

# SÍNDROMES SENSITIVOS

Reuniendo el conjunto de datos obtenidos en el curso de la exploración de la sensibilidad, pueden constituirse los siguientes síndromes sensitivos:

## Anestesia troncular

Es consecutiva a la alteración de un tronco nervioso. Si éste es mixto, se acompaña de trastornos motores. Es total y abarca una zona del tegumento del tronco o de un miembro que se superpone exactamente a la zona cutánea sensitiva correspondiente a un determinado nervio periférico.

Cuando son varios los troncos afectados, la zona anestésica adopta la forma de «guante» o «media», de nivel más o menos elevado. En las anestesias orgánicas, el tránsito de la zona afecta a la normal es paulatino, mientras que en las psicógenas el límite es preciso y recortado. Cuando se afectan determinadas fibras, se observan anestesias disociadas o incompletas; ocurre en muchas polineuritis alcohólicas de tipo tabetiforme, en que se afectan sobre todo las fibras de la batiestesia y palestesia; en la neuritis leprosa la anestesia es, en cambio, termoalgésica.

## Anestesia radicular

Se observa en la lesión de las raíces posteriores. Las zonas anestésicas se distribuyen en franjas (dermatomas) de disposición transversal u oblicua en el tronco y longitudinal, es decir, paralela a su eje mayor, en los miembros (fig. 10-17),

© MASSON, S.A. Fotocopiar sin autorización es un delito.

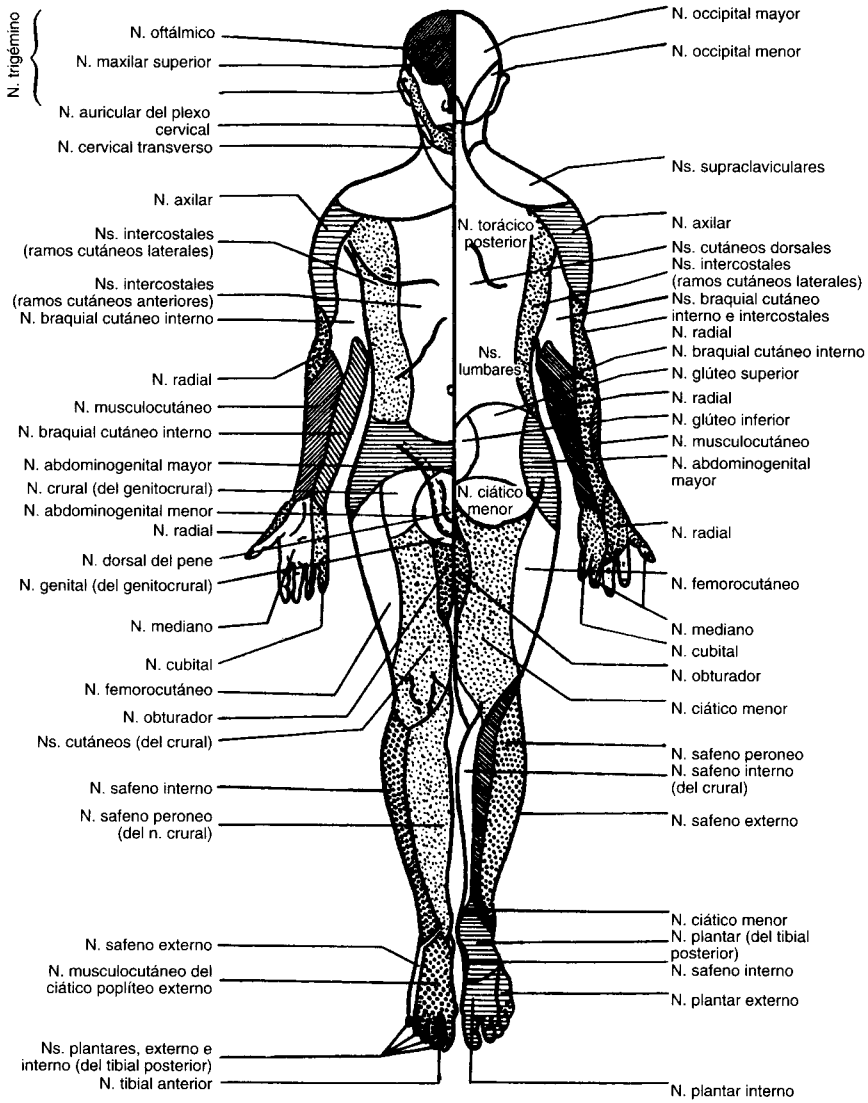


**Fig. 10-17.** Áreas sensitivas de la piel inervadas por los diversos nervios periféricos.

poniéndose bien de manifiesto con la técnica que se indica en la figura 10-18. La anestesia es total, o a veces disociada, con conservación de las sensibilidades térmica y dolorosa y pérdida de la profunda y táctil (disociación tabética). Debida a la imbricación mutua de las diversas raíces, las franjas anestésicas sólo se manifiestan ostensiblemente cuando se afectan, por lo menos, tres raíces vecinas.

En la cara, la anestesia puede adoptar una topografía segmentaria, cuyas zonas anestésicas adoptan configuración concéntrica (fig. 10-19) por lesiones que afectan al núcleo sensitivo del V par (Dejerine).

## Lesión del asta posterior de la médula

Se afectan las fibras cortas conductoras de la sensibilidad térmica y dolorosa. El sujeto pierde la sensibilidad al dolor, calor y frío, o sea, una

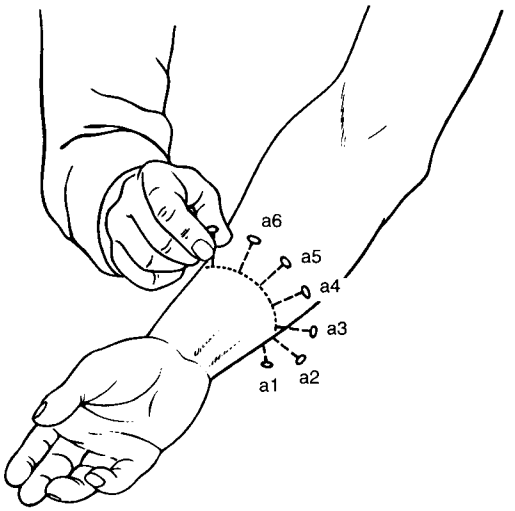


**Fig. 10-18.** Cuando se sospechan trastornos radiculares de la sensibilidad, hay que tener cuidado en explorar los miembros dándoles la vuelta, siguiendo un círculo perpendicular a su eje mayor.

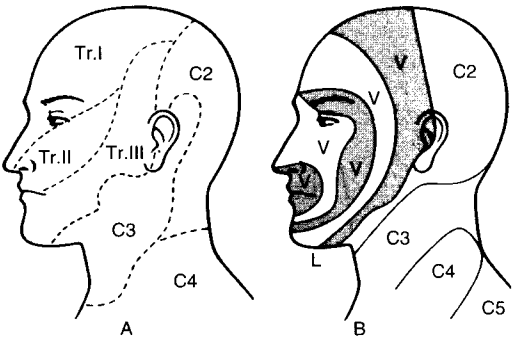


**Fig. 10-19.** Siringobulbia con afectación anestésica del núcleo del trigémino. Las zonas de anestesia terminodolorosa se extienden en forma de áreas imbricadas como las de sección de una cebolla (B) desde la región submaxilar hasta la boca (anestesia en cebolla, en «líneas» de Solder). En (A), se muestran las áreas de distribución normal periférica de las ramas del trigémino.

anestesia disociada (termoalgesia) llamada también «disociación siringomiélica». Pierde la aptitud para percibir el dolor y la temperatura en el mismo lado donde asienta la lesión.

## Lesión del cordón anterolateral de la médula

Disociación siringomiélica de la sensibilidad, localizada en el lado opuesto a aquel donde radica la lesión (las fibras procedentes de las neuronas de segundo orden [asta posterior] ya se han entrecruzado), y disminución de la sensibilidad táctil si la lesión es extensa.

## Lesión del cordón posterior

Pérdida de la sensibilidad profunda, con conservación de la táctil y de la termodolorosa (disociación tabética). En ella, también puede existir anestesia táctil, al afectarse las fibras de la sensibilidad táctil epicrítica que discurren por el cordón posterior, en la porción inmediata a la sustancia gris.

En la mielosis funicular de la anemia perniciosa (tabes anémica) se afectan de modo más exclusivo las fibras conductoras de la sensibilidad profunda, constituyendo el síndrome típico de las «fibras radiculares largas» con indemnidad de las medianas y, por ende, conservación de la sensibilidad táctil epicrítica afectada, como ya hemos dicho, en la tabes dorsal.

## Hemisección medular

Motiva el *síndrome de Brown-Séquard.* Se debe a que las vías piramidales motrices, después de su cruzamiento en el bulbo, siguen sin cruzarse a lo largo de la médula espinal, mientras que las vías que conducen las sensibilidades dolorosa y térmica se cruzan a lo largo del trayecto medular.

En el lado de la lesión, se observa parálisis motriz piramidal y parálisis estereognóstica o de la posición y del movimiento; y en el lado opuesto, no se advierte parálisis motriz alguna y sí, por el contrario, pérdida o disminución de la sensibilidad a la temperatura y al dolor, por debajo del punto herido. Los trastornos de la lesión táctil son insignificantes o nulos.

Por encima de la lesión suele existir, en ambos lados, una estrecha zona hiperestésica (fig. 10-20). La lesión medular causante del síndrome acaece, casi siempre, en la región dorsal.

## Sección total de la médula

Sobrevienen parálisis sensitiva y motriz completas de las extremidades y partes corporales

© MASSON, S.A. Fotocopiar sin autorización es un delito.

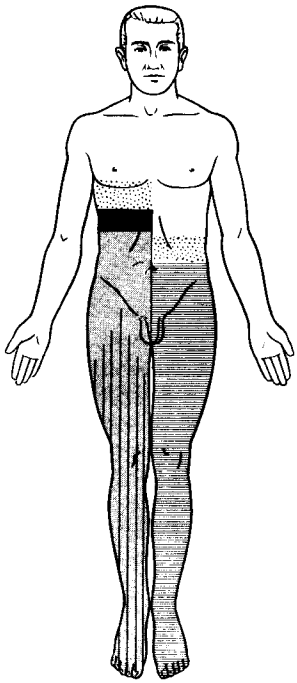

**Fig. 10-20.** Esquema del síndrome de Brown-Séquard producido por la hemisección medular derecha a la altura de la región dorsal. *Lado de la lesión* (punteado): parálisis motora y vasomotora; (en negro): banda de anestesia radicular o segmentaria para todas las sensibilidades de esta zona del tronco; (en rayas negras verticales): pérdida de la sensibilidad profunda homolateral (posición, movimiento y diapasón). *Lado contrario a la lesión* (rayado horizontal): pérdida de la sensibilidad superficial dolorosa y térmica (vías cruzadas); (punteado negro sobre líneas horizontales): zonas hiperestésicas supralesionales.

situadas por debajo de la lesión (síndrome sensitivo-parapléjico) acompañadas, además, de trastornos genitales y de los esfínteres vesical y rectal.

## Lesiones del tronco cerebral

Motivan hemianestesia alterna, o sea, anestesia de la mitad del tronco y miembros opuestos a la lesión y hemianestesia de la cara del lado correspondiente a ésta (fig. 10-21), si la lesión está emplazada en la parte inferior de la protuberancia o bulbo, sede del núcleo del V par craneal; y hemianestesia totalmente cruzada (abarcando, asimismo, la mitad correspondiente de la cara), si la lesión está situada en la porción superior de la protuberancia o en el pedúnculo cerebral, una vez las fibras del núcleo del trigémino ya han experimentado su cruzamiento (fig. 10-22).

## Lesión talámica

Motiva el *síndrome talámico de Dejerine-Roussy.* La causa principal es la encefalomalacia en el territorio de la arteria talamogeniculada, que afecta a los núcleos talámicos ventrolaterales. Se observa:

1. *Déficit sensitivo (la hipoestesia se manifiesta en todas las modalidades de sensibilidad) con hiperpatía en el hemicuerpo opuesto y predominio en las extremidades distales.* La hiperpatía testimonia una desviación fundamental del funcionamiento de los dispositivos somostésicos. Las estimulaciones dolorosas sólo son percibidas después de una estimulación de intensidad creciente y dan lugar a una sensación mal localizada, y al contrario, estimulaciones cutáneas normalmente no dolorosas (frotamientos, estimulaciones térmicas) son generadoras de una sensación penosa. Esta hiperpatía puede o no estar asociada a dolores espontáneos que a veces pueden ser despertados por emociones, como la música, etc.
2. *Hemiparesia o hemiplejía con frecuencia fugaz (contrasta con la persistencia de la hipostesia, característica del síndrome talámico).* Se atribuye a lesión de la vía piramidal (se acompaña de hiperreflexia y de signo de Babinski) o a liberación brusca del córtex, en cuyo caso faltan los signos de piramidalismo.
3. *Hemiataxia y movimientos coreoatetóticos* en el lado afecto.
4. *Síndrome de Bernard-Horner,* a veces con hemianopsia lateral homónima.
5. *Fenómenos vegetativos,* el más característico de los cuales es la anhidrosis del lado de la lesión.
6. *Trastornos psíquicos.* Si las lesiones talámicas son bilaterales, se puede llegar a un deterioro progresivo de las funciones intelectuales.

## Anestesia cortical parietal

Se produce en el lado opuesto a la lesión cerebral. Se embotan las sensibilidades táctil protopática, dolorosa, térmica, así como el sentido de la posición y sensibilidad estereognósica.

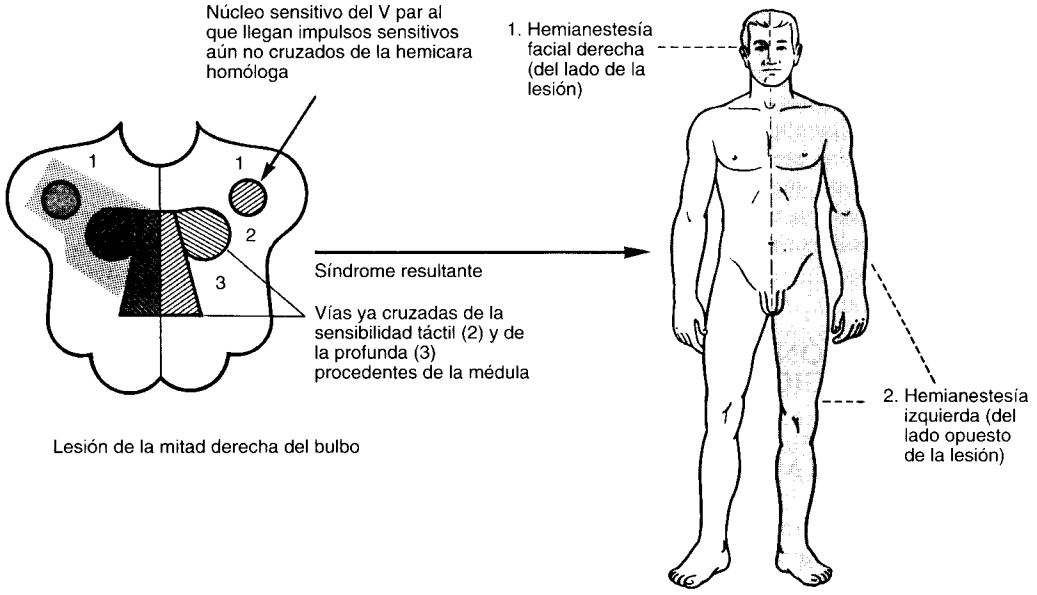


**Fig. 10-21.** Hemianestesia alterna bulbar.

## Anestesia psicógena

A veces es total, y generalizada por todo el cuerpo, aunque puede afectar a un hemicuerpo o presentarse en «segmentos geométricos» con anestesia en guante, en manga de chaqueta, en bota, en calcetín, etc. El diagnóstico se facilita por el interrogatorio y por la exploración del sistema nervioso, que sólo demuestra la alteración de la sensibilidad y también que los trastornos de ésta no se corresponden anatómicamente con la distribución del sistema nervioso central o periférico.

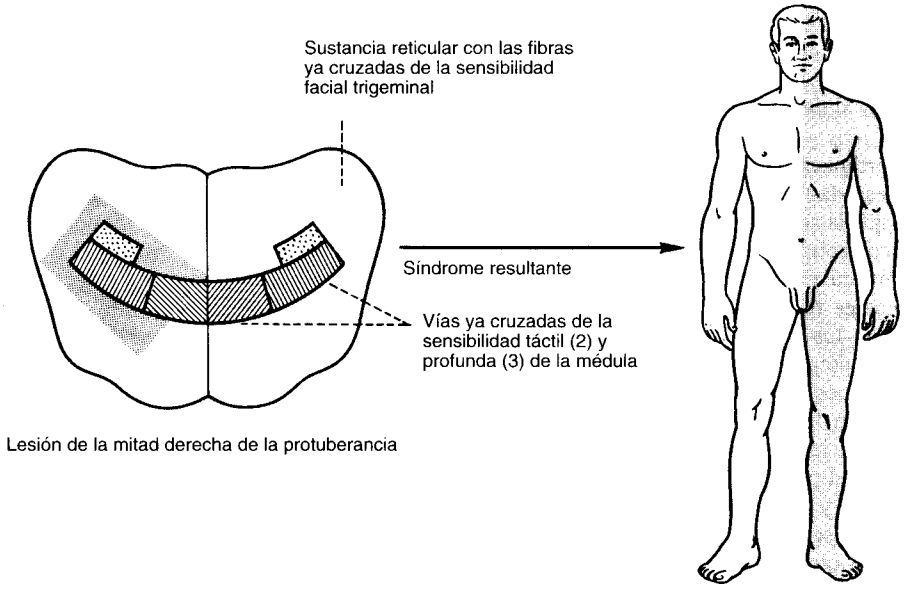


**Fig. 10-22.** Hemianestesia cruzada total pontina.

© MASSON, S.A. Fotocopiar sin autorización es un delito.

En estos enfermos, es frecuente la hiperreflexia tendinosa en las extremidades inferiores, con la normalidad o disminución de los de las extremidades superiores, pues el paciente se encuentra sometido a una involuntaria tensión nerviosa que influye sobre las respuestas. Asimismo, la transición de la zona anestésica a la normal es brusca, circular, cosa que no ocurre en las anestesias neuríticas o polineuríticas, en que el tránsito es gradual.

## ■ EXPLORACIÓN DE LA COORDINACIÓN Y FUERZA MUSCULAR

### COORDINACIÓN MUSCULAR

En todo acto que implique un movimiento segmentario, existe una coordinación o taxia, ya que tales movimientos distan de ser sencillos, y requieren una serie de acciones en que intervienen diversos *grupos musculares:*

1. Los *agonistas,* que son los músculos encargados de iniciar y realizar los movimientos.
2. Los *sinergistas,* que son los músculos o grupos musculares que acompañan al agonista.
3. Los *antagonistas,* que realizan normalmente los movimientos opuestos a los agonistas y que deben relajarse en cierto grado a fin de permitir la acción de éstos.
4. Los *fijadores,* que son los músculos encargados de colocar en determinada posición, a fin de permitir el movimiento buscado, las articulaciones vecinas al desplazamiento.

En la coordinación, entran en juego una serie de receptores, vías de proyección y núcleos, sin los cuales aquélla se hace imposible. Los receptores específicos son los de Pacini, Golgi-Mazzoni, los husos musculares y las terminaciones libres, todos los cuales reciben impulsos, de tipo propioceptivo, de los músculos, tendones, huesos, articulaciones, etc.; son mediados a través de los nervios periféricos y las raíces posteriores, a partir de cuyos ganglios se originan los cilindroejes que constituyen los haces de Goll y Burdach, o de la sensibilidad profunda consciente, que decusan en el bulbo y finalizan en el tálamo, y, por otra parte, los fascículos espinocerebelosos derecho y cruzado que, a través de los pedúnculos cerebelosos inferior y superior, respectivamente, llegan a la corteza del cerebelo. Éste, a su vez, tiene vías de conexión en ambos sentidos con la corteza cerebral. El núcleo de Deiters recibe, por su parte, los estímulos de origen laberíntico, que se encargan de mantener la orientación espacial del cuerpo. Las vías aferentes, encargadas de transmitir los impulsos coordinados a los centros tónicos y motores medulares, discurren principalmente por los haces rubrospinal y deuterospinal o de Marchi.

De acuerdo con lo relatado, se infiere la gran importancia del cerebelo en las funciones de coordinación, y se comprende por qué ha sido llamado el «ganglio director del sistema propioceptivo».

Todo este delicado dispositivo necesita, para alcanzar su madurez, cierto tiempo de aprendizaje; de ahí la llamada «ataxia fisiológica» en el primer año de la vida extrauterina.

Las acciones coordinativas del sistema nervioso central pueden ser estáticas y locomotrices; por tanto, los trastornos de la coordinación pueden ponerse de manifiesto tanto en la realización de movimientos (ataxia cinética), como con el examen de la postura del cuerpo o de sus partes, donde ya la simple inspección puede proporcionar datos importantes (ataxia estática).

Los trastornos de la coordinación estática se revelan por anomalías en la actitud de la cabeza (tendencia a su desviación lateral), del cuerpo y, principalmente, en bipedestación con el «signo de Romberg» (desviación del cuerpo y caída del paciente al cerrar los ojos hallándose en la posición militar de firmes con los pies juntos).

De las tres fuentes de información de que se nutre la equilibración (vista; laberinto y vías vestibulares; sensibilidad profunda por las vías cordonales posteriores) bastan dos de ellas para mantener correcta la posición del cuerpo. Cuando los estímulos alcanzan el centro únicamente por una de ellas, se producen grandes alteraciones del equilibrio.

El tabético, por ejemplo, que presenta una supresión funcional de las vías de la sensibilidad profunda (cordones posteriores de la médula) no pierde el equilibrio, y sí, en cambio, conserva indemnes las vías vestibulares y ópticas. Ahora bien, cuando el tabético cierra los ojos o anda de noche, quedando así eliminada la fuente óptica de información y conservándose solamente la vía vestibular, pierde el equilibrio y aparece el signo de Romberg.

Conducta parecida presentan los pacientes con afección vestibular; cuando cierran los ojos se suprimen en ellos las nociones visuales y el

centro del equilibrio, y tan sólo reciben las nociones de la sensibilidad equilibradora que les llega por las vías cordonales medulares posteriores, produciéndose el signo de Romberg. El primero, es un Romberg cordonal posterior; el segundo es un Romberg de origen vestibular.

El «signo de Romberg» se presenta, principalmente, en dos tipos de lesiones, las que afectan a las vías de la sensibilidad profunda de la médula espinal (tabes dorsal) y las que afectan a las vías vestibulares.

El signo de Romberg sólo se puede admitir como positivo cuando se produce una real pérdida de equilibrio durante la maniobra, con la consiguiente separación de los pies para mantenerlo. Las oscilaciones del tronco, sin pérdida de equilibrio, no deben considerarse como «signo de Romberg positivo», que es propio de muchas personas neuróticas, y que en la neurosis de renta se manifiesta de modo exagerado y teatral.

La *ataxia cinética de las extremidades superiores* se explora con las *pruebas dedo-nariz, dedo-oreja y dedo-dedo.* El enfermo, sentado y con los ojos cerrados, se toca con el índice de una mano la punta de la nariz, el lóbulo de la oreja del otro lado o, después de abrir ambos brazos y cerrarlos de nuevo, procura que se toquen las puntas de ambos índices. Los sujetos normales realizan estos actos sin titubeo alguno; en los pacientes con ataxia, el dedo, antes de llegar a su objetivo, realiza una serie de oscilaciones, simples «correcciones de puntería», que van disminuyendo de amplitud hasta alcanzar la actitud deseada, que, desde entonces, es mantenida ya correctamente. También es útil, teniendo una mano levantada con los ojos cerrados y dedos extendidos, hacer que aferre con la otra mano el dedo pulgar. Las *pruebas de la pronación y supinación rápidas del antebrazo y mano* (o de las marionetas) y *del rebote* (Holmes y Stewart) son muy útiles para esta finalidad.

Para las *extremidades inferiores* se acude a la *prueba talón-rodilla.* El sujeto que se examina permanece acostado en decúbito supino. Se le ruega que, con los ojos cerrados, lleve el talón de un pie sobre la rodilla de la pierna opuesta y lo mueva después en sentido descendente a lo largo del borde anterior de la tibia hasta el pie. Las personas normales realizan esta maniobra con precisión; en los atáxicos, se observa que el talón rebasa la rodilla, poniéndose en contacto con el tercio inferior del muslo para rectificar varias veces antes de llegar a su objetivo.

Los principales tipos de ataxia son:

1. *Ataxia tabética (medular radiculocordonal posterior).* Existe en las enfermedades espinales cordonales posteriores (ataxia cordonal posterior; tabes, anemia perniciosa, enfermedad espinal de Friedreich) y radiculoneuríticas (seudotabes periférica; diabética, alcohólica). Obedece a la pérdida de sensibilidad postural de las piernas. Los enfermos caminan con los pies separados (base amplia), que son lanzados en exceso a cada paso y cae en forma rápida con taconeo, o bien de modo lento *(steppage),* en las polineuritis.

El signo de Romberg en la ataxia cordonal posterior es muy positivo y variable en sus pulsaciones. Se acentúa notablemente al cerrar los ojos. Los pacientes caminan mirando sus pies. En la ataxia espinal paretospasmódica, existen signos piramidales junto a los atáxicos (enfermedad de Friedreich y mielosis funiculares lateroposteriores).

2. *Ataxia cerebelosa.* Surge, sobre todo, por la dificultad de coordinar los movimientos de las piernas con los del balanceo del cuerpo, al marchar. Caminan como beodos, mostrando dismetrías y temblores (temblor atáxico) sin taconeo ni *steppage* y procurando corregir sus pulsiones y cambios estáticos. No suelen sentir vértigo. Sin embargo, a pesar de que miran mucho sus pies, los cerebelosos no logran corregir su ataxia como la disimulan los tabéticos. Puede ser unilateral o bilateral. La ataxia cerebelosa depara pulsaciones múltiples con hipotonía, temblores y menos positividad del signo de Romberg, que las espinales y vestibulares.

3. *Ataxia vestibular.* Coexiste siempre con vértigos, nistagmo y Romberg positivo, desviación de los brazos al extenderlos hacia delante, marcha en estrella y pulsiones siempre hacia un mismo lado, con caídas fáciles al menor balanceo, precipitándose hacia un lado o atrás. A menudo, coexiste con fenómenos de irritación coclear, sobre todo en los síndromes vestibulares periféricos.

4. *Ataxia parietal.* Depende de la autotopagnosia o desconocimiento del propio hemicuerpo, al que el paciente mueve con incoordinación y desorden y hasta desdén. Coexiste con mala discriminación, hemianestesias y astereognosia. Si el proceso se extiende al lóbulo temporal, puede coexistir con afasia sensitiva (jergafasia) y epilepsia psicomotora.

5. *Ataxia frontal.* Puede coexistir en los tumores prefrontales en forma contralateral y desplazamiento al caminar hacia el lado opuesto de la lesión. Se distingue porque no causa nistagmo

© MASSON, S.A. Fotocopiar sin autorización es un delito.

y suele haber trastornos de la conducta con pérdida de la afectividad y del pudor.

## FUERZA MUSCULAR

El examen funcional de los músculos esqueléticos sirve para precisar la topografía e intensidad de los fallos motores, sobre todo en parálisis periféricas y polineuríticas. Casi siempre (las miopatías son la excepción) es la lesión del nervio lo que se busca en caso de paresia o parálisis; el músculo sólo es considerado como un agente de ejecución, y su fallo analizado en función de los nervios, raíces o centros nerviosos.

Se compara la fuerza de grupos musculares simétricos. Las principales dificultades para el observador consisten en las compensaciones y los trucos de los enfermos (tabla 10-2).

Un método útil y sencillo para investigar los movimientos activos de los músculos y grupos musculares es el que a continuación indicamos. Las anomalías motoras nos señalan los nervios y músculos afectos. Se supone que no existe ninguna lesión osteoarticular que se oponga a su realización. Los movimientos de los músculos de la cara y de la masticación se estudian con detalle, junto con los nervios craneales, y los de las extremidades, junto con los nervios raquídeos o espinales.

**Tabla 10-2. Valores para cuantificar la fuerza muscular**

| | |
|---|---|
| 0 | *Parálisis completa.* Ninguna contracción voluntaria |
| 1 | *Paresia severa de alto grado.* Se ha de poder palpar o ver la tensión del músculo o de su tendón. Contracción insuficiente para el desplazamiento |
| 2 | *Paresia de grado intermedio.* Neutralizando la fuerza de la gravedad, los movimientos activos, amplios, de la articulación, son posibles |
| 3 | *Paresia de bajo grado.* La fuerza muscular puede vencer por sí misma la fuerza de la gravedad, y la articulación goza de todos sus movimientos; sin embargo, la energía disponible no puede vencer una resistencia sobreañadida |
| 4 | *Paresia leve.* La fuerza muscular vence a la de la gravedad y, además, a una pequeña resistencia |
| 4+ | *Paresia muy leve.* La fuerza muscular vence a la gravedad y a una resistencia considerable |
| 5 | *Fuerza muscular normal* |

## EXAMEN FUNCIONAL DE LOS GRUPOS MUSCULARES

Este examen incluye las diferentes partes del tronco y las extremidades:

1. *Cabeza y cuello.* Flexión. Extensión. Rotación a derecha e izquierda. Flexión lateral hacia uno u otro hombro: C1-C4 y nervio accesorio (XI par craneal).
2. *Tronco (con el enfermo sentado).* Extensión o enderezamiento. Flexión anterior. Rotación. Flexión lateral: T1-T12.
3. *Cinturón escapular y brazo:*

*a) Escápula.* Elevación. Aducción. Movimiento laterocaudal: C3-C5.

*b) Hombro.* Abducción. Aducción. Rotación hacia fuera y hacia dentro (fig. 10-23 A y B): C4-C6.

*c) Codo.* Flexión. Extensión. Pronación. Supinación (fig. 10-23 C y D): C5-C7. Nervio radial.

*d) Muñeca (movimientos de la mano).* Flexiones dorsal, palmar, radial y cubital (fig. 10-23 E): C6-C7. Nervios radial y cubital.

*e) Dedos:*

— Pulgar: flexión; extensión; abducción; oposición, C8; nervios mediano y cubital.

— Dedos II-IV: flexión dorsal; flexión palmar; abducción (separación de los dedos); aducción, C7-C8; nervios radial, cubital y mediano.

— Meñique: flexión; extensión; abducción; oposición, C8; nervios cubital y mediano.

4. *Cinturón ilíaco y pierna.* Cadera (movimientos del muslo). Flexión. Extensión. Abducción. Aducción. Rotaciones externa e interna. Enderezamiento del tronco de la posición horizontal. Fijación de la pelvis sobre el muslo hacia delante y lateralmente (fig. 10-24 A-B): L2-L5.

*a) Rodilla* (movimientos de las piernas). Flexión. Extensión (fig. 10-24 C-D); L3-L5. La normalidad del cuádriceps femoral permite al sujeto agacharse en la posición de cuclillas y levantarse correctamente.

*b) Tobillo* (movimiento del pie). Flexión dorsal. Elevación del borde externo del pie. Elevación del borde interno. Flexión plantar. Abducción-pronación: L5-S1. La normalidad de los músculos dorsiflexores permite al sujeto mantenerse de pie sobre los talones, y la de los flexores (gemelos, sóleo) sobre las puntas de los pies.

*c) Dedos del pie.* Flexión plantar. Flexión ventral. N: peroneos y tibial.

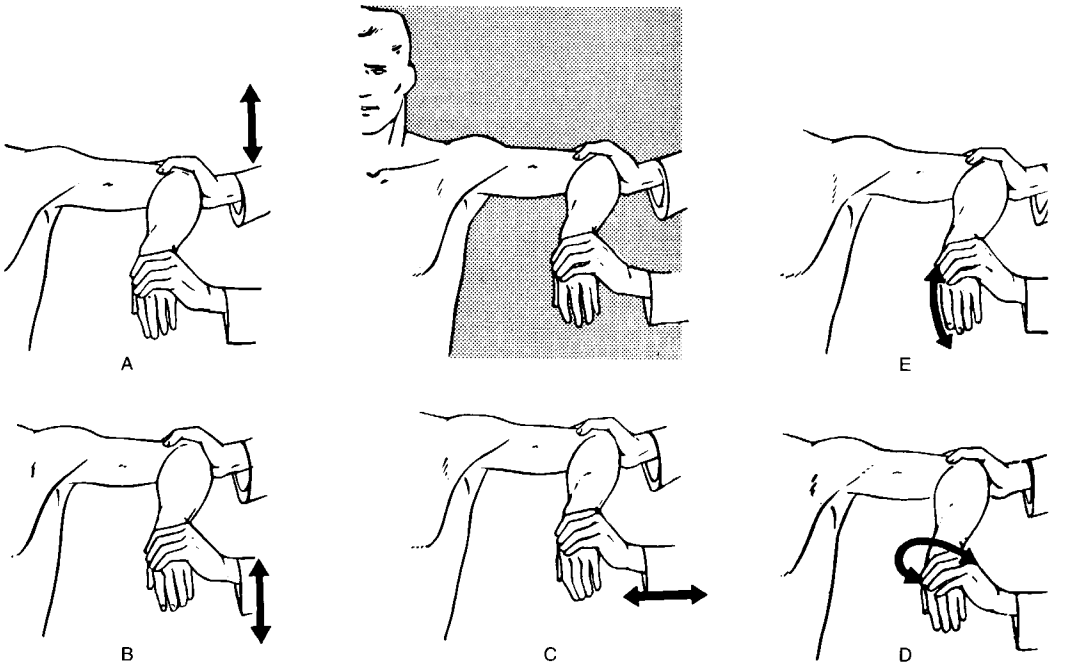


**Fig. 10-23.** La figura del centro muestra la posición inicial del sujeto examinado; ésta es mantenida ofreciendo resistencia a la fuerza ejercida por el examinador. A) Separación-elevación y aproximación del hombro. B) Rotación del hombro. C) Flexión y extensión del codo. D) Supinación y extensión del antebrazo. E) Flexión y extensión de la muñeca.

## ■ SISTEMA NERVIOSO PERIFÉRICO

### SÍNDROMES NEURÍTICOS, POLINEURÍTICOS, PLEXUALES Y RADICULARES

El *sistema nervioso periférico* (nervios craneales y raíces, plexos y nervios espinales periféricos) está constituido por un conjunto de fibrillas, agrupadas en forma de haces o nervios, que enlazan las neuronas centrales de la médula y encéfalo con los órganos efectores (músculos y glándulas) y los receptores (sentidos) de la periferia de nuestro organismo.

La inmensa mayoría de los nervios periféricos contienen fibras sensitivas y motoras. Las primeras tienen su neurona en el ganglio raquídeo o espinal, cuya neurita se bifurca en una rama larga, que es la del nervio periférico sensitivo, en relación, en su extremo, con los receptores sensitivos, y otra corta que, en relación con las raíces raquídeas posteriores, alcanza el neuroeje. Los nervios craneales sensitivos poseen ganglios anexos (el de Gasser para el V, el petroso para el IX, y el plexiforme para el X par, etc.).

Las fibras portadoras de estímulos miodinámicos proceden de la neurona motora periférica del asta anterior o núcleos motores bulbopontinos para los pares craneales, siguen por las raíces medulares anteriores y luego por el nervio periférico. Por las raíces anteriores discurren, asimismo, vías eferentes de orden vegetativo (vasoconstrictoras, sudoríparas, etc.) y tróficas. Mediante los ramos comunicantes, las raíces y ganglios establecen comunicación con el sistema nervioso vegetativo.

Las *raíces raquídeas,* tanto las anteriores o ventrales como las posteriores o dorsales, son intradurales, están sumergidas en el líquido cefalorraquídeo y se hallan envueltas por la piamadre. Adosándose, perforan conjuntamente la duramadre, que por fuera se continúa con la vaina del nervio mixto. El trayecto que recorren desde la aracnoides hasta el ganglio espinal constituye el *nervio radicular de Nageotte.* El ganglio raquídeo se intercala en el trayecto de las raíces posteriores, inmediatamente por delante de las anteriores. Al salir

© MASSON, S.A. Fotocopiar sin autorización es un delito.

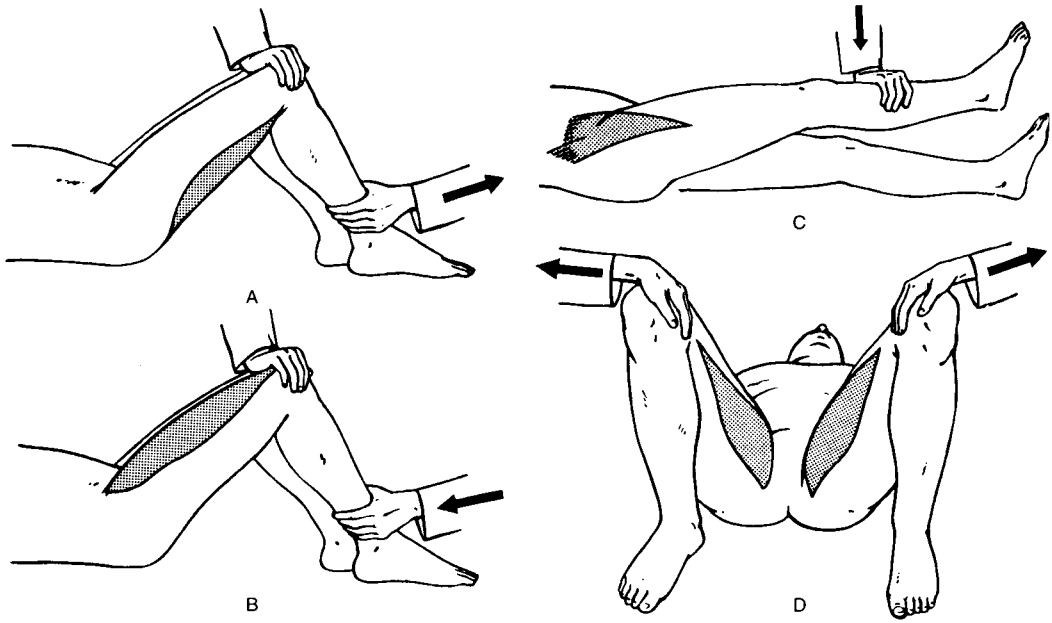


**Fig. 10-24.** A y B) Exploración de los músculos del cinturón pelviano. C) Prueba para el músculo psoasilíaco. El paciente eleva la pierna extendida contra la presión que ejerce en sentido contrario el examinador. D) Examen de los aductores del muslo.

del ganglio, las raíces anteriores y posteriores se unen formando el *nervio raquídeo* y abandonan la duramadre por el agujero vertebral de conjunción. Esta última porción, situada en el agujero de conjunción, ha recibido el nombre de *funículo.* Por fuera del agujero de conjunción, el nervio raquídeo, después de dar un ramo dorsal muy corto, se anastomosa con sus homólogos vecinos y constituye en el cuello, región lumbar y sacra, respectivamente, los *plexos cervical, braquial y lumbosacro.*

La distribución de las raíces sensitivas y motoras de la médula espinal se efectúa de modo *segmentario.* A cada porción o segmento medular corresponde una *metámera* del cuerpo, cuya zona suele tener forma de banda. Las bandas (que se denominan *radiculares*) se imbrican entre sí como las tejas de un tejado. A cada sector cutáneo o dermatoma, le corresponden, por lo menos, tres segmentos medulares con sus correspondientes raíces, razón por la cual la sección de una sola de éstas, apenas determina anestesias ni debilidad motora; las vecinas suplen su efecto. En forma análoga a este modo segmentario o de bandas radiculares en que las raíces sensitivas se proyectan sobre la piel, las raíces motoras inervan grupos musculares que constituyen una unidad funcional o *miotoma.*

La distribución metamérica sensitiva motriz se descompone en los *plexos.* Las raíces raquídeas se mezclan aquí entre sí y forman troncos, que luego se subdividen en los diversos nervios periféricos propiamente dichos, cuya distribución no es la radicular, sino la peculiar de cada uno de ellos.

La finalidad de la fibra nerviosa es la de transmitir impulsos nerviosos, cosa posible por ser excitable y conductora. En su fisiologismo, cumple las leyes del «todo o nada» y del «período refractario». Existe relación entre la velocidad de conducción y la naturaleza de las fibras nerviosas, de manera que la velocidad es mayor cuanto más gruesa es la neurofibrilla. En las vegetativas, la velocidad es más lenta.

La gran mayoría de nervios periféricos contienen fibras sensitivas y motoras. Por esto, cuando enferman, existen manifestaciones de déficit o de excitación sensitiva o motora.

Los trastornos de la *función motora* pueden adoptar tanto la forma de *parálisis* como *de convulsión o espasmo* del músculo correspondiente, y los trastornos de la *función sensitiva* pueden manifestarse tanto por defecto de la sensibilidad *(anestesias)* como por dolor *(neuralgias).*

Las lesiones graves de un nervio periférico mixto producen al mismo tiempo trastornos mo-

tores y sensitivos; en cambio, las lesiones moderadas pueden interesar, con cierta independencia unas de otras, las diversas fibras contenidas en el mismo cordón nervioso y manifestarse por trastornos exclusivamente sensitivos o motores. Una fibra se altera tanto más precozmente cuanto más gruesa y cuanto más rápida sea su velocidad de conducción. Éste es el motivo de que la motilidad, cuyos impulsos discurren por fibras gruesas en conducción motriz rápida, se pierde antes que la sensibilidad y se recupere más tarde cuando agentes nocivos alteran el nervio.

La *parálisis motora periférica,* a diferencia de la central, cuya lesión radica, no en el nervio como en la primera, sino en el haz piramidal, es *flácida,* con atrofia, arreflexia tendinosa y anomalías deficitarias de la excitabilidad eléctrica. Un fenómeno muy llamativo, si la causa de la parálisis radica en la neurona del asta anterior, es la presencia de *miocimias,* es decir, contracciones rápidas de hacecillos musculares, que no determinan efecto motor.

La lesión de un solo nervio se conoce con el nombre de *mononeuropatía,* si son varios, *mononeuropatía múltiple o multineuropatía* y si son uno o varios, pero distales y simétricos, *polineuropatía.* Puede ser motora, sensitiva o mixta.

El término *polirradiculoneuropatía* se reserva para cuando existe lesión de raíz y nervios en varios segmentos, simétricamente y de aparición crural, con marcha ascendente. Es aconsejable reservar los nombres de mononeuritis, polineuritis, etc. cuando la etiología es *inflamatoria.*

Las *algias del neuroeje* (neuroxalgias) comprenden:

1. Las *algias de los nervios periféricos* (neuralgias), desde el origen del plexo a la periferia.
2. Las *algias del agujero de conjunción* (funiculalgias), del ganglio raquídeo al origen del plexo.
3. Las *algias de las raíces medulares* (radiculalgias).
4. Las *algias de origen medular.*
5. Las *algias del encéfalo* (tálamo óptico, corteza cerebral).

## NERVIOS CRANEALES

Son troncos nerviosos cuyo origen se encuentra en el encéfalo o bulbo. Existen doce pares. Desde su origen aparente hasta la periferia, se consideran tres segmentos:

1. *Porción intracraneal* o meníngea.
2. *Intraósea,* cuando discurren por los agujeros de la base del cráneo.
3. *Porción periférica o extracraneal.* Los nervios craneales se comportan de manera distinta a los espinales. Desde su punto de partida, en el tronco encefálico, son formaciones unitarias, y como tales (sin formar plexo) alcanzan los órganos correspondientes.

## Nervio olfatorio (I par)

Ya nos hemos ocupado en su exploración al tratar de la agudeza olfatoria. Se evalúa el sentido del olfato con sustancias olorosas que se le presentan al enfermo, teniendo los ojos cerrados y tapando las ventanas nasales una tras otra. Es importante presentar sustancias aromáticas (café o diversos tipos de jabón), puesto que sustancias como el amoníaco, que provocan una reacción nociceptiva, estimulan el trigémino en lugar del olfatorio.

El olfato se altera fácilmente con el humo del tabaco, reacciones alérgicas, infecciones respiratorias, etc., por eso es conveniente explorarlo solamente en los casos en que se sospecha una alteración específica del primer nervio craneal. Los nervios olfatorios también se alteran fácilmente en los traumatismos craneales, debido al mecanismo de contragolpe, lo que facilita el movimiento de los lóbulos frontales y fácilmente se arranca los bulbos olfatorios de la lámina cribosa del etmoides. Si se sospecha un tumor del lóbulo frontal, puede aparecer *anosmia* uni o bilateral, lo que orienta hacia un meningioma originado en el canal olfatorio.

## Nervios óptico (II par), motor ocular común (III par), patético (IV par), motor ocular externo (VI par)

Estos nervios, sensorial el primero, oculomotores los restantes, son estudiados al tratar de la exploración de los ojos.

En cuanto al nervio óptico, es necesario subrayar que el examen del fondo del ojo, los campos visuales y las reacciones pupilares son fundamentales desde el punto de vista neurológico.

En cuanto a los nervios motor ocular común, patético y motor ocular externo (nervios oculomotores), trabajan juntos para dirigir los movimientos oculares. Se pueden diferenciar los músculos paréticos haciendo que el enfermo siga sólo con los ojos el dedo del médico. En el caso de diplopía, se determina la dirección de la diplopía

© MASSON, S.A. Fotocopiar sin autorización es un delito.

máxima por una desviación ocular visible al médico, o en casos sutiles, por la dirección máxima de separación de las dos imágenes percibidas por el paciente. Cuando el paciente tiene diplopía no detectable por el médico, se sugiere al enfermo que mire en la dirección de la diplopía máxima, al tapar uno de los ojos, el paciente nota cuál de las dos imágenes desaparece. La imagen más periférica es la imagen falsa; la eliminación de la imagen falsa al tapar un ojo indica que el ojo cubierto es el parético. Otras observaciones importantes son la presencia de ptosis, el tamaño de cada pupila, su respuesta directa y consensual a la iluminación, la reacción pupilar a la acomodación y convergencia, y la presencia de nistagmo.

Las lesiones aisladas del nervio motor ocular común producen ptosis, midriasis arreactiva y paresia de todos movimientos (excepto el de mirar al lado externo) y rotación interna. Las lesiones vasculares del nervio, por ejemplo el infarto diabético que interesa al *vaso nervorum,* afectan a los movimientos de manera parcial o completa sin cambios pupilares, debido a la doble irrigación sanguínea de la superficie del nervio por donde circulan las fibras pupilares; en cambio, las lesiones compresivas ocasionan, primero, midriasis, y, luego, ptosis y paresia oculomotora. Entre las lesiones compresivas, queremos señalar los *aneurismas de la comunicante posterior y la hernia del lóbulo temporal* como dos procesos que suelen presentarse con midriasis aislada al inicio de la compresión. Ocasionalmente, las lesiones compresivas dentro del seno cavernoso se presentan con ptosis y diplopía, sin afectar a la pupila.

La lesión aislada del nervio patético ocasiona una diplopía rotacional máxima con mirada hacia abajo; frecuentemente se queja el enfermo de diplopía al subir escaleras. En la mayoría de casos, la paresia no es visible, pero la diplopía es máxima cuando se mira hacia abajo y al lado opuesto a la lesión. Se produce un aumento de la diplopía, si se sugiere al enfermo que incline la cabeza en la dirección opuesta.

Las lesiones aisladas del nervio motor ocular externo producen diplopía horizontal máxima con mirada al lado de la lesión, ello es debido a la paresia del músculo motor ocular externo. Por el largo trayecto del nervio, dirigido ligeramente hacia arriba para alcanzar la punta del peñasco, las hernias centrales crónicas ocasionan tracción de los dos oculomotores externos, produciendo la paresia bilateral.

Es importante recordar que la diplopía también es el resultado de las lesiones de los músculos y de la placa motora. Hay varias miopatías, entre ellas las del *hipertiroidismo,* que tienen predisposición a afectar los músculos oculomotores. La *miastenia gravis* frecuentemente empieza con una diplopía que aumenta con la severa astenia, en combinación con disfagia, voz nasal y debilidad de las extremidades en casos más avanzados.

Los trastornos de la reacción pupilar incluyen la midriasis debido a compresión del nervio oculomotor común antes señalada. La *pupila de Argyll-Robertson* se veía clásicamente en la sífilis del sistema nervioso central, aunque actualmente es más frecuente en la diabetis mellitus; corresponde a una pupila pequeña, irregular, que reacciona a la acomodación pero no a la luz. La *pupila de Adie* es grande y reacciona muy lentamente a la luz; se ve con la arreflexia en el *síndrome de Adie.* A menudo, se encuentra una leve *anisocoria* como resultado de una lesión congénita, o como fenómeno transitorio después de una migraña o de una crisis epiléptica. Hay que distinguir una midriasis de un lado de una miosis del otro lado; el *síndrome de Bernard Horner* consiste en miosis reactiva, una ligera ptosis que afecta a los dos párpados (superior e inferior del mismo ojo) y parálisis seudomotora, debido a la interrupción de las fibras simpáticas en el tronco cerebral, el ganglio simpático encima de la cúpula torácica o el plexo simpático que asciende junto a la arteria carotídea. Es de destacar que las fibras simpáticas son siempre ipsolaterales desde su origen en el hipotálamo, de modo que la anormalidad clínica es siempre en el mismo lado que la lesión responsable. Un «síndrome de Bernard Horner parcial», que afecta solamente al párpado sin cambio pupilar, se distingue de la «ptosis del nervio oculomotor común» por la posición del párpado inferior.

Los movimientos conjugados son controlados por centros voluntarios (sacudidas, movimientos rápidos) e involuntarios (automáticos, movimientos de persecución). El centro voluntario está situado en la porción dorsolateral del lóbulo frontal, conectándose con la formación reticulada paramediana del puente para los movimientos horizontales, y con el mesencéfalo para los movimientos verticales. En cambio, los movimientos automáticos tienen el fin de mantener una imagen visual fija en la fóvea, a pesar de los movimientos del objeto de interés o de la cabeza. Hay un centro de movimientos automáticos en el lóbulo occipital que también dirige señales a los centros del puente y del mesencéfalo.

Lesiones destructivas del lóbulo frontal impiden la mirada al lado opuesto. En cambio, crisis parciales que invaden un lóbulo frontal, aumentan las descargas frontopontinas; esto provoca una mirada conjugada al lado opuesto, que frecuentemente ocurre al comienzo de la convulsión clínica. Lesiones del territorio dorsolateral del puente producen una desviación fija al lado opuesto. La *cintilla longitudinal posterior* conecta la formación «pontina parabducens» con el núcleo oculomotor común del lado opuesto; lesiones de este fascículo producen una *oftalmoplejía intranuclear,* notando parálisis de aducción del ojo opuesto, y nistagmo en abducción del ojo del mismo lado. El «síndrome de Parinaud» es el resultado de lesiones de la parte dorsal del mesencéfalo. El síndrome completo consiste en una parálisis de la mirada hacia arriba, nistagmo con retracción del globo inducido con estímulo optocinético dirigido hacia abajo, pupilas reactivas a la acomodación pero no a la iluminación, y parálisis de convergencia.

El *nistagmo optocinético* es el resultado de estímulos repetitivos pasando de un lado a otro del campo visual. Se puede inducir girando un tambor de rayas o pasando una cinta de rayas de un lado a otro en frente del enfermo. Consiste en una desviación ocular lenta en la dirección del movimiento de las rayas (movimiento de persecución), seguida por sacudidas rápidas en la dirección opuesta. Este tipo de nistagmo requiere la integración de los lóbulos frontales, parietales y occipitales, y es muy sensible a lesiones de la corteza cerebral. Con una lesión del hemisferio cerebral, el nistagmo está reducido o ausente cuando se mueven las rayas en la dirección de la lesión.

El nistagmo se describe por la dirección de la sacudida correctiva, porque es más fácil de ver y describir. Hay un nistagmo normal que se nota con una desviación máxima de los ojos; es importante no confundirlo con el que aparece en condiciones patológicas. Un nistagmo debido a lesiones del aparato vestibular o sus conexiones en el tronco cerebral es, habitualmente, de tipo rotatorio y horizontal, que varía con la posición de los ojos. Hay varios otros tipos de nistagmo debidos a lesiones del tronco cerebral, que son difíciles de clasificar clínicamente. Su semiología es facilitada con la electronistagmografía, empleando electrodos para medir y cuantificar las desviaciones de los globos oculares.

Ya hemos señalado que el nistagmo uniocular ocurre en la oftalmoplejía intranuclear, y también hemos mencionado el nistagmo con retracción del «síndrome de Parinaud». Nistagmos con movimientos inferiores aparecen en lesiones del tronco cerebral o de los tres segmentos superiores de la médula espinal. Nistagmos con movimientos superiores aparecen en lesiones del *vermis* cerebeloso anterior. Una lesión de un hemisferio cerebeloso ocasiona un nistagmo cerebeloso muy característico con la *posición neutral* de los ojos desviada 10-30° hacia el lado normal. Al mover los ojos en cualquier dirección, se nota el nistagmo con fase rápida dirigida hacia esta posición neutral. El nistagmo puede ser horizontal o vertical, dependiendo en la desviación de la posición neutral. Aunque la gran mayoría del nistagmo tiene una fase rápida, seguida por una fase lenta, el nistagmo pendular demuestra una desviación de la velocidad igual en ambas direcciones; aparece con más frecuencia en lesiones del sistema visual.

## Nervio trigémino (V par)

Es un nervio mixto y el más voluminoso de los pares craneales. Es un nervio *sensitivo, motor y vegetativo,* debido a las ramas simpáticas que se le incorporan. Su origen aparente se encuentra en la protuberancia.

Su *fracción motora* tiene origen real en dos núcleos grises (inferior o masticatorio y superior o accesorio) situados en la calota protuberancial. La porción sensitiva está representada por tres núcleos que, de abajo arriba, son el núcleo gelatinoso (el más importante); el núcleo medio (más pequeño), y el superior o *locus coeruleus* (que se halla situado en la parte superior del IV ventrículo).

Desde su origen aparente, ambas raíces, la sensitiva (gruesa) y la motora (delgada), se dirigen hacia la parte interna del peñasco. La primera penetra en un ganglio ancho y aplanado, llamado «ganglio de Gasser», de donde salen las tres raíces que caracterizan este nervio:

1. La *rama oftálmica,* que recoge la sensibilidad cutánea de la piel de la frente, del párpado superior y del cuero cabelludo hasta el vértice craneal y la parte media dorsal de la nariz; inerva el globo ocular, la córnea, la conjuntiva del párpado superior, la parte superior de la pituitaria, el seno frontal y los etmoides.
2. La *rama maxilar superior,* que inerva el párpado inferior, parte de la sien, la piel del labio su-

© MASSON, S.A. Fotocopiar sin autorización es un delito.

perior, de la mejilla y de la nariz, la mucosa conjuntiva, en su parte inferior, del labio superior, techo de la boca, amígdalas, úvula, oído medio y nasofaringe.

3. La *rama maxilar inferior,* que recoge la sensibilidad de la porción posterior de la sien y parte del pabellón de la oreja, parte del conducto auditivo externo, mejilla, labio inferior y región mentoniana, suelo de la boca, y los dos tercios anteriores de la mucosa de la lengua y mucosa de la mejilla.

Mientras las dos primeras ramas son sensitivas, el nervio maxilar inferior es mixto, pues a poco de salir del ganglio de Gasser se le une toda la raíz motora del trigémino, la cual ha pasado, conservando su independencia, por debajo de él. Su acción se ejerce sobre los músculos maseteros, temporal y pterigoideo interno, cuya función es la de elevar la mandíbula superior. Inerva, asimismo, los músculos pterigoideos externos, productores de los movimientos laterales de la mandíbula, y el milohioideo y el vientre anterior del digástrico, que contribuye a su descenso. Por su acción sobre el músculo del martillo del tímpano y el periestafilino externo, que es dilatador de la trompa de Eustaquio, interviene en la audición.

La *función secretora* del trigémino se ejerce gracias a fibras amielínicas vegetativas, sobre las glándulas lacrimales, mucosas de la pituitaria y salivales.

Las *alteraciones sensoriales* conciernen al sentido del gusto. Las fibras gustativas están comprendidas en el nervio lingual, el cual, además de contener fibras táctiles destinadas a los dos tercios anteriores de la lengua, posee las gustativas, a las que se unen otras procedentes de la cuerda del tímpano. Estas fibras, en sentido ascendente, marchan unidas por el nervio facial hasta el ganglio geniculado, siguen luego por el nervio petroso superficial mayor y el ganglio esfenopalatino y por la segunda rama del trigémino penetran en el ganglio de Gasser.

## *Lesiones del nervio trigémino*

La lesión del nervio trigémino puede determinar síntomas deficitarios (parálisis, anestesias) o irritativos (neuralgia esencial y sintomática).

Los síntomas deficitarios dependen del lugar donde radique la lesión, ya sean ramas terminales, ganglio de Gasser, raíz preganglionar, núcleos centrales, vías supranucleares.

## *Lesiones de las ramas aisladas*

1. Lesión de la *rama oftálmica* (conjuntamente con el III, IV y VI pares, constituye el «síndrome de la hendidura esfenoidal»). Motiva anestesia en la frente, párpado superior, pituitaria, conjuntiva y córnea (reflejo corneal abolido).

2. Lesión de la *rama maxilar superior.* Se acompaña de anestesia de la región correspondiente (fig. 10-19).

3. Lesión de la *rama maxilar inferior.* Además de la anestesia correspondiente (parte posterior de la sien, trago, mejilla, labio inferior, región mentoniana, encía inferior, suelo de la cavidad bucal y de los dos tercios anteriores de la lengua), se acompaña de parálisis de los músculos de la masticación, la cual se objetiva haciendo abrir la boca contra la resistencia de nuestra mano en la barbilla u oponiéndonos a su cierre. Si la parálisis es unilateral, la barbilla se desvía al abrir la boca hacia el lado paralizado (parálisis homolateral del músculo pterigoideo), y si es bilateral (lesión de ambas vías corticoprotuberanciales) la mandíbula aparece caída y la boca entreabierta, con la abolición del reflejo masetérico (diplejía masticatoria).

**Lesión de la raíz sensitiva.** Hay hemianestesia de la cara, con anestesia mucosa en la nariz y boca, por delante de la línea que une el mentón con la gran protuberancia occipital externa (línea de Sölder). La falta de reflejo corneal puede motivar queratitis neuroparalítica con formación de úlceras y atrofia del ojo.

**Lesión del ganglio de Gasser.** Hay hemianestesia facial sensitiva y queratitis neuroparalítica.

**Lesión nuclear.** La autonomía entre los núcleos produce trastornos sensitivos o motores aislados (por ejemplo, conservación de la sensibilidad con parálisis de los músculos masticatorios y del martillo). En la siringobulbia, se produce anestesia de la cara en forma distinta a la de tipo periférico, pues se dispone en capas concéntricas, semejantes al corte del bulbo de una cebolla, alrededor de un centro representado por la boca.

**Lesiones supranucleares.** Pueden afectar a las vías motoras y sensitivas. Por tener los núcleos motores del trigémino inervación cortical bilateral (cosa que también ocurre con los restan-

tes pares craneales, salvo el XII y porción inferior del VII), sólo se revelará la parálisis si se interesan ambas vías corticoprotuberanciales, caso en que se producirá una diplejía masticatoria, como se ve en la degeneración senil y lacunar. La lesión de las sensitivas a nivel del tronco cerebral o del tálamo, se acompaña de anestesia o hiperestesia faciales cruzadas.

**Alteración irritativa.** Se manifiesta por la contractura dolorosa de los músculos maseteros (trismo) y por algias.

La *neuralgia del trigémino,* descrita con detalle por Fothergill, es más frecuente en la mujer que en el hombre (2:1); se caracteriza por paroxismos dololosos, de corta duración y de carácter lancinante, urente, punzante o fulgurante, los cuales se presentan aislados o son muy seguidos, sucediéndose a cortos intervalos durante uno o varios minutos. El dolor se limita al territorio de distribución periférica del trigémino. La crisis aparece sin motivo o es despertada por el calor, frío, acto de masticar o hablar, etc. Además, suelen existir zonas limitadas de la piel de la cara o mucosa bucal o nasal, cuya estimulación por simple roce o frotación desencadena el dolor *(trigger zone),* motivo por el cual el enfermo evita tocarlas. Con frecuencia, los dolores se acompañan de una contracción de los músculos de la cara, como un tic (*tic douloureux,* de André).

La *neuralgia esencial del trigémino* (enfermedad de Fothergill o de Trousseau) se diferencia de la *sintomática,* consecutiva a procesos inflamatorios (neuritis), meníngeos, tumorales, etc., atendiendo a lo siguiente:

1. La neuralgia esencial *comienza,* en el 98 % de los casos, en las ramas maxilar inferior y superior. Debemos recelar de las que afectan inicialmente a la rama oftálmica, sobre todo si los dolores no tienen el carácter paroxístico típico.
2. Si el dolor se *irradia* fuera del territorio del trigémino, alcanzando el oído, región retroauricular, cuello, garganta, etc., hay que descartar que pueda tratarse de una neuralgia esencial.
3. La presencia de *trastornos objetivos* de la sensibilidad (anestesia corneal, puntos de Walleix positivos, etc.) no es propia de la neuralgia esencial y sí de las sintomáticas.
4. En la neuralgia facial simple, el V par se afecta *aisladamente.* En la sintomática, es frecuente la afectación de otros nervios craneales.

## Nervio facial (VII par)

Es un nervio motor. Por las relaciones que contrae, por debajo del ganglio geniculado, con el nervio intermediario de Wrisberg, sensitivo-vegetativo, es considerado un nervio mixto, capacitado para ejercer una función motora, sensitiva, sensorial, secretora y vasomotora a la vez.

El núcleo del facial está situado en la sustancia reticulada gris de la protuberancia, cerca del bulbo; sus fibras, después de un trayecto sinuoso y de rodear el núcleo del VII par (rodilla del facial), salen del neuroeje (origen aparente) a nivel del surco bulboprotuberancial, en el llamado «ángulo pontocerebeloso», junto al nervio acústico. Se dirigen hacia delante y afuera, penetran en el hueso temporal por el conducto auditivo interno y siguen por el acueducto de Falopio; describen en él dos acodaduras y salen por el agujero estilomastoideo; atraviesan la cara interna de la parótida, donde se dividen en dos ramas terminales, la temporofacial y la cervicofacial, que se distribuyen por todos los músculos de la cara y el cutáneo del cuello, a excepción del elevador del párpado superior, inervado por el III par.

El *nervio intermediario de Wrisberg,* de función sensitivosensorial, contrae íntimas relaciones con el facial. Su neurona se halla en el ganglio geniculado. Sus neuronas unipolares tienen una prolongación que se dicotomiza en una expansión periférica que se entremezcla con el tronco del facial, y otra central de curso ascendente que, después de penetrar en el surco bulboprotuberancial al lado del facial y VIII par, remonta el tronco cerebral hasta el núcleo solitario.

Las ramas que emiten el nervio facial y el intermediario están en relación con el glosofaríngeo. El nervio petroso superficial mayor, emergiendo del ganglio genicular, forma en su unión con el nervio petroso profundo mayor, rama del IX par, el nervio vidiano, que va destinado al ganglio esfenopalatino. El nervio petroso superficial menor penetra en el ganglio ótico después de entremezclarse con el nervio petroso profundo menor, rama asimismo del IX par.

Del tronco del facial, por debajo del ganglio geniculado, salen el nervio del músculo del estribo, que inerva este músculo o estapedio, y la cuerda del tímpano, que, después de anastomosarse con el nervio lingual, rama del trigémino, se distribuye por la lengua, confiriendo al órgano la sensibilidad gustativa de sus dos tercios anteriores y presidiendo la secreción de las glándulas submaxilar y sublingual. La sensibilidad del ter-

© MASSON, S.A. Fotocopiar sin autorización es un delito.

cio posterior de la lengua depende, lo mismo que la secreción de la saliva parotídea, del glosofaríngeo.

Las dos ramas terminales del facial son la *temporofacial* y la *cervicofacial.* La rama temporofacial se distribuye por el músculo auricular anterior, cara externa del pabellón de la oreja, frontal, piramidal, orbicular de los párpados, cigomático, elevador del ala de la nariz y del labio superior, canino, transverso de la nariz, buccinador y mitad del orbicular de los labios. La rama cervicofacial se distribuye por toda la mitad inferior del orbicular de los labios del mentón y cutáneo del cuello.

## *Fisiología del nervio facial*

Es compleja. Preside la motilidad de los músculos de la cara y de los huesecillos del oído, a excepción del músculo interno del martillo, a cargo del V par; de él depende la función gustativa de los dos tercios anteriores de la lengua por medio de la cuerda del tímpano, y por este mismo ramo produce la secreción salival de la glándula submaxilar.

El nervio intermediario de Wrisberg preside la sensibilidad de la llamada *zona de Ramsay-Hunt,* la cual comprende parte del tímpano, el conducto auditivo externo, el meato auditivo, la concha, el trago, el antitrago, el antehélix y su fosita.

## *Parálisis del nervio facial (prosopoplejía)*

Es la más frecuente de las parálisis de los nervios craneales.

**Central o supranuclear.** La lesión causal radica por encima de la región nuclear, como en las hemorragias de la cápsula interna o en los ictus, que afectan al pie de la circunvolución frontal ascendente.

**Periférica.** Puede ser por lesión de la médula oblongada (parálisis nuclear) o del nervio en algún tramo de su trayecto, como en los procesos morbosos de la base del encéfalo, especialmente sífilis y tumores, afectación del oído interno o de la glándula parótida, enfriamiento (parálisis a frigore), etc.

El término de «parálisis de Bell» se aplica a la parálisis facial de tipo periférico y de comienzo agudo, en la que no puede demostrarse su causa. Suele ser más frecuente en el lado izquierdo.

### *Diferencias entre ambas parálisis*

*a)* La parálisis facial *periférica* es siempre unilateral (monoplejía facial); la *central* puede ser unilateral o bilateral (diplejía facial), y muchas veces se acompaña de hemiplejía directa.

*b)* La parálisis facial *periférica* es total, es decir, interesa los músculos inervados tanto por la rama temporofacial como por la cervicofacial. En la *central,* permanece libre de parálisis la zona inervada por la rama superior del facial (frente y orbicular de los párpados), por ser esta zona de inervación bilateral, es decir, inervada sinérgicamente por ambos hemisferios cerebrales.

*c)* En la parálisis facial *periférica,* hay pérdida de todos los tipos de motilidad (la parálisis facial *central* puede ser parcelaria)[14].

Las parálisis del VII par se diagnostican basándose en los datos suministrados por la inspección de la cara del enfermo y por la imposibilidad de llevar a cabo determinados movimientos por parte de los músculos faciales.

Observando la cara del paciente en reposo, se aprecia en el lado afecto, o en ambos si la parálisis es bilateral, la desaparición de los rasgos (surcos, arrugas) que caracterizan la fisonomía; los pliegues frontales y el surco nasogeniano están casi borrados; la ceja, más caída y menos arqueada; la comisura bucal, desviada y generalmente descendida en el lado enfermo en relación con el sano. El ojo, permanentemente abierto (lagoftalmía) y sin parpadeo, se encuentra mojado de lágrimas (epifora) por eversión de la carúncula lagrimal; al intentar cerrarlo, se dirige hacia arriba, movimiento asociado normal que falta cuando

[14]Haciendo sonreír o ejecutar un esfuerzo, se explora la contractura facial que acompaña a los estados emotivos (risa, llanto, cólera, etc.) y a la realización de un esfuerzo (sinergia automática). Es independiente, hasta cierto punto, de la motilidad voluntaria, por cuanto depende principalmente de las fibras extrapiramidales, en especial del haz rubrospinal.

En la parálisis facial central, el sujeto no puede enseñar los dientes, silbar e hinchar los carrillos, pero, en cambio, puede sonreír y fruncir las cejas durante un esfuerzo violento.

En la parálisis facial periférica, por lesión de la vía terminal común, quedan abolidas todas las modalidades de motilidad; voluntaria, refleja y automática.

En las lesiones talámicas y lenticulares, esa disociación también es patente, pero en sentido inverso; el sujeto enseña los dientes, frunce las cejas, etc., como la persona sana (motilidad voluntaria conservada); pero muestra paresia emocional (la sonrisa es menos franca; motilidad involuntarla o extrapiramidal alterada).

no hay parálisis, ya que la hendidura palpebral se cierra y lo cubre. Por esto, en el lado paralizado se ve la esclerótica bulbar blanca *(fenómeno de Bell)*. Cuando la parálisis no es muy acentuada, se puede hacer más ostensible indicando al enfermo que frunza el entrecejo, arrugue la frente, cierre los ojos, muestre los dientes, ría, silbe, sople, etc. De esta manera, estudiaremos la motilidad de los músculos inervados por la rama superior o temporofacial del nervio facial (frente y orbicular de los párpados), poco afectados o indemnes en las parálisis supranucleares o centrales, y de los correspondientes a la rama inferior, los cuales, por carecer de inervación bilateral, se afectan tanto en la parálisis facial periférica como en la central.

### *Semiología topográfica en las lesiones del nervio facial*

Según la región que se vea afectada por la lesión, consideraremos:

1. *Por debajo del agujero estilomastoideo (tumor de la parótida, traumatismos, a frigore).* Parálisis de los músculos de toda la mitad de la cara.
2. *Entre el ganglio geniculado y agujero estilomastoideo:*

*a) Por encima de la cuerda del tímpano y debajo del nervio del músculo* (estapedio) *del estribo,* aparece parálisis facial + pérdida de la sensibilidad gustativa (ageusia) limitada a los dos tercios anteriores de la lengua del mismo lado de la parálisis + hiposialia de la glándula submaxilar correspondiente.

*b) Por encima del nervio estapedio,* aparece idéntico cuadro + hiperacusia dolorosa.

3. *En el ganglio geniculado.* Parálisis o paresia facial + vesículas policíclicas en el conducto auditivo externo y dolor intenso a su nivel («síndrome de Ramsay-Hunt» por infección vírica del ganglio geniculado).
4. *Entre el ganglio geniculado y conducto auditivo interno.* Parálisis facial con conservación de la sensibilidad gustativa y disminución de las secreciones salival y lacrimal. Se ha descrito el «síndrome de Melkersson-Rosenthal» con lengua escrotal o *plicata,* queilitis granulomatosa y parálisis facial fugaz y recidivante por compresión del nervio a este nivel.
5. *Entre el conducto auditivo interno y el origen aparente del nervio facial (surco bulboprotuberancial a nivel de la fosita lateral del bulbo).* La causa es, casi siempre, un neurinoma del acústico. A la parálisis facial se añaden signos vestibulares (vértigos), acústicos (sordera, acúfenos), trigeminales (abolición del reflejo corneal, anestesia bifacial) y secuentes a la compresión del pedúnculo cerebeloso medio (ataxia). Este conjunto integra el llamado «síndrome del ángulo pontocerebeloso», de observación frecuente.
6. *En los núcleos bulbares.* Formas intracraneales de la poliomielitis, focos hemorrágicos. Suele asociarse a la lesión de otros pares craneales (V, VI) y vías piramidales, dando lugar a hemiplejías alternas.

En el «síndrome de Moebius», existe una parálisis facial doble (diplejía facial) asociada a parálisis oculomotora también doble. Incide en niños y se considera como un trastorno congénito por fallo nuclear en el tronco.

7. *A nivel supranuclear.* En las hemorragias de la cápsula interna o en los ictus que afectan el pie de la circunvolución frontal ascendente. Motiva el tipo central de parálisis, recién descrito.

### *Espasmo facial*

Suele ser unilateral (hemiespasmo facial) y aparece por accesos, espontáneos o provocados por la masticación, por una conversación animada, por la risa o por diferentes emociones. Puede interesar a todos los músculos de la hemicara o sólo determinados grupos musculares, como el orbicular de los párpados, frontal, elevador del ala de la nariz, mentonianos, etc.

El espasmo facial anuncia, como la parálisis facial, una lesión del núcleo del facial o del trayecto periférico de éste. Se observa en epilépticos, en tumores del ángulo pontocerebeloso, en tetánicos, en casos de encefalitis epidérmica o sin causa diagnosticable.

Las graves parálisis faciales de tipo periférico dejan, a veces, como secuela, un espasmo facial posparalítico con contractura permanente.

## Nervio acústico (VIII par)

Consta de dos partes funcionalmente diferentes, por su rama coclear interviene en la audición, y por la vestibular, en el equilibrio. Ya hemos tratado de la primera en la exploración del oído; la capacidad de mantener el equilibrio se estudia más adelante, en el síndrome vestibular.

© MASSON, S.A. Fotocopiar sin autorización es un delito.

## Nervio glosofaríngeo (IX par)

Es un nervio dotado de función motora, sensitiva y sensorial.

El núcleo motor es el ambiguo, situado en la parte posterior del bulbo, por detrás de la oliva bulbar.

Los núcleos sensitivos residen en los ganglios de Andersch y Ehrenritter. La sinapsis sensitiva central se establece en los núcleos dorsal y haz solitario. A la salida del bulbo, las dos ramas, sensitiva y motora, están fusionadas y emergen del cráneo por el agujero rasgado posterior.

Las ramas que emergen del IX par son seis, así, el nervio simpático de Jacobson, el nervio estilofaríngeo, el estilogloso, las ramas carotídeas, las faríngeas y las amigdalares.

El nervio glosofaríngeo inerva los músculos estilofaríngeos, estiloglosos, glosostafilinos, vientre posterior del digástrico y el constrictor superior de la faringe. Recibe la sensibilidad de la mucosa faríngea y la gustativa del tercio posterior de la lengua. Contiene fibras secretoras para la glándula parotídea.

El síntoma más destacado de la parálisis de este nervio es la parálisis del constrictor superior de la faringe, puesta de manifiesto en el acto de deglutir. Se revela también haciendo que el paciente, con la boca abierta y la lengua extendida, pronuncie la vocal «a». En los casos de parálisis unilateral, se observa la desviación de la pared faríngea hacia la parte sana, «signo de la cortina, de Vernet». El reflejo nauseoso está suprimido en el lado paralizado, y la sensibilidad gustativa del tercio posterior de la lengua (por detrás de la V lingual), abolida.

La *neuralgia del glosofaríngeo* (glosodinia posterior, síndrome de Wilfred-Harris), se caracteriza por dolores paroxísticos unilaterales, referidos a la región amigdalar, y se irradia hacia la faringe, raíz de la lengua, región lateral del cuello, oído y preauricular. La estimulación de la amígdala y pilares del velo o raíz de la lengua suele provocar el desencadenamiento del dolor, así como la deglución y el movimiento de exteriorización de la lengua. Durante las crisis, los sujetos experimentan una sensación de «llaga» o «quemadura» en la garganta, o «como si tuvieran un corte» en ella, lo que los incita a veces a hacer esfuerzos de carraspeo. También se produce con frecuencia durante las crisis una sensación constrictiva muy desagradable en la garganta.

Riley (1942) describió por vez primera la combinación de esta neuralgia con interrupción de los latidos cardíacos y síncope; Karnosh (1947), con disritmia cardíaca y vértigos, y Roulhac y Levy, con bradicardia, síncope y convulsiones. Estos autores consideran que el trastorno del nervio glosofaríngeo constituye el punto de partida de las alteraciones cardiovasculares y de la hipoxia cerebral secundaria, y que la transmisión refleja de los impulsos anormales se hacía a través de la fibras del seno carotídeo que se unen al glosofaríngeo y establecen subsecuentemente conexiones centrales con el vago.

## Nervio vago o neumogástrico (X par)

Es un nervio mixto dotado de funciones sensitivas, motoras y organovegetativas.

Se origina en el bulbo en tres núcleos, el ambiguo, el solitario y el núcleo dorsal propiamente dicho. Emerge por el surco lateral posterior del bulbo y sale del cráneo por el agujero rasgado posterior. Desciende verticalmente y, atravesando la región cervical y la torácica, alcanza el abdomen. A nivel del ganglio plexiforme (situado, como el yugular, a poco de salir del cráneo) recibe la rama interna del espinal. En su trayecto, emite una serie de ramos, así, en la región cervical, los faríngeos, que inervan, junto con los procedentes del IX par, el constrictor inferior y el constrictor medio de la faringe, y en la parte superior, además, los músculos del velo del paladar, excepto el peristafilino externo, que es inervado por el V par; el faríngeo superior, que mueve el músculo cricotiroideo y preside la sensibilidad de la epiglotis y regiones supra e infraglóticas; el laríngeo inferior o recurrente, cuya asa contornea la subclavia derecha en el lado derecho y el cayado de la aorta, en el izquierdo, inerva todos los músculos de la laringe. En su trayecto torácico, suministra ramas esofágicas, bronquiales, pulmonares y cardíacas, formando parte de los centros neurovegetativos de estos órganos. En el abdomen, se distribuye por el hígado, estómago, plexo solar y ganglio semilunar.

Las lesiones del X par motivan la parálisis faríngea y velopalatina de la mitad correspondiente. Se produce asimetría del velo del paladar, acentuada cuando el paciente pronuncia la vocal «a». La úvula se desvía hacia el lado sano. Los líquidos pueden refluir en parte a la cavidad nasal. La parálisis de la cuerda vocal correspondiente motiva «voz bitonal».

Los trastornos de la sensibilidad se traducen por hemianestesia del velo del paladar, de la mi-

tad correspondiente de la úvula, pilares anterior y posterior, y laringe, con abolición del reflejo nauseoso.

Las alteraciones vegetativas en la parálisis unilateral son poco manifiestas. Consisten en anomalías en la frecuencia cardíaca, dificultad respiratoria y crisis de tos no rara «voz quintosa».

## Nervio espinal (XI par)

Es un nervio motor. Tiene dos núcleos, uno bulbar, que da origen a las fibras que a nivel del ganglio plexiforme se fusionan con el vago, y otro, en la médula cervical, que forma el nervio espinal propiamente dicho. Éste va destinado a los músculos esternocleidomastoideo y trapecio, así como a los constrictores de la laringe y velo del paladar.

La parálisis del músculo esternocleidomastoideo y del trapecio motiva que la cabeza se incline hacia el lado sano, el mentón gire hacia la parte enferma, la clavícula haga prominencia y el hombro caiga como arrastrando la escápula (escápula alada). Se explora mirando el comportamiento del músculo esternocleidomastoideo al hacer rotar o flexionar la cabeza hacia el otro lado o haciendo elevar el hombro del lado enfermo o encogerlos imitando el gesto o actitud de paciencia. Si la parálisis es bilateral, queda impedida la flexión de la cabeza sobre el tórax, sobre todo si se intenta este movimiento estando el enfermo en decúbito supino.

Los espasmos musculares en el territorio del espinal se traducen por crisis hipertónicas y de contractura del músculo esternocleidomastoideo y del trapecio. Otras veces, son causa de crisis de tortícolis espástica.

## Nervio hipogloso (XII par)

Es un nervio motor. Además de los infrahioideos (digástrico, esternohioideo, esternotiroideo) inerva los músculos de la lengua.

En la parálisis central por lesiones supranucleares (a nivel de la corteza cerebral o haz geniculado) hay paresia de la hemilengua del lado opuesto. Al sacarla, ésta se desvía hacia el lado paralizado por el predominio del músculo propulsor geniogloso de la parte sana. En las lesiones bilaterales, se alteran, además, la masticación y la deglución.

En la parálisis nuclear o troncular unilateral, al abrir la boca se observa que la lengua aparece ligeramente desviada hacia el lado sano. Al sacarla, se desvía hacia el lado paralizado. Existe imposibilidad de dirigir la punta hacia el lado sano. Hay atrofia del órgano con fibrilación muscular si la lesión es nuclear.

En las parálisis nucleares bilaterales, existe dificultad para la masticación, deglución y la pronunciación de vocablos que estén formados por consonantes linguales («r, s, t, d, l, n»). No existen, en cambio, trastornos de sensibilidad táctil ni gustativa.

Las parálisis combinadas de varios nervios craneales (con trastornos sensitivos o motores de las extremidades o sin ellos) han sido tratadas, con la detención que su importancia merece, al ocuparnos del aparato ocular.

# NERVIOS RAQUÍDEOS O ESPINALES

Teniendo en cuenta que éstos, salvo los nervios intercostales, salen de los plexos (a su vez resultado de la mezcla de las diversas raíces espinales), consideraremos en este capítulo para facilitar su estudio: síndrome general radiculítico. Radiculitis; enfermedades de los plexos y, afección de nervios periféricos.

## Síndrome general radiculítico. Radiculitis

Cualquiera que sea su causa (inflamatoria, tóxica, avitaminótica o compresiva) se manifiesta por dolores y síntomas deficitarios del tipo de las anestesias, con arreflexia y parálisis.

Se caracterizan:

1. *Por su distribución en banda de topografía monorradicular* (fig. 10-17). El dolor radicular no siempre cubre todo el dermatoma de una raíz determinada; puede faltar en sus partes distal, proximal, media, o en dos de las partes mencionadas.
2. *Por su carácter paroxístico.* A veces lancinante o terebrante, de violencia extrema.
3. *Por aumentar en los llamados «signos de radiculitis».* Los cuales acrecen la presión intrarraquídea (motivo de compresión de las raíces intradurales) o elongan las raíces afectas (maniobra de De Sèze y Godlewski [fig. 10-1] para las raíces que integran el plexo braquial, y las de Lasègue, Bragard y Gowers [fig. 10-2], Neri, Naffziger-Jones y Dejerine para las lumbosacras).

© MASSON, S.A. Fotocopiar sin autorización es un delito.

4. *Por acompañarse de:*

*a) Trastornos de la conducción de las fibras sensitivas.* Que se manifiestan por parestesias (hormigueos, pinchazos, entumecimiento, sensación de frío o calor) o también de alteraciones objetivas de la sensibilidad, hiperestesia, hipostesia, anestesia. En la práctica, resulta más útil buscarlos en su aspecto doloroso, es decir, hiperalgesia, hipoalgesia, analgesia, lo cual hacemos con la punta de una aguja u objeto punzante. Anomalías en la sensibilidad profunda se traducirían por una disminución o abolición de la sensibilidad vibratoria, demostrable con el diapasón.

*b) Anomalías en la conducción de las fibras motoras.* Fasciculaciones musculares. Calambres. Disminución de la fuerza muscular.

*c) Trastornos tróficos y de los reflejos.* Desatacan piel seca e hiporreflexia.

No todos los trastornos mencionados se hallan en cada caso en un momento dado, pero en el curso de la evolución suelen aparecer varios o la mayoría de ellos. La condición fundamental es que los diversos síntomas y signos concuerden topográficamente, es decir, que se produzcan en el territorio de una misma raíz nerviosa.

La *parálisis radiculítica* es de tipo periférico, afecta a todos los nervios que corresponden a la raíz enferma y se acompaña de anomalías en el líquido cefalorraquídeo, consecuencia, a su vez, de la inflamación meníngea perirradicular. Su asiento es, a veces, proximal (seudomiopático), como en el caso en que las raíces afectas sean las correspondientes a la musculatura del cinturón escapular (C3-C4) o del pelviano (L2-S1); cuando es distal, es causa, si las raíces afectas son C7-T1, de las parálisis del cubital, mediano o radial y, si las afectadas son L4-S3, de la del nervio ciático.

## Enfermedades de los plexos

Se manifiestan por síntomas irritativos (neuralgia plexual o plexitis) o por parálisis.

**Plexo cervical.** Resulta formado por la rama anterior de las cuatro primeras raíces cervicales (C1-C4). Se anastomosa con el hipogloso y con el ganglio simpático cervical superior. Las raíces sensitivas (mastoidea, nervio occipital mayor de Arnold, auriculares, cutáneas, del cuello, supraclaviculares) se distribuyen por el cuero cabelludo, por detrás de la línea occipitomentoniana de Sölder y parte posteroinferior de la cara y cuello. Las ramas musculares van a los pequeños músculos del cuello (recto, lateral, trapecio y esternocleidomastoideo). Su rama terminal más importante es el «nervio frénico», que inerva el diafragma y recoge la sensibilidad de la pleura diafragmática y del peritoneo subfrénico.

La *afectación* del *plexo cervical* se manifiesta en clínica por las neuralgias occipital y frénica y por la parálisis del diafragma:

1. *Neuralgia occipital de Arnold.* El dolor es, por lo regular, bilateral y casi siempre constante. Suele irradiarse hacia el vértice de la cabeza o a los hombros. Existe un punto doloroso típico en la mitad de la línea que une la apófisis mastoides con la vértebra C1 (fig. 10-25). Otras veces, duele al presionar la propia mastoides y las inserciones del trapecio y del esternocleidomastoideo. No es raro que el paciente refiera en el occipucio molestas sensaciones de «acorchamiento», hormigueos, frío o tirantez. Puede ser secundaria a un mal de Pott, a una paquimeningitis o a una cervicoartrosis. En estos casos, suele ser bilateral y se acompaña de hipostesia cutánea. Cuando es de tipo esencial, por el contrario, casi siempre es unilateral.

2. *Neuralgia frénica.* Es más frecuente en el lado izquierdo. Suele ser sintomática de procesos mediastínicos, pericarditis o tuberculosis torácicas. Evoluciona con molestos dolores que ascienden hasta el hueco supraclavicular y se exacerban al toser, respirar hondo, etc. Los puntos dolorosos objetivos propios de esta neuralgia son el si-

**Fig. 10-25.** Punto doloroso típico de la neuralgia occipital de Arnold. Obsérvese la posición de la falange distal del pulgar al presionar dicho punto, y la cabeza del paciente ligeramente inclinada hacia delante. Se ha de explorar a ambos lados de la línea media.

tuado en el cuello, delante de la apófisis transversa de la vértebra C5 o punto de salida del frénico; el esternocleidomastoideo, situado entre las dos inserciones inferiores de este músculo; el «punto de Jousset», situado encima del quinto cartílago costal, y el «botón diafragmático de Guéneau de Mussy», que coincide con la punta de la X costilla en el arco costal.

3. *Parálisis frénica.* Casi siempre es unilateral y de origen periférico. El gobierno cortical bilateral de los músculos impares impide que en las lesiones cerebrales unilaterales (hemiplejía) surjan parálisis diafragmáticas. Subjetivamente, la mayoría de los enfermos no experimentan molestia alguna. Es decisivo el examen radiológico, que demuestra la elevación del hemidiafragma paralizado, sobre todo durante la inspiración, en contraste con el sano, que desciende como es lo normal (signo de la balanza de Kienböck).

**Plexo braquial.** Resulta formado por la V, VI, VII y VIII raíces cervicales y primera dorsal. Tiene una gran extensión (casi 30 cm) y está situado superficialmente, lo que explica su vulnerabilidad. La clavícula lo cruza por delante. Por sus ramas, terminales y colaterales, preside la motilidad y sensibilidad del hombro y brazo.

1. *Parálisis del plexo braquial.* Se describen tres tipos: superior, inferior y total:

*a) Parálisis de tipo superior* (Duchenne-Erb). Es la más frecuente (en una proporción aproximada al 90 %). Están interesadas las raíces C5-C6. Los músculos parésicos son el deltoides, supra y subespinosos, bíceps, braquial anterior y supinador largo. Los movimientos de la muñeca y dedos de la mano no están dificultados. El brazo cuelga inerte a lo largo del tronco, algo rotado hacia dentro, en pronación (parálisis del supinador) y no puede ser separado del tronco (parálisis del deltoides) ni del codo flexionado (parálisis del braquial anterior y bíceps). La sensibilidad se afecta poco. La zona anestesiada se limita a una franja estrecha en la región deltoidea (nervio circunflejo) y externa del brazo y antebrazo (nervio musculocutáneo).

*b) Parálisis de tipo inferior* (Dejerine-Klumpke). Las raíces dañadas son inferiores (C8-T1), de los que emanan los nervios cubital y mediano. Los músculos afectos son los de la mano, con atrofia de las eminencias tenar e hipotenar. La anestesia se limita al territorio del braquial cutáneo interno, o sea, mitad interna de la mano y antebrazo. Se acompaña, no rara vez, del «síndrome de Bernard-Horner» (enoftalmía, miosis y blefaroptosis).

*c) Parálisis total.* El miembro pende en completa resolución, rotación interna y pronación y con la mano y los dedos en flexión. La anestesia cutánea ocupa toda la mano, antebrazo y cara externa del brazo. La cara interna está preservada por recibir filetes del nervio braquial interno, en parte relacionado con la raíz de la segunda dorsal. Es manifiesto un «síndrome de Bernard-Horner homolateral».

2. *Neuralgias del plexo braquial.* En la mayor parte de los casos, es sintomática. No obstante, existen neuralgias del plexo braquial como entidad independiente. Se caracteriza por dolores agudos en el cuello y región escapular, que se propagan a brazo y mano. El dolor suele ser sordo, continuo, profundo; en ocasiones, agudo y paroxístico. Por lo general, no se irradia a lo largo de nervios específicos, sino del brazo. No suele acompañarse de alteraciones motoras ni de los reflejos. En fases avanzadas, puede ocasionar hipostesias y anestesias. Es dolorosa la maniobra de comprimir (región supraclavicular) o tirar del plexo con la maniobra de Lasègue en el brazo (retropulsión de éste, combinada con supinación forzada del antebrazo y mano) o con la más completa de De Sèze y Godlewski (v. fig. 10-1).

**Plexo lumbosacro.** Es una red nerviosa formada por las raíces T12-S5. Se subdivide en las siguientes secciones:

1. *Plexo lumbar,* que comprende de T12-L4.
2. *Plexo sacro,* que abarca de L4-S5.
3. *Plexo pudendo,* constituido por filetes procedentes de S1-S5.
4. *Plexo coccígeo,* formado por la S5 y el nervio coccígeo.

Su afectación motiva parálisis, que alcanza a los músculos psoasilíaco y cuádriceps crural (nervio crural), aductores de la pierna y cara interna del muslo (nervio obturador), los músculos del suelo de la pelvis, esfínter externo del ano (plexo pudendo), etc.

Los síndromes dolorosos de este plexo afectan a una o varias de sus ramas. Citaremos la neuralgia crural; la del femorocutáneo (neuralgia parestésica o síndrome de Bernhardt); la del obturador; la del plexo pudendo, con paroxismos dolorosos en el pene, escroto, perineo y testícu-

© MASSON, S.A. Fotocopiar sin autorización es un delito.

los; la coccigodinia o neuralgia del plexo coccígeo, todas las cuales serán descritas con detalle más adelante.

## Afección de los nervios periféricos

Los síntomas varían según se afecten nervios sensitivos o motores. En el primer caso, son llamativos los dolores en forma de neuralgias o parestesias; en el segundo, las parálisis con disposición troncular.

Se distinguen las neuritis aisladas (mononeuritis), las múltiples o diseminadas y la polineuritis, que es una parálisis distal y simétrica.

### *Parálisis y neuralgias de las ramas terminales y colaterales del plexo braquial*

Su estudio es de gran importancia en la práctica diaria por su frecuencia:

1. *Nervios pectorales mayor y menor* (C5-T1). Llamados también torácicos anteriores. Está dificultada la aproximación del brazo al tórax. Estos pacientes no pueden dar con fuerza un puñetazo cruzado ni abrazar con vigor (abrazo flácido).

2. *Nervio suprascapular* (C5-C6). Inerva los músculos supra e infraspinosos encargados de la rotación externa del brazo. Las acciones de peinarse, rascarse el occipucio, y coser tirando del hilo se efectúan con dificultad.

3. *Nervio infrascapular* (C5-C7). Inerva los músculos subescapular y redondo menor encargado de la rotación interna del brazo. Cuando se paraliza, el brazo permanece en rotación externa y el enfermo no puede rascarse la parte inferior de la espalda.

4. *Nervio dorsal ancho o toracodorsal* (C7-C8). Contrae el músculo dorsal ancho. Su parálisis entorpece los movimientos encaminados a dirigir el brazo hacia atrás y en aducción, como en la posición militar de firmes.

5. *Nervio serrato mayor o torácico largo* (C5-C7). Llamado también «respiratorio externo de Bell» (el diafragmático es el «respiratorio interno»), inerva el serrato mayor. Mueve el omóplato hacia fuera y adelante. Produce, además, un giro del brazo. Su parálisis motiva la llamada «escápula alada».

6. *Nervio del angular del omóplato y romboide* (C5). Inerva los dos músculos de este nombre. Eleva y aproxima la escápula de la columna vertebral. Su parálisis, rara, es compensada por el músculo trapecio (inervado por el IX par craneal).

7. *Nervio axilar* (C5-C7). Es un nervio mixto. Produce parálisis del deltoides. El abultamiento del hombro desaparece (a consecuencia de la atrofia de este músculo), y aparecen, en cambio, los contornos del acromión y de la cabeza del húmero. El paciente no puede levantar el brazo lateralmente, ni delante o atrás. La zona anestésica se extiende por encima de la inserción del deltoides.

8. *Nervio musculocutáneo* (C5-C6). Inerva el bíceps, coracobraquial y parte del braquial anterior. La flexión del brazo (bíceps) es poco vigorosa, pues sólo se efectúa merced al supinador largo inervado por el radial. La zona anestésica radica en el borde izquierdo del antebrazo.

9. *Nervio radial* (C6-T4). Es un nervio mixto. Inerva los extensores del brazo (músculo tríceps) y de la mano (músculo extensor del carpo, radiales largo y corto y cubital posterior), los extensores de la primera falange de los dedos (extensor común de los dedos, extensores del índice y meñique), los extensores largo y corto del pulgar y el separador largo de éste (además, el supinador corto y el supinador largo).

Las ramas cutáneas sensitivas animan las caras posterior y externa del brazo, la dorsal del antebrazo y la mitad radial del dorso de la mano.

La parálisis radial es una de las parálisis periféricas más frecuentes. El complejo paralítico que origina depende del sitio de la lesión del nervio; si ésta es alta, se observa parálisis del tríceps (el codo no puede ser extendido). La forma más frecuente es la parálisis de los extensores de la mano y de las primeras falanges de los dedos. Aquélla cuelga flácida (mano caída, en gota, en cuello de cisne [fig. 10-26]). Si se la levanta pasivamente y se la abandona, vuelve a caer inerte. La mano, colocada de plano sobre la mesa, no puede coger un objeto situado debajo de ella.

La función capital del radial es extender el antebrazo sobre el brazo y la mano sobre la muñeca y los dedos.

La zona anestésica es pequeña merced a las anastomosis con el cubital y musculocutáneo. Se limita a una pequeña área del pulgar y mitad dorsal externa de la mano.

10. *Nervio mediano* (C6-C7). Proporciona la inervación motora a los flexores de la mano (palmares mayor y menor) pronadores redondo y cuadrado, flexores largos de los dedos (el superficial, que rige la flexión de las segundas falanges, y la porción radial del flexor profundo, que de-

**Fig. 10-26.** Parálisis radial bilateral.

termina la flexión de las terceras falanges), flexores largo y corto del pulgar, lumbricales de los dedos II y III (que son los flexores de la primera falange de los dedos y extensores de la última), separador corto, flexor breve o corto y oponentes del pulgar (es decir, los músculos de la región tenar, que oponen el pulgar y la cara palmar del pulgar a la palma de la mano, y los músculos de la región hipotenar). Suministra sensibilidad a los dedos pulgar, índice, mediano y anular y se denomina a menudo «los ojos de la mano».

Los síntomas más ostensibles de *la parálisis del mediano* son:

*a) Atrofia de la eminencia tenar.* El pulgar, que en condiciones normales está en un plano más anterior que el resto de los dedos, se coloca en el mismo plano que los demás dedos (mano de mono).

*b) Falta de movimiento de oposición del pulgar a los demás dedos.* El enfermo no puede coger una aguja o una cerilla.

*c) Dificultad en la flexión de los dedos por parálisis de los flexores.* Por estar intactos los lumbricales y los interóseos, puede flexionarse la primera y aun la segunda falange; pero nunca la tercera. El paciente, con la mano plana encima de la mesa, no puede arañarla con la punta del índice.

*d) Imposibilidad de hacer la pinza en el lado paralizado.* Si se sugiere al individuo que coja una hoja de papel entre el pulgar y el índice de ambas manos, en el lado afecto, para coger el papel acerca el borde interno del pulgar a la primera falange del índice; este movimiento de aproximación corresponde al nervio cubital.

*e) Anestesia e hipostesia táctil y dolorosa.* Localizada en la mitad externa de la cara palmar de la mano y porción distal y dorsal de los dedos índice y medio (fig. 10-27).

11. *Nervio cubital (C6-T1).* Este nervio no emite ninguna rama a nivel del brazo, sino después de pasar la corredera epitrocleoolecraniana. Sus ramas musculares van destinadas a los músculos cubital anterior, flexor profundo de los dedos, aductor, flexor y oponente del meñique, aproximador del pulgar, lumbricales y todos los músculos interóseos dorsales y palmares. Por tanto, su función consistirá en aproximar y separar los dedos entre sí, extensión distal (interfalángica) de los dedos (lumbricales e interóseos). Aducción de la mano, aducción del pulgar y movilidad del meñique. Recoge la sensibilidad de la zona cutánea interna de la cara palmar y dorsal de la mano.

A la inspección, en la parálisis del cubital se observa atrofia de la región hipotenar y de los espacios interóseos, en especial en el dorso (mano descarnada cubital). Por estar paralizados los interóseos debería existir una mano en garra, con extensión de la primera falange y flexión de la segunda y tercera; pero, como los primeros lumbricales se conservan en los dos primeros dedos, están en extensión las tres falanges, y en los dos últimos sólo se extiende la primera y se flexionan la segunda y tercera. A este conjunto se le denomina «garra cubital o mano de predicador».

Diversas pruebas, muy sencillas, objetivan la *parálisis* de este nervio. Consisten en la posibilidad de:

*a) Flexionar* los dedos extendidos sobre el carpo en «visera» (fig. 10-28 A).

*b) Oponer* con energía el pulgar contra el índice formando un «cero» (fig. 10-28 B).

*c) Desplazar* el pulgar sobre los otros dedos extendidos y palma de la mano (fig. 10-28 C).

*d) Aproximar y separar* los dedos en abanico, movimiento regido por los lumbricales y los interóseos (fig. 10-28 D).

© MASSON, S.A. Fotocopiar sin autorización es un delito.

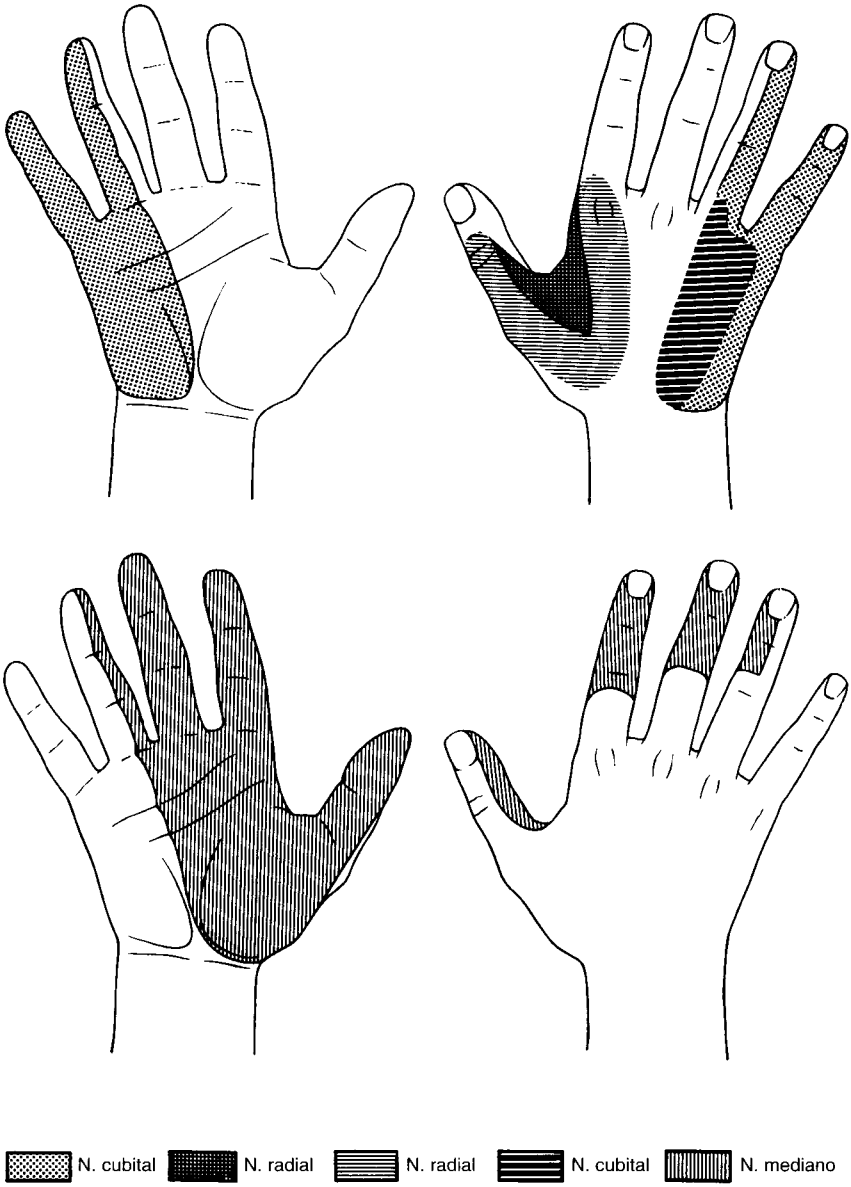


**Fig. 10-27.** Trastornos de la sensibilidad de la mano por lesión de los nervios cubital, radial y mediano.

*e) Mover* el dedo meñique, por parálisis de los músculos de la eminencia hipotenar. Este dedo, en aducción permanente, estorba al introducir la mano en los bolsillos (fig. 10-29).

Los trastornos sensitivos consisten en una zona anestésica en la cara palmar de los dedos anular y meñique.

La evolución de los tres nervios de la mano se estima con rapidez mediante la función del dedo pulgar; su flexión activa requiere la acción del músculo flexor largo inervado por el nervio mediano y su extensión activa, la del músculo extensor largo, inervado por el radial. La aducción efectuada en forma activa depende del músculo aductor, inervado por el cubital. La prueba de los

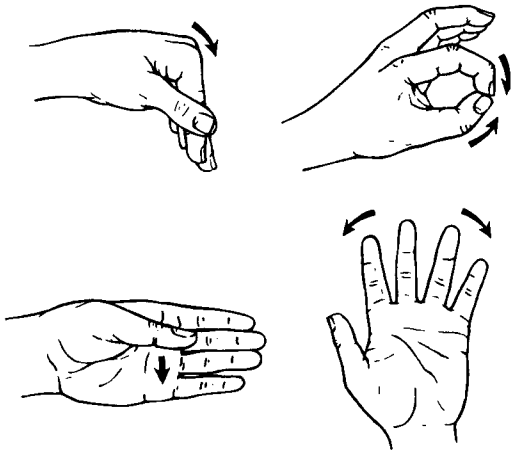

**Fig. 10-28.** Pruebas de funcionalidad del nervio cubital.

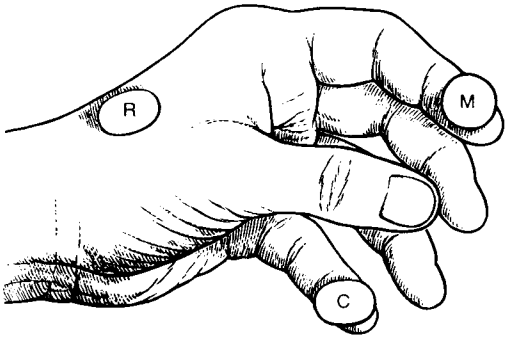


**Fig. 10-30.** Puntos sensitivos de las manos. La prueba de los tres puntos, designados R, C y M, resulta segura en un 95 % para determinar las pérdidas sensoriales de los nervios radial (R), cubital (C) y mediano (M). Además, los tres nervios mayores pueden evaluarse mediante los movimientos del pulgar.

puntos sensitivos de las manos resulta segura en el 95 % de los casos para determinar las pérdidas sensoriales de los nervios radial, cubital y mediano (figs. 10-30 y 10-31).

O'Riain ha observado que los dedos denervados no se «arrugan», como ocurre con los normales, tras una prolongada inmersión en agua. Este fenómeno es muy patente en el meñique de un caso de lesión del nervio cubital. Las arrugas reaparecieron después de haberse reparado la lesión del nervio (signo de O'Riain).

12. *Nervio braquial cutáneo interno y su accesorio* (C8-T1). Les incumbe la inervación sensitiva del hueco axilar, cara interna del brazo del antebrazo hasta la muñeca.

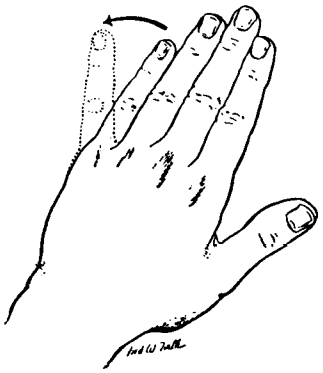

**Fig. 10-29.** En la parálisis cubital, uno de los primeros movimientos que se pierde es el de poder aducir electivamente el dedo meñique y colocarlo en la forma que indica el perfil puntillado.

## *Parálisis y neuralgias de los nervios torácicos y abdominales*

Los nervios raquídeos, provenientes de la médula dorsal, se dividen en una rama posterior, destinada a los músculos de los canales vertebrales y piel de la espalda, y una rama anterior, que, siguiendo el trayecto de las costillas y rodeando el tronco, constituye el nervio intercostal.

Existen doce nervios intercostales a cuyo cargo corre la sensibilidad y motilidad del tórax y tercio superior del abdomen. La mitad inferior de éste es inervada, además, por los abdominogenitales procedentes del plexo lumbar.

**Parálisis de los músculos erectores del tronco.** Si es amplia, el tronco no se sostiene y cae hacia el lado paralizado o hacia delante. El sujeto se opone a ello echando el cuerpo hacia atrás y acentuando la lordosis lumbar. La mejor manera de explorar la contracción de estos músculos es rogar al enfermo, puesto al través sobre la camilla de exploración, que extienda hacia atrás las musculaturas de los cinturones escapular y pélvico, de manera que adopte una postura parecida a la de los nadadores de braza. Esta posición no es posible si se afectan numerosos nervios, como en la poliomielitis y en la miopatía de Erb.

© MASSON, S.A. Fotocopiar sin autorización es un delito.

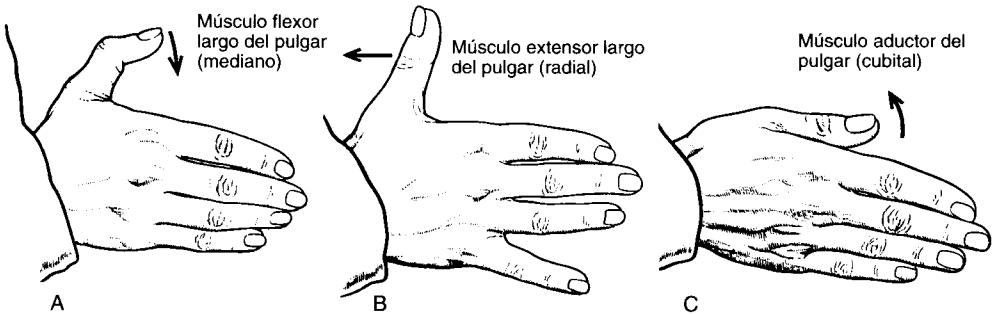


**Fig. 10-31.** A) El nervio mediano y la flexión del pulgar. La flexión activa de este dedo requiere la acción del músculo flexor largo, propio del pulgar, inervado por el nervio mediano (si el paciente presenta una herida cercana al antebrazo, debe controlarse primero el pulso radial). B) El nervio radial y la extensión del pulgar. La extensión activa del pulgar necesita la acción del músculo extensor largo, inervado por el radial. C) El nervio cubital y la aducción del pulgar. Este movimiento efectuado en forma activa depende del músculo aductor, inervado por el cubital.

**Parálisis periféricas de los nervios intercostales.** Es rara. La de las últimas ramas motiva la parálisis de los músculos abdominales. Pocas veces hay trastornos respiratorios, por la acción vicariante de los restantes músculos respiratorios abdominales.

**Neuralgia intercostal.** Se caracteriza por la presencia de dolores intensos, pulsátiles, a lo largo del trayecto anatómico del nervio o nervios afectos. La respiración, el aumento de la presión torácica y la tos exacerban las crisis. Hay puntos de Valleix positivos. Suele ser más frecuente en el lado izquierdo.

**Parálisis de los músculos abdominales.** Depende de la afectación de las dos últimas ramas intercostales. Suele ser unilateral. La mitad afecta se abomba durante los movimientos respiratorios, sobre todo al toser. No puede retraerse. El ombligo se ectopia hacia el lado sano, si es doble, el abdomen es globuloso e inmóvil («vientre de batracio» neuropático).

## *Parálisis y neuralgias de las ramas colaterales y terminales del plexo lumbosacro*

La afectación más frecuente es la del nervio ciático mayor.

**Nervios abdominogenital mayor y menor.** Inervan, junto con las dos últimas ramas intercostales, los músculos de la mitad inferior del abdomen, cuya acción de prensa se ve dificultada en caso de parálisis. Recoge la sensibilidad de la parte superoexterna de la región glútea, así como de los tegumentos del pubis, escroto y labios mayores.

**Nervio genitocrural (L1-L2).** Por su rama interna o genital, inerva el músculo cremastérico; por la externa o crural, que acompaña a la arteria ilíaca externa, recoge la sensibilidad del tercio superior de la cara anterior del muslo.

**Nervio obturador (L2-L4).** Se distribuye por los músculos obturador externo, abductor mayor y menor, y recto interno. Su parálisis hace imposible la aducción de la pierna y el poner una encima de la otra. Proporciona fibras sensitivas para los tegumentos de la mitad inferior de la cara interna del muslo. En ocasiones, es motivo de neuralgias con dolores en la zona de su distribución periférica.

**Nervio femorocutáneo (L2-L3).** Sólo es sensitivo. Se distribuye por la cara femoral externa. Su afectación constituye la «meralgia parestésica o síndrome de Bernhardt». El trastorno está producido por la compresión o irritación del nervio, en el ligamento inguinal o en sus proximidades. Existen numerosos cambios en las relaciones anatómicas del nervio, que unas veces se desliza a través de una hendidura del ligamento, otras transcurre por debajo a través de un estrecho paso entre el borde inferior y la tensa y aguda arista de la fascia ilíaca, no faltando alguno en los que atraviesa el vientre carnoso del músculo sartorio, y hasta puede cruzar la cresta ilíaca en

posición tan superficial que resulta fácil de comprimir por prendas apretadas.

En su forma más frecuente, se manifiesta como dolor desagradable o ardiente, acompañado a menudo de sensación parestésica de hormigueo o cualquier otra modalidad, siendo las más frecuentes la sensación de tirantez, quemadura, mojadura, que se difunde por la cara lateral externa del muslo, justamente desde el ligamento inguinal hasta unos centímetros por encima de la cara externa de la rodilla.

En algunos casos, tampoco faltan fenómenos tróficos locales en esta zona, siendo el más común la caída local del vello. La piel de la zona afectada puede encontrarse insensibilizada, aunque tampoco faltan casos en que sucede lo contrario y presentan una clara hiperestesia al tacto; hasta el punto de que su roce puede despertar una desagradable sensación. En un escaso número de casos, el dolor puede ser continuo y agudísimo, perturbando el sueño y dificultando la marcha al producir una cojera muy ostensible, sin que pueda demostrarse relación con posibles alteraciones musculares. En algún caso raro, las molestias pueden afectar a los dos miembros.

En general, las molestias, acentuadas por el ejercicio, apenas son perceptibles en el reposo, lo que puede originar un error fácil y confundir la meralgia parestésica con la claudicación intermitente vascular. El cuadro suele hacerse más grave a medida que pasa el tiempo.

**Nervio crural (L3-L4).** Inerva los músculos flexores del muslo sobre la pelvis (psoas e ilíaco), el cuádriceps crural (extensor de la pierna sobre el muslo) y el sartorio. Recoge la sensibilidad de la cara anterior del muslo e interna de la pierna y pie (nervio safeno interno).

**Nervio glúteo (L5-S1).** Puramente motor, inerva los músculos glúteos mediano y menor (abducción del muslo y fijación de la pelvis al miembro apoyado al andar). Su parálisis produce un descenso de la pelvis hacia el lado sano al andar; si es bilateral, determina la marcha claudicante. También inerva el músculo piriforme (rotación de la pierna hacia fuera) y el tensor de la fascia lata (flexión y rotación del muslo hacia dentro).

**Nervio ciático menor o glúteo inferior (L5-S2).** Inerva el músculo glúteo mayor (extensión del muslo hacia atrás). Su parálisis hace imposible la incorporación o erección del cuerpo, una vez doblado, sin el auxilio de los brazos, así como el saltar, subir escaleras, etc.

**Nervio pudendo (L5-S1).** Es el músculo motor del suelo de la pelvis, esfínter externo del ano y músculos bulbo e isquiocavernosos. Recoge la sensibilidad del escroto, pene, labios vulvares, uretra, vagina, perineo y ano. Su neuralgia (rara) es causa de hiperexcitabilidad sexual y crisis dolorosa, con eventuales trastornos vesicales y rectales, en la región genital.

**Nervio ciático mayor o isquiático.** Es el nervio más grueso de la economía. Terminal del plexo sacro, recibe fibras procedentes de la IV y V raíces lumbares, por lo que puede considerarse que es un nervio que contiene fibras de casi todo el plexo lumbosacro. A nivel del hueco poplíteo, se divide, después de emitir filetes motores para los músculos flexores de la pierna sobre el muslo (esto es, al bíceps crural, semimembranoso, semitendinoso, aductor mayor [en parte] y gemelos), en dos ramas terminales que reciben el nombre de nervio ciático poplíteo externo (o peroneo común) y nervio ciático poplíteo interno o tibial posterior. Es un nervio mixto.

**Parálisis del nervio ciático y sus ramas terminales.** Consideraremos, sucesivamente (tabla 10-3):

1. *Parálisis del ciático poplíteo externo.* Este nervio proporciona la inervación motora a los músculos peroneos (elevación del pie, sobre todo del borde externo), tibial anterior (elevación del pie, particularmente del borde interno), extensores comunes, largo y corto, de los dedos del pie y extensor largo del dedo gordo. Además, facilita la inervación sensitiva a las caras externa y posterior de la pierna y dorso del pie. Es característica de la parálisis del ciático poplíteo externo la actitud del pie, que cuelga con la punta en ligera supinación (pie de punta, pie equino varo) y las primeras falanges de los dedos en flexión. Al andar, la punta del pie se arrastra por el suelo; para evitar esto, los enfermos lo levantan mucho (marcha en estepaje, de trepador o de gallo).

2. *Parálisis del ciático poplíteo interno o tibial posterior.* Este nervio es motor de los músculos de la pantorrilla (gemelos y sóleo), que producen la extensión del pie por medio del tendón de Aquiles, del tibial posterior, que aproxima el pie con elevación al borde interno de él, y de los flexores de los dedos y de la planta del pie, y sensitivo de

© MASSON, S.A. Fotocopiar sin autorización es un delito.

**Tabla 10-3. Signos y síntomas de la ciática radicular**

| *Signos y síntomas* | Ciática radicular L4 (compresión ejercida por el disco intercalado entre las vértebras L3 y L4) (fig. 10-32 A) | Ciática radicular L5 (compresión ejercida por el disco intercalado entre las vértebras L4 y L5) (fig. 10-32 B) | Ciática radicular S1 (compresión ejercida por el disco intercalado entre las vértebras L5 y S1) (fig. 10-32 C) |
|---|---|---|---|
| *Dolor e hipostesia o anestesia táctil* | Cara anteroexterna del muslo, anterior de la rodilla y anterointerna de la pierna | Cara posteroexterna del muslo y de la pantorrilla, dorso del pie, dedo gordo y borde interno del pie | Cara posterointerna del muslo y de la pantorrilla, planta del pie y borde externo hasta los últimos dedos |
| *Parestesias* | Cara anterior de la tibia | Dorso pie y dedo gordo | Planta del pie y borde externo |
| *Reflejos* | Rotuliano abolido o disminuido | Aquiliano normal o disminuido. Abolición del reflejo extensor del dedo gordo | Aquiliano abolido o disminuido |
| *Movimientos de la cadera menoscabados* | Extensión<br>Rotación externa y abducción | Extensión<br>Rotación externa y abducción | Ninguno |
| *Movimientos de la rodilla menoscabados* | Extensión | Flexión | Flexión |
| *Movimientos de los dedos y tobillos menoscabados* | Flexión dorsal | Flexión dorsal y algo de flexión plantar | Flexión plantar, sobre todo el dedo gordo |

la piel de la planta del pie y del borde lateral de éste (nervio sural). La parálisis del tibial hace imposible la flexión plantar del pie; la de los dedos, el ponerse de puntillas y el saltar.

3. *Parálisis del tronco ciático mayor.* En ella se presenta la sintomatología descrita en *a)* y *b)*, aunque con predominio de la del ciático poplíteo externo, cuyas fibras parecen más vulnerables que las del nervio tibial posterior. Cuando la lesión reside por encima del pliegue glúteo, todos los músculos de la pierna quedan paralizados, motivo por el cual ésta cuelga inerte con el muslo algo flexionado sobre la pelvis, por el predominio del psoasilíaco.

Los trastornos sensitivos afectan a toda la pierna, excepto la zona anterointerna del muslo, dependiente del nervio crural; si la lesión asienta en la mitad inferior del músculo, se observan los síntomas paralíticos y sensitivos correspondientes a sus ramas terminales.

**Neuralgia ciática.** En el 95 % de los casos, la causa es una hernia discal. El enfermo localiza el dolor en la nalga, cara posterior del muslo, región poplítea, cara externa de la pierna y dorso del pie.

Los puntos dolorosos a la presión son valiosos, pero no constantes:

1. *Punto paravertebral.* Un centímetro por fuera de la apófisis espinosa de L4 o L5.
2. *Punto glúteo.* En la extremidad superior de la escotadura ciática.
3. *Punto trocantéreo.* En el canal isquiotrocantéreo.
4. *Punto poplíteo.* En el centro del hueco poplíteo.
5. *Punto peroneotibial.* Sobre el ciático poplíteo externo al pasar por el cuello del peroneo.
6. *Punto maleolar externo.* En la cara posterior del maléolo externo.

Los trastornos objetivos de la sensibilidad van desde la hiperalgesia a las más frecuentes hipoalgesias o anestesias. Varían según la raíz comprimida (fig. 10-32).

## *Signos de radiculitis*

El dolor aumenta con ellos y son de gran sencillez técnica y valor diagnóstico.

**Signo de Lasègue**. Consiste en el aumento del dolor en el territorio del ciático cuando se eleva el miembro inferior con la rodilla extendida. Este signo es muy constante. Su positividad es

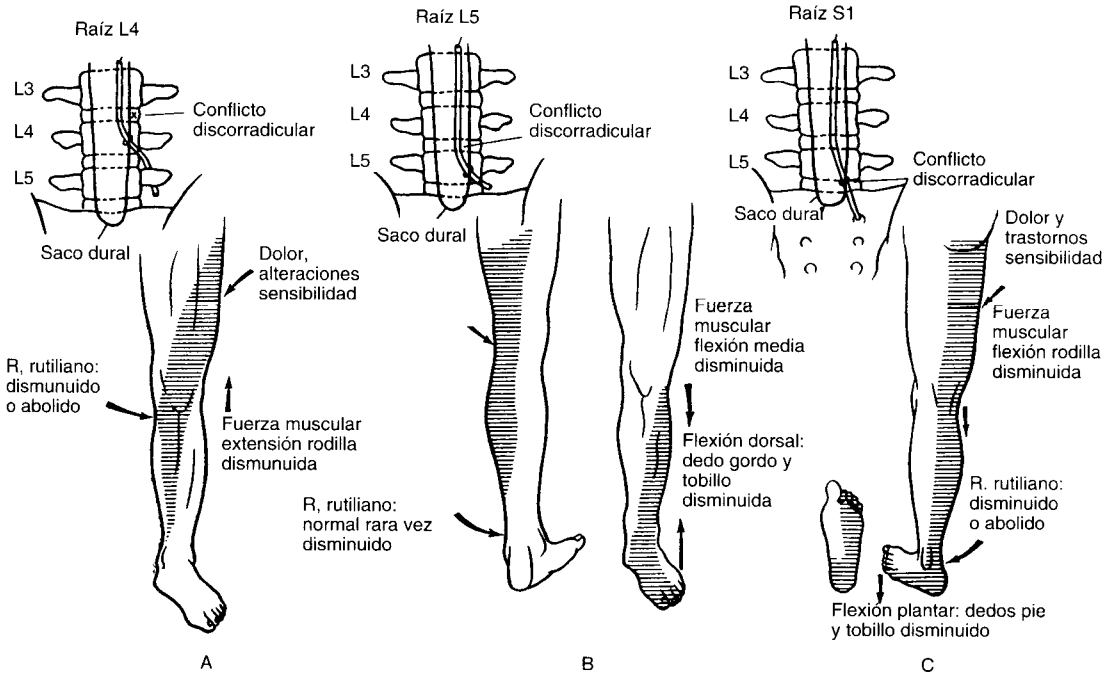


**Fig. 10-32.** Síndromes discorradiculares L4 (A), L5 (B) y S1 (C).

signo evidente de ciática. Esta maniobra, aparentemente tan simple, es, en realidad, bastante compleja, y puede llevarnos a error a causa de la existencia de estructuras extrañas al ciático que son movilizadas al realizar la maniobra y que si están enfermas pueden dar lugar a dolor (v. figura 10-2).

1. *Falsos signos de Lasègue (Rotés):*

*a)* En algunas personas normales, se provoca dolor por estiramiento de los músculos de la cara posterior del muslo en el curso de la maniobra; hay muchas personas en las cuales no se pueden alcanzar los 90°. Para tener una noción de la sensibilidad y límites de un caso dado a la elevación del miembro inferior, practicaremos primero el Lasègue en el lado sano.

*b)* Al elevar la extremidad inferior, movilizamos la cadera, continuando la elevación de la pierna, movilizamos después el coxal, la articulación sacroilíaca, el sacro y las dos últimas vértebras lumbares. Si existe una lesión en cualquiera de estas estructuras, se producirá dolor, a veces referido al territorio ciático.

Así pues, para poder dar un Lasègue como positivo, hay que tener la seguridad, a través de la exploración correspondiente, de que las articulaciones de la cadera y las sacroilíacas están indemnes.

2. *Signo de Lasègue contralateral.* A veces, aparece el dolor en la extremidad enferma al hacer el Lasègue con el lado sano. Este signo, mucho menos frecuente que el Lasègue homolateral, posee, no obstante, un gran valor como signo de radiculitis.

3. *Signo de Lasègue posterior.* La mayor parte de las fibras de la raíz L4 viajan por el nervio crural, es decir, que pasan por la cara anterior de la pelvis y muslo. En las radiculitis L4, el signo de Lasègue es negativo; en cambio, suele provocar dolor al elevar la pierna y el muslo hacia atrás.

**Signo de Bragard y Gowers.** Una vez conocido el punto en que se inicia el dolor al realizar la maniobra de Lasègue, se lleva la extremidad inferior a dicho punto y el nervio ciático estará en su límite de tensión; entonces, se flexiona el pie en sentido dorsal, con lo cual el nervio se estira más y el dolor aumenta.

© MASSON, S.A. Fotocopiar sin autorización es un delito.

Este signo, aunque forma parte de la rutina exploratoria de las ciáticas, cada día nos parece de menos valor para el diagnóstico de radiculitis, pues el dolor producido por él puede proceder de la tracción que se ejerce sobre los músculos de la pantorrilla, ya porque éstos estén enfermos (miotendinosis, flebitis, tromboflebitis) o incluso en sujetos normales.

**Signo de Neri.** Este signo, menos divulgado que el de Lasègue, posee, no obstante, más valor; es más constante, hasta el punto de que su negatividad debe hacer dudar del diagnóstico de ciática radicular. Enfermo sentado en la mesa de exploración, con las piernas colgando. Flexionamos la cabeza y el cuello. Con esto producimos una tracción sobre la médula y a través de ella sobre sus raíces, si hay una raíz comprimida o inflamada, al ser traccionada origina dolor.

Si el signo de Neri es negativo, debe buscarse el llamado «signo de Neri reforzado», que consiste en elevar la pierna del lado enfermo hasta el punto en que se inicia el dolor, y se retrocede un poco hasta que éste cese, luego se flexiona la cabeza y el cuello; si aparece dolor ciático, la maniobra es positiva. Es muy raro hallar una ciática radicular con un Neri reforzado negativo.

**Signo de Naffzinger-Jones.** La compresión enérgica de las yugulares, de manera análoga a como se hace en la maniobra de Quecknested, durante un breve tiempo, hasta que la cara se congestione, produce un aumento de presión del líquido cefalorraquídeo y la aparición del dolor. Es mucho menos constante que los signos anteriores pero, en caso de presentarse, tiene un valor casi absoluto de ciática radicular.

**Signo de Dejerine.** Todos los actos que aumentan bruscamente la presión intratorácica (toser, estornudar, sonarse) o abdominal (acto de defecar), pueden determinar la aparición o exacerbación del dolor radicular. El aumento de dolor se debe tanto al aumento de la presión del líquido cefalorraquídeo como a la sacudida que comunica al esqueleto o al enderezamiento de la región lumbar. Este último explica que estos signos sean también positivos en artritis de la cadera, sacroileítis e incluso en metástasis tumorales óseas (tibia). De ahí su limitada utilidad.

**Signos motores.** Se manifiestan por las atrofias e hipotonías musculares y alteraciones de los reflejos rotuliano, aquíleo y el extensor del dedo gordo del pie. Un signo precoz de ciática radicular L4-L5 es la imposibilidad de mantenerse sobre las puntas del pie (con el talón muy elevado) del lado afecto; cosa posible con el pie sano (signo de Whitehill).

**Anomalías del líquido cefalorraquídeo.** Se observan en las ciáticas altas, radiculares y en las infecciosas (sifilítica, brucelar, etc.), siendo nulas o poco patentes en las tronculares.

## Neuralgias sacrococcígeas

Se observan en el territorio de las raíces S2, S3 y S4, que, al anastomosarse, forman el plexo pudendo, y la S5, que con la coccígea, forma el plexo sacrococcígeo. Las raíces S1-S2 mandan fibras al nervio ciático, sobre todo la primera.

Existen dos grandes síndromes clínicos:

1. *Neuralgia del nervio pudendo interno o neuralgia* de S3. El dolor de tipo neurítico afecta al perineo y genitales externos de un lado, con gran hiperestesia local, que falta fuera de los accesos.
2. *Coccigodinia o neuralgia* de S5. Afección casi exclusiva del sexo femenino, el dolor es casi continuo en la región coccígea y sacra y se exacerba con los movimientos, esfuerzos, etc.

El dolor de la raíz S4 rara vez es aislado. Es unilateral, paroxístico y comprende la piel y mucosa de un lado del ano y perineo, cuya palpación puede despertar la crisis.

## Neuritis múltiples

Son de observación poco frecuente, aunque su valor clínico es considerable. La afectación simultánea y no simétrica de varios troncos nerviosos, es una eventualidad que, en la práctica, sólo se da en la periarteritis nudosa de Kussmaul y Mayer, lepra, neuritis hipertrófica de Dejerine-Sottas y sarcoidosis. Es posible, pero rara, en la porfiria y diabetes.

## Polineuritis[15]

La afectación simétrica y distal de varios troncos nerviosos de etiología múltiple (tóxica, infecciosa, carencial [beri-beri], metabólica, etc.), origina un *síndrome* que se caracteriza por:

→

1. *Parálisis flácidas múltiples,* con hipotonía y atrofia muscular en las extremidades (superiores, inferiores o ambas), con afectación, a veces, de los pares craneales.

2. *Alteraciones cualitativas y cuantitativas* de la excitabilidad eléctrica neuromuscular.

3. *Anestesias,* en general, menos intensas que las parálisis, localizadas, de preferencia, en las zonas distales de los miembros.

4. *Parestesia y dolores espontáneos;* resulta dolorosa la presión sobre los nervios y masas musculares.

5. *Reflejos tendinosos* abolidos o disminuidos, con afectación más rara de los cutáneos.

6. *Trastornos tróficos* frecuentes, de las partes paralizadas (edema de la piel, hiperqueratosis, descamación, uñas [líneas de Mees], etc.).

7. *Indemnidad de esfínteres,* con rara afectación.

8. *Ataxia,* determinada por los trastornos motores y sensitivos, que puede inducir a error diagnóstico con la tabes (polineuritis seudotabética). Es frecuente la ataxia en la polineuritis alcohólica, arsenical, diftérica, diabética y beribérica.

9. *Trastornos psíquicos,* muy especialmente en la alcohólica y en la causada por el talio. Adoptan la forma de «psicosis de Korsakoff» con amnesia, fabulación, etc.

Sólo las polineuritis saturninas, por talio y triortocresolfosfato (TOF) son motoras puras, sin trastornos de la sensibilidad.

## ■ TRASTORNOS TRÓFICOS

Las afecciones nerviosas motivan trastornos tróficos a nivel de la piel y faneras, músculos, huesos y articulaciones.

### PIEL Y FANERAS

Sus *alteraciones* son sumamente molestas y aparentes:

1. *Trastornos de la secreción sudoral.* Hiperhidrosis. Anhidrosis.

2. *Glossy-Skin.* La piel de las manos, pies o ambos aparece lisa, brillante, sin pelos ni arrugas, seca al tacto o, con mayor frecuencia, húmeda y edematosa. Las uñas están engrosadas, son de color pardusco y con estrías, y llegan a desprenderse.

3. *Lesiones ampollares.* Son vesiculosas y limitadas a un solo dermatoma en el zona. En la polineuritis, siringomielia y paraplejía por sección medular, se observan flictenas, vesículas o ampollas penfigoides.

4. *Disqueratosis.* La más frecuente es la queratosis plantar, con la piel engrosada, rugosa, coloración grisácea y surcada por grietas.

5. *Úlceras por decúbito.* Se observan en la región sacra, nalgas, trocánteres y talones. Aunque la causa profunda de tales lesiones es la afectación del simpático (los pacientes poliomielíticos no tienen escaras, mientras que todo parapléjico no tratado las tiene prácticamente siempre) la causa determinante es la presión zonal prolongada. Mientras que la presión capilar oscila entre 16-33 mm Hg, la ejercida sobre las tuberosidades isquiáticas en la posición sentado (algo menos en la supina) es de unos 300 mm Hg. El desaseo, humedad, desnutrición con hipoproteinemia, cuentan en cierto grado. En los puntos de apoyo, la piel enrojece, apareciendo flictenas que al romperse dejan úlceras, de aspecto negruzco y olor fétido, que progresan en profundidad y a veces llegan a alcanzar el hueso. Cuando el curso evolutivo es rápido, tóxico, febril, hablamos de «decúbito agudo».

6. *Úlcera perforante plantar.* Úlcera redonda, tórpida, invasiva, poco secretora e indolora, que aparece en los puntos de apoyo del pie. Se observa en la tabes dorsal, siringomielia de forma lumbosacra (a veces, en pies agrandados, suculentos [podomegalia]), lepra, diabetes, etc.

7. *Acropatía ulceromutilante (enfermedad de Thevenard)*[16]. Se interesan simultáneamente la

[15]Vale la pena el reservar el término *polineuritis* a aquellas manifestaciones de causa infecciosa, y en caso contrario, es preferible el término *polineuropatía.*

[16]La acropatía ulceromutilante (enfermedad de Thevenard, 1942) es un cuadro neurológico (de incidencia familiar, con posibles formas esporádicas) ajeno a la siringomielia y a las malformaciones medulares. Las lesiones fundamentales afectan a las raíces posteriores, ganglios raquídeos (sobre todo, los segmentos cervicales, cervicodorsal [C8-T1] y lumbosacro [L5-S3]), así como a los nervios periféricos. Al síndrome trófico distal, se añade un síndrome sensitivo con algias, parestesias y trastornos objetivos (precoces, constantes y esenciales para el diagnóstico), caracterizados por una afectación de las sensibilidades superficial-táctil, termoalgésica y profunda (aunque esta última menos constantemente). En la extremidad inferior, la zona de hipoestesia se extiende hasta la rodilla, caracterizándose los trastornos por ser bilaterales y simétricos. En la totalidad de esta zona, se observa un síndrome de disociación siringomiélica. Se comprueba también una abolición de ambos reflejos aquíleos. El resto del examen neurológico es normal. Los exámenes de laboratorio no aportan ningún dato específico.

© MASSON, S.A. Fotocopiar sin autorización es un delito.

piel, que se ulcera, y el esqueleto por un proceso de osteólisis, y con constantes trastornos sensitivos.

8. *Panadizos y flemones.* En la siringomielia cervicodorsal, el trastorno sensitivo (analgesia + termoanestesia con conservación de la sensibilidad táctil) favorece la presencia de panadizos y flemones en las manos, que terminan, a veces, con la amputación de algunas falanges (panadizo anestésico de Morvan); otras veces son punto de partida de sepsis que pueden ser letales para el enfermo.

## MÚSCULOS

Las amiotrofias se engloban en dos grupos, las miopáticas (distrofia muscular progresiva, miastenia grave seudoparalítica, etc.) y las neurógenas. Las primeras se deben a lesión de la propia fibra muscular; las segundas, de la neurona motora del asta anterior (atrofia mielopática) o del nervio (atrofia neurítica).

Las atrofias musculares secundarias se señalan en los miembros paralizados y se deben, en gran parte, a la inactividad. Esta atrofia no ofrece nunca (salvo en casos especiales de lesión del lóbulo parietal) el carácter precoz y masivo que es muy posible observar en las lesiones de la neurona motora periférica.

La *atrofia muscular de las miopatías* predomina simétricamente en la raíz de los miembros; no se acompaña de sacudidas fasciculares; no modifica los reflejos tendinosos (en tanto el músculo sea capaz de reaccionar), y no hay trastornos de la sensibilidad. La juventud del paciente, el carácter familiar de la enfermedad y la existencia frecuente de una seudohipertrofia escleroadiposa que enmascara la atrofia muscular, ayudan, entre otros datos, a precisar el diagnóstico.

Las *amiotrofias neurógenas,* las más importantes, se inician en la extremidad distal de los miembros, se acompañan de contracciones fasciculares y de trastornos de los reflejos tendinosos, sensibilidad y de reacción eléctrica de degeneración. La amiotrofia es de evolución rápida y corresponde a los músculos de la raíz o nervio afectos.

## Exploración muscular

Se observa el volumen de los músculos, buscando evidencia de atrofias y más raramente de hipertrofias. Es importante notar la presencia de fasciculaciones (sacudidas visibles subcutáneamente), debidas a descargas espontáneas de las unidades motoras; indican la presencia de un proceso activo que interesa el cuerpo o las fibras de la neurona motora principal.

La miotonía corresponde a una contracción muscular prolongada, que ocurre de forma espontánea o provocada por una contracción voluntaria; va asociada a diversas miopatías congénitas y a veces adquiridas; es poco dolorosa, a diferencia del calambre, y frecuentemente es el resultado de alteraciones del calcio, magnesio o potasio, de crecimiento rápido en la adolescencia, o a veces por lesión de la unidad motora (radiculopatía de S1).

La exploración funcional de los músculos (fuerza muscular) se realiza oponiendo resistencia específica a la contracción de cada músculo. El médico compara la fuerza de cada músculo con la fuerza del mismo peso del lado opuesto, con el mismo músculo del médico, y con su experiencia personal dentro de los límites de lo normal. Es importante resaltar si el enfermo actúa con esfuerzo consistente; si la resistencia es inconsistente con breves descansos del esfuerzo muscular, el esfuerzo puede estar limitado por dolor, debilidad psicógena o, más raramente, por un déficit propioceptivo. Si el esfuerzo inicial es normal, pero aparece rápida fatiga por la acción repetida, se ha de pensar en una alteración de la placa motora (miastenia, «síndrome miasténico» de Lambert-Eaton). Hay que aislar la acción del músculo explorado para no confundirlo con un esfuerzo sinérgico de otros músculos.

En el caso de un niño o un paciente incapaz de cooperar para las pruebas de resistencia, se han de observar cuidadosamente los movimientos espontáneos del enfermo para detectar un déficit importante.

No es posible ni deseable explorar todos los músculos del cuerpo; daremos énfasis a algunos de los *músculos más importantes,* refiriendo al lector, para los demás músculos, a libros especializados en el diagnóstico neuromuscular:

1. *Flexores del cuello.* El paciente debe mantener el mentón apoyado en el pecho contra la presión que ejerce el médico. Este grupo de músculos diversos se afecta precozmente en las miopatías y a veces, en la miastenia.

2. *Deltoides.* El paciente mantiene los brazos en abducción con oposición del médico. Recibe inervación predominante de C5, por el plexo bra-

quial y nervio axilar, y se debilita con la lesión de estas estructuras. Frecuentemente, se ve afectado por miopatías y hemiparesia.

3. *Infraspinoso.* El paciente mantiene los antebrazos en abducción, con los codos en flexión, contra la oposición del médico. Inervación por la raíz C5, por el plexo braquial y el nervio suprascapular. Es un músculo susceptible a hemiparesia.

4. *Bíceps.* El paciente mantiene el codo doblado contra la resistencia del médico, con el puño en supinación. Inervación por C5-C6, plexo braquial y nervio musculocutáneo.

5. *Tríceps.* Con el codo en media flexión, el paciente pretende extender el codo contra la oposición del médico. Inervación C5-C7, por el plexo braquial y el nervio radial. Susceptible a hemiparesia.

6. *Extensores radiales del carpo (largo y corto).* El paciente mantiene la flexión dorsal y abducción de la muñeca contra la resistencia del médico. Inervación de predominancia C6, por el plexo braquial y nervio radial. Susceptible a hemiparesia.

7. *Flexores de los dedos (profundo y superficial).* El flexor profundo se explora con la flexión de las falanges últimas de cada dedo mientras el médico mantiene las falanges medianas fijas en la mesa. El flexor superficial se explora por la flexión de la articulación interfalángica proximal de cada dedo, mientras el médico mantiene fijas las últimas falanges de los otros dedos. La inervación profunda de los segundos y terceros dedos está asegurada por las raíces C7-C8, plexo braquial y el nervio interóseo anterior, rama del nervio mediano. La inervación profunda de los cuartos y quintos dedos, viene de las raíces C8-T1 por el plexo braquial y el nervio cubital. La lesión del nervio cubital en el túnel cubital puede producir una paresia selectiva del flexor profundo de los cuartos y quintos dedos. La lesión del nervio interóseo anterior ocasiona la paresia del profundo de los segundos y terceros dedos.

8. *Extensor común de los dedos.* El paciente mantiene extendidos los dedos contra resistencia. Inervación de predominancia C7 por el plexo braquial y el nervio interóseo posterior, rama del nervio radial. Es susceptible a hemiparesia.

9. *Flexor largo del pulgar.* El paciente mantiene el pulgar doblado contra oposición del médico. Inervación de C7-T1 por el plexo braquial, nervio mediano y nervio interóseo anterior. Es susceptible a la lesión de las estructuras mencionadas, pero mantiene la fuerza normal en el síndrome del túnel carpiano.

10. *Abductor corto del pulgar.* El paciente mantiene el pulgar en abducción de la mano con resistencia. Inervación de C8-T1 por el plexo braquial y el nervio mediano. El síndrome del túnel carpiano puede ocasionar debilidad de este músculo.

11. *Abductores de los dedos.* Los interóeos dorsales mantienen los dedos separados a pesar de la oposición del médico. Inervación de C8-T1 por el nervio cubital. Susceptible a hemiparesia.

12. *Glúteo mayor.* El paciente, en decúbito supino, mantiene la pierna pegada a la cama mientras el médico ejerce presión para levantarla. Inervación de L5-S2 por plexo sacro y el nervio glúteo inferior. A pesar de ser el músculo más poderoso del cuerpo, es muy sensible a las miopatías por ser muy proximal.

13. *Psoasilíaco.* El paciente levanta la pierna contra la fuerza de oposición ejercida por el médico. Se puede explorar la fuerza con el paciente sentado o en decúbito supino, pero es más fiable aislar la función del músculo con el paciente en decúbito supino. Inervación de L2-L3 por el plexo lumbar y el nervio crural. Susceptible a hemiparesia.

14. *Cuádriceps crural.* El paciente extiende la rodilla contra la presión del médico. Inervación de L2-L4 por el plexo lumbar y nervio crural.

15. *Flexores de la rodilla.* El paciente mantiene la rodilla en flexión a pesar de la oposición. Inervación de L5-S2 por el plexo sacro y nervio ciático. Además de las lesiones de las estructuras mencionadas, este grupo de músculos (bíceps crural, semimembranoso y semitendinoso) se ve afectado precozmente, en el «síndrome de Landry-Guillain-Barré» y en la hemiparesia.

16. *Aductores de la pierna.* El paciente junta las piernas contra resistencia. Inervación de L2-L5 por el plexo lumbar y nervio obturador. El nervio ciático interviene también en la inervación del aductor mayor.

17. *Tibial anterior.* El paciente mantiene una flexión dorsal del pie contra oposición. Inervación de L4-L5 por el plexo sacro, ciático y ciático poplíteo externo. Susceptible a hemiparesia.

18. *Extensor largo del dedo gordo.* El paciente mantiene la flexión dorsal del dedo gordo contra la presión del médico. Inervación L5 por el plexo sacro, ciático y ciático poplíteo externo.

19. *Peroneos.* El paciente mantiene juntos los talones y separadas las puntas de los pies, el médico ejerce presión para juntarlas. Inervación L5-S2, de predominancia L5, por el plexo sacro, ciático y ciático poplíteo externo. Susceptible a hemiparesia.

© MASSON, S.A. Fotocopiar sin autorización es un delito.

20. *Tibial posterior.* El paciente mantiene juntas las puntas de los pies a pesar del esfuerzo para separarlas. Inervación L5-S1 por el plexo sacro, ciático y ciático poplíteo interno. La debilidad de este músculo permite la distinción entre lesiones del ciático poplíteo externo y las de la raíz L5.

21. *Gemelos.* El paciente mantiene en flexión plantar los tobillos. Es difícil que el médico ejerza suficiente fuerza para oponerse a este músculo; la prueba más adecuada es solicitar al paciente que ande de puntillas, con el peso entero del cuerpo sostenido sucesivamente por los extensores de cada pie. Inervación S1-S2 por el plexo sacro, ciático y ciático poplíteo interno.

22. *Extensor corto de los dedos del pie.* El paciente mantiene las últimas falanges de los dedos en flexión dorsal; mientras tanto el médico observa la extensión de los dedos, luego se opone con fuerza a la flexión plantar, y aprecia el volumen del músculo con la inspección y palpación. Inervación de predominancia L5 por el plexo sacro, ciático y ciático poplíteo externo. Es muy susceptible a lesiones de las estructuras mencionadas, incluyendo las lesiones de la rama terminal del ciático poplíteo externo; se lesiona fácilmente donde cruza el tobillo. También se ve afectado precozmente en la polineuropatía motora o sensitivomotora.

## HUESOS Y ARTICULACIONES

Citaremos la detención del desarrollo óseo en la parálisis infantil, las fracturas espontáneas y las artropatías. La tabes dorsal tiene cierta predilección por las articulaciones de la rodilla y metatarsofalángicas; la siringomielia, por la del hombro, y la lepra, por las articulaciones de las manos y los pies. En ningún caso hay signos inflamatorios (a pesar del derrame sinovial), dolor, o ambos.

## ALTERACIONES DE LA MICCIÓN, DEFECACIÓN Y POTENCIA SEXUAL

Las alteraciones de la micción provocadas por afecciones neurológicas (traumáticas o no) no son raras[17]. Su apariencia induce con frecuencia a pensar en un proceso urológico trivial (afecciones de la próstata, cistitis con recidiva en la mujer) y establecer un tratamiento inútil y hasta nocivo.

## Control nervioso de la micción. Sintomatología

Puede ser alterado de diferentes maneras:

1. *Por lesión de las neuronas periféricas (sensitivas, motoras, o ambas a la vez).* Los reflejos miccionales desaparecen, la acción del detrusor es inexistente o ineficaz, la vejiga no se vacía.

2. *Por lesión de las neuronas centrales supranucleares.* El control central disminuye o desaparece, el reflejo miccional aumenta por pérdida de la inhibición central; micción refleja involuntaria, pero a menudo incompleta por falta de coordinación.

A menudo, la *sintomatología* es *poco significativa:*

1. *Prostatismo.* Frecuente necesidad de orinar, débil presión miccional y vaciado incompleto de la vejiga. El tacto rectal descarta la presencia de un adenoma o cáncer de próstata.

---

[17]El equilibrio de la función vesical depende de la integridad del sistema nervioso que lo rige.

Simplificando al máximo, puede decirse que la micción está regida por algunos arcos reflejos con su centro medular a nivel de los segmentos sacros 2, 3 y 4. La inervación de la vejiga está regulada por los nervios erectores, sus fibras exteroceptivas provienen de la mucosa vesical y las propioceptivas de las fibras musculares lisas del detrusor; ambas informan de la presión intravesical y del grado de distensión del músculo de la vejiga; las fibras motoras parasimpáticas rigen la contracción del detrusor.

Los nervios pudendos internos inervan la uretra, exteroceptividad de la mucosa, propioceptividad de la musculatura estriada del suelo de la pelvis y motricidad somática de esta misma musculatura, incluido el esfínter uretral externo.

La contracción del detrusor abre activamente el sistema esfinteriano liso del cuello vesical y de la uretra posterior e inhibe, por vía refleja, el esfínter uretral estriado, como lo demuestra la desaparición de toda actividad electromiográfica durante la micción. Por otra parte, la contracción voluntaria del esfínter externo lleva consigo la inhibición refleja del detrusor.

De este modo, la vejiga se vacía primitivamente por vía refleja, cuando la estimulación de la neurona aferente, provocada por la repleción de la vejiga, llega a un determinado umbral, se produce la contracción del detrusor.

Normalmente, estos centros espinales están bajo el control de los centros hipotalámicos, talámicos y corticales, que facilitan o inhiben los reflejos miccionales y coordinan la acción de los diferentes músculos que participan en la micción. De este modo, existe la posibilidad de inhibir voluntariamente la micción hasta el extremo límite de la capacidad vesical.

La defecación obedece a un mecanismo parecido. La ampolla rectal representa la vejiga; el esfínter anal representa el esfínter estriado vesical. El recto tiene un centro espinal (S4) que adquiere aptitud de automatismo y gobierna la defecación refleja cuando se producen lesiones medulares altas. Existe un centro bulbar (suelo del IV ventrículo) y otro cerebral (situado en el lóbulo paracentral) vinculados a la regulación de la actividad anorrectal.

2. *Incontinencia.* El empleo abusivo de este término, haciendo alusión casi obligatoria a una insuficiencia esfinteriana, ha producido una confusión general. Se debe establecer, a través de un interrogatorio cuidadoso, la forma exacta en que el enfermo pierde orina:

*a) Por derramamiento continuo.* Auténtica incontinencia que no se encuentra casi nunca, más que tras la destrucción yatrógena, voluntaria o accidental, del aparato esfinteriano.

*b) Por incontinencia al esfuerzo.* Insuficiencia esfinteriana relativa que se observa, sobre todo, en la mujer. El aparato esfinteriano asegura la continencia en reposo, pero es demasiado débil para oponerse al aumento de la presión intravesical provocada por la contracción de los músculos abdominales y del diafragma.

*c) Por necesidad imperiosa.* El enfermo tiene ganas pero no es capaz de aguantarse por mucho tiempo. Así pues, la micción refleja se produce sin que los centros superiores puedan impedirlo, ya sea porque los estímulos aferentes son demasiado poderosos (infección urinaria, cistitis) o porque la inhibición central es insuficiente (vejiga no inhibida de las afecciones neurológicas).

Son frecuentes las complicaciones vesicales sépticas (cistitis) o renales uremígenas.

## Investigación de una afección neurológica en los trastornos de la micción

Se realiza valorando:

1. *Sensibilidad de la vía excretora urinaria fundamental.* En el interrogatorio del enfermo, se debe determinar si conserva la sensación de necesidad de orinar y de paso uretral. También debe establecerse la integridad de la salida sensitiva de los nervios erectores y pudendo. Igualmente, se comprobará la integridad de la sensibilidad cutánea de las metámeras sacras interesadas (S2-S4).

2. *Motricidad del nervio pudendo interno.* Por él pasan los reflejos somáticos de la micción. Se estima explorando la fuerza de contracción del esfínter anal externo, con los reflejos anal externo y bulbo cavernoso:

*a) Reflejo anal externo.* Contracción visible del esfínter anal externo en respuesta al pinzamiento del margen anal.

*b) Reflejo bulbocavernoso.* El pinzamiento del glande en el hombre y del clítoris en la mujer provoca una contracción refleja de los músculos bulbo e isquiocavernoso, que se percibe por palpación perineal o, más fácilmente, por tacto rectal (el esfínter anal se contrae sinérgicamente).

3. *Reflejos viscerales de la micción.* Son más difíciles de encontrar. Bors describió la prueba del agua helada, que manifiesta la hiperreflexia patológica de la vejiga cuyo arco reflejo visceral se conserva, pero escapa al control supraspinal (lesión de las neuronas centrales). La instilación de 90 ml de agua helada en la vejiga, por sonda uretral, provoca una micción refleja con expulsión de la sonda. En sujetos normales y en lesiones de las neuronas periféricas, esta prueba es negativa.

4. *Cistotonometría.* El registro de las variaciones de la presión intravesical durante el llenado de la vejiga permite extraer conclusiones con respecto a las alteraciones de la inervación de este órgano. No insistiremos en los detalles de este examen, cuya interpretación exige una gran experiencia.

## Afecciones neurológicas con repercusión vesical

Existe un gran número de *afecciones neurológicas* que, según su localización, pueden tener repercusión en la vejiga. Nos limitaremos a enumerar algunas de *las más frecuentes:*

1. *Alteraciones de la vejiga provocadas por lesiones medulares traumáticas y mielodisplasia congénita (espina bífida).* Sin embargo, señalemos que toda bifidez de L5 o S1 no engendra obligatoriamente una mielodisplasia (esta bifidez se encuentra en un 20 % de sujetos normales) y que no hay que llegar rápidamente a la conclusión de alteraciones neurogénicas a la vista de este tipo de imagen radiológica.

2. *Cirugía radical de los tumores del pequeño bacinete.* Conlleva a menudo la pérdida de la inervación vesical periférica. En un 10-44 % de amputaciones abdominoperineales del recto, se observan alteraciones vesicales neurógenas, y aproximadamente el mismo porcentaje en la histerectomía ampliada (Wertheim).

3. *Compresiones medulares.* Ya sean por hernia discal, por espondilolistesis, en la zona de los segmentos sacros y, a veces, en el estado agudo de una poliomielitis. En las compresiones de la

© MASSON, S.A. Fotocopiar sin autorización es un delito.

cola de caballo, los trastornos pueden ser relativamente tardíos, por lo que se explica la gran amplitud del canal espinal a este nivel, el volumen relativamente reducido de las raíces medulares que constituyen aquella formación y la frecuente afectación unilateral de ellas. Se trata de la única parálisis periférica que se acompaña de trastornos de los esfínteres.

4. *Diabetes y tabes.* Las lesiones aisladas de las neuronas aferentes periféricas (atonía vesical por falta de estímulos aferentes) son frecuentes en la diabetes (2-16 % de los casos, pero aparecen otros síntomas de neuropatía diabética en un 40-80 %) y en la tabes.

5. *Esclerosis en placas.* Origina cuadros clínicos muy variables, según la localización e importancia de las lesiones.

6. *Lesiones supramedulares.* Citaremos los accidentes vasculares cerebrales y el parkinsonismo, que pueden manifestarse tanto por exceso (polaquiuria, ganas irresistibles de orinar) como por una inhibición exagerada (vejiga hipoactiva con residuo importante). En los esclerosos vasculares cerebrales (hemipléjicos o no), la atonía intestinal junto con la larga permanencia en cama favorece el estreñimiento rectal o «disquecia».

7. *Lesiones del cono terminal de la médula* (S2-S5). Existe un síndrome esfinterianogenital caracterizado por incontinencia paralítica de la vejiga, con goteo continuo; incontinencia de heces que puede ser completa o incompleta, según el grado de elasticidad física del esfínter oclusor anal y erecciones espontáneas, siempre incompletas, sin influencia psíquica ni eyaculación. La distensión vesical las favorece al congestionar los cuerpos cavernosos.

La *erección del pene*[18] es la manifestación externa más ostensible de la excitación sexual del hombre. Su falta conduce a la impotencia coital, como en casos de esclerosos vasculares y lesiones medulares; a menudo coinciden con fallos vesicales y anomalías en la defecación.

El *priapismo* (erección anormalmente sostenida no acompañada de deseo sexual) ha sido señalado en casos de traumas psíquicos intensos.

Erecciones pasajeras (más de madrugada por la retención vesical y congestión pelviana) son posibles en ciertas lesiones medulares y sujetos seniles, de suyo impotentes.

## ■ VOZ. LENGUAJE

En la gran mayoría de la población, el hemisferio izquierdo es el dominante para el lenguaje. Los dos centros principales que determinan el lenguaje son el *área receptiva* (área de Wernicke) en la parte posterior de la primera circunvolución temporal, y el *área expresiva* (área de Broca), en la parte posterior de la tercera circunvolución frontal. El sonido de la voz o la vista de unas letras se convierte en sentido gramático en el área receptiva. Esta información se transmite al área expresiva por el *fascículo geniculado* (arqueado). El área expresiva recibe impresiones del resto del cere-

[18]Vamos a analizar por qué se produce la erección del pene. Éste está formado por tejido cavernoso, entre cuyas trabéculas existen anfractuosidades y vasos sanguíneos que presentan engrosamientos longitudinales, lo que hace que cuando su pared está contraída, cierren por completo la luz del vaso y no permitan el paso de la sangre, lo que ocurre cuando el pene está flácido, en que las anfractuosidades están vacías y las arterias que desembocan en ellas aparecen enrolladas y cerradas.

→

La dilatación activa de las arterias peneanas lleva consigo una mayor afluencia de sangre; entonces, los vasos mencionados son capaces de dilatarse y rellenarse, con lo cual los tejidos cavernosos se desarrollan, y secundariamente, por la compresión mecánica, la sobrecarga de volumen sanguíneo y por la acción de los botones de Eckar (auténticas válvulas de retención), se retarda el reflujo venoso, a lo cual también contribuyen la contracción de los músculos isquio y bulbocavernosos. Por este mecanismo, el pene se torna erecto, aumenta de volumen, adquiere rigidez y se eleva, y cuando las arterias se contraen de nuevo, se interrumpe el flujo sanguíneo y el pene se vuelve flácido.

Estos tejidos o cuerpos cavernosos están recubiertos de capas fibrosas resistentes, que poseen elasticidad y dilatabilidad, permitiendo un considerable aumento de volumen y prestan al tejido cavernoso sostén y solidez.

Todo ello demuestra que la erección es exclusivamente un proceso biohidrostático, debido a la afluencia sanguínea, motivada, quizá, por el aumento de la actividad cardíaca y de la presión de la sangre, como consecuencia de la excitación sexual, a un simple movimiento reflejo determinado por la médula espinal, y ajeno por completo al influjo de la voluntad.

El mecanismo nervioso del reflejo de la erección es de origen vagal, a través de los segmentos espinales S2-S4, precisamente en la base de las astas posteriores, es decir, donde se originan las fibras vasodilatadoras especiales y tróficas, que se unen con los ramos comunicantes del 2.°, 3.° y 4.° ganglio sacro, formando el nervio pelviano o erector, que produce la dilatación activa de las arterias peneanas y de los espacios cavernosos, por la acción de sus músculos no estriados.

Pero a su vez, en la III y IV raíz sacra, pasan, en sentido centrípeto, fibras sensitivas, que desde el glande, a través del nervio dorsal del pene y del pudendo, transmiten a la médula sacra los estímulos sensitivos que actúan durante la cópula.

La eyaculación se produce por los espasmos clónicos de los músculos bulbo e isquiocavernosos, que se presentan cuando el peristaltismo reflejo de la ampolla de los vasos deferentes, vesicales seminales y conductos eyaculadores ha conducido la esperma a la porción membranosa de la uretra.

bro, y las convierte en palabras y frases, dirigiéndolas posteriormente a las motoneuronas prerrolándicas para que los músculos requeridos formen las palabras por vía oral o escrita. La organización de los centros de lenguaje respeta la separación entre criterios receptivos (sensitivos) y motores, con el centro del análisis sensitivo, detrás de la cisura de Rolando, y el centro que determina acción motora, en la zona prerrolándica.

Entendemos por *voz* el sonido que el aire expelido de los pulmones produce al pasar por la laringe haciendo que vibren las cuerdas vocales.

El *lenguaje hablado* es el conjunto de sonidos articulados con que el ser humano manifiesta lo que piensa y lo que siente.

Los *fonemas* son las unidades más simples de expresión hablada. Son producidos por modificaciones en el tubo vocal (o cavidades de resonancia [faringe, nariz, cavidad bucal], que forman un cono hueco adicional que va de las cuerdas vocales a los labios) de los sonidos emitidos por la laringe.

El sonido puro que sale libremente, sin obstáculos, se llama *vocal*. Las *consonantes* requieren la acción coordinada de los músculos de los labios, de la lengua y de la faringe, que modifican la caja de resonancia. Son linguales la «d, t, l, r, n, s, ch», guturales la «k, g, j», y labiales, la «b, p, f, v, m».

Los primeros fonemas que emite el niño son la «a» y la «m», el primero, abriendo la boca, y el segundo, cerrándola; luego, las consonantes «p, q, d» y en el segundo año las «s, z, f, x».

Los sonidos se producen en la laringe, pero se habla con el cerebro. El lenguaje aparece en la escala animal cuando existe una organización especialmente diferenciada en los centros nerviosos, y se inicia en el niño cuando estas estructuras están lo suficientemente maduras. Existen centros nerviosos en la corteza cerebral, pura y exclusivamente destinados al lenguaje. Una persona con las vías y centros auditivos sanos (no olvidemos que la primera condición para emitir un sonido o una palabra es que se haya oído) va formando una serie de imágenes auditivas que él mismo puede oír, y con ellos constituye un lenguaje interior. El centro de las imágenes motoras emitirá una serie de impulsos al área motora de la III circunvolución frontal izquierda, y de aquí seguirá por el fascículo geniculado de la vía piramidal hasta los núcleos bulbares, de donde partirán las órdenes motoras para los nervios respiratorios, fonatorios y articulatorios que intervienen en la fonación.

En su aspecto emocional e intenciones expresivas, el lenguaje está regido por impulsos que emanan del tálamo óptico. El bulbo rige la articulación automática de la palabra hablada. El cuerpo estriado y el cerebelo regulan la contracción y tono muscular. El canto, a diferencia de la palabra, queda bajo la influencia de la corteza cerebral y el oído.

El lenguaje hablado, el escrito y el mímico (gestos) forman el lenguaje expresivo, por medio del cual manifestamos nuestros pensamientos; la lectura y la audición forman el lenguaje comprensivo, merced al cual entendemos el lenguaje de los demás.

La facilidad de lenguaje es el mejor ejemplo de localización cortical permitiendo, en muchos casos, un diagnóstico anatómico más claro por medios clínicos que con cualquier estudio radiográfico. Por otro lado, es preciso aclarar los trastornos de los medios de comunicación, antes de investigar cualquier otro aspecto de las funciones superiores.

Para *expresar su pensamiento, el que habla* debe cumplir las siguientes condiciones:

1. Tener una idea *(etapa intelectual)*.
2. Recordar las palabras que corresponden a esta idea, evocarlas y reconocer que estas palabras son adecuadas a la idea que se va a expresar *(etapa mnésica)*.
3. Pronunciar las palabras *(etapa motora)*.

Para comprender, el que escucha debe, a su vez, cumplir las siguientes condiciones:

1. Oír las palabras *(etapa sensorial)*.
2. Identificar las palabras con la idea que expresan *(etapa mnésica)*.
3. Comprender el sentido de las palabras *(etapa intelectual)*.

La primera en el que habla y la tercera en el que escucha, constituye el «lenguaje interior o endofasia», la etapa tercera en el que habla es el «lenguaje externo o articulación de la palabra».

La voz y el lenguaje no sólo son un reflejo fiel del estado de salud del sujeto, sino que la manera de expresarse puede incluso reflejar la clase social a la que pertenecemos, la educación que se ha recibido y aún la propia inteligencia. No en vano decía Sócrates: «Habla para que te conozca».

Las características de la voz, en los sujetos sanos, dependen de los siguientes factores:

© MASSON, S.A. Fotocopiar sin autorización es un delito.

1. *Sexo.* Las diferencias entre la voz de la mujer y la del hombre son caracteres típicos sexuales secundarios. Tiene un timbre de niño en los eunucoides y hombruno en las mujeres virilizadas.

2. *Edad.* La voz infantil cambia con el desarrollo sexual (voz de muda), adquiriendo el tono del adulto. En los niños, se presenta entre los 13-15 años y el tono desciende una octava. La voz es insegura, con frecuencia emite notas agudas (gallos) o profundas, graves. En las niñas, se produce un poco antes, es decir, entre los 12-14 años, y con frecuencia pasa inadvertida. La extensión de la voz, así como la intensidad y duración de la fonación, disminuyen a partir de los 60 años.

3. *Estado de ánimo.* Una emoción violenta provoca, a veces, una afonía total. La alegría suele producir un efecto inverso. Hay que afirmar la premisa de que es la voz la que matiza la decisión, el carácter o la fuerte personalidad del hombre.

4. *Situaciones especiales.* Una misma voz parece distinta en el susurro o cuchicheo que cuando va dirigida a un auditorio numeroso («voz de conferenciante», la cual debe ser de tono alto, bien timbrada y con la pronunciación lenta y correcta) o al público de los medios de comunicación audivisuales, en que todos los estados del espíritu deben ser expresados con inflexiones de voz, aunque vayan acompañados de imágenes. La práctica de la ventriloquía (la auténtica, es casi exclusiva de los varones) consiste en producir una voz de falsete con las mandíbulas y los labios inmóviles.

Al estudiar las alteraciones del habla, nos ocuparemos primero de los defectos de la voz (disfonía) y, a continuación, de los trastornos de la palabra; disartrias, dislalias, disfemias, dislogias y afasias. En último lugar, nos ocuparemos de la sordera prelocutiva o sordomudez.

Como nota marginal, señalaremos que existen sujetos que, por falta de acomodación entre los movimientos respiratorios y la emisión de la palabra (disneumia), tienen que interrumpir con frecuencia la fonación. Dan la impresión de que se les acaba enseguida el aire y tienen que parar, respirar y, a veces, soplar entre palabra y palabra.

## DISFONÍA

Conocida popularmente como *ronquera o afonía,* indica una alteración de las cuerdas vocales. Esta alteración puede ser debida a lesiones intrínsecas de los tejidos laríngeos, a lesiones en los nervios de las cuerdas vocales, y a abusos o cansancio del músculo vocal sin alteraciones macroscópicas visibles.

Los dos primeros trastornos pueden ser provocados por inflamaciones, traumatismos y tumoraciones, que pueden ser, a su vez, benignos o malignos. Las causas de disfonía son numerosas.

Los primeros gritos del recién nacido pueden ser roncos por las secreciones acumuladas en las vías respiratorias, pero si la voz no se vuelve normal a los pocos días, cabe pensar, como eventualidades más frecuentes, la aspiración de líquido amniótico; anomalías, malformaciones o membranas congénitas; papilomas congénitos; traumatismos de la laringe o nervio recurrente por el trabajo del parto o tracción del fórceps, etc.

En la infancia, aparte la muda de la voz en la pubertad, la etiología es variada, pues incluye procesos inflamatorios (catarrales, rubéola, difteria, escarlatina, tuberculosis, sífilis, etc.), cuerpos extraños, procesos endocrinos (hipertrofia tiroidea, tímica, cretinismo, etc.), nerviosos (tumor cerebral, parálisis recurrencial), cardíacos (pericarditis con derrame), así como anomalías del desarrollo, traumatismos, etc.

En la práctica, frente a una disfonía, pensaremos en la laringitis catarral aguda o crónica, en los nódulos, pólipos benignos de las cuerdas vocales, o ambos, y, sobre todo, si se trata de un hombre fumador de más de 50 años, en el cáncer laríngeo. En orden de frecuencia, sigue la parálisis del nervio recurrente por aneurisma de aorta o cáncer pulmonar o mediastínico.

En la infancia, lo más frecuente es la laringitis catarral o infecciosa, y los excesos vocales. Luego, debe sospecharse el papiloma y los cuerpos extraños.

## DISARTRIAS

Son trastornos de la articulación de las palabras debidos a una incordinación de los movimientos musculares de los órganos de la fonación por defecto de inervación. Se exploran haciendo que el sujeto que se examina hable o lea en voz alta. En los casos dudosos, recurrimos a palabras o frases de difícil pronunciación, abundantes en consonantes, por ejemplo, «tres mil trescientos treinta y tres, irrevocable, hipopótamo, tercera brigada de artillería rodada, etc.».

Repetir ciertas sílabas, por ejemplo «ba, ba, ba»; «la, la, la» y «ga, ga, ga», permite el diagnóstico diferencial de las disartrias. El ritmo de repetición es irregular en la disartria cerebelosa, regular pero lento en la disartria de motoneuronas superiores, regular y rápido en la disartria de motoneuronas inferiores.

Las disartrias de motoneuronas inferiores pueden interesar al tronco cerebral de manera difusa o afectar más intensamente a uno u otro de los nervios craneales. Las lesiones del nervio facial o su núcleo motor afectan especialmente la pronunciación de sílabas como «ba, ba, ba», mientras que lesiones del nervio neumogástrico alteran «ga, ga, ga» o sílabas con «ng». En cambio, las lesiones del hipogloso tienen efecto máximo en «la, la, la». Con la práctica, se nota el ritmo, la lentitud y la pronunciación de la expresión espontánea del enfermo.

Las disartrias pueden ser centrales y periféricas. Las primeras son debidas a focos patológicos que afectan a las vías nerviosas que, desde los centros corticales del lenguaje hablado, van a los núcleos motores de los nervios facial e hipogloso; las segundas, a la parálisis periférica de estos nervios.

Existen diversas causas de *disartria:*

1. *Lesión piramidal a nivel de la cápsula interna.* El habla es confusa, pues la lengua se mueve pesada y torpemente.

2. *Lesiones cerebelosas.* La dicción es monótona (monocorde) y carece de modulación; es lenta y silabeada, o sea escandida. Este tipo de lenguaje se observa en la esclerosis múltiple, en que puede añadirse, además, un elemento espasmódico por el que todo el aparato de la fonación entra en contractura y el enfermo tiene que realizar un esfuerzo para hablar.

3. *Enfermedad de Parkinson y síndromes estriados.* La voz es débil, trémula y a sacudidas. En medio de la lentitud del discurso, surge una frase precipitada, «taquifemia paroxística», o sea, repite la última sílaba de la frase, «logoclonía», o la repetición forzada de palabras, «palilalia». A medida que el paciente va hablando la voz se extingue, «afonía progresiva».

4. *Parálisis seudobulbar.* Cuando habla, el enfermo seudobulbar lo hace con una voz sin timbre, rápida, chillona, sin modulación, nasal y explosiva. Es la alteración denominada con el nombre de «afasia de entonación». Se observa que el velo del paladar insuficiente deja pasar la mayor parte del aire por la nariz y no se contrae con la energía necesaria para la emisión de las consonantes.

5. *Parálisis bulbar progresiva (parálisis labioglosolaríngea).* La voz es nasal; el velo no puede levantarse para ocluir o por lo menos reducir la comunicación entre la faringe bucal y la nasal. Por esto, las vibraciones vocales hallan en esta última una vasta caja de resonancia (rinolalia abierta, de Kussmaul). La «o» y la «u», que entre las vocales son las que exigen contracción del orbicular de los labios y estrechamiento en gollete de la abertura bucal (caja de resonancia), son las más difíciles de pronunciar; queda conservada, por el contrario, la «a». Asimismo, entre las consonantes desaparecen las labiales, que son el resultado del paso del aire a través de los labios apretados («f») o del brusco escape del aire (labiales explosivas «b, p»).

6. *Parálisis bulbar asténica de Erb-Goldflam.* Presenta la curiosa particularidad de que los trastornos de la fonación sólo se hacen ostensibles al rato de hablar. Después de un período de reposo, el paciente habla de manera normal, pero pronto se fatiga, encuentra dificultad para articular los sonidos y termina la frase con un farfulleo ininteligible. Si deja de hablar, a los pocos momentos la voz recobra la entonación normal.

7. *Poliomielitis.* La limitación de los movimientos del diafragma y de los músculos intercostales hace que la palabra sea difícil, lenta, discontinua. La voz se vuelve débil, áfona, y con timbre nasal si se afectan los músculos de la faringe y de la laringe.

## DISLALIAS

Son trastornos en la emisión de los fonemas por alteraciones en los órganos periféricos de la articulación, de origen no neurológico. Existe una dislalia fisiológica en los niños, que desaparece a medida que se desarrolla la inteligencia, si la audición está bien conservada. Su causa es, muchas veces, la hipoacusia. Las dislalias más frecuentes son el «sigmatismo» o pronunciación defectuosa de las consonantes fricativas («f, x, v, j, z, s», sobre todo la última, que suena como «z» o un silbido), y el «rotacismo» o defecto de pronunciación de la «r», que a veces se sustituye por la «l».

En la dislalia, las vocales casi nunca se alteran. Las consonantes pueden ser correctamente articuladas cuando están aisladas y muy mal cuando forman parte de sílabas o palabras («dislalia de sílabas»).

© MASSON, S.A. Fotocopiar sin autorización es un delito.

## DISFEMIAS

Son trastornos del ritmo del lenguaje, de origen neurótico. Los fonemas salen con rapidez, tropiezos, espasmos, repeticiones y algunas supresiones. Aparte el «mutismo o afemia» (histérico, entre otros), las disfemias más frecuentes son el «tartamudeo o espasmofemia» (neurosis espástica de la coordinación), tan frecuente y rebelde en los hombres como raro y de relativamente fácil tratamiento en las mujeres; el «farfulleo» (hablar muy deprisa y atropelladamente, como comiéndose las palabras, al decir del vulgo); el «tartajeo», es decir, el hablar pronunciando las palabras con torpeza o trocando sus letras, y el «balbuceo o parafemia», que consiste en hablar o leer con pronunciación dificultosa, tarda y vacilante, trastocando a veces las letras o las sílabas.

## DISLOGIAS

El *lenguaje* es *incorrecto* por causa de una enfermedad mental o con sustrato orgánico:

1. *Esquizofrenia.* Es típica la alteración de la impulsividad verbal, por la cual el enfermo nos da la sensación de no meditar las respuestas y que éstas, muchas veces con apariencia de gran profundidad, surgen de modo casi automático. En otras ocasiones, por el contrario, el enfermo parece estar sometido a alguna oculta fuerza que le impide contestar. En los estados más avanzados, el tono declamatorio es anormal; unas veces habla con gran rapidez y otras con suma lentitud, ora gritando, ora en voz baja o susurrada.

Aparecen los «amaneramientos» (se complica la dicción pedantescamente), las «verbigeraciones» (repetición incesante y estereotipada de palabras sueltas, o grupos de ellas, formando frases), los «neologismos» (palabras ideadas por el enfermo y que suelen responder a la necesidad de expresar sensaciones o estados anímicos especiales para los que no encuentra vocablos específicos).

Esta creación idiomática puede llegar a ser tan intensa que no se entienda lo que habla, dando lugar a la «jargonofasia o ensalada verbal» (*wortsalat,* de los autores alemanes), la «coprolalia» (tendencia a hablar usando términos soeces), la «ecolalia» o repetición automática de lo que oye.

Junto a la invención de vocablos, el enfermo se guía por una especial sintaxis y efectúa las construcciones de frases sin tener en cuenta las leyes gramaticales imprescindibles («agramatismo») o bien las utiliza de modo arbitrario y equivocado («puragramatismo»). Un detalle es la constante mezcla de contestaciones correctas con otras anormales o incomprensibles, sin que el enfermo se percate de tal trastorno.

Todos estos trastornos del lenguaje han sido agrupados bajo el tílulo común de «esquizofasias», que, al predominar sobre el resto del cuadro, aíslan una forma clínica de dicha enfermedad.

2. *Psicosis maniacodepresivas (ciclotimia).* La voz es fuerte, aguda, retumbante e intensa («voz vociferante») en el período maníaco, y de tono bajo, lenta y con pausa, en la fase depresiva. Es característica la exagerada locuacidad, que puede llegar a la «logorrea o verborrea» incontenible que alterna con períodos de mutismo.

3. *Psicosis seniles.* Tienden hacia la incontinencia verbal plagada de autorreferencias y observaciones particulares carentes de originalidad. En el caso de lesiones frontales («enfermedad de Pick») se presentan afasias sensoriales, ecolalia, parafasia y logorrea si la lesión asienta en el lóbulo temporal.

En los pacientes con enfermedad de Alzheimer, se aprecian logoclonías, asimbolia, perseveraciones y jergonafasia.

4. *Delirios.* Cualquiera que sea su causa, muchos de estos enfermos tienen alucinaciones auditivas, oyen voces imaginarias y sostienen conversaciones con ellas. Hablan con dos registros de voz, uno con el interlocutor real y otros con el imaginario. En ocasiones, mueven los labios como si hablaran, pero no profieren ningún sonido; es el «seudomutismo vesánico» de los autores clásicos. Se nota con frecuencia una inversión de la tonalidad respecto al sexo, es decir, los hombres hablan con voz de soprano y las mujeres con voz de barítono.

5. *Epilepsia.* La característica más sobresaliente, sobre todo en las proximidadades de una crisis convulsiva, es la falta de flexibilidad y rapidez verbales. La dicción es lenta, las explicaciones interminables, prolijas, llenas de minuciosísimos detalles y repeticiones. La tendencia a la idéntica entonación de las sílabas principales y accesorias motiva el que se ha denominado «lenguaje cantado» de los epilépticos. La conversación es torpe, titubeante, con frecuentes repeticiones de frases, palabras o sílabas.

6. *Parálisis general progresiva.* La dicción es difícil a causa de la pérdida de la coordinación en las contracciones de los músculos que intervie-

nen en el lenguaje. En la sucesión de las palabras pueden apreciarse equivocaciones o las consonantes se pronuncian con dificultad, por lo que el enfermo, a veces, habla usando casi exclusivamente las vocales. Hay repeticiones, omisiones («tropiezo de sílabas», de Kussmaul) y cambio de sílabas y de palabras. El habla es difícil, lenta («lenguaje titubeante», de Zienhen) y tórnase en las fases finales temblorosa, sin entonación y casi incomprensible. Simultáneamente, ejecuta una serie de movimientos superfluos, como hociquear, succionar y mover la lengua. Se ha dicho que el diagnóstico de estos enfermos puede hacerse por la simple audición, sin necesidad de verlos.

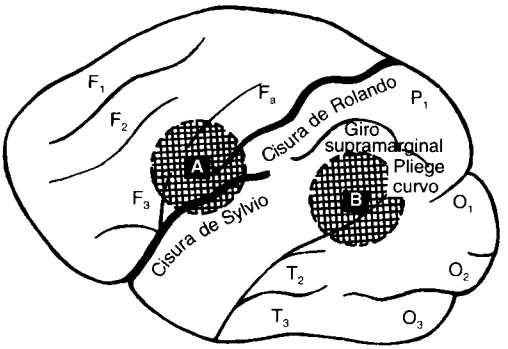


**Fig. 10-33.** Localización anatómica de las afasias de predominancia motora (A) y sensorial (B).

## AFASIAS

Son trastornos del lenguaje que no se explican, ni por un estado demencial, ni por un trastorno motor del aparato vocal. Obedecen a lesiones de sus centros cerebrales situados en el hemisferio izquierdo, y sólo en un 6-10 % en el derecho; en este último caso se trata, la mayoría de las veces, de individuos zurdos.

Los sujetos afásicos no tienen sólo dificultad para hablar o escribir (sin ser mudos ni estar paralizados), sino también para comprender las palabras que oyen o ven (leen) sin estar sordos ni ciegos. De ahí la distinción fundamental entre los trastornos de la emisión de la palabra (elemento motor o apráxico de la afasia) y los trastornos de la comprensión de las palabras (elemento sensorial o agnósico de la afasia). Esta distinción simple, muy didáctica, suele fallar con frecuencia en la práctica.

El trastorno que caracteriza la afasia no se limita generalmente a las funciones del lenguaje, sino que alcanza también a otras intelectuales (facultad de abstracción y de esquematización, orientación en el tiempo y en el espacio, etc.).

### Tipos de afasia

#### *Afasia sensorial cortical (afasia de Wernicke, afasia sensorial total)*

La lesión afecta en el lado izquierdo el tercio posterior de la I circunvolución temporal y la región vecina del pliegue supramarginal y de la circunvolución transversa de Heschl, preferentemente en el área 39 de Brodmann (fig. 10-33 B). Hay pérdida del componente sensorial auditivo de la palabra. Falla, por tanto, no sólo la comprensión de lo oído, sino también de los sonidos elementales que constituyen las palabras, sílabas o fonemas («sordera verbal»). Como es lógico, hay también incapacidad de repetir lo que oye o, en todo caso, se hace en forma defectuosa, parafásica, sustituyendo una palabra por otra. En cambio, suele ser sumamente locuaz, como si tuviera una excesiva permeabilidad verbal («logorrea»), aunque comete múltiples equivocaciones («disfasia»), sea porque emplee una palabra por otra, cambie sílabas o altere letras de la palabra. Cuando la parafasia es muy acentuada, el paciente habla una jerga ininteligible («jergafasia»).

Estos pacientes afásicos contrastan con los afásicos de Broca, que a continuación describiremos, ya que, mientras que estos últimos apenas hablan, los primeros no cesan de farfullar una incomprensible jerga; aquéllos, se ha dicho, son falsos mudos; éstos, falsos dementes. No entienden lo que se les dice, como si se les hablara en un idioma desconocido.

En este tipo de afásicos, la lectura es imposible («alexia») o difícil («dislexia»), con disminución de la comprensión de lo leído. Cuando el paciente lee en voz alta, confunde palabras, sílabas o letras. También hay dificultad para escribir, que puede ser poco manifiesta («disgrafía») o completa («agrafía»). No es rara la existencia de dificultad en la comprensión y reproducción de la música («amusia») y una perturbación de la mímica y gesticulación («dismimia»). Lo más significativo de esta variedad de afasia es la pérdida del lenguaje interior. Estos defectos son proporcionales al grado de incomprensión.

© MASSON, S.A. Fotocopiar sin autorización es un delito.

La afasia de Wernicke se asocia habitualmente a la hemianopsia lateral homónima derecha, a causa del asiento temporoparietal izquierdo de las lesiones vasculares o tumorales que la motivan. La hemiplejía, por el contrario, es rara y en caso de existir, poco acentuada. Embolismos de la rama inferior de la arteria silviana superficial son la causa más frecuente de este tipo de afasia.

## *Afasia motriz cortical (afasia de Broca)*

La lesión radica en el lado izquierdo de los dos tercios posteriores de la III circunvolución frontal (zona de Broca) y zonas adyacentes (que corresponden a la ínsula de Reil, a la segunda circunvolución frontal y a la frontal ascendente), coincidiendo con el área 44 de Brodmann (fig. 10-33 A). El cuadro clínico se caracteriza por una pérdida del componente motor de la palabra, conservándose el sensorial. Hay, por tanto, imposibilidad de hablar espontáneamente, de repetir lo oído o de leer en voz alta; contrasta con cierta conservación del lenguaje emocional y automático («disociación automaticovoluntaria» de Baillarger-Jackson) y de la palabra repetida. Son frecuentes las «estereotipias» (el enfermo responde siempre con los mismos sonidos o palabras, sea cual fuere la intención de su expresión oral) y el «agramatismo», o sea, la emisión de palabras sin estar organizadas de manera gramatical (lenguaje telegráfico). Además, existe «agrafía», es decir, imposibilidad de escribir espontáneamente y al dictado, complicada con la casi constante hemiplejía derecha, habida cuenta la topografía de la lesión causal.

En algunos pacientes con lesión infártica junto a región posterior de la tercera circunvolución frontal (región para-Broca), se puede observar normalidad absoluta de la comprensión del lenguaje y de la escritura. Estos pacientes realizan verdaderos esfuerzos para sustituir el mutismo por palabras no bien articuladas, pero van mejorando de su defecto. Hay variabilidad de grados lesionables en este tipo de afasia, oscilando entre aquellos con completa alteración de sus medios de comunicación, lingual, fonatorio y manual, a otros con discreta alteración de la emisión oral y con comprensión y escritura intactas. No se conocen bien las zonas responsables de la afasia motora. Lo cierto es que desborda al opérculo frontal responsabilizado por Broca, como región única en su estudio necrópsico en un paciente con afectación del lenguaje grave en su haber sólo con algunas estereotipas. Se piensa que la lesión se extiende por la ínsula, opérculo parietal, región inferior parietal posterior, pues la lesión exclusiva de la zona de Broca motiva un trastorno del lenguaje motor rápidamente recuperable.

## *Afasia total o global*

Es consecutiva a la destrucción de la mayor parte de las áreas encargadas del lenguaje en el hemisferio dominante, en general, por oclusión de la arteria carótida interna o de la silviana. Hemorragias, tumores y abscesos son las etiologías más comunes. Semiológicamente, es una combinación de las afasias referidas con anterioridad, alternándose todos los aspectos del lenguaje. Los pacientes sólo están capacitados para emitir y entender algunas palabras pero son incapaces de comprender una frase y de pronunciar palabras no usuales. Se acompaña de alexia, agrafía y no repiten palabras pero es frecuente su perseveración. En general, se acompaña de hemiparesia, hemihipoalgesia y hemianopsia, habida cuenta de la lógica extensión del infarto.

## *Afasia de conducción*

Es consecutiva a una lesión de las vías que en plena sustancia blanca relacionan los centros del lenguaje motor (Broca) y sensitivo (Wernicke), predominando en el fascículo arqueado. En general, la oclusión embólica de las arterias meningocorticales de la silviana parietal posterior y temporal posterior es la causa más frecuente de este tipo de afasia. Lo característico es la afectación severa de la repetición de las palabras en contraste con la comprensión del lenguaje. Al ordenar la repetición de una palabra, lo hacen sustituyendo sílabas por otras incorrectas, sobre todo cuando la palabra es larga. La lectura es normal, pero en cambio la escritura está alterada, tampoco existen defectos de la articulación del lenguaje, el cual resulta fluido.

## *Afasia transcortical*

En los casos de hipotensión prolongada con bajo gasto circulatorio en individuos ateromatosos o en las intoxicaciones por monóxido de carbono, se presenta isquemia con afectación de las

llamadas zonas fronterizas de las tres grandes arterias cerebrales (anterior, media y posterior), comportando una afasia que Goldstein etiquetó de transcortical, en donde las áreas del lenguaje expresivo y de la comprensión resultan indemnes pero sus interconexiones se alteran. En estos casos, el lenguaje es fluido, con frecuentes parafasias y anomias, se conserva la repetición de las palabras, pero en cambio existe dificultad de la comprensión, es difícil denominar los objetos y, asimismo, existe agrafía y alexia.

En la variedad descrita por Luria con el nombre de «afasia dinámica», el paciente es incapaz de iniciar el lenguaje propio de una conversación, expresándose sólo con algún ruido gutural o sílaba, que en realidad correspondería a una afasia transcortical motora.

La *afasia transcortical motora* es semejante a la afasia de Broca, *la afasia transcortical sensitiva* es similar a la afasia de Wernicke, y *la afasia transcortical global* se parece a la afasia global, con la excepción de que la repetición y la denominación quedan preservadas.

### *Afasia anómica o amnésica*

Se debe a una interrupción de las conexiones sensitivas del lenguaje con las zonas del sistema límbico encargado de la memorización, aunque no esté bien definida la topografía lesional. Las lesiones expansivas, tumores, abscesos y accidentes cerebrovasculares son los motivos más frecuentes que explican la afasia amnésica, en el último de los casos, en la oclusión de la rama posterior de la arteria cerebral posterior. A veces se asocia a un síndrome de Gertsmann.

El hecho característico es la dificultad de encontrar la denominación de los objetos y con un lenguaje fluido explican, mediante multitud de giros, la utilización y características del objeto al que se refieren. La comprensión y realización de las palabras está conservada, la denominación no es posible, y es variable el estado de la escritura y letra.

Como ha podido comprobarse, existen afasias por lesiones de las zonas consideradas del lenguaje (Wernicke, Broca y global), y otras por alteraciones de las distintas proyecciones que la relacionan (transcortical, anómica, conducción), son los síntomas disociativos. Con la aparición de la tomografía computarizada, es posible atribuir con mejor seguridad las verdaderas zonas responsables de cada uno de los tipos de afasia.

### *Afasia sensorial subcortical (Lichtheim)*

Por interrupción (a causa de lesiones subcorticales en el lóbulo temporal) de la vía del nervio acústico antes de alcanzar el córtex temporal, rara vez por lesión cortical a nivel de la «circunvolución temporal transversa» de Heschl. Estos sujetos oyen las palabras como un sonido raro no identificable ni comprensible («agnosia verbal»). Por tanto, aunque perciben lo que se les dice, no lo entienden ni lo pueden reproducir. El lenguaje interno y el espontáneo en voz alta están conservados. Pueden leer y escribir bien, sin parafasia, paralexia ni paragrafía, pero no pueden escribir al dictado por no identificar las palabras que oyen.

### *Afasia motriz subcortical (anartria de Pierre-Marie)*

Es de observación rara en su forma pura. Se ha llegado a dudar de su existencia a no ser como trastorno residual de una afasia de Broca. La lesión que la determina consiste en una interrupción de las fibras que unen los centros corticales motores del lenguaje y los correspondientes a los nervios que intervienen en el lenguaje hablado (hipogloso, facial). El sujeto no es capaz de hablar espontáneamente o reproducir lo oído. Correcta comprensión de lo que oye y lee. Conservación de la escritura. No existe déficit intelectual. Su vida interior se conserva intacta.

## Exploración de las afasias

Se recurre a las *pruebas de Head,* las cuales han sido elaboradas en un sistema de investigación bien ordenado, que coloca al paciente ante una idéntica situación varias veces y de muchos modos. El rigor de las pruebas se aumentará gradualmente, pues, si se comienza por una difícil, y el enfermo fracasa, fallará en las siguientes más fáciles, por desaliento.

El paciente debe ser examinado sin testigos, en una habitación tranquila, con el fin de evitar cualquier motivo de distracción. Todo lo que responde el enfermo, se anotará textualmente. Las pruebas se explicarán con lentitud y claridad y se realizarán sin aclaración alguna. Se anotará el número de repeticiones a que el enfermo obliga. Se evitará durante la exploración la aparición de signos de fatiga y de irritabilidad, que alteran los re-

© MASSON, S.A. Fotocopiar sin autorización es un delito.

sultados, para lo que se concederán al enfermo, entre una y otra prueba, períodos de descanso.

Las *pruebas* o *tests* son las siguientes:

1. *Nombrar y reconocer objetos comunes.* Se utilizan seis objetos de uso diario, como son un lápiz, una llave, una moneda, una mechero, una tijera y un cuchillo, que se colocan velados a la vista del enfermo, sobre una mesa. Se le muestra el duplicado de uno de los objetos y se quita la pantalla, indicándole que señale sobre la mesa el objeto que acaba de ver. Se llevarán a cabo silenciosamente 18 observaciones de esta clase. Luego, se le pregunta el nombre de cada objeto que se le muestra. Después, se le dice el nombre de un objeto para que lo señale.

En otra prueba, la orden es escrita en tarjetas; el enfermo debe escoger el objeto indicado. Luego, se le pide que escriba, en silencio, el nombre de algún objeto señalado por el investigador. Para averiguar si la articulación facilita la escritura conviene, seguidamente, hacer que el paciente nombre los objetos en voz alta y escriba al mismo tiempo sus nombres al dictado y luego copiar un escrito impreso en cursiva. También se debe solicitar la repetición, palabra por palabra, de los nombres enunciados por el investigador. Aun cuando el defecto verbal sea muy acentuado, se puede demostrar, en ocasiones, que el enfermo es capaz todavía de reconocer los nombres de los objetos. Se le pide que separe de los cartones impresos diseminados sobre la mesa, el que corresponde al objeto mostrado.

2. *Denominación y reconocimiento de los colores.* Esta prueba se realiza de una manera semejante a la anterior, empleando ocho cartones coloreados. Las series de esta prueba consisten en señalar el color nombrado; nombrar el color mostrado; señalarlo después de orden oral; señalarlo después de orden escrita, leída en silencio o en voz alta; escribir el nombre del color mostrado; escribir el nombre al dictado; copiar el nombre impreso en cursiva; retirar de la mesa el cartón que lleva escrito el nombre del color mostrado.

3. *Pruebas del hombre, el gato y el perro.* Estas pruebas investigan la capacidad elemental para leer y escribir. Las palabras, en inglés, «*the man, the cat, the dog*» constan de tres letras; así, el paciente está imposibilitado de adivinar las palabras por su longitud. Para nuestro país habría que utilizar tres palabras que tuvieran igual número de letras; pueden corresponder a «la casa, el gato, el pato». Se escriben las tres palabras en diversas combinaciones, como son «el gato y la casa», «el pato y el gato», «el pato y la casa». Estas combinaciones se dan al enfermo en tarjetas para su lectura. Luego debe escribirlas al dictado. Se le invita después a escribirlas, luego de haber mirado las tarjetas. Nombrarlas después de hacer lo mismo. Repetir articulando las oraciones al dictado y copiarlas de los impresos mediante la escritura.

4. *Prueba del reloj.* Se usan dos esferas de reloj de 12 cm de diámetro con manecillas metálicas movibles y las horas marcadas en números arábigos. Se da una esfera al enfermo y se le ordena que coloque las manecillas en igual posición que las del cuadrante que maneja el investigador. A continuación, se le requiere que diga la hora, que marque la hora en el reloj cuando se le ordene oralmente y, luego, en órdenes impresas. Cada ensayo se repite muchas veces con distintas posiciones de las manecillas; pero el ensayo debe hacerse completo cada vez.

5. *Pruebas de los platillos y las monedas.* Se colocan cuatro platillos sobre la mesa, con una moneda delante de cada uno. Se invita al paciente a que cuente los objetos de izquierda a derecha y se le enseña lo que debe hacer luego, es decir, colocar una moneda en cada uno de los platillos de acuerdo con su designación numérica; así, 1 en 3, 2 en 1, etc., es decir, la moneda 1 en el platillo 3, la moneda 2 en el platillo 1. Las órdenes se dan, primeramente, en forma oral, luego, por escrito y, finalmente, el enfermo lee en alta voz la orden y la ejecuta.

6. *Prueba de la mano, el ojo y la oreja.* Al enfermo sentado frente al observador, se le invita a que imite los movimientos que éste hace con una u otra mano (tocarse el ojo y la oreja). Se le solicita que lo haga por imitación directa y copiando los movimientos que ejecuta el investigador colocado detrás del enfermo y que se reflejan en un amplio espejo. Después, se le dan órdenes impresas, no leídas, y se le permite luego que las lea y las ejecute. Se le invita a realizar los movimientos efectuados por el observador situado frente al enfermo y los reflejados en el espejo.

En la realización de estas pruebas, algunas personas normales se equivocan; así, emplean la mano izquierda cuando el observador ha utilizado la derecha. Este error es corregido espontáneamente en los casos normales. Cabe agregar que las personas normales reconocen que la mano derecha cuando toca la oreja izquierda ha cruzado la línea media del cuerpo, lo que frecuentemente no ocurre en los afásicos.

7. *Otras pruebas.* Un buen procedimiento semiológico es pedirle al enfermo que diga el alfa-

beto, que luego lo repita siguiendo al observador, que lo escriba espontáneamente al dictado y que lo copie en cursiva. Por medio de tarjetas con una letra escrita en cada una de ellas, se investiga la capacidad de su ordenación directa. Los días de la semana y los meses del año pueden utilizarse con idéntico fin. Se hace leer al enfermo un párrafo y luego que lo comente. Idéntico ensayo se realiza con un grabado. Luego, se explora la memoria de lo leído y lo visto en el grabado. Se ordenan operaciones aritméticas, contar monedas y ordenarlas por su valor, y el dibujo de memoria de objetos y de un plano de la habitación.

Se explorará también la capacidad para orientarse, para armar un rompecabezas y desempeñarse en juegos diversos (damas, ajedrez, billar) y en actos de la vida común.

El examen de los afásicos debe repetirse cada vez que se considere oportuno. Es la única forma de comprobar su aspecto evolutivo.

## MUDEZ

Es la falta de lenguaje hablado, con conservación del mímico o gesticular. Cuando faltan ambos, el sujeto es etiquetado de «oligofrénico». La mudez patológica empieza alrededor de los 18 meses.

La mudez es sólo un síntoma que puede obedecer a muchas causas. Toda alteración, lesión o malformación en el aparato de la audición, de la fonación o de la articulación puede ocasionar una mudez (sordera [39,2 %], afasia [26,4 %], retraso mental [25,3 %], parálisis cerebral [7,8 %], retraso psicógeno [1,07 %]).

Una sordera intensa que afecte a un niño menor de 7 años que habla correctamente puede llevarle a una sordomudez. Los primeros gritos o balbuceos son idénticos a los del niño normal, pues pertenecen a la esfera expresiva y la audición no influye para nada en su producción; llegan incluso a decir «papá» y «mamá», pues la vocal «a» se pronuncia espontáneamente con la boca abierta y las consonantes labiales «p» y «m» son visibles y fáciles de imitar.

Delante de un niño que no habla, se plantea el diagnóstico diferencial entre una sordera, retraso mental, afasia congénita, retraso psicógeno, y defecto en los órganos de fonación.

La mudez psicógena debe ser diagnosticada por una cuidadosa anamnesis y observación de la conducta del niño. Interesa conocer el medio social, económico y doméstico en que vive. Sus hábitos de limpieza, sus juegos, sus emociones y reacciones, sus costumbres, su carácter, sus relaciones con los padres y hermanos y manera de ser de éstos, etc.

## AGNOSIAS

Agnosia es la incapacidad de elaborar o configurar las sensaciones obtenidas a través de los correspondientes órganos de los sentidos, para llegar a formar el concepto de lo percibido. Por tanto, es un trastorno de la identificación o reconocimiento de los objetos en que el paciente puede describir su forma, color, dimensiones, etc., pero, sin embargo, no los identifica, no se da cuenta de qué es lo que está viendo.

El término «asimbolia» suele reservarse para la agnosia relativa a símbolos (incapacidad de reconocimiento de dibujos esquemáticos, letras, cifras, etc.).

La agnosia puede ser parcial o total. Es parcial cuando sólo se refiere a una cualidad sensorial del objeto (agnosia óptica, acústica, táctil, etc.). La agnosia es total cuando abarca todas las esferas sensoriales, de suerte que el paciente no puede, de ninguna forma, identificar el objeto percibido.

Cuando no se puede formar el concepto por resultar defectuosos los elementos de la percepción, se produce una seudoagnosia o agnosia perceptiva.

Al percibir un objeto, se hacen dos identificaciones, una, primaria, correspondiente a la cualidad sensorial percibida, y otra, secundaria, en que la sensación percibida desencadena el recuerdo de todas las demás correspondientes al objeto. Así, identificación primaria es la que se hace al reconocer una naranja por las cualidades ópticas obtenidas al contemplarla; identificación secundaria es la que tiene lugar al reavivarse el recuerdo de las demás características sensoriales de dicho fruto (olor, sabor, peso, consistencia, etc.). La identificación primaria falla en la agnosia disolutiva y corresponde a lesiones focales; el trastorno de la secundaria da lugar a la agnosia disyuntiva o ideatoria y es debida a lesiones cerebrales difusas.

Existen diversos tipos de *agnosias:*

1. *Agnosia táctil (anestesia psíquica, parálisis táctil).* Las sensaciones elementales relativas al tacto (contacto, temperatura, presión, etc.) son

© MASSON, S.A. Fotocopiar sin autorización es un delito.

bien percibidas por el enfermo, pero no llega a formar un concepto de lo percibido. El sujeto con agnosia táctil no acierta a reconocer lo que se traza en su piel cuando en ella dibujamos letras, cifras o figuras geométricas. Cuando existe incapacidad de reconocimiento de forma o cuerpos en el espacio mediante el tacto, hablamos de «estereognosia», que a veces existe independiente de la agnosia táctil. En este tipo de agnosia, la lesión radica, principalmente, en el tercio medio de la circunvolución parietal ascendente y zonas vecinas de las parietales horizontales.

2. *Agnosias ópticas (ceguera psíquica).* Cuando el paciente, por causa central, sólo reconoce claridad-oscuridad y no se da cuenta del movimiento, magnitud, forma, color, posición, etc., de los objetos, la agnosia óptica es total. En otros casos, es parcial, y aunque el sujeto percibe bien ciertas propiedades ópticas, no identifica lo que ve o no es capaz de relacionarlo con las percepciones correspondientes a las restantes esferas sensoriales:

*a) Síndrome de Lissauer.* Existe una ceguera psíquica para objetos o sus imágenes gráficas, sin que exista agnosia en otras esferas sensoriales. El sujeto «ve» el objeto, pero no le es posible identificarlo por la vista. Corresponde a lesiones en la base del lóbulo occipital izquierdo y en el esplenio del cuerpo calloso.

*b) Ceguera verbal.* Puede referirse a letras (se ven, pero no se reconocen), palabras (el paciente entiende bien cada letra aisladamente, pero no sabe establecer conexiones entre ellas), números («alexia numeral»), signos musicales («alexia musical»), colores («cromatoagnosia») y, en general, a toda clase de símbolos. Se atribuye a lesiones destructivas de la corteza visual y de la sustancia blanca subyacente, particularmente el haz geniculocalcarino, así como las vías de relación entre la corteza visual derecha con las regiones del lenguaje del hemisferio dominante, en general en el extremo posterior del cuerpo calloso, lugar de convergencia de las proyecciones visuales de ambos hemisferios.

En otras ocasiones, se han descrito lesiones en la sustancia blanca que desconexionaban la región temporooccipital izquierda de los lóbulos occipitales y de la circunvolución angular; en tales circunstancias, a la sintomatología puede añadirse alexia, agrafía y afasia anómica, constituyéndose el «síndrome de la circunvolución angular».

Después de crisis de migraña, se puede observar una forma curiosa de agnosia visual llamada «prosopagnosia»; el sujeto no reconoce a sus amigos por su cara ni a personajes célebres actuales en sus fotografías, suele acompañarse de agnosia para el color y defectos del campo visual.

3. *Agnosia auditiva (sordera psíquica).* Incapacidad para la comprensión o reconocimiento de las percepciones auditivas, ya sean palabras, símbolos musicales e incluso ruidos y sonidos en general (como el de una campana, timbre, silbato, etc.) en los casos avanzados.

Asimismo, se observa la imposibilidad de repetir el dictado escrito o incluso lo que se le dice, pero en cambio es capaz de expresarse y escribir sus impresiones correctamente. Al principio, el proceso no es puro, por existencia de frecuentes parafasias. La mayoría de los casos es producido por embolismo de las arterias de las ramas interiores de la arteria silviana superficial, cuyo infarto destruye las conexiones entre la corteza auditiva primaria con las áreas de asociación ubicadas en la parte superior y posterior del lóbulo temporal.

4. *Agnosias olfatoria y gustativa.* El paciente no identifica los olores y gustos a pesar de estar conservadas la olfacción y el sentido del gusto. Suelen confundirse con la anosmia y la ageusia.

5. *Agnosias del espacio.* En las que se refiere al espacio corporal, citaremos la «somatagnosia» (el paciente ve su cuerpo o partes de él, pero no las identifica como suyas) y la «anosognosia», en que no se da cuenta de la pérdida de la función correspondiente a una parte de su cuerpo. La «autotopagnosia visual» es una somatagnosia en la cual el sujeto ve una parte de su cuerpo (la mano), que atribuye a otras personas.

Entre las agnosias del espacio ajeno, citaremos, aparte de la agnosia táctil y la óptica, la «planatopocinesia» o imposibilidad para construir figuras geométricas incluso sencillas y la «estrefosimbolia» o desorientación espacial en el sentido derecha-izquierda con imposibilidad para distinguir entre la escritura normal y la reflejada en un espejo. Se confunde, por tanto, la «h» y la «d», la «y» y la «p».

## APRAXIAS

Por apraxia se entiende la imposibilidad para realizar actos, es decir, movimientos adaptados a un fin, a pesar de conservarse la integridad motora (sin ataxia ni parálisis) y la psíquica (sin alteración mental ni perceptiva que impida comprender el acto o percibir sus elementos).

Cuando un sujeto normal, «eupraxia», se propone coger una cosa del suelo, abrocharse un botón, apagar un cigarrillo, etc., tiene que realizar una serie de actos parciales encaminados a conseguir aquel fin. Para ello, primero tiene que poner en marcha, aunque sea automáticamente, el «plan ideatorio», y después desencadenar las correspondientes «melodías cinéticas» para llevar a término los «movimientos precisos». De ahí se deducen los dos tipos principales de apraxias, la ideatoria o sensorial y la motora o cinética. La primera es debida a trastornos de la esfera de la memoria, atención, gnosia, asociación, etc. El sujeto no cumple lo ordenado, a pesar de que la motilidad es normal, porque altera el orden u omite o repite algunos de los movimientos elementales del acto que quiere realizar. No rara vez equivoca el objeto que maneja. En la apraxia ideatoria, los movimientos elementales se efectúan en forma correcta.

En la apraxia motora o cinética, el plan de movimientos está bien concebido y los estímulos volitivos bien orientados, pero los mandos motores obedecen mal. Este tipo de apraxia suele estar localizado en una extremidad, especialmente la superior derecha, o parte del cuerpo.

Según Liepmann, los centros práxicos motores se encuentran situados en el lóbulo parietal izquierdo (*gyrus supramarginalis*, circunvolución parietal superior). Estos centros se hallan en íntima relación con el hemisferio derecho (por intermedio del cuerpo calloso), al que transmiten impulsos permitiendo la acción sinérgica de ambos hemisferios. Las vías eferentes son cruzadas.

La apraxia motora que resulta de la lesión del lóbulo parietal izquierdo es bilateral; interesa, por tanto ambas manos; así se explica la presentación de apraxia del lado izquierdo junto a parálisis del lado derecho en las enfermedades del hemisferio cerebral izquierdo. La apraxia unilateral izquierda se debe a lesión del cuerpo calloso (parte anterior) o cerebro derecho (excepcional) en los sujetos dextrómanos. La apraxia ideatoria es bilateral y obedece a lesiones difusas que interesan la encrucijada temporo-parieto-occipital izquierda y, en particular, el pliegue curvo (figura 10-34).

La apraxia constructiva es un trastorno de la organización de los gestos encaminados a diseñar espontáneamente o copiar un dibujo. Se explora invitando al paciente a que copie un dibujo, en caso de alteración, existe un fallo general de las perspectivas o tiende a aproximarse o superponer el dibujo al modelo; es el «fenómeno de Mayer». En su máximo grado es incapaz de trazar la menor forma. Pierzy, McFie y Zangwil creen que es más frecuente en las lesiones del hemisferio derecho e incluso de peor pronóstico, sobre todo en la confluencia parieto-témporo-occipital. Para que tenga lugar en las lesiones izquierdas, la topografía patológica ha de ser más difusa a nivel postrolándico.

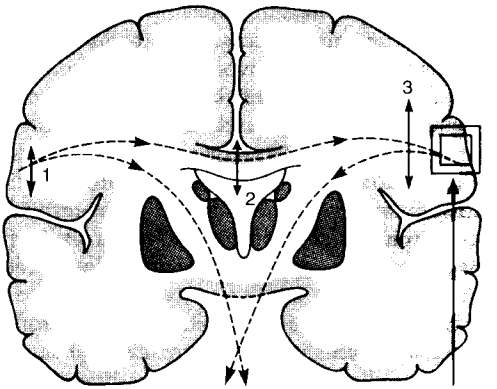


**Fig. 10-34.** Apraxia: 1, ideomotriz por lesión del *gyrus supramarginalis* izquierdo; 2, ideomotriz izquierda por lesión del cuerpo calloso; 3, ideomotriz izquierda por lesión del hemisferio derecho.

Autores como Alajouanine y Hecaen describieron la «apraxia de vestirse», faltando en el paciente los movimientos precisos para vestirse en ausencia de apraxia ideatoria o ideomotriz. La lesión se sitúa en la región parietal derecha habitualmente asociándose con hemosomatognosia. Este tipo de apraxia, junto a la apraxia de la marcha y del tronco, son formas puestas en la actualidad en duda con respecto a su existencia.

## ■ SISTEMA NERVIOSO VEGETATIVO[19]

La exploración del sistema nervioso autónomo o involuntario no es fácil. Estriba en controlar la reacción desmesurada o escasa ante fármacos adrenérgicos o colinérgicos. Su interpretación

[19]El sistema nervioso vegetativo, que, en cierta manera, actúa independientemente del sistema de la vida de relación, regula los procesos orgánicos vegetativos, es decir, las actividades de los aparatos digestivo y circulatorio, de toda la musculatura lisa, de las glándulas de secreción interna y externa, del aparato urogenital, del metabolismo, de la conservación de la temperatura corporal, no sólo excitando o inhibiendo las dis-

→

© MASSON, S.A. Fotocopiar sin autorización es un delito.

es compleja por lo intrincada, y a menudo orienta más la anamnesis con el relato del enfermo, que las variaciones provocables en la frecuencia del pulso, tensión arterial, sialosecreción, curva de glucemia, secreción sudoral, etc. Los pacientes distónicos vegetativos, tienen, en general, aspecto de alarma o apatía depresiva, sus manos y axilas sudan durante la exploración, arritmias respiratorias, suspiros fáciles, temblor de manos y párpados (al cerrar los ojos), micción imperiosa, eretismo cardíaco, etc.

Como recordatorio, diremos que, históricamente, se han realizado numerosas pruebas clínicas, todas ellas de utilidad relativa, que estudian el tono neurovegetativo de una manera global, unas, y otras sirven para el diagnóstico topográfico de las lesiones que afectan a alguna parte de las formaciones pertenecientes a él. La interpretación de estas pruebas requiere la mayor prudencia y cautela:

1. *Pruebas farmacológicas.* Se fundamentan en el empleo de fármacos (atropina, adrenalina, pilocarpina) de efectos electivos sobre el sistema nervioso vegetativo, cuyo tono puede juzgarse por la tolerancia o intolerancia a ellos. En la actualidad, están prácticamente en desuso, pero recordaremos la más sencilla en realización.

La *prueba de la atropina* consiste en inyectar 1 mg de atropina estando el enfermo acostado. En los sujetos normales, no se produce ninguna modificación de la frecuencia cardíaca o se obtiene taquicardia muy discreta (aumento no mayor de 10 s/min), que ordinariamente aparece a los 15-30 min de iniciada la prueba. Se dice, en este caso, que el resultado es negativo. Si la aceleración es de 10-15 sístoles, se habla de reacción positiva débil; cuando varía entre 15-30 sístoles, positiva franca, y, si es de más de 30, positiva intensa. Las reacciones positivas significan grados distintos de vagotonía.

Las manifestaciones vagotónicas, tales como la arritmia sinusal vagal y algunos bloqueos, suelen desaparecer o atenuarse mucho al realizar esta exploración con atropina.

2. *Pruebas viscerales.* En ellas, se persigue producir bradicardia (vagotonía) o taquicardia (simpaticotonía) ejerciendo presión sobre los glo-

---

tintas funciones del organismo, sino procurando, sobre todo, la colaboración armónica de los diversos órganos; es, pues, de importancia decisiva para el impulso vital. Su función es, en cierto modo, reguladora de la vida interna del organismo y, a diferencia del sistema nervioso cerebrospinal, nunca se halla en reposo completo, ni alternan en él, como en el primero, el reposo y la actividad, sino que se halla en tensión constante (tono vital) imprimiendo las características que determinan el temperamento neurotónico.

El sistema nervioso autónomo lleva a cabo las funciones reguladoras de la vida vegetativa gracias a su inervación doble y antagónica, la del sistema parasimpático o colinérgico y la del sistema simpático o adrenérgico.

El antagonismo de los dos sistemas puede resumirse considerando que las funciones generales del parasimpático son estimular los procesos de asimilación y anabolismo, favorecer la reserva de energía y el crecimiento de los tejidos y disminuir la actividad funcional del sistema de relación; mientras que las del simpático consisten en activar los procesos de desasimilación y catabolismo, favorecer el gasto de energía y excitar el funcionamiento del sistema de relación. El parasimpático es el sistema trofotropo o histotropo; el simpático, el ergotropo.

Hess distingue entre disposiciones ergotropa y trofotropa de las funciones fisiológicas. Por ergotropa, hay que entender un aumento de la actividad y del consumo de energía debido, sobre todo, al simpático; la trofotropa expresa la recuperación y la restricción del gasto de energía debido, especialmente, al parasimpático.

Del antagonismo fisiológico de las funciones de los dos sistemas nace la noción del equilibrio y desequilibrio neurovegetativo.

Decimos que existe equilibrio neurovegetativo, o normotonía, cuando las funciones vasosimpáticas se compensan de tal manera que, más que como antagónicas, actúan como sinérgicas; este estado no es absoluto, sino que varía por ligero predominio de uno u otro de los factores y por múltiples causas (fatiga, sueño, vigilia, emociones, etc.).

En el desequilibrio neurovegetativo (o distonía) hay franco predominio de uno de los sistemas, ya sea por su propia hipertonía, ya por hipotonía del antagónico. Según el signo de la distonía, hablamos de vagotonía, simpaticotonía y anfotonía. La vagotonía, caracterizada por hipertonía del vago o hipotonía del simpático, se acompaña de un cortejo sintomático, consecuencia de la exageración de las funciones fisiológicas del vago. Puede ser permanente o accesional. El estado de simpaticotonía se origina de una hipertonía del simpático o de una hipotonía del vago. En los estados de anfotonía el predominio de uno de los sistemas no es general ni permanente, sino que, al lado de signos de hipertonía de un sistema en una parte del organismo, se encuentran signos de hipertonía del otro sistema en otra (anfotonía intrincada), o estos signos alternan en el tiempo (anfotonía alterna). La mayoría de los sujetos neurodistónicos son anfotónicos, pero en ellos hay casi siempre un predominio más o menos acentuado del vago o simpático.

La excitación permanente del sistema nervioso vegetativo por estímulos internos es el tono; la reacción a los estímulos externos es la excitabilidad.

Cabe señalar que la rígida sistematización del sistema nervioso vegetativo en simpático y parasimpático no obedece a una realidad, ya que estas dos divisiones no están perfectamente delimitadas, y, desde el punto de vista fisiológico, es difícil poder determinar dónde empieza el simpático y dónde termina el parasimpático. Por esta causa, en la práctica, ofrece menor interés el estudio del tono de cada una de las divisiones vegetativas aisladamente que la reactibilidad vegetativa global, o sea, el resultado de la interacción simpático-parasimpático que determina el tono anfotropo. La reactibilidad vegetativa es una constante para cada individuo, que sólo se altera en los procesos morbosos graves.

→

bos oculares (prueba de Aschner-Dagnini), sobre el seno carotídeo (prueba de Tschermark) o sobre el plexo solar. Según el tipo de respuesta, juzgamos el tono general vegetativo:

*a) Reflejo oculocardíaco.* Se estudia sobre un sujeto en reposo, acostado y, a ser posible, en ayunas o fuera del período digestivo. Es necesario comprobar antes la estabilidad del pulso. Se trata, al parecer, de un reflejo de umbral, regido por la ley del todo o nada. La compresión digital, practicada con el pulgar e índice de una misma mano sobre los párpados cerrados, es, en general, suficiente, y no es preciso recurrir a los distintos aparatos oculocompresores. Es necesario que la presión sea, hasta alcanzar el umbral doloroso, rápidamente progresiva.

En lo que se refiere a la duración de la compresión, es considerable la divergencia entre los autores; algunos practican la técnica de Dagnini, basada en la compresión de los globos oculares durante 10 s; otros, prolongan la prueba entre 4-5 min. Dado que el tiempo de latencia entre el comienzo de la compresión y la aparición del reflejo puede ser de 15-20 s o más, es recomendable, si se pretenden diagnosticar todos los casos positivos, mantener la presión durante 30 s como mínimo. Conviene, sin embargo, interrumpir la prueba cuando una suspensión de la actividad cardíaca dure 4-5 s.

El registro electrocardiográfico permite valorar el reflejo con mucha mayor exactitud que la simple toma del pulso (fig. 10-35).

Normalmente, se observa un retardo de 6-10 pulsaciones por minuto. Se dice entonces que el reflejo es positivo normal. Esta positividad es más frecuente en los niños que en los adultos, y sobre todo los viejos, y en las jóvenes más que en los muchachos. Se atenúa o invierte durante la fase digestiva, y en la mujer, durante el período menstrual.

Si el retardo es de 1-5 pulsaciones por minuto, se etiqueta de positivo débil, y, si es de más de 10 pulsaciones, de positivo acentuado. El electrocardiograma señala, en este caso, retardo sinusal acentuado; a veces, bloqueo y restablecimiento ventricular precoz. Indica hiperexcitabilidad vagal.

En ocasiones, la compresión ocular no motiva cambios en la frecuencia del pulso. Se habla entonces de un reflejo abolido o indiferente, observado en un cierto número de personas normales.

El arco reflejo pasa por las fibras sensitivas del trigémino, se refleja en la región bulboprotube-

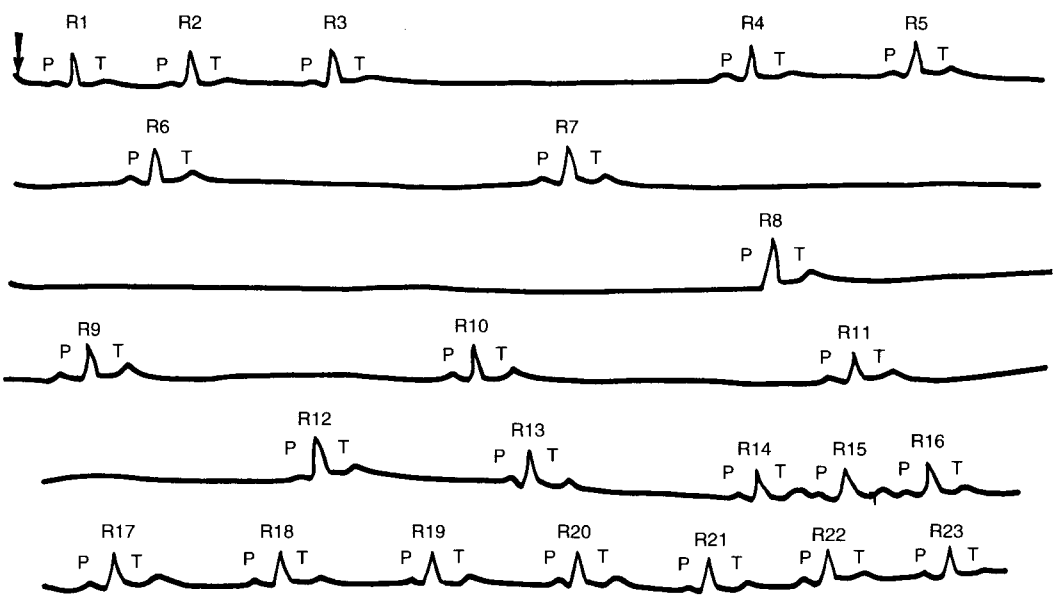


**Fig. 10-35.** Reflejo oculocardíaco fuertemente positivo. ECG en II derivación (trazado continuo) ↓, comienzo; ↑, fin de la compresión. De R1 a R7, manifiesto retardo sinusal. Después de R7, pausa de 10,5 s, hasta restablecimiento del automatismo ventricular en R8. Rápidamente, vuelta al ritmo sinusal lento. Inmediatamente después de cesar la compresión (R12), el ritmo se acelera.

© MASSON, S.A. Fotocopiar sin autorización es un delito.

rancial y alcanza el corazón por las fibras cardíacas del neumogástrico. En realidad, este reflejo nos indica, más la excitabilidad potencial del vago cardíaco y la sensibilidad del corazón frente al estímulo vagal, que no el tono del sistema neurovegetativo.

*b) Prueba pilomotora de Thomas.* Consiste en obtener el reflejo de la «piel de gallina». Rozando la piel de la axila o de la región lumbar, se advierte en muchos sujetos la aparición de una ola de «piel ansarina» que se difunde por todos los territorios cutáneos en sentido ascendente y descendente. El reflejo está abolido cuando una sección medular o anestesia sensitivocutánea interrumpe los centros espinales o nervios periféricos de su arco. En las secciones medulares, se observa la interrupción de la «carne de gallina» a la altura de la lesión. Este reflejo a menudo falla en personas normales, lo que reduce su importancia clinico-diagnóstica.

## SÍNDROME PIRAMIDAL

El síndrome piramidal es el que resulta de la lesión de la vía piramidal o corticospinal. Es de observación muy frecuente en clínica, pues la vía piramidal (la más importante de todas las del sistema nervioso) ofrece, junto con los cordones posteriores de Goll y de Burdach, una especial vulnerabilidad frente a los agentes lesionales; ello obedece a que ambas son vías largas y, por tanto, muy distantes de su centro trófico, filogenéticamente jóvenes y, ontogénicamente, de mielinización tardía.

### Trayectoria de la vía piramidal

La vía piramidal tiene su origen en las células gigantopiramidales o de Betz, las cuales radican en la circunvolución frontal ascendente o área de Brodmann. El centro motor o piramidal tiene una distribución somatotópica; los núcleos motores de la cabeza están situados en la parte más baja del área; el cuerpo, en medio, y las piernas, en la más elevada. Los cilindroejes de las neuronas motoras, después de desparramarse en forma de abanico en el centro oval, se recogen en apretado haz a nivel de la cápsula interna y discurren por los pedúnculos cerebrales, cuyo pie ocupan. De esta región, parte un grupo de fibras (haz geniculado), las cuales, después de entrecruzarse con las del lado opuesto, terminan en los núcleos de los pares craneales V, VII, IX, X, XI y XII. El resto del haz piramidal alcanza el bulbo, en donde se divide en dos clases de fibras, unas, precisamente las más numerosas pues constituyen el 80-90 % del total, se decusan, con las similares del lado opuesto, a nivel del bulbo (decusación piramidal), para descender por la parte interna del cordón lateral de la médula del lado opuesto, constituyendo el «haz piramidal cruzado»; las otras fibras, que forman el «haz piramidal directo», no se entrecruzan y prosiguen su curso en dirección caudal a lo largo del cordón anterior de la médula, para pasar al otro lado a nivel del raquis. Esta porción de la vía piramidal termina, en su mayor parte, en la médula cervical y segmento superior de la dorsal.

Está demostrado que un 10-20 % de fibras piramidales no se entrecruzan. Estas fibras homolaterales son utilizadas para realizar movimientos voluntarios de naturaleza burda en el mismo lado. Vemos, pues, que cada hemisferio cerebral inerva, aunque de manera muy desigual, las dos mitades del cuerpo.

Los cilindroejes que constituyen el haz corticospinal terminan en las prolongaciones dendríticas de las células motoras del asta anterior de la médula, cuyos cilindroejes alcanzan, a su vez, el músculo a nivel de su placa motora.

De lo dicho, se deduce que la totalidad de la vía motora está formada de dos elementos, uno central (la vía piramidal), y otro periférico (el nervio motor). La lesión de la primera produce la llamada «parálisis motora central o supranuclear»; la del segundo, la «parálisis motora periférica» (fig. 10-36).

### Descripción del síndrome piramidal

En él, consideramos:

1. *Pérdida de la motilidad voluntaria.* Se conoce con el nombre de parálisis; la paresia es la pérdida de fuerza con conservación de la motilidad. Según su distribución, consecuencia de la topografía lesional, hablamos de monoplejía, diplejía, triplejía o tetraplejía, visto el número de extremidades paralizadas. Cuando en la diplejía se paralizan las extremidades de un mismo lado, se establece una hemiplejía; cuando las dos extremidades afectas son las inferiores, se conoce este estado como paraplejía.

2. *Características de la parálisis piramidal.* De mayor o menor amplitud según el asiento de la lesión causal, tiene las siguientes características:

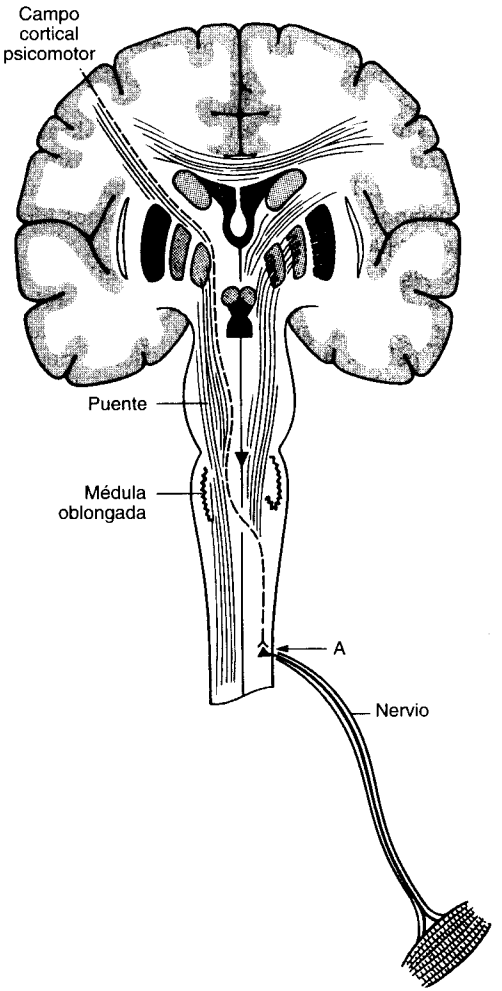


**Fig. 10-36.** Neuronas motrices central (en trazo discontinuo) y periférica (en trazo continuo). A, célula motriz del asta anterior.

*a)* Cuando afecta la *cara,* respeta los músculos correspondientes al nervio facial superior, los cuales gozan de una inervación cortical bilateral.

*b)* Por lo que se refiere a los *miembros,* adopta una disposición distal y afecta, en especial, los músculos que realizan los movimientos más diferenciados; así, en el caso de una hemiplejía cortical, el enfermo puede mover el hombro y flexionar algo el antebrazo sobre el brazo, pero no puede oponer el pulgar a los demás dedos, movimiento este último tan diferenciado que incluso falta en los primates.

*c)* Es *polimuscular,* y muestra predilección por determinados grupos musculares, como los extensores para el miembro superior y flexores para el miembro inferior, los cuales llevan a cabo movimientos (extensión del brazo, flexión de la pierna) filogenéticamente más recientes; respeta, en cambio, los de los canales vertebrales, pectoral mayor y menor, diafragma, etc., en cuya inervación predomina el sistema extrapiramidal.

*d)* Tiene todas las características de las *parálisis centrales,* ya descritas.

3. *Contractura piramidal.* Sólo aparece al cabo de cierto tiempo (que puede durar semanas) del insulto piramidal agudo. Antes (período de *shock*) sólo hay flacidez. Asienta preferentemente en los músculos distales, aumenta en los movimientos intencionales y cede algo con el reposo. Predomina en los flexores de la extremidad superior y en los extensores de la inferior (ambos antigravitatorios). Un carácter llamativo es que estos músculos, al tirar de ellos pasivamente, presentan una resistencia que aumenta a medida que avanza el movimiento, y vuelven bruscamente a su posición inicial al cesar la tracción; es decir, que se comportan, según la comparación clásica de Jarcowski, de manera parecida a como lo haría un resorte elástico.

4. *Anomalías de la motilidad refleja.* Se traducen por:

*a) Exageración de los reflejos profundos o tendinoperiósticos y aparición de los del automatismo medular (reflejos de defensa).* En relación con esta hiperexcitabilidad refleja, se encuentra el fenómeno del «clono» (o trepidación epileptoidea), el cual consiste en una serie de contracciones involuntarias y rítmicas, determinadas en un grupo muscular por la extensión brusca y pasiva de los tendones. Para que el clono se produzca, es necesario casi siempre que la estimulación tendinosa sea continua. Está constituida, en cierto modo, por una serie rítmica de reflejos tendinosos. Se explora en el pie, rótula y mano.

*b) Abolición de los reflejos cutáneos.* Contrasta más por la exageración de los tendinoperiósticos. Se debe a la interrupcción de fibras facilitadoras de dichos reflejos, que transitan por el haz piramidal.

*c) Presencia de cierto número de reflejos.* Su valor estriba, precisamente, en que son casi exclusivos de lesión de la vía piramidal. Citaremos los reflejos de Hoffmann, Mayer, Klippel-Weil, flexor de los dedos, de Grigorescu, de Jiménez-Díaz en la extremidad superior y los reflejos cuboideo, de Rossolimo y plantar invertido o de Babinski,

© MASSON, S.A. Fotocopiar sin autorización es un delito.

en la inferior. Cabe notar que ninguno de ellos iguala en sencillez y seguridad a este último, probablemente, uno de los signos más populares de la medicina.

*d) Aparición de movimientos sincinéticos* (sincinesis). Ya han sido descritos.

5. *Trastornos tróficos* (cutáneos y vasomotores). Son poco ostensibles; la amiotrofia no depende sólo de la inactividad, como se creía anteriormente.

6. *Anomalías de la sensibilidad.* Son poco frecuentes. Se observan en la hemiplejía capsular, cuando la lesión caudal afecta a las fibras sensitivas o profundiza hacia los núcleos grises extrapiramidales y tálamo óptico, es decir, son lesiones de vecindad no propias de la vía piramidal.

## Síndrome piramidal deficitario o de Barré

El síndrome piramidal descrito constituye el síndrome piramidal clásico (o irritativo), bien individualizado por los clínicos del siglo pasado, en especial por Babinski. Por su parte, Barré, y en oposición al anterior, ha descrito el síndrome piramidal deficitario, de observación poco frecuente, aunque de ningún modo excepcional. En éste, a diferencia de la noción preestablecida en la mente de los médicos, que ligan la lesión de la vía motora voluntaria con trastornos de la motilidad, del tono, de los reflejos, etc., faltan la hipertonía, la contractura (predomina mejor la hipotonía) y la hiperreflexia, pues los reflejos son normales o disminuidos, e incluso falta el signo de Babinski. Sólo existe, y aun velada, la parálisis. El diagnóstico se basa en los siguientes signos:

1. *Signo del orbicular.* Se hace que el paciente cierre los ojos. El orbicular de los párpados se contrae rápida y completamente, pero el sujeto no puede mantener la oclusión; el ojo del lado parético se entreabre pese a la voluntad del paciente.

2. *Prueba de los brazos extendidos* (maniobra de Mingazzini, en los brazos). El enfermo, con los ojos cerrados, extiende ambos brazos horizontalmente hacia delante, con las manos levantadas. El miembro del lado afecto desciende [illegible] latinamente sin [illegible] brazo se [illegible] línea media [illegible] la pierna sobre el [illegible] se le hace flexionar

3. *Prueba de las manos.* Se pide al paciente que separe sus dedos el máximo (haciéndole acercar, además, las manos para facilitar la comparación, pero sin ponerlas en contacto); los dedos se separan menos en el lado paralizado y ofrecen menos resistencia al oponerse a este movimiento (fig. 10-37 B); ocurre lo propio si, estando separados como un abanico, queremos impedir que los junte.

4. *Signo del dedo meñique* (Rowwer). Consiste en la abducción del dedo meñique cuando el paciente extiende sus manos y dedos adelante, con las palmas hacia abajo. Los dedos tienden normalmente a estar en aducción cuando están en esta posición, pero en la hemiparesia leve el quinto dedo del lado afecto se pone en ligera abducción, con un espacio abierto entre él y el anular. El signo sólo se considera que está presente cuando el quinto dedo del lado afecto está en abducción mientras el del lado normal está en aducción. Es signo de hemiparesia leve; no se ve en los pacientes con hemiplejía.

5. *Maniobra de Strauss.* El enfermo extiende la mano por la muñeca, contra la resistencia que le ofrece el médico con su propia mano. La comparación de uno y otro lado muestra una debilidad de los extensores en el lado parésico. Estos músculos son más recientes filogénicamente que los flexores y por ello se alteran antes.

6. *Maniobra de Barré.* Con el individuo en decúbito prono, se colocan los miembros inferiores flexionados sobre las rodillas, con los pies separados, y procurando que ambos lados de la pelvis descansen por igual sobre el plano de la cama y que los codos no puedan imprimir, por asimetría en su actitud, una torsión al tronco, causa de error.

En el lado deficitario, la pierna va cayendo poco a poco, a sacudidas, a pesar de los esfuerzos del paciente para sostenerla, manifestados por la contractura intensa de los flexores de la pierna. Esta paradójica caída de la pierna, a pesar de los esfuerzos infructuosos de los flexores, es precisamente lo que tiene mayor valor para el diagnóstico (fig. 10-38 A). En la lesión grave piramidal, o de la neurona motriz inferior, la pierna cae como un peso muerto (a plomo).

7. *Prueba de la hiperflexión de la pierna.* Con el sujeto en decúbito prono, se le hace flexionar al [illegible] se le hace flexionar

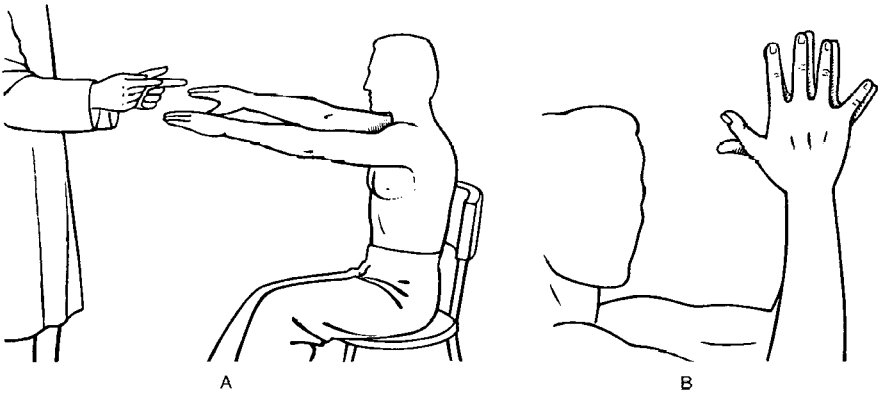


**Fig. 10-37.** Maniobras para delatar el déficit piramidal en las extremidades superiores. A) Maniobra de Mingazzini. B) Prueba de las manos.

8. *Maniobra de Mingazzini.* Colocado el individuo en decúbito supino, el muslo se flexiona en ángulo recto respecto del tronco (adopta, por tanto, la posición vertical), mientras que la pierna se sostiene horizontal. Al poco rato de mantener esta postura, la pierna y el muslo del lado afecto descienden paulatinamente (fig. 10-38 C).

9. *Prueba del descenso de la rodilla (Wartenberg).* Es, quizá, la más sensible para comprobar afecciones del tracto piramidal. Se sitúa al paciente en decúbito supino, con las piernas algo separadas y las rodillas dobladas. Los talones han de descansar sobre una superficie resbaladiza. En caso de hemiplejía leve, la rodilla desciende, después de un cierto espacio, hasta extenderse la pierna por completo. La prueba se repite varias veces con diverso grado de genuflexión. Percutiendo la mesa de reconocimiento, puede acelerarse el descenso de la rodilla.

10. *Pruebas de las piernas péndulas (Wartenberg).* Sentado el paciente en el borde de la mesa de reconocimiento, con las piernas colgantes, éstas son levantadas hasta la horizontal por el médico, quien las deja luego caer y observa su pendulación sagital. Las enfermedades extrapiramidales, especialmente las del grupo parkinsoniano, reducen el tiempo de oscilación de modo manifiesto, mientras que las afecciones de la neurona periférica lo aumentan. En caso de enfermedades piramidales, la pierna se desvía lateralmente del plano sagital y describe movimientos circulares, semicirculares y elípticos, con frecuencia, sólo al final de las oscilaciones.

11. *Signo de la flexión de la rodilla (Bonaretti).* En el enfermo en decúbito dorsal y con las piernas simétricamente extendidas y separadas, la lenta rotación interna del pie (pasiva y contemporánea) determina frecuentemente, cuando existe una lesión piramidal, una mayor o menor elevación de la rodilla por flexión del muslo sobre la pelvis del lado afecto (o del lado más afecto en caso de lesión bilateral). En los sujetos sanos, el fenómeno es poco manifiesto y simétrico.

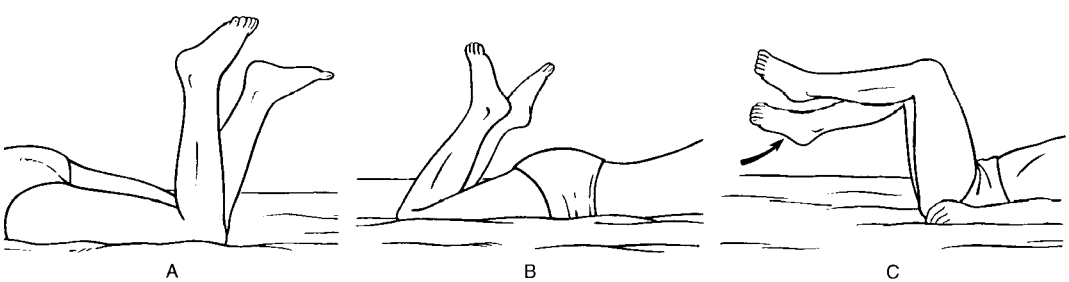


**Fig. 10-38.** Maniobras para delatar el déficit piramidal en las extremidades inferiores. A y B) Maniobra de Barré. B) Prueba de la hiperflexión de la pierna. C) Maniobra de Mingazzini.

© MASSON, S.A. Fotocopiar sin autorización es un delito.

## Síndromes topográficos de la lesión de la vía piramidal

La lesión de la vía piramidal puede radicar en la corteza cerebral, cápsula interna, tronco cerebral y bulbo o médula, siendo poco frecuente su aparición bilateral. En cada caso, se produce un síndrome clínico distinto, fácil de diagnosticar si, además de la zona paralizada, valoramos los signos neurológicos que resultan de la afectación de otras formaciones nerviosas:

1. *Síndrome piramidal por lesión cortical.* Esta forma es poco frecuente y resulta de la lesión de la zona motora de la corteza cerebral. Como ésta, rara vez se afecta en su totalidad, la parálisis es poco extensa y parcial y se reduce en general a la cara, a un miembro (monoplejía) o a un grupo muscular de un miembro. Ayuda a precisar el origen cortical de la parálisis la existencia de otros signos neurológicos, como afasias, crisis epilépticas de tipo jacksoniano, hemianopsias y alteraciones sensitivas con astereognosia.

2. *Síndrome piramidal capsular.* Es el más frecuente en clínica. Determina una hemiplejía total, hemilateral completa, raras veces con hemianestesia, si también se afecta la rama posterior de la cápsula interna, conductora de fibras sensitivas, si la lesión causal del síndrome profundiza hacia los núcleos grises extrapiramidales y tálamo óptico, aparecen atetosis y dolores residuales de tipo talámico.

3. *Síndrome piramidal troncular y bulbar.* Motivan las llamadas hemiplejías alternas (fig. 10-39). En ellas hay parálisis del brazo y de la pierna de un lado y de los nervios craneales del opuesto:

*a) Síndrome de Weber* (o peduncular). Es la forma más común de hemiplejías alternas. Consiste en:

— Lesión del motor ocular común del lado de la lesión (globo ocular dirigido hacia abajo y afuera, ptosis, midriasis).

— Hemiplejía del lado opuesto o cruzada de la cara y miembros del otro lado de la lesión.

*c) Síndrome de Benedikt.* Se produce cuando la lesión se extiende hasta el núcleo rojo. Cursa con síndrome de Weber + hemitemblor del lado paralizado.

*d) Síndrome de Pierre Marie-Foix.* Aparece si la lesión alcanza el pedúnculo cerebeloso. Cursa con el síndrome de Weber + signos cerebelosos homolaterales, con hipotonía, ataxia y asinergia.

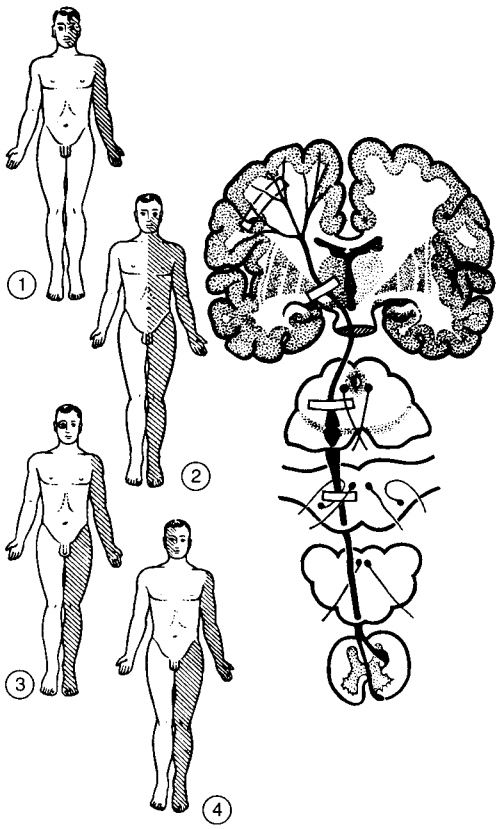


**Fig. 10-39.** Relación topográfica entre la lesión y síndrome hemipléjico resultante según sea la altura de la lesión piramidal: 1, hemiplejía cortical (faciobraquial); 2, hemiplejía capsular completa; 3, hemiplejía peduncular alterna (parálisis ocular de un lado y braquiocrural del otro, síndrome de Weber; 4, hemiplejía protuberancial alterna (parálisis facial de un lado y braquiocrural del otro, síndrome Millard-Gübler).

*e) Síndrome de Millard-Gübler* (o protuberancial). Parálisis facial total de tipo periférico en el lado de la lesión y hemiplejía del lado opuesto (fig. 10-39).

*f) Síndrome de Foville superior.* Si la lesión alcanza la cintilla longitudinal posterior. Cursa con el síndrome de Weber + fijación de la mirada hacia el lado de la lesión.

*g) Síndrome de Foville inferior.* Se observa cuando se afecta la cintilla longitudinal posterior y protuberancia. Se observa el síndrome de Millard-Gübler + imposibilidad para mirar el lado de la lesión, o sea, al lado opuesto al de los miembros paralizados.

*h) Síndrome de Raymon-Cestan.* Aparece si se afecta la parte alta de la protuberancia (se interesan las vías piramidal y sensitiva de los miembros y tronco, vía central del trigémino [después de entrecruzarse], cintilla longitudinal posterior, vías olivorrúbricas y rubrospinales). Cursa con hemiparesia y hemianestesia contralaterales, y parálisis de los movimientos de lateralidad de la mirada, hacia el lado izquierdo si la lesión ocupa este lado y hacia el derecho cuando asienta en él la lesión. Además, hay temblor estático, con refuerzo intencional y asinergia cerebelosa.

*i) Síndrome de Wallenberg.* Es uno de los síndromes más complejos de la patología. Resulta de un déficit circulatorio en el territorio irrigado por la arteria cerebelosa inferior posterior, con subsiguiente reblandecimiento de las estructuras situadas en las partes laterales de la médula oblongada. Es de observación relativamente frecuente. Con frecuencia se acompaña de insulto apoplético.

El inicio del síndrome es siempre repentino, instantáneo, súbito, sin que por ello el cuadro clínico haya de manifestarse siempre, ya de entrada, con toda su riqueza sintomatológica:

— Molestias subjetivas. Al comienzo del cuadro aparecen dolores de cabeza, crisis de vértigo, parestesias en cara o extremidades, trastornos del habla, náuseas, vómitos, alteraciones visuales y sudorales.

— Sensibilidad disociada. Es el síntoma más llamativo y constante (70,8 %). Se manifiesta a través de una considerable debilitación o intensificación de las cualidades sensibles para el dolor y la temperatura, conservándose la sensibilidad táctil. Este trastorno es desencadenado por una lesión del haz espinotalámico y del nervio trigémino. La sensibilidad frente a los estímulos dolorosos y térmicos se pierde en la mitad homolateral de la cara y en la mitad contralateral del cuerpo correspondiente a la localización de la lesión. La afectación de toda la columna de núcleos grises del trigémino motiva la hipostesia o anestesia homolateral de las mucosas bucal, nasal, corneoconjuntival, así como del velo del paladar.

— Hemiplejías y hemiparesias. Como manifestaciones transitorias de un edema perifocal, por trombosis de las arterias vertebral o espinal anterior.

— Pérdidas del equilibrio, vértigo y nistagmo. Por lesión del núcleo vestibular. Estas molestias suelen remitir con bastante rapidez.

— Trastornos auditivos. Hipoacusia o sordera homolateral por compresión del VIII par a consecuencia de edema homolateral.

— Parálisis del velo del paladar (homolateral) y alteraciones del habla. Por parálisis del nervio glosofaríngeo y contralateral de las cuerdas vocales por paresia del nervio recurrente.

— Ataxia homolateral. Casi constante.

— Paresias de la musculatura ocular. Con diplopía y a veces desviación conjugada (como manifestación irritativa) o posición forzada de los ojos hacia el lado del foco en los casos graves.

— Parálisis facial.

— Parálisis del hipogloso. Por interrupción de la vía supranuclear de este nervio.

— Alteraciones visuales. Con pérdida parcial o disminución de la agudeza visual.

— Manifestaciones psíquicas. Como anorexia rebelde, confusión mental, intento de suicidio. Con frecuencia están condicionados por la esclerosis cerebral concomitante.

— Síndrome de Horner homolateral.

— Ageusia. Por lesión del núcleo del haz solitario. En la mitad homónima de la lengua.

— Trastornos vasomotores. Elevación de la temperatura cutánea y reducción de la secreción sudoral sobre la mitad del cuerpo homónima con respecto al foco, con inclusión de la cara. Ambas manifestaciones se deben a una interrupción de la vía simpática central que determina una parálisis de los vasoconstrictores.

— Hipo. Por irritación pasajera del centro respiratorio situado en el bulbo.

*j) Síndrome de Avellis.* Parálisis unilateral y directa velopalatina (correspondiendo a la parálisis de la rama interna del espinal) y de la cuerda vocal del mismo lado y hemiplejía cruzada con indemnidad de la motilidad facial.

*k) Síndrome de Schmidt.* Existe parálisis del trapecio y músculo esternocleidomastoideo del lado de la lesión, o sea, parálisis del nervio espinal ipsolateral y hemiplejía del lado opuesto.

*l) Síndrome de Jackson.* Está constituido por parte de los síntomas de los anteriores (de Avellis y de Schmidt) y además por parálisis del hipogloso o XII par del mismo lado de tipo periférico, con hemiatrofia lingual consecutiva.

*m) Síndrome de Babinski-Nageotte.* Lesión unilateral del bulbo situada por encima de la decusación piramidal, sin alcanzar los núcleos de los nervios craneales suprayacentes. Se caracteriza por hemiplejía piramidal cruzada que respeta la cara, asociada a hemiplejía cerebelosa directa,

© MASSON, S.A. Fotocopiar sin autorización es un delito.

por estar casi siempre lesionados a la vez los pedúnculos cerebelosos inferiores, si se interesan las fibras simpáticas de la formación reticular se puede asociar al síndrome ocular simpático de Bernard-Horner.

4. *Síndrome piramidal por lesión medular.* La consecuencia es la parálisis espástica del miembro superior y del inferior del mismo lado de la lesión, con indemnidad de la motilidad facial; si se acompaña de trastornos de la sensibilidad térmica y dolorosa del lado opuesto, constituye el «síndrome de Brown-Séquard».

La lesión debe asentar por encima del abultamiento cervical, de donde parten las raíces del plexo braquial. Si se halla en el propio abultamiento cervical, sobreviene monoplejía braquial espástica, y el brazo queda paralizado en mayor o menor extensión en correspondencia con el segmento interesado, acompañándose, en consecuencia, de signos de parálisis flácida de diferente localización y extensión, de acuerdo con el agente nosológico. La afectación bilateral de la médula por encima del abultamiento cervical motiva la parálisis de los cuatro miembros («tetraplejía») y por debajo la de los miembros inferiores, respetando los superiores («paraplejía»).

5. *Síndrome piramidal bilateral.* El de origen alto (cerebro, tallo cerebral) se observa en la diplejía cerebral infantil o en la lesión de los lóbulos paracentrales por tumor o causa vascular; el de origen medular, en la lesión transversa de la médula (tetraplejía, paraplejía).

## LESIÓN TRANSVERSA DE LA MÉDULA

Ante la sospecha de una lesión transversa de la médula, cabe preguntarse: *¿Existe tal lesión medular?*, y en el caso de existir, *¿A qué altura radica?*

La lesión transversa medular, cualquiera que sea su causa (traumática [heridas punzantes o por arma de fuego]; inflamatoria [mielitis transversa]; tumoral; compresiva extramedular, etc.) ocasiona la interrupción de las vías ascendentes y descendentes que la atraviesan. Por tanto, existe parálisis completa motora y sensitiva (síndrome sensitivo-parapléjico) de las extremidades y partes corporales situadas por debajo de la lesión. La interrupción de una mitad lateral de la médula produce el «síndrome de Brown-Séquard», rara vez observado en su forma pura.

El síndrome por *lesión transversa de la médula espinal* se caracteriza por los siguientes datos:

1. *Trastornos sensitivos.* Consisten en hiperalgesias, hiperestesias y dolores de tipo radicular en el sitio donde radica la lesión causal, y fenómenos de déficit sensitivo (hipostesias, anestesias) por debajo de ella. Estos últimos muestran una delimitación segmentaria. A este respecto hay que tener en cuenta que el segmento lesionado más alto, como consecuencia de la superposición contralateral de los segmentos cutáneos, no presenta déficit clínico alguno, por lo que hay siempre un segmento más alto lesionado de lo que demuestra la exploración de la sensibilidad.

2. *Trastornos motores.* Hay paresia o parálisis de la motilidad voluntaria. La parálisis es espástica (paraplejía espástica), pudiendo adoptar el tipo en extensión, en casos de compresión medular leve, o la forma en flexión. Es importante el hecho de que en las interrupciones transversas de la médula que aparecen de modo agudo no se presenta, como sería de esperar, una parálisis espástica inmediata, sino que, en un principio, sobreviene una parálisis flácida por inhibición medular. Después del estadio de choque, que puede durar varias semanas, aparecen los signos de espasmodicidad. Los reflejos profundos se hallan exaltados, excepto aquellos cuyos centros corresponden a la lesión medular, causa del síndrome transverso. Los reflejos superficiales están abolidos.

En las secciones completas de la médula, el reflejo plantar unas veces está abolido, mientras que en otras, la respuesta es en flexión o en extensión, con la particularidad de que el tiempo de latencia es muy prolongado. Los reflejos de defensa o de automatismo medular señalan la altura de la lesión.

3. *Trastornos vesicales, rectales y del aparato genital.* La afectación del haz piramidal libera los centros medulares de la micción y de la defecación, produciéndose, por hipertonía del esfínter muscular, retención completa de orina, gases y heces, provocando la falta completa de la erección.

4. *Trastornos tróficos.* Las frecuentes úlceras por decúbito se localizan en la región sacra, nalgas, talones y cara interna de la rodilla. La atrofia de los músculos situados por debajo de la lesión se debe a la inactividad. Son comunes las anomalías de la secreción sudoral, que casi siempre está suprimida y con menor frecuencia es excesiva. Los trastornos vasomotores explican el dermo-

grafismo blanco en algunos casos de compresión.

5. *Líquido cefalorraquídeo.* En las compresiones medulares, se observa:

*a) Síndrome de Froin* o de la xantocromía y coagulación masiva del líquido cefalorraquídeo.

*b) Disociación albuminocitológica.*

*c) Prueba de Queckenstedt-Stookey negativa,* en casos de bloqueo subaracnoideo.

6. *Examen radiológico.* Orienta sobre la naturaleza y altura de la lesión, causa del trastorno medular. A veces, basta la radiografía directa; en otras, es de gran utilidad el empleo de sustancias de contraste. La TAC y la RM son dos métodos diagnósticos de inestimable valor.

7. *Diagnóstico de la altura de una lesión de la médula espinal.* Se basa en[20]:

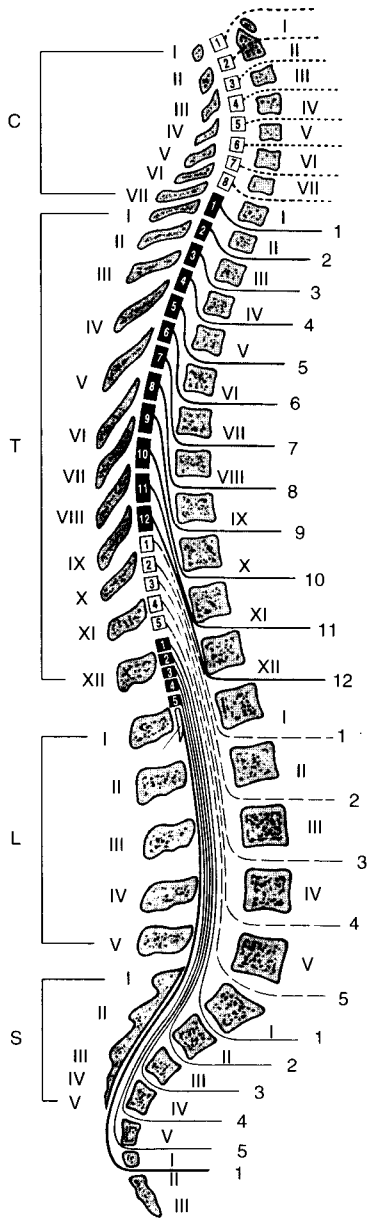


**Fig. 10-40.** Relaciones topográficas entre los segmentos medulares y los cuerpos vertebrales.

[20]Para reconocer la altura de una lesión medular y explicar los trastornos nerviosos que complican tan frecuentemente las afecciones de la columna vertebral, es preciso conocer bien la topografía vertebromedular y vertebrorradicular (fig. 10-40).

1. *Topografía vertebromedular:*

*a)* La *médula cervical,* que da nacimiento a los cuatro primeros pares cervicales, corresponde a las tres primeras vértebras cervicales. Contiene el centro respiratorio.

*b)* La *médula braquial,* que corresponde al V, VI, VII y VIII pares cervicales y T1 se extiende desde C4 a T2. En este segmento medular, se encuentran localizados los centros ciliospinales que presiden la motilidad del iris, y los centros reflejos cutáneos y tendinosos del miembro superior.

*c)* La *médula dorsal,* desde el XII par dorsal, corresponde de T2 a T9. Contiene los centros de los reflejos abdominales.

*d)* La *médula lumbar* da origen a las cuatro primeras raíces lumbares. Corresponde en altura a las vértebras T10 a T12. En ella se encuentran los centros de los reflejos cremastérico y rotuliano.

*e)* La *médula sacra* corresponde al cuerpo de L1. Da origen al último par lumbar y a los dos primeros nervios sacros. En la médula sacra, radican los centros de los reflejos plantar y del tendón de Aquiles.

*f)* Del *cono medular,* o parte terminal de la médula, nacen los tres últimos pares sacros (III, IV y V) y el nervio coccígeo. Corresponde al cuerpo de L2. De él parten los centros de los reflejos esfinterianos anovesicales y de los reflejos genitales.

2. *Topografía vertebrorradicular.* Las relaciones del raquis con las raíces nerviosas en el adulto, han sido resumidas del modo siguiente:

*a)* En la *región cervical,* hay que añadir 1 al nivel de una apófisis espinosa determinada, para tener el número de las raíces que nacen allí.

*b)* En la *región dorsal* superior, debe añadirse 2.

*c) A partir de la VI apófisis dorsal hasta la XI,* hay que añadir 3.

*d)* La *parte inferior de T11 y el espacio interespinoso subyacente* (T11-T12) corresponde a los tres últimos pares lumbares.

*e)* La *XII apófisis espinosa dorsal y el espacio interespinoso subyacente* corresponden a los pares sacros.

*f)* El *fondo de saco dural* termina en el cuerpo de S2 y, por detrás, en la I apófisis espinosa ósea. Como la médula termina a la altura de la lámina de L2, las lesiones situadas más abajo ya no alcanzan la médula, sino las raíces raquídeas que constituyen la cola de caballo.

© MASSON, S.A. Fotocopiar sin autorización es un delito.

*a) Trastornos de las sensibilidades* subjetivas y objetivas.

*b) Trastornos motores,* en que se observan:

— Parálisis flácida, arrefléxica y degenerativa de los músculos cuyos centros motores están situados a la altura de la lesión (teniendo en cuenta la inervación segmentaria de los diversos músculos es fácil determinar dicha altura lesional).

— Anomalías del comportamiento de los reflejos, en el sentido de ausencia de aquellos cuyos centros medulares corresponden al foco medular, mientras los reflejos situados por encima de la lesión son normales y los situados por debajo están exaltados, salvo cuando el traumatismo medular es reciente (el límite superior de los reflejos de defensa corresponde al inferior del foco lesional [Babinski]).

*c) Alteraciones de los centros vegetativos.* El centro ciliospinal cuya lesión produce el complejo sintomático de Horner, se encuentra a la altura de C7-T2; los de la vejiga y recto, en S3-S5 y el genital (erección y eyaculación), entre S1-S4.

*d) Trastornos vasomotores.* Por encima de la lesión existe dermografismo rojo, en tanto que por debajo de ella, se presenta dermografismo blanco (patológico). Caudalmente a la lesión, se observan también frecuentes anomalías de la secreción sudoral.

8. *Síndromes que produce la lesión de la médula espinal a diferentes alturas.* Además de la constante alteración de la sensibilidad con límites segmentarios, así como los trastornos de la actividad vasomotora por debajo de la lesión y las disfunciones genitales, urinarias y del recto, se observan:

*a) Cervical superior* (raíces C1-C4; vértebras C1-C4). Radiculalgias de la nuca, cuello y espalda, y signos de neuralgia del gran nervio occipital. Síntomas motores a cargo de los músculos flexores, extensores y rotadores de la cabeza. Tortícolis. Tetraplejía espástica, con más contractura en los miembros superiores. Trastornos posibles del ritmo cardíaco. Dolor e hipo por irritación del frénico.

*b) Cervical inferior* (raíces C5-T1; vértebras C5-T1). Radiculalgias del miembro superior (borde externo si se afecta C5-C6; borde interno si se lesiona C7-C8), con banda anestésica o sin ella. Síntomas motores (paralíticos o amiotróficos), sea en el grupo muscular de Erb (supra e infraspinoso, deltoides, bíceps, braquial anterior y supinador largo) en caso de lesión de C7-C8, sea en el grupo muscular de Aran-Duchenne (pequeños músculos y flexores de la mano) en casos de lesión de C8-T1. Complejo sintomático de Bernard-Horner en caso de afectación del centro ciliospinal o de las fibras simpáticas que pasan por T1. Paraplejía espástica de los miembros inferiores.

*c) Dorsal* (raíces T2-T12; vértebras T2-T9). Radiculalgias lumbares con bandas anestésicas o sin ellas. Paraplejía espástica con abolición de los reflejos abdominales. Parálisis más o menos completa de la pared abdominal. Exageración de los reflejos de los miembros inferiores. Trastornos esfinterianos.

*d) Lumbar* (raíces L1-S2; vértebras T10-L2). Parálisis de los miembros inferiores y una anestesia cuyo límite superior estará determinado por el pliegue inguinal de ambos lados. Abolición del reflejo rotuliano con exaltación del aquíleo, cuyo centro reside por debajo del punto lesionado. Parálisis de tipo periférico con atrofia del crural, aductores y extensores de la pierna, con pérdida del reflejo cremastérico y rotuliano (lesión en los segmentos L1-L4) y de los flexores de la cadera (lesión en la L3). La anestesia afecta a los pies, piernas, cara posterior del muslo y nalgas, quedando algo preservada la cara anteroexterna de los muslos.

*e) Cono medular* (segmentos medulares S2-S5) y cola de caballo (raíces nerviosas L4-S5). Los síntomas que motivan se diferencian atendiendo a la (tabla 10-4). Merece citarse que en el síndrome de la cola de caballo, se encuentran las únicas parálisis periféricas con trastornos de esfínteres.

## SÍNDROMES EXTRAPIRAMIDALES[21]

El sistema extrapiramidal ejerce dos actividades fundamentales, sobre el tono muscular y sobre la motilidad no voluntaria (automática, asociada) en subordinación a la del sistema pira-

[21]La separación anatómica clásica entre sistemas piramidal y extrapiramidal está en revisión constante, pues ambos sistemas están muy intrincados. Por ejemplo, contra lo que se creía, la mayor parte de las fibras que integran la vía piramidal corticospinal poseen un origen cortical extrapiramidal. Sólo el 3 % de las fibras piramidales parten de la circunvolución frontal ascendente en las «células gigantes» de Betz. Todas las demás nacen en las áreas precentrales 4 y 6 del córtex, a nivel del surco interhemisférico y hasta de los lóbulos occipitales y temporales, además de la circunvolución parietal ascendente, juzgada sólo como región sensible.

**Tabla 10-4. Diagnóstico diferencial entre las lesiones del cono medular y las radiculares que forman la cola de caballo**

| Lesiones del cono | Lesiones de la cola de caballo |
|---|---|
| 1. No hay dolores | 1. Dolores radiculares de tipo ciático |
| 2. Anestesia en silla de montar para el dolor y la temperatura | 2. Anestesia o hipostesia en silla de montar para todas las sensibilidades |
| 3. Incontinencia fecal y de orina. Globo vesical con micción por rebosamiento | 3. Incontinencia fecal y de orina |
| 4. Ausencia de erección con posible eyaculación | 4. Ausencia de erección y de eyaculación |
| 5. Falta del reflejo anal y presencia del aquíleo | 5. Falta de los reflejos anal y aquíleo |
| 6. Mielografía con detención del contraste junto a la vértebra S1 | 6. Mielografía con anomalías por debajo de la vértebra L1 entre L2 y S4 |

midal o corticospinal. Recordaremos que la motilidad voluntaria sólo es perfecta y ágil cuando actúan acordes la vía piramidal, el sistema extrapiramidal y el cerebelo (v. tabla 10-4).

En el *sistema extrapiramidal,* se distinguen tres niveles:

1. *Nivel superior.* Formado por las áreas corticales extrapiramidales, sobre todo ubicadas en la región premotora, delante de la circunvolución frontal ascendente.
2. *Nivel intermedio.* Que engloba los distintos núcleos subcorticales, cuales son el neostriado (núcleo caudado + putamen); el globo (o paleostriado); el núcleo subtalámico del diencéfalo, y el núcleo rojo o *locus niger,* en el mesencéfalo. Estos núcleos son ricos en hierro. Existen también a este nivel los grupos mediales de los núcleos talámicos.
3. *Nivel inferior.* En donde existe la formación reticular del lecho del mesencéfalo y del rombencéfalo.

La médula espinal recibe, a nivel de su asta anterior, la influencia de las fibras extrapiramidales descendentes integradas en los haces reticulospinal, rubrospinal, vestibulospinal, tectospinal y olivospinal. Las células originarias de estas vías reciben, a su vez, la influencia de los núcleos y centros extrapiramidales situados en los niveles superiores precitados de Brodal, que comprende las distintas fibras descendentes que desde las arcas extrapiramidales de la corteza cerebral influyen sobre el *locus niger,* putamen, oliva, etc. (figura 10-41).

A este sistema de fibras descendentes se opone el de las fibras extrapiramidales ascendentes, que partiendo de los centros medulospinales se extienden hacia arriba formando las vías espinovestibular, espinotectal, espinoolivar, espinopontinas (espinorreticulares), conectando con núcleos talámicos e hipotalámicos. Los hemisferios cerebelosos envían vías al núcleo ventrolateral del tálamo y de éste a las áreas 4 y 6 del córtex (fig. 10-42).

La función del sistema neostriado (putamen + núcleo caudal) se revela como antagonista de la del sistema paleostriado (globo + sustancia negra, de Soemmering), sobre el que parece ejercer una función de freno, razón por la cual, al dejar de actuar, permite un desfrenamiento y acentuación de la actividad hipotonizante ejercida por el sistema palidonígrico. Expuesto esquemáticamente lo que acabamos de referir, puede concretarse en la tabla 10-5.

El cuerpo de Luys (núcleo hipotalámico) lesionado, produce habitualmente el balismo, y el núcleo rojo depara temblor debido a que a su nivel se integran los estímulos tónico-efectores del cerebelo con los tónico-inhibidores palidales.

## Manifestaciones clínicas

Los síntomas que integran el llamado «síndrome extrapiramidal» tienen como característica común, el manifestarse como una perturbación del tono muscular, que se expresa principalmente durante la actividad del individuo, para mejorar o desaparecer cuando se pasa al reposo muscular completo o casi completo, como ocurre en el sueño.

Podemos agruparlos en dos grandes grupos, los síndromes hipocinéticos y los hipercinéticos.

## Síndromes hipocinéticos

Son por lesión predominante del palidonígrico, engloban todos los trastornos del tono muscular,

© MASSON, S.A. Fotocopiar sin autorización es un delito.

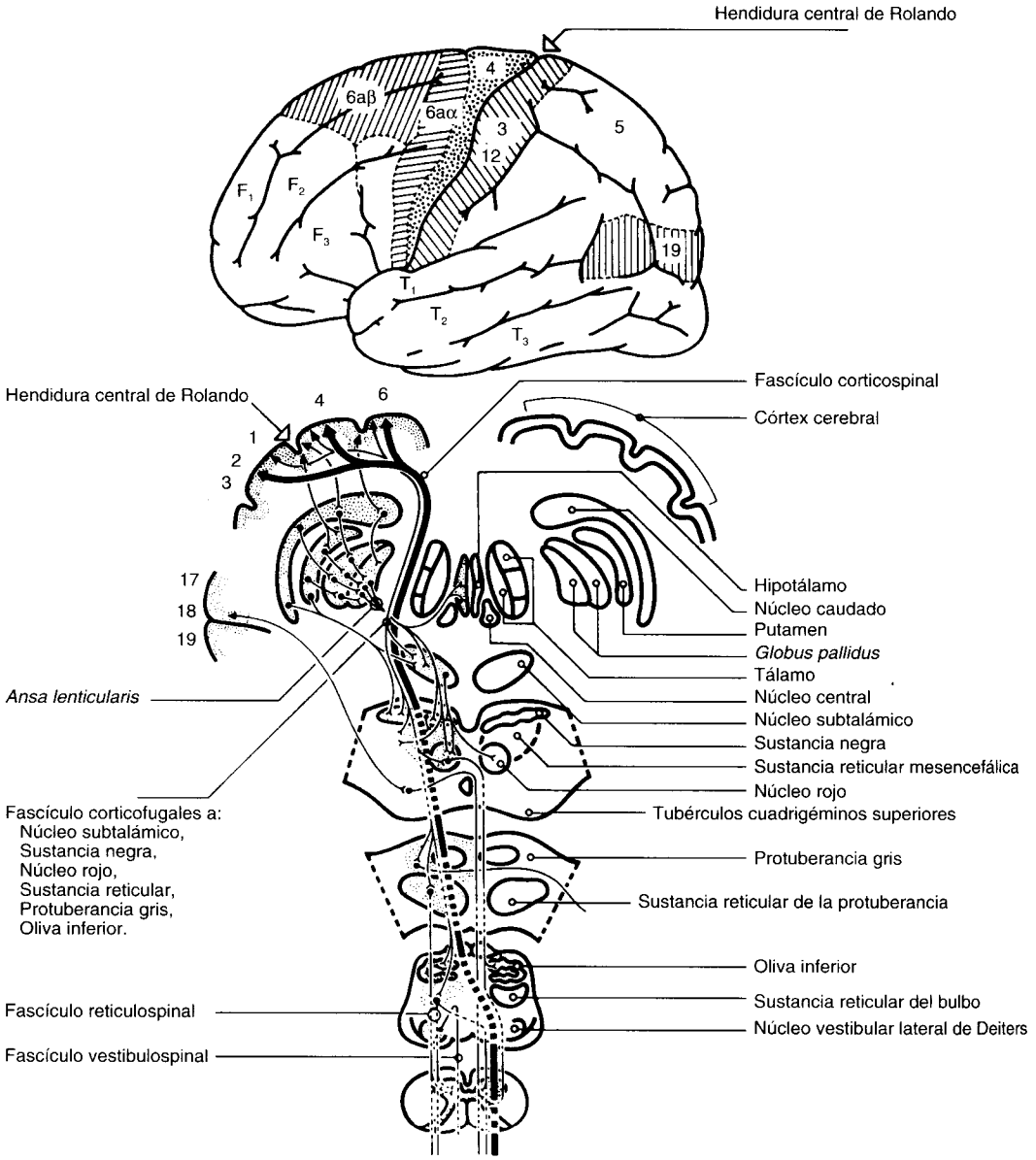


**Fig. 10-41.** Fibras descendentes desde las áreas y núcleos extrapiramidales.

que, por la naturaleza de sus lesiones, tienden a empobrecer la motilidad espontánea del individuo, sea por una exagerada reacción antagonista que frene todo inicio de movimiento, sea por un apagamiento, una falla de la tendencia normal para realizarlos. Los estados hipocinéticos cuyo prototipo es el síndrome parkinsoniano se caracterizan por cuatro síntomas fundamentales, así, rigidez, temblor, acinesia y trastornos psíquicos (que mejor podrían llamarse de «lentitud psíquica»).

La rigidez ha sido descrita con detalle al estudiar el tono muscular. Sólo recordaremos que, junto con la exagerada tendencia al mantenimiento de las actividades y posiciones, es motivo de la facies inexpresiva (de máscara) y voz monótona, como «un sonsonete», propia de estos

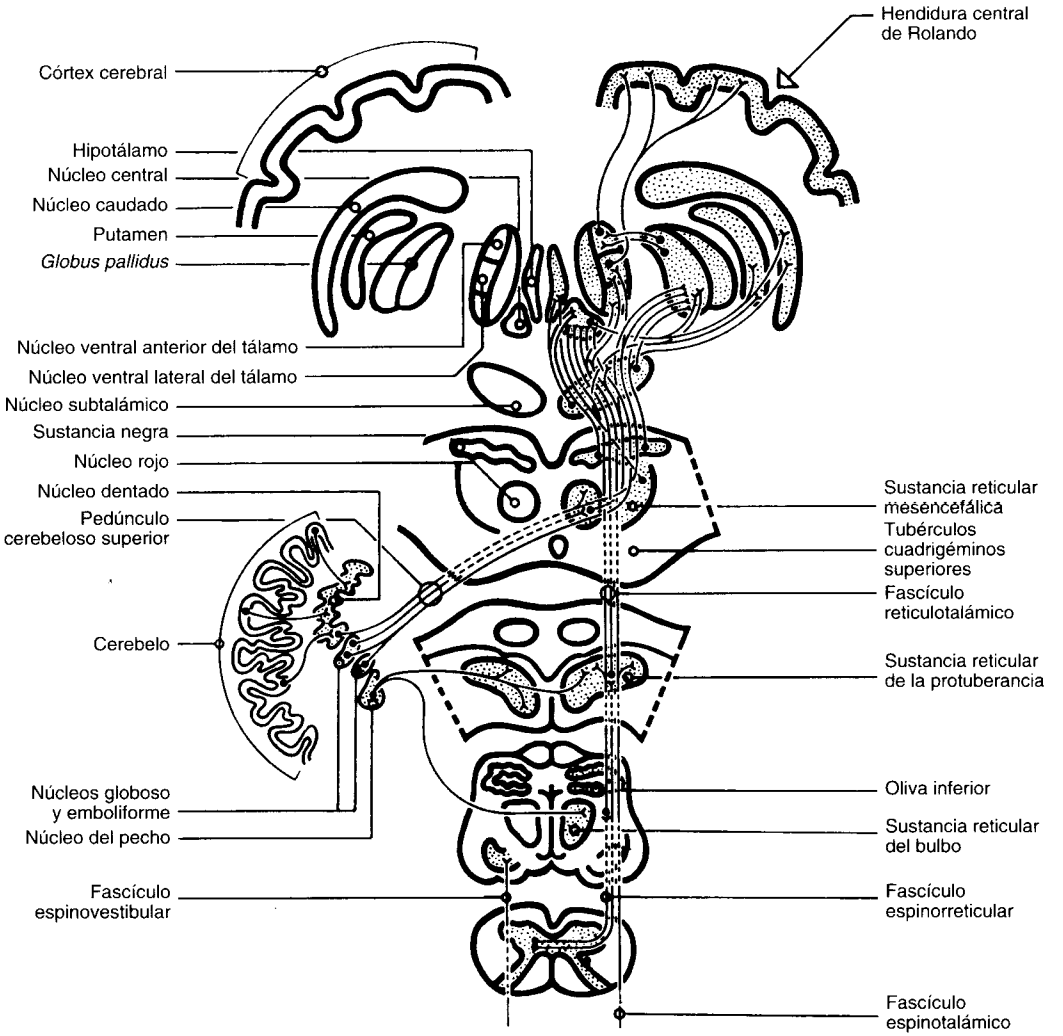


**Fig. 10-42.** Fibras ascendentes del sistema extrapiramidal.

**Tabla 10-5. Funciones del sistema paleostriado y neostriado**

| Núcleo gris o centro | Función normal | Resultado de déficit | Síndrome clínico deficitario |
|---|---|---|---|
| *Sistema paleostriado* o palidonígrico (globo pálido + sustancia negra) | Inhibición tono muscular (hipotonizante y agilizadora de los movimientos mímicos y automáticos | Hipertonía e hipocinesia (por predominio relativo del neostriado y cerebelo) | *Parkinsoniano* (hipertonicohipocinético) |
| *Sistema neostriado* (putamen + núcleo caudado) | Aumento del tono muscular (hipertonizante y moderadora de los movimientos) | Hipotonía e hipercinesia (por predominio relativo del paleostriado) | *Síndromes coreicos y atetósicos* (hipotonicohipercinéticos) |

© MASSON, S.A. Fotocopiar sin autorización es un delito.

enfermos; así como de su aspecto «encogido» peculiar y de las anomalías de su marcha.

El temblor tiene un aspecto o carácter inconfundible. Es continuo, rítmico, con graduales aumentos o disminuciones de amplitud de acuerdo con la actividad psíquica o motriz del individuo. Suele comenzar y predominar en las extremidades distales, generalmente las manos, para invadir progresivamente todo el organismo, incluido tronco, cabeza y lengua, adoptando en las manos el aspecto de movimiento de «desmigar» o de «hacer píldoras». Desaparece durante el sueño, disminuye cuando el miembro que lo sufre se pone en juego para realizar un acto intencional y reaparece una vez alcanzado éste. Es, pues, un temblor que convendría llamar estático (pues aparece cuando el organismo mantiene una actitud determinada) más que de reposo (en el sueño desaparece), y se diferencia bien de los seudotemblores (esclerosis en placas), pues éstos aparecen durante el movimiento intencional.

La acinesia viene a ser una especie de inercia que se opone a la realización de los actos, como la rigidez lo hace a la movilización pasiva. Sus dos principales manifestaciones son la falta de iniciativas motrices y el retardo de una serie de automatismos motores primitivos (de equilibración, de sostén, de la actitud erecta, de la marcha, etc.), que constituyen un importantísimo factor en la motricidad, la cual, puede quedar seriamente alterada.

La inercia psíquica enlentece la actividad mental de los enfermos, sin que exista, en los casos puros, un verdadero deterioro de su psiquismo. Esta inercia psíquica viene a ser a la actividad mental lo que la rigidez y acinesia son para la actividad motriz; representaría un «bloqueo» de la personalidad mental del enfermo, similar al bloqueo que la rigidez y acinesia ejercen sobre sus músculos.

## Síndromes hipercinéticos

Son por lesión predominante del sistema neostriado, se caracterizan por la aparición espontánea de movimientos anormales, no deseados voluntariamente, que se injertan sobre la actividad del individuo, dificultando, con su aparición, la motilidad voluntaria o automática.

Se caracterizan por la aparición espontánea de movimientos anormales, involuntarios, que se «injertan», a modo de parásitos, sobre la actividad del enfermo, dificultándola. Los *síndromes hipercinéticos* se agrupan en dos grandes grupos:

1. *Síndromes hipercineticohipotónicos.* Agrupan tanto las coreas y síndromes coreiformes, como los temblores y seudotemblores intencionales.

*a) Corea* (del griego χηορεια, danza coral[22]). Se trata de movimientos desordenados, sin ritmo, bruscos, breves, especialmente visibles en el miembro superior, tronco, y en la cara por las «muecas» que ocasionan. Semejan los voluntarios, pero falta en ellos todo fin u objeto. Suelen adoptar una disposición hemicorporal (como la hemiplejía) o bien predominar en un hemicuerpo si es bilateral.

Estos movimientos pueden ser parcialmente regulados por la voluntad, pero sólo durante corto tiempo, para reaparecer enseguida. Como todos los síntomas extrapiramidales, mejoran con el reposo completo y empeoran con los estímulos sensoriales y la actividad, tanto física como psíquica. Obedecen a una lesión del sistema neostriado.

En la corea crónica degenerativa del adulto (o corea de Huntington), de carácter hereditario, los movimientos coreicos son amplios, descompasados, arrítmicos, imprevistos. Sus continuas gesticulaciones y contorsiones pueden obligar al paciente a quedar confinado en el lecho, incapaz incluso de alimentarse por sí mismo, en constante agitación motriz. Los trastornos psíquicos son constantes. Huntington señaló que en estos pacientes existe cierta tendencia al suicidio.

*b) Balismo.* Se trata de movimientos involuntarios de gran violencia y masividad, que proyectan brusca y violentamente los miembros afectados, recordando vagamente el gesto de lanzamiento, de donde viene su nombre. Puede ser unilateral (hemibalismo), más rara vez bilateral (bibalismo) o coger sólo un miembro (monobalismo). El tono muscular se encuentra disminuido como en la corea, los reflejos son normales y con frecuencia existen trastornos psíquicos con agitación y estado confusional. Se ha llegado a considerar el hemibalismo como una forma «mayor» de corea. La causa se encuentra a nivel del cuerpo de Luys.

---

[22]El nombre de «mal o baile de San Vito», dado de antiguo a la corea blanda, *mollis, minor* o de Syndenham, proviene de la iglesia de San Vito, en Zabern, donde acudían, en la Edad Media, los pacientes con «manía danzante». Paracelso, fue el primero en hablar de *chorea Sancti Viti.*

*c) Síndromes coreiformes.* Se incluyen en éstos unas hipercinesias, cuya intensidad es menor que la del balismo, pero englobando siempre más músculos que la corea, que aparecen ya en el decúbito (semirreposo), acentuándose (como la corea y el balismo) con la actividad psíquica y la motriz y con un fondo hipotónico, que puede ser enmascarado por la continua actividad motriz del enfermo o por la coexistencia de una hipercinesia espasmódica (de flexión, extensión o torsión).

La hipercinesia es continua, el enfermo «retuerce» continuamente su tronco y miembros de una manera variable, lo que la relaciona más con el síndrome de la corea y balismos que con las hipercinesias espásticas (que, como el tortícolis, repiten continuamente el mismo movimiento anormal) y de la atetosis. La enfermedad comienza en edad temprana y se relaciona con procesos degenerativos de los ganglios basales de índole hereditaria, especialmente en individuos de raza judía.

*d) Temblores intencionales.* Son hipercinesias hipotónicas que aparecen en la esclerosis en placas, en la seudosclerosis de Westphal (así llamada por el parecido de su temblor con el de la esclerosis en placas) y en los síndromes vasculares (hemorragias) de la región rubrotalámica, donde se proyectan las vías cerebelosas eferentes por el pedúnculo superior hacia el núcleo rojo y tálamo ventrolateral. Se caracteriza por la brusquedad de las sacudidas, diferentes de las rítmicas del temblor parkinsoniano, y por su aparición durante la actividad voluntaria, especialmente al intentar mantener una actitud. La hipercinesia predomina, por tanto, en los miembros superiores, los de actividad más voluntaria y piramidal.

Conviene diferenciar este temblor intencional de lo que es la dismetría cerebelosa, cuyas oscilaciones, simples «correcciones de puntería» al final del movimiento, van disminuyendo de amplitud hasta que se alcanza la actitud deseada, manteniéndola ya correctamente entonces. En cambio, en el temblor intencional (acompañado o no de dismetría), el movimiento, si es rápido, parece bien realizado hasta el final, y, una vez alcanzada la actitud deseada, aparece entonces la discinesia al intentar mantener esta actitud en forma de oscilaciones oposicionistas bruscas, que no ceden, como las de la dismetría, sino que son tanto más violentas cuanto más se esfuerza el enfermo en mantener la actitud deseada.

2. *Síndromes atetoticospásticos.* Dentro de este grupo se incluyen los síndromes atetóticos, y todas las hipercinesias espásticas descritas primitivamente como espasmos de torsión (Ziehen), distonías de actitud (Oppenheim) y tortícolis espástico.

*a) Atetosis* (del griego ατητεοσ, sin posición o lugar). El movimiento atetótico se caracteriza por ser involuntario, afectar a mayor número de grupos musculares que el coreico (es, pues, más global), sin ningún ritmo, casi continuo, de irregular amplitud, lento (al revés que el coreico), sin ninguna brusquedad, predominando en los miembros superiores. En los dedos de la mano, el movimiento presenta un aspecto reptante, que ha sido comparado al aspecto de los tentáculos de un pulpo o a los de las bayaderas asiáticas. El aspecto general del movimiento es lento, con actuación simultánea de los músculos agonistas y antagonistas, que resaltan bajo la piel, tendones y masas musculares, dando la impresión de una gran fuerza contenida.

Los movimientos ceden con el reposo y la disminución de las aferencias (ruidos, luz, etc.) y aumentan con el movimiento voluntario, con los estímulos externos y con la actividad psíquica (como la corea).

La mayor parte de los enfermos que la presentan han padecido previamente una lesión piramidal hemipléjica y ha aparecido en ellos el síndrome atetótico al ir recobrando la motilidad; en los casos bilaterales (los músculos cefálicos, faciales y del tronco suelen estar afectados) es evidente una encefalopatía infantil, con lesión piramidal o lesiones congénitas de los ganglios basales y otras estructuras nerviosas *(status marmoratus),* o degenerativas, en edades posteriores al nacimiento (leucodistrofias), *status* desmielínicos.

*b) Hipercinesias espásticas.* Consisten en la aparición, preferentemente durante la actividad del individuo, de movimientos de flexión dorsal o ventral del eje corporal (cabeza y tronco) o de rotación o torsión de este eje corporal sobre sí mismo. La distonía afecta con mayor frecuencia los músculos del tronco y cuello, pero también pueden participar los de los miembros. Han sido llamadas por Ziehen «espasmos de torsión», en razón de este «retorcerse» a que se ve sometido bruscamente el enfermo, sea hacia delante, sea hacia atrás, sea girando sobre sí mismo, a causa del espasmo de un grupo de sus músculos. Igualmente, la denominación de «distonías de actitud», hecha por Oppenheim, alude al hecho de que estos movimientos suelen aparecer en coincidencia con determinadas actitudes corporales

© MASSON, S.A. Fotocopiar sin autorización es un delito.

(erecta, durante la marcha) o de trabajo. La contractura espástica que se produce cuando el paciente intenta escribir (calambre de los escribanos) o cortar tela con las tijeras (calambre de las modistas) son los ejemplos más conspicuos de los llamados espasmos profesionales.

La hipercinesia espástica tiene siempre una forma prácticamente constante para cada individuo y reaparece siempre de forma estereotipada. En unos casos, la distonía se llama permanente, pues aparece de una forma continua cuando el individuo adopta una actitud determinada. En otros, aparece en forma intermitente, lo que permite, en los intervalos, una actividad normal.

Todas estas distonías significan enfermedad de los ganglios basales, ya sea de causa ignorada, degenerativa o infecciosa (encefalitis).

## MOVIMIENTOS INVOLUNTARIOS

Realizados sin intervención de la voluntad, pueden dividirse en dos grupos, los fisiológicos y patológicos. Entre los primeros, se encuentran los movimientos automáticos y los asociados, efecto de la actividad normal del sistema extrapiramidal. Los movimientos involuntarios patológicos son desencadenados por lesiones nerviosas o dependientes de trastornos funcionales.

Descritas ya la corea *minor* o de Sydenham y la crónica degenerativa o de Huntington, el hemibalismo y síndromes coreiformes, los temblores intencionales y los síndromes atetoticospásticos (atetosis, espasmos de torsión [o distonías de actitud]), vamos a ocuparnos de las hipercinesias siguientes:

### Escalofrío

Se caracteriza por una serie de contracciones clónicas de los músculos esqueléticos, iniciadas en los maseteros y propagadas a la musculatura de las extremidades y del tronco, que originan irregularidades en el ritmo respiratorio. Tiene por causa la actividad hipotalámica que se transmite a lo largo de las vías piramidales, y es detenido por la contracción voluntaria de los músculos.

El escalofrío puede ser fisiológico, como cuando expresa una respuesta al descenso de la temperatura orgánica; en este caso, las contracciones clónicas musculares son una fuente energética para restablecer la temperatura normal.

Los escalofríos patológicos son, por lo común, de origen tóxico (escalofríos de la neumonía, paludismo, gripe, etc.).

### Convulsiones

Desígnanse así los espasmos clónicos (contracciones musculares entrecortadas y repetidas en golpes sucesivos) de gran extensión e intensidad, en oposición a los tónicos (contracciones musculares dolorosas y de larga duración), que se llaman «calambres».

Se observan por múltiples causas, sobre todo si acaecen en *niños* o *sujetos neurodistónicos con tendencia epileptógena:*

1. *Epilepsia secundaria generalizada.* La crisis suele iniciarse por un síntoma premonitorio o «aura», el cual puede consistir en vagas molestias gástricas o cardíacas; en ideas de terror, angustia (aura psíquica); en una serie de movimientos automáticos (aura motora), etc. Las convulsiones son generalizadas y adoptan la forma de descargas motoras. Durante la crisis hay midriasis bilateral, signo de Babinski e incontinencia de esfínteres. El psiquismo se afecta en un período de mayor o menor duración (fase crepuscular).

2. *Epilepsia jacksoniana.* Se observa en los procesos craneales circunscritos (tumores, abscesos, cicatrices, cuerpos extraños, etc.) que asientan en la porción motora de la corteza cerebral. La crisis comienza siempre por contracciones clónicas localizadas en un mismo grupo muscular (este dato constituye el «síntoma-señal de Jackson»), de donde se propagan a los músculos vecinos, para acabar siendo generalizadas.

En el tipo fascio-linguo-braquial, las convulsiones comienzan en la cara y se propagan al miembro superior y después al inferior.

En el tipo braquial, las convulsiones comienzan en la parte distal (dedos, mano), de donde se propagan a todo el miembro, hombro, cuello, cara y, finalmente, a la extremidad inferior.

En el tipo crural, comienzan en el pie, ascienden al muslo, músculos del tronco, brazo, cuello y, finalmente, la cara. Después del ataque, pueden observarse ligeros síntomas paralíticos de los correspondientes grupos musculares, al principio, de naturaleza transitoria, pero que pueden persistir durante el intervalo que separa los ataques, cuando se intensifica la lesión de las zonas corticales afectadas.

3. *Diversos procesos.* Entre ellos tenemos algunos meníngeos (meningitis purulenta), cerebrales (tumor, absceso, esclerosis), cardíacos (bloqueo total o crisis de taquicardia paroxística con síndrome de Stokes-Adams, estenosis mitral), vasculares (endangitis obliterante, seudouremia de los hipertensos), tóxicos endógenos (uremia) o exógenos (plomo, óxido de carbono, nicotina, etc.). Cabe señalar que, a pesar de ser la lesión circunscrita, las crisis convulsivas pueden ser generalizadas, epileptiformes.

4. *Trastornos metabólicos.* Hipoglucemia (por exceso de insulina o tumores con hiperinsulinismo), hipocalcemia, hipomagnesemia, etc., y anoxia (cardiógena, respiratoria, anémica).

5. *Convulsiones de origen histérico.* Se caracterizan por su polimorfismo, teatralidad, acompañarse de gritos, crisis de llanto, gemidos, etc., así como por la conservación de los reflejos pupilares y plantar.

## Tics

Es un movimiento convulsivo y súbito, limitado a uno o a un grupo de músculos sinérgicos. Reproduce gestos o actos de la vida cotidiana. Ordinariamente, va precedido de una necesidad imperiosa de realizarlo, seguida de un alivio momentáneo. La mayoría son psicógenos o funcionales. Los orgánicos son consecuencia de lesiones del sistema extrapiramidal. Pueden tener localizaciones diversas; así, faciales (palpebrales en forma de guiños, los más frecuentes, nasales, labiales, masticatorios), cervicales (movimientos de afirmar, negar, girar la cabeza, levantar los hombros), de los miembros (tocarse la barba, el nudo de la corbata, arreglarse los lentes), respiratorios (hipo, golpes de tos, carraspeo), etc.

El «síndrome de Gilles de la Tourette» se integra de tics (motores y vocales) + coprolalia; esta última aparece tardíamente y se considera un signo patognómico. Suele iniciarse entre los 5-10 años de edad. Tiene mal pronóstico.

## Movimientos fasciculares

Contracciones de un grupo de fibras de un músculo en reposo. Se perciben a simple vista y no producen efecto motor alguno. Aparecen en casos de destrucción lenta de la neurona motora del asta anterior de la médula (expresan una corriente de acción cuya fuente de energía es la activación catabólica de la desintegración celular) y de neuritis, por acrecer la irritabilidad muscular liberada del control central. Faltan en la poliomielitis anterior aguda con destrucción rápida de la neurona motora. Se producen espontáneamente o golpeteando el músculo o inyectando anticolinérgicos. Suelen coincidir con amiotrofias y anomalías en la excitabilidad eléctrica.

Han sido observados durante años en personas neuróticas, en estado de debilidad o seniles. Se ignora su motivo, por cuanto la exploración neurológica más detenida (incluso el electromiograma) no señala anormalía alguna. Motivan sensación de hormigueo y fatiga y ocasionales movimientos de temblor de la piel, muy ostensibles si se coloca al sujeto en decúbito prono con las pantorrillas expuestas y con buena luz (piernas inquietas). La flexión plantar de los pies acorta y relaja el tríceps sural y facilita la visibilidad.

## Miocimias

Movimientos vermiculares, continuos, ondulantes de los músculos. Se presentan en las extremidades, cara y lengua. Se observan en casos de tumores del tronco cerebral, esclerosis múltiple, parálisis nerviosa y neurolúes.

## Mioclonías

Con este nombre se designan unas contracciones bruscas y rápidas, de tipo clónico, involuntarias, que aparecen en un solo músculo, o en varios, de modo sucesivo o simultáneo y que provocan desplazamientos de las partes afectadas. El hipo epidémico sería una mioclonía del diafragma. De ordinario, se localizan en los miembros, y con preferencia en las extremidades inferiores, de modo simétrico. Aumentan con la relajación muscular y se atenúan o desaparecen con la contracción voluntaria del músculo. Las contracciones musculares son semejantes a las obtenidas con la descarga farádica y se suceden rítmicamente de modo regular e irregular, y su frecuencia varía de 10-15 por min.

Las mioclonías difieren fundamentalmente de los movimientos voluntarios en que éstos son aislados y nunca participan en la contracción los músculos sinérgicos ni antagonistas.

Según su modo de presentarse, se dividen en provocadas o espontáneas. Entre aquéllas tiene especial interés la mioclonía hiperpneica, utiliza-

© MASSON, S.A. Fotocopiar sin autorización es un delito.

da con fines diagnósticos en ciertos casos de compresión medular; en éstos, la hiperpnea mantenida durante algunos minutos provoca la aparición de mioclonías, que desaparecen al cesar la causa desencadenante y que se localizan por debajo del nivel de la lesión.

Las mioclonías espontáneas aparecen en diversos estados patológicos, unas veces constituyendo ellas solas todo el cuadro clínico, como en el llamado «paramioclono múltiple de Friedrich» (se localiza de modo preferente en bíceps, tríceps, supinador largo, cuádriceps, aductores del hombro y semitendinoso) en los ancianos y en la «corea fibrilar de Morvan». En otros casos acompañan a ciertos trastornos del sistema nervioso, como en la «epilepsia mioclónica de Unverricht-Lundborg», de carácter familiar (en que coexisten con crisis de gran mal), y en la «encefalitis aguda algomioclónica».

En la «corea eléctrica infantil de Henoch», la hipercinesia se caracteriza por mioclonías de un grupo de músculos antagonistas y protagonistas; desencadena movimientos bruscos de la cabeza y las extremidades, que se agudizan con las emociones y cesan durante el sueño.

La localización palatofaringolaringea de las mioclonías, llamada también «nistagmo del paladar», puede extenderse a los globos oculares y al diafragma en uno o ambos lados.

El ritmo mioclónico es muy frecuente; aparece en la edad adulta y se atribuye a procesos vasculares o tumorales del sistema olivodentado.

## Calambre muscular

Es una contracción muscular dolorosa, de evolución paroxística, que afecta ordinariamente un músculo, pero en ocasiones sólo una parte de él o varios músculos (Alajouanine). Los espasmos se presentan a veces aislados, pero en ocasiones se repiten con gran frecuencia, hasta varios en una noche y en días consecutivos, constituyendo la que Wernicke llamó, «enfermedad de los calambres», y Wilder, «neurosis de calambre».

El acceso de calambres es de comienzo brusco y de muy escasa duración, rara vez mayor de un minuto. Se localiza de preferencia en la pantorrilla, en los extensores de los dedos del pie, en los flexores del muslo o en los plantares. Mucho más raros son los localizados en los miembros superiores, y muy discutibles los radicados en la cara. La aparición es, corrientemente, nocturna, y no suele descubrirse una causa desencadenante, aunque parecen presentarse más fácilmente después de un día de intensa fatiga física o mental, de excesos alimentarios, o cuando se ha producido una pérdida excesiva de agua y electrólitos (diarrea, vómitos, sudación, diuresis copiosa, etcétera).

## Temblor[23]

Puede definirse como un movimiento oscilante espontáneo, involuntario, localizado en cualquier parte del cuerpo humano movida por un músculo estriado. El temblor puede ser regular o irregular, continuo o esporádico, fino o grosero, y puede manifestarse en reposo, en posición de actitud o durante movimientos intencionales.

El temblor no es necesariamente la expresión de un estado patológico. Puede igualmente ser la consecuencia de efectos medicamentosos no deseados (tratamiento con neurolépticos), de una respuesta al frío (el escalofrío es una forma de temblor) o de una reacción emocional de miedo o placer. Clínicamente, pueden distinguirse los siguientes *tipos de temblores*[24]:

1. *Temblor en reposo.* Su ejemplo más demostrativo es el temblor parkinsoniano. Aparece en reposo aunque, a decir verdad, éste no es absoluto, ya que la relajación muscular completa lo hace desaparecer, razón por la cual no ocurre durante el sueño. Este temblor se ve enormemente influido por la emoción y la concentración. Dis-

[23]Si bien el temblor se conoce clínicamente como tal desde la más remota antigüedad (la primera farmacopea china del emperador Shun Nung menciona ya agentes tremorógenos hacia el 2800 a C.), los primeros estudios cuantitativos se realizaron a finales del siglo XIX (1868), por Marey, con su famoso tambor. Desde esa fecha, se han desarrollado y puesto a punto numerosos métodos de registro (ópticos, electromiográficos, acelerométricos, etc.). Dado que la amplitud del temblor es un factor excesivamente variable, se ha intentado clasificar los temblores por su frecuencia. El temblor fisiológico, registrable en cualquier persona normal, tiene una frecuencia aproximada de 10 Hz. El temblor que se observa en el hipertiroidismo o en las neurosis de ansiedad tiene, asimismo, una frecuencia rápida, en tanto que el temblor parkinsoniano es lento (sobre los 6 Hz). Existen, con todo, muchas variaciones, por lo que, en definitiva, la clasificación cuantitativa no resulta excesivamente superior a la definición cualitativa.

[24]La clasificación clínica de los temblores trae consigo consecuencias diagnósticas; así pues, un temblor estrictamente intencional nunca será parkinsoniano, y a la inversa, un temblor que sólo se manifiesta en reposo y que desaparece al realizar movimientos intencionales no será nunca un temblor esencial familiar.

minuye o desaparece generalmente en posición de actitud o al realizar movimientos intencionales.

El temblor senil ataca en forma típica la cabeza, el mentón y los labios. A menudo afecta los miembros superiores. Está presente durante el reposo, aunque empeora con la actividad. Actos como beber en una taza se dificultan tanto que el enfermo prefiere tomar los líquidos con pajilla, para no sostener el recipiente. Se observa resistencia moderada a los movimientos pasivos de los miembros. No existe rigidez generalizada, ni lentitud de los movimientos.

2. *Temblor en actitud.* Es una forma intermedia entre el temblor en reposo y el temblor intencional, por lo que se encuentra, en la mayoría de los casos, en todos los tipos de temblores. Es, generalmente, muy rítmico y evidencia una periodicidad de amplitud.

3. *Temblor intencional.* Su ejemplo más típico se encuentra en las lesiones cerebelosas. En general, es un poco más rápido que el temblor en reposo, es irregular y de amplitud muy variable.

4. *Temblor esencial o benigno.* No se observa en el reposo, suele presentarse en la extensión estática y aparece especialmente durante actividades específicas como vestirse, comer o escribir. Si se ha presentado en más de una generación, debe considerarse familiar. Suele comenzar a edad relativamente temprana, y empeora poco a poco con el tiempo. Los sedantes, y en especial el alcohol, reducen su intensidad. La tensión nerviosa, las drogas estimulantes, el frío y otros agentes, lo exageran.

## SÍNDROME CEREBELOSO

Está integrado por los síntomas y signos que resultan de la alteración de las funciones del cerebelo, las cuales no son otras que:

1. *Regulación del tono muscular.* El cerebelo es hipertonizante. Su lesión motiva hipotonía muscular homolateral. Los hemisferios cerebelosos actúan sobre los miembros; el vermis, sobre cara, cuello y cinturas escapulohumeral y pelviana.

2. *Coordinación del movimiento* (taxia). Con su acción tonígena refuerza las inervaciones tonicoposturales y sinergias en el orden y medida que se requieren para hacer más enérgica y segura la ejecución de los movimientos. Colabora íntimamente con el sistema extrapiramidal y ganglios de la base.

3. *Mantenimiento del equilibrio.* Permite la actitud bípeda y la marcha sin grandes oscilaciones.

El cerebelo está colocado en la fosa craneal posterior y unido por tres pedúnculos (superior, medio e inferior) al pedúnculo cerebral, a la protuberancia y al bulbo, respectivamente.

Tiene tres *divisiones anatomofuncionales:*

1. *Arquicerebelo.* O lóbulo floculonodular, ontogénicamente la parte más antigua y con íntimas conexiones vestibulares (relacionada con el equilibrio).

2. *Paleocerebelo (língula, lobulillo central, culmen, declive, túber, pirámide).* Relacionado, principalmente, con el tono muscular.

3. *Neocerebelo (la parte más moderna en la evolución filogenética).* Que comprende los hemisferios cerebelosos y está relacionado con la coordinación de los movimientos voluntarios, particularmente de las extremidades.

Por medio de los pedúnculos cerebelosos, el órgano entra en conexión, a través de haces cerebelípetos o cerebelífugos, con prácticamente todo el sistema nervioso central.

Las vías aferentes están constituidas por los haces «vestibulocerebelosos» (son directos, traen impulsos propioceptivos de los laberintos y, aunque algunos de sus contingentes se detienen en los núcleos vestibulares, la mayoría siguen a través del pedúnculo cerebeloso inferior y finalizan en la corteza cerebelosa vermiana), «olivocerebelosos» (son cruzados y llegan a la corteza del cerebelo a través del pedúnculo cerebeloso inferior) y «corticopontocerebeloso» (son también cruzados en relación con los mecanismos cerebelosos eferentes). Por fin, las vías espinocerebelosas, con sus haces dorsal o directo (corre por la parte posterior del cordón lateral de la médula y llega a la corteza cerebelosa a través del pedúnculo cerebeloso inferior) y ventral o cruzado, el cual se decusa a nivel medular y asciende, en la parte anterior del cordón lateral, por delante del haz directo y llega hasta el pedúnculo cerebeloso superior, para finalizar en la corteza.

Las vías eferentes del cerebelo siguen su marcha a través de los pedúnculos, pero los haces que interesan en fisiopatología utilizan el pedúnculo cerebeloso superior solamente y comprenden la vía «cerebelorrubrotalámica» y la «cerebelorrubrospinal». Los haces cerebelosos que emergen por el pedúnculo superior en busca del tálamo se entrecruzan dirigiéndose al núcleo rojo

© MASSON, S.A. Fotocopiar sin autorización es un delito.

contralateral, al que rodean y en parte penetran, para seguir por vía del asa lenticular y llegar al tálamo, desde donde se establecen ulteriores conexiones con la corteza frontal.

Las vías cerebelospinales sufren una doble decusación, la primera de ellas, de Wernekink, al emerger por el pedúnculo superior y dirigirse hacia el núcleo rojo contralateral, desde donde parte la vía rubrospinal, que lo hace de nuevo en la «decusación de Forel». Esta doble decusación del haz explica por qué la sintomatología motora del déficit cerebeloso es homolateral con respecto a la lesión. Los principales factores etiológicos del síndrome cerebeloso son los tumores, infecciones (cerebelitis en el curso del sarampión, varicela, difteria, etc.), afecciones vasculares, degeneración (heredada o primaria), procesos desmielinizantes (esclerosis en placas) y en neoplasias malignas a distancia (síndrome cerebeloso paraneoplásico).

Al concepto clásico (sustentado a partir de Flourens y Luciani) de que el «cerebelo funciona como un todo», se oponen los estudios que señalan la existencia de síndromes topográficos cerebelosos; así, serán muy distintos los signos clínicos según se afecten el arquicerebelo o nódulo floculonodular (en el animal de experimentación; rara vez en clínica humana), paleocerebelo (síndrome vermiano), neocerebelo o pedúnculo cerebeloso superior.

*De ordinario, en la clínica se comprueba el síndrome de los hemisferios cerebelosos en combinación con el vermiano o aislado.*

## Síndrome vermiano

Provoca atonía y ataxia estática y cinética, con escasa alteración dismétrica de los miembros.

La ataxia del tronco motiva una patente inestabilidad en la posición de firmes, lo que obliga al sujeto a bambolearse y a separar las piernas para ampliar la base de sustentación. Estas oscilaciones no aumentan al cerrar los ojos (Romberg negativo). Esta ataxia del paciente cerebeloso puede observarse, asimismo, estando sentado y se traduce por oscilaciones del tronco anormalmente amplias. Estas anomalías se deben a que, en el cerebelópata, las reacciones fisiológicas de enderezamiento, cuyo centro rector se encuentra en el vermis cerebeloso, están retardadas y exageradas.

La ataxia dinámica o cinética se comprueba durante la marcha por la dificultad de coordinar los movimientos de las piernas con los del balanceo del cuerpo (marcha de ebrio).

## Síndrome de los hemisferios cerebelosos

Existe gran *alteración atáxica e hipermétrica* en la movilidad de los miembros de un solo lado, con poca alteración tónica estática y cinética:

1. *Hipotonía.* Evidenciable por la inspección, palpación, resistencia a la movilidad pasiva, reflejos pendulares y pruebas de pasividad.

La «prueba del rebote» (de Holmes-Stewart) investiga el tono de los músculos antagonistas; se solicita al sujeto que flexione el antebrazo sobre el brazo venciendo la resistencia que opone el médico al colocar su mano en el antebrazo del examinado. Al retirar aquélla bruscamente, la mano del paciente cerebeloso va a chocar contra su hombro, cosa que no ocurre en las personas sanas gracias al tono de los músculos antagonistas (fig. 10-43).

2. *Hipermetría.* Es visible con las pruebas «dedo-nariz», «índice-índice» o «talón-rodilla» ya descritas. Según Barré, son las más precoces y sensibles de entre las de disfunción cerebelosa.

3. *Asinergia.* La coordinación, sinergia o unidad funcional de los distintos músculos que intervienen en los movimientos complejos está muy mermada en el cerebelópata (asinergia cerebelosa). En la marcha, al avanzar el miembro inferior, el cuerpo no sigue adecuadamente el movimiento, se queda atrás. En casos muy acentuados, para poder avanzar, precisa que un ayudante impulse el tronco desde atrás o bien, situado delante del enfermo, lo sostenga por las manos y lo atraiga hacia sí cuando el paciente levanta el miembro inferior.

Es clásica la «prueba de la extensión del tronco» (fig. 10-44). Cuando a un sujeto normal, estando en pie, se le manda que incline el tronco y la cabeza hacia atrás, flexionará al mismo tiempo ambas piernas para no perder el equilibrio y evitar la caída. En cambio, en el paciente cerebeloso las piernas se mantienen rígidas y en extensión, se desplaza el centro de gravedad de la base de sustentación y el sujeto cae al suelo. También le es difícil incorporarse en la cama con los brazos extendidos.

En las *alteraciones del tono, hipermetría y asinergia,* cuentan las siguientes pruebas:

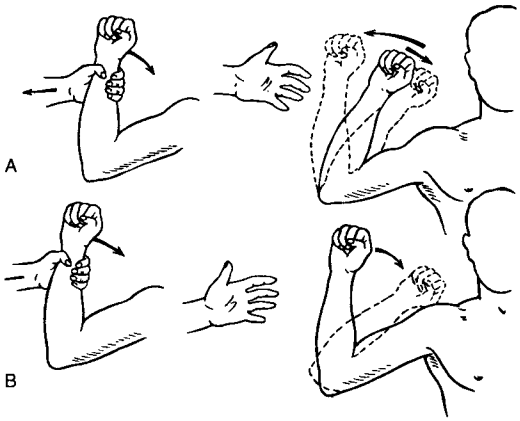


**Fig. 10-43.** Prueba del rebote (Holmes y Stewart). Al rogar a un sujeto normal A) que contra la resistencia del que lo explora aproxime la mano al hombro cual indica el esquema, si por sorpresa el explorador suelta la muñeca, el dorso de la mano del explorado no llega a chocar con el hombro debido a que los antagonistas extienden el brazo rápidamente. En cambio, en el paciente cerebeloso B), al soltarle la muñeca el antebrazo rebota contra el hombro, al faltar la acción inmediata de los antagonistas.

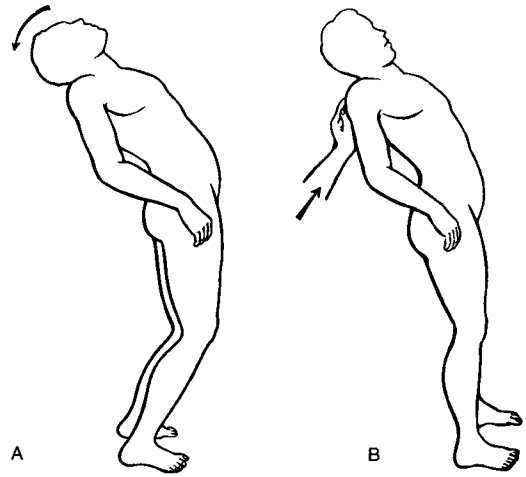


**Fig. 10-44.** Asinergia cerebelosa. El individuo normal (A) al inclinar la cabeza y el tronco hacia atrás, flexiona los pies y las rodillas para compensar la inclinación y no caer. En el cerebelópata (B), estos movimientos sinérgicos compensadores dejan de realizarse, y al reclinar la cabeza hacia atrás cae desplomado al no ser sujetado.

*a) Prueba de la inversión de la mano.* El enfermo tiene ambas manos en extensión y supinación, y se le pide que las invierta. El movimiento es exagerado en el lado enfermo; el pulgar baja mucho más que el del lado sano.

*b) Prueba de la prensión.* Para coger un objeto, el paciente abre exageradamente la mano; cuando lo deja, también lo hace.

*c) Prueba de la percusión.* Se instruye al paciente para que percuta rápidamente con cada una de sus manos en las del observador o en sus propias piernas. En condiciones normales, lo realiza suave y uniformemente, con amplitud y ritmo iguales. En las enfermedades cerebelosas, se produce irregularidad en la amplitud y ritmo.

*d) Prueba del trazo horizontal.* Se unen con un trazo dos líneas verticales paralelas. Los sujetos normales llegan justo a la segunda paralela; los cerebelosos la traspasan y luego efectúan una corrección; asimismo, la escritura es muy defectuosa.

*e) Trastornos de la palabra.* La dicción es monótona (monocorde), carece de modulación; es lenta y silabeada, o sea, escandida; este tipo de lenguaje se observa en la esclerosis múltiple.

4. *Disdiadococinesia.* El cerebelópata carece de la facultad de efectuar movimientos rápidos y rítmicos alternativos (pronación y supinación).

Se explora este fenómeno o diadococinesia con la llamada «prueba de las marionetas», que estriba en colocar sucesiva, rápida y repetidamente las manos en pronación y supinación. El cerebelópata lo efectúa mal y con retraso en el lado enfermo. Para que el signo tenga valor clínico, es indispensable que el sujeto pueda realizar correctamente los movimientos elementales; en el cerebeloso, sólo se encuentra alterada su sucesión rápida.

Al examinar este signo, debe tenerse en cuenta la inferioridad fisiológica de la mano izquierda en los diestros y viceversa. La prueba de la pronación-supinación se realiza de manera deficiente, aun en ausencia de lesión cerebelar, en los síndromes extrapiramidales, en la miotonía de Thomsen, en los trastornos de la sensibilidad profunda y en las paresias de cualquier causa. Cohn ha indicado que, del mismo modo que el estímulo sensitivo simultáneo de dos puntos puede borrar la percepción de uno de ellos, la práctica simultánea de dos movimientos voluntarios ocasiona la influencia del uno sobre el otro: si uno de los brazos está parético, los movimientos del brazo sano se hacen más difíciles.

© MASSON, S.A. Fotocopiar sin autorización es un delito.

5. *Temblor.* El temblor cerebeloso es de oscilación amplia e intencional; más bien es un titubeo que un temblor propiamente dicho. Diríase que la motilidad tónica se ha convertido en clónica. Como la asinergia aumenta con el abuso de tabaco.

6. *Discronometría.* Con este nombre describe André-Thomas la existencia de un retardo en el comienzo y el final de los movimientos. Por ejemplo, si se ordena a un paciente afecto de un hemisíndrome cerebeloso que coja con ambas manos un plato, se observa que el brazo enfermo se pone en movimiento y alcanza el objeto con retardo. Si le decimos que con sus manos coja las nuestras y que a una orden determinada las apriete (prueba del apretón), se observa que la mano del lado enfermo verifica el movimiento de presión con notable retardo respecto a la del lado sano.

7. *Braditelecinesia.* Consiste en que se limita la amplitud de la excursión motora, deteniéndose el movimiento antes de alcanzar el objetivo propuesto.

## SÍNDROME VESTIBULAR

El sistema vestibular toma sus aferencias de los receptores situados en los conductos semicirculares, en el utrículo y en el sáculo, establece su sistema de núcleos en el tronco encefálico, el suelo del IV ventrículo, mantiene íntimas conexiones con el cerebelo y envía sus principales eferencias hacia la médula espinal, formando el haz vestibulospinal, que ejerce una importante acción tonígena, y hacia la cintilla longitudinal posterior. A través de este último sistema de conexiones, el aparato vestibular ejerce una intervención capital en la adaptación de la motilidad ocular. Se acepta la existencia de una representación cortical, aún no bien precisada (temporal, parietal, frontal), del sistema vestibular.

El laberinto posterior forma parte importante del sistema intencional antigravídico, en el que colaboran, además, los teleceptivos, como la vista y oído, estereoceptivos, como el tacto, y propioceptivos, representados por las raíces cervicales.

Cualquier alteración orgánica o funcional que se produzca en dicho laberinto posterior, o en las vías y centros que intervienen en su acción aferente y eferente, dará lugar a modificaciones posturales, es decir, a trastornos equilibratorios y a vértigos.

Codificado por Barré, este síndrome consta de tres órdenes de síntomas, un trastorno funcional (vértigo); unos signos espontáneos ($\alpha$, nistagmo; $\beta$, desviación de las extremidades superiores al extenderlas hacia delante, y $\gamma$, trastornos de la estática, la marcha y el tono postural); y unos signos provocados mediante el curso de pruebas instrumentales (calórica, galvánica) y por las pruebas de adaptación estática.

## Tipos de síndrome vestibular

Se acepta en clínica un síndrome vestibular periférico y otro central. El primero es provocado por alteraciones paralizantes o irritativas que actúan sobre la neurona periférica o sus fibras (ya sea a la altura del peñasco o a nivel intracraneal [aracnoiditis, hipertensión endocraneana, neuronitis, etc.]), y el segundo por alteraciones producidas en el sistema nervioso central con afectación de las conexiones de los núcleos vestibulares del IV ventrículo con el núcleo del techo del cerebelo o lesión de la vía cerebelodeuterospinal o de la cintilla longitudinal posterior, con constitución de una serie de síndromes otoneurológicos entre los que cabe citar los de disfunción central; de la fosa posterior (ángulo pontocerebeloso, bulbo protuberancial y cerebeloso); mesencefálico, y cortical:

1. *Síndrome vestibular periférico.* Se distingue por ser completo y congruente. Al decir completo, se quiere significar que se traduce al mismo tiempo por vértigos, nistagmos, desviación de los brazos, de la cabeza y del tronco, estando, por tanto, representados todos los elementos del síndrome. Se le llama congruente porque los síntomas ofrecen el resultado esperado de acuerdo con los demás; por ejemplo, si el nistagmo es de sacudida lenta hacia una determinada dirección, la desviación de los brazos, índices, cabeza y tronco se produce hacia el mismo lado.

El vértigo es, habitualmente, intenso y paroxístico y tiende a atenuarse si el síndrome vestibular perdura.

Existen síntomas cocleares (hipoacusia, acufenos) paralelos a la intesidad del síndrome.

El estudio instrumental de la audición supraliminar pone de manifiesto un *recruitment*, con disminución del umbral diferencial.

El nistagmo es horizontal u horizontal-rotatorio.

El Romberg es tenue (excepto durante las crisis) e influido por la posición de la cabeza. El su-

jeto cae en sentido opuesto a la sacudida nistágmica rápida, y si se le gira la cabeza atrás o adelante sigue siempre la ley de la caída hacia la sacudida nistagínica lenta.

La evolución del síndrome vestibular periférico tiende a la compensación.

2. *Síndrome vestibular central.* Es, con gran frecuencia, parcelar, incompleto con ausencia de uno o dos elementos de la tríada clásica (nistagmo, desviación de los brazos, desviación de la cabeza) e incongruente, pues no hay acuerdo entre la dirección del nistagmo y la desviación del cuerpo y miembros del sujeto, ya que ésta ocurre frecuentemente hacia el mismo lado de la sacudida rápida del nistagmo en vez de seguir la dirección de la sacudida lenta.

El vértigo es menos franco y ostensible que en el síndrome periférico; se manifiesta, a veces, como un estado de obnubilación y desequilibrio, trastorno muy subjetivo y poco objetivable.

Los síntomas cocleares son muy raros.

El nistagmo es vertical, rotatorio o múltiple, y suele hacerse más intenso a medida que evoluciona la afección.

En el signo de Romberg, en ocasiones, existe anteropulsión o retropulsión o retrolateropulsión. No está influido por la posición de la cabeza.

La desviación de los brazos extendidos (siempre o casi siempre en el plano horizontal en el síndrome vestibular periférico) puede realizarse con elevación si existen lesiones pedunculares.

La evolución del síndrome es persistente.

## Semiología topográfica vestibular

Las manifestaciones clínicas dependen de la localización de la lesión:

1. *Lesión del nervio vestibular a nivel intratemporal.* Síndrome vestibular periférico.
2. *Lesión del nervio vestibular a nivel intracraneal (hipertensión, aracnoiditis).* Síndrome vestibular periférico, pero:

*a)* Se esboza cierta *falta* de compensación e inicio de incoordinación.

*b)* Vértigos y manifestaciones *vegetativas* ausentes o poco evidentes.

*c)* *Nistagmo* de primer grado unilateral del lado sano o bilateral no ligado al vértigo, y de duración desproporcionada, respuestas hiposensibles.

3. *Síndrome de disfunción central.* Sensación inestable, signos vegetativos ausentes o poco evidentes. Nistagmos posicionales frecuentes. Respuestas atenuadas con disarmonías. Trastornos cualitativos leves. Compensación incompleta.
4. *Lesión central a nivel de la fosa posterior.* Síndrome de disfunción central con nistagmo espontáneo vertical, rotatorio u horizontal-rotatorio del primero y segundo grados, a veces con cierta inestabilidad ocular premonitoria de hiperreflexia oculomotriz. Vértigo excepcional y manifestaciones vegetativas nulas, si se afecta el cerebelo se añaden trastornos del tono postural y coordinación motora. Claudicación vestibular y tendencia a la anulación con disarmonía.
5. *Lesión central a nivel mesencefálico.* Síndrome de disfunción central con:

*a)* *Sordera* de rápida evolución y gran intensidad.

*b)* *Nistagmo* espontáneo de segundo y tercer grados, bilateral, vertical, rotatorio u horizontal-rotatorio, con hiperreflexia oculomotriz en las pruebas térmicas. No existen vértigos ni manifestaciones vegetativas.

6. *Lesión central a nivel cortical.* Sordera cortical con alucinaciones acústicas, trastornos del tono postural con rigidez de descerebración, desviación conjugada de los ojos por falta del componente rápido, vértigo de desorientación sin participación vegetativa.

## Vértigo

Borcesco lo define como «sensación subjetiva angustiosa y errónea, en virtud de la cual el enfermo cree ver girar los objetos», y para Hitzig es «el trastorno de la representación de las relaciones entre cuerpo y espacio».

El interrogatorio es laborioso y difícil, puesto que la interpretación y explicación de la dolencia no encajan exactamente en la sensación que tiene el sujeto.

Los vértigos se caracterizan por no presentar pérdida de conocimiento; en muchas ocasiones, los acompañan una pléyade de alteraciones vegetativas, que se manifiestan por palidez, sudor frío, náuseas, vómitos, diarreas, etc.

La sensación puede ser de rotación, ya sea ésta relacionada con los objetos que rodean al paciente, o referida al propio enfermo. Otras veces, el sujeto percibe la sensación de inestabili-

© MASSON, S.A. Fotocopiar sin autorización es un delito.

dad, la marcha hacia delante, el hundimiento de su punto de apoyo, etc.

Sobreviene en crisis o ictus, con manifestaciones evidentes e intensas; también en forma larvada o atenuada, con sensación de inestabilidad que puede corresponder al pródromo de una crisis en toda regla, o a fenómenos terminales.

Cuando el trastorno es periférico, puede darse cualquiera de estas formas con sensación rotatoria, pero existen siempre manifestaciones vegetativas concomitantes; si la alteración corresponde a procesos endocraneanos o centrales, es atenuada, con inestabilidad, desequilibrio o desorientación, falta la sensación de vértigo o es exagerada.

En general, se acompaña de acufenos y, con gran frecuencia, de hipoacusia.

## Nistagmo

Es horizontal u horizontal rotatorio en el síndrome vestibular periférico, con aparición exclusiva durante las crisis si la causa es intratemporal y no ligado al vértigo en la forma periférica endocraneal.

En el síndrome vestibular central, es rotatorio, vertical, o bien horizontal-rotatorio, y espontáneo de primero o segundo grado en el síndrome de la fosa posterior, y espontáneo de segundo y tercer grado, bilateral en el síndrome mesencefálico, en el que es posible el fenómeno de la hiperreflexia oculomotriz, caracterizado por la presencia de un clono nistágmico con latencia muy corta y duración exagerada, pudiendo los nistagmos persistir a los 5-10 min de la estimulación.

Los trastornos de la estática y de la marcha se caracterizan por una pulsión uniforme en sentido determinado. Las marchas en «estrella, ballesta, abanico y en tandem» ya han sido descritas, y en cuanto al signo de Romberg, diremos que en estos enfermos hay una tendencia a la pulsión en un determinado sentido, contrastando con el Romberg del síndrome radiculocordonal posterior, más precoz y polimorfo, con oscilaciones no sistematizadas y de amplitud variable.

**Anomalías del nistagno.** En casos patológicos, la exploración del nistagmo puede mostrar las siguientes anomalías:

1. *Falta de respuesta* nistágmica en el lado irrigado, indicadora de una anulación del laberinto.
2. *Retraso y brevedad* de su presentación (hipoexcitabilidad del laberinto).
3. *Sacudidas* nistágmicas excesivamente duraderas e intensas (hiperexcitabilidad laberíntica).
4. *Preponderancia* direccional nistágmica o disreflexia cruzada, trastorno que representa una duración exagerada de los nistagmos provocados en las pruebas calóricas, que baten en una dirección en relación con la otra.
5. *Trastornos* cualitativos en los diferentes parámetros del nistagmo (ritmo, amplitud, tipo).

**Pruebas de indicación.** Traducen el desequilibrio segmentario. Algunas son estáticas, como la de los brazos extendidos con los ojos cerrados, en que ambos se desvían hacia el lado menos activo desde el punto de vista vestibular, y otras dinámicas, como son la reposición del índice (Barany), que consiste en situar el brazo extendido con el índice horizontal también, señalando éste un punto en el arco campimétrico o el dedo del examinador, tomado como referencia; el brazo del paciente desciende e intenta reponerlo al punto inicial, con inspección visual propia, y luego sin ella. La valoración consiste en observar si existe desplazamiento o no al cerrar los ojos. Esta maniobra nos informa de las desviaciones que se producen en el plano horizontal, mientras que las producidas en los planos frontales y sagitales se comprueban medidante el desplazamiento horizontal del brazo e índice extendidos desde un punto situado en el plano sagital a otro situado en el plano frontal; las desviaciones hacia arriba o hacia abajo serán valorables si se suman las del plano sagital, de un lado, y frontal, del otro.

Aparte de la lateralización hacia el lado menos activo desde el punto de vista vestibular, es posible comprobar la existencia o falta de cordinación, compensación y corrección en la realización de los movimientos.

**Pruebas de adaptación estática.** Ponen de manifiesto un fallo de las adaptaciones a los desplazamientos rápidos, más evidente cuanto más central sea el trastorno. Se exploran colocando al paciente con los ojos tapados en posición sentada y en decúbito sobre una mesa que se hace bascular en ambos sentidos. El cambio brusco de sustentación del sujeto produce un reflejo de desequilibrio, uno de corrección y otro final de adaptación a la nueva posición. El estímulo estudia, como vemos, el tono postural.

**Exploración de la función vestibular.** Tres pruebas se emplean en la exploración funcional del laberinto:

1. *Prueba del nistagmo rotatorio.* Sentado el sujeto en un sillón giratorio, se le hace girar a una velocidad de una vuelta en 2 s. Al cesar el movimiento (5 vueltas en 10 s, o 10 en 20 s) se comprueba que los globos oculares experimentan sacudidas nistágmicas rápidas en sentido opuesto al de rotación («El nistagmo huye del sentido de la rotación»), y además se produce desviación de brazos y cuerpos hacia el lado opuesto al nistagmo. Ésta es la respuesta normal.

Si el laberinto es hiperexcitable, el sujeto experimenta, además del nistagmo, una crisis de vértigo con estimulación vagal, que se manifiesta por náuseas, vómitos y palidez. De ser hipoexcitable, el nistagmo no aparece o dura menos de lo normal. Cada conducto horizontal se explora haciendo girar al sujeto hacia el lado opuesto.

La clásica prueba de Barany se ha superado por ser considerada demasiado intensa y hasta traumática.

La llamada «cupulometría» consigue una determinada deflexión de la cúpula semicircular a velocidades infraumbrales, para provocar, en un cese brusco de la rotación, la producción de un nistagmo. Se determinan la duración del mismo y la sensación de vértigo a distintas velocidades, pero siempre muchísimo menores que la de una vuelta en 2 s, equivalente a 180°/s; la representación gráfica de estos valores da lugar al «cupulograma».

Otro sistema de exploración rotatoria lo constituyen las «pruebas de aceleración y deceleración». En ellas se registran, gracias a la electronistagmografía, las respuestas nistágmicas prerrotatorias y posrotatorias. Se provoca un movimiento rotatorio uniforme acelerado de 3 o 6°/s hasta llegar a un tope de 30, 60, 90°/s, con un giro uniforme a estas velocidades conseguidas durante 1-3 min, para luego decelerar en la misma forma inicial.

Una variante consiste en buscar el umbral nistagmico aumentando la velocidad de la rotación de segundo en segundo, hasta conseguir la producción de nistagmo, siguiendo luego hasta llegar a la velocidad escogida y, previa una fase de giro a velocidad uniforme, provocar un paro brusco o en deceleración progresiva.

Finalmente, Greiner instaura la llamada «prueba pendular», en la que se provoca el giro alternante del sillón por su inercia, desplazado 180-90° de su posición inicial, originándose un movimiento pendular con períodos idénticos, pero con una amortiguación progresiva del ángulo de desplazamiento, conociéndose de este modo el umbral de producción nistágmica, así como las respuestas de ambos oídos a distintas angulares.

2. *Prueba del nistagmo calórico de Barany.* El nistagmo, en su componente rápido, se dirige hacia el lado opuesto al oído irrigado cuando se efectúa con agua fría, y hacia el mismo lado cuando la prueba se practica con agua caliente (se dice que «El nistagmo huye del frío y se acerca al calor»). La desviación de la cabeza, tronco y miembros ocurre en el mismo sentido al de la desviación lenta del nistagmo. En la posición normal de la cabeza (mirando de frente), el nistagmo es horizontal-rotatorio y dirigido al lado opuesto cuando se irriga el oído con agua fría, si en el momento de la reacción se inclina la cabeza del paciente 60° hacia atrás (posición de Brunings I) se produce un nistagmo horizontal puro dirigido hacia el lado opuesto al del oído explorado. Si se inclina la cabeza 90° hacia delante (posición de Brunings II) se modifica el sentido del nistagmo, que entonces se dirige hacia el oído irrigado. Finalmente, si se coloca la cabeza con una inclinación hacia atrás de 60° y al mismo tiempo 45° hacia el lado opuesto al oído irrigado con agua fría (posición de Brunings III), se origina un nistagmo rotatorio hacia el lado opuesto al oído irrigado. Estas variaciones dependen del conducto que se excita en cada una de las diferentes posiciones en que se va colocando la cabeza del explorado.

Se han empleado distintos medios de estimulación térmica. Los llamados «estímulos máximos», con grandes cantidades de agua a temperaturas distanciadas del nivel isotérmico del hombre. Los llamados «estímulos mínimos», usando pequeñas cantidades de líquido. Hay una cierta tendencia a utilizar agua a 44 y 30 °C, irrigando los oídos durante un tiempo de 20-40 s, según los autores, en un intento muy plausible de uniformar las pruebas de estimulación calórica y, por ende, sus resultados.

Tanto en esta prueba como en la rotatoria, sea cual fuere la empleada, se está estandarizando el empleo del registro electronistagmográfico, merced al cual, por un procedimiento de amplificación, quedan plasmadas de forma objetiva las características cuantitativas y cualitativas del nistagmo, permitiendo una valoración más adecuada y racional de las respuestas vestibulares ante las diferentes pruebas empleadas.

3. *Prueba del nistagmo galvánico de Babinski.* Se utiliza una corriente de 3-5 mA, colocando uno de los polos delante del trago derecho y el otro en el izquierdo. Normalmente, el nistagmo se dirige del polo positivo al negativo, y la desviación del cuerpo y los miembros superiores se produce en sentido opuesto, hacia el polo positivo.

**Cronaxia vestibular.** Precisa determinar la reobase, es decir, la intensidad mínima para producir una respuesta. Luego se dobla la reobase, y esta intensidad actúa durante un tiempo mínimo hasta producir un efecto eficaz. Este tiempo es la «cronaxia».

La cronaxia vestibular es normalmente alta, 14-22 gammas, y aumenta en los casos patológicos, incluso en aquellos en que se modifican poco las demás pruebas.

## SÍNDROMES DE HIPERTENSIÓN E HIPOTENSIÓN ENDOCRANEALES

### Hipertensión endocraneal

Se explica por una incongruencia continente-contenido. La cavidad craneal es inextensible excepto en breve plazo en la edad infantil, antes del cierre de fontanelas y osificación de las suturas.

Desde el punto de vista *patogénico,* podemos enjuiciar las causas de *hipertensión intracraneal* de la siguiente forma:

1. *Trastornos del líquido cefalorraquídeo (LCR).* Clasificaremos sus alteraciones en:

*a) Aumento de su formación.* Se observa en meningitis; papiloma de los plexos coroideos; hipertensión craneal benigna o meningitis serosa por trombosis del seno lateral de origen ótico, postraumática o idiopática, en mujeres de edad con trastornos estrogénicos.

*b) Obstrucción de su tránsito normal.* Ocurre en lesiones a nivel de los conductos de Silvio, Magendie o Luschka, que comunican los ventrículos con el conducto subaracnoideo.

*c) Defecto de resorción.* Se señala por causas vasculares venosas o deficiente absorción de las vellosidades por estar obstruidas por pigmento sanguíneo (hemorragia subaracnoidea) o moléculas proteicas (síndrome de Guillain-Barré, polio mielitis residual, etc.).

2. *Factores vasculares.* Fundamentalmente, estasis de la circulación de retorno. Citaremos la obstrucción trombótica del seno longitudinal, de un seno lateral, en especial el derecho; si ambos senos se ocluyen, la hipertensión craneal es grave. La estasis venosa (cardiógena, humoral mediastínica) es un factor valorable.

3. *Aumento de la masa cerebral.* Por un tumor, es el motivo más frecuente. La hipertensión guarda relación con el tamaño, edema colateral y topografía de éste; los de la fosa craneal posterior son los que motivan mayor aumento tensional.

*Se caracteriza por:*

1. *Cefalea.* Generalmente, es el primer síntoma, pero no es raro que aparezca en fases avanzadas de la enfermedad, o incluso que no se sufra en ningún momento. Puede ser difusa o circunscrita, y en este caso se tiende a otorgarle un papel localizador de la neoformación. Al principio, aparece únicamente por las mañanas, para hacerse continua poco tiempo después, aunque con exacerbaciones matinales coincidiendo con el aumento de tensión arterial que acompaña al estado de vigilia.

Los golpes de tos y los esfuerzos, así como el decúbito y la compresión de las venas yugulares, provocan su aparición o, cuando existe, acrecen su intensidad.

2. *Vómitos.* Aparecen tardíamente y son de preferencia matutinos, desligados por completo de la ingesta. En las fases finales se producen los vómitos en «chorro» o cerebrales, inesperados y no precedidos de náuseas.

3. *Anomalías oculares.* Se encuentran centradas por la papila de estasis (papiledema). Es debida, al parecer, a la estasis de la circulación venosa de la porción periférica del nervio óptico, por aumento de la presión en el manguito del mismo. Generalmente, es bilateral, y puede revestir diversos grados. Una papila ya atrófica (por compresión directa del nervio óptico) no puede ser asiento de ulterior papiledema. El edema papilar es especialmente precoz en los procesos de la fosa posterior, a su vez motivo de gran hipertensión endocraneal.

4. *Vértigo.* Acufenos. Son frecuentes en los tumores de la fosa posterior y guardando relación con un edema de las estructuras del laberinto.

5. *Trastornos psíquicos.* Bradipsiquia. Estado confusional. Embotamiento afectivo. En los tumores del lóbulo frontal, hay tendencia a la eu-

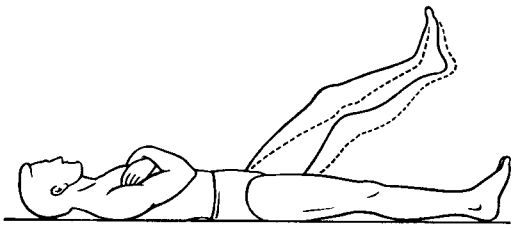

**Fig. 10-45.** Signo de Kernig I. Enfermo acostado; al levantar el miembro inferior pasivamente, se produce la flexión de la rodilla.

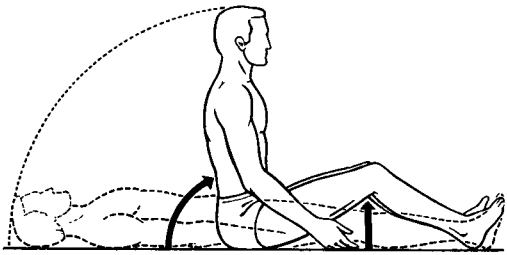

**Fig. 10-46.** Signo de Kernig II. Enfermo acostado; al incorporarlo pasivamente, flexiona las rodillas.

una presión de la otra mano del observador sobre las rodillas, que éstas se flexionen, se produce la extensión del dedo gordo.

6. *Maniobra de Pedro Pons.* Pasando un brazo por la espalda del enfermo a la altura de ambos hombros, se intenta incorporarle en la cama, al mismo tiempo que con la otra mano nos oponemos a la flexión de las rodillas. La resistencia encontrada guarda relación con la contractura muscular refleja.

7. *Contractura de los músculos rectos anteriores del abdomen.* Se deprimen y el abdomen adopta disposición abarquillada o en quilla.

8. *Trastornos de la conciencia.* En las meningitis supuradas encontramos, además, los síntomas que dependen de la encefalopatía tóxica subpía (tejido subpial no penetrado por las bacterias) y edema cerebral, como confusión, estupor, coma y convulsiones generalizadas.

9. *Trastornos de la afección inflamatoria y vascular de los nervios craneales.* Como parálisis oculares, hipotonía de los músculos faciales, sordera.

10. *Complicaciones tardías.* Se citan las trombosis de las venas meníngeas (convulsiones focales, afasia, hemiplejía) y la ependimitis (hidrocefalia [fontanela tensa]).

11. *Análisis del líquido cefalorraquídeo.* Es imprescindible en la práctica, ante la menor sospecha de un proceso meníngeo agudo. Confirma el diagnóstico y orienta sobre su naturaleza.

## ■ SÍNDROMES TOPOGRÁFICOS DEL CEREBRO

### Lóbulo frontal

La lesión del lóbulo frontal motiva un síndrome complejo integrado por:

1. *Signos y síntomas nerviosos.* Los trastornos motores son deficitarios o irritativos. La parálisis cortical suele ser parcial, limitándose a un miembro, hemifacies o a un grupo de músculos; sólo la lesión profunda de la circunvolución frontal ascendente o prerrolándica causa hemiplejía.

Las crisis epilépticas son frecuentes y adoptan el tipo «bravais-jacksoniano». Si el estímulo es en el área prerrolándica, las convulsiones comienzan en un miembro (superior o inferior) o cara, luego se propagan a la mitad del cuerpo y finalmente, a los pocos segundos, se generalizan. El miembro en el cual comienzan las convulsiones guarda relación con el área motora donde radica el estímulo epileptógeno, calificándose de «síntoma-señal» a las primeras convulsiones, dado que tienen valor para el diagnóstico topográfico de la lesión causal, durante la crisis el enfermo puede conservar la conciencia. O bien adoptan el tipo del «gran mal epiléptico o comicial», (en las lesiones del área premotora), en ellas es llamativa la forma de comenzar, ya que si el estímulo radica en el área 6b, el «aura» consiste en fenómenos de masticación, salivación o deglución, y si es en el área 8, en movimientos de rotación de la cabeza y de los ojos hacia el lado opuesto, acompañados al mismo tiempo de rotación del tronco en igual sentido («epilepsia adversiva premotora», de Foerster).

En ocasiones, se observa un retardo global de los movimientos voluntarios por lesión exclusiva del lóbulo frontal o de las vías frontotalamopalidales (síndrome seudopalidal del cerebro frontal [Foerster]), así como trastornos en la coordinación de los movimientos (ataxia frontal) y marcha, por existencia de amplias conexiones entre el cerebro frontal y hemisferio cerebeloso del lado opuesto.

Como actos motores reflejos en relación con lesiones del lóbulo frontal citaremos el «signo del abanico», de Barraquer, el «fenómeno de la pren-

sión forzada» (si se coloca un objeto en la palma de la mano del paciente, éste lo aferra en forma perseverante, sin soltarlo), y la «alteración de las reacciones de apoyo» (cuando se flexiona pasivamente el pie del lado opuesto a la lesión, se produce automáticamente una contracción de los flexores de la cadera y de la rodilla [reacción cinética de flexión], que se mantiene todo el tiempo que dura el estímulo, o sea, la flexión plantar del pie [reacción estática de flexión], si se flexiona dorsalmente el pie, se produce una contracción de los extensores de la cadera y de la rodilla [reacción cinética de extensión], que se mantiene todo el tiempo que dura la primera [reacción estática de extensión]. Lo propio ocurre en el miembro superior).

2. *Alteraciones afectivas y psíquicas.* Son más patentes en las lesiones bilaterales. Consisten en amnesia, estado confusional, indiferencia emotiva, alucinaciones (ya sean visuales, auditivas u olfatorias, etc.). A veces, se trata de una euforia insulsa (moria, de Jastrowitz) con tendencia a los chistes fáciles y obscenidades.

3. *Anomalías en el lenguaje hablado y escrito.* Con afasia (lesión en el pie de la tercera circunvolución frontal izquierda, (fig. 10-33) disartria, agrafía y apraxia (izquierda en las lesiones frontales, derechas y de ambos lados en las izquierdas).

4. *Temblor.* En el mismo lado de la lesión ha sido señalado con frecuencia.

5. *Síndrome de Foster-Kennedy.* La afectación de la región frontal supraorbitaria causa pérdida de olfación y atrofia óptica ipsolateral con edema papilar del lado opuesto.

## Lóbulo parietal

En esta región del cerebro existen tres circunvoluciones, una de dirección vertical prerrolándica (llamada también parietal ascendente), y las parietales superior e inferior. Esta última está dividida en dos porciones, una anterior, que por el *gyrus supramarginalis* se continúa con la primera circunvolución temporal, y otra posterior, que por el pliegue curvo se continúa con la segunda circunvolución temporal.

En el síndrome del lóbulo parietal, distinguimos alteraciones sensitivas y motoras; en oposición a lo que ocurre con el lóbulo frontal, en donde las primeras son las más llamativas:

1. *Alteraciones sensitivas.* Se localizan en el hemicuerpo contralateral. Se altera la sensibilidad epicrítica de posición, movimientos, discriminación táctil. Las lesiones de la corteza se acompañan con frecuencia de astereognosia, o pérdida del sentido reconocedor de los objetos palpados con los ojos cerrados, sin estar menoscabada la sensibilidad cutánea para las diversas modalidades del tacto. La confusión entre el lado izquierdo y derecho, la de unos dedos con otros (agnosia digital), y la ignorancia del lado afectado de su cuerpo (autotopognosia) con agrafía y acalculia, integran el «síndrome de Gertsmann».

La irritación de la circunvolución parietal ascendente causa parestesias en el lado opuesto, y las lesiones destructivas, hemianestesia. Los trastornos epilépticos que tienen su origen en la región parietal pueden estar asociados a auras sensitivas y visuales simples. Los más frecuentes son hormigueo focal o sensación de ardor, que empieza en los dedos y se extiende a la mano, antebrazo y a un lado de la cara; experiencias visuales muy variadas, y aparición súbita de un episodio alucinatorio («epilepsia sensitiva cortical jacksoniana»).

2. *Alteraciones motoras.* La lesión del lóbulo parietal izquierdo puede producir apraxia motriz bilateral, interesando ambas manos. Así se explica la presentación de apraxia del lado izquierdo junto a parálisis del lado derecho, en las enfermedades del hemisferio cerebral izquierdo.

En los procesos expansivos, suele encontrarse al principio una cuadrantacromatopsia homónima o una hemianopsia relativa de Thiebaut (con estimulación visual simultánea, se ve peor o desaparece uno de los dos índices presentados, a pesar de que la perimetría aislada es normal); más tarde, una cuadrantanopsia homónima inferior (por afectación de las fibras diencefalocorticales) con tendencia a progresar hacia la hemianopsia homónima; la mácula está generalmente respetada.

## Lóbulo temporal

El lóbulo temporal derecho presenta muchas zonas mudas y los síntomas de su lesión son pobres e inespecíficos; no ocurre así con el izquierdo, motivo de una rica sintomatología:

1. *Crisis convulsivas.* La epilepsia temporal de tipo psicomotor puede ser un síntoma inicial. Puede ser generalizada, limitada a medio cuerpo o presentar acentuaciones hemilaterales dentro del estadio tonicoclónico. Es característica la presencia de

© MASSON, S.A. Fotocopiar sin autorización es un delito.

auras auditivas, generalmente audición bilateral de tonos agudos o bajos, así como también ruidos y melodías. Otras veces, se presentan seudopercepciones gustativas u olfatorias e incluso ópticas, con visión de objetos formes (personas, animales, cosas), dato que las diferencia de las crisis convulsivas del lóbulo occipital (en que las percepciones son como centelleo), figuras deformadas, etc. El aura es constante, siempre la misma, dato que manifiesta un proceso del lóbulo temporal.

2. *Trastornos afásicos.* Aparecen en las lesiones de la primera circunvolución temporal izquierda (zona de Wernicke). Se trata de afasia sensorial o receptiva.

3. *Trastornos en la audición.* Aparecen al lesionarse la llamada circunvolución transversal de Heschl (borde superior intrasilviano de la I circunvolución temporal) que recibe las fibras de las vías acústicas. Consiste en sordera cortical, agnosia auditiva (el sujeto oye, pero no reconoce el sonido, o sea, que existe un déficit en la identificación de éste) o en signos irritativos en forma de auras auditivas y alucinaciones acústicas de origen central. El oído musical se pierde (amusia).

4. *Trastornos visuales.* Son fáciles de demostrar con la exploración perimétrica. Inicialmente, se altera la percepción de los colores o aparece una hemianopsia de Thiebaut. En los tumores de la porción inferior, aparece una típica cuadrantanopsia homónima superior incongruente. La desaparición de la semiluna temporal en el campo visual del lado opuesto es un signo precoz de la afectación de la encrucijada temporoparietooccipital. Las lesiones de la punta del lóbulo temporal no modifican el campo visual. La visión macular se afecta con cierta frecuencia, dato digno de mención, pues tal cosa no tiene lugar en los tumores occipitales.

5. *Trastornos olfatorios.* Por lesión de la circunvolución del hipocampo, en especial en su parte anterior llamada «uncus». Consisten en alucinaciones olfatorias con percepción de olores nauseabundos. Estas alucinaciones cacósmicas, junto a movimientos involuntarios fáciles de «husmeo» o «saboreo» y un estado de ensueño, constituyen el aura especial de las llamadas «crisis uncinadas».

6. *Trastornos psíquicos.* Junto a una bradifemia general y torpeza intelectual, hay trastornos de la comprensión y memoria. En ocasiones, manifiestan no haber visto nunca lugares que les son conocidos de antiguo (fenómeno que se expresa con la fase «*jamais vu*») o, por el contrario, ante lugares nunca vistos, afirman ya conocerlos (fenómeno del «*dejà vu*»).

## Lóbulo límbico

Está integrado por un conjunto de formaciones que se encuentran en la cara inferior e interna del cerebro rodeando el hilio, así, el hipocampo (del lóbulo temporal), núcleo amigdalino, cuerpo calloso y una pequeña parte del rinencéfalo (sistema límbico + bulbo olfatorio con formaciones olfatorias anexas [fig. 10-47]). Está muy ligado al sistema reticular del tronco cerebral. Tiene una organización bilateral y, por ello, sólo presenta trastornos persistentes después de lesiones bilaterales o de la línea media.

Sus funciones son complejas, importantes y no bien precisadas. Regula los impulsos y la afectividad, y con ello el comportamiento social. En las lesiones difusas (tumores, reblandecimientos) se observa una amortiguación de la afectividad e impulsos que pueden llegar al mutismo acinético; otras veces, se asiste a accesos de falsa furia *(sham rage)* con gritos, agresividad y a veces exaltación sexual. En la enfermedad de Pick, con atrofia selectiva masiva a nivel del neocórtex temporal, se puede advertir (como en las experiencias con monos) un leve síndrome de Klüver-Bucy acompañado de tendencia pasajera a llevarse cosas a la boca; interviene en la memoria, comportamiento oroalimenticio, en la regulación del sueño y función vigil (junto con el sistema reticular inespecífico del tronco cerebral) y también tiene intervención en las reacciones sexuales.

Al sistema límbico le está encomendada la autoproyección del individuo, al regir su conducta instintivoemocional. Su lugar se encuentra entre el sistema reticular inespecífico del tronco cere-

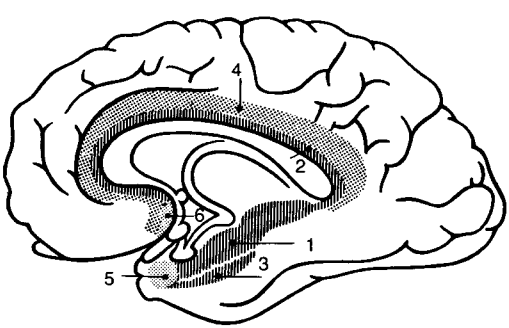


1. Hipocampo
2. Circunvolución supracallosa *(indusium griseum)*
3. Región endorrinal
4. Circunvolución pericallosa
5. Núcleo amigdalino
6. Región septal

**Fig. 10-47.** Anatomía del sistema límbico.

bral, y las funciones de sistemas específicos (percepción y movimiento).

## Lóbulo occipital

El lóbulo occipital no presenta un límite neto de separación con los lóbulos parietal y temporal. En esta zona de transición (o encrucijada parietotemporooccipital) se sitúan funciones muy importantes. Los signos fundamentales de las lesiones de esta área cerebral son los de tipo visual, por estar situada en la región calcarina el centro cortical de la visión. Cabe señalar que, desde el punto de vista funcional, ambos lóbulos actúan por igual, escapando a la ley general de la dominancia hemisférica.

La lesión del lóbulo occipital motiva trastornos visuales y psíquicos. Entre los primeros, los más importantes, figuran las alucinaciones visuales elementales (luces, rayos, bolas) que se oponen a las «figuradas» en las que el sujeto cree ver una determinada imagen que no existe; la perseveración de esta imagen que se acaba de ver, a veces superpuesta a la imagen presente, se llama «poliopsia». Entre estas alucinaciones, las más interesantes son las que se producen unilateralmente y en el campo de la hemianopsia. Henschen las considera exclusivas de lesión del lóbulo occipital.

Los tumores presentan, en primer lugar, defectos homónimos (hemianopsias o cuadrantanopsias congruentes), defectos centrales (escotomas hemianópsicos) o hemianopsias altitudinales. Si la lesión es bilateral o unilateral, comprimiendo por vecindad el lado opuesto, se presenta la doble hemianopsia, con conservación de la zona central, macular; si ésta también se afecta, aparece el cuadro de la «ceguera cortical»[26].

Un carácter importante de los defectos homónimos atribuibles al lóbulo occipital es el desconocimiento absoluto de su defecto visual por parte del paciente (hemianopsia con anisognosia).

La función oculomotora del área occipital (Schaefer, 1888) explica sus anomalías en caso de lesión, en particular lo que se refiere a la fijación de la mirada.

Los elementos que integran el *síndrome oculomotor del lóbulo occipital* son:

1. *Parálisis psíquica de la mirada.* El sujeto es incapaz de dirigir espontáneamente la mirada a los objetos situados en la periferia de un campo visual.
2. *Ataxia óptica.* Los globos oculares no fijan bien un objeto.
3. *Disturbios en la atención visual.* El sujeto sólo aprecia lo que se sitúa en el eje del punto de fijación, siendo incapaz de distinguir dos pequeños objetos separados por algunos centímetros.

Las alteraciones psíquicas consisten en trastornos de la memoria (gran déficit de la memoria de fijación, sobre todo en las lesiones bilaterales), afectividad e iniciativa.

Dide y Botcazo consideran propio del lóbulo occipital el síndrome integrado por amnesia continua + pérdida de sentido topográfico + ceguera verbal pura, con o sin trastornos apráxicos. Con el término «amnesia continua» designan la abolición completa de todos los recuerdos a partir de una fecha fija.

## Cápsula interna

Es una lámina de sustancia blanca entre los núcleos caudado y tálamo óptico por dentro y lenticular por fuera. Por ella, cursan los haces frontopontocerebelosos, geniculados, piramidal, cinta de Reil y vías auditivas y ópticas (v. figura 10-36).

La lesión de la cápsula interna motiva hemiplejía cruzada completa; si la lesión causal profundiza hacia los núcleos grises extrapiramidales y tálamo óptico, aparecen atetosis y dolores de tipo talámico.

La lesión del brazo posterior de la cápsula ocasiona una hemianestesia superficial y profunda con déficit auditivo y hemianopsia.

Cuando la lesión alcanza ambas cápsulas internas, se produce un síndrome de parálisis bilateral seudobulbar. En esta parálisis también se afectan los músculos que poseen inervación bilateral y que, en las lesiones unilaterales, resultan indemnes, como los músculos de la lengua, los

[26]En la ceguera cortical, se encuentra pérdida completa de cualquier sensación visual, llegando a no diferenciar la luz de la oscuridad; pérdida del reflejo palpebral a la amenaza y luz viva; conservación de reflejos pupilares a la luz y convergencia; integridad completa del fondo del ojo; integridad de la motilidad ocular; pérdida del nistagmo optocinético, y presencia o ausencia de disturbios neurológicos asociados (hemiplejía, afasia, trastornos sensitivos, etc.).

© MASSON, S.A. Fotocopiar sin autorización es un delito.

que dependen del facial superior, los músculos de la faringe y del velo palatino.

## Hipotálamo

El hipotálamo es un conjunto de núcleos grises localizados en las paredes laterales y suelo del III ventrículo; su piso inferior se prolonga por el tallo hipofisario; se trata de un sistema o bloque hipotálamo (o diencéfalo) hipofisario. Sus funciones son vegetativas, ajenas a la motilidad y sensibilidad, y reguladoras del metabolismo, termogénesis, sueño, conducta sexual y expresión emocional.

## Tubérculos cuadrigéminos

En íntima relación con la función visual, su lesión motiva anisocoria, signo de Argyll-Robertson o iridoplejía total, parálisis de la mirada y disociada del III par, disconvergencia, hemianopsia homónima, nistagmo e hipoacusia central.

# ■ SÍNDROMES TOPOGRÁFICOS DE OCLUSIÓN CEREBROVASCULAR[27]

## CARÓTIDA PRIMITIVA. CARÓTIDA INTERNA

La oclusión de ambas arterias se traduce casi por el mismo síndrome clínico. El obstáculo (trombosis ateromatosa, embolia) reside casi siempre a nivel de la bifurcación de la carótida interna (fig. 10-48). El cuadro clínico varía en relación a la extensión del obstáculo (a veces, la oclusión esclerosa afecta a ambas carótidas, interna y externa la rapidez de su instauración y la efectividad de la circulación colateral a través del polígono de Willis. Cuando la trombosis avanza con lentitud, se establece una circulación vicariante con la finalidad de compensar el déficit sanguíneo ocasionado por la lesión.

Es frecuente la existencia de episodios recurrentes de fallo nervioso focal (afasia, ambliopía del ojo ipsolateral, vértigo, hemiparesia y disestesias contralaterales, etc.) precediendo la crisis aguda (ictus amenazantes).

En cuanto a los síntomas, aparece hemiplejía (parálisis más intensa en el miembro superior) y pérdida de la sensibilidad espacial y discriminativa en el lado opuesto del cuerpo; ambliopía o amaurosis con disminución de la presión diastólica en la arteria central de la retina del ojo del mismo lado de la arteria ocluida (hemiplejía alterna opticopiramidal). Estas lesiones oculares se deben a isquemia de la arteria oftálmica, rama de la carótida. Existe afasia cuando la lesión asienta en el lado izquierdo.

La exploración física señala la ausencia de pulso carotídeo (buscado en el ángulo del maxilar y fosa amigdalar), la presencia (a veces) de un soplo sistólico en la parte alta de la carótida y la diferencia de la presión diastólica en las arterias centrales de ambos ojos (son significativas diferencias de 5-10 mm Hg). La arteriografía es muy demostrativa.

---

[27]En todos los tratados clásicos de neurología, se hallan descritos los cuadros clínicos ocasionados por la oclusión de los grandes vasos cerebrales, pero la experiencia ha demostrado que estos síndromes muy pocas veces corresponden a la realidad, ya que si bien es admitido generalmente que las arterias cerebrales son terminales, y que su obstrucción produce un cuadro clínico que depende de la pérdida de función de las áreas del encéfalo irrigadas por el vaso ocluido, los estudios angiográficos llevados a cabo en los pacientes afectos de un accidente cerebrovascular han demostrado una falta de paralelismo entre el síndrome clínico topográfico observado y la lesión anatómica vista radiológicamente.

Este hecho se debe, en primer lugar, a las grandes variaciones morfológicas que el sistema vascular cerebral presenta dentro de los límites de la normalidad, y también a que, entre los distintos territorios vasculares, existe la posibilidad de establecer una circulación colateral anastomótica de suplencia, que puede originarse por diferentes vías, entre las cuales conviene recordar las siguientes:

1. *Circulación colateral basilar* a través del polígono de Willis, ya sea entre uno y otro hemisferio cerebral, vía comunicante anterior, o entre el sistema de la carótida interna y el de la vertebral, vía comunicante posterior.
2. *Circulación colateral por vía extracraneal,* a través del territorio de la carótida externa e interna, por medio de una anastomosis entre las arterias angular y oftálmica o por comunicación entre el sistema de la carótida externa con el de la vertebral.
3. *Circulación colateral periférica,* a través de anastomosis subcorticales que unen las tres áreas vasculares del cerebro.
4. *Circulación colateral a través de vasos embrionarios persistentes* en el adulto, como son la arteria trigeminal primitiva y la comunicación carotidobasilar.

La demostración arteriográfica de algunas de estas variedades de circulación colateral vicariante es del mayor interés, no solamente para poner de manifiesto la relación entre el cuadro clínico y la situación de la lesión, sino también para aclarar la naturaleza de ésta, demostrando si se trata de una trombosis total del vaso o de una estenosis, aparte de descartar cualquier otra etiología causante del accidente vascular.

→

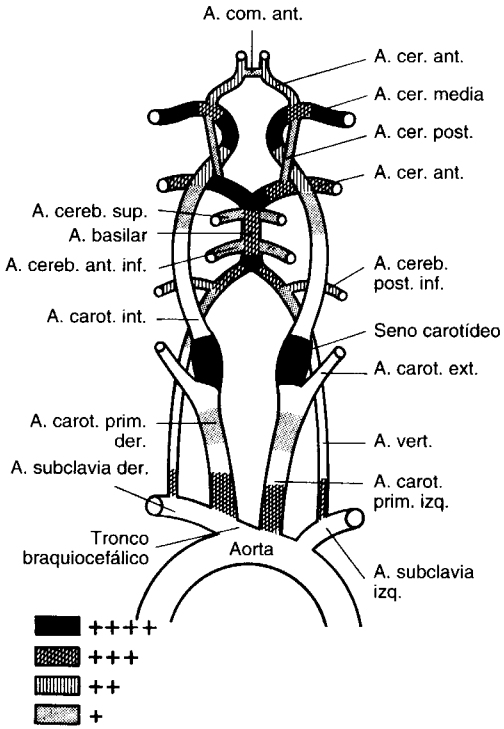


**Fig. 10-48.** Localización de las lesiones aterotrombóticas en las arterias que irrigan el encéfalo. La intensidad y frecuencia viene indicada por el número de cruces.

## CEREBRAL ANTERIOR

La arteria cerebral anterior, rama de bifurcación de la carótida interna, se dirige desde su origen hacia la línea media, hasta la incisura interhemisférica, donde se anastomosa con la arteria homónima contralateral mediante la comunicante anterior. A este nivel, la cerebral anterior se acoda en ángulo más o menos recto y cambia de dirección para seguir un trayecto hacia delante alrededor del rodete del cuerpo calloso y, luego, hacia arriba y atrás por la parte superior.

De la primera porción de la arteria, se desprenden un grupo de ramas entre las que destaca la arteria Heubner, que se dirige a los núcleos grises centrales. De la segunda porción de la cerebral anterior, que angiográficamente es conocida con el nombre de pericallosa, se originan varias ramas, de las cuales, entre las principales, citaremos las arterias frontopolares (arteria orbitaria de Foix y arteria prefrontal); y las arterias frontoparietales internas (arteria frontal interna, arteria parietal interna, arteria paracentral, etc.).

La fisiopatología de la oclusión de la cerebral anterior depende del grado de suficiencia de la comunicación anterior como vía anastomótica vicariante. Para que el síndrome topográfico descrito clásicamente se manifieste, es preciso que la comunicante anterior sea insuficiente, o bien que la obliteración se extienda también a este vaso.

La sintomatología clínica clásica varía según el nivel en que radica la oclusión, de tal forma que pueden describirse los siguientes cuadros:

1. *Oclusión a nivel del origen.* La sintomatología se caracteriza por hemiplejía contralateral de predominio crural, con pérdida de la sensibilidad de tipo cortical; cuando la obstrucción es izquierda, hay, además, trastornos psíquicos, afasia de expresión y, finalmente, apraxia en el lado izquierdo del cuerpo.
2. *Oclusión de la arteria de Heubner.* Da lugar a parálisis de la cara, lengua y miembro superior del lado opuesto, y, cuando la lesión es izquierda, hay, además, trastornos psíquicos y afasia de expresión.
3. *Oclusión distal a la arteria de Heubner.* Hemiplejía del lado opuesto, de predominio crural y signo de «prensión» en el miembro superior afecto.
4. *Oclusión de la arteria paracentral.* Produce una monoplejía espástica crural del lado opuesto, con o sin pérdida de la sensibilidad de tipo cortical en el miembro afectado.

## CEREBRAL MEDIA

La arteria cerebral media constituye la otra rama de bifurcación de la carótida interna intracraneal y, desde el punto de vista de su distribución vascular, presenta un doble territorio.

De la porción proximal de este vaso se desprende un grupo de ramas, denominadas arterias lenticulostriadas, destinadas al putamen, parte externa del *pallidum,* núcleo caudado y cápsula externa, que forman el llamado territorio profundo de distribución de la cerebral media. En su porción distal, denominada por su situación «grupo silviano», se originan la arteria temporal anterior, el tronco común de las arterias ascendentes, o «arterias del candelabro» y, finalmente, se desprenden las tres ramas terminales de la cerebral media, que son la parietal posterior, la arteria del pliegue curvo y la temporal posterior, las cuales constituyen el territorio de distribución superficial del vaso.

© MASSON, S.A. Fotocopiar sin autorización es un delito.

Los siguientes cuadros clínicos dependen del nivel de la oclusión:

1. *Oclusión de la cerebral media a nivel de su origen.* Da lugar al «reblandecimiento silviano total», poco compatible con la vida, y caracterizado por un cuadro clínico con gran hemiplejía contralateral (de predominio en la cara, lengua y miembro superior), gran hemianestesia, gran hemianopsia y, cuando la obstrucción radica en el lado izquierdo, afasia de expresión, así como dificultad de comprensión de la palabra hablada y escrita.

2. *Oclusión a nivel de las arterias lenticulostriadas.* Ocasiona el «reblandecimienlo silviano profundo», caracterizado por hemiplejía con o sin hemianestesia, pero sin afasia ni hemianopsia.

3. *Oclusión del «grupo silviano» después del origen de la temporal anterior.* Da lugar al denominado «reblandecimiento silviano superficial», cuyo cuadro clínico comprende una hemiplejía de predominio braquial, hemianestesia de tipo cortical, con ligera afasia, si la obstrucción asienta en la parte izquierda.

En algunos casos de oclusión de la arteria cerebral media, puede observarse angiográficamente la existencia de una circulación colateral vicariante establecida a expensas de pequeñas ramas meníngeas procedentes de territorios vasculares vecinos, especialmente de la arteria cerebral anterior o cerebral posterior, que dan lugar a la revascularización del parénquima cerebral isquémico, con la consiguiente mejoría y retrogradación de la sintomatología clínica.

## CEREBRAL POSTERIOR

Las arterias cerebrales posteriores, ramas terminales del tronco basilar, se dirigen hacia atrás, contorneando los pedúnculos cerebrales, para terminar en la cara inferior del lóbulo temporooccipital. Cada cerebral posterior recibe un poco por detrás de su origen una gruesa rama anastomótica, procedente de la carótida interna, que es la arteria comunicante posterior, verdadero puente de comunicación entre la porción anterior y posterior del polígono de Willis.

La existencia de la comunicante posterior explica el hecho clínico de la falta de un cuadro de reblandecimiento total del territorio de la cerebral posterior, y cabe indicar solamente que puede observarse un síndrome vascular de oclusión subtotal, situada por detrás de la comunicante, en los casos de obstrucción del vaso.

Existen los *cuadros de oclusión subtotal y parcial:*

1. *Síndrome de oclusión subtotal.* Se caracteriza por hemianestesia de tipo talámico con hemiparesia, hemiataxia, hemianopsia homónima y, si la lesión asienta en el lado izquierdo, afasia y alexia.

2. *Síndromes de oclusión parcial.* Si la obstrucción radica a nivel de las ramas de la cerebral posterior, pueden producirse síndromes parciales de reblandecimiento, de características distintas según resulten afectados el grupo de ramas posteriores o anteriores del vaso.

*a) Las ramas posteriores* o distales de la cerebral posterior se distribuyen por la cara inferior del lóbulo temporooccipital, circunvolución del hipocampo, lóbulo lingual y *cuneus.* Clínicamente, la oclusión se manifiesta, en general, por el denominado *síndrome del cúneo,* caracterizado por hemianopsia, y si la lesión es izquierda, por alexia pura.

*b) Las ramas anteriores* o proximales de la cerebral posterior se distribuyen por el diencéfalo y por los pedúnculos cerebrales. Esta región constituye una «encrucijada» de vías largas cerebromedulares, cerebelorrubrotalámicas, extrapiramidales y sensitivas, cuyo reblandecimiento da origen a un cuadro clínico típico denominado «síndrome del *carrefour* o de la encrucijada talámica», caracterizado por un hemisíndrome cerebeloso contralateral, un hemisíndrome extrapiramidal contralateral, una hemianestesia contralateral, una hemiplejía piramidal contralateral y, eventualmente, parálisis directa del III par craneal, hemianopsia homónima, síndrome de Parinaud y hemialgias contralaterales.

## TRONCO BASILAR Y SUS RAMAS

Los síndromes vasculares topográficos del sistema vertebrobasilar son menos conocidos que los del territorio carotídeo a causa de que, por su gravedad, presentan generalmente un desenlace fatal en pocas horas, lo que explica también que se disponga de escasa experiencia sobre su exploración angiográfica.

El tronco basilar resulta de la unión de las arterias vertebrales a nivel del surco bulboprotuberancial. Irrigan la protuberancia y cerebelo.

La oclusión del primero motiva un coma tetrapléjico con parálisis seudobulbar y miosis bilateral intensa y fija. La muerte es rápida.

La obstrucción unilateral de sus ramas paramediales es causa de hemiplejías alternas protuberanciales (síndromes de Millard-Gübler; Foville inferior) y la de una de las ramas que irrigan la región lateral de la protuberancia, de una hemiplejía alterna acompañada de analgesia y termoanestesia del lado opuesto, pero sin afectación de la sensibilidad postural. Si se afecta la arteria cerebelosa superior, se produce un síndrome cerebeloso homolateral con movimientos coreiformes predominantes en los miembros superiores, y analgesia y termoanestesia en el hemicuerpo contralateral.

## ARTERIA VERTEBRAL Y SUS RAMAS

Tienen en exclusiva la irrigación del bulbo raquídeo. La afectación de las ramas paramedianas motiva la hemiplejía alterna hipoglósica (síndrome de Jackson), y la trombosis de la arteria cerebelosa posteroinferior, el síndrome de Wallenberg.

# ■ COMAS

Con el nombre de coma (del griego *koma,* sueño profundo) se designa la pérdida de la conciencia, de la motilidad voluntaria y de la sensibilidad, con conservación, empero, de las funciones vegetativas; algunos autores lo consideran un trastorno de la función vígil de la conciencia (interrumpida fisiológicamente durante el sueño) y lo definen como «un estado de sueño patológico, del cual el paciente no despierta por estímulo alguno».

El estado de coma se alcanza muchas veces a través de un estado precomatoso agitado, y en el llamado «coma vígil» coinciden y alternan la fase de excitación con otras de coma tranquilo; en el coma profundo o «caro», el sujeto parece sumido en un sueño profundo.

El diagnóstico clínico del coma es fácil; más difícil es la búsqueda de la afección lesional o proceso tóxico responsable; para ello se necesita un examen detenido y el empleo de medios complementarios, así, exámenes de laboratorio (orina, sangre, líquido cefalorraquídeo), electrocardiografía, encefalografía, etc.[28].

[28]Las causas más frecuentes de coma son, en orden descendente: encefalopatías vasculares (trombosis, embolia) y tumorales, etilismo agudo, intoxicaciones (CO, barbitúricos), comas diabético y hepático, meningitis, epilepsia, cardiopatía. En último lugar figuran «causas diversas».

## INTERROGATORIO

Es particularmente valioso si el episodio ha sucedido ante testigos o en el ámbito familiar. Si, por el contrario, el sujeto ha sido recogido en la calle o no hay testigos del implante del estado comatoso, lo que se da con relativa frecuencia, el interrogatorio es negativo y el clínico sólo puede valorar los datos suministrados por el examen objetivo.

Aclararemos, ante todo, si el paciente estaba ya enfermo o si el episodio ha sucedido en plena salud y después de una «comilona», una emoción, larga exposición al sol, esfuerzo, etc., si era hipertenso o cardiópata, nefrópata, hepatópata, si era diabético, y, en este caso, si hacía dieta de algún tipo o no, y si era tratado con insulina. También esclareceremos si era un psicópata; si sufría insomnio pertinaz y le eran familiares los hipnóticos; si había tenido un conflicto sentimental; si, por su profesión o vicios, se ponía en contacto con tóxicos como la cocaína, el alcohol, etc. No olvidaremos que en la aparición de los comas tóxicos influye tanto la dosis como la susceptibilidad individual. El coma traumático puede ser inmediato a la causa; otras veces es tardío; así, en el hematoma epidural, el período lúcido dura horas, y en el subdural, días (2, 3 o más). Este coma puede producirse sin herida cutánea alguna.

La causa de un coma puede sospecharse por las circunstancias que rodean al enfermo, por lo cual es de interés preguntar cuándo y dónde fue recogido (si en su casa, en una habitación cerrada provista de brasero, en la calle, etc.) y si sus ropas olían a vino. Muchas veces, el diagnóstico lo establece el hallazgo en la mesita de noche de uno o varios tubos de barbitúricos o de una jeringa junto al paciente.

## EXAMEN OBJETIVO

Se realiza estando el sujeto desnudo, en una habitación bien caldeada y con luz suficiente. En una ojeada valoraremos su constitución y condiciones de nutrición y nos daremos cuenta de la posible existencia de edemas localizados o generalizados, de un abdomen abultado (¿cirrosis con ascitis?, ¿tumor?), de un exantema (fiebre tifoidea, escarlatina, tifus exantemático, etc.), de manifestaciones hemorrágicas (equimosis, petequias) o signos de traumatismo, etc.

La actitud tiene su valor; en «gatillo de fusil», en la meningitis; con la nuca hundida en la almohada y miembros superiores extendidos, en la ri-

© MASSON, S.A. Fotocopiar sin autorización es un delito.

gidez descerebrada; rotación externa del miembro inferior, con desviación conjugada de la cabeza y los ojos o sin ella, en la hemorragia cerebral. A veces, el comatoso se halla inmóvil por completo y parece que duerme profundamente (intoxicación morfínica o barbitúrica, encefalitis); en otras, se agita o presenta fases reactivas delirantes, frecuentes en los que inciden en pacientes con afecciones corticocerebrales difusas, como las arteriosclerosas.

Se observa cómo reacciona el sujeto frente al estímulo doloroso que resulta de pinzar la piel de la pared del tórax anterior o de los brazos o presionar la estiloides; unos localizan el lugar del estímulo y con su mano pretenden alejar la del médico; otros, se limitan a gruñir o agitarse, o permanecen indiferentes.

Estas diversas reacciones permiten deducir el estado de gravedad del enfermo, y tienen valor pronóstico si varían en períodos sucesivos.

## Temperatura

Es normal o baja en los comas alcohólico, diabético, urémico, endocrinos (hipotiroideo, addisoniano), cocaínico; y alta en el meníngeo, barbitúrico y hepático (puede alcanzar cifras extremas, hasta de 43 °C). La temperatura alta, *sub finem vitae,* se observa en la hemorragia cerebral masiva con inundación ventricular. La temperatura que aparece tardíamente, a los 3 ó 4 días, denuncia la presencia de complicaciones infecciosas, especialmente pulmonares.

## Cabeza y cara

La primera debe ser inspeccionada y palpada en busca de hematomas, heridas, signo de fractura de la bóveda craneal. La pérdida o escape de líquido cefalorraquídeo y sangre por los oídos o la nariz significa una lesión del cráneo con fractura de la base.

La mordedura de la lengua o de la mucosa de la mejilla se debe, a menudo, a crisis epiléptica, que puede ir seguida de un coma transitorio.

Los oídos deben ser examinados para descubrir estados infecciosos; debe también apreciarse el estado de la tensión ocular, por la simple palpación.

La cabeza está extendida, hundida en la almohada, en los comas meníngeo e histérico y en los raros casos de rigidez por descerebración.

La nuca rígida se encuentra en la meningitis y hemorragia aracnoidea, pudiendo también significar una hernia cerebral por hipertensión endocraneana, casi siempre tumoral.

La facies aparece de color normal en los comas histérico (hay contracciones rápidas en los párpados, con resistencia para abrirlos) y encefalítico; pálida y edematosa en el urémico, en cuya fase terminal aparecen movimientos espasmódicos de proyección o succión de los labios, sin ritmo ni periodicidad y con un intervalo entre ellos que oscila entre varios segundos o 5 min; cianótica en cualquier tipo de coma cuando la respiración está comprometida y, sobre todo, en el epiléptico (se acompaña de movimientos desordenados [muecas] y de salida de saliva sanguinolenta por la boca) y morfínico (en éste, es valiosa para el diagnóstico la siguiente tríada: cianosis, miosis y respiración de Cheyne-Stokes, acompañada de gran relajación muscular); en los casos de metahemoglobinemia (intoxicaciones por nitritos, cloratos) el color es azul pálido. Un tinte rojo cereza se observa en la intoxicación por el óxido de carbono, cianuro, barbitúricos y en los comas hipertensivo y diabético. La piel es bronceada pálida o alabastrina pálida en los comas endocrinos (hipotiroideo, addisoniano) y amarilla ictérica (con o sin estrellas vasculares) en el coma hepático.

Los movimientos faciales unilaterales o el levantamiento de una mejilla durante la respiración (según la comparación clásica parece que el enfermo «fuma en pipa») y la no oclusión del párpado del mismo lado indican una parálisis facial, si ésta es poco manifiesta, se revela con la llamada «maniobra de Pierre Marie Foix», que consiste en la intensa compresión mediante el dedo del espacio comprendido entre la apófisis mastoides y la rama ascendente de la mandíbula, así como en la provocación de un gesto de dolor que evidencie la eventual parálisis facial del enfermo; naturalmente, cualquier maniobra provocadora de dolor sirve para este objeto.

El examen de los ojos requiere gran atención. El edema de los párpados hace pensar en una nefropatía (¿coma urémico?); la presencia de un hematoma palpebral monocular o en anteojos, en una posible fractura de la base del cráneo (¿coma traumático?), y la ptosis palpebral, en un episodio cerebral (¿apoplejía?), con lesión del tronco cerebral si la parálisis es del lado opuesto (síndrome de Weber); la rotación lateral del bulbo, especialmente asociada a la rotación de la cabeza hacia el mismo lado, es un signo de apoplejía (el

enfermo mira su lesión y, por tanto, vuelve la cabeza en dirección opuesta a sus miembros paralizados; «ley de Vulpian-Prevost»). La tensión ocular se encuentra aumentada en el envenenamiento por la atropina, y disminuida en el coma diabético (signo de Krause), dato que se valora para el diagnóstico diferencial con el coma hipoglucémico. En este último, la tensión se conserva normal. El reflejo corneal desaparece en los comas profundos y se conserva en los superficiales; en la hemorragia cerebral falta en el lado afecto (signo de Milian); en ocasiones, la estimulación corneal determina un movimiento de propulsión del maxilar inferior, el «reflejo corneopterigoideo», de significado ominoso.

Pediatras alemanes han descrito un signo *(augenwackeln)* propio del coma meníngeo. Consiste en la oscilación incesante, a la manera de un columpio y en sentido horizontal, de ambos ojos. Con los ojos cerrados y por palpación se aprecia bien. Se atribuye a irritación de los centros oculógiros mesencefálicos.

La parálisis de los músculos externos del ojo puede ser demostrada moviendo pasivamente la cabeza de un lado hacia otro. Se observa con frecuencia en el coma vascular con inundación ventricular. El nistagmo puede presentarse en la intoxicación barbitúrica o por difenilhidantoína, cuando la conciencia no está absolutamente abolida.

El estudio de las pupilas y del reflejo fotomotor completa el examen; hay miosis en la mayoría de comas (así como en el estado agónico), traduciendo la abolición de la actividad cerebral; se exceptúan, pues cursan con midriasis, el diabético, el hipoglucémico, el alcohólico, el addisoniano, el atropínico, el barbitúrico, el causado por cianuro, el de embolia gaseosa, etc. La anisocoria es frecuente en los comas meníngeo, apoplético (la pupila dilatada corresponde al lado de la lesión) y encefalítico.

El examen oftalmoscópico puede revelar edema papilar por hipertensión endocraneal; hemorragias asociadas a la subaracnoidea; retinopatía diabética o hipertensiva.

El examen de la boca sigue en importancia al de los ojos. En el coma estricnínico, el trismo intenso hace difícil esta maniobra. La sequedad bucal (xerostomía) es dato común a la mayoría de los comas. En el coma urémico, se observa, además de la boca seca, un aspecto particular de la lengua, saburral por su dorso y con los bordes excoriados y rubicundos. El aliento es urinoso, amoniacal. En el coma diabético, se puede observar xantosis, o sea, la coloración amarilloanaranjada de la mucosa oral, particularmente la que tapiza la cara inferior de la lengua; nódulos xantomatosos, en mayor número en las encías y superficie lingual; placas blanquecinas como de leche cuajada (muguet); gingivitis de tipo hipertrófico, con encías prontas a sangrar, si la sequedad de la boca es excesiva, la lengua toma un aspecto particular, que Rosenfeld define como de «lengua en salazón». El aliento es acetonémico o málico. En el coma hepático, es de color rojo vivo, sin saburra, por glositis superficial, y el aire espirado tiene un olor dulzaino, desabrido, biliosotérrico. En el coma por insuficiencia suprarrenal, son visibles manchas parduscas diseminadas por la boca, especialmente en la porción de encía que linda con los incisivos medios inferiores. En el coma epiléptico, la lengua muestra cicatrices de mordeduras en sus bordes, y espuma rosada, mezcla del aire espirado y de la sangre procedente de la mucosa lingual traumatizada. Citaremos el olor etílico del coma alcohólico, el de almendras en la intoxicación por cianuro y el del gas en caso de envenenamiento por este motivo.

## Aparato respiratorio

La respiración es lenta y superficial en el coma diabético y renal (acidosis), las inspiraciones son profundas y ruidosas, seguidas de pausas y de espiraciones breves y quejumbrosas también seguidas de pausa (respiración de Kussmaul) en el meníngeo, la conocida como respiración de Biot; el tipo Cheyne-Stokes puede observarse en el coma apoplético, urémico, intoxicación por la morfina o por cocaína, etc. No siempre este ritmo respiratorio es evidente, sino inconstante y poco acentuado, por lo que se precisa una prolongada observación para señalar su existencia. Este examen se completa con la búsqueda de signos que traduzcan una condensación pulmonar, ya sea debida a una neumonía hipostática, frecuente en los comatosos (deglución de productos sépticos y acción del decúbito), ya a una supuración pulmonar o a un carcinoma bronquial, motivos de un absceso cerebral o de metástasis cerebrales que pueden conducir al estado de coma.

## Aparato cardiocirculatorio

La presencia de una cardiopatía reumática del tipo de la estenosis mitral, con o sin fibrilación

© MASSON, S.A. Fotocopiar sin autorización es un delito.

auricular, o de una flebotrombosis en un paciente joven en coma sugiere una embolia cerebral. El infarto de miocardio puede determinar una apoplejía por un doble mecanismo, por oclusión arterial embólica o trombosis motivada o favorecida por la caída tensional. La simpatía patológica entre las arterias cerebrales y coronarias (alteraciones anatómicas de análoga naturaleza y gravedad, semejanza de estructura anatómica y de comportamiento frente a determinados estímulos endógenos y farmacológicos) explica la frecuencia en clínica del síndrome asociado coronario y cerebral. La percepción de frotes pericárdicos induce a pensar en un coma urémico o en uno sucesivo a un infarto cardíaco. El hallazgo de hipertrofia cardíaca, de ritmo de galope izquierdo y de aumento tensional generalizado, es frecuente en la uremia; en el coma meníngeo por hemorragia aracnoidea, abundan la bradicardia y la hipotensión de origen vagotónico; en cambio, el pulso es lento y con tensión baja en los comas barbitúrico y endocrinos (hipotiroideo, addisoniano). El examen de las arterias periféricas no debe descuidarse; en caso de coma apoplético, la existencia de disturbios tróficos, de tromboangitis o de arteriopatía obliterante de los dedos orienta más hacia una trombosis que hacia una hemorragia.

## Abdomen

La presencia de circulación complementaria y de estrellas vasculares con ascitis sugiere una cirrosis hepática, y la de una ascitis con edemas generalizados e hipertensión venosa (venas yugulares distendidas), una cardiopatía derecha descompensada. El bazo es frecuentemente hipertrófico en los comas hepático (por cirrosis descompensada) e infeccioso. El globo vesical, que se debe buscar en todos los sujetos comatosos, es muy patente, sobre todo en varones ancianos con adenoma prostático, en las intoxicaciones por opio, morfina, atropina y barbitúricos.

## Sistema nervioso

En el coma profundo, la motilidad voluntaria y la sensibilidad están perdidas; pero el examen del tono muscular y del estado de los reflejos rinde útiles servicios. El tono muscular se explora por inspección (las masas musculares hipotónicas se aplanan por la gravedad), por palpación (valorando la mayor o menor resistencia), por la amplitud de los movimientos pasivos que imprimimos a los miembros y levantando éstos y dejándolos caer sobre el plano de la cama. La hipotonía generalizada se observa en el coma barbitúrico (es tan intensa que supera la tabética) y morfínico, y la de medio cuerpo, incluida la cara, en el coma apoplético. La hipertonía generalizada con convulsiones es propia del coma estrícnico y del causado por hemorragia cerebral con inundación ventricular; la limitada a un miembro, o a los dos del mismo lado, sugiere un derrame hemorrágico subaracnoideo (espontáneo o provocado). En el coma meníngeo se limita a los músculos de la nuca y flexores de las extremidades inferiores. La rigidez descerebrada y los reflejos tónicos del cuello indican una lesión del pedúnculo cerebral. El estudio de los distintos reflejos (osteotendinosos, cutáneos, mucosos) merece la más grande atención. La hiperreflexia de los miembros se encuentra en el coma hepático (junto con gran agitación), y la arreflexia completa, en los comas barbitúricos y en los estados comatosos de la mayor gravedad. El reflejo cutáneo plantar en dorsiflexión (signo de Babinski) se observa, en el lado paralizado, en el coma apoplético, traduciendo la alteración del haz piramidal; es bilateral en algunos comas tóxicos, como el hepático, el diabético y, menos a menudo, el urémico; deja de observarse cuando el enfermo se restablece, lo que señala su carácter funcional. Los reflejos cutáneos abdominales faltan, en el lado paralizado, en el coma hemipléjico; su presencia en tales circunstancias tiene buen pronóstico evolutivo. En las hemiplejías orgánicas, están abolidos los reflejos mucosos del lado afecto (signo de Meunier), y lo están en ambos lados en el coma histérico.

Los reflejos nauseosos informan sobre el estado de los pares craneales IX-X, y los movimientos de la cabeza, sobre el estado del XII par craneal.

## Examen radiológico

La radiografía del cráneo en diversas posiciones es, a veces, decisiva. Puede mostrar líneas de fractura y dislocaciones en la región cervical; el agrandamiento de la silla turca es típico en los tumores hipofisarios; las neoplasias producen modificaciones osteolíticas u osteoblásticas en el cráneo, o calcificaciones intracraneales; los aneurismas pueden calcificarse. La angiografía com-

pleta el examen, indicándonos si existen o no anomalías vasculares.

## Electroencefalografía

Es muy útil y casi obligada sobre todo en los estados precoces. Las alteraciones dominantes consisten en ondas lentas, proporcionales a la magnitud de la perturbación cerebral. En ocasiones, el electroencefalograma (EEG) muestra alteraciones en cierta medida específica. Así, ondas de ritmo acelerado sugieren efectos tóxicos de algún medicamento, ondas arrítmicas y lentas indican lesiones estructurales intracraneales, etc. En algunos comas tóxicos, como el oxicarbonado, estrícnico, barbitúrico (especialmente este último), su valor diagnóstico equivale casi al del hallazgo del tóxico en la sangre u orina. Su estudio seriado orienta sobre la evolución del proceso.

## Datos de laboratorio

Se examinan la orina recogida por sondaje (densidad, albúmina, glucosa, cuerpos cetónicos, sedimento), la sangre (glucosa, urea, electrólitos, alcohol y otros tóxicos) y el líquido cefalorraquídeo (cuya obtención puede estar contraindicada en la estasis papilar y la hipertensión endocraneana).

## PRONÓSTICO

Por lo general, las encefalopatías de origen metabólico tienen el mejor pronóstico. Enfermos que padecen una hemorragia subaracnoidea o infartos cerebrales hasta el grado de coma profundo tienen mal pronóstico, los que presentan un coma debido a lesiones hipóxicas-isquémicas difusas tienen pronóstico intermedio. Los reflejos fotomotor, corneal y oculocefálico aclaran notablemente el pronóstico. En el examen del día inicial, si están abolidos dos de los tres reflejos, la probabilidad de recuperación importante es casi cero. Con la abolición de uno de los tres, la posibilidad de recuperación es inferior al 5 %.

# ■ LÍQUIDO CEFALORRAQUÍDEO

El líquido cefalorraquídeo se encuentra situado entre las hojas parietal (adosada a la duramadre) y visceral (en contacto con la piamadre) de la membrana aracnoides. Es, pues, intraaracnoideo y no subaracnoideo como usualmente se dice. Baña literalmente «por fuera y por dentro» el sistema nervioso central, ya que no sólo se encuentra envolviendo sus estructuras, sino en el interior de los ventrículos, comunicando ampliamente ambos compartimientos mediante orificios sobradamente conocidos, al menos los macroscópicos.

No es cuestión del todo aclarada si su formación se debe a una ultrafiltración de la sangre o no. A las funciones de traspaso de elementos desde la sangre hay que unir la gestión propia de las cubiertas del encéfalo, función no del todo conocida[29].

Se obtiene casi siempre por punción lumbar, pero también por las suboccipital o ventricular.

Establecida la permeabilidad del sistema, por punción lumbar se registra la presión inicial del LCR, la cual oscila normalmente entre 50 y 200 mm $H_2O$, aunque se considera como límite superior normal los 180 mm $H_2O$.

Para realizar la punción lumbar, se necesitan agujas con estiletes (calibre 19-22), llave de triple vía, manómetro y cuatro tubos de ensayo. Si hay riesgo de hernia cerebral, por lo general, no es aconsejable hacer la punción; a veces, el riesgo de herniación es alto o desconocido. En estos casos, se realiza la punción con aguja del calibre 25 tomando solamente una muestra de 2-3 ml de LCR.

El paciente se coloca en el borde de la cama, con las piernas bien flexionadas sobre el abdomen y el cuello en flexión anterior. Insistir en obtener la posición correcta es lo más importante para realizar la punción con éxito; en el 90 % de los casos en que el médico no obtiene LCR, la razón es la flexión inadecuada de las piernas. A menudo, el paciente agitado requiere sedantes para realizar la punción. Para que sea correcta la lectura de la presión, hay que nivelar a plano horizontal la zona de la punción con el manómetro.

Es conveniente escoger y marcar la zona de la punción antes de esterilizar la piel. Se puede efectuar la punción en cualquiera de los espacios

[29]El LCR se segrega por los plexos coroideos en el seno de los ventrículos. Pasa por el sistema ventricular y sale por los agujeros de Magendie y Lushka, para alcanzar los espacios meníngeos de la base. Una pequeña parte del LCR baja por los espacios perimedulares mientras que la gran parte del líquido sube hacia la convexidad donde se reabsorbe por las granulaciones de Pacchioni. En los adultos, el volumen total es, aproximadamente, de 150 ml, renovado constantemente con una producción diaria de unos 500 ml.

© MASSON, S.A. Fotocopiar sin autorización es un delito.

intervertebrales lumbares (debajo del L1-L2 donde termina el cono medular). Por lo general, es más fácil obtener LCR en los espacios L2-L3 o L3-L4. Se esteriliza la piel y se infiltran los tejidos con anestesia local. Se espera que la anestesia haga efecto y, bajo condiciones asépticas, se introduce la aguja con el bisel paralelo al eje longitudinal del cuerpo (de este modo, se evita cortar las fibras longitudinales de la duramadre, separándolas con el bisel). Avanzando la aguja en el plano horizontal, se puede sentir en los dedos una sensación característica al punzar el saco dural. Cada pocos milímetros hasta llegar al espacio subaracnoideo, se rota el bisel de la aguja 90° hacia la cabeza del enfermo y se retira el mandril. Se confirma la entrada de la extremidad distal de la aguja en el espacio subaracnoideo por la salida libre de LCR. Inmediatamente, se conecta el manómetro (antes conectado a la llave de tres vías, con la llave en posición correcta) para registrar la presión inicial del LCR (50-200 mm $H_2O$).

La «maniobra de Queckenstedt» (que corresponde a la compresión de las venas yugulares), en el caso de no obstrucción del espacio subaracnoideo, ocasiona un aumento rápido de la presión del LCR. No es recomendable practicar esta maniobra de forma sistemática porque no es necesaria para demostrar la localización de la aguja, y en el caso de un tumor cerebral o medular puede provocar herniación. Sin embargo, es a veces útil para demostrar la oclusión de una vena yugular, ya que normalmente con el simple hecho de presionar las dos venas simultáneamente se observa el aumento de presión, pero si una vena yugular está ocluida la presión en la otra basta para realizar la maniobra.

Hace unos años, la punción lumbar era una de las pocas pruebas disponibles para el diagnóstico de las enfermedades neurológicas. Actualmente, las indicaciones para hacer una punción lumbar son menores porque, en muchos casos, ha sido reemplazada por otros estudios diagnósticos; a pesar de eso, su indicación más importante sigue siendo la sospecha de meningitis. Si el cuadro clínico sugiere meningitis bacteriana, se ha de realizar la punción a la mayor brevedad posible, inmediatamente seguida por la administración de la dosis inicial de antibióticos, sin esperar los resultados del análisis del LCR. También es útil en la evaluación de las encefalitis y otras infecciones del sistema nervioso central, con la excepción del absceso cerebral. Practicar la punción lumbar es peligroso ante la presencia de un absceso cerebral por el riesgo de herniación. También es muy útil en la evaluación de los casos de posible esclerosis múltiple; en pacientes que han sufrido un ictus (la distinción entre una hemorragia e infarto cerebral no es nada fácil si se confía únicamente en los signos clínicos. En el 80 % o más de los pacientes con hemorragia cerebral, se obtiene líquido hemático), no obstante, ha sido reemplazada por la tomografía axial computarizada de forma casi total; sigue siendo importante para el diagnóstico de hemorragia subaracnoidea, en la que a veces la TAC no es diagnóstica, y también es importante en centros sanitarios que no tienen acceso a esta técnica. Tras una infección primaria sifilítica es conveniente practicarla a los 6-18 meses del tratamiento, incluso cuando no existen signos o síntomas de afectación del sistema nervioso, al objeto de excluir la neurosífilis asintomática. Es recomendable en los traumáticos craneales. Puede ser peligrosa durante los tratamientos anticoagulantes y en caso de tumor cerebral, ya que puede acarrear la herniación cerebral por apertura tentorial, o del tronco cerebral y de las amígdalas cerebelosas a través de un *foramen magnum* con coma y muerte.

Se recoge, aproximadamente, 0,5 ml de líquido en un tubo de ensayo. Si es de apariencia cristalina (agua de roca), se retira una cantidad suficiente (no superior a 10 ml) para las pruebas de laboratorio, pero si contiene sangre, se obtendrán otras dos muestras, para establecer si la sangre procede del traumatismo de la punción misma o si ocurrió previamente al examen.

En general, la presencia o falta de sangre es detectable a simple vista, pero debe confirmarse mediante el recuento celular.

La punción suboccipital queda reservada para los casos en que no haya dado resultado la punción lumbar y para aclarar un proceso espinal en que es necesaria la comparación con el líquido cisternal. La técnica que da mejores resultados consiste en situar al enfermo en decúbito lateral, estando la cabeza en aducción forzada mediante una almohada dura, coincidiendo con el eje del cuerpo. Así se evitan reacciones vegetativas no deseadas y colapsos; el líquido, que está bajo presión positiva, gotea de modo espontáneo. La aguja de punción es un poco más corta que la de punción lumbar. Ha de ser de bisel corto y a una distancia de 4 cm de la punta debe llevar un tope; éste, según se precise, puede desplazarse hacia atrás. Para localizar topográficamente el punto de punción (la zona ha de estar rasurada y desinfectada cuidadosamente), hay que situarse en la línea media, sirviendo de referencia la protuberan-

cia occipital y el axis; la aguja ha de penetrar cuidadosamente en dirección al borde superior de la órbita. En esta operación, es más seguro buscar primero la porción escamosa o concha del occipital y con pequeñas correcciones de ángulo tantear en dirección caudal hacia el borde posterior del agujero occipital. La membrana atlantooccipital que allí se encuentra ofrece, por lo general, una resistencia amortiguadora; después de atravesarla, hay que cerciorarse de si se ha llegado al espacio correctamente retirando el mandril y observando la salida de líquido, y en caso necesario, aspirar con una jeringa.

Pueden aparecer molestias pospunción hasta en un 50 % de los pacientes, según la cantidad de líquido extraído y factores psicosomáticos.

## ANÁLISIS DEL LÍQUIDO CEFALORRAQUÍDEO

Se analizan los parámetros y componentes siguientes:

1. *Presión.* Es el primer dato que salta a la vista del médico que realiza la punción, antes casi que reparar en el aspecto del líquido. Oscila entre 50-200 mm $H_2O$, aunque algunos consideran que el límite superior es de 180 mm $H_2O$.

Patológicamente, puede haber:

*a) Hipertensión* (> 200 mm $H_2O$). Meningitis agudas y meningismos, hemorragia subaracnoidea y cerebral, infarto cerebral por trombosis o embolia (en un 20 % de casos), encefalitis, traumatismos craneales (18,5 %), bloqueo del conducto raquídeo (si se punciona por arriba), etc.

*b) Hipotensión* (< 50 mm $H_2O$). En el *shock* y deshidrataciones manifiestas, por debajo de un bloqueo del conducto raquídeo, en las pérdidas de líquido fuera de las meninges (traumatismos craneales abiertos o cerrados), en las fístulas nasales de líquido cefalorraquídeo, en algunas infecciones degenerativas crónicas del sistema nervioso central, etc.

2. *Aspecto.* Normalmente es limpio, cristalino, transparente como «agua de roca». Muchas veces, no basta el simple aspecto del líquido en el tubo, sino que precisa compararlo con otro tubo igual lleno de agua destilada, ya que las pequeñas turbideces pasan inadvertidas. La turbiedad depende del número de partículas o de micelas que contenga el líquido, pudiéndose afirmar que un líquido turbio es siempre patológico, mientras que no se puede decir que sea normal un líquido perfectamente claro y transparente. La turbidez suele ir acompañada de aumento de células, de albúmina o de ambas cosas a la vez.

3. *Pigmentos.* No existen normalmente. A la luz blanca, el líquido obtenido parece agua. Existen dos pigmentos fáciles de detectar en el líquido amarillento (xantocrómico). La oxihemoglobina y la bilirrubina, mientras un tercero, la metahemoglobina, se revela sólo mediante análisis químico.

La oxihemoglobina es roja, pero se torna rosada o anaranjada al ser diluida. Se libera en la lisis de los eritrocitos y suele aparecer en el sobrenadante 4 h después de que penetre la sangre en el espacio subaracnoideo. Alcanza su máximo, aproximadamente, a las 36 h de un episodio hemorrágico, y desaparece en forma paulatina en el curso de 7 a 10 días.

La bilirrubina, de color amarillo, es el producto (libre de hierro) del metabolismo de la hemoglobina por parte de las células tecales. Aparece en el líquido cefalorraquídeo, aproximadamente, 10 h después de la hemorragia subaracnoidea y alcanza su máximo a las 48 h. A veces, persiste durante 2 ó 3 semanas. La severidad de los signos meníngeos asociados a hemorragia subaracnoidea se correlaciona más o menos con el nivel de bilirrubina en el líquido cefalorraquídeo. Esta cantidad suele alcanzar su máximo a las 48-72 h de haberse presentado una hemorragia única.

Cuando el líquido contiene muchas proteínas (más de 200 mg/ml) puede haber coloración amarillenta debida a la albúmina sérica, la cual absorbe bilirrubina sérica. No obstante, una xantocromía acentuada, o líquido de color de paja, y un aumento de proteínas entre ligero y moderado (50-150 mg) significan que hubo una hemorragia previa dentro del líquido cefalorraquídeo o en sus inmediaciones. El color de paja indica también que la hemoglobina de los eritrocitos que sufrieron lisis ha sido convertida en bilirrubina por las células leptomeníngeas.

La metahemoglobina, que se manifiesta en el líquido, generalmente indica que una hemorragia intracerebral antigua se ha enquistado en sus cercanías.

En el llamado «síndrome de Froin», coinciden la xantocromía del líquido con su coagulación espontánea y disociación albuminocitológica. Se considera patognomónico de bloqueo espinal.

4. *Proteínas.* Su cifra normal es baja; menos de 40 mg/dl. El estudio de sus diversas fracciones

© MASSON, S.A. Fotocopiar sin autorización es un delito.

es útil pues facilita el diagnóstico neurológico. Las cifras se dan en porcentajes y no en valores absolutos pues, a diferencia del plasma, el LCR es un medio en el cual las proteínas totales varían notablemente (tabla 10-6).

Es clásico dividir en grupos los *aumentos de proteínas globales* en el LCR:

*a) Aumentos leves.* Se dan en las afecciones desmielinizantes, esclerosis en placas, parálisis progresiva, siringomielia, etc. Se afecta el grupo de las globulinas β.

*b) Aumentos discretos.* Tabes dorsal, meningitis víricas, tumores del sistema nervioso central, etc. Aumentan todas las fracciones globulínicas. La prealbúmina es propia de ciertas formas de tumores.

*c) Aumentos considerables.* En caso de meningitis epidémicas y supuradas, síndrome de Guillain-Barré, bloqueos espinales. En presencia de sangre por hemorragia cerebral, el valor de las proteínas en el líquido se corrige restando 1 mg por cada 700 eritrocitos. Así, si el recuento de éstos es de 7.000/μl y las proteínas totales alcanzan 110 mg/dl, la cifra rectificada sería 100 mg/dl. Conviene señalar que estas correcciones tienen validez únicamente cuando el recuento celular y la determinación de proteínas totales se efectúan en el líquido de un mismo tubo.

5. *Citología.* Se estiman el número y la calidad de los elementos formes. En condiciones normales, no se encuentran más de 5 linfocitos o células mononucleares por milímetro cúbico. Su aumento (pleocitosis) puede ser ligero (10-30), moderado (30-100) y patente (100-500 o más). En las meningitis supuradas, se alcanzan cifras de 5.000 o más células (de predominio polinuclear) por milímetro cúbico. Podemos observar:

*a) Linfocitos.* En las meningitis tuberculosas y víricas. En las fases muy precoces de cualquier tipo de meningitis, pueden predominar los polinucleares.

*b) Polinucleares.* En las meningitis agudas o comienzo de tuberculosas.

*c) Eosinófilos.* En las parasitosis del sistema nervioso central (cisticercosis, equinococosis).

*d) Monocitos.* En los tumores cerebrales y estados postepilépticos.

*e) Células reticulares.* Aumentadas en la tabes dorsal, parálisis general progresiva y meningitis tuberculosa.

*f) Histiocitos.* En la esclerosis tuberosa (enfermedad de Bourneville).

*g) Células plasmáticas.* En diversos tumores y esclerosis en placas.

*h) Células tumorales.* Con señales de malignidad, en meningiomas y en tumores metastásicos (carcinomas de bronquios, parótida, etc.).

*i) Células espumosas.* En la enfermedad de Tay Sachs.

*j) Macrófagos.* Los eritromacrófagos pueden englobar hematíes y los leucomacrófagos, leucocitos. Los primeros se encuentran en las hemorragias meníngeas (dato patognomónico [Bischoff]); los segundos, en las meningitis bacterianas y meningoencefalitis víricas.

La cifra de proteínas del LCR guarda cierta relación con el número de elementos formes. Tienen cierto interés las llamadas «disociaciones albuminocitológicas» (encefalitis víricas, síndromes de Guillain-Barré) y citología albuminósica (esclerosis en placas, tumores).

6. *Bioquímica.* Los cristaloides del LCR dependen, en general, de sus fluctuaciones en el plasma. De ahí el interés que pudieran tener estos exámenes con vistas al diagnóstico de enfermedades extraneurológicas:

*a) Glucosa.* Su cifra normal es algo más de la mitad de la glucemia (50-70 mg/dl). Su aumento o hiperglucorraquia, excluida la diabetes mellitus, se observa en las encefalitis, poliomielitis, algunos tumores cerebrales, uremia. Se admite un aumento de permeabilidad de los endotelios vasculares meníngeos o encefálicos. Su disminución o hipoglucorragia se observa en las meningitis bacterianas (purulentas, tuberculosa) por la necesidad que de ella tienen estos microorganismos para su metabolismo. El descenso es mínimo en las meningitis víricas y sífilis neurológicas.

*b) Cloruros* (valor normal: 720-750 mg/dl expresados en ClNa). Desciende en las meningitis purulentas y tuberculosa; cifras normales en las víricas. Debe descartarse el que su descenso no

**Tabla 10-6. Fracciones proteicas del LCR**

| Proteínas totales | 20-40 mg/dl |
|---|---|
| Prealbúmina | 4,5 % |
| Albúmina | 51-60 % |
| Globulina $\alpha_1$ | 4-8 % |
| Globulina $\alpha_2$ | 7-12 % |
| Globulina β | 9-18 % |
| Globulina γ | 5-10 % |

dependa de un desplazamiento extrarrenal de cloruros (uremias cloropénicas).

7. *Bacteriología. Serología.* El LCR es aséptico en condiciones normales. Los gérmenes pueden demostrarse directamente unas veces por simple tinción; en otros casos, es necesario recurrir al cultivo mediante procedimiento adecuado o a la inoculación animal.

El examen serológico resulta especialmente positivo en la sífilis, brucelosis antigua y leptospirosis.

8. *Enzimas.* Se estiman las aldolasas, deshidrogenasa láctica y málica, transaminasa glutamicooxalacética, creatinfosfocinasa, fosfohexoisomerasa, glucoronidasa y fosfatasas ácidas.

En los tumores cerebrales, pueden observarse las mismas enzimas que en los sujetos normales, aumentando sólo su cantidad y ascensos simultáneos de la creatinfosfocinasa y fosfohexoisomerasa.

En los bloqueos espinales, la normalidad de la transaminasa glutamicooxalacética y deshidrogenasa láctica presuponen una causa benigna (discal o tumoral); si están ambas aumentadas, probablemente la causa será un proceso maligno.

En las meningitis agudas, aumentan la fosfohexoisomerasa (en especial en las tuberculosas), glucuronidasa y fosfatasas ácidas.

La creatinfosfocinasa se eleva en la necrosis y daño cerebral y la glucuronidasa en las afecciones desmielinizantes.

## ■ ESTUDIO ELECTROFISIOLÓGICO

### ELECTROENCEFALOGRAFÍA

Mediante ella se recogen y amplían convenientemente, para ser transcritos en forma de gráficas, los potenciales eléctricos originados por la actividad metabólica neuronal. Es del estudio de dichas gráficas de donde puede deducirse el estado funcional de las neuronas que las originan. Para que los trazados sean aceptables, el sujeto debe permanecer con los ojos cerrados y en reposo psicofísico completo. Los potenciales eléctricos se obtienen mediante unos electrodos colocados sobre el cuero cabelludo y de allí, convenientemente amplificados, son recogidos por el aparato inscriptor, que los registra gráficamente. Cada sistema de amplificación independiente, que registra la actividad eléctrica de una zona cortical, se denomina canal. Su número suele ser de ocho, aunque puede ser mayor.

En la exploración clínica, suelen colocarse varios electrodos, a fin de recoger simultáneamente la actividad eléctrica neuronal procedente de diversas áreas corticales, lo que permite un estudio comparativo del funcionalismo que en un momento dado tienen dichas neuronas en los diferentes campos.

Para la exploración habitual, pueden emplearse los sistemas de derivación eléctrica monopolar y bipolar. El primero nos da la diferencia de potenciales entre un punto cortical activo y otro indiferente, que puede ser el lóbulo de la oreja, esternón, etc. (fig. 10-49 A). En el sistema bipolar (fig. 10-49 B) la toma de potenciales se efectúa entre puntos corticales activos, lo que permite explorar los estratos cerebrales profundos, aumentando las distancias entre los electrodos, en forma de «fuegos cruzados», etc., pudiendo así delimitar en el espacio la situación de las anomalías eléctricas que no radiquen en la corteza.

Normalmente, se empieza practicando la exploración por el procedimiento monopolar y bipolar, estando primero el enfermo en reposo psicofísico completo y con los ojos cerrados. Luego, se acude a la estimulación luminosa inter

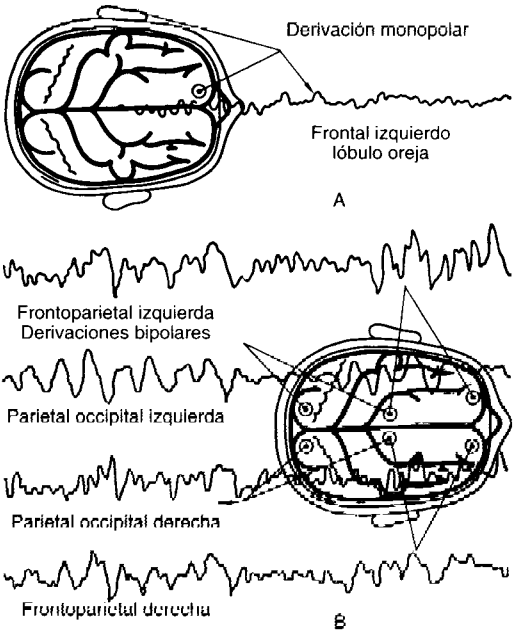


**Fig. 10-49.** A) Derivación eléctrica monopolar. B) Derivación eléctrica bipolar.

© MASSON, S.A. Fotocopiar sin autorización es un delito.

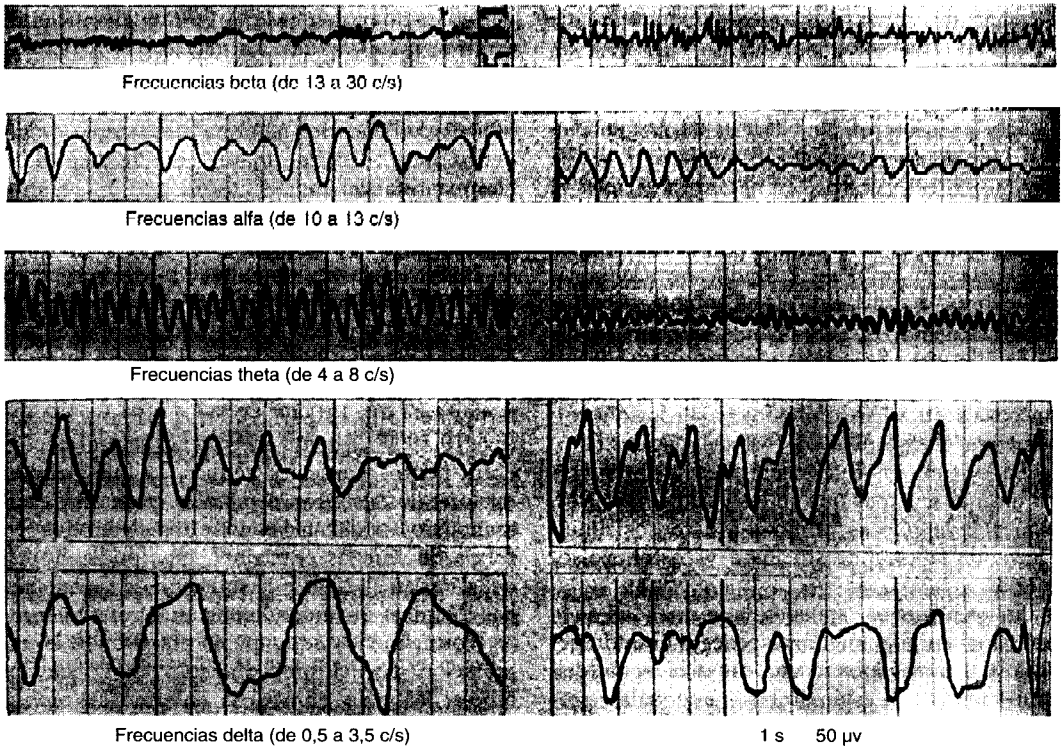


**Fig. 10-50.** Principales ritmos observables en el EEG y su clasificación en relación a las frecuencias (c/s).

mitente o a la inyección intravenosa de 12 ml de cardiazol o pentotal, maniobras que, citadas en orden creciente de actividad, facilitan la aparición de ondas anormales, no siempre visibles espontáneamente en el momento de la exploración.

En la exploración monopolar de un adulto normal, estando en reposo, relajación muscular y sin estímulos sensoriales, aparecen en el trazado unas modulaciones de frecuencia comprendida entre 8-12 hertzios (ondas/s) de un voltaje de 20-75 µV (microvoltios), que reciben el nombre de ondas α (fig. 10-50), ritmo que dimana de la actividad vegetativa basal del encéfalo y que es sustituido por otro de 12-20 ondas/s y menor voltaje, mediante estímulos sensoriales, sobre todo visuales, y que recibe el nombre de ondas β, las cuales están en relación con la actividad eléctrica de las regiones sensitivomotoras y yuxtasilvianas. Este conjunto de ritmos fisiológicos recibe el nombre de «ritmo de Berger». La edad y determinados estados fisiológicos, como el sueño, actividad mental, estimulación psíquica y sensorial, alcalosis, etc., puede variar dicho ritmo.

El electroencefalograma puede revelar distintas modificaciones patológicas. Las ondas de ritmo más lento son las delta (1-3,5 ciclos por segundo [c/s]); si las ondas son grandes y de frecuencia menor de 1 c/s, hablamos de ritmo subdelta y las «v», de 3,5-8 c/s. Ambas traducen estados patológicos del encéfalo, con depresión cortical; se registran en los narcotizados y comatosos, hipoxemias cerebrales, etc. Los ritmos rápidos con frecuencias entre 15-30 c/s señalan estados de excitación cortical. Atendiendo a la forma de las ondas distinguiremos el ritmo ondulado, con puntas y ondas alternantes *(spike and wave),* y las puntas rápidas altas (15-30 c/s y voltaje elevado), propias del pequeño mal y de las crisis epilépticas. También se señalan en estos pacientes las ondas psicomotoras cuya representación gráfica es de ondas lentas de cúspide aplanada o dentellada (fig. 10-51).

Cuando un trazado no tiene una forma normal, pero es difícil de clasificar, se aplica el término de «disritmia cerebral» (y de disritmia lenta o bradisritmia, si su frecuencia es inferior al ritmo), que puede registrarse en pacientes epilépticos, encefalíticos, tumores cerebrales, etc.

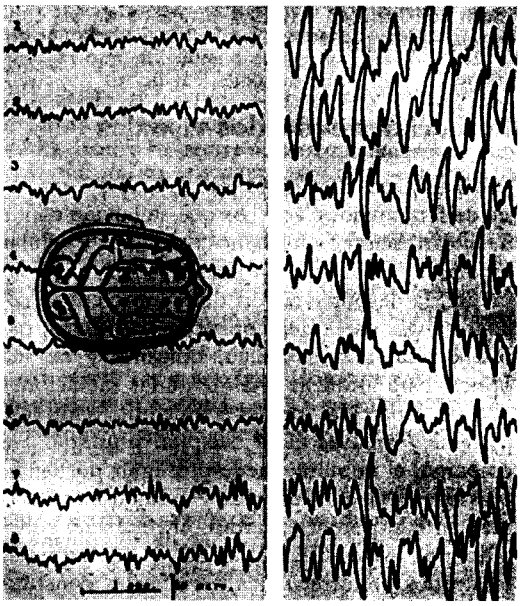

A B

**Fig. 10-51.** Trazado obtenido en un paciente epiléptico con una disritmia latente puesta de manifiesto con la hiperpnea. A) Ritmo espontáneo. B) Ritmo obtenido después de 4 min de hiperpnea (aparición de ondas más lentas y de mayor voltaje).

La *electroencefalografía* como método de exploración es útil:

1. *Para el diagnóstico de la epilepsia esencial.* En la jacksoniana, indica el sitio preciso donde radica el foco epileptógeno. Distingue las crisis histéricas de las comiciales (puesto que en aquéllas no existe alteración alguna en el trazado) y estas últimas de otros procesos paroxísticos, como son lipotimias por anemia del córtex, cataplejía, estados narcolépticos, etc. Según diversos autores, con los procedimientos de activación, hiperpnea, estimulación óptica, cardiazol y pentotal, el 95-97 % de epilépticos presentan una gráfica anormal.

2. *Para localizar procesos expansivos intracraneales.* El examen es más fácil si la tumoración es cortical. Se observan ondas lentas de tipo delta o subdelta en el foco mismo, y si las lesiones son corticales, la ausencia de actividad eléctrica en el centro. Alrededor de la tumoración son frecuentes ondas más rápidas que el ritmo delta, u ondas en punta, como manifestación de un proceso irritativo. Es muy útil asociarla con el ultrasonido o sonoencefalografía.

3. *Para la diferenciación de los comas.* El de origen traumático o por una hemorragia cerebral, da trazados distintos del motivado por una causa tóxica exógena (alcohol, barbitúricos, óxido de carbono, etc.) o endógena (uremia, diabetes).

4. *En los procesos agudos inflamatorios.* Como meningitis, encefalitis, meningoencefalitis, etc., para objetivar el sufrimiento neuronal y orientar sobre posibles secuelas, etc.

5. *Varios.* Terminaremos, para no alargar la lista, llamando la atención sobre su utilidad en psiquiatría obstétrica (en la toxicosis gravídica la presencia de disritmias señala la posibilidad de una crisis eclámptica), otoneurología (localización de abscesos endocraneales), pediatría, medicina legal, etc.

## POTENCIALES EVOCADOS

Así como el electroencefalograma refleja la actividad eléctrica espontánea del cerebro, los potenciales evocados (PE) son el exponente de una respuesta del sistema nervioso central ante la aplicación de un estímulo extrínseco adecuado capaz de despolarizar a una cadena de neuronas con una función específica.

Los PE de mayor utilización en la clínica neurológica son el potencial evocado *visual* (PEV), *auditivo* (PEA) y el *somestésico* (PES). Gracias a la electrónica, los PE pueden registrarse a cualquier nivel, por el paso de la energía eléctrica conducida por las vías nerviosas sensitivosensoriales mediante electrodos percutáneos.

En la génesis del PE intervienen dos clases de potenciales neuroeléctricos, la acción del potencial de las fibras neuronales y los potenciales postsinápticos. El primero es consecutivo a la despolarización de la neurona a un estímulo adecuado y es captado por el electrodo a su paso por el nervio. Su influencia previa al electrodo queda registrada con una elevación de la curva, considerándose con carga positiva cuando la despolarización coincide con el electrodo, se produce una deflexión de la curva muy acentuada hacia abajo con carga negativa y al alejarse de éste, vuelve a ser positiva, de tal forma que, en conjunto, adopta la forma de una onda trifásica. Si el electrodo se ubica de tal manera que sólo reciba el impulso, entonces el resultado es claramente positivo; es el llamado «efecto final de la despolarización» y se detecta, lógicamente, al término de una vía neuronal a nivel cortical.

El número de ondas apreciadas en cada trazado de un PE depende de la cantidad de generado-

© MASSON, S.A. Fotocopiar sin autorización es un delito.

res transcurridos por la acción del potencial en su camino por el sistema nervioso. Como quiera que cada vía sensitiva o sensorial tiene una estructuración distinta, también lo será, en consecuencia, el patrón final del trazado, el cual viene definido por el número de ondas, latencia y amplitud de las mismas. La latencia se mide en milisegundos y la amplitud en microvoltios. Para identificar las distintas ondas del trazado, se indica su polaridad N (negativa) o P (positiva) seguida de un número que significa su latencia en milisegundos o bien su orden de aparición en el patrón. Para indicar la modalidad del potencial evocado visual, auditivo o somastésico, se añade una V, A o S a las siglas PE.

Se han diferenciado dos potenciales distintos, dependiendo de su ubicación con respecto al electrodo del *scalp*. Los potenciales alcanzados por estimulación somastésica o auditiva de pequeña amplitud, aparecidos en los primeros 15 ms en el primer caso, y 10 ms en el segundo, son generados en el nervio periférico y auditivo, respectivamente, son conocidos como *far-field potentials* por estar lejos del electrodo del *scalp*; en cambio, los originados en la última neurona son los etiquetados de *near-field potentials* por estar próximos al electrodo craneal. Teniendo en cuenta la latencia, los potenciales corticales tienen doble respuesta, la primaria, o precoz, depende de la actividad de las últimas neuronas de un sistema específico sensitivo o sensorial dirigida hacia la correspondiente área de la corteza cerebral receptiva. Así, la respuesta precoz somastésica se obtiene por la llegada de la excitabilidad eléctrica en la circunvolución parietal anterior transcurridos 20 ms de la estimulación del nervio mediano a nivel de la muñeca; en el área de Heschl, tiene lugar la respuesta cortical primaria auditiva después de unos 10 ms y en la circunvolución occipital llegan los impulsos visuales primarios transcurrido un tiempo variable no bien definido, dependiendo del enmascaramiento del electrorretinograma (ERG). La respuesta secundaria y de larga latencia se produce por la dispersión del potencial en las áreas de asociación corticales, circuitos reverberantes corticotalámicos e incluso por las vías reticulares inespecíficas. En consecuencia, las ondas de latencia precoz de 10-20 ms indican el estado funcional de las vías sensitivas o sensoriales y de sus áreas receptivas corticales, mientras que las tardías, de latencia entre 100-300 ms, lo muestran de las áreas asociativas y secundarias subsiguientes a las áreas primarias, y básicamente se utilizan para los procesos de las funciones mentales.

## Potenciales evocados visuales

Al aplicar un estímulo visual, ocurren una serie de fenómenos eléctricos que se inician con la despolarización de los conos, bastones y células bipolares ubicadas en la propia retina; seguidamente, la despolarización tiene lugar en las células ganglionares que constituyen la fóvea, papila óptica, nervio óptico, quiasma y cintilla óptica, para alcanzar finalmente las radiaciones ópticas esparcidas por el hemisferio temporal, parietal y área estriada occipital primaria. Sin embargo, el impulso puede proseguir por las fibras de asociación cortical y áreas secundarias mediante el potencial tardío. El potencial generado por las células retinianas y captado por electrodos periorbiculares o corneales constituye el ERG, mientras que la registrada por los electrodos activos ubicados en regiones occipitales, integra el PEV; si el estímulo es un destello de luz, se obtiene el PEVF y si se logra mediante la fijación visual de un objeto bien definido, el potencial evocado resultante se consigna de esta forma PEVP. El primero muestra el estado general de la visión, mientras que el segundo va encaminado al estudio de la fijación y visión central, ya que la despolarización es preferentemente foveal.

El ERG de 50 ms de duración está constituido por una onda de polaridad negativa seguida de otra positiva más amplia; la primera representa la actividad de los conos y bastones, y la segunda la de las células bipolares, todas ellas contenidas en la retina.

El registro del PEVF consta de unas 7 ondas, siendo la primera positiva con un tiempo de latencia de 100-180 ms. Los tiempos de latencia de las siguientes ondas son muy variables dependiendo de la edad y características individuales. Estimula las neuronas ganglionares, preferentemente periféricas. El PEVP se caracteriza por la presencia de 7 ondas, siendo la primera negativa con un tiempo de latencia de 80-100 ms, considerándose patológico cuando rebasa los 105 ms y cuando existe una diferencia de 8 ms entre ambos ojos. Las tres primeras ondas representan la respuesta primaria o la actividad propiamente dicha de la vía óptica, y las restantes la despolarización de las áreas de asociación vecinas a la estriada del córtex occipital.

Para valorar el PEV deben tenerse en cuenta estas premisas, que incluso permiten efectuar el *diagnóstico topográfico:*

1. *Lesión de retina.* Si comporta la alteración de los conos, bastones y células bipolares, muestra la afectación del ERG o su ausencia, mientras que los PEV son normales.
2. *Alteración de la mácula.* Cursa con normalidad del ERG y ausencia o reducción del PEV. Se aprecia, sobre todo, en las lesiones desmielinizantes, porque afectan preferentemente las fibras centrales ubicadas en la fóvea.
3. *Procesos metabólicos.* Como la ceroidolipofuccinosis, que afecta tanto a las células de la retina como a las ganglionares, lógicamente perturban al ERG como a los PEV.
4. *Patología del nervio óptico.* Se descubre estimulando ambos ojos, el lesionado tiene alterado el PEV.
5. *Lesiones del quiasma (donde se cruzan las fibras de ambos ojos procedentes de la retina nasal).* Se manifiestan con alteración del PEV correspondiente a la estimulación de la mitad interna de cada ojo.
6. *Afectación de la cintilla óptica.* Comporta trastornos del PEV al estimular el campo nasal de un ojo y el temporal del otro. En general, las lesiones posquiasmáticas cursan con PEV asimétricos, correspondiendo el patológico al logrado con la estimulación del ojo contrario al electrodo que registra la lesión.

En las lesiones de la retina, en general, se encuentra la ausencia o alteración del ERG hallándose los PEV normales, como ocurre con la retinitis pigmentosa, infartos retinianos, toxoplasmosis, etc.

En el caso de afectación del nervio óptico, los PEV han sido vitales en el diagnóstico y pronóstico, e incluso en la evolución de los procesos desmielinizantes, tumorales, traumáticos, isquémicos e inflamatorios; pero en los procesos citados en primer lugar, es en donde esta técnica encuentra mayor aplicación, pues es capaz de constatar patología mucho antes que la clínica. Así, Richey aportó trastornos de los PEV en un 47 % de los pacientes con signos espinales y sin manifestaciones clínicas del nervio óptico, lo que permitió con cierta garantía etiquetarlos de esclerosis múltiple (EM); por su parte, Ellenberger y Ziegler hallaron retrasos de latencias en el 97 % de los enfermos con sintomatología ocular y en el 56 % sin ella, y Haliday observó incremento de la latencia de la onda P100 en pacientes con EM, siendo más sensibles con PEVP. Sin embargo, debe tenerse en cuenta que en las fases agudas de las neuritis ópticas los PEV pueden ser correctos. Vaughan y Katzman observaron normalidad del ERG y ausencia unilateral del PEV en los tumores gliomatosos del nervio óptico.

El quiasma óptico, por lo general, es lesionado por los tumores hipofisarios. En estos casos, Jacobson y Lehmann mostraron disminución del PEV homolateral en el electrodo correspondiente al ojo estimulado, y mucho menos expresivo o desaparecido, en el lado contralateral, ya que la mayoría de las fibras ópticas se cruzan en el quiasma.

El valor de los PEV en las lesiones retroquiasmáticas es dudoso; sin embargo, Ellenberger afirma un retraso de la latencia de la onda P100 en lesiones traumáticas, inflamatorias y vasculares.

## Potenciales evocados auditivos

La estimulación del oído mediante «clics» de 0,1 ms de 70-100 dB HC de intensidad comporta la despolarización de la vía auditiva, originándose impulsos nerviosos viajeros, en primer lugar, por el nervio auditivo, luego pasan al tronco cerebral transcurriendo por los núcleos cocleares, oliva superior, lemnisco lateral (preferentemente contralateral), cuerpo cuadrigémino interior y geniculado interno para luego discurrir por las radiaciones auditivas en pleno hemisferio cerebral, terminando en la región de Heschl en la corteza cerebral. Sin embargo, como ocurría con la vía óptica, los impulsos pueden proseguir posteriormente su camino por las áreas secundarias y fibras de asociación. Durante este trayecto, los electrodos ubicados en vértex y lóbulos de la oreja registran un trazado por lo general de 6 ondas positivas en un tiempo de latencia oscilante de 8,4-10 ms. La onda P1.7 representa la activación del nervio auditivo, la P2.8 corresponde al paso del potencial de acción por los núcleos cocleares anterior y posterior, al transcurrir por la oliva superior se genera la P3.9, la P5.1, P5.7 y P7.3 representan la activación del lemnisco lateral, cuerpo cuadrigémino inferior y cuerpo geniculado interno, respectivamente. En ocasiones, se aprecia otra onda posterior, que se corresponde con el generador de las radiaciones auditivas y otras ondas subsiguientes, posiblemente dependientes de las áreas secundarias y de asociación corticales. Las ondas P1.7, P3.9 y la P5.7 son las más fácil-

© MASSON, S.A. Fotocopiar sin autorización es un delito.

mente reproducibles, siendo el resto más variables e incluso pueden faltar. Estas ondas representan los potenciales de acción de las distintas estructuras que las generan; Hashimoto ha demostrado, en actos quirúrgicos, el exacto punto de localización de los distintos generadores de las ondas del patrón del PEA, coincidiendo con lo descrito anteriormente, exceptuando en la mayor amplitud de los potenciales y que la segunda onda (P2.8) se ubica en la región más proximal del octavo par.

Las lesiones del oído medio e interno motivan incremento de latencia en la aparición de la primera onda (P1.7) y de las sucesivas, pero la latencia entre éstas es correcta, porque el retraso tiene lugar a expensas de la primera onda.

En los procesos del nervio auditivo, particularmente en los tumores del ángulo pontocerebeloso, las ondas generadas por este nervio están ausentes o con una latencia entre las dos primeras ondas muy prolongada y su amplitud reducida, pero en el caso de comprimir el tronco cerebral, sin comprometer el octavo par, se encuentran desfiguradas las ondas dependientes de la protuberancia y mesencéfalo, especialmente la P3.9 y P5.7 incluso contralaterales.

Los gliomas, enfermedades desmielinizantes, traumatismos y procesos vasculares del tronco cerebral frecuentemente cursan con alteraciones de los potenciales evocados auditivos del tronco cerebral (PEA-TC). En el caso de lesiones difusas del tronco cerebral, hay ausencia de todos los PEA-TC, incluso con estimulación bilateral, pero se respeta, como es lógico, la primera onda (P1.7) por ser estraaxial; en cambio, se pueden alterar las subsiguientes por ser generadas en el tronco cerebral. Stokard y Sharbrough demostraron la utilidad de los PEA-TC en una serie de 307 pacientes con exploración neurológica y radiológica normal, el 2,9 % tenían anormalidades del trazado, y en el 90 % con tumores del tronco cerebral presentaron alteraciones del PEA-TC, mostrándose además esta técnica superior al SISI y Bekesy. En general, en estos casos se encuentra una ausencia o alargamiento de las latencias de todas las ondas dependientes del tronco cerebral. Los astrocitomas, por su condición de difusos, distorsionan la mayoría de las ondas, mientras que los pinealomas invaden el mesencéfalo, perturbando en consecuencia las ondas dependientes de esta estructura (P5.1 y P5.7), conservándose las tres primeras, oriundas del nervio auditivo y protuberancia. También se ha observado que el ependimoma del cuarto ventrículo prolonga el tiempo de latencia entre los potenciales tercero (P3.9) y quinto (P5.7).

En las lesiones traumáticas, existe elongación de la latencia entre la primera y quinta onda y reducción de la amplitud, e incluso ausencia, de la tercera a la sexta en los casos de contusión.

La esclerosis múltiple, la leucoencefalopatía multifocal progresiva y la mielolisis central pontina son procesos desmielinizantes de la vía auditiva a nivel del tronco cerebral, fácilmente captado por los PEA-TC, respondiendo según el grado de alteración con ausencia del potencial o lentitud de conducción. Stokard halló en una serie de 135 pacientes con EM probable el 48 % de PEA-TC patológicos. En los casos con afectación de sustancia blanca en relación con los núcleos grises del tronco cerebral, es cuando se intensifica la disfunción de los mencionados potenciales. Así, en la parálisis supranuclear progresiva de la mirada, no se encuentran alteraciones, mientras que en la EM y leucoencefalopatía multifocal progresiva son muy evidentes, pues en el primer proceso, al contrario de los dos restantes, no hay apenas alteración de la sustancia blanca. Anziska, en 25 de 26 pacientes con EM, objetivó anormalidad del trazado de los PEA-TC consistente en prolongación de los intervalos entre la primera y tercera onda, entre la tercera y quinta, o ambas, con alteración al mismo tiempo de la amplitud. Robinson y Rudge, de 88 pacientes con EM definitiva, constataron el 82 % de patología del patrón de los PEA-TC y el 40 % en enfermos sin sintomatología clínica de tronco cerebral.

En la degeneración olivopontocerebelosa, existe incremento de latencia entre la primera y tercera onda con reducción de las amplitudes con normalidad de la tercera a la quinta onda.

En las lesiones supratentoriales, no se alteran las cinco primeras ondas; en cambio, puede observarse distorsión de la sexta (P7.3) y subsiguientes, pertenecientes al tálamo y hemisferios cerebrales, pero deben interpretarse con gran cautela. En las afectaciones difusas, como la anoxia corticosubcortical si respetan el tronco cerebral, no existen alteraciones de los PEA, observándose lo mismo con encefalopatías tóxicas o metabólicas.

En el caso de intoxicación barbitúrica, se alteran cuando el nivel plasmático es el doble del necesario para provocar el electroencefalograma plano. En contraste, la intoxicación por etanol, transtona los PEA. En el caso de hernia transtentorial, se aprecia el compromiso sucesivo de los PEA-TC en sentido caudal comenzándose a alte-

rar la onda quinta perteneciente al mesencéfalo para terminar con las pertenecientes a la protuberancia inferior. La normalidad de los PEA en las lesiones difusas tiene su utilidad en el diagnóstico diferencial con las lesiones estructurales focales, sobre todo en los pacientes comatosos, pues estas últimas cursan con disfunción del PEA, al contrario de las mencionadas en primer lugar. Incluso en pacientes con lesiones difusas con ausencia de la maniobra oculocefálica y de los reflejos vestibulares, los citados potenciales permanecían normales.

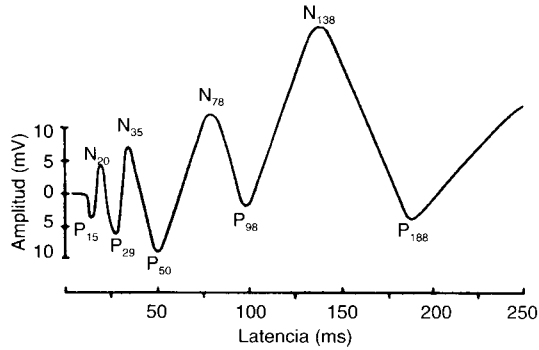


**Fig. 10-52.** Potenciales evocados somestésicos (PES).

## Potenciales evocados somestésicos

Para provocar el PEV, se efectúa un estímulo percutáneo sobre el nervio mediano en la muñeca o en el nervio sural, tibial o peroneo en la pierna de 0,1 s y de 2-6 mAmp de intensidad y con una frecuencia de 1-4/s. La recepción y registro tiene lugar en el área somatosensorial parietal contralateral a la aplicación del estímulo (fig. 10-52). Asimismo, se colocan electrodos junto a la columna vertebral e incluso en el espacio epidural con el fin de captar a los potenciales evocados somestésicos espinales (PESE). Se ha demostrado que el estímulo despolariza a las fibras de mayor diámetro del nervio, viajeras por los cordones posteriores de la médula, cinta de Reil media del tronco cerebral, núcleos de proyección del tálamo y áreas receptivas sensitivas del córtex parietal, pero posteriormente a partir de aquí, pueden extenderse por las áreas secundarias y fibras de asociación cortical.

La respuesta obtenida por el estímulo del nervio mediano a nivel de la muñeca, recogida por electrodos espinales y craneales, según Forbes y Morrison, es de dos categorías; la primera, comprende las distintas ondas aparecidas durante los primeros 70 ms, consecutivas del paso del potencial por la vía antes descrita, propia de la sensibilidad profunda consciente; y la secundaria, difusa y bilateral, es propia de la despolarización de las áreas secundarias de la sensibilidad y de sus fibras de asociación.

La onda inicial (N20) de la respuesta primaria aparece a los 20 ms, aproximadamente, es negativa y fácilmente identificable y se corresponde con la actividad postsináptica de neuronas talamocorticales. Las otras ondas de la respuesta primaria se denominan P25, N35 y P50 que, probablemente, son el resultado de la actividad de neuronas ubicadas en el córtex parietal primario, mientras que las aparecidas a continuación (N78, P98, N138 y P188), ya se corresponden con la excitabilidad de las áreas secundarias y asociativas, por lo que también pueden captarse en el hemisferio homolateral a la estimulación. Previo a la onda inicial (N20), aparecen otras llamadas potenciales precoces; Yamada identificó cuatro (P9, correspondiente a la porción distal del plexo braquial; P-N11, equivalente a la entrada del impulso en la médula cervical; P-N13, propio de la médula cervical, y P-N14, originado en la cinta de Reil media del tronco cerebral). Debe tenerse en cuenta que estos potenciales son muy variables dependiendo de las dimensiones del individuo, colocación de los electrodos de referencia y del sistema de promediación (fig. 10-52). Si se estimula el peroneo, la respuesta inicial es también positiva con una amplitud comparable a la del mediano, pero la latencia, como es lógico, cambia con un amplio rango de variabilidad (32-42 ms).

Por lo dicho anteriormente, se comprende que mediante los PES se pretende obtener información del estado de las fibras gruesas del nervio periférico sensitivo, plexo, raíz posterior, cordón posterior medular, lemnisco medio, tálamo, radiaciones sensitivas talamocorticales y corteza parietal.

A nivel del nervio periférico, los PES son útiles para diferenciar las neuropatías con afectación de fibras gruesas de las delgadas, y aquellas con afectación selectiva proximal y conservación de la conducción periférica. Asimismo, tiene valor en los casos con dificultad para determinar la conducción sensitiva, como en neuropediatría, o en aquellas neuropatías con potenciales de baja amplitud y con gran dispersión temporal. También es interesante en los procesos plexuales y radiculares cervicales C7-C8 y lumbosacros L4-

© MASSON, S.A. Fotocopiar sin autorización es un delito.

L5-S1, ya que indican el diagnóstico topográfico difícil de constatar clínicamente si cursan sólo con sintomatología sensitiva, además muestran su evolución y pronóstico. En las enfermedades de la cola de caballo, en niños, resultan en ocasiones decisorios.

Los PEV son muy utilizados en las neuropatías heredodegenerativas, sobre todo si no se obtiene potencial con el electromiograma, pues permite la debida clasificación nosológica.

Las mielopatías debidas a la EM cursan con trastornos de los PEV que oscilan del 57-86 % en los casos diagnosticados como ciertos, y entre el 42-52 % en los probables. También son útiles en la siringomielia, espondilosis cervical, hernia discal, malformaciones de la charnela occipitovertebral, degeneración espinocerebelosa y traumatismos medulares. Se alteran precozmente cuando se lesionan los cordones posteriores por donde transcurren las fibras gruesas; en pacientes con patología de los haces espinotalámicos (fibras delgadas), los PES son correctos.

En el tronco cerebral, los PES son de utilidad sobre todo en las lesiones del lemnisco medio y sobre todo si se combinan con lesiones visuales y auditivas. En traumatismos craneales, se ha comparado la fiabilidad de los PES con respecto a las pruebas clínicas. Pacientes con alteración de los reflejos pupilares, de postura, vestibulares y de las maniobras oculocefálicas, cursaron con el 80 % de fiabilidad, mientras que los potenciales evocados multimodales (PEM) lo hicieron con el 91 %. En los tumores que interfieren la vía lemniscal media así como el tálamo, se observa la presencia de la onda P15 y la desaparición de las siguientes, aunque a veces tumores parietales se expresan de idéntica manera.

Larson ha observado que en los traumatismos cerebrales que cursan con isquemia y anoxia aparece disminución de la amplitud de los potenciales permaneciendo la latencia y constitución del trazado normal; en cambio, en los casos de herniación del lóbulo temporal, evolucionan con trastornos de la latencia y las ondas tendían a desaparecer. Lo anteriormente dicho es interesante porque facilita el diagnóstico anatomopatológico, la evolución y pronóstico de los traumatismos cerebrales, de tal manera que de la Torre dijo que si el trazado se componía de las 8 ondas en los 300 primeros ms, el pronóstico era favorable, lo mismo ocurría si la velocidad de conducción entre la onda generada en el bulbo (P14) y la cortical (N20) era normal en los 35 primeros días.

# NEUROGRAFÍA MOTRIZ Y SENSITIVA

## Electrodiagnóstico de los nervios y los músculos

El electrodiagnóstico clásico o de estimulación estudia las características de excitabilidad de los músculos y nervios frente a las corrientes eléctricas farádicas y galvánicas. Se han desarrollado técnicas para medir la conducción de la mayoría de los nervios importantes, y el médico que practica el estudio escoge los estudios indicados según la historia clínica del enfermo. La electromiografía (o electrodiagnóstico de detección) estudia las variaciones del potencial eléctrico en el interior de los músculos. La asociación de ambas técnicas permite determinar la medida de la velocidad de conducción nerviosa (fig. 10-53). Es conveniente pensar en la electromiografía (EMG) como exploración electroclínica debido a la necesidad de empezar, primero, con la historia y exploración clínica del enfermo para escoger los músculos y nervios que serán explorados electrofisiológicamente. Durante la exploración clínica, el médico formula unas hipótesis sobre la localización de la lesión o lesiones, y la exploración electrofisiológica es utilizada para rechazar o aceptar estas hipótesis hasta llegar a un diagnóstico final.

## Excitabilidad eléctrica de los nervios y los músculos

Puede aparecer profundamente modificada en las lesiones de la neurona motora periférica, en contraste con las parálisis centrales con trastornos eléctricos, generalmente ausentes. Para este examen se utilizan dos electrodos, uno (indiferente), se aplica en un punto cualquiera del revestimiento cutáneo; y el otro (activo), permite localizar la excitación en un punto preciso de la

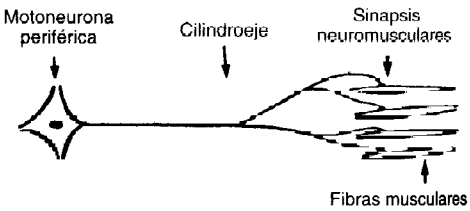


**Fig. 10-53.** Esquema de una unidad motriz.

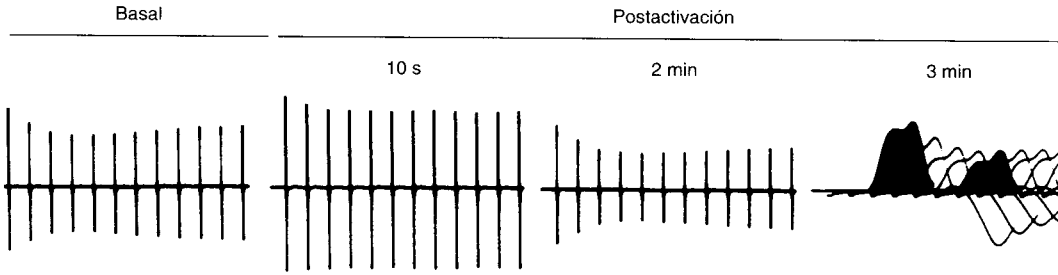


**Fig. 10-54.** Estimulación repetitiva en un paciente con miastenia gravis. Decremento del potencial motor después de una estimulación nerviosa de 3 c/s.

superficie corporal. Los esquemas clásicos de Erb señalan el punto más apropiado para cada músculo del organismo.

Se consideran:

1. *Umbral galvánico o farádico. Reacción de degeneración.* Normalmente, con la excitación galvánica, la contracción del cierre del cátodo (CCC) aparece siempre con una corriente más débil que la contracción del cierre del ánodo (CCA). Además, el músculo normal muestra una contracción fulminante porque reacciona rápidamente a la excitación directa.

Es característica de la parálisis nerviosa periférica degenerativa, la modificación cualitativa de la excitabilidad eléctrica en forma de la llamada «reacción de degeneración de Erb» (R de D) que no es una sola reacción, como parece indicar el nombre, sino un conjunto de reacciones que caracterizan un verdadero síndrome que lleva esta denominación.

La R de D total está caracterizada por:

*a) Cese* de la excitabilidad farádica y galvánica del nervio.

*b) Desaparición* de la excitabilidad farádica con aumento, al principio, y después disminución de la excitabilidad galvánica en el músculo.

*c) Lentitud* de contracción; el elemento más característico de la R de D y sin cuyo requisito no existe.

*d) Igualdad o inversión* polar; es decir, que la reacción se muestra igual con un polo que con el otro (CCC = CCA) o aún más intensa con el positivo que con el negativo (CCA > CCC).

2. *Medida de la cronaxia.* En ella se toma en consideración el factor tiempo. Consiste en el plazo mínimo (tiempo útil) durante el cual debe circular, para producir una acción estimulante, una corriente galvánica de intensidad doble a la mínima de la corriente (o reobase) que circulando de continuo produce todavía estímulo. Su valor normal es de 0,1-10 sigmas (1 sigma equivale a 1/1.000 de segundo), y está muy prolongado en los procesos degenerativos con hipoexcitabilidad del sistema neuromuscular.

3. *Anomalías cuantitativas y cualitativas de la contracción muscular provocada.* Citaremos el aumento de la excitabilidad (tetania, hipertiroidismo) y su disminución (reacción de Duchenne), sobre todo frente a la corriente farádica en casos de perturbación del trofismo muscular. La «reacción miasténica de Jolly» (miastenia grave seudoparalítica y distrofia muscular progresiva) está definida por la disminución de duración y energía de las contracciones de los músculos sometidos a excitaciones farádicas repetidas (fig. 10-54). En la «reacción miotónica de Erb» (miotonía congénita de Thomsen) coexisten la lentitud y persistencia de la contracción, generalmente asociada a un aumento de las excitabilidades farádica y galvánica, y una inversión de la fórmula, como en la reacción de degeneración.

## Medición de la velocidad de conducción motriz

Para medir la velocidad de conducción motora de los nervios periféricos, éstos son estimulados en dos puntos a diferente altura, midiéndose luego la distancia entre ambos y la que existe entre ellos y el nivel donde se han aplicado los electrodos cutáneos o agujas coaxiales que recogen los potenciales de los músculos correspondientes. El tiempo que transcurre entre la estimulación y la aparición de estos últimos se denomina «tiempo de conducción». Las diferencias entre el tiempo de conducción después de una estimulación proxi-

© MASSON, S.A. Fotocopiar sin autorización es un delito.

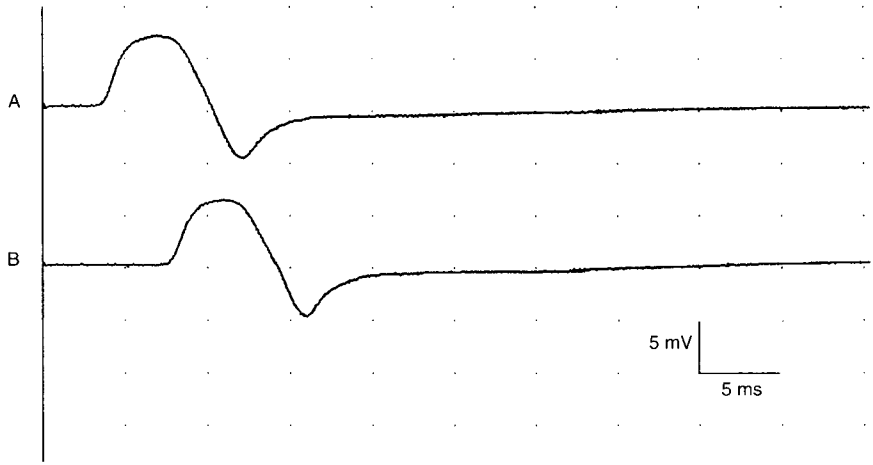


**Fig. 10-55.** Neurografía motora por segmentos del nervio ciático poplíteo externo. Potencial motor recogido en el músculo pedio tras estimular el nervio en la garganta del pie (A) y en la cabeza del peroné (B).

mal y otra distal representan el «tiempo de conducción verdadero» entre los dos puntos de estimulación. En el hombre normal, las velocidades de conducción motora de los troncos nerviosos son alrededor de 50-60 m/s; en el nervio cubital, entre 47-73 m/s; y en el nervio ciático poplíteo externo, entre 40-51 m/s (fig. 10-55). A modo de esquema, diremos que la velocidad de conducción es normal en las miopatías, parálisis de origen central y en las lesiones que se localizan exclusivamente en el asta anterior medular. Se altera en las lesiones inflamatorias o compresivas de los nervios periféricos.

## Medición de la velocidad de conducción sensitiva

El estudio de la velocidad de condución sensitiva (el método más sencillo se basa en el reflejo monosináptico) puede aportar, en algunos casos, datos de interés. Oscila, en los sujetos sanos, entre 55-70 m/s (fig. 10-56).

## ELECTROMIOGRAFÍA

Detecta pequeñas alteraciones en el sistema neuromuscular. Los resultados de esta exploración permiten relacionar las lesiones de la unidad motora con el cuadro clínico de algunos pacientes que presentan astenia. Asimismo, la electromiografía puede aclarar el diagnóstico en pacientes dudosos que aquejan dolor, parestesias, etc.

Mediante esta exploración, pueden diferenciarse las afecciones de las neuronas motoras inferiores de las miopatías primarias. En muchos casos, los procesos de degeneración y regeneración de un nervio periférico pueden controlarse mucho antes de que los síntomas clínicos sean evidentes. También pueden ponerse de manifiesto las perturbaciones en la transmisión neuromuscular, existentes en la miastenia gravis y en el síndrome miasténico causado por un carcinoma bronquial.

La electromiografía registra los potenciales eléctricos producidos en los músculos, y su interpretación exacta depende, en gran manera, de la habilidad, conocimientos y práctica del que la realiza. Al contrario de lo que ocurre con el ECG y el EEG, el electromiograma debe ser interpretado inmediatamente después de realizada la exploración.

Los electrodos pueden situarse en la superficie de la piel o insertarse en el músculo.

En condiciones normales, cuando el músculo está en reposo, no se registran potenciales eléctricos; éstos aparecen cuando el electrodo activo se mueve (fig. 10-57).

El potencial normal simple puede oscilar entre 100-200 μV de amplitud, y 2-10 ms de duración, teniendo menos de tres fases. Estas cifras vienen dadas por el número de fibras musculares que constituyen la unidad motora, y este número varía en los diferentes músculos. Por ejemplo, los músculos extraoculares tienen muy pocas fibras

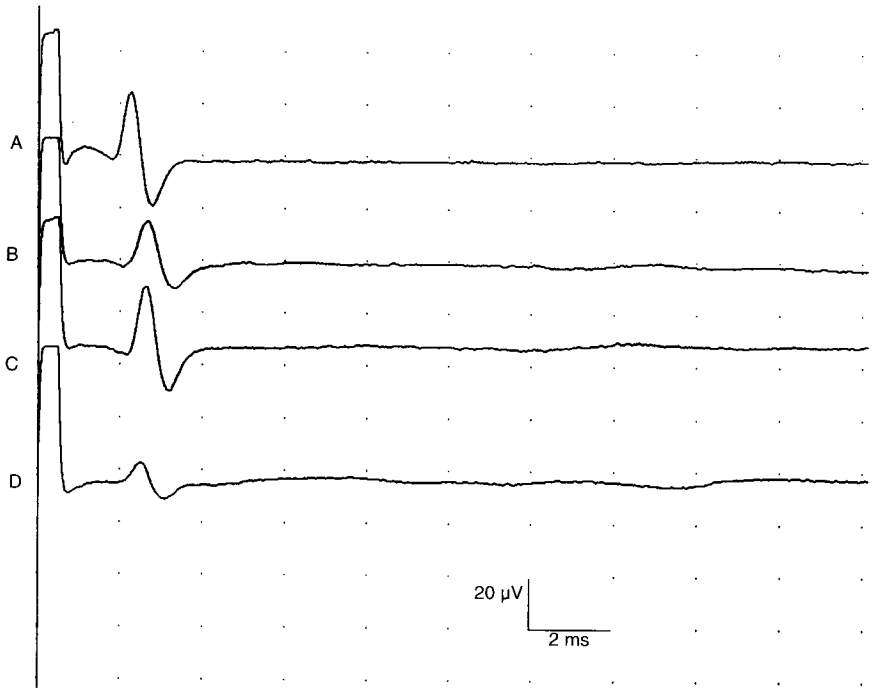


**Fig. 10-56.** Neurografía sensitiva. Potenciales sensitivos ortodrómicos del nervio mediano (A a C) y del nervio cubital (D), en una persona sana.

musculares por unidad motora, quizá una sola, mientras que los glúteos, o cuádriceps, pueden tener varios miles de fibras por unidad.

La actividad eléctrica espontánea se origina por la contracción de fibras musculares aisladas que han perdido la inervación a causa de un traumatismo o por una enfermedad.

En los casos de sección nerviosa, no se observan potenciales de actividad en la unidad motora. A los pocos días comienzan a aparecer potenciales de fibrilación y ondas positivas, pero persiste la ausencia de actividad en la unidad motora; si se realiza la reinervación, bien sea espontánea bien quirúrgicamente, el electromiograma puede detectarla antes de que se aprecie clínicamente.

En los casos de enfermedades que afectan a las motoneuronas inferiores, aparecen potenciales de fibrilación y actividad de inserción anormal.

La fasciculación aparece rara vez en las neuropatías, siendo frecuente su presencia en las mielopatías (esclerosis lateral amiotrófica o siringomielia).

En las miopatías, es típica la aparición de potenciales de la unidad motora de corta duración. En condiciones normales, pueden existir fibras

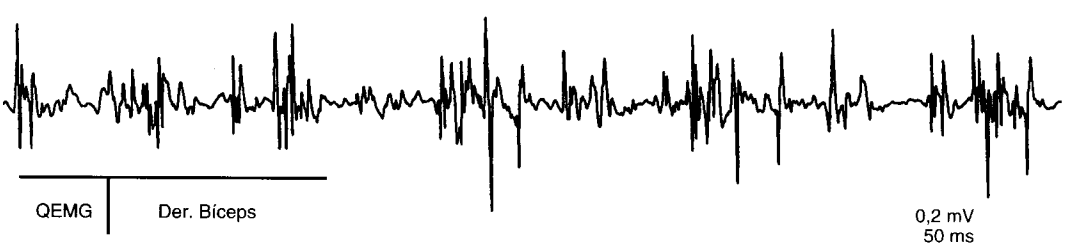


**Fig. 10-57.** Electromiografía. Trazado electromiográfico obtenido durante la contracción voluntaria del músculo bíceps.

© MASSON, S.A. Fotocopiar sin autorización es un delito.

musculares que presenten este tipo de potenciales, por lo que su valoración requiere la máxima atención.

Es posible distinguir entre distrofia muscular, miotonía congénita, distrofia miotónica y polimiositis.

La distrofia muscular y la miopatía tirotóxica presentan una actividad de inserción normal. No existe actividad eléctrica espontánea. Los potenciales voluntarios de la unidad motora son miopáticos y más numerosos, lo que contrasta con lo que ocurre en las lesiones de las neuronas motoras inferiores, donde los potenciales de la unidad motora están disminuidos en número y aumentados en amplitud y duración.

En la miotonía congénita, aparecen potenciales «en espiga» y ondas positivas de alta frecuencia. No se aprecia actividad eléctrica espontánea y la unidad motora es normal.

La característica de la distrofia miotónica es la combinación de actividad de inserción miotónica con potenciales de unidad motora miopática.

La actividad eléctrica espontánea con signos parecidos a la fibrilación puede encontrarse en la polimiositis, dermatomiositis, esclerodermia y neuromiopatías.

## BIOPSIA MUSCULAR

Sirve para diferenciar la atrofia neurógena de las miógenas. En la primera, se afectan todas las fibras dependientes de un cilindroeje. En un corte longitudinal, las fibras atrofiadas se disponen juntas en forma de fascículos (atrofia fascicular). Las fibras musculares vecinas, dependientes de cilindroejes sanos, no se modifican. En un corte transversal, también se observa bien la agrupación fascicular. Cuando la atrofia neurógena es muy pronunciada, las fibras musculares son sustituidas por grasa y tejido fibroso.

En la *distrofia muscular progresiva de Erb,* al examen microscópico se observan fibras musculares atróficas al lado de otras hipertróficas. Las fibras atróficas se disponen de forma irregular y difusa (atrofia miopática) y no en islotes (atrofia neurógena). Existe aumento de núcleos sarcolémicos y pérdida de la estriación transversal. No se observan fenómenos inflamatorios.

En la *miastenia grave seudoparalítica,* existe un abundante infiltrado linfocitario con relativa normalidad de las fibras musculares.

En las *miopatías inflamatorias,* predomina el infiltrado celular de predominio intersticial junto a células degeneradas y ocupadas por infiltrados. La variación del tamaño de las fibras y la disposición irregular y difusa de las fibras atrofiadas completan el cuadro.

# ■ NEURORRADIOLOGÍA

## RADIOLOGÍA SIMPLE DEL CRÁNEO Y COLUMNA VERTEBRAL

La neurorradiología constituye la parte del radiodiagnóstico que se ocupa del estudio de las enfermedades del sistema nervioso.

Además del examen radiológico simple del cráneo (fig. 10-58) y columna vertebral (fig. 10-59), la neurorradiología dispone de otros métodos especiales de exploración, que han adquirido una gran importancia en el diagnóstico neurológico y neuroquirúrgico, entre los cuales precisa destacar la angiografía cerebral, TAC, mielografía y RM, de las que brevemente daremos una idea.

Empleando las proyecciones habituales anteroposterior y lateral, cabe poner de manifesto las malformaciones congénitas del plano óseo que ofrecen interés neurológico, como son la platibasia e impresión basilar, occipitalización del atlas, craneostenosis, macrocefalias, microcefalias, etc.

El estudio de las calcificaciones intracraneales presenta también un gran interés. Algunas de ellas no poseen significación patológica (calcificación de la epífisis, de los plexos coroideos, de la hoz del cerebro o de la tienda del cerebelo); en cambio, otras son patológicas, como las observadas en el seno de los tumores cerebrales, abscesos, hematomas, aneurismas, toxoplasmosis, enfermedad de Sturge-Weber, etc., cuyo aspecto es, por lo demás, tan característico que muchas veces permite efectuar su diagnóstico.

La hipertensión endocraneal presenta alteraciones típicas, al igual que los tumores hipofisarios a nivel de la silla turca y los neurinomas en el conducto auditivo interno.

La *radiología simple de la columna vertebral* permite poner de manifiesto las malformaciones y anomalías con repercusión neurológica, como son la espina bífida, costilla cervical, deformidad de Sprengel, sacralización de la V vértebra lumbar, etc., así como luxaciones y fracturas.

En los enfermos afectos de un proceso expansivo intrarraquídeo, la radiografía puede demostrar la presencia de erosiones de los cuerpos, pe-

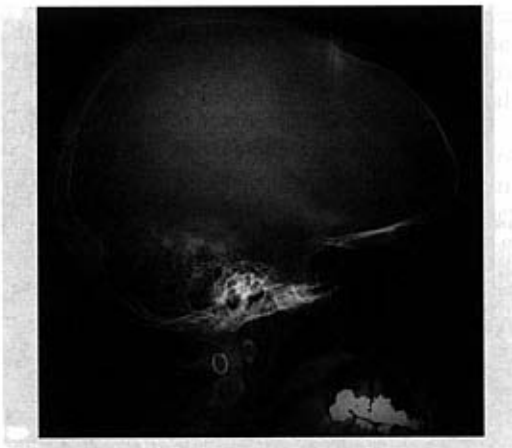

**Fig. 10-58.** Radiografía de perfil del cráneo.

dículos o láminas vertebrales, la dilatación de los agujeros de conjunción o el aumento de la distancia interpeduncular (raquimetría de Elsberg y Dike) a nivel de las vértebras donde asienta el tumor.

En las discopatías puede demostrarse la existencia de un «pinzamiento» discal, la calcificación del núcleo pulposo o la presencia de lesiones artróticas causantes de la degeneración del disco.

## ANGIOGRAFÍA CEREBRAL

Consiste en la visión radiológica del árbol vascular del encéfalo, mediante la inyección de un producto de contraste en la arteria carótida interna o en la vertebral.

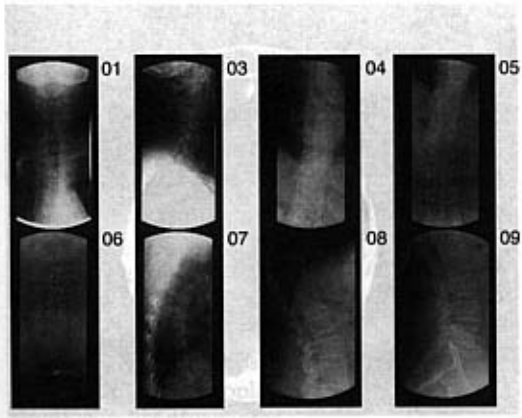


**Fig. 10-59.** Panorámica de columna.

La angiografía cerebral es de gran importancia en el diagnósico de localización y naturaleza de los tumores cerebrales. La existencia de un proceso expansivo intracraneal, produce un desplazamiento de los vasos vecinos, observable generalmente en la fase arterial del angiograma y algunas veces también en las flebografías. En algunos tumores vascularizados, se consigue una imagen positiva de la neoplasia, al inyectarse la circulación neoformada, como en el caso de los glioblastomas multiformes y meningiomas, de aspecto tan típico que incluso permite establecer el diagnóstico de su naturaleza.

En las malformaciones vasculares del cerebro, aneurismas arteriales (fig. 10-60) y fístulas arteriovenosas (fig. 10-61), la angiografía constituye el método diagnóstico de elección, que permite demostrar su localización exacta, tamaño y forma, y los vasos que intervienen en su suplencia.

La exploración angiográfica se utiliza también en el diagnóstico de los enfermos afectos de un accidente cerebrovascular, pudiéndose demostrar en un alto porcentaje de casos la causa del ictus, con imágenes muy evidentes de oclusión de las grandes arterias producida por trombosis-ateromatosis, estenosis por la presencia de placas de ateroma o desplazamientos vasculares causados por un hematoma hemorrágico intracerebral.

## TOMOGRAFÍA AXIAL COMPUTARIZADA

Con la aparición de la tomografía axial computarizada (TAC) se inició una verdadera revolución dentro de la neurología y neurocirugía. Con ella, se ha reducido de forma espectacular la preocupación tradicional por las lesiones peligrosas poco frecuentes, sobre todo los tumores, permitiendo centrar la atención en la fisiopatología y el tratamiento de otras alteraciones más frecuentes, como pueden ser la migraña, enfermedad de Alzheimer, isquemia cerebrovascular, etc. En caso de un problema estructural, asegura y confirma rápidamente el diagnóstico clínico, permitiendo una vista anatómica detallada que facilita el planteamiento terapéutico quirúrgico. En los desórdenes en que no hay anormalidades radiológicas visibles, la necesidad de una exploración clínica cuidadosa persiste igual que antes, pero quizás recabando

© MASSON, S.A. Fotocopiar sin autorización es un delito.

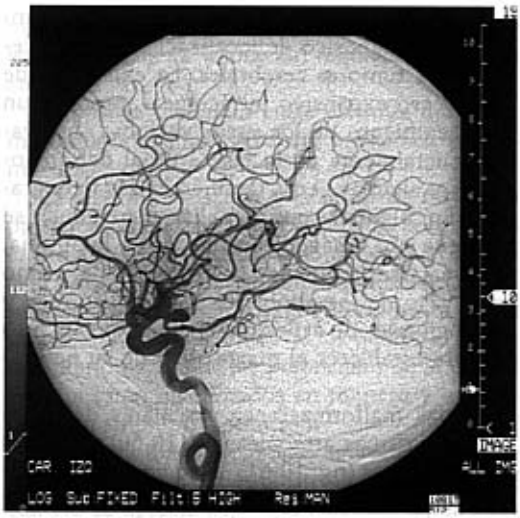

**Fig. 10-60.** Arteriografía. Aneurismas de la arteria silviana y comunicante posterior.

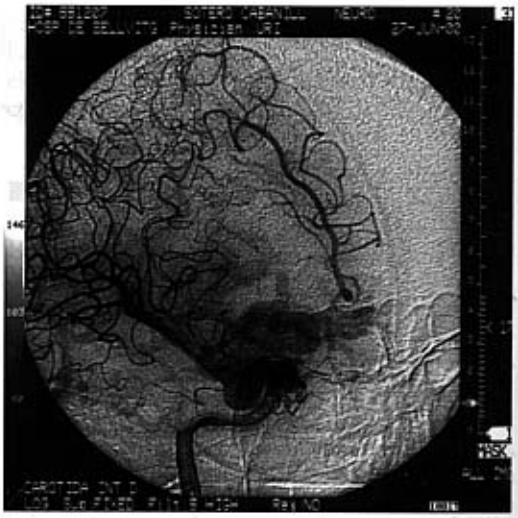

**Fig. 10-61.** Arteriografía. Fístula arteriovenosa alimentada por ramas de la arteria oftálmica (carótida interna) y de la carótida externa.

más interés por el nuevo énfasis en el tratamiento neurológico. La exploración clínica se ha beneficiado notablemente de la corroboración radiológica, la atención en la localización de lesiones no visibles radiológicamente, y la necesidad de proveer una base racional para el tratamiento.

## Fundamentos

Un haz de rayos X, al atravesar un objeto, sufre variaciones en la cantidad de radiación y en la longitud de onda de la misma.

Estos cambios están relacionados con las características del cuerpo atravesado, en especial con el número atómico y la densidad física de sus distintos componentes (fig. 10-62).

Una sustancia con número atómico elevado, como el Pb, detiene o atenúa gran cantidad de rayos. Una sustancia como el C, por el contrario, detiene o atenúa muy poco los rayos X.

La sangre, en condiciones normales, no provoca atenuación importante, pero cuando está extravasada (como en el hematoma intraparenquimatoso, en donde existe una gran concentración de hemoglobina [el hematócrito alcanza cifras del 90 %]), produce una fuerte atenuación de la radiación.

Estos dos ejemplos citados nos muestran un caso de atenuación dependiente del número atómico y un caso dependiente de la densidad física de una sustancia. Cuando un elemento, por cualquiera de los mecanismos mencionados, provoca una atenuación superior a la del parénquima nervioso, decimos que es hiperdensa o de alta atenuación; cuando se da el caso contrario, se habla de hipodensidad o de baja atenuación.

Como en la radiología convencional, se puede utilizar en la TAC, contrastes, con el fin de resaltar diferentes estructuras. Estos contrastes pue-

**Fig. 10-62.** TAC cerebral normal.

den administrarse por vía intravascular o por vía intratecal. Mencionaremos solamente los primeros, ya que los intratecales son, por el momento, utilizados en forma muy específica y generalmente para técnicas especiales.

Por vía intravascular, se utilizan contrastes iodados hidrosolubles, administrados en forma endovenosa. Los medios iodados, en condiciones normales, no salen del interior de los vasos en el sistema nervioso, debido a la integridad funcional de la barrera hematoencefálica (BH). Esta barrera es una característica de las estructuras encefálicas de origen ectodérmico.

Cuando la BH está alterada o cuando no existe, el contraste sale de los vasos acumulándose en el intersticio. Este hecho se aprecia en la TAC como un fenómeno de alta densidad, debido al elevado número atómico del iodo. Los procesos inflamatorios y los isquémicos son ejemplos en los cuales la BH, que previamente existía, ya no cumple su función. Los tumores con origen en estructuras extranerviosas, como los meningiomas (origen mesodérmico) o las metástasis, que reproducen el tejido que las originó, son ejemplos de casos en donde nunca existió barrera hematoencefálica.

No obstante, una estructura con BH íntegra puede visualizarse como una imagen de alta densidad, cuando su volumen sanguíneo es muy importante. Esto sucede con las malformaciones arteriovenosas, aneurismas de cierto tamaño, y grandes vasos ectasiados.

Por último, debemos mencionar que las imágenes obtenidas en un solo estudio muestran el fenómeno patológico en un momento determinado de su evolución. Los estudios secuenciales, por el contrario, proporcionan información de varios momentos, ofreciendo un perfil evolutivo característico, lo que aumenta de forma sustancial la capacidad diagnóstica.

Analizaremos a continuación las imágenes que se encuentran en diversas patologías, como las tumorales, traumáticas, vasculares, infecciosas, atróficas y las provocadas por alteraciones en la circulación del líquido cefalorraquídeo.

## Tumores

El diagnóstico de los procesos expansivos neoplásicos se basa en dos hechos, la visualización directa del tejido neoplásico, y el análisis de los fenómenos acompañantes.

La visualización directa en la TAC es muy difícil de efectuar en la mayoría de los exámenes simples, ya que son pocos los tumores que se presentan con características densitométricas diferentes al parénquima. La administración de contraste permite elevar considerablemente el número de casos positivos, dado los trastornos de la BH que acompañan a las neoplasias.

Referiremos las características que se obtienen tras la observación directa de las imágenes, siguiendo un orden determinado que tiene como objetivo solamente un fin didáctico.

En primer término, han de tenerse en cuenta las alteraciones en la densidad. Las lesiones hipodensas pueden deberse a la presencia de grasas libres (lipomas), de contenido líquido (astrocitomas quísticos), a una mezcla de contenido lipídico y restos de descamación epitelial, como en los tumores epidermoides (fig. 10-63). Las áreas hipodensas que se observan en tumores de rápido crecimiento corresponden a zonas de necrosis tumoral. Éstas se producen como consecuencia de la desproporción entre la multiplicación celular anárquica y la proliferación vascular más lenta, que no alcanza a nutrir todos los elementos. Este fenómeno se observa en neoplasias de alta malignidad (fig. 10-64).

Las lesiones hiperdensas presentan contenido hemático o depósito de minerales, en especial cálcicos. La presencia de sangre es más frecuente en las neoplasias malignas, en especial, las metástasis. El contenido cálcico, por el contrario, sugiere un proceso de lento crecimiento como en los ciertos astrocitomas (fig. 10-65), oligodendrogliomas, craneofaringiomas, etc.

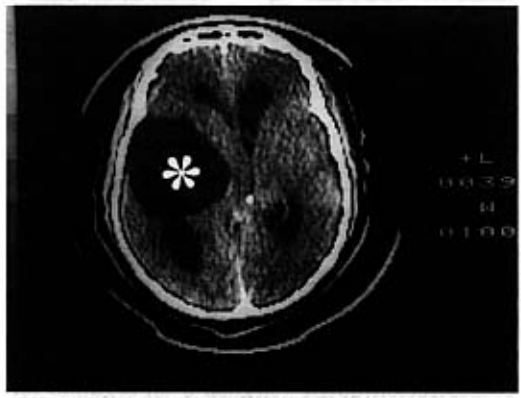

**Fig. 10-63.** TAC cerebral. Tumor quístico epidermoide. Lesión hipodensa de aspecto quístico (asterisco), en la región temporal izquierda. Desplazamiento del sistema ventricular hacia la derecha.

© MASSON, S.A. Fotocopiar sin autorización es un delito.

**Fig. 10-64.** TAC cerebral. Glioblastoma multiforme en la región temporoparietal derecha. Necrosis intratumoral (flecha). Edema peritumoral (asterisco).

**Fig. 10-65.** TAC cerebral. Astrocitoma del lóbulo frontal con desplazamiento de la línea media y doble calcificación.

Analizada la densidad, ha de tenerse en cuenta si la lesión es única o múltiple. La multiplicidad siempre apoya el diagnóstico de metástasis de manera más contundente que la morfología y la localización (fig. 10-66). Sólo el glioma multicéntrico puede provocar imágenes semejantes, pero la rareza de esta neoplasia hace que esta consideración quede relegada a un segundo término.

Examinadas densidad y número, debe considerarse si el origen de la lesión es intra o extra axial. Esto permite separar groseramente los tumores en dos grupos de diferente pronóstico, generalmente benignos en los extra axiales y generalmente malignos en los intra axiales.

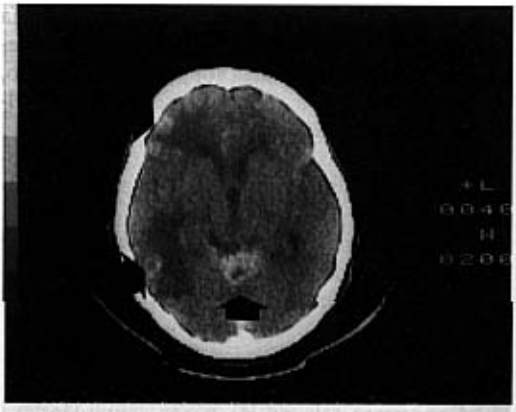

**Fig. 10-66.** TAC cerebral. Metástasis múltiples. Varias lesiones de alta densidad y diferente tamaño (flechas).

En ocasiones, el tumor está completamente localizado fuera del tejido nervioso (como en los tumores de la hipófisis), en otros casos esta situación no es tan marcada. El origen extra axial se sospecha entonces, cuando una parte de la lesión contacta con una estructura extraparenquimatosa, como ocurre con las meninges en los meningiomas o por cierto tipo de deformaciones en los surcos corticales (fig. 10-67). La introducción de contraste por vía intratecal puede, en ocasiones, demostrar una lesión extra axial oculta.

Como ya se ha adelantado, la administración de contraste endovenoso eleva, en gran manera, el número de exámenes positivos. Las lesiones son más manifiestas cuanto mayor es la cantidad de capilares con permeabilidad alterada.

En los tumores extraaxiales, derivados de estructuras que normalmente no tienen BH, no existe una relación entre el aumento de densidad y el grado de malignidad. En los intraaxiales, por el contrario, la profusión desordenada de neovascularización con permeabilidad alterada es la responsable del incremento densitométrico, y se mantiene una relación directa con el grado de malignidad.

Los fenómenos acompañantes están conformados por aquellas variaciones que sufre el tejido vecino a la lesión. Entre ellos se cuentan los fenómenos de masa, las zonas de edema, las hemorragias, los infartos, etc.

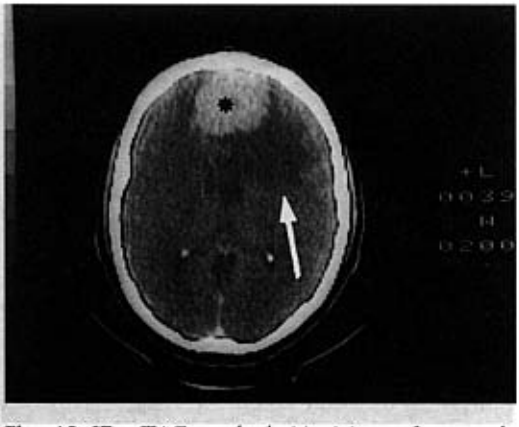

**Fig. 10-67.** TAC cerebral. Menigioma. Imagen de alta densidad que contacta con la bóveda (asterisco). Edema peritumoral (flecha).

El más frecuente es el «fenómeno o efecto de masa», el cual se valora por los desplazamientos y las distorsiones que sufren las estructuras encefálicas. En la mayoría de las ocasiones, se acompaña de zonas de baja densidad en la sustancia blanca que corresponden a edema peritumoral. Estos dos signos, fenómeno de masa y baja densidad en la sustancia blanca, pueden ser las únicas alteraciones visibles en estudios seriados, mucho antes de que el tejido tumoral en sí sea visible.

## Patología vascular

De los múltiples cuadros provocados por una patología vascular, analizaremos únicamente los hematomas intraparenquimatosos, las hemorragias subaracnoideas y los infartos:

1. *Hematoma intraparenquimatoso.* Es un proceso secundario a una alteración local (aneurismas, malformación, tumor, etc.) o general (hipertensión, vasculopatía, diátesis hemorrágicas, etcétera). En la fase aguda, la TAC detecta la colección hemática intraparenquimatosa y, en algunas ocasiones, ayuda en el diagnóstico etiológico de la misma.

Esta colección se presenta como una imagen de alta densidad, de localización intraparenquimatosa, bien delimitada y con tendencia a adoptar una forma redondeada. La alta densidad está provocada por el gran contenido en globina, lo que se produce dado el hematócrito enormemente aumentado de la sangre extravasada. Esta imagen, a partir de cierto tamaño, se acompaña de efecto de masa pero no de edema. En estadios posteriores, esta alta densidad inicial va disminuyendo, comenzando desde la periferia y terminando por el centro. Finalmente, queda una lesión hipodensa donde asentaba el primitivo hematoma, lo que corresponde a una cavidad necrótica residual.

La utilización de contraste no modifica las imágenes en los primeros estadios, pudiendo observarse un anillo periférico hiperdenso que aparece en el transcurso de su evolución.

2. *Hemorragia subaracnoidea.* La presencia de sangre en el espacio subaracnoideo puede ser detectada mediante la TAC si se realiza dentro de un período de 6 días de iniciado el proceso. Las imágenes son las de visualización de las cisternas, en especial las supraselares, en forma hiperdensa. La administración de contraste puede provocar un aumento densitométrico de dichas cisternas, lo que se interpreta como una aracnoiditis por la presencia hemática (fig. 10-68).

No obstante, más importante que el diagnóstico de hemorragia subaracnoidea son el diagnóstico y la valoración de ciertas complicaciones que acompañan a este cuadro, como las dilataciones ventriculares, los infartos, los conos de presión, etcétera.

3. *Infartos.* Su perfil evolutivo es complejo,

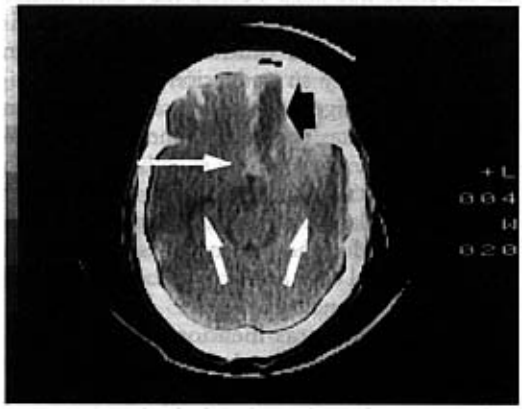

**Fig. 10-68.** TAC cerebral. Hemorragia subaracnoidea. Examen simple. La cisterna de la lámina terminal y la cisura interhemisférica se encuentran repletas de sangre (flecha blanca larga). Infarto frontal basal (flecha negra). Dilatación incipiente de las astas temporales (flechas blancas cortas).

© MASSON, S.A. Fotocopiar sin autorización es un delito.

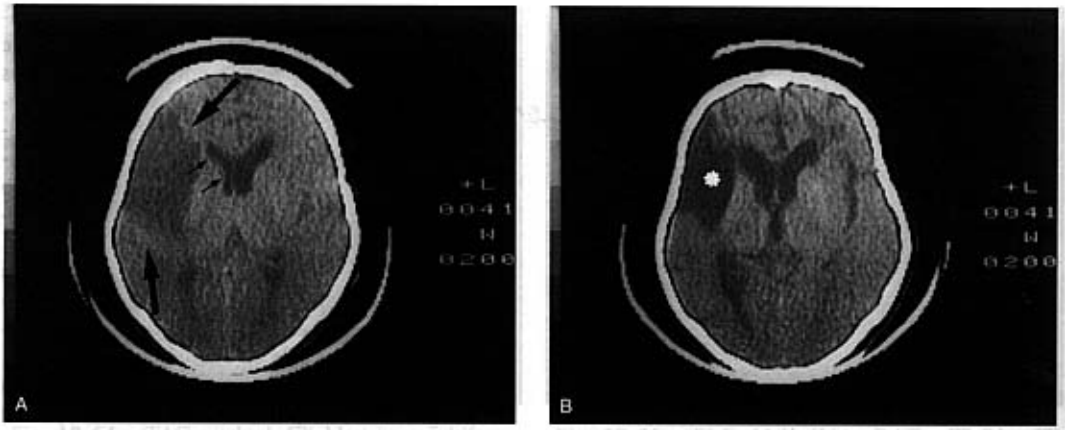


**Fig. 10-69.** TAC cerebral. Infarto isquémico. A) Zona de baja densidad frontotemporal izquierda (flechas largas) que interesa la sustancia blanca y la gris. Efecto masa que se manifiesta por la deformación del asta frontal (flechas pequeñas). B) Examen un año después que muestra una cavidad posnecrótica residual (asterisco) donde asentó el infarto. Obsérvese la mayor dilatación del ventrículo lateral izquierdo.

no apreciándose alteraciones en los primeros períodos de instaurado el cuadro, lo cual dificulta su diagnóstico precoz. Con posterioridad, los fenómenos de necrosis y de edema provocan una disminución en la densidad de la sustancia blanca y de la sustancia gris.

Esta disminución densitométrica se acompaña de efecto de masa y coincide con un territorio de distribución arterial.

Si se produce la reperfusión del tejido infartado, la sangre que llega a éste puede extravasarse conformándose el denominado «infarto hemorrágico». Este fenómeno ocurre exclusivamente en la sustancia gris, y su traducción en la TAC, corresponde a imágenes hiperdensas que afectan tanto a estructuras corticales como a las profundas (fig. 10-69).

La administración de contraste puede poner de manifiesto la alteración de la barrera hematoencefálica produciéndose imágenes hiperdensas que, como en el caso anterior, se localizan únicamente en la sustancia gris.

Estas características mencionadas se encuentran, en general, dentro de las 3-4 semanas de iniciado el cuadro. Pasado este tiempo, el material necrótico ha sido reabsorbido, lo mismo que la sangre y el edema, y en su lugar queda una cavidad quística posnecrótica, la cual se traduce en la TAC como una zona de baja densidad acompañada de signos de atrofia localizada en la zona donde asentó el infarto.

## Traumatismos

Los traumatismos craneales provocan diversos tipos de *lesiones a nivel encefálico,* las cuales, de acuerdo a su localización, pueden dividirse en extraaxiales o intraaxiales.

1. *Lesiones extraaxiales.* Tienen la particularidad de tener mejor pronóstico que las intraaxiales y de ser, por lo general, tributarias a terapéutica quirúrgica. Los ejemplos más frecuentes comprenden:

*a) Colecciones líquidas epidurales.* El acúmulo de sangre entre la duramadre y la tabla interna se denomina «hematoma epidural». Su imagen corresponde a la de una lesión hiperdensa (sangre extravasada) de forma biconvexa y en la localización mencionada (fig. 10-70). Más raramente puede observarse una colección igual, pero hipodensa, que corresponde a un higroma epidural agudo.

*b) Colecciones líquidas subdurales.* Éstas adoptan una forma concavoconvexa, siendo mucho más extensas que las epidurales. Los hematomas subdurales agudos presentan, en forma característica, una imagen hiperdensa. Las lesiones crónicas, por el contrario, se presentan como imágenes hipodensas. En ocasiones, se presentan con una densidad similar al parénquima, es decir, en forma isodensa. El efecto de masa y el aumento

**Fig. 10-70.** TAC cerebral. Hematoma epidural. Localización entre la tabla interna y el córtex frontotemporal derecho (flechas).

**Fig. 10-71.** TAC cerebral. Confusión frontal con hematoma.

de densidad del córtex, separado del hueso, permiten el diagnóstico.

2. *Lesiones intraaxiales.* Su terapéutica, en general, no es quirúrgica y el pronóstico, en algunas de ellas, es más grave que en el grupo anterior. Los ejemplos más frecuentes son:

*a) Contusión cerebral.* Se produce por lesión directa del parénquima contra una estructura dura (fig. 10-71). En ella se da la necrosis tisular junto con extravasación hemática (contusión hemorrágica). Asienta donde el tejido nervioso es más vulnerable, como en ambos polos frontales, polos occipitales o ambas puntas temporales próximas al borde libre del ala menor del esfenoides. Estas lesiones se acompañan de efecto de masa y de fenómenos de edema en los primeros estadios, evolucionando posteriormente a la ciatrización.

*b) Hematoma intraparenquimatoso.* Son lesiones que implican un mal pronóstico. Pueden aparecer desde el primer momento o en forma tardía. Por esto, un examen inicial normal no nos permite asegurar que ya no se producirán más daños en el parénquima nervioso.

*c) Congestión cerebral.* Su causa principal es una importante hiperemia, puede estar localizada en un hemisferio o ser generalizada. Se manifiesta por el colapso del sistema ventricular y del espacio subaracnoideo en las lesiones bilaterales; y por un efecto de masa y colapso ventricular parcial en las unilaterales.

## Patología infecciosa

Los procesos infecciosos producen diferentes alteraciones en el parénquima nervioso, muchas de las cuales son objetivables por TAC. De entre ellas, analizaremos las más representativas y las de mayor utilidad en la práctica diaria, como los abscesos, los empiemas, las alteraciones en las encefalitis y en las meningitis (en especial, por tuberculosis [TBC]):

1. *Abscesos.* Una colección purulenta localizada en el parénquima se manifiesta por una imagen de baja densidad, de forma más o menos redondeada, generalmente bien delimitada. El tejido vecino presenta zonas de baja densidad en la sustancia blanca, correspondientes a edema. La administración de contraste provoca un aumento de la densidad de la periferia lesional (fig. 10-72). Este aumento ha sido interpretado como secundario a la presencia de una cápsula, pero únicamente traduce la alteración de la BH en los vasos perilesionales.

En muchos casos, las imágenes de abscesos cerebrales no pueden distinguirse de las de un tumor, y solamente su situación anatómica próxima a un posible foco infeccioso (lesiones temporales o cerebelosas próximas a una supuración del oído), pueden sugerir este diagnóstico.

2. *Empiema subdural.* En estos casos, la colección purulenta se presenta como una imagen extracerebral, de baja densidad, acompañada de

© MASSON, S.A. Fotocopiar sin autorización es un delito.

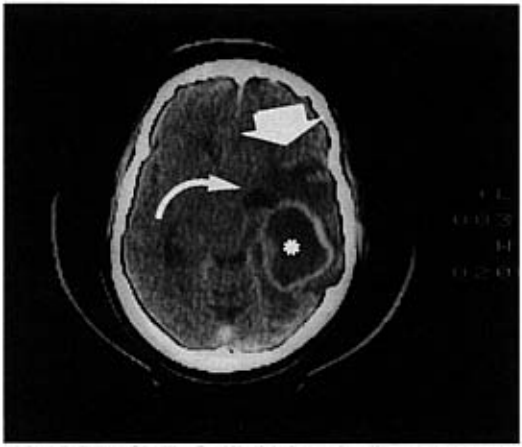

**Fig. 10-72.** TAC cerebral. Absceso temporal. Imagen del absceso (asterisco). Edema perifocal (flecha gruesa). Dilatación del asta temporal (flecha arqueada).

efecto de masa. Tras la administración del contraste, puede apreciarse un aumento de densidad en su periferia, correspondiente a una reacción inflamatoria. Suelen asentar próximas a un foco séptico, por ejemplo, subyacente a una craniectomía o a una cavidad sinusal. La localización interhemisférica es muy sospechosa de empiema dada la extraordinaria rareza de los hematomas subdurales a este nivel.

3. *Encefalitis víricas.* En el transcurso de las encefalitis, los cambios observados son, en general, inespecíficos. En los primeros estadios, se suelen observar imágenes similares a las de la congestión cerebral, caracterizada por un discreto colapso del sistema ventricular y de los espacios subaracnoideos.

En las encefalitis herpéticas, esta congestión es más marcada a nivel de los lóbulos temporales, en forma uni o bilateral. Posteriormente, suelen observarse zonas de baja densidad que afectan a las sustancias blanca y gris, correspondientes a una necrosis tisular. En la encefalitis herpética pueden apreciarse imágenes hiperdensas provocadas por zonas de hemorragia.

Las secuelas están comprendidas por cavidades quísticas posnecróticas y zonas de atrofia, en general, muy extensas.

4. *Meningitis.* Durante el transcurso de una meningitis no se aprecian, en la mayoría de los casos, alteraciones morfológicas o densitométricas valorables. Por el contrario, la TBC permite detectar rápidamente las complicaciones de estos cuadros, modificando en muchos casos la conducta terapéutica. Estas complicaciones suelen ser:

*a) Dilatación ventricular.* Afecta a todo el sistema ventricular y se produce casi invariablemente durante las fases agudas de casi todas las meningitis. En la TBC suele darse también como secuela, acompañándose, en estos casos, de aracnoiditis.

*b) Aracnoiditis.* Se manifiesta por un aumento muy importante en la densidad en los espacios subaracnoideos tras la administración de contraste. Este fenómeno traduce el estado inflamatorio de la aracnoides, dándose más frecuentemente en niños.

*c) Granulomas.* La infección intraparenquimatosa por TBC no suele ser consecuencia de una meningitis. En la mayoría de los casos, se trata de un hallazgo sin antecedentes de patología meníngea, no obstante, en ocasiones, en el transcurso de la enfermedad, se aprecian imágenes múltiples de forma redondeada, isodensas o discretamente hiperdensas, que tras la administración de contraste aumentan su densidad en forma homogénea. En los casos sin antecedente meníngeo, las lesiones suelen ser únicas. En general, se acepta que presentan estas características en actividad, y con la curación del proceso, desaparecen totalmente o se calcifican.

## Alteraciones morfológicas

Consideraremos únicamente dentro de este apartado las atrofias encefálicas y las dilataciones ventriculares, por ser ambas las variaciones encontradas con más frecuencia en la práctica diaria:

1. *Atrofia encefálica.* La reducción en el tamaño de un órgano se denomina atrofia. Ésta puede afectar a todo el órgano y ser global o, por el contrario, afectar sólo a una parte. A nivel encefálico, se dan ambos tipos, correspondiéndoles, en general, una fisiopatogenia diferente a cada uno. Las atrofias encefálicas o cerebrales globales obedecen a procesos patológicos generalizados; las locales, por el contrario, reflejan un fenómeno que ha afectado una zona en forma electiva:

*a) Atrofia cerebral global.* Se manifiesta por un aumento del tamaño ventricular, más manifiesto

**Fig. 10-73.** TAC cerebral. Atrofia cerebral global. Examen simple. Dilatación del sistema ventricular. Ensanchamiento de surcos y cisuras cerebrales (flechas).

en la región supratemporal y que no afecta a las astas temporales. Esto se acompaña de una dilatación de los surcos y de las cisuras cerebrales (fig. 10-73).

Hallazgos totalmente superponibles, pueden encontrarse en ciertos cuadros reversibles, como en la deshidratación, la desnutrición, la terapéutica con corticosteroides, etc. Ello indica que el concepto de «atrofia cerebral global» en la TAC, es puramente morfológico y no está ligado, por tanto, a ningún cuadro anatomopatológico específico.

*b) Atrofias localizadas.* En estos casos, la disminución local del volumen del parénquima se acompaña de una dilatación de parte del sistema ventricular, y de una dilatación de los surcos y de las cisuras próximas a la zona atrófica.

Cuando una alteración en el tamaño se produce con anterioridad al cierre de las suturas, se acompaña de una anomalía de la caja ósea. Cuando las alteraciones son posteriores al cierre, no existe afectación valorable.

2. *Dilatación ventricular.* La dilatación ventricular puede deberse a un trastorno en la circulación del LCR o a una atrofia cerebral.

En los trastornos de la circulación, cuya causa esté fuera del sistema ventricular (trastorno de la reabsorción), las cuatro cavidades están dilatadas (fig. 10-74). En estos casos, la ausencia de surcos corticales ensanchados y la dilatación de ambas astas temporales permiten diferenciar este cuadro de la atrofia cerebral global.

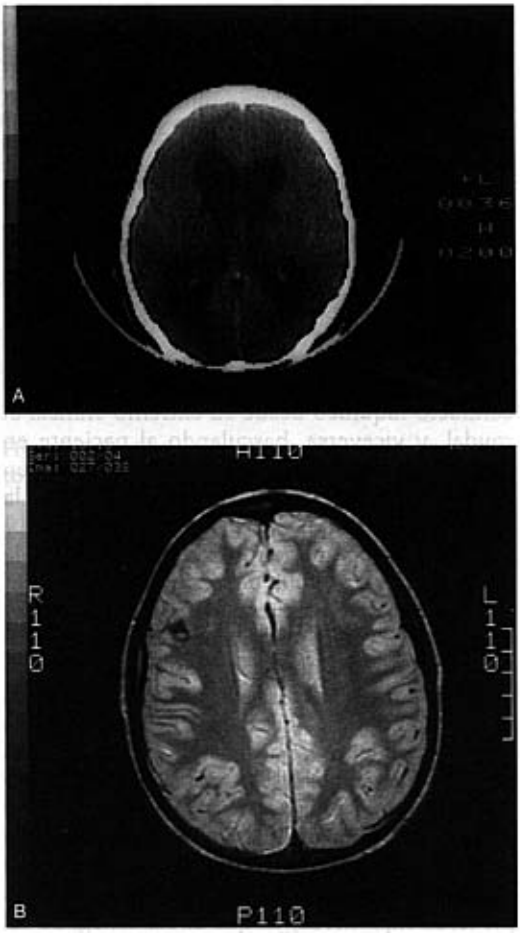


**Fig. 10-74.** TAC cerebral. Dilatación ventricular por obstrucción del acueducto de Silvio.

Cuando la causa está dentro del sistema ventricular (fenómenos obstructivos), las cavidades que están por encima de la obstrucción se dilatan; mientras que las que están por debajo, no sufren modificaciones. La dilatación ventricular se establece en forma muy rápida, pueden apreciarse zonas de baja densidad periventricular, generalmente frontales o a nivel de las encrucijadas. Estas imágenes corresponden al paso del LCR al parénquima a través de un epéndimo fisurado.

## MIELOGRAFÍA

Es la visualización radiológica de la médula espinal y del espacio subaracnoideo que la con-

© MASSON, S.A. Fotocopiar sin autorización es un delito.

tiene, mediante el empleo de una sustancia de contraste opaca. Actualmente, se emplea para casos muy selectivos y diagnósticos concretos. Según el medio de contraste utilizado, la mielografía puede ser:

1. *Mielografía con contraste positivo:*

*a) No resorbible (liposoluble).* Consiste en la introducción, por punción lumbar o cisternal, del contraste radioopaco en el interior del espacio subaracnoideo, comprobando posteriormente el tránsito del contraste, bajo control fluoroscópico (mieloscopia), en el interior del conducto raquídeo desde su extremo craneal al caudal, y viceversa, basculando al paciente en uno y otro sentido. Frente a cualquier imagen de detención anormal, debe procederse a la toma de placas en proyección anteroposterior y de perfil, observando la forma de la imagen, la presencia de algún bloqueo y, sobre todo, el nivel de éste. Puede aparecer una imagen de detención con aspecto de paréntesis, típica de los tumores intramedulares, o bien en forma cóncava, de bordes policíclicos, frente a un agujero de conjunción, caso en el cual, seguramente, se trata de un neurinoma, o también una imagen de bordes deshilachados, propia de un meningioma.

La aracnoiditis espinal se traduce mielográficamente por unas imágenes de detención del contraste diferentes de las indicadas para los procesos expansivos, ya que la existencia de las bridas y repliegues postaracnoidíticos hace que aquéllas sean menos nítidas y adopten formas más o menos abigarradas, con el aspecto de «gotas de lluvia», de estalactitas o estalacmitas, etc.

*b) Resorbible (hidrosoluble).* La mielografía hidrosoluble se emplea, exclusivamente, para la exploración del conducto raquídeo lumbosacro; por ello, se denomina también «mielorradiculografía o radiculografía». El contraste empleado se reabsorbe a las pocas horas.

Este método es el de elección para el estudio de las hernias discales de la región lumbosacra, cuya imagen patognómica consiste en la presencia de una «muesca» a nivel del disco afecto o en la «amputación» de la vaina radicular correspondiente, observables en algunas de las proyecciones obtenidas (anteroposterior, perfil y oblicuas).

2. *Mielografía con contraste negativo.* Incluye la *mielografía gaseosa,* que utiliza como medio de contraste el aire introducido por punción cisternal, previa sustracción de líquido cefalorraquídeo con el paciente en decúbito lateral y en Trendelenburg. Una vez obtenida la repleción del conducto subaracnoideo, se procede a la toma de radiografías de la región interesada, en proyección de perfil y anteroposterior, en las cuales aparece una doble imagen opaca formada por los espacios subaracnoideos anterior y posterior, entre los cuales se perfila la médula, que normalmente debe tener un aspecto y grosor uniformes. La existencia de cualquier proceso expansivo se traduce por una imagen de bloqueo de la columna aérea.

La mielografía gaseosa de la columna cervical constituye un medio para el diagnóstico de las protrusiones discales demostrables a nivel del espacio subaracnoideo anterior.

Como sea que el aire se resorbe en 24-72 horas, y al fin y al cabo la finalidad de toda exploración mielográfica se reduce a demostrar la existencia de un bloqueo del espacio subaracnoideo y precisar el nivel donde se encuentra, creemos que la mielografía gaseosa, bien realizada y correctamente interpretada, es el método de exploración no proscrito.

## ■ RESONANCIA MAGNÉTICA

Las imágenes de la resonancia magnética (RM) son obtenidas con el empleo de conceptos físicos muy distintos del resto de la radiología. En lugar de rayos X, depende de un campo magnético creado por un poderoso imán (0,5-2 Tesla) que orienta los núcleos de hidrógeno y otros elementos químicos del cuerpo del paciente. El aparato de RM produce perturbaciones breves del campo magnético, provocando cambios en la orientación de los núcleos subatómicos. Estos cambios de la orientación nuclear producen energía que es detectada por una serie de receptores situados alrededor del paciente. La información procedente de estos detectores es analizada y reconstruida en forma tridimensional por una programación por ordenador análoga a la de la TAC. De las varias maneras de adquirir y visualizar los datos, algunos favorecen la aparición de señales T1 y otros T2, que son dos propiedades físicas de la señal nuclear. Las imágenes de señal T1 dan énfasis a la resolución anatómica mientras que las de señal T2 dan menos resolución pero son muy sensibles a las alteraciones del contenido acuoso en

**Fig. 10-75 A-B.** Imágenes que muestran hematomas frontales por impacto tras accidente de circulación (TAC).

el parénquima, como en el caso de edema cerebral.

La RM ofrece imágenes anatómicamente más detalladas (fig. 10-75) que las de la TAC, siendo la TAC más susceptible a alteraciones por artefactos en el parénquima adyacente al tejido óseo, como en los lóbulos temporales y la fosa posterior. Por el contrario, la RM no presenta este problema ya que la densidad del calcio no se registra en el campo magnético. Por la misma razón, la RM no visualiza bien las calcificaciones intracerebrales, aunque los osteofitos y otras estructuras óseas más densas son visualizados como defecto negativo en la imagen. Se puede emplear un medio de contraste basado en el gadolinio sin iodo, pero se usa con poca frecuencia.

La RM en imágenes de señal T2 es muy sensible a las alteraciones isquémicas o de desmielinización en la sustancia blanca, puesto que estos procesos patológicos producen notables aumentos en el contenido de agua en los tejidos afectados; por eso, la RM es el estudio más importante en el diagnóstico de la esclerosis múltiple, ya que con frecuencia el paciente presenta un comienzo de la enfermedad con síntomas y signos procedentes de un solo foco de lesión clínica, es la RM la que comprueba la presencia de varias lesiones cerebrales asintomáticas, asegurando el diagnóstico correcto.

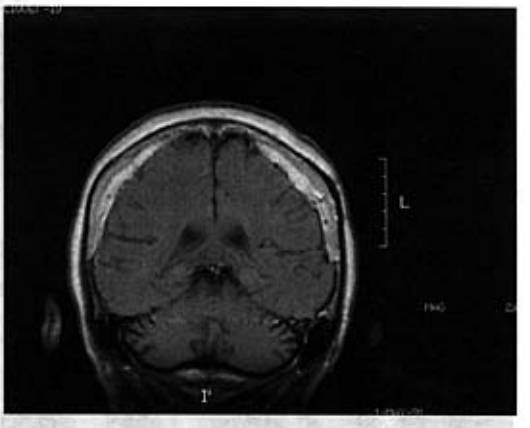

**Fig. 10-76.** RM cerebral. Lesión quística por cisticercosis en el lóbulo frontal derecho. Se puede apreciar el escólex intraquístico.

Otra ventaja de la RM es la alta calidad de las imágenes en todos los planos. Los datos son adquiridos de tal manera que el proceso de reconstrucción es igual en cualquiera de los planos escogidos por el técnico, mientras que los datos adquiridos por la TAC se presentan siempre en plano axial y la resolución anatómica de las imágenes reconstruidas es inferior. El estudio por RM se presenta en los planos horizontal (fig. 10-76) y sagital o coronal, y según las necesidades diagnósticas se pueden escoger imágenes en proyección longitudinal u oblicua (por ejemplo, en la evaluación de los contenidos de la órbita).

Las indicaciones de la RM son prácticamente superponibles a las descritas al comentar la TAC, no obstante, hacemos especial énfasis en las patologías desmielinizantes, las lesiones vasculares de pequeño calibre y los tumores incipientes de diámetro mínimo.

Un nuevo uso de la RM es su adaptación a las características magnéticas de la sangre en su aspecto circulatorio, lo que permite la angiogra-

© MASSON, S.A. Fotocopiar sin autorización es un delito.

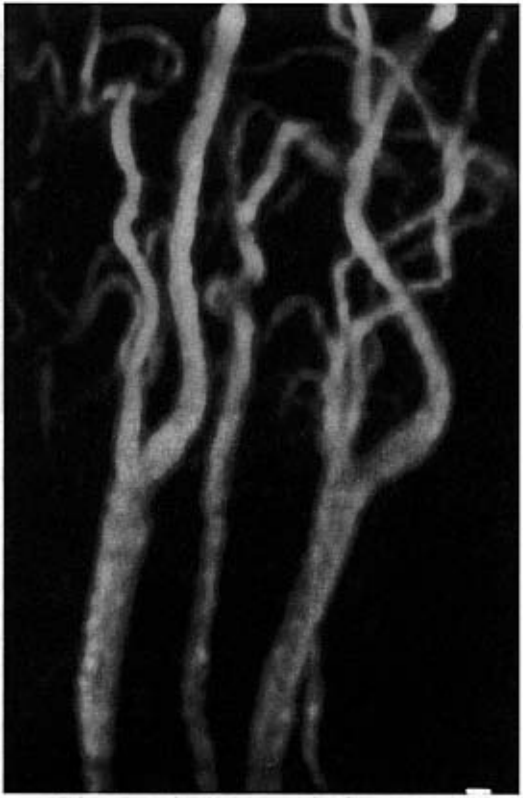

**Fig. 10-77.** Angiografía por RM. No se precisa inyectar contraste alguno. La imagen muestra la anatomía normal de las carótidas primitivas, sus bifurcaciones y las arterias vertebrales, a su paso por el trayecto cervical.

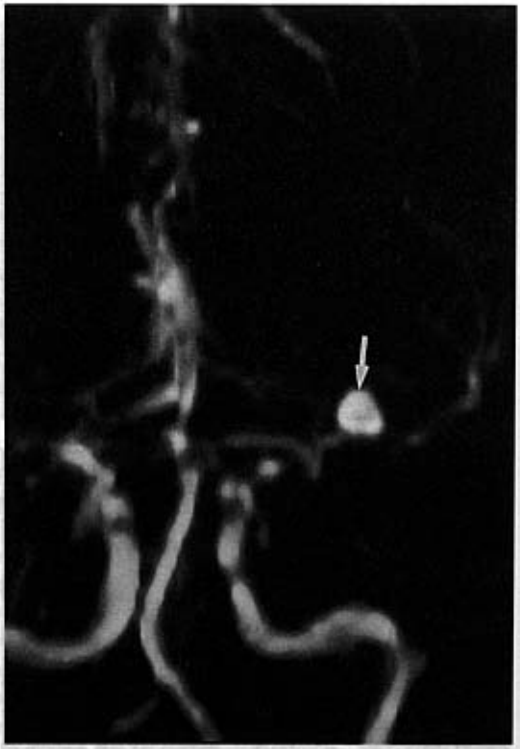

**Fig. 10-78.** Angiografía por RM. Arterias carótidas internas, basilar y polígono de Willis. Se señala un aneurisma de la arteria cerebral media izquierda.

fía por resonancia magnética sin inyección de medio de contraste (fig. 10-77). Es la única manera de visualizar los vasos cerebrales sin métodos invasivos. Se pueden visualizar aneurismas (fig. 10-78) hasta de un diámetro de 2-3 mm, pero sigue siendo una exploración inadecuada para la evaluación de procesos vasculíticos, gozando la angiografía tradicional de mejor resolución anatómica en lo referente a las arterias más finas.

11

# Reumatología

## ■ INTERROGATORIO

### FILIACIÓN Y ANTECEDENTES INDIVIDUALES

**Raza.** La fiebre mediterránea familiar es la única enfermedad con manifestaciones articulares que está limitada a un grupo racial; se da en judíos sefarditas, armenios y árabes.

En Uganda, Liberia y Nigeria, la artritis reumatoide es muy poco frecuente y más benigna que en los países europeos. Este hecho no se puede explicar únicamente por diferencias raciales, pues en Norteamérica, la enfermedad es tan frecuente en los negros como en los blancos.

En la raza negra, la espondiloartritis es poco frecuente. La incidencia racial en esta enfermedad es evidente también en diferentes tribus de indios americanos; es elevada en los indios Haida y baja en los Blackfeet.

La gota es menos frecuente en las razas primitivas, pero verosímilmente esto se debe más a factores ambientales (actividad física, tipo de alimentación) que a una menor predisposición racial. En Nueva Zelanda, es más frecuente en los maoríes que en los habitantes de origen europeo.

**Edad.** Hasta hace pocos años, se aceptaba como poliartritis crónica juvenil o enfermedad de Still toda artritis que se iniciara antes de los 16 años, que afectara a 4 o más articulaciones y perdurase, al menos, 3 meses, o bien una articulación por un período similar con confirmación biópsica, pudiendo excluir otras enfermedades. Se consideraba, pues, como una afección propia de la infancia, por definición. En la actualidad, se habla de artritis crónica juvenil como de un grupo de enfermedades o subgrupos diferentes, unos propios de la infancia y diferenciados por su forma de comienzo (sistémica, poliarticular o panarticular con o sin iridociclitis), y otros que se pueden presentar en todas las edades, como la artritis reumatoidea típica, espondiloartritis, artritis psoriásica y artritis de la colitis ulcerosa o de la enteritis regional.

El primer brote de fiebre reumática aparece, en su gran mayoría, en el niño o en el joven pero en la actualidad esta enfermedad es excepcional. Entre las enfermedades relacionables con la columna vertebral, las hay que tienen una mayor incidencia en determinadas edades. La dorsalgia benigna es propia de las adolescentes, la cifosis dorsal de Scheuermann y la espondiloartritis anquilosante se inician casi siempre en la segunda y tercera décadas de la vida. También son mucho más frecuentes en adultos jóvenes, las artritis de origen venéreo (síndrome de Reiter, artritis gonocócica).

Los procesos degenerativos, como la artrosis de diferente localización y la hiperostosis anquilosante vertebral, son más frecuentes a medida que avanza la edad, si se consideran las alteraciones radiológicas, pero sus manifestaciones clínicas no siguen necesariamente un paralelismo con aquéllas; es muy frecuente que los dolores sean agudos y esporádicos, mientras que la alteración radiológica es progresiva.

El dolor de origen discal puede darse en cualquier edad, pero es mucho más frecuente alrededor de los 40 años.

La polimialgia reumática es una afección que acontece casi exclusivamente en personas de más de 50 años. Una serie de afecciones articulares inflamatorias son excepcionales en los niños,

© MASSON, S.A. Fotocopiar sin autorización es un delito.

así, la gota y la condrocalcinosis; otras, poco frecuentes, como las artritis reumatoidea y psoriásica; mientras que la artrosis, las capsulitis retráctiles de hombro y las tendinitis prácticamente nunca se dan en ellos. Las necrosis óseas epifisarias (enfermedad de Perthes, Osgood-Schlatter, etc.) aparecen antes de la fusión epifisaria. La osteoporosis primitiva y las metástasis óseas neoplásicas se dan, casi siempre, a partir de los 50 años.

Vemos, pues, que la edad permite hacer una selección diagnóstica orientativa en los procesos osteoarticulares.

**Sexo.** No hay ninguna enfermedad osteoarticular que sea exclusiva de un determinado sexo, pero sí hay diferencias significativas en su frecuencia en el hombre y en la mujer. Son más frecuentes en la mujer, la artritis reumatoidea (3:1), el lupus eritematoso, la dorsalgia benigna y el síndrome cervicocefálico. Son más frecuentes en el hombre, la espondiloartritis anquilosante (10:1), el síndrome de Reiter, la poliarteritis nudosa y la gota. La artrosis de las articulaciones de las manos (nódulos de Heberden, nódulos de Bouchard, rizartrosis) es mucho más frecuente en la mujer; la de la rodilla también, pero en menor proporción; la artrosis de cadera ocurre más en el hombre.

La osteoporosis es más frecuente en la mujer y tiene relación con la disminución de la actividad estrogénica de la menopausia.

**Ocupación.** En los antecedentes, es necesario interesarse por la profesión y características del trabajo del paciente. En ciertos casos, es de interés conocer la postura en el trabajo y el número de horas que le dedica. La influencia de la ocupación laboral sobre el aparato locomotor se debe a la sobrecarga mecánica que ciertos movimientos o posiciones propias de ella determinan sobre las articulaciones periféricas o sobre la columna vertebral. Esta sobrecarga (por microtraumatismos repetidos) favorece el desarrollo de artrosis y también facilita que una artrosis se haga dolorosa. Una persona con artrosis de rodilla, por ejemplo, puede sentir dolor si trabaja varias horas de pie, mientras otra con artrosis de la misma intensidad, pero que trabaje sentada, puede estar completamente asintomática. Los problemas degenerativos de la columna lumbar son más frecuentes en albañiles, agricultores u otros trabajadores que pasan muchas horas realizando esfuerzos con la columna lumbar en flexión.

Es clásica la epicondilitis del tenista o de los carniceros, aunque con frecuencia esta afección no puede explicarse por factores mecánicos. La sobrecarga mecánica también facilita la localización de enfermedades inflamatorias; en este sentido, cabe señalar que, estadísticamente, en la artritis reumatoidea se afectan más las articulaciones de la mano derecha que las de la izquierda en los dextrómanos y a la inversa.

Las personas que trabajan en cámaras de aire comprimido son más propensas a padecer necrosis aséptica, al parecer relacionada con la descompresión rápida. Más raras son las enfermedades óseas por intoxicación de metales en los obreros que están en contacto con ciertos productos como el flúor, fósforo, plomo, cadmio, nácar, etc.

La brucelosis, que tan a menudo afecta al aparato locomotor, es propia de matarifes, ganaderos y pastores.

Recientemente, se ha descrito la artritis de los agricultores.

**Lugar de residencia.** El clima tiene escasa influencia sobre la frecuencia de las distintas enfermedades reumáticas, aunque la humedad, el frío y los cambios de tiempo pueden determinar un aumento de la intensidad del dolor.

**Tipo de alimentación.** La vida mísera con alimentación defectuosa y falta de sol favorecen la aparición del raquitismo en la infancia y de la osteomalacia en el adulto.

La gota es más frecuente en buenos comedores, aunque es posible que ambos caracteres estén relacionados con un determinado hábito corporal, pero de hecho es frecuente que un ataque de gota se desencadene por una transgresión dietética.

La obesidad es un factor favorecedor de la artrosis de la cadera y de la rodilla y de los trastornos estáticos del pie.

**Hábitos de vida.** Hay que señalar la frecuencia de artritis infecciosas en los drogadictos.

El deporte encierra el peligro de accidentes en forma de esguinces, luxaciones y fracturas, que predisponen a la artrosis.

En España, la única afección osteoarticular que tiene una predilección geográfica es la brucelosis, endémica en el Centro, Aragón y Levante.

La promiscuidad sexual predispone a la gonococia y al síndrome de Reiter.

La inestabilidad familiar o profesional puede condicionar trastornos psicosomáticos en el aparato locomotor.

En el interrogatorio, no debe faltar una relación sobre el desarrollo físico, edad de comienzo de la deambulación, edades de la menarquía, menopausia y características de la menstruación, hábitos alimentarios, vida sedentaria, al aire libre, etc. En las mujeres, se anotan los embarazos, partos, así como la relación que éstos puedan guardar sobre la enfermedad actual.

## ANTECEDENTES FAMILIARES

En muchas enfermedades osteoarticulares existe un factor familiar o hereditario, aunque a veces poco penetrante. Por ello conviene interrogar sobre las enfermedades reumáticas que padezcan o hayan padecido los padres, hermanos, hijos o parientes próximos, para ver si entre ellos existiesen casos análogos. La gota es muy frecuente en familiares de gotosos, mientras que la artritis reumatoidea sólo lo es ligeramente respecto a la población general.

En las enfermedades que se manifiestan por alteraciones en dos o más órganos o sistemas diferentes, es posible que dos familiares tengan localizaciones distintas de ella. El caso más corriente es la artropatía psoriásica; un enfermo puede tener una artropatía compatible con la psoriasis, pero sin ésta, mientras un familiar puede tener psoriasis dérmica sin artropatía. De hecho, la presencia de una psoriasis en un familiar de un artrítico es un dato de peso a favor de que esta artropatía sea psoriásica.

En algunos casos, interesa también conocer la existencia de enfermedades no reumatológicas, como la tuberculosis pulmonar, gonococia, psiconeurosis, etc.

La recogida de datos como «padre reumático» no tiene ninguna utilidad. Es necesario profundizar en el interrogatorio para intentar precisar qué tipo de enfermedad reumática padece el familiar.

## ANTECEDENTES PATOLÓGICOS O ENFERMEDADES ANTERIORES

En los enfermos del aparato locomotor, como en todos, hay que interrogar sobre las enfermedades anteriores osteoarticulares o de otro tipo. Entre los antecedentes que refiere espontáneamente el enfermo, los hay que carecen de importancia para el diagnóstico y evaluación de la enfermedad actual y quizá se olviden algunos que son importantes para ello. Así pues, el interrogatorio debe ser dirigido hacia procesos que puedan ayudarnos tanto por su presencia como por su ausencia a orientar el diagnóstico. A continuación, se hace una somera relación de los más frecuentes.

### Procesos infecciosos

Cuando existe la posibilidad de que el cuadro óseo o articular que presenta el enfermo sea infeccioso, hay que interrogar concienzudamente sobre el antecedente de procesos infecciosos en otros órganos o sistemas. En la tuberculosis osteoarticular, es muy frecuente el antecedente de una afección pleuropulmonar de la misma naturaleza. También es frecuente la asociación simultánea o sucesiva con la tuberculosis renal y menos con otras localizaciones de la misma enfermedad. En las artritis, osteomielitis o espondilitis sépticas, casi siempre hay un antecedente próximo de infección dérmica, herida, infección nefrourológica, etc.; en la artritis gonocócica, de uretritis, faringitis o rectitis.

Aparte de las artritis propiamente infecciosas, es decir, las que se producen por presencia del germen en el medio articular, las hay que están desencadenadas por una infección, pero el germen no se halla en la articulación ni en la sangre; se denominan artritis reactivas o postinfecciosas. La secuencia habitual es infección local → período de latencia asintomático → artritis (generalmente, oligo o poliartritis). El ejemplo más conocido es el de la fiebre reumática, en la cual el antecedente es una infección estreptocócica amigdalar o rinofaríngea. Otros ejemplos son la artritis por yersinia, desencadenada por una enteritis o adenitis mesentérica, la salmonelósica y, probablemente, el síndrome de Reiter, precedido por una uretritis o enteritis.

Hoy día se conoce la existencia de artritis en las enfermedades víricas, y pueden ocurrir durante una parotiditis, rubéola, varicela, vacuna, hepatitis, etc., o después de ellas.

### Fármacos

El antecedente de ingestión de fármacos debe interrogarse ante todo caso de lupus eritematoso *(lupus-like)*, que puede aparecer, quizá sólo en personas predispuestas, por la toma de procainamida, hidralacina, etc.

Son muchos, prácticamente todos, los fármacos que pueden dar lugar a la enfermedad del

© MASSON, S.A. Fotocopiar sin autorización es un delito.

suero, que puede evolucionar con artritis o diversas formas de vasculitis o eritema nudoso, que también van acompañados de artralgias o artritis. No hay que olvidar los anticonceptivos como causa posible de eritema nudoso.

Los anticonvulsivos administrados durante años pueden dar lugar a un tipo particular de osteomalacia. Estos mismos fármacos, así como los quimioterápicos antituberculosos, han sido implicados en la etiología de la capsulitis retráctil del hombro y en el síndrome hombro-mano, aunque quizá la verdadera causa sea la enfermedad básica, epilepsia o tuberculosis, por la que se administran.

En los antecedentes, es necesario anotar los tratamientos anteriores que ha seguido el paciente, así como su respuesta y su tolerancia. Esto proporciona detalles de interés diagnóstico y para la orientación futura del tratamiento.

## Enfermedades digestivas

Ya se han citado las enteritis por yersinia, salmonelósica o disentérica como causa de las correspondientes artritis reactivas.

La colitis ulcerosa y la enfermedad de Crohn se asocian a menudo con artritis periférica y con sacroilitis o verdadera espondiloartritis. Más rara, la enfermedad de Whipple también puede ir acompañada de artritis.

En la osteomalacia y raquitismo, hay que buscar el antecedente de un síndrome de malabsorción, afecciones hepatobiliares, gastrectomía, etc.

El interrogatorio sobre la existencia de gastritis o úlcera péptica no debe olvidarse en ningún enfermo reumático, para tenerlo en cuenta si se plantea la conveniencia o necesidad de administrar algún fármaco antiinflamatorio.

Las aftas bucales pueden orientar hacia el síndrome de Behçet, ante ciertos síndromes articulares difíciles de clasificar.

Las hepatitis víricas pueden asociarse a poliartritis o poliartralgias, pero generalmente el cuadro articular precede a la ictericia. La cirrosis biliar se asocia significativamente con el síndrome de Sjögren.

Algún caso de dolor dorsal bajo puede ser debido a úlcera péptica, hernia diafragmática, pancreatitis o procesos hepatobiliares.

## Enfermedades cardiovasculares

El síndrome hombro-mano o distrofia refleja de la extremidad superior y la capsulitis retráctil acontecen con mayor frecuencia en los enfermos con antecedentes de infarto de miocardio.

## Enfermedades endocrinas y metabólicas

Hay varias enfermedades osteoarticulares en las que la enfermedad básica es de índole metabólica o endocrina; osteoartropatía del hipertiroidismo, hipotiroidismo, acromegalia, hiperparatiroidismo, hipogonadismo, gota, ocronosis, hemocromatosis, diabetes, etc. Por lo común, en estos casos, la enfermedad básica no es un antecedente, sino que las manifestaciones generales y en otros órganos o sistemas aparecen conjuntamente con los óseos o articulares; estos últimos, a veces, ocupan un lugar secundario dentro del cuadro clínico o son únicamente un hallazgo radiológico.

## Enfermedades hematológicas

En las artropatías agudas o crónicas con derrame hemático, hay que interrogar por otros signos anteriores de enfermedades hemáticas y descartar la hemofilia u otras coagulopatías. La gota puede ser secundaria a leucosis, policitemia vera, anemia hemolítica y, en general, a los procesos con acelerado metabolismo celular y en los pacientes tratados con inmunosupresores.

## Enfermedades neurológicas

El síndrome hombro-mano y la capsulitis retráctil son también más frecuentes en las enfermedades neurológicas crónicas (hemiplejía, parkinsonismo, etc.). El antecedente de corea aguda ayuda a diagnosticar una fiebre reumática.

## Trastornos psíquicos

Los trastornos psíquicos se expresan con gran frecuencia con dolor o síntomas mal definidos en diversas zonas del cuerpo relacionadas con el aparato locomotor. En muchos casos, el trastorno psíquico coincide con pequeñas alteraciones estructurales, siendo muy difícil concluir sobre el grado de influencia orgánica y psíquica en el determinismo del dolor. Los cuadros de apariencia «reumática» relacionados con estados de angustia

o depresión son el síndrome cervicocefálico, las dorsalgias, las cervicalgias crónicas, las polialgias y quizá cierto tipo de lumbalgia. Cuando no se halla una justificación orgánica para estos síndromes, el hallazgo de antecedentes de claro origen psicógeno nos inclina a considerar el cuadro actual como del mismo origen. En los antecedentes de estos enfermos son comunes el insomnio, la cefalea, palpitaciones, pinchazos precordiales, vértigos, dolores abdominales sistematizados y de causa desconocida, sensaciones parestésicas imprecisas, etc.

En la actualidad, se acepta el concepto de fibromialgia (dolor generalizado sin base orgánica) que se considera asociado a la depresión o ansiedad.

## Enfermedades dérmicas

Entre ellas, destaca por su frecuencia la psoriasis. En la artropatía psoriásica, las manifestaciones clínicas pueden preceder a las articulares en varios años y puede suceder que cuando aparezca la artritis, la psoriasis no esté presente e incluso haya sido olvidada por el enfermo.

Son muchas las alteraciones dérmicas que acompañan a las enfermedades reumáticas. Basta recordar las enfermedades sistémicas del tejido conjuntivo y la artritis del eritema nudoso. No obstante, en la mayoría de casos, no pueden considerarse como antecedentes, sino como manifestaciones concomitantes.

## Otros procesos

La iritis, generalmente unilateral, recurrente o no, es frecuente entre los antecedentes de espondiloartritis y en cierto tipo de poliartritis infantil. La faringitis o amigdalofaringitis es un antecedente casi inmediato de la fiebre reumática.

# COMIENZO Y EVOLUCIÓN DE LA ENFERMEDAD ACTUAL

El rasgo más característico en la enfermedad actual de un enfermo del aparato locomotor es que casi siempre gira alrededor del síntoma dolor.

Es necesario interrogar de forma sistemática las diferentes particularidades del dolor. A continuación, hay que preguntar sobre signos inflamatorios locales, tumoraciones, deformaciones y limitaciones de movilidad. Estos signos se comprobarán después en la exploración, pero es útil saber cuándo empezaron, cómo se desarrollaron y su relación con el dolor.

Una vez precisados los síntomas referibles a los huesos o a las articulaciones, se debe preguntar por manifestaciones en otros órganos y sistemas. Finalmente, interesa saber si existe fiebre o síntomas de afectación general, como astenia, pérdida de peso o anorexia.

Otros datos que tienen un especial interés en patología osteoarticular son la capacidad funcional del paciente, su situación laboral y los tratamientos que previamente se hayan efectuado o se estén llevando a cabo. También es conveniente fijar el motivo principal de la consulta.

## Dolor

El dolor es el síntoma por el cual acuden al médico la casi totalidad de enfermos que padecen alguna afección osteoarticular.

Hay dos patrones básicos de dolor articular, el *dolor artrósico o mecánico,* que es más intenso al iniciar la función articular y tiene una clara relación con ella, y que cede con el reposo; y el *dolor artrítico,* que si bien se exacerba con el ejercicio, persiste en reposo y, en ocasiones, dificulta el sueño. No obstante, hay procesos inflamatorios de escasa intensidad en los que el dolor tiene las características del dolor artrósico, e inversamente, artrosis muy avanzadas cuyo dolor persiste en reposo.

El *dolor de origen psicógeno* es impreciso en la localización y en el tiempo, a veces se define con caracteres de parestesia (quemazón, hormigueo, peso, herida, corriente eléctrica, frialdad). El dolor psicógeno es más frecuente en la mitad superior del cuerpo (cabeza, hombros, tórax, región cervical y región dorsal). Por lo común, es persistente a través de los años y está influido decisivamente por trastornos psíquicos.

El dolor óseo es muy variable. A veces, es tan ligero que el enfermo no le presta atención, como sucede en muchos casos de enfermedad de Paget. Otras, es intenso como en algunas neoplasias. Un mismo proceso puede causar dolor de muy distinta intensidad; hay trastornos que se descubren al radiografiar sistemáticamente el esqueleto en localizaciones completamente asintomáticas. No hay tampoco una calidad determinada en el dolor óseo ni en las distintas enfermedades óseas.

El interrogatorio de las características del dolor originado en alguna estructura articular debe

© MASSON, S.A. Fotocopiar sin autorización es un delito.

hacerse con la misma pauta con la que se interroga acerca de cualquier síntoma: *localización, duración, intensidad, circunstancias coincidentes, ritmo y evolución.*

## *Características del dolor*

En el interrogatorio del dolor articular u óseo, hay que precisar diversas características:

1. *Localización.* Conviene que el enfermo señale la zona dolorosa y que el médico la anote fielmente sin prejuzgar la articulación enferma. No decir nunca dolor en cadera, por ejemplo, sino dolor en nalga, ingle o muslo. No siempre existe una correspondencia topográfica entre la zona en que el enfermo siente el dolor y la proyección cutánea de las estructuras articulares u óseas afectadas. Este hecho ocasiona, a menudo, errores muy burdos de diagnóstico.

Se conoce la posibilidad de que un dolor que se percibe únicamente en la región de la rodilla esté originado en la articulación de la cadera. Un dolor de origen cervical puede estar localizado en la región precordial confundiendo al médico, que fija su atención en el corazón y no explora la columna cervical. Otra confusión frecuente es considerar como ciática un dolor en la cara posterior del muslo y cuyo origen real es la articulación sacroilíaca. Estos ejemplos son casos extremos de discordancia topográfica entre la localización del dolor y la articulación que lo produce. Se puede afirmar que las articulaciones de situación superficial, como son los codos, las muñecas, las pequeñas articulaciones de las manos, las rodillas, los tobillos y las pequeñas articulaciones de los pies, provocan dolor que sólo sobrepasa ligeramente su respectiva proyección cutánea. En cambio, las articulaciones de situación profunda, como son los hombros, las sacroilíacas, las caderas y las de la columna vertebral, proyectan el dolor hacia zonas más o menos alejadas en sentido distal.

El dolor que se origina en las articulaciones del hombro puede abarcar, además de la zona del respectivo muñón, la cara externa del brazo, y si es de gran intensidad puede llegar hasta la mano (figura 11-1). El dolor originado en las articulaciones sacroilíacas puede extenderse por la nalga, cara posterior del muslo y pantorrilla (fig. 11-2). El dolor que proviene de la articulación coxofemoral puede sentirse en una o más de las regiones de la nalga, ingle, cara posterior o externa del muslo y cara anterior de la rodilla (fig. 11-3).

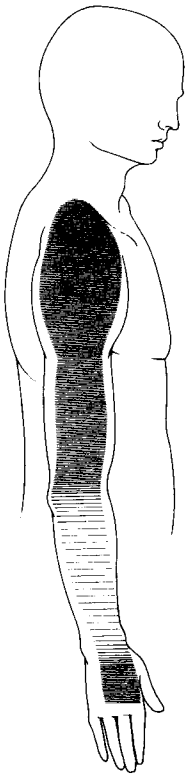

**Fig. 11-1.** Dolor referido del hombro.

La patología de la columna cervical baja (vértebras C5-C6-C7) es capaz de determinar dolor en el brazo, región escapular y región pectoral (fig. 11-4). Las afecciones de la columna dorsal pueden referir el dolor al cinturón torácico o toracoabdominal, según la situación de los dermatomas correspondientes, o bien proyectarlo directamente sobre la cara anterior del tórax (figura 11-5). Las afecciones a nivel de T12-L1 pueden traducirse por dolor en las fosas lumbares (figura 11-6). Por su parte, ciertas alteraciones de L4-L5 pueden manifestarse por dolor en la ingle o la nalga, induciendo a concentrar la atención erróneamente sobre la cadera; esto sucede a menudo en los desplazamientos vertebrales anteriores o listesis (fig. 11-7).

El hecho de percibir el dolor a nivel de una estructura distinta de aquella en la cual radica el estímulo, se explica por la *teoría del dolor referido.* El dolor originado en estructuras profundas, como las articulaciones, se proyecta a otras zonas pertenecientes al mismo segmento neurológico que

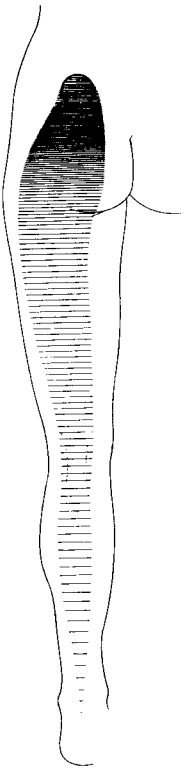

**Fig. 11-2.** Dolor referido de las sacroilíacas.

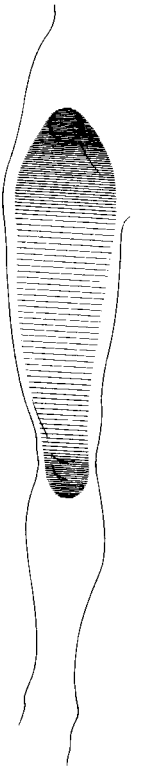

**Fig. 11-3.** Dolor referido a la cadera.

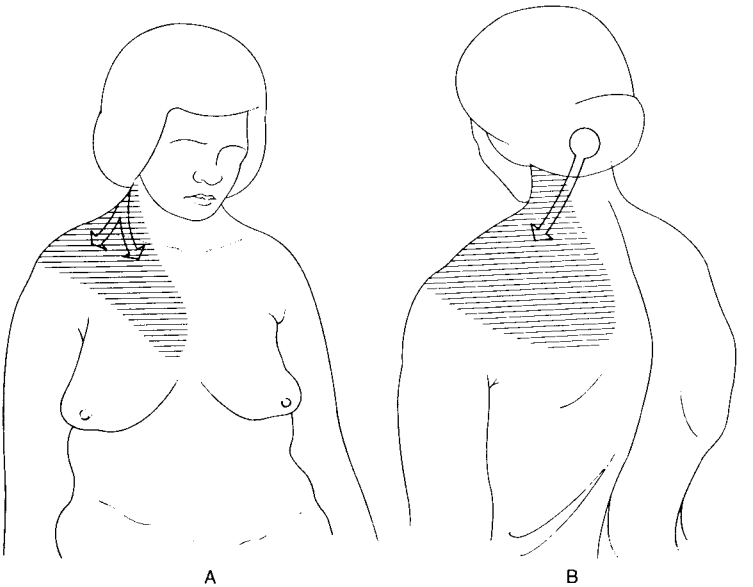


**Fig. 11-4.** Dolor referido de columna cervical. A) Plano anterior. B) Plano posterior.

© MASSON, S.A. Fotocopiar sin autorización es un delito.

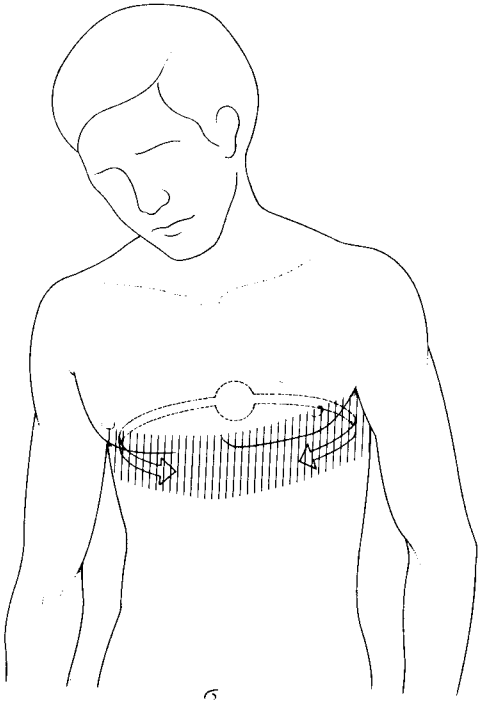

**Fig. 11-5.** Dolor referido de columna dorsal.

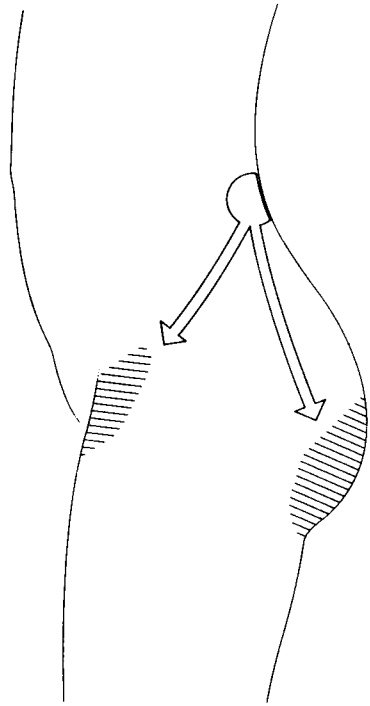

**Fig. 11-7.** Dolor referido de columna lumbar.

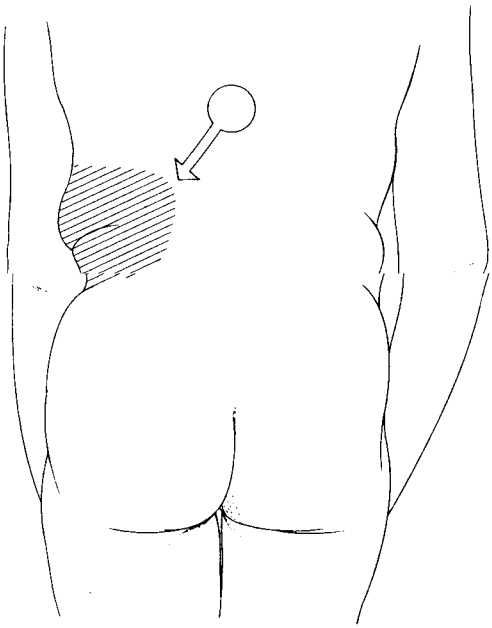

**Fig. 11-6.** Dolor referido de T12-L1.

la lesionada. Por lo general, el dolor no se extiende a toda el área segmentaria, sino sólo a una o algunas de las zonas que la componen, pero si es muy intenso puede abarcar todo el segmento. Téngase en cuenta que la proyección sobre la superficie del cuerpo de las partes profundas de un segmento no se corresponde exactamente con las áreas de inervación segmentaria de la piel (dermatomas).

No hay que confundir el dolor referido de origen vertebral con el dolor provocado por compresión directa de una raíz nerviosa en la columna vertebral. Este último es el dolor neurítico, cuyos ejemplos más frecuentes se conocen como ciática y neuralgia cervicobraquial o radiculopatía cervical. En la tabla 11-1 se exponen las diferencias entre el dolor referido y el dolor neurítico de origen vertebral.

El dolor de origen visceral también se percibe, a veces, en territorios alejados del órgano enfermo y, en algún caso, en zonas articulares periféricas o vertebrales.

En ese sentido, interesa señalar dos circunstancias:

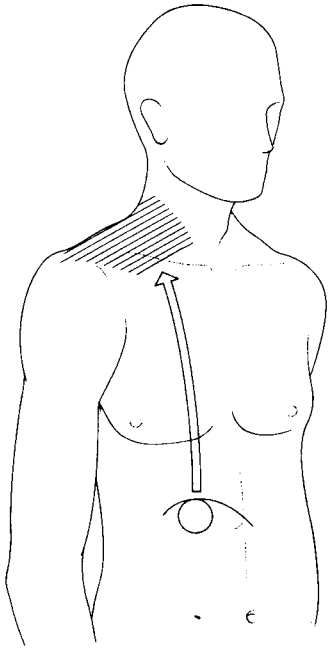

**Fig. 11-8.** Dolor referido de origen subdiafragmático.

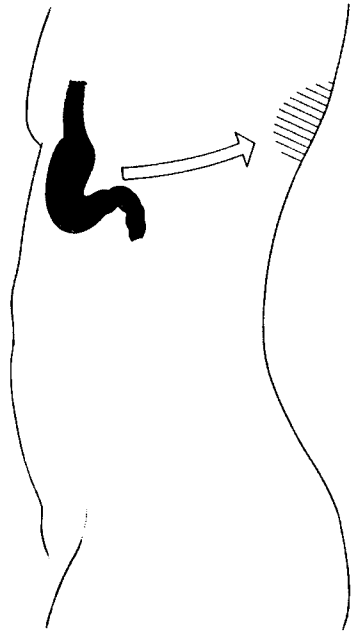

**Fig. 11-9.** Dolor referido de origen gastroduodenal.

*a) Dolor* referido al *hombro* originado por un estímulo sobre el diafragma, por ejemplo, un absceso subfrénico o quiste hidatídico hepático (fig. 11-8).

*b) Dolor* a nivel de *región dorsal baja* (alrededor de la vértebra T10) originado por una enfermedad del estómago o del duodeno (úlcera, hernia diafragmática o neoplasia) (fig. 11-9).

2. *Duración.* Es de gran valor su conocimiento. Hay que comprobar la fecha de comienzo relacionándola con datos concretos, si ello es posi-

**Tabla 11-1. Diferencias entre el dolor referido y el dolor neurítico de origen vertebral**

| | Dolor referido | Dolor neurítico o radicular |
|---|---|---|
| Localización | Profunda<br>Zona imprecisa (segmentaria) | Superficial<br>En banda (dermatoma) |
| Alteración objetiva de la sensibilidad | No | Frecuente |
| Parestesias | No | Habituales |
| Alteración motora | No | Puede |
| Alteración de reflejos | No | Frecuente |
| Signos de radiculitis | No | Frecuentes |
| | Signos de radiculopatía | |
| En la cervical | | En la ciática |
| Aumento del dolor al mover la columna cervical | | Aumento del dolor al mover la columna lumbar |
| | | Signo de Neri |
| Maniobra de Spurling | | Signo de Lasègue |
| Elongación de las raíces braquiales | | Signo de Bragard |

© MASSON, S.A. Fotocopiar sin autorización es un delito.

ble, tales como la fecha de una radiografía, o precisando si coincidió, o fue antes o después de un acontecimiento determinado o una festividad. En las enfermedades crónicas, el enfermo tiende a referir el comienzo del dolor a fechas más próximas que las reales.

El comienzo del dolor puede ser súbito, en plena salud, como sucede en el lumbago, en ciertas fracturas periféricas o costales espontáneas o en los aplastamientos vertebrales, y en los bloqueos articulares por cuerpo extraño. El dolor de aparición aguda (en el curso de unas horas), puede ser mono o poliarticular y se da en la fiebre reumática, en la gota y condrocalcinosis, en las artritis sépticas, traumáticas o hemofílicas, y en la tendinitis calcificante (muy frecuente en el hombro). Excepcionalmente rápido es el incremento del dolor y de la tumefacción en el reumatismo palindrómico.

Los dolores de comienzo gradual no suelen alcanzar la acuidad de los anteriores; son propios de la artritis reumatoidea y otras artritis crónicas afines, las artrosis y la mayoría de enfermedades óseas.

Tienen importancia diagnóstica las circunstancias que precedieron o coincidieron con el comienzo del dolor, como traumatismo, sobreesfuerzo, agotamiento, infecciones, crisis emocionales, transgresión dietética, enfermedad venérea, etc.

3. *Intensidad.* Siendo un dato subjetivo, es difícil de valorar por depender, en parte, de la personalidad del enfermo. Puede ser estimada por su interferencia con el sueño, función o trabajo.

4. *Circunstancias coincidentes en referencia al dolor y una articulación.* En primer lugar, para poder establecer una relación entre el dolor y la enfermedad articular tiene que existir una correlación topográfica. Es decir, la localización del dolor tiene que corresponder total o parcialmente con el territorio al cual sabemos, por experiencia, que se refiere el dolor de una determinada articulación.

Un segundo dato decisivo es la presencia de otro signo de origen articular, ya sea tumefacción, derrame, deformación o actitud viciosa y limitación de la movilidad. Respecto a la interpretación de la limitación de la movilidad articular, debemos decir que es raro que una articulación afectada tenga una movilidad de amplitud normal o, por lo menos, que el movimiento no sea doloroso en todo su curso, en una parte de su recorrido o al final de él, pero hay que tener presente que la limitación de la movilidad puede obedecer también a causas extraarticulares que hay que descartar, como nerviosas, musculares, tendinosas u óseas.

En algunos enfermos, existe dolor compatible con una determinada articulación; algunos de sus movimientos están limitados, pero la exploración radiológica es normal. En estos casos cabe que se trate de un proceso articular que no tenga traducción radiológica (la capsulitis retráctil del hombro) o que la afección esté en una fase prerradiológica (una artritis en fase inicial), pero hay que pensar también en la posibilidad de que exista alguna enfermedad yuxtaarticular. Esto sucede a menudo en la región de la cadera. La situación puede ser la siguiente: «Un enfermo está aquejado de dolor en la nalga y en la ingle, y pensamos en una enfermedad de la articulación coxofemoral; al explorar la movilidad comprobamos que, efectivamente, está limitada, pero sólo en un sentido y además es dolorosa; las radiografías no muestran ninguna alteración articular, pero, en cambio, hallamos imágenes destructivas en el trocánter, que detectan la presencia de una osteítis a este nivel».

Así pues, la movilidad articular limitada debe valorarse cuidadosamente y si el patrón de limitación se aparta del que es habitual en cada enfermedad, se pensará en un posible origen extraarticular del dolor.

5. *Ritmo.* Su estima es de gran valor semiológico. Permite un primer intento de separación, de valor importante pero no decisivo, entre el dolor inflamatorio y el dolor mecánico. En los reumatismos inflamatorios, el ritmo del dolor presenta dos caracteres importantes, la persistencia nocturna y predominio matinal prolongado. En la espondiloartritis anquilosante, es común una exacerbación dolorosa que despierta al enfermo hacia las 2-3 horas de la madrugada y que se alivia al abandonar la cama y andar un poco. Al levantarse por la mañana y empezar a moverse, el dolor vuelve a ser más intenso y se asocia a una sensación de entumecimiento que puede durar algunas horas *(rigidez matutina).* Éste también es un síntoma propio de la artritis reumatoidea, aunque se da también en otras enfermedades reumáticas y, sobre todo, en la polimialgia reumática. En los reumatismos inflamatorios de gran intensidad, el dolor puede ser continuo, sufriendo de día y de noche; en las formas leves, por el contrario, el dolor adquiere las características propias del reumatismo degenerativo, no inflamatorio. En las enfermedades

degenerativas (artrosis) de las articulaciones y columna vertebral, el dolor, de naturaleza mecánica, calma con el reposo y aumenta con la actividad y fatiga. Es un dolor sin verdadera reaparición álgica nocturna, que, todo lo más, puede despertar al sujeto durante algunos minutos en el curso de un cambio de posición en la cama; no lleva consigo más que un breve período de desentumecimiento matinal del orden de algunos minutos a media hora como máximo y, en conjunto, es mucho más acentuado por la tarde que por la mañana.

Las algias funcionales o psicógenas no siguen ritmo alguno congestivo ni mecánico. Se perciben como permanentes, con exacerbación matutina acompañando la astenia, tan frecuente en este tipo de enfermos. No hay verdadera reaparición álgica nocturna; es cierto que estas personas dicen padecer durante la noche, pero las más veces es debido al insomnio, y sus preocupaciones ansiosas exageran la sensación dolorosa durante las horas que no logran dormir. Otro hecho característico es la intensidad de los quejidos, mayor en estos sujetos que en los reumáticos verdaderos. Aumentan con las contrariedades y emociones; apenas los calma el reposo y el ácido acetilsalicílico, pero sí un cambio de clima (vacaciones) o la separación pasajera del medio familiar o laboral.

Los dolores neoplásicos tienen la característica de ser constantes, corrosivos y no desaparecer, ni tan sólo aliviarse, con el reposo. Pueden desaparecer por algún tiempo con la terapéutica o medicación adecuada.

6. *Evolución.* Hay que concretar en la historia clínica cómo ha evolucionado el dolor, desde que se inició hasta el momento actual. Si el dolor afecta a más de una articulación es necesario precisar el orden de afección articular y su carácter errático (afección sucesiva de varias articulaciones con remisión en la anterior), aditivo (afectación de varias articulaciones persistiendo en todas ellas) o simultáneo. El dolor puede ser autolimitado, es decir, cede espontáneamente después de un cierto tiempo sin dejar secuelas, como sucede en la gota y en el reumatismo palindrómico.

El dolor puede mejorar o empeorar coincidiendo con alguna circunstancia o tratamiento.

Si es poliarticular, se debe interrogar sobre articulación por articulación, aunque a menudo cabe una descripción general para todas, cuando las características son similares y la evolución paralela.

## Tumefacción

Hay que interrogar al enfermo sobre si el dolor se acompaña o se ha acompañado de hinchazón. Evidentemente, la tumefacción articular que se halla en la exploración tiene un valor definitivo para afirmar que existe una artropatía; la que refiere el enfermo y no se comprueba en el momento de la exploración debe aceptarse con reservas en algunos casos. La hinchazón a nivel de una región articular, no siempre significa que se produzca a expensas de tejidos articulares; puede tratarse de una bursitis (bursitis prerrotuliana), una dermitis, una distrofia refleja, un eritema nudoso, etc. Particularmente difícil de interpretar, incluso cuando se comprueba en la exploración, es la hinchazón de pies y tobillos, que a menudo es debida a edema por trastornos circulatorios o de otro origen.

El rubor y el calor local, como manifestaciones de origen inflamatorio, deben interrogarse, aunque a menudo es difícil llegar a conclusiones definitivas.

## Limitación de la movilidad articular

Interesa conocer si se ha producido una limitación de la movilidad, el momento en que empezó a detectarse, y su evolución. Obtendremos una información más adecuada si preguntamos por determinados movimientos y funciones propios de una articulación. Para el hombro, conviene interrogar si puede peinarse, abrocharse el sostén o el delantal, llevar la mano a la espalda o sacar el billetero. Para la cadera, si puede cruzar una pierna sobre la otra estando sentado, si se calza con facilidad o si puede separar las piernas como antes.

## Deformaciones

La aparición de deformaciones, tales como un aumento de la curvatura dorsal, la separación de las extremidades inferiores a nivel de las rodillas *(genu varum)*, la incurvación de una pierna o del muslo (enfermedad de Paget), etc., tienen enorme valor semiológico. Interesa conocer si la deformación estaba presente en la infancia (probable anomalía congénita), o si apareció en el curso del desarrollo o se instauró coincidiendo con la enfermedad actual.

© MASSON, S.A. Fotocopiar sin autorización es un delito.

## Ruidos articulares

Se producen en el curso del movimiento.

### *Chasquidos*

Son ruidos de tono alto y duración breve. No son dolorosos, ni van acompañados de la alteración de la función articular. Se producen:

1. Por separación brusca de dos superficies articulares.
2. Cuando en el curso de un movimiento, un tendón se atrapa en una prominencia ósea y luego se suelta bruscamente.
3. Por roce entre dos estructuras óseas extracapsulares, como suele ocurrir en la *coxa vara,* cuando el trocánter mayor contacta con la ceja cotiloidea.
4. Por la presencia de cuerpos libres intraarticulares.

### *Crujidos*

Son ruidos cuyo tono es más bajo que el del chasquido, son menos bruscos; en general, son múltiples y su frecuencia es incontable. Pueden ser audibles a distancia, pero habitualmente sólo se perciben por el tacto. Suelen ser signo de artrosis, y se atribuyen al roce de las superficies ásperas y rugosas de los cartílagos articulares. También se señalan en las artritis gotosas crónicas, condromatosis y artropatías neuropáticas.

### *Roces*

Son ruidos débiles, prolongados, perceptibles si se ausculta con atención o por el tacto. Se deben a que dos superficies se han vuelto lo bastante rugosas para que su deslizamiento normal deje de ser silencioso. Los roces son más característicos de anormalidades en las formaciones extraarticulares (vainas tendinosas, fascias) que intraarticulares. Son muy conocidos los roces de los tendones de la mano en la esclerodermia.

## Evolución

Hay que situar los síntomas en el tiempo. Cuando se trata de un proceso localizado, es fácil conocer la evolución. Cuando son varias las articulaciones o zonas óseas afectadas, es necesario esforzarse para averiguar cuál o cuáles fueron las afectadas primeramente, si se añadieron otras nuevas, en qué orden lo hicieron, el tiempo en que las manifestaciones perduraron en cada una, si se afectaban de forma sucesiva o aditiva, si remitían sin dejar secuelas o, por el contrario, quedaban algunos síntomas, aunque atenuados, o progresaban y se acentuaban. Enfermedades como la gota y el reumatismo palindrómico tienen una patocronía tan característica que constituye un criterio diagnóstico.

## Capacidad funcional

La valoración de un enfermo del aparato locomotor no es completa sin una noción clara de su capacidad funcional. El grado de incapacidad puede obtenerse mediante preguntas concretas (tabla 11-2).

> *El grado de incapacidad depende de dos factores: del grado y generalización del deterioro articular y de la intensidad de dolor e inflamación.*

En el primer caso, la recuperación es difícil o imposible; en el segundo, puede ser reversible.

## Síntomas y signos extraarticulares

La mayoría de enfermedades del aparato locomotor se manifiestan también por signos y síntomas en otros órganos y sistemas, y a menudo la clave del diagnóstico surge de la valoración adecuada de estos últimos. También conviene conocer la existencia de otras enfermedades concomitantes, para tenerlas en cuenta a la hora de

**Tabla 11-2. Interrogatorio básico sobre el grado de capacidad funcional**

| |
|---|
| ¿Puede satisfacer con facilidad los requerimientos de la vida diaria y atender a sus necesidades personales? |
| ¿Puede hacerlo, pero con dificultad? |
| ¿Ha tenido que abandonar su trabajo? |
| ¿Depende de la ayuda de otra persona? |
| ¿Tiene que permanecer en la silla o en la cama? |
| ¿Está incapacitado sólo para una determinada función o movimiento? |

decidir un tratamiento. De especial importancia son las enfermedades gastroduodenales, hepáticas, diabetes, procesos vasculares e insuficiencia renal.

Al final del interrogatorio, debe haber una referencia sobre el estado general, pérdida de peso, anorexia, sudación y fiebre, y astenia. La rigidez matutina y la fatiga fácil son dos manifestaciones de las enfermedades inflamatorias, en especial de la artritis reumatoidea. La duración de la rigidez matutina, o de la que aparece después de la inmovilización prolongada es, hasta cierto punto, proporcional al grado de la inflamación. También es un signo de actividad el tiempo que tarda en aparecer fatiga después de levantarse por la mañana; se diferencia de la fatiga psicógena, en que ésta se nota ya al levantarse y cede o se atenúa en el curso del día.

## ■ EXPLORACIÓN CLÍNICA

La exploración clínica ha de ser sistemática y completa. Aunque el enfermo refiera síntomas localizados en una sola articulación o en un determinado segmento óseo, hay que revisar una por una todas las articulaciones y, además, inspeccionar todos los segmentos óseos accesibles.

Para que no pase por alto el examen de ninguna articulación, hay que proceder con método. Cualquier pauta es buena. A continuación, exponemos una de ellas, la que se recomienda por su sencillez y porque permite una exploración completa en poco tiempo.

**Enfermo de pie.** Se empieza la exploración con el enfermo en posición de pie. En esta posición, se buscan anomalías de la estática vertebral o de las extremidades inferiores, y se inspeccionan los pies para determinar el estado del arco longitudinal interno y otras posibles anormalidades. En esta misma posición se explora la movilidad de la columna lumbar.

**Enfermo sentado.** A continuación, se hace sentar al enfermo en la mesa de exploración, y se exploran sucesivamente la columna cervical, las articulaciones temporomaxilares, los hombros, la columna dorsal, los codos, las muñecas, las manos, los tobillos y los pies. En los casos en que se considere necesario, se aprovecha esta posición para hacer una exploración neurológica de las extremidades superiores y para auscultar el corazón.

**Enfermo en decúbito supino.** Seguidamente, se coloca al enfermo en decúbito supino, posición que nos permite explorar las rodillas, las maniobras del plano anterior de las caderas y sacroilíacas, el abdomen, los reflejos tendinosos de las extremidades inferiores y la maniobra de Lasègue.

**Enfermo en decúbito prono.** Finalmente, se coloca en decúbito prono y se busca el dolor a la presión sobre las espinosas dorsales y lumbares, y se efectúan las maniobras del plano posterior de caderas y sacroilíacas.

En cada articulación se busca, fundamentalmente, la presencia de tumefacción o deformación, derrame, dolor a la presión sobre la interlínea, movilidad pasiva y dolor al movimiento. Observamos también si hay atrofia de los músculos regionales.

Los signos más frecuentes de origen óseo son la tumefacción y la deformación.

## JUICIO CLÍNICO

Después del interrogatorio y de la exploración clínica, hemos de establecer un juicio clínico, en el que hay que intentar precisar los siguientes puntos:

1. *Síndrome clínico.* Monoarticular, poliarticular, poliartrítico, poliartrálgico, óseo, etc.
2. *Articulaciones o huesos afectados.*
3. *Enfermedad general o enfermedad local.*

A continuación, debe hacerse una lista de las enfermedades que encajan en el cuadro y de las exploraciones complementarias necesarias para llegar a un diagnóstico concreto. Si los datos obtenidos por el interrogatorio no concuerdan con los hallazgos exploratorios, o si no hemos logrado siquiera una pequeña orientación, es buena costumbre reinterrogar al enfermo.

La presencia de dolor a la presión sobre la interlínea articular es muy sospechosa de enfermedad articular, pero no basta para afirmarlo con seguridad. Esta zona puede ser dolorosa por causas ajenas a la articulación; es necesario cerciorarnos de que no hay también dolor al presionar sobre el hueso o las masas musculares o tendinosas vecinas, con lo cual este signo pierde todo su valor como indicativo de artropatía y, además, hay que aceptarlo con cautela cuando se trata de un

© MASSON, S.A. Fotocopiar sin autorización es un delito.

enfermo nervioso, ya que el dato, en definitiva, es de carácter subjetivo.

## MANIFESTACIONES ARTICULARES

Las enfermedades articulares se manifiestan clínicamente por uno o varios de los síntomas o signos que a continuación se describen.

### Dolor

El de origen articular puede ser espontáneo, provocado por la presión sobre las estructuras articulares o desencadenado por el movimiento.

A grandes rasgos, cabe distinguir un tipo de dolor de origen inflamatorio y otro de origen mecánico.

El *dolor inflamatorio* es espontáneo y persiste incluso con el reposo de la articulación; el *dolor mecánico o de función* aparece sólo al provocar una sobrecarga sobre la articulación o al movilizarla.

Un ejemplo de dolor inflamatorio es el de la artritis infecciosa; un ejemplo de dolor mecánico es el de la artrosis. Esta distinción, válida como norma general, no debe tomarse al pie de la letra; son varias las excepciones que impone la experiencia. Como ejemplos de tales excepciones, cabe citar el carácter inflamatorio del dolor en la artrosis avanzada de cadera y el carácter mecánico del dolor de la artritis reumatoidea en fase de escasa actividad.

### Tumefacción

Es el aumento de volumen de una articulación a expensas de sus partes blandas. La causa puede ser un engrosamiento de la formación capsulosinovial o una distensión de ella por acumulación de líquido intraarticular. Se percibe con facilidad en las articulaciones distales de los miembros y en las de la cara anterior del tórax, con dificultad en los hombros, y habitualmente no puede apreciarse en la columna, en las sacroilíacas y en las caderas.

### Rubor o enrojecimiento de la piel que cubre la articulación

Indica una inflamación articular con participación del tejido subcutáneo periarticular.

### Calor local

Es también un signo de inflamación, aunque puede hallarse también un ligero aumento de la temperatura local en enfermedades o lesiones no inflamatorias, así, distensiones o roturas capsulares o ligamentosas, hemartrosis o artrosis en fase de agudización.

### Derrame articular

Es un signo común a un gran número de enfermedades articulares, tanto inflamatorias como degenerativas o mecánicas. La detección de un derrame, a pesar de su falta de especificidad, tiene un gran interés, porque nos confirma la existencia de una alteración propiamente articular y porque hace posible el examen del líquido sinovial, que es de enorme utilidad para el diagnóstico. El derrame puede producirse en cualquier articulación, pero es en la rodilla donde se descubre y se extrae el líquido con mayor facilidad.

Hay dos maniobras de fácil realización para investigar la presencia de derrame intraarticular en la rodilla:

1. *Maniobra I.* Es la maniobra clásica, que determina el «signo del peloteo rotuliano». Con la extremidad completamente extendida, se coloca una mano en posición proximal respecto a la rótula y la otra en posición distal, de forma que presionen la articulación a nivel de la bolsa subcuadricipital y de la interlínea femorotibial exprimiendo el líquido hacia la rótula. Con los dedos índices de ambas manos, se presiona la rótula y, si hay líquido abundante, ésta se desplaza hasta que contacta con el fémur; al dejar de presionar, la rótula asciende (fig. 11-10). Sólo sirve para detectar los derrames abundantes.

2. *Maniobra II.* Los derrames poco voluminosos se descubren mejor con otra maniobra más sensible. Se coloca una mano de forma que el dedo pulgar contacte con un borde de la rótula y los demás dedos con el otro borde, como si se intentara coger este hueso. Con la otra mano, se presiona a nivel del tendón del cuádriceps. Si existe derrame, los dedos que están colocados al lado de la rótula aprecian cierta tensión cada vez que presionamos con la otra mano y son desplazados ligeramente (figura 11-11).

**Fig. 11-10.** Maniobra I, para explorar el derrame articular de la rodilla.

**Fig. 11-11.** Maniobra II, para explorar el derrame articular de la rodilla.

## Edema periarticular

Significa repercusión de la inflamación articular sobre el tejido subcutáneo que rodea la articulación. Acontece en las artritis de gran intensidad, en especial infecciosas y gotosas.

## Deformación articular

Es todo engrosamiento o alteración de la forma debida a variaciones en el volumen o posición respectiva de los elementos óseos.

## Actitud viciosa

Se habla de ella cuando hay una situación anormal de los elementos óseos.

## Alteración de la movilidad

1. *Disminución de la amplitud de los movimientos normales pasivos.* Es un signo de enfermedad articular. Cuando ha desaparecido todo vestigio de movimiento articular, utilizamos el término de «anquilosis». Si se descubre alguna limitación, es conveniente medir con un goniómetro la amplitud del movimiento. Cuando se produce una fijación brusca de la articulación en el curso de un movimiento de flexión o de extensión que le impide volver a la posición de partida, hablamos de «bloqueo articular».

Se observa con mayor frecuencia en las articulaciones de la rodilla, codo y temporomaxilar; en los dos primeros, a causa de roturas meniscales y cuerpos libres intraarticulares y en la articulación temporomaxilar, por lesiones meniscales y subluxaciones.

2. *Hipermovilidad articular.* Puede ser generalizada a causa de una alteración, determinada genéticamente, del tejido conjuntivo de sostén (si se acompaña de hiperlaxitud y fragilidad de la piel constituye el «síndrome de Ehlers-Danlos»), o limitada por intensas lesiones destructivas de la articulación, como en las artritis mutilantes y neuropáticas.

Existe hipermovilidad generalizada si dicho fenómeno aparece en más de 3 de los 5 pares de articulaciones siguientes, y de acuerdo con los criterios que se reseñan a continuación:

*a) Oposición pasiva* del pulgar contra la superficie flexora del antebrazo.

*b) Hiperextensión pasiva* acentuada de los dedos, de manera que tienden a colocarse paralelos a la superficie extensora del antebrazo.

*c) Hiperextensión del codo* más allá de 10°.

*d) Hiperextensión de la rodilla* más allá de 10°.

*e) Dorsiflexión del tobillo y eversión del pie,* exagerados (a criterio del explorador).

Se habla del «síndrome de hiperlaxitud articular» (Kirk) cuando la hipermovilidad de las articulaciones va acompañada de molestias. Los trastornos predominan en las extremidades inferiores, y consisten en dolores articulares (a menudo antes de los 15 años y no rara vez etiquetados de inflamatorios de origen focal), artrosis precoces (pueden manifestarse, sobre todo en mujeres, antes de los 30 años), hidrartrosis de la rodilla, etc. La hipermovilidad articular generalizada es frecuente.

© MASSON, S.A. Fotocopiar sin autorización es un delito.

## ■ ARTROCENTESIS

La artrocentesis exploratoria permite la toma de líquido sinovial, que se aprovecha para examen citológico, bacteriológico, bioquímico e inmunológico. La extracción de líquido tiene a veces también una finalidad terapéutica, ya sea por la simple distensión mecánica o por el aprovechamiento del acto para inyectar corticoides u otras sustancias dentro de la cavidad articular, con finalidad terapéutica.

Por lo común, la zona óptima para la punción es la superficie de extensión de la articulación donde el saco articular es más accesible. Debe hacerse lo más alejado posible del trayecto vascular y nervioso. La piel debe tratarse con una solución antiséptica y con alcohol. Si el derrame es abundante y se trata de una articulación muy accesible, como la rodilla, no hace falta anestesia previa; en cambio, en articulaciones más difíciles o con poco derrame, es mejor practicar una infiltración del trayecto extraarticular con procaína al 1 %. Si la sinovial está distendida, la aspiración es fácil. En ocasiones, la punta de la aguja puede obturarse por un pliegue de la sinovial o por material celular libre. En este caso, moviendo un poco la aguja se logra la aspiración.

A continuación, se expone la técnica más corriente para cada articulación.

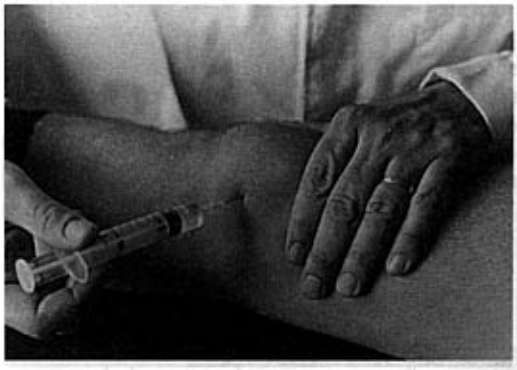

**Fig. 11-12.** Técnica de la artrocentesis de rodilla.

**Fig. 11-13.** Técnica de la artrocentesis de cadera.

### RODILLA

El enfermo se coloca en decúbito supino con la rodilla en extensión y la musculatura relajada, permitiendo que la rótula sea fácilmente desplazable. Se busca el borde interno de la rótula y se punciona a 1-2 cm de ésta, siguiendo la aguja una dirección lateral y ligeramente posterior con el fin de introducirla entre la superficie posterior rotuliana y el cóndilo femoral (fig. 11-12).

### CADERA

También en decúbito supino, la cadera debe estar en rotación interna. Se une con una línea la cresta ilíaca anterosuperior con el pubis. El punto de elección está situado a unos 2-3 cm por debajo de esta línea y a unos 2-3 cm por fuera de la arteria femoral, cuyo pulso se percibe fácilmente. La aguja se introduce verticalmente hasta contactar con el hueso; se retira ligeramente y se aspira (fig. 11-13).

La articulación coxofemoral es difícil de abordar por su profundidad. Si existe una artrosis con osteofitos grandes en el acetábulo, el acceso es aún más difícil.

### TOBILLO

El pie debe estar en flexión plantar. El punto de elección está situado inmediatamente medial al relieve del extensor del primer dedo y por encima del relieve superior accesible del astrágalo. La aguja se dirige hacia abajo con una inclinación aproximadamente de 50° respecto a la vertical, casi paralela a la planta del pie, y hacia atrás, penetrando 1,5-2 cm (fig. 11-14).

### HOMBRO

Para la articulación escapulohumeral, es más fácil la vía anterior. Con el enfermo sentado, se punciona junto al borde medial de la cabeza del húmero y por debajo del relieve de la apófisis coracoides

**Fig. 11-14.** Técnica de la artrocentesis de tobillo.

**Fig. 11-16.** Técnica de la punción de la bolsa subdeltoidea.

**Fig. 11-15.** Técnica de la artrocentesis de hombro por vía anterior.

**Fig. 11-17.** Técnica de la punción de la articulación acromioclavicular.

que se palpa en el surco deltopectoral. La dirección de la aguja es anteroposterior (fig. 11-15).

En la mayoría de casos de patología del hombro, conviene puncionar la bolsa serosa subdeltoidea con fines terapéuticos. La introducción es lateral, 1 cm por debajo del borde del acromion y en dirección hacia dentro y ligeramente hacia atrás (fig. 11-16).

La articulación acromioclavicular, por su situación superficial, es muy accesible. La interlínea articular se palpa fácilmente y la introducción sigue una dirección casi vertical, ligeramente inclinada hacia dentro (fig. 11-17).

## CODO

La mejor posición es el codo a 90°. La aguja se introduce en el surco epicondiloolecraneano, dirigida hacia el antebrazo y ligeramente inclinada hacia su plano anterior.

## ARTICULACIONES DE LA MUÑECA

La articulación radiocarpiana se alcanza colocando la palma de la mano hacia la mesa, y con ligera flexión palmar se introduce la aguja perpendicularmente justo por el borde cubital de la tabaquera anatómica y a nivel de la punta de la estiloides radial.

La articulación trapezometacarpiana es accesible dorsalmente en un punto proximal a la base del primer metacarpiano.

## ARTICULACIONES METACARPOFALÁNGICAS, METATARSOFALÁNGICAS E INTERFALÁNGICAS DE MANOS Y PIES

Deben puncionarse con una aguja fina. Se introduce por su cara dorsal en su extremo medial

© MASSON, S.A. Fotocopiar sin autorización es un delito.

o lateral. Se facilita el acceso traccionando ligeramente el dedo.

### ARTICULACIONES DEL TARSO Y TARSOMETATARSIANAS

Se accede a ellas por su cara dorsal. Es conveniente guiarse con una placa radiográfica para determinar la dirección adecuada de la aguja.

### ARTICULACIÓN TEMPOROMAXILAR

Se inyecta en un punto situado justo por debajo del arco cigomático, un poco más de 1 cm por delante del trago. La dirección debe ser perpendicular al plano de la piel y se debe profundizar alrededor de 1,5 cm.

## ■ EXAMEN DEL LÍQUIDO SINOVIAL

En la cavidad articular, hay normalmente una pequeña cantidad de líquido, que recibe el nombre de líquido sinovial. Es un dializado del plasma, al cual se añade ácido hialurónico (glucosaminoglucano de alto peso molecular secretado por las células de la membrana sinovial o sinoviocitos).

Muchos procesos patológicos articulares determinan un aumento, a veces muy acusado, de la cantidad del líquido sinovial con alteración de sus caracteres morfológicos o bioquímicos, y a veces con el añadido de elementos no existentes en el líquido normal. El examen del líquido sinovial tiene un enorme valor, a veces decisivo, para el diagnóstico de ciertas artropatías.

El líquido se obtiene por punción, siguiendo la técnica señalada anteriormente para la artrocentesis en cada articulación.

### CARACTERES MACROSCÓPICOS

Por el aspecto del líquido articular, se obtiene una información orientativa del proceso patológico, aunque no permite, en ningún caso, un diagnóstico preciso.

Un líquido *claro,* transparente, que permite leer a su través, es expresión de un proceso artrósico o mecánico. Un líquido *turbio,* opaco, es propio de un proceso inflamatorio. Si es *purulento,* se trata de una artritis infecciosa. Si *hemorrágico,* debemos cerciorarnos de que la sangre no se ha introducido en la cavidad articular en el momento de la punción. En este caso, la sangre sale de forma discontinua; cuando la salida es uniforme, hay que pensar en una artritis traumática, sinovitis dentriticonodular pigmentada, artropatía neuropática, hemofilia y otros trastornos de la coagulación, hemangioma y otros tumores de la sinovial, el escorbuto y la enfermedad de Ehlers-Danlos.

Este esquema de validez general requiere ciertas matizaciones. Un proceso inflamatorio poco acusado o en fase de remisión puede ser claro y transparente. Hay líquidos densos, lechosos, falsamente purulentos, que se ven en algunos casos de artritis por microcristales, y más rara vez en artritis reumatoidea con abundantes células en el líquido.

Las artritis infecciosas no siempre son purulentas; a veces se manifiestan con líquidos simplemente inflamatorios.

En el mixedema, en casos de insuficiencia cardíaca o venosa y en otros procesos que cursan con edema, se puede producir un aumento del trasudado a través de la sinovial. El líquido tendrá las características del líquido normal.

Los líquidos patológicos *coagulan* espontáneamente cuando se colocan en un tubo de ensayo. La rapidez de coagulación está en relación con el grado de inflamación.

Los líquidos mecánicos y artróticos son muy *viscosos* debido a la presencia de ácido hialurónico. En los procesos inflamatorios, éste se degrada y la viscosidad decrece.

Un líquido claro y muy viscoso en un enfermo con poliartritis es más sugestivo de lupus eritematoso que de artritis reumatoidea. El grado de viscosidad se puede medir fácilmente apretando el émbolo de la jeringa que contiene el líquido; si es viscoso, cae en forma de filamento, en caso contrario, cae como una gota de agua. Este método es suficiente a efectos prácticos, pero se pueden obtener datos más precisos mediante un viscosímetro.

Otra prueba simple, pero menos específica, es la *determinación del coágulo de mucina.* Se añaden unas gotas de ácido acético al 2 % en un tubo que contiene líquido articular. Se forma un coágulo que, en caso de líquidos normales, mecánicos o artróticos, es firme y permanece inalterado aunque se agite el tubo. En los procesos inflamatorios, en cambio, el coágulo se disgrega.

## EXÁMENES DE LABORATORIO

Con escasa cantidad de líquido, es posible llevar a cabo un examen básico que comprenda el estudio citológico, bacteriológico, búsqueda e identificación de cristales y bioquímico.

*Para evitar la coagulación, el líquido que debe ser examinado se coloca en un tubo con unas gotas de heparina.*

## ESTUDIO CITOLÓGICO

El recuento de leucocitos y la fórmula leucocitaria se determinan de manera similar que en la sangre. Para la dilución, se utiliza suero fisiológico o suero salino 0,3 g/dl en los líquidos hemorrágicos que lisan los hematíes. Las células halladas habitualmente son leucocitos polinucleares, linfocitos y células mononucleares grandes, que pueden ser monocitos, linfoblastos o células de revestimiento sinovial. El número de leucocitos por microlitro y el porcentaje de polinucleares son el exponente más preciso del grado de actividad inflamatoria.

Se distinguen cuatro grandes grupos de líquidos según el número de leucocitos (tabla 11-3). Como orientación, se puede dar la cifra de 3.000 células/µl y del 50 % de polinucleares como límite entre los líquidos no inflamatorios e inflamatorios. Las cifras de leucocitos superiores a 50.000 pertenecen, en general, a artritis sépticas, pero también es posible hallarlas en artritis por microcristales, en la enfermedad de Reiter, y menos frecuentemente en la artritis reumatoidea. Los líquidos con menos de 2.000 células, pero con un predominio de polinucleares, es muy posible que tengan un origen inflamatorio.

**Tabla 11-3. Diferencias entre líquido inflamatorio y mecánico o artrósico**

| Inflamatorio | Mecánico o artrósico |
|---|---|
| Transparente | Opaco |
| Poco viscoso | Viscoso |
| Coágulo friable con ácido acético | Coágulo firme con ácido acético |
| Células > 3.000/ml | Células < 2.000/ml |
| Polinucleares > 50 % | Polinucleares < 50 % |

## EXAMEN BACTERIOLÓGICO

Debería practicarse de forma sistemática, pues no es necesario que un líquido sea purulento para que exista una artritis infecciosa. De hecho, cada vez son más frecuentes las artritis de esta naturaleza con caracteres atípicos. El examen bacteriológico completo debe consistir en una coloración con Gram, otra con el Ziehl, y cultivo en medios adecuados para los gérmenes piógenos, gonococo, *Brucella*, microbacterias, anaerobios y hongos. Los estudios virológicos no se realizan en los laboratorios habituales.

## CRISTALES

La detección de cristales de urato monosódico en el líquido articular es patognómico de gota, y la de cristales de pirofosfato cálcico dihidratado lo es de condrocalcinosis.

Los cristales pueden verse con el microscopio de luz ordinaria, pero para su identificación es necesario el uso de un microscopio de luz polarizada equipado con filtros polarizados, una platina rotatoria, un compensador rojo de primer orden y un condensador de contraste de fases.

Los cristales se identifican según su morfología, la presencia o ausencia de birrefringencia, la intensidad y su signo, y su ángulo de extinción.

Los cristales de uratos son alargados, terminando en punta, con birrefringencia fuertemente positiva.

Los cristales de pirofosfato tienen forma de paralelepípedo, con birrefringencia débilmente positiva (tabla 11-4).

Los cristales de hidroxiapatita, que han sido implicados como posible causa de artrosis o de sus agudizaciones, por su pequeñez, no son visibles con el microscopio de luz; para detectarlos se requiere el microscopio electrónico o estudios de refracción a rayos X.

La presencia de cristales de colesterol no tiene importancia clínica.

**Tabla 11-4. Diferencias entre cristales de uratos y cristales de pirofosfatos**

| Uratos | Pirofosfatos |
|---|---|
| Alargados y puntiagudos | Forma de paralelepípedos |
| Birrefringencia fuertemente positiva | Birrefringencia débilmente positiva |

© MASSON, S.A. Fotocopiar sin autorización es un delito.

## EXAMEN BIOQUÍMICO

Las dos únicas sustancias cuya determinación tiene algún interés práctico son las proteínas y la glucosa.

Las *proteínas* totales del líquido articular normal representan, aproximadamente, la cuarta parte de las séricas, y predominan las de bajo peso molecular. En los procesos inflamatorios, su cantidad aumenta.

La cantidad de *glucosa* del líquido articular normal es igual que la sérica. En los procesos inflamatorios, desciende. La extracción de líquido para determinar la glucosa debe hacerse en ayunas y, al propio tiempo, hay que extraer sangre para determinar la glucemia, con cuya cifra se debe comparar. En las artritis sépticas, la glucosa del líquido articular suele descender hasta la mitad de la de la sangre.

## DETERMINACIONES INMUNOLÓGICAS

La determinación del *factor reumatoide* en líquido articular mediante las pruebas de Waaler-Rose y látex tiene escaso interés. Generalmente, son positivas cuando lo son en el suero. La positividad en el líquido y la negatividad en la sangre debe tomarse con cautela, pues en el líquido la especificidad es menor, sobre todo con la prueba de látex.

Mayor interés tiene la determinación de los *factores del complemento* (C3 y C4) y del complemento hemolítico. En las artritis por complejos inmunitarios, tales como la artritis reumatoidea y el lupus eritematoso, el complemento está disminuido.

# ■ EXÁMENES DE LABORATORIO

Existen numerosos exámenes de laboratorio que son de utilidad para el diagnóstico y seguimiento de las enfermedades del aparato locomotor y, en especial, de los llamados reumatismos inflamatorios.

## EXÁMENES INESPECÍFICOS

Son los llamados de actividad. Comprenden aquellas pruebas útiles para descubrir y seguir la evolución de un proceso inflamatorio, pero sin precisar su naturaleza (tabla 11-5).

## VELOCIDAD DE SEDIMENTACIÓN GLOBULAR

La VSG es una medida indirecta que traduce cambios producidos en el plasma, en general como respuesta a una necrosis hística o a una reacción inflamatoria. Sus aumentos reflejan, en la mayoría de ocasiones, incrementos en las cifras de fibrinógeno en sangre y, en menor extensión, de otras proteínas sintetizadas durante el proceso inflamatorio. Su determinación es sencilla y rápida, y el médico está familiarizado con ella, por lo cual es de gran utilidad práctica, pero para su correcta valoración hay que tener en cuenta las siguientes particularidades:

1. Una *VSG menor de 10 mm a la primera hora* es incuestionablemente normal. Entre 10-20 mm su significado es dudoso en el adulto; en la mujer premenopáusica y en el anciano, estas cifras son normales.
2. La *VSG se acelera durante el embarazo.*
3. Aunque *el aumento de la VSG es la norma en las enfermedades inflamatorias*, existen excepciones. Así, en el 10 % de enfermos con artritis reumatoide, la VSG es normal.
4. Los pacientes con *coagulación intravascular diseminada descompensada* (en los que se consume fibrinógeno), con algún tipo de proteínas que aglutinen con el frío (crioglobulinas, crifibrinógeno) o en pacientes con alteración de la forma de los hematíes (poiquilocitosis, esferocitosis) pueden tener una VSG normal a pesar de su enfermedad de base.
5. La *anemia* tiende a aumentar la VSG.

## PROTEÍNA C REACTIVA

Se ha demostrado que la proteína C reactiva (PCR) existe en el plasma de todos los individuos en muy bajas concentraciones, pero que sus ci-

**Tabla 11-5. Exámenes inespecíficos en reumatología**

| |
|---|
| Velocidad de sedimentación globular |
| Proteína C reactiva |
| Mucoproteínas |
| $\alpha_2$-globulinas |
| ↑ Fibrinógeno |
| ↑ Gammaglobulinas |
| ↑ Complemento |

fras aumentan rápidamente en respuesta a un estímulo inflamatorio. La proteína C reactiva se combina con las membranas de células necróticas en el lugar de la inflamación para activar el sistema del complemento. Sus niveles en suero van paralelos a la extensión del daño hístico y alcanzan un pico máximo al cabo de 2-3 días del estímulo agudo. Sólo son valorables las determinaciones realizadas con métodos cuantitativos; los resultados en cruces no son fidedignos.

La proteína C reactiva es inespecífica al igual que la VSG; sin embargo, puede ser más útil para el seguimiento de pacientes con enfermedad crónica sujeta a brotes, ya que se ha demostrado que el paralelismo con la actividad de la enfermedad es más fiel que con la VSG. A pesar de esto, se continúa dando prioridad a la VSG por su mayor sencillez de realización.

Carece prácticamente de interés determinar las mucoproteínas, $\alpha_2$-globulinas, proteína sérica amiloidea, fibrinógeno y complemento, ya que no aportan ninguna ventaja sobre la VSG y son igualmente inespecíficos.

## EXÁMENES ESPECÍFICOS

Comprenden aquellos datos de laboratorio que, utilizados con criterio, pueden orientar hacia una enfermedad o al menos hacia un grupo determinado de algunas enfermedades (tabla 11-6).

**Tabla 11-6. Exámenes específicos en reumatología**

| |
|---|
| Ácido úrico |
| Factor reumatoideo |
| Sistema antígeno leucocitario humano |
| Anticuerpos antinucleares |
| Otros anticuerpos |
| Antiestreptolisinas |
| Metabolismo fosfocálcico |

## URICEMIA

El ácido úrico es el producto final del catabolismo de las bases púricas, componentes esenciales de los ácidos nucleicos. El 90 % de estas bases es de origen endógeno, mientras que tan sólo el 10 % restante proviene de la dieta, por lo que se comprende que las variaciones en ella tienen escaso valor en el control de la hiperuricemia (tabla 11-7).

La dosificación de la uricemia puede determinarse por métodos colorimétricos o enzimáticos. Con los primeros, se producen a veces falsas elevaciones, debidas a la presencia de ciertos cromógenos en pacientes que han recibido tratamiento con cafeína, α-metildopa, teofilina, en la diabetes y en la insuficiencia renal. El método enzimático (uricasa), de mayor complejidad, es más específico.

Se considera como límite superior de la normalidad una uricemia de 70 mg/l para el hombre y de 60 mg/l para la mujer. En el varón, la cifra de uricemia aumenta progresivamente hasta alcanzar su pico máximo alrededor de los 20 años, manteniéndose estacionaria a partir de entonces; en la mujer, este pico máximo se alcanza poco tiempo después de la menopausia.

La hiperuricemia, esencialmente, se debe a un incremento en la síntesis de ácido úrico o también a una disminución de su eliminación renal. La eliminación renal diaria de ácido úrico en condiciones normales es de 450 mg/24 h.

**Tabla 11-7. Causas de hiperuricemia**

Hiperuricemia

| ↑ Síntesis | ↓ Eliminación renal |
|---|---|
| Gota idiopática | Insuficiencia renal crónica<br>Hipertensión arterial<br>Fármacos: Algunos diuréticos, Piracinamida, Etambutol, Salicilatos en bajas dosis |
| Situaciones con recambio celular: Leucemia, Anemias hemolíticas, Policitemia vera, Tratamiento poliquimioterápico | |
| Deficiencias enzimáticas: Hipoxatín-guanín-fosforribosil-transferasa, Glucosa-6-fosfatasa | |

© MASSON, S.A. Fotocopiar sin autorización es un delito.

La hiperuricemia es el dato analítico característico de la gota.

A continuación, se exponen *tres consideraciones prácticas* en cuanto a la uricemia y la gota:

1. *Ante un cuadro clínico típico de gota,* el hallazgo de una hiperuricemia prácticamente es una confirmación del diagnóstico.
2. *Un cuadro sospechoso* de gota con uricemia normal obliga a descartar otras enfermedades que la simulan y, por otro lado, a interrogar sobre los fármacos recibidos para tratar el ataque agudo, puesto que los salicilatos en grandes dosis, o la fenilbutazona, pueden hacer descender la uricemia.
3. *Una simple hiperuricemia* no establece el diagnóstico de gota, puesto que un alto porcentaje de la población muestra cifras elevadas de uricemia asintomática. El diagnóstico de seguridad en la gota exige el hallazgo de cristales en el líquido articular.

## FACTOR REUMATOIDE

Se denomina factor reumatoide (FR) a un grupo de autoanticuerpos dirigidos contra la porción Fc de la inmunoglobulina IgG, que aparece en la mayoría de enfermos con artritis reumatoide, aunque puede detectarse con mucha menos frecuencia en otras enfermedades, e incluso en personas sanas. Estos autoanticuerpos están constituidos, generalmente, por una IgM, aunque también hay actividad de FR en otras inmunoglobulinas.

Se han utilizado diferentes técnicas para la detección del FR. La prueba del látex es sensible pero poco específica y detecta sólo el FR IgM. La prueba de Waaler-Rose, que utiliza hematíes de carnero recubiertos con IgG de conejo, es sensible y más específica que la prueba del látex. Estas pruebas clásicas han sido superadas por la nefelometría o inmunoturbidimetría, que tiene gran sensibilidad y mayor especificidad, además de detectar los isótopos IgG, IgM e IgA.

Algunos hechos del factor reumatoide, que se han de tener en cuenta, son:

1. El *factor reumatoide* puede tardar más de un año en empezar a detectarse en la artritis reumatoide desde el inicio de la sintomatología articular.
2. Las *artritis reumatoides* con enfermedad grave nodular, y las que presentan manifestaciones extraarticulares, suelen tener un título muy alto de factor reumatoide.
3. En *nuestro medio* y con las técnicas cuantitativas habituales, se obtiene un 60 % de positividades con el Waaler-Rose y un 70 % con el látex en individuos con artritis reumatoide.
4. En la *población normal sana,* el factor reumatoide es positivo en alrededor del 5 % de casos. En individuos mayores de 60 años, la incidencia de positividades aumenta, aunque siempre a títulos bajos.
5. La *positividad de las pruebas del FR* no es específica de la artritis reumatoide, hallándose con gran frecuencia en el lupus eritematoso y demás enfermedades del tejido conjuntivo. En múltiples enfermedades, tanto infecciosas (sífilis, endocarditis bacterianas, lepra, tuberculosis, parasitosis) como neoplásicas (mieloma tras irradiación o quimioterapia) y otras que cursan con hipergammaglobulinemia (hepatitis crónica activa, crioglobulinemia), podemos hallar factor reumatoide. Por este motivo, el hallazgo de este dato de laboratorio nunca debe ser utilizado como criterio único para el diagnóstico de artritis reumatoide.

## SISTEMA HLA

Las siglas HLA significan «antígenos de los leucocitos humanos», de modo que el sistema HLA es un conjunto de antígenos que se encuentran en la superficie de los leucocitos. Esta concepción resultó cierta hasta hace pocos años, en que se comprobó que no sólo los leucocitos tenían estos antígenos, sino que todas las células nucleadas de nuestro organismo tenían antígenos idénticos.

Estos antígenos se comportan como los conocidos grupos ABO de la superficie de los hematíes, y de igual modo como procedemos a determinar el grupo sanguíneo previamente a la práctica de una transfusión, en el caso del trasplante de un órgano hemos de «tipificar», antes de realizarlo, los antígenos de la superficie de sus células para buscar un dador y receptor compatibles. De ahí que a estos antígenos se les conozca como *«antígenos de histocompatibilidad».*

Como es sabido, un cromosoma no es más que una larga molécula de un ácido nucleico que alberga la información genética responsable del fenotipo característico de cada individuo. Una pequeña porción del ADN se encarga de deter-

minar los antígenos que la célula tendrá en su superficie. Hasta la fecha, se conocen cuatro *loci* distintos, designados con las letras A, B, C, D, situados muy juntos en esta región del cromosoma. En el *locus* A se han descrito 20 antígenos diferentes; en el *locus* B, 30; en el *locus* C, 6, y en el *locus* D, 11. Estos números continuamente están aumentando, al descubrirse nuevos antígenos. Cada individuo posee solamente dos de estos antígenos en cada *locus* (uno del padre y otro de la madre).

En 1973, varios autores simultáneamente comunicaron el hallazgo del «antígeno B 27» en la superficie de los linfocitos de pacientes con espondiloartritis anquilosante (EA), en una incidencia muy superior a la normal. Desde entonces, los estudios sobre el tema han sido abrumadores y se ha llegado a la conclusión de que las entidades que cursan con sacroileítis, espondilitis o uveítis anterior aguda (juntos o por separado), se presentan con una incidencia altamente significativa en los sujetos que tienen el antígeno HLA-B 27.

En la población general, la frecuencia de HLA-B 27 es del 6 %. Como se ve en la tabla 11-8, en la espondilitis anquilosante lo tienen el 91 % de pacientes; en el síndrome de Reiter, un 79 %; las artritis reactivas, bien sea a la *Yersinia, Shigella o Salmonella,* un 80 %. En los reumatismos entéricos, es decir, asociados a enfermedades intestinales, como la enfermedad de Crohn y la colitis ulcerosa, cuando presentan afección del raquis, la incidencia del HLA-B 27 es del 80 %, mientras que si existe afección articular periférica, la proporción del antígeno B 27 es igual que en la población normal. Algo similar ocurre con la artropatía psoriásica. También en la uveítis anterior aguda encontramos un 59 % de enfermos con HLA-B 27 positivo.

Esto no significa que todos los individuos con HLA-B 27 padecerán una espondiloartritis anquilosante o enfermedad similar. Tan sólo un 20 % de individuos con HLA-B 27 la desarrollarán. La posibilidad de presentarla es 127 veces superior a la de las personas que no poseen este antígeno en la superficie de sus células.

La determinación del *HLA en reumatología* puede tener interés desde tres puntos de vista:

1. *Diagnóstico.* Resulta obvio que, ante dudas en un diagnóstico diferencial, el hallazgo de un HLA-B 27 orienta fuertemente hacia cualquiera de las entidades comentadas. En los años anteriores al descubrimiento de la asociación entre el HLA-B 27 y espondilitis anquilosante, el diagnóstico de la enfermedad se hacía cuando las lesiones estaban plenamente establecidas. La investigación sistemática del HLA-B 27 en pacientes jóvenes con dolor lumbar permite su sospecha diagnóstica más precoz, aun con sintomatología incompleta.

2. *Pronóstico.* Se ha observado que los enfermos con espondilitis anquilosante y HLA-B 27 tienen la misma evolución clínica que los HLA-B 27 negativos, a excepción de una aumentada incidencia de uveítis en los primeros.

3. *Profiláctico.* Si bien estas entidades, por su relativa benignidad, no obligan a desaconsejar la descendencia, el conocimiento de su probable transmisión y posibilidad de padecerlos pone al médico en estado de alerta, de manera que éste puede conseguir un diagnóstico precoz y, por ende, un tratamiento adecuado que evitará posteriores deformidades.

Los estudios epidemiológicos de otros HLA en el resto de enfermedades reumatológicas no sugieren una relación tan homogénea como la que existe entre el HLA-B 27 y la espondilitis anquilosante o enfermedades afines citadas en la tabla 11-9; sin embargo, en algunas entidades se ha podido establecer un HLA más frecuente que en la población control.

## ANTICUERPOS ANTINUCLEARES

Varias enfermedades del tejido conjuntivo pueden cursar con la presencia en suero de anticuerpos dirigidos contra antígenos del núcleo celular.

**Tabla 11-8. Enfermedades asociadas con el HLA-B 27**

| | Frecuencia del HLA-B 27 (%) |
|---|---|
| Espondilitis anquilosante (EA) | 91 |
| Síndrome de Reiter | 79 |
| Artritis reactivas | 80 |
| Reumatismo entérico | |
| Axial | 80 |
| Periférico | 6 |
| Reumatismo psoriásico | |
| Axial | 50 |
| Periférico | 13 |
| Uveítis anterior aguda | 59 |

© MASSON, S.A. Fotocopiar sin autorización es un delito.

**Tabla 11-9. Enfermedades reumáticas asociadas a otros HLA**

| | Antígenos | Pacientes (%) | Población (%) |
|---|---|---|---|
| Artritis psoriásica | B 13 | 19,8 | 5,5 |
| | B 17 | 24,8 | 5,5 |
| Artritis reumatoidea | DW4 | 42 | 15 |
| Síndrome de Sjögren | B 8 | 50 | 24 |
| | DW3 | 53 | 17 |
| Behçet | B 5 | 35 | 11,1 |

En el núcleo de la célula, existen varias sustancias con carácter antigénico, el ácido desoxirribonucleico (ADN), nucleoproteínas, proteínas nucleares básicas (protaminas e histonas) y ácido ribonucleico (ARN).

La determinación de los anticuerpos antinucleares (ANA) se realiza por inmunofluorescencia indirecta. Mediante esta técnica, pueden descubrirse cuatro patrones de inmunofluorescencia diferentes. Los anticuerpos dirigidos contra el ADN dan origen a un patrón de inmunofluorescencia en anillo, los que se dirigen contra las proteínas nucleares básicas originan un patrón homogéneo, los que lo hacen contra las proteínas ácidas dan un patrón moteado y los que se enfrentan al ARN, un patrón nucleolar. Los anticuerpos antinucleoproteína pueden manifestarse con patrón homogéneo o menos frecuentemente con patrón periférico.

En un mismo paciente, pueden coexistir dos o más tipos de anticuerpos dirigidos contra otros tantos antígenos del núcleo. Títulos iguales o inferiores a 1/20 de cualquier patrón pueden aparecer en cualquier enfermedad autoinmunitaria, enfermedades con hipergammaglobulinemia, con el uso de varios fármacos, etc. De ahí que, a títulos bajos, los ANA son inespecíficos.

Los ANA son positivos en, prácticamente, todos los enfermos con lupus eritematoso sistémico. Se hallan también con frecuencia significativa en otras enfermedades sistémicas del tejido conjuntivo, como el síndrome de Sjögren, esclerosis sistémica, enfermedad mixta, polimiositis, y en algunos casos de artritis reumatoide. Se hallan también en alrededor del 5 % de individuos sanos, pero generalmente en títulos bajos.

Existen diversos tipos de ANA según el componente nuclear al que van dirigidos. Tanto para los ANA en general, como para cada uno de ellos en particular, hay que considerar que cuanto mayor es su positividad, mayor es su especificidad.

## ANTICUERPOS ANTI-ADN

El ADN está constituido por dos cadenas de ácidos nucleicos unidas por bases púricas o pirimidínicas. Se han descrito tres subgrupos de anticuerpos anti-ADN:

1. *Anti-ADN de doble cadena (bicatenario).* Sin reacción cruzada con el ADN monocatenario. Son poco frecuentes.
2. *Anti-ADN bicatenario con reacción cruzada con el ADN monocatenario.* Es el característico para el lupus eritematoso sistémico.
3. *Anti-ADN monocatenarios sin reacción cruzada con el ADN bicatenario.* Son de poco interés por su inespecificidad.

## OTROS ANTICUERPOS

El anticuerpo anti-Sm es también propio del lupus eritematoso sistémico, hallándose en alrededor del 25 % de casos de esta enfermedad.

Los anticuerpos contra la desoxirribonucleoproteína, es decir, contra los determinantes antigénicos con complejos ADN-histona (anticuerpos antihistona), están presentes en el lupus eritematoso sistémico y el lupus inducido por fármacos.

Los anticuerpos contra la ribonucleoproteína se asocian con la enfermedad mixta del tejido conjuntivo y, en menor proporción, con el lupus eritematoso sistémico.

Los anticuerpos anti-Ro y anti-La se hallan en el 30 % y en el 15 % de enfermos con lupus, respectivamente, y en el 70 % del síndrome de Sjögren primario.

El anticuerpo predominante en la esclerosis sistémica es el anticentrómero; se halla en el 29 % de estos pacientes, en el síndrome de CREST se halla en el 80 % y en la cirrosis biliar primaria, en el 8 %. Otro anticuerpo casi específico de la

esclerosis sistémica es el anti S1-70, que se halla en el 16 % de los casos.

Los anticuerpos antimitocondriales (AMA) se hallan en el 90 % de la cirrosis biliar primaria.

Existen también anticuerpos contra componentes citoplasmáticos, como el anti-Jo-1 (histidil-ADN-sintetasa), propio de la poli y dermatomiositis.

Los anticuerpos anticitoplasma de neutrófilo (ANCA) tienen especificidad para las enzimas de las lisozimas mieloide específicas. Los ANCA, por sus patrones de inmunorreceptividad, pueden ser C-ANCA (fuertemente ligados a la granulomatosis de Wegener) y P-ANCA (presentes en la poliarteritis nudosa y en la glomerulonefritis necrosante idiopática).

Los anticuerpos antifosfolípido constituyen un grupo heterogéneo de anticuerpos dirigidos contra estructuras fosfolipídicas de las membranas celulares. Se corresponden con el denominado «síndrome del anticuerpo antifosfolípido» que se caracteriza clínicamente por trombosis, abortos y trombopenia. Se asocia al lupus eritematoso sistémico y, con menor frecuencia, a otras enfermedades.

## ANTIESTREPTOLISINAS

El estreptococo sintetiza varias exotoxinas (estreptolisinas «o» y «s», estreptocinasa, desoxirribonucleasa, hialuronidasa, etc.). Muchas de estas sustancias son antigénicas, de modo que determinan la producción de anticuerpos específicos que se pueden detectar en el plasma, semanas después de la infección aguda, como sucede con cualquier respuesta inmunológica.

La dosificación de antiestreptolisinas «o» (ASTO), es decir, anticuerpos contra la estreptolisina «o» del estreptococo, por su sencillez, es la prueba más utilizada. La infección estreptocócica va seguida de títulos superiores a 250 U Todd en el adulto y de más de 333 U Todd en el niño. Estos títulos alcanzan su máximo a las 3-4 semanas y pueden persistir elevados durante varios meses, a pesar de que la enfermedad haya remitido. Obviamente, unas ASTO elevadas sólo indican infección reciente por estreptococo, pero por sí solas no determinan el diagnóstico de fiebre reumática.

El 80 % de pacientes con fiebre reumática tienen títulos de ASTO superiores a los normales (niño 333 U Todd, adulto 250 U Todd). Las cifras de ASTO normales en el 20 % restante se explican, al menos en parte, porque la determinación se practicó demasiado precozmente o bien tardíamente, como sucede en el caso de la corea o de cuadros insidiosos que pasan tiempo sin diagnosticar. No se ha observado relación entre el valor cuantitativo de las ASTO y la gravedad de la fiebre reumática.

Si se utilizan simultáneamente otras pruebas, como la determinación de antidesoxirribonucleasa, antihialuronidasa, antiestreptocinasa, más del 95 % de pacientes con fiebre reumática tendrán títulos elevados de alguno de ellos. Sin embargo, la mayoría de laboratorios no disponen de técnicas para dosificar estos anticuerpos, de manera que, en la práctica, nos valemos sólo de las ASTO.

## METABOLISMO FOSFOCÁLCICO

Casi la totalidad del calcio del organismo y la mayor parte del fósforo se encuentran en el esqueleto, siendo, además del colágeno y pequeñas proporciones de otros minerales, las sustancias de las que se valen los osteoblastos y osteoclastos para mantener la constante renovación del hueso.

La cifras de *calcio y fósforo* son bastante constantes en plasma. Las de calciuria también, mientras que las de fosfaturia varían más con la dieta. Las cifras normales de la calcemia oscilan entre 8,5 y 10,5 mg/dl (2,2-2,6 mmol/l); de éstos, aproximadamente la mitad corresponden a calcio ligado a proteínas plasmáticas, mientras que el resto se encuentra en forma ionizada. Las variaciones de esta última fracción son las que determinan síntomas clínicos. Cambios en el pH plasmático y en la concentración de proteínas modifican la proporción de calcio ionizado y no ionizado.

Las *fosfatasas alcalinas* del plasma (si excluimos su fracción hepática) son índice de la actividad osteoblástica, o sea, de la reconstrucción ósea.

La *hidroxiprolina* es un producto de la degradación del colágeno que se detecta y valora en orina, como medida de la intensidad de resorción ósea o, dicho de otra manera, de la actividad osteoclástica (N = 40 mg/24 h).

Las alteraciones de estos parámetros, junto con otras exploraciones dinámicas del metabolismo fosfocálcico, nos permitirán orientar el diagnóstico de algunas enfermedades óseas, como la osteomalacia, osteoporosis, enfermedad de Pa-

© MASSON, S.A. Fotocopiar sin autorización es un delito.

get, hiperparatiroidismo, etc., si a los datos de laboratorio unimos la clínica y radiología, aunque en ocasiones se hará indispensable el examen anatomopatológico de la biopsia ósea (tablas 11-10 y 11-11).

# ■ COLUMNA VERTEBRAL

## GENERALIDADES

El dolor referible a la columna vertebral es uno de los motivos más frecuentes de consulta médica. El disco intervertebral carece de terminaciones nerviosas, o a lo sumo las tiene en sus capas más periféricas. Los procesos discales se hacen dolorosos por su repercusión sobre elementos vecinos, tales como ligamentos, vértebras, articulaciones interapofisarias y músculos. El dolor de origen vertebral puede percibirse sólo en la zona correspondiente a la columna o a la musculatura paravertebral, o proyectarse a distancia por un mecanismo de dolor referido o de dolor irradiado. Por los agujeros de conjunción intervertebrales, salen del conducto raquídeo las raíces nerviosas; la compresión de la raíz sensitiva ocasiona dolor y parestesias en el dermatoma correspondiente; la ciática y la neuralgia cérvicobraquial son los ejemplos más frecuentes y conocidos de este tipo de dolor.

El conjunto de estructuras situadas entre dos vértebras constituye una unidad funcional que se denomina *«segmento móvil»*. Esta unidad comprende el disco, las pequeñas articulaciones in-

**Tabla 11-10. Causas más frecuentes de hiper e hipocalcemia**

Hipercalcemia

- Hiperparatiroidismo primario
- Hipervitaminosis D
- Mieloma múltiple
- Carcinomatosis
- Fractura tras inmovilización
- Síndrome de Cushing
- Sarcoidosis
- Síndrome de la leche y los alcalinos

Hipocalcemia

Falsa

- Hipoproteinemia
- Alcalosis

Verdadera

- Hipoparatiroidismo
- Osteomalacia
- Pancreatitis aguda
- Esteatorrea
- Terapia con anticonvulsivos
- Terapia con calcitonina en la enfermedad de Paget

**Tabla 11-11. Datos de laboratorio útiles para el diagnóstico de algunas enfermedades óseas**

| | Osteoporosis | Osteomalacia | Hiperparatiroidismo | Enfermedad de Paget |
|---|---|---|---|---|
| Calcemia | N | ↓ o N | ↑ | N |
| Fosforemia | N | ↓ | ↓ o N | N o ↑ |
| Calciuria | N o ↑ | ↓ ↑ | ↑ | N o ↑ |
| Fosfatasas alcalinas | N | ↑ | ↑ | ↑↑ |
| Hidroxiprolinuria | N | N o ↑ | N | ↑ |

tervertebrales o posteriores, los agujeros de conjunción y los ligamentos comunes intervertebrales, amarillos, interespinosos y supraspinosos. Existe una estrecha interdependencia funcional entre estos distintos elementos, de forma que la alteración de cualquiera de ellos repercute sobre los demás.

En la práctica, la forma de expresión clínica de las enfermedades vertebrales no se aparta de unos patrones bastante uniformes, caracterizados, básicamente, por la topografía del dolor (tabla 11-12):

1. *Dolor cervical:*

*a) Dolor localizado* exclusivamente en la región cervical posterior.
*b) Dolor cervical asociado* a síntomas referibles a la cabeza.
*c) Dolor cervical asociado a dolor en las extremidades superiores* de origen radicular o referido.

2. *Dolor dorsal:*

*a) Dolor localizado* exclusivamente en la región dorsal.
*b) Dolor dorsal y torácico.*

3. *Dolor lumbar:*

*a) Dolor localizado* exclusivamente en la región lumbar o a lo más, referido a las nalgas.
*b) Dolor lumbar* asociado a dolor en las extremidades inferiores.

En la gran mayoría de casos, el síndrome clínico está relacionado con alteraciones degenerativas o mecánicas. A veces, el dolor localizado en la columna vertebral está claramente influido por factores psicógenos, los cuales pueden ser la única causa o un factor potenciador del dolor originariamente orgánico. Queda una pequeña, pero importante, proporción de casos en que el dolor obedece a otros procesos, como espondiloartritis anquilosante, espondilitis infecciosa, neoplasias vertebrales primitivas o secundarias, rarefacciones óseas difusas (osteoporosis, osteomalacia, etc.), enfermedad de Paget.

**Tabla 11-12. Síndromes básicos de origen vertebral**

| |
|---|
| Cervicalgia posterior aislada |
| Síndrome cervicocefálico |
| Cervicobraquialgia |
| Dorsalgia |
| Dorsalgia con extensión al tórax |
| Lumbalgia |
| Lumbociática o ciática |

Como en otras zonas del aparato locomotor, ante un problema vertebral debemos proceder con método, primero interrogando al enfermo, a continuación explorándolo directamente y, finalmente, utilizando los exámenes complementarios que sean necesarios.

## INTERROGATORIO

Los síntomas más ostensibles son el dolor y la limitación de la movilidad. En las espondilitis y en las metástasis, ambos se presentan simultáneamente y son de pareja intensidad; en otros casos, predomina la rigidez sobre el dolor, como en la «hiperostosis anquilosante» de Forestier-Rotés, y en otros, como en la dorsalgia benigna, el dolor no se asocia a limitación de la movilidad.

Al considerar el síntoma *dolor* valoraremos, como siempre, su *modo de comienzo* (agudo, rápido, insidioso), *intensidad, irradiación, circunstancias que lo han desencadenado y que lo modifican y evolución en el tiempo.*

El dolor de *comienzo agudo* es propio de procesos mecánicos o traumáticos, así, cervicalgia aguda o tortícolis, lumbago, lumbociática por hernia discal. Casi siempre se desencadena por un esfuerzo.

El dolor de *comienzo rápido,* que llega a un máximo en el curso de pocos días, es propio de las espondilitis infecciosas y metástasis.

El dolor de *comienzo insidioso,* que llega a un máximo en el curso de varias semanas o meses, es propio de la artrosis, hiperostosis anquilosante, trastornos de la estática, procesos benignos mecánicos o funcionales (cervicalgia, lumbalgia y dorsalgias crónicas).

La *intensidad* del dolor depende de múltiples factores, como son la naturaleza de la lesión y la sensibilidad general del individuo. Es moderado y soportable, en los procesos vertebrales degenerativos (artrosis), hiperostosis anquilosante vertebral y dorsalgia benigna; pero adquiere gran intensidad en el lumbago agudo, ciática, procesos espondilíticos agudos y metástasis cancerosas.

La frecuente *irradiación* de los dolores originados en la columna se explica por el mecanismo

© MASSON, S.A. Fotocopiar sin autorización es un delito.

del dolor referido o por compresión de los troncos nerviosos. Citaremos las cervicobraquialgias en los procesos cervicales (neuralgia cervicobraquial, cuando hay indicios de afección radicular), las neuralgias intercostales y las ciatalgias o ciática (si hay afección radicular). En el denominado «síndrome cervicocefálico» (antiguo Barré-Lieou), el dolor cefálico no es un dolor irradiado ni referido, sino una manifestación concomitante probablemente no orgánica.

Hay que tener presente la *frecuencia* del dolor en hombros y a nivel de los músculos trapecios en los procesos cervicales, en las fosas lumbares, en las alteraciones de T12-L1 y en las raíces de las extremidades inferiores en los procesos lumbares y lumbosacros.

En la mayoría de los procesos vertebrales, el dolor aumenta con los movimientos, y si hay compresión radicular al realizar esfuerzos como levantar pesos, toser, estornudar, defecar *(signos de radiculitis)*. Las alteraciones mecánicas, por lo común, se alivian o ceden con el reposo; las radiculitis constituyen una excepción; la neuralgia cervicobraquial es más dolorosa al ponerse en cama y la ciática, en ocasiones, también, aunque si se logra una posición adecuada, el dolor puede ceder. El dolor de las espondilitis y metástasis es, generalmente, continuo.

El *dolor de la espondiloartritis anquilosante* tiene una particularidad con valor diagnóstico, *despierta al enfermo a primeras horas de la madrugada.*

Entre los dolores *irradiados,* hay una variedad que tiene los caracteres de la claudicación intermitente. Se trata de un dolor en región lumbar y en extremidades inferiores, de topografía ciática, que aparece al cabo de un rato de andar y cede al detenerse. A diferencia de la claudicación intermitente vascular, tarda unos minutos en ceder y, a veces, tiene carácter parestésico. Es propio del «síndrome del canal estrecho».

Del mismo modo que los procesos vertebrales pueden manifestarse por *dolor a distancia,* cabe también que *padecimientos torácicos o abdominales* motiven dolores referidos a lo largo de la columna vertebral, por ejemplo, los tumores mediastínicos y el aneurisma aórtico a la altura de T1-T4; pulmón y pleura desde T3-T9; estómago y duodeno en T9-T10, las *afecciones urogenitales* desde T11 a L4, y el recto y el sigmoide desde L2 a L4. Tales raquialgias reflejas se reconocen por la negatividad de la exploración de la columna, por seguir una evolución diferente y por tener las características de la enfermedad causal. Así, el dolor dorsal de origen ulceroso aparece a temporadas, con ritmo posprandial, y se calma con la ingesta y con los alcalinos.

## METODOLOGÍA DE EXPLORACIÓN

La metódica de la exploración de la columna comprende la inspección, la movilidad, la palpación y la búsqueda de puntos dolorosos. Se completará con el examen del sistema nervioso en busca de trastornos sensitivos, anomalías de los reflejos y fuerza y trofismo musculares.

El examen radiográfico es obligado en casi todos los procesos vertebrales.

## INSPECCIÓN

El sujeto, desnudo o poco menos y descalzo, se presenta primero de espaldas, adoptando una actitud natural con la musculatura relajada. El raquis se ofrece a la vista como una depresión lineal de dirección vertical (normalmente se superpone a la dirección de la plomada), la cual se halla limitada por dos relieves longitudinales constituidos por los músculos de los canales vertebrales, que se extienden desde la vecindad de la protuberancia occipital externa hasta la región sacra. El surco es más profundo en la región lumbar, en relación con el mayor desarrollo muscular, y en él se percibe, especialmente en la región cérvicodorsal (sobre todo si el sujeto es delgado y tiene la cabeza y el tronco flexionados hacia delante), una especie de rosario formado por los vértices de las apófisis espinosas. En caso de desarrollo considerable de los músculos de los canales vertebrales, los vértices de las apófisis espinosas lumbares están señalados por pequeñas depresiones cutáneas.

La apófisis cervical más saliente corresponde a C7; la línea que une los ángulos inferiores de la escápula está al mismo nivel que T7 y la que une el punto más elevado de las crestas ilíacas se corresponde con la espinosa de L4.

Con el nombre de *rombo de Michaelis,* se designa una región del dorso femenino limitada en sus ángulos por cuatro fositas o depresiones. El ángulo inferior corresponde al comienzo del surco interglúteo, el superior a una fosita que es el punto donde la apófisis espinosa de la vértebra L5 se adhiere a la piel, y los ángulos laterales o externos corresponden a las espinas ilíacas posterosuperiores, que forman también unas fositas bien visibles (a la altura de la apófisis espinosa de la

vértebra). La regularidad de este rombo es indicio de buena conformación de la pelvis.

Por inspección observamos las *curvaturas normales del raquis*. En sentido anteroposterior o sagital, encontramos, de arriba abajo, la lordosis cervical, la cifosis dorsal, la lordosis lumbar y la cifosis sacra. En el plano transversal, es normal una ligera incurvación dorsal lateral que abarca T2-T8 y con vértice en T5, derecha en los manidextros e izquierda en los zurdos, debida al predominio de la musculatura del lado correspondiente.

La *escoliosis* es una incurvación lateral de la columna (fig. 11-18). Por inspección, se observan signos que permiten hacer el diagnóstico, que se comprobará y cuantificará mediante la exploración radiográfica. Para describir la escoliosis se considerará el carácter doble o simple de la curvatura, el segmento vertebral afecto, el lado de la convexidad, la intensidad de la deformación, su naturaleza funcional u orgánica y, cuando sea posible, su etiología.

A simple vista, se puede apreciar el distinto nivel de ambos hombros, la asimetría de las escápulas y su prominencia unilateral. Asimismo, hay una asimetría del talle y de la caja torácica más perceptible al flexionar el tronco. La inclinación lateral se pone más de manifiesto utilizando una plomada a partir de la espinosa de C7. Es frecuente que la desviación lateral de un segmento quede compensada por una desviación en sentido contrario de los segmentos vecinos.

No hay que confundir la escoliosis con la *actitud antiálgica* (fig. 11-19). Esta última es debida, casi siempre, a una hernia discal. La desviación se produce a partir de los últimos discos lumbares en forma angular. El tramo oblicuo abarca las vértebras lumbares y las últimas dorsales, y falta la curva compensadora, excepto en los casos de larga duración. La inclinación se acentúa al flexionar el tronco (a veces, sólo se ve al flexionarlo) y desaparece en decúbito.

Las anomalías del raquis son más patentes cuando el sujeto se flexiona al máximo hacia delante con los brazos péndulos, encontrándose el observador primero a un lado del sujeto y luego, detrás. Antes de valorar las incurvaciones de la columna vertebral, debe prestarse atención a la posición de la pelvis, plataforma sobre la que se apoya. Su oblicuidad puede ser por dismetría de las extremidades inferiores (alteraciones congénitas, displasias óseas, secuelas de poliomielitis) o actitud viciosa en flexión a nivel de la cadera o rodilla.

**Fig. 11-18.** Escoliosis vertebral.

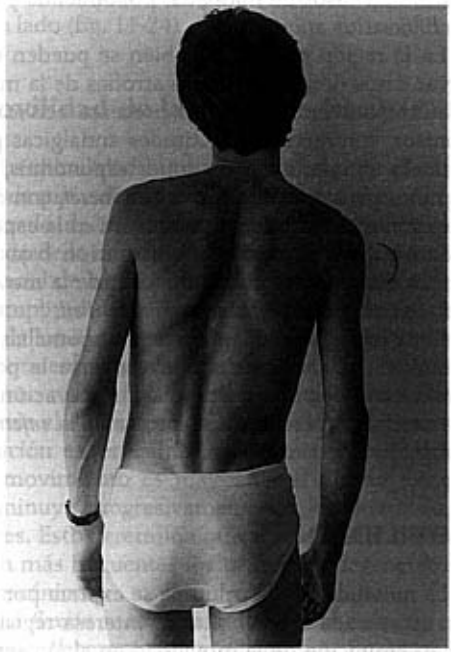

**Fig. 11-19.** Actitud antiálgica.

© MASSON, S.A. Fotocopiar sin autorización es un delito.

Para determinar la verdadera diferencia de longitud en la pierna, el sujeto se coloca de pie con sus rodillas completamente extendidas y sus pies a plano sobre el suelo. En los casos de contractura de la extremidad inferior, solamente puede ser medida la diferencia aparente en longitud. El procedimiento únicamente es exacto si la pelvis es simétrica. No obstante, la dismetría de las extremidades inferiores se explora mejor con el enfermo en decúbito supino, midiendo la distancia que va desde el relieve de la espina ilíaca anterosuperior al borde inferior del maléolo del lado correspondiente. En las personas obesas, el ángulo de la cresta ilíaca es difícil de precisar, y en este caso se puede tomar como referencia el ombligo.

A nivel de las partes blandas retrorraquídeas, podemos encontrar quistes dermoides, abscesos, trayectos fistulosos, zonas de hipertricosis (más frecuentes en la región lumbosacra y en relación con una espina bífida), lipomas, eritema, que puede indicar una infección o simplemente la irritación por un producto tópico, etc. En ocasiones, se observan residuos de un vendaje adhesivo, que por lo menos indica la localización del dolor. Si descubrimos manchas de color café con leche, pensaremos en la «displasia fibrosa poliostótica» y si existen tumores pedunculares, en la «neurofibromatosis».

La atrofia de la musculatura paravertebral se observa en casos de miopatía, poliomielitis y espondiloartritis anquilosante.

En la región cervical, también se pueden observar datos de interés, como atrofias de la musculatura paravertebral en los procesos cervicales crónicos, contracturas y actitudes antiálgicas por tortícolis simple, luxación o por espondilitis; en los niños pensar en el *síndrome de Griesel*, con rectificación e inclinación hacia delante en la espondiloartritis, cuello corto e implantación baja del cabello que, junto con la limitación de la movilidad, constituye el *síndrome de Klippel-Feil*.

En la región dorsal, aparte de las anomalías de la estática ya citadas, debe investigarse la posición relativa de ambas escápulas. La elevación de una de ellas sin escoliosis es propia de la *enfermedad de Spiengel o escápula alada*.

## MOVILIDAD

La movilidad de la columna se explora por separado en cada segmento. Nos interesa registrar si hay limitación de la movilidad en algún sentido y si la movilización provoca dolor.

### Movilidad de la columna cervical

La movilidad cervical se explora con el enfermo sentado en la mesa de exploración con las piernas colgando. Los movimientos básicos son flexión, extensión, rotaciones e inclinaciones laterales. La capacidad de movimiento de la columna cervical es muy amplia en todos los sentidos.

En la *flexión normal*, el mentón contacta con la horquilla esternal. Si está limitada, queda una separación entre ellos que se puede medir en centímetros (fig. 11-20).

En la *extensión*, el mentón se separa de la horquilla esternal. La distancia en el movimiento normal es, por lo general, de más de 18 cm, aunque ésta depende de la longitud del cuello y del grado de laxitud (fig. 11-21). Aproximadamente, la mitad del movimiento de flexión-extensión se reali-

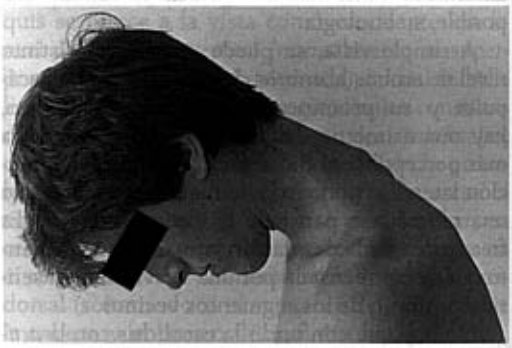

**Fig. 11-20.** Flexión normal de la columna cervical.

**Fig. 11-21.** Extensión normal de la columna cervical.

**Fig. 11-22.** Rotación normal de la columna cervical.

**Fig. 11-23.** Inclinación lateral normal de la columna cervical.

za entre el occipucio y el atlas, y el resto se reparte entre los restantes espacios intervertebrales, aunque con un ligero predominio entre C5-C7.

Las *rotaciones* se efectúan solicitando al enfermo que gire la cabeza primero a un lado y después al otro, sin mover el tronco (fig. 11-22). Normalmente, se alcanzan los 90°, es decir, el plano sagital de la cabeza coincide con el plano transversal del tronco. Con el aumento de la edad, este movimiento disminuye; se pueden considerar normales rotaciones de más de 60°, aunque este límite debe tomarse sólo como orientativo; la diferencia de grado entre las rotaciones derecha e izquierda es un signo de anormalidad, aunque ambas sean superiores a esta cifra. La mitad de la rotación se hace a expensas del espacio C1-C2, especialmente adaptado para ella; la otra mitad se reparte entre los otros segmentos.

Las *inclinaciones laterales* se llevan a cabo pidiendo al enfermo que dirija su oreja hacia el hombro, a uno y otro lado, vigilando que no sea el hombro el que se eleve. Normalmente este movimiento alcanza 30-45°, medidos por el ángulo que forma el plano sagital de la cabeza y el del tronco. Este movimiento se repite entre todos los segmentos (fig. 11-23).

## Movilidad de la columna dorsal

La columna dorsal tiene movilidad en todos los sentidos, pero los de flexión-extensión y los laterales son mínimos por el tope que sobre ellos ejerce la caja torácica y la distancia de las articulaciones interapofisarias. En cambio, el movimiento de rotación es muy amplio, alcanza más de 75° en cada lado y es el único útil en la exploración clínica. Para valorarlos, con el enfermo sentado, se le pide que coloque las manos entrelazadas detrás de la nuca y, cogiéndolo por ambos brazos, se le hace girar el tronco hacia uno y otro lado (fig. 11-24).

## Movilidad de la columna lumbar

La movilidad lumbar se explora con el enfermo de pie y de espaldas al médico. Sabemos que el grado de movimiento entre las vértebras depende de la altura de los discos, de la disposición espacial de las articulaciones interapofisarias y de la amplitud de la superficie articular; la resistencia de los ligamentos y del anillo fibroso limita el movimiento. En la columna lumbar, el movimiento más amplio es el de flexión-extensión y menos el de inclinación lateral; el movimiento de rotación es, en cambio, poco acusado. El grado de movimiento es mayor en el último disco y disminuye progresivamente en los discos superiores. Esto determina que, en los últimos discos, sean más frecuentes los trastornos degenerativos o mecánicos.

La *flexión* se explora indicando al enfermo que incline el tronco hacia delante sin flexionar las rodillas y con las extremidades superiores col-

© MASSON, S.A. Fotocopiar sin autorización es un delito.

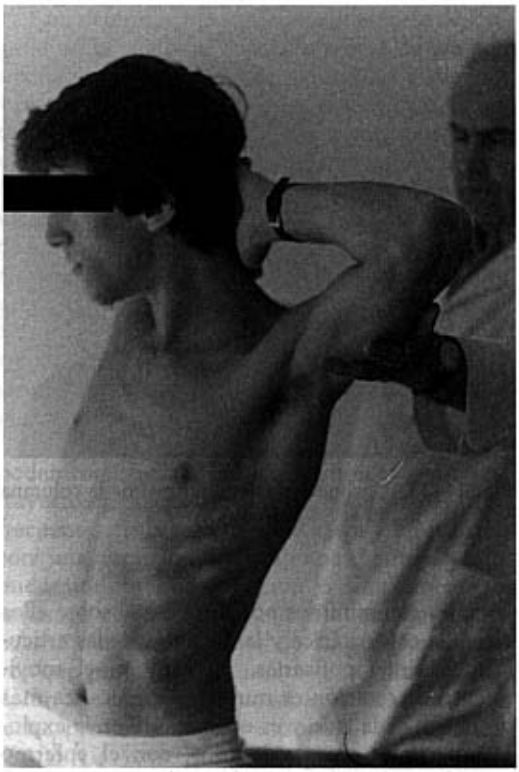

**Fig. 11-24.** Exploración de la rotación de la columna dorsal.

**Fig. 11-25.** Flexión normal de la columna lumbar.

gando, verticalmente, intentando tocar el suelo con la punta de los dedos (fig. 11-25). La distancia que hay entre el suelo y la punta de los dedos en la posición de máxima flexión (distancia dedo-suelo), se mide en centímetros. No obstante, este dato es poco demostrativo de la normalidad o limitación del movimiento. Muchas personas con una movilidad normal no alcanzan el suelo y otras con rigidez lumbar total pueden llegar a él; la flexión del tronco se realiza, en gran parte, por las caderas. La determinación de la distancia dedo-suelo sirve para seguir la evolución del grado de movilidad en un mismo enfermo en determinaciones sucesivas; por ejemplo, para ver la progresión o mejoría de un espondiloartrítico.

Normalmente, al flexionar la columna, la lordosis lumbar desaparece y se transforma en una cifosis. Si esto no sucede, significa que hay limitación; ésta se puede valorar en tres grados, si la lordosis no se modifica, si se rectifica la columna y si aparece lordosis, pero es muy discreta. La *maniobra de Schober* es otra forma de valorar la limitación de la flexión lumbar. Se marca el nivel

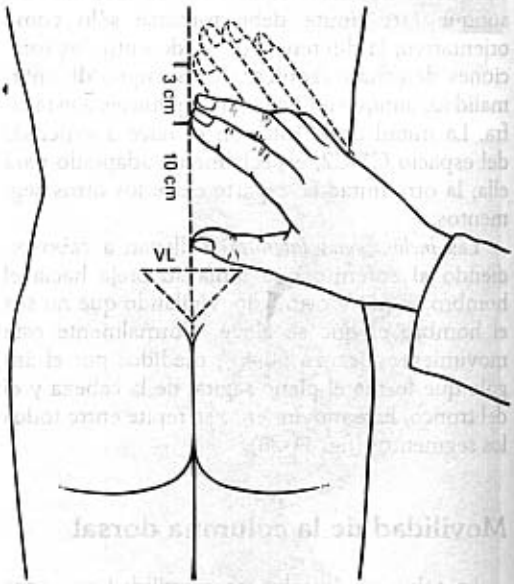


**Fig. 11-26.** Maniobra de Schober.

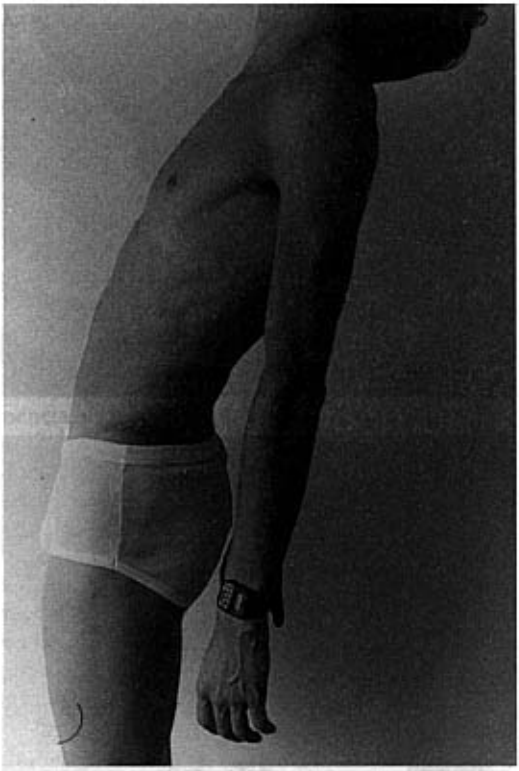

**Fig. 11-27.** Extensión normal de la columna lumbar.

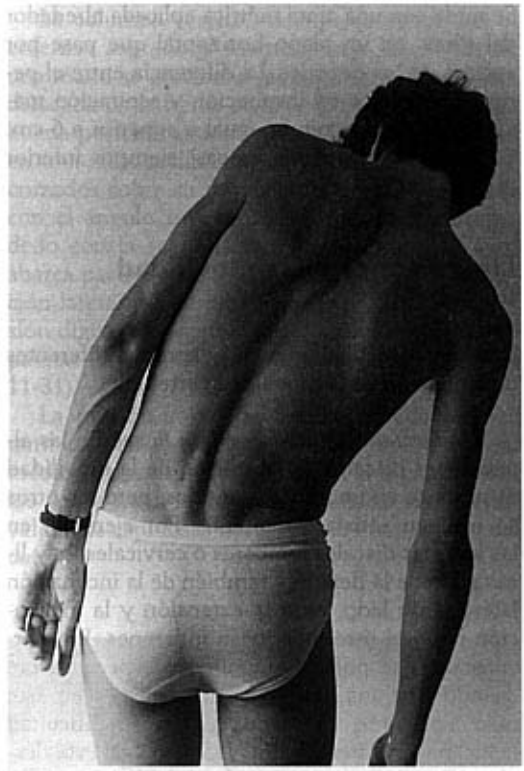

**Fig. 11-28.** Inclinación lateral normal de la columna lumbar.

de la espinosa de la V lumbar con un lápiz dermográfico y se hace otra señal en un punto situado 10 cm más arriba. Al hacer la flexión, estas dos señales se separan; en un sujeto sano, la distancia aumenta en unos 5 cm; un aumento de la separación inferior a 3 cm indica limitación de la flexión (fig. 11-26).

La *extensión* se explora también con el enfermo de pie. Hay que lograr que no doble las rodillas, lo cual a menudo es difícil de conseguir. Esta prueba se realiza más fácilmente si nos ponemos a un lado del enfermo y aplicamos la palma de nuestra mano sobre la región lumbar, y con la otra ayudamos el movimiento haciendo una ligera presión sobre la cara anterior del tórax. La valoración de este movimiento es difícil, porque normalmente es escaso. Sólo podremos afirmar que la extensión está limitada cuando ni siquiera se puede iniciar el movimiento (fig. 11-27).

Las *inclinaciones laterales* se exploran pidiendo al enfermo que se incline primero a un lado y después al otro. Podemos facilitarle el movimiento aplicando nuestras manos a los hombros del enfermo y presionando ligeramente el lado opuesto al que deseamos que se realice el movimiento. Normalmente, la depresión correspondiente a la columna lumbar y, en su caso, la línea que siguen las prominencias de las espinosas describen una curva armónica al hacer las inclinaciones laterales; si esto no es así y se observa una zona rígida o hay diferencias de la amplitud entre el movimiento de uno u otro lado, deducimos que la movilidad está reducida (fig. 11-28).

La reducción de la movilidad en cualquier sentido, así como la aparición del dolor, son signos de proceso orgánico en la columna lumbar, aunque la normalidad de esta exploración no lo descarta.

## Movilidad costal

Su estimación complementa el estudio de la movilidad de la columna. En la espondiloartritis, es habitual su disminución por afectarse las articulaciones costotransversas y costovertebrales.

© MASSON, S.A. Fotocopiar sin autorización es un delito.

Se mide con una cinta métrica aplicada alrededor del tórax, en un plano horizontal que pase por encima de los pezones. La diferencia entre el perímetro torácico en inspiración y espiración máximas es, por lo común, igual o superior a 6 cm. En la espondiloartritis, es casi siempre inferior (fig. 11-29).

## Limitaciones de la movilidad vertebral

Se pueden distinguir tres patrones diferentes de limitación de la movilidad vertebral:

1. *Limitación parcial de origen discal.* En las alteraciones discales, la limitación de la movilidad se produce en uno o dos sentidos, pero los otros se realizan satisfactoriamente. Por ejemplo, en las lesiones discales lumbares o cervicales, hay limitación de la flexión y también de la inclinación lateral a un lado, pero la extensión y la inclinación hacia el otro lado están indemnes. Esta circunstancia se pone de manifiesto especialmente cuando hay una limitación antiálgica, y en este caso el paciente es capaz de realizar sin dificultad la inclinación lateral hacia el lado al cual está desplazado el tronco, pero no hacia el lado opuesto (Rotés, Lience y Roig).

2. *Limitación global localizada.* Cuando es muy acusada, es propia de los procesos infecciosos (tuberculoso, brucelar, estafilocócico, etc.); va acompañada de contractura muscular intensa. El intento de movilización despierta dolor intenso. No obstante, en la fase inicial la limitación puede ser escasa. Cuando se localiza en la región dorsal, la limitación no es tan aparatosa y en la espondilitis L5-S1, la limitación de la movilidad puede estar compensada en gran parte por los otros segmentos discales.

La espondiloartritis avanzada o moderada que afecta a varios segmentos puede producir una limitación de todos los movimientos pero, a diferencia de las espondilitis, el dolor es escaso o nulo, o no hay contractura muscular.

En la lumbalgia aguda, pueden estar bloqueados todos los movimientos, pero se distingue por su comienzo brusco y su escasa duración, de días o pocas semanas (Rotés, Lience y Roig).

Hay otros procesos, como son los aplastamientos vertebrales por osteoporosis, mieloma, metástasis u osteomalacia, en que habitualmente la limitación de la movilidad es importante y global.

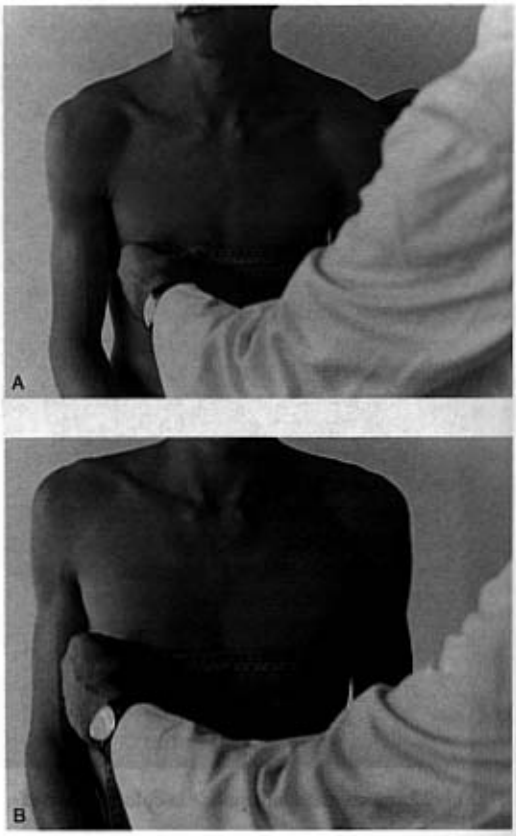


**Fig. 11-29 A y B.** Estimación de la movilidad costal.

3. *Limitación de todos los movimientos y de varios segmentos.* Sucede en la espondiloartritis anquilosante en su fase avanzada. En la fase prevertebral o al inicio de la fase vertebral, la movilidad puede ser normal. En la fase de estado, puede haber una limitación discreta o importante y puede estar circunscrita al segmento lumbar. En la fase terminal, generalmente todos los segmentos están anquilosados. En la hiperostosis anquilosante, puede haber también una limitación de todos los movimientos, pero raramente es total y no va acompañada de dolor (Rotés, Lience y Roig).

## PALPACIÓN Y PUNTOS DOLOROSOS

La palpación y presión de la columna vertebral nos informa sobre la presencia de puntos y zonas dolorosos y del estado de la musculatura paravertebral.

## Localización de las vértebras

Cuando hay dolor vertebral, es importante localizar la vértebra o la región que origina el síntoma. La localización topográfica de cada vértebra es fácil con la pauta siguiente (Bustos):

1. Deslizando el índice por la escama occipital se cae en un hueco, es el espacio ocupado por el atlas, que no tiene apófisis espinosa. El tubérculo del arco que la reemplaza no se alcanza por palpación.
2. Continuando hacia abajo, después de franquear el hueso, se palpa una fuerte prominencia, es la apófisis espinosa del axis.
3. Si el índice prosigue hacia abajo, pierde contacto neto con relieves determinados, es el espacio de las lordosis más pronunciadas que corresponde a las apófisis espinosas C3-C5.
4. Luego vienen tres relieves, imputables a C6, C7 y T1. El más prominente, el del medio, es, en general, el de la C7 (téngase presente que en las personas obesas, sobre todo en ciertas mujeres, estos relieves pueden quedar totalmente disimulados).
5. Recorriendo la columna dorsal, el dedo se desliza sobre relieves muy próximos entre sí, hasta que se tropieza con uno, correspondiente a la IX apófisis espinosa, que es la primera de las dorsales que se orienta en sentido horizontal y la primera que comienza a guardar cierta distancia entre la que la precede y la que la sigue. Es éste un dato sumamente importante desde el punto de vista semiológico.
6. En la región lumbar, la L4 forma una ligera prominencia, que no debe considerarse patológica.
7. La apófisis espinosa de L5 es más corta que la que la precede y que la que la sigue; por esta razón, hay a su nivel un ligero hueco, que es normal.
8. Continuando el recorrido hacia abajo, se aprecian dos relieves que destacan en la cresta sacra; corresponden a la II-III piezas.
9. Siguiendo la cresta se llega a los dos últimos tubérculos del sacro; entre ellos es posible descubrir un espacio depresible, que es la membrana del hiato sacrococcígeo.

La presión de las apófisis espinosas es una maniobra muy importante para localizar la vértebra afecta que nos servirá para centrar las radiografías a este nivel. Debe hacerse con el enfermo en decúbito prono.

La columna cervical se explora mejor con el enfermo sentado y mientras con los dedos de una mano se presionan las espinosas, con la otra colocada en la frente se hace contrapresión. Otra buena posición es sentar al enfermo a horcajadas en una silla, reclinando la cabeza en los brazos cruzados sobre su respaldo. La presión se realiza con el ángulo que forma el pulpejo del primer dedo con la segunda falange del índice, el cual abarca parte de la espinosa; también la movilización lateral puede despertar dolor. Si la compresión digital es negativa, se efectúa la compresión palmar (con el talón de la mano) (figs. 11-30 y 11-31).

La presión sobre las apófisis puede hacerse también con el enfermo en decúbito supino. El médico coloca sus dos manos en la espalda y con los dedos medios hace presión hacia arriba a nivel de las espinosas hasta que se nota el peso del cuerpo.

**Fig. 11-30.** Presión digital de las apófisis espinosas.

**Fig. 11-31.** Presión palmar (con el talón de la mano) de las apófisis espinosas.

© MASSON, S.A. Fotocopiar sin autorización es un delito.

No es buena técnica presionar con el puño o percutir con el martillo de reflejos.

En general, el dolor a la presión nos indica la presencia y localización de un proceso orgánico vertebral o dorsal, pero hay que tener en cuenta que en las cervicalgias psicógenas, en las dorsalgias benignas y en fibromialgia, es frecuente hallar puntos dolorosos en las espinosas de C6-C7 y en todas las dorsales, respectivamente. Por otra parte, en la espondiloartritis anquilosante, pueden faltar los puntos dolorosos. Es muy frecuente, y sin ningún valor patológico, el hallazgo de zonas dolorosas a la presión a nivel de la musculatura cervical y dorsal alta.

Pueden alcanzarse abscesos fluctuantes (pótticos, brucelares, etc.), en el dorso e incluso a nivel del abdomen si sus paredes son muy flácidas y aquél voluminoso. Las masas musculares paravertebrales pueden ser prominentes y tensas, uni o bilateralmente, con finalidad antiálgica. Aparte los casos con miopatías, poliomielitis o espondiloartritis, su atrofia es poco evidente.

Indicios de contractura de las masas lumbares (difíciles de enjuiciar por inspección y palpación), se desvelan con la *maniobra de Forestier,* en la cual, el sujeto inclina el tronco en sentido lateral. Normalmente, los músculos paravertebrales del lado de la convexidad acentúan su relieve, mientras que los de la concavidad, relajados, se aplanan. Si hay contractura, siguen mostrando relieve y constituyen, en este caso, la cuerda del arco que forma la línea de las apófisis espinosas.

## OTRAS MANIOBRAS

Con el enfermo en bipedestación, se le indica que se ponga de puntillas y bruscamente deje caer todo el peso del cuerpo sobre el talón. Por lo común, cuando existe un proceso vertebral importante, como espondilitis, metástasis, mieloma o aplastamiento por osteoporosis, esta maniobra provoca dolor vertebral localizado.

También con el enfermo de pie y con las piernas ligeramente separadas, se elevan los brazos hacia delante y arriba hasta llegar a un plano horizontal; si esta maniobra provoca dolor vertebral, es muy probable que exista alguna alteración orgánica *(maniobra de Bayer)*. Su negatividad, desde luego, no la descarta.

Con el paciente en decúbito supino, el médico coloca una mano debajo del occipucio y flexiona la cabeza hacia el esternón. Con esto, los ligamentos interespinosos se ponen tensos y se mueven ligeramente las vértebras, provocando dolor en caso de enfermedad vertebral *(prueba de Soto-Hall)*.

La *maniobra de Goldthwait* se lleva a cabo como la «maniobra de Lasègue»; es positiva cuando provoca dolor lumbar, pero no en el territorio ciático.

# ■ EXAMEN RADIOLÓGICO

A un enfermo que sufre dolor de posible origen vertebral, invariablemente se le solicitan radiografías del segmento presuntamente afecto, por lo menos en dos proyecciones. Este proceder es correcto, siempre que previamente se haya llevado a cabo un interrogatorio y una exploración física cuidadosos, requisitos indispensables para localizar el área en la cual se sospecha que hay alguna alteración.

Para que un examen radiográfico de la columna sea provechoso, se requieren una buena técnica y un buen criterio clínico y radiológico. Dada la dispersión cónica de los rayos a partir del foco emisor, sólo se podrá valorar el espesor discal y la imagen del cuerpo vertebral si el rayo principal incide paralelamente a las plataformas vertebrales. De esta forma, sólo la imagen de 2-3 segmentos vertebrales será accesible a una valoración fiable en una placa radiográfica. En los segmentos que se alejan del rayo principal, los bordes anterior y posterior de las plataformas estarán separados e incluso habrá una superposición de éstos con los de las vértebras contiguas, por lo que la silueta vertebral y el espacio discal, elementos básicos para establecer un diagnóstico, no serán valorables (fig. 11-32). Para un buen centraje, es necesario también tener en cuenta las curvaturas normales o patológicas del raquis.

Como mínimo, se requieren radiografías en dos proyecciones, anteroposterior y lateral. En ocasiones, la exploración debe complementarse con proyecciones oblicuas y con radiografías funcionales.

## PROYECCIÓN ANTEROPOSTERIOR

Para una valoración correcta en esta proyección, hay que tener presentes los siguientes hechos:

1. La *altura y amplitud* de los cuerpos vertebrales aumenta progresivamente a medida que se desciende en el raquis.

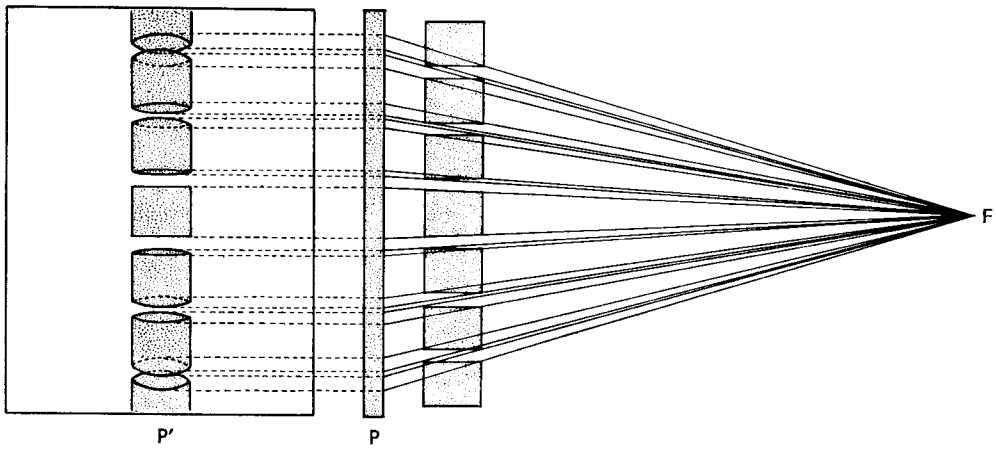


**Fig. 11-32.** Imagen de las plataformas vertebrales a consecuencia cósmica de los rayos emitidos por el foco. F, foco; P, placa; P', imagen sobre la placa.

2. Las *plataformas superior e inferior* de los cuerpos vertebrales se proyectan en una sola línea cada una, si la vértebra está situada a nivel del rayo central. A medida que los cuerpos vertebrales se alejan de él, la imagen de cada plataforma se disocia en dos líneas curvas, una correspondiente a un borde anterior y otra a un borde posterior que se unen por sus extremos. La separación entre las dos líneas es cada vez mayor a medida que están más alejadas del rayo central. Las caras laterales del cuerpo vertebral se proyectan como una línea cóncava hacia fuera.

3. Las *apófisis espinosas* se proyectan en la línea media como una imagen alargada en forma de gota. Los pedículos aparecen en la radiografía como óvalos simétricos, cercanos a los bordes laterales. Las apófisis transversas sobresalen en forma alargada por fuera del borde lateral del cuerpo. La apófisis articular superior está situada por encima de la imagen del pedículo, y la apófisis articular inferior, por debajo y por dentro de él. Entre las apófisis articular inferior y superior de dos vértebras contiguas, se delimita el espacio correspondiente a la interlínea de las articulaciones interapofisarias o posteriores.

## PROYECCIÓN LATERAL

La cara anterior del cuerpo vertebral se proyecta como una línea curva, cóncava hacia delante. Las plataformas, al igual que sucede en la proyección anteroposterior, se proyectan en una sola línea o en forma de elipse, si se apartan del rayo principal.

Los elementos del arco posterior se disponen de forma que la apófisis articular superior apunta hacia arriba y la apófisis articular inferior, hacia abajo; entre ambas, se sitúa la sombra que corresponde al istmo y una imagen oval que corresponde a la implantación de las apófisis transversas; por detrás, hace prominencia la sombra de la apófisis espinosa. Todos estos elementos están unidos a la mitad superior del borde posterior del cuerpo por los pedículos.

## PARTICULARIDADES DE LA REGIÓN CERVICAL

La *proyección anteroposterior* debe hacerse con el rayo principal dirigido hacia atrás y ligeramente hacia arriba (inclinación cuadrocraneal de 15-20°). Con esto, generalmente, se visualizan bien los cuerpos y espacios discales de C3-C7 (figura 11-33).

En la columna cervical existen, y se ven en esta proyección, las apófisis unciformes, pequeñas prominencias verticales situadas a cada extremo de las plataformas superiores. Se corresponden con una pequeña depresión en los ángulos inferiores de los cuerpos inmediatos superiores (el llamado «espacio uncovertebral»). Las apófisis espinosas son bífidas. A cada lado de los cuerpos y espacios discales, se observa una sombra vertical ancha, de bordes ondulados, que corresponde a la superpo-

© MASSON, S.A. Fotocopiar sin autorización es un delito.

**Fig. 11-33.** Columna cervical en proyección anteroposterior.

**Fig. 11-34.** Columna cervical en proyección lateral.

sición de las apófisis articulares superiores e inferiores de cada vértebra. La única apófisis transversa que sobresale es la de C7.

No hay que confundir con imágenes patológicas la franja longitudinal clara que se superpone a los cuerpos de C5, C6 y C7, y que corresponde a la tráquea. Más arriba hay otra imagen clara, triangular, que corresponde a la laringe. A nivel de C3 hay una imagen horizontal densa que pertenece al hueso hioides y más abajo, a nivel de las masas laterales, dos imágenes alargadas verticales que corresponden a los cartílagos tiroides.

Será útil realizar una radiografía en *proyección anteroposterior con la boca abierta,* si se sospecha alguna alteración en la zona occipitoatloidea o atloidoaxoidea. Se delimita bien la odontoides, la articulación atloidoaxoidea, el cuerpo del axis y las masas laterales del atlas.

En la *proyección lateral,* se puede deslindar la sombra del arco anterior del atlas, por detrás se sitúa la apófisis odontoides, y entre ambas el espacio correspondiente a la articulación atloidoodontoidea (de menos de 2 mm de amplitud). Paralelo al occipital está el arco posterior (figura 11-34).

A nivel del cuadrante posterosuperior de la sombra del cuerpo vertebral, desde C3-C7, se proyecta una sombra circular, que puede sobrepasar ligeramente el borde superior y que se corresponde con la implantación de los pedículos y de las apófisis transversas.

En esta proyección se vislumbra bien el espacio articular interapofisario, pero no el agujero de conjunción.

Se efectúan radiografías en *proyección oblicua,* a unos 60° del plano sagital y una ligera inclinación caudocraneal de 20°, en algunos casos, siempre que interese ver los agujeros de conjunción. Radiológicamente, el agujero de conjunción está limitado por arriba y por abajo por los pedículos de las dos vértebras contiguas; por delante, la hendidura discal y por detrás la correspondiente a la articulación interapofisaria. Los osteofitos, a partir de estas articulaciones, ocupan espacio y estrechan el agujero de conjunción.

## PARTICULARIDADES DE LA REGIÓN DORSAL

La *proyección anteroposterior,* dada la incidencia del rayo sobre la concavidad de la curvatura dorsal, permite, por lo común, delimitar bien los contornos de los cuerpos vertebrales. Las espino-

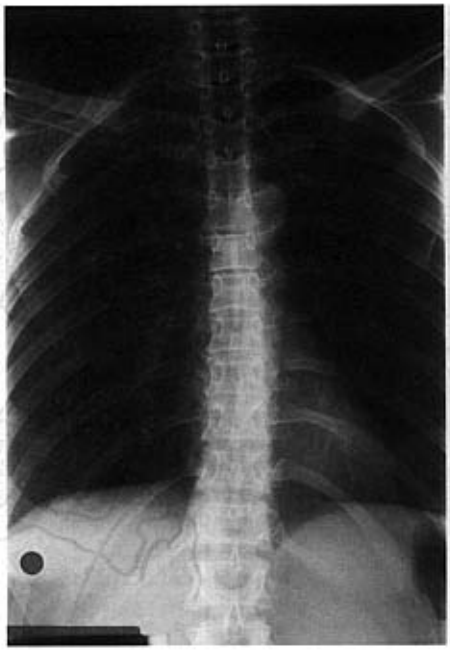

**Fig. 11-35.** Columna dorsal en proyección anteroposterior.

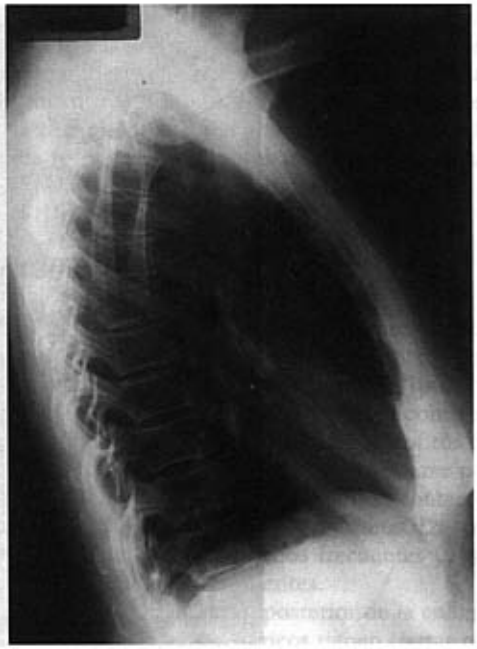

**Fig. 11-36.** Columna dorsal en proyección lateral.

sas son largas y oblicuas, y las que corresponden a las vértebras T1-T9, se proyectan sobre la vértebra inmediata inferior. Las costillas se implantan entre dos cuerpos vertebrales contiguos. La numeración de la costilla es la misma que la de la vértebra situada debajo; en los tres últimos segmentos, la implantación se hace casi totalmente en la cara lateral del cuerpo vertebral (fig. 11-35).

La *proyección lateral* ofrece una zona oscura que corresponde a las tres primeras vértebras dorsales. La superposición de los hombros las hace invisibles en la proyección habitual. Estas vértebras sólo se pueden visualizar en una proyección ligeramente oblicua. Las sombras del hígado y bazo se superponen también a las últimas vértebras, pero a este nivel el problema se puede resolver aumentando la penetración del rayo (fig. 11-36).

## PARTICULARIDADES DE LA REGIÓN LUMBAR

En la *proyección anteroposterior* habitual, centrada sobre L3 y con el paciente en decúbito supino, se ven bien las cuatro primeras vértebras y los correspondientes discos. Para ver el cuerpo de L5 se requiere una proyección especial, con inclinación caudocraneal del rayo central de 20-30° (fig. 11-37 A).

En la *proyección lateral,* habitualmente centrada sobre L3, se obtiene una visión aceptable de todas las vértebras lumbares (fig. 11-37 B).

En la columna lumbar, la *proyección oblicua* es obligada cuando se sospecha una espondilólistesis o espondilolisis, ya que permite ver bien el istmo y la articulación interapofisaria.

La imagen del hemiarco del lado examinado aparece bajo el aspecto esquemático de perritos colocados unos encima del otro *(perros equilibristas de Lachapelle)*. El hocico corresponde a la apófisis transversa, el ojo al corte óptico del pedículo, la oreja a la apófisis articular superior, el cuello al istmo, la pata anterior a la apófisis articular inferior y el cuerpo a la lámina (fig. 11-38).

## PARTICULARIDADES DE LA REGIÓN SACRA Y EL CÓCCIX

Con la *proyección anteroposterior* y rayo central con inclinación caudocraneal de 15-20° (igual que para ver la última vértebra lumbar o las sacroilíacas), se ve el sacro; son elementos destacables las

© MASSON, S.A. Fotocopiar sin autorización es un delito.

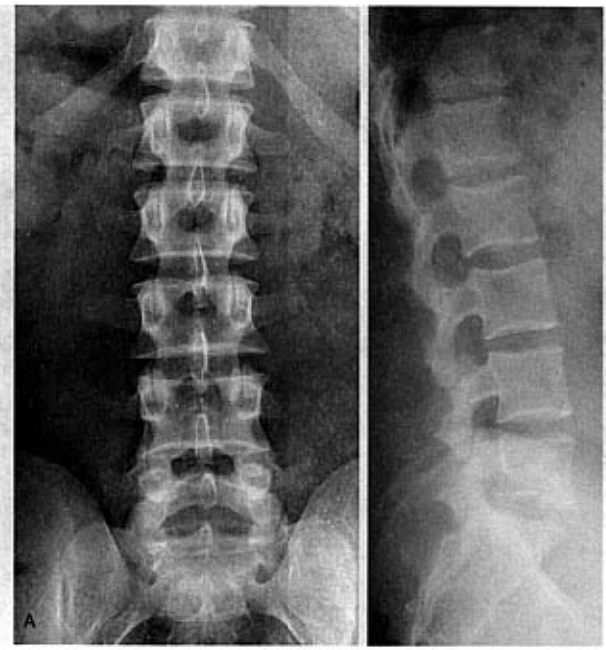


**Fig. 11-37.** A) Columna lumbar en proyección anteroposterior. B) Columna lumbar en proyección lateral.

sombras de los agujeros sacros, cuatro a cada lado y de la cresta sacra, vertical en la línea media. A ambos lados están las articulaciones sacroilíacas y la cara superior es cóncava hacia arriba, con las apófisis articulares a cada lado, destinadas a las correspondientes apófisis articulares inferiores de L5.

La *proyección lateral* da una imagen del sacro triangular de base superior y cóncava hacia delante. El canal sacro es, generalmente, bien visible.

El cóccix es de constitución variable, habitualmente está formado por cuatro piezas. Lo común es que existe una interlínea entre la última vértebra sacra y la primera coccígea, y otra entre la primera y la segunda coccígea. Las demás piezas están, generalmente, soldadas entre sí.

## RADIOGRAFÍAS FUNCIONALES

Constituyen un método de exploración complementario de las radiografías habituales, útiles sólo cuando con éstas y con los datos clínicos no se deduce claramente si existe o no alteración discal.

Consisten en radiografías en *proyección lateral* con el segmento del raquis explorado (cervical o lumbar) en posición de *máxima flexión y extensión.* Normalmente, el disco disminuye la altura de su mitad anterior con la flexión, y de su mitad posterior con la extensión. Si esto no sucede, indica una lesión discal. Igualmente anormales son los desplazamientos vertebrales en sentido anterior o posterior, de manera que la línea que configuran los bordes anteriores y posteriores pierde su continuidad.

## ALTERACIONES RADIOLÓGICAS VERTEBRALES MÁS FRECUENTES

Descritas las proyecciones más corrientes y los detalles radiológicos normales en las distintas regiones del raquis, vamos a ocupamos de las imágenes de las alteraciones más frecuentes.

### Degeneración discal

En las radiografías convencionales, la degeneración discal se traduce por dos signos básicos, la disminución de la altura del espacio discal y los osteofitos, acompañados o no de esclerosis de las plataformas. Otro signo menos frecuente es la re-

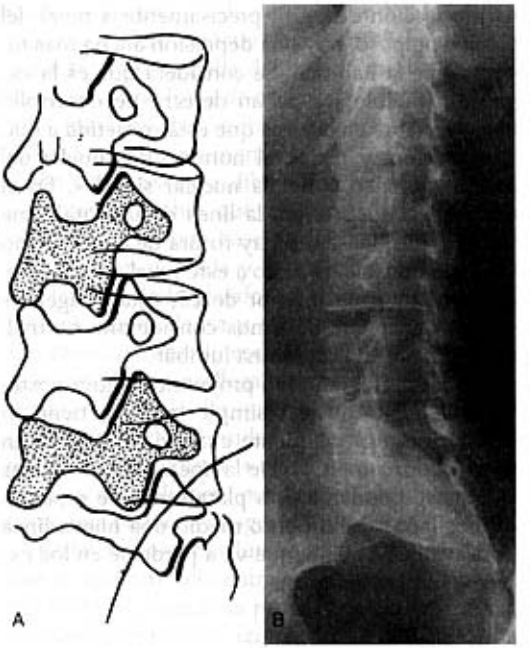


**Fig. 11-38.** A) Esquema de la proyección oblicua de la columna lumbar. B) Radiografías lumbares en proyección oblicua; se observan claramente los *perritos equilibristas de la Chapelle*.

trolistesis, y otro excepcional es el que constituye el fenómeno del vacío intradiscal.

## Disminución de altura discal

Es un signo inespecífico, pues igualmente se presenta en las espondilitis. El acompañamiento de osteofitos avala su significación artrótica. Cuando los osteofitos faltan, sólo se podrá hablar de artrosis si la disminución del espacio discal no va acompañada de otros signos radiológicos de espondilitis o bien el cuadro clínico o la evolución lo descartan.

Para valorar la disminución de la altura discal, conviene tener un conocimiento claro de la altura normal del disco, que es diferente en las distintas regiones vertebrales.

En la columna cervical, cada disco es ligeramente más alto que su inmediato superior. La altura de C7-T1 es menor que la de C6-C7. Desde C7 hasta T5 la altura va disminuyendo progresivamente, y a partir de este nivel vuelve a aumentar a medida que se va descendiendo.

En la columna lumbar, la mayor altura de un disco en relación con el inmediato superior es muy manifiesta a simple vista. El disco lumbosacro constituye una excepción, pues su altura es muy variable, siendo generalmente menor que la de los restantes discos lumbares. La altura discal se aprecia bien en las radiografías laterales.

## Osteofito

Es el signo más demostrativo de artrosis. La mayoría de veces se sitúa en el borde anterior de las plataformas. Con su clásica forma en «pico de loro» dirigen su punta hacia la vértebra contigua o se disponen horizontalmente. Los osteofitos de dos vértebras contiguas pueden aproximarse notablemente, pero rara vez se ponen en contacto, pueden soldarse *(sindesmofitos)*, o ambos. Los osteofitos posteriores son menos frecuentes y, generalmente, menos prominentes.

En la proyección anteroposterior de la columna cervical, los signos artróticos tienen ciertas peculiaridades en el espacio uncovertebral. La amplitud de dicho espacio está disminuida y hay prolongaciones osteofíticas en el extremo de la apófisis unciforme y de la carilla correspondiente de la vértebra superior. Los osteofitos prolongan la articulación hacia fuera en sentido horizontal, de forma que el conjunto «disco-espacio uncovertebral-prolongación osteofítica» adopta una disposición en «S» alargada (Roig Escofet).

## Esclerosis de las plataformas

Sólo se aprecia radiológicamente en artrosis muy acentuadas.

## Retrolistesis

Es un signo de degeneración discal. Consiste en el desplazamiento hacia atrás de una vértebra respecto a la inmediata inferior. Se observa sólo en la columna lumbar y cervical.

## Fenómeno del vacío intradiscal

Consiste en la presencia de una claridad alargada de delante atrás a nivel del disco, pudiendo ocupar desde toda su longitud a una pequeña porción. Es un signo raro e indica deterioro dis-

© MASSON, S.A. Fotocopiar sin autorización es un delito.

cal. La claridad corresponde casi con seguridad a zonas llenas de gas formado por su expulsión a partir del material discal sometido a una extensión forzada que tiende a separar los cuerpos vertebrales. No se trataría, por tanto, de un verdadero vacío.

## Distrofia de crecimiento

Se trata de una alteración muy frecuente que, por sí, puede ocasionar síntomas, pero tiene mayor interés su conocimiento para no confundir sus imágenes con otros procesos de mayor enjundia.

Los signos radiológicos elementales de la distrofia de crecimiento son la irregularidad de las plataformas vertebrales, huella nuclear simple, hernia intrasponjosa de Schmorl, hernia retromarginal anterior, anomalías de los ángulos vertebrales, alteraciones del cuerpo vertebral en altura, alteraciones del crecimiento vertebral anteroposterior, alteraciones discales y de la estática de la columna. Cada una de estas alteraciones puede aparecer aislada o conjuntamente con otras.

## Irregularidad de las plataformas vertebrales

Es difícil establecer un límite entre lo normal y lo anormal en la imagen de las plataformas vertebrales; ligeras irregularidades son relativamente frecuentes, sobre todo en la columna dorsal, y sería excesivo considerarlas como anormales. Se consideran francamente alteradas las plataformas con aspecto dentado, laminado, dislacerado, de línea quebrada o con hendiduras. En conjunto, da la impresión de que la densidad está aumentada a su nivel.

Estas irregularidades aparecen con frecuencia similar en las caras superiores y en las inferiores de los cuerpos vertebrales. Este tipo de alteración es mucho más frecuente en las vértebras dorsales que en las lumbares, con un gran predominio en las plataformas correspondientes a los espacios discales T7-T8 y T8-T9.

## Huella nuclear simple

En una o ambas plataformas vertebrales, inmediatamente por detrás de su punto medio, en la proyección de perfil precisamente a nivel del núcleo pulposo, hay una depresión ancha más intensa que la habitual. Se considera que es la expresión radiológica de un defecto de desarrollo de la vértebra en la zona que está sometida a mayor presión, y recibe el nombre de «huella del núcleo pulposo o huella nuclear simple». En el fondo de la depresión, la línea de la plataforma es algo más densa, no hay rotura de ella y, como correspondencia, el disco a este nivel es más alto. En la plataforma inferior de L5, esta imagen es tan corriente que debemos considerarla normal; sólo se halla en la columna lumbar.

En las radiografías en proyección anteroposterior, la huella nuclear simple también tiene su traducción, especialmente cuando se localiza en la plataforma inferior. De la línea o las dos líneas que corresponden a esta plataforma, se separa a ambos lados de su punto medio una nueva línea cóncava hacia abajo, que va a perderse en los extremos de la plataforma.

## Hernia intrasponjosa o nódulo de Schmorl

Cuando existe una solución de continuidad, en la placa cartilaginosa, el tejido discal encuentra vía libre en este punto para introducirse en el cuerpo vertebral a través de la superficie porosa de la plataforma. Esta introducción de una porción mayor o menor del núcleo pulposo en la vértebra es el sustrato anatómico de la hernia intrasponjosa o nódulo de Schmorl. La presencia de una hernia intrasponjosa, sin indicios de enfermedad ósea, es prácticamente expresión de distrofia de crecimiento. La mayor dificultad radica en distinguir el verdadero nódulo de Schmorl de otros procesos que cursan con imágenes semejantes, en especial las espondilitis infecciosas. Esta posibilidad de confusión es suficientemente trascendente para hacer hincapié sobre los rasgos radiológicos más característicos de tales hernias.

La *proyección de perfil* es la que permite visualizar más fácilmente este signo. Se localiza con preferencia en la unión del tercio medio con el tercio posterior. El aspecto es muy variado, aun dentro de un mismo aire de familia; el médico entrenado en el examen radiográfico de la columna descubrirá casi siempre los rasgos que permitirán reconocerla. Se trata de un accidente que hace desaparecer o perder la nitidez de la línea de la plataforma vertebral o, por lo menos,

aparece una imagen de densidad anómala junto a esta línea. Otro carácter casi constante es que la zona afectada se halla delimitada total o parcialmente por una línea de esclerosis. Dentro del patrón marcado por estos caracteres, la imagen puede variar ampliamente.

En unos casos, se dibuja una muesca o cráter, de tamaño variable, que se introduce en el cuerpo vertebral; tiene una base ancha, con una línea limitante bien definida y forma circular. Otras veces, la línea de la plataforma no ha desaparecido, pero es menos densa y menos definida. En algunos casos, el reborde escleroso de la invaginación es incompleto y no llega a contactar con la plataforma. Puede suceder que exista tan sólo una pequeña zona de densidad aumentada y bordes poco precisos junto a la plataforma, y si la hernia es de escaso volumen, puede aparecer únicamente como una pequeña imagen nodular densa.

En las radiografías lumbares y en las vértebras que se apartan del centraje del rayo principal y, por lo tanto, cuando la proyección no es óptima, los bordes derecho e izquierdo de la plataforma aparecen separados dibujando una imagen elíptica; la hernia que se halle situada en estas plataformas da lugar, en ocasiones, a una imagen particular; además de la muesca típica, si ésta se sitúa junto a la línea superior del elipse, aparece por debajo de ella una línea curva cóncava hacia arriba, que representa una porción del borde del cráter de la hernia.

Aunque la proyección ideal para ver las hernias intrasponjosas es la de perfil, pueden apreciarse también en la *proyección anteroposterior*; la hendidura se sitúa a uno u otro lado junto a la línea media. Si hay hernias en las dos plataformas de una misma vértebra, ésta puede adquirir una imagen particular que se denomina «vértebra en ánfora».

## Hernia retromarginal anterior

Mención especial merece una variedad de hernia intrasponjosa que recibe el nombre de «hernia retromarginal anterior», y cuyos caracteres radiológicos fueron descritos por De Sèze y Rotés Querol. La particularidad de esta variedad reside en su localización. La migración del núcleo pulposo se hace entre el extremo anterior de la plataforma y el listel marginal, por lo cual adquiere una dirección oblicua hacia delante.

En la *proyección de perfil,* se aprecia en forma de una muesca situada inmediatamente por detrás del listel marginal, el cual puede estar desplazado hacia delante. La hernia retromarginal anterior es más frecuente en la columna lumbar que en la dorsal y en la cara superior que en la cara inferior del cuerpo vertebral.

## Anomalías de los ángulos vertebrales

En las *proyecciones de perfil* de la columna lumbar, las caras superior e inferior de los cuerpos vertebrales son ligeramente cóncavas hacia arriba, pero cerca del extremo anterior se incurvan ligeramente en sentido contrario y pronto cambian bruscamente de dirección, colocándose en sentido vertical para formar el borde anterior. Este aspecto normal se altera en ciertos casos de distrofia vertebral, debido a algún defecto de desarrollo del listel marginal.

El aspecto más frecuente consiste en un redondeamiento más o menos acentuado del ángulo vertebral. Otras veces, el ángulo aparece como cortado a bisel o bien se rectifica la plataforma correspondiente y forma con el borde anterior un ángulo ligeramente obtuso y de líneas geométricamente rectas *(vértebra trapezoidal)*. Menos veces, el ángulo está sustituido por una imagen en escalón, tal como suele verse en las vértebras normales antes de aparecer el núcleo del listel marginal. Otra anomalía del ángulo vertebral es la falta de fusión del listel marginal, antigua «epífisis persistente»; la imagen del listel es triangular, con densidad normal o aumentada, de contornos netos, situada frente al ángulo de la vértebra y separado de ella por una línea clara; su tamaño puede ser normal, pequeño o a veces mayor que el que sería de esperar; es decir, se ha producido en este último caso una hipertrofia del listel marginal.

El redondeamiento de los ángulos es una anomalía relativamente frecuente que se observa casi exclusivamente en la columna lumbar y sobre todo en las dos últimas vértebras. El defecto de soldadura del listel marginal es también mucho más frecuente en las vértebras lumbares.

## Alteraciones del cuerpo vertebral en altura

La más frecuente es la *vértebra cuneiforme anterior,* por disminución de la altura de la parte anterior del cuerpo vertebral. Menos frecuente es el *aplanamiento lateral,* visible en la proyección ante-

© MASSON, S.A. Fotocopiar sin autorización es un delito.

roposterior y el *aplanamiento global,* que da una imagen de platiespondilia (nunca muy acentuada).

La vértebra cuneiforme anterior es algo más frecuente en la columna dorsal y es la base anatómica de la cifosis de la enfermedad de Scheuerman. No es patognómica de esta enfermedad, pues la misma imagen se puede ver en casos de osteoporosis, neoplasias, espondilitis o fracturas vertebrales.

Las vértebras dorsales presentan normalmente un aspecto discretamente cuneiforme, especialmente las que están situadas en el área de máxima cifosis. Por ello, salvo en los casos en que la forma de cuña es muy aparatosa, es completamente arbitrario establecer un límite entre el grado de cuneización normal y anormal. Sorensen ha definido el *ángulo de cuneización* como «el que forman las líneas de prolongación de las dos plataformas de una vértebra» y se considera normal el ángulo inferior a 5°.

En la columna lumbar, cualquier desigualdad en la altura, tanto en el plano frontal como en el anteroposterior, debe considerarse anómala, excepto en L1, la cual a menudo es ligeramente más baja en su borde anterior que en su borde posterior.

Las vértebras cuneiformes asociadas a otros signos de distrofia vertebral son muy frecuentes, tanto en la columna dorsal como en la columna lumbar. En un mismo enfermo, pueden haber dos, tres y raramente mayor número de vértebras cuneiformes consecutivas; en algunos casos, dos vértebras cuneiformes están separadas por una o más vértebras normales. Las vértebras cuneiformes laterales son menos frecuentes.

Las vértebras cuneiformes muchas veces condicionan alguna anomalía de la estática. Las situadas en la zona media de la columna dorsal dan lugar a un aumento de la cifosis, típica de la enfermedad de Scheuerman; en la columna dorsal baja o región dorsolumbar, provocan un desplazamiento hacia abajo de la cifosis dorsal; en la columna lumbar, ocasionan una rectificación de la misma.

Las vértebras cuneiformes laterales son causa de las escoliosis ligeras que a menudo acompañan la distrofia vertebral.

### Alteraciones del crecimiento verteral en sentido anteroposterior

En la columna dorsal, es frecuente constatar en casos de enfermedades de Scheuerman que las vértebras correspondientes al vértice de la cifosis son ligeramente más largas que las demás. Todo ocurre como si la vértebra creciera en sentido posteroanterior para contrarrestar el desequilibrio de presiones que provoca la cifosis.

## ■ SEMIOLOGÍA RADIOLÓGICA APLICADA

### HIPEROSTOSIS ANQUILOSANTE VERTEBRAL

Descrita por Forestier y Rotés Querol, consiste en una calcificación del ligamento vertebral común anterior y más raramente del posterior. Es distinta de la artrosis y de la espondiloartritis anquilosante, con las cuales se confunde a menudo.

Las radiografías muestran una calcificación del ligamento. Estas calcificaciones pueden extenderse a varios segmentos de la columna.

En la *proyección lateral* de la región dorsal, se observan en forma de bandeleta continua y adosada al borde anterior de los cuerpos vertebrales, con un grosor variable, pero que puede alcanzar hasta 10 mm. La bandeleta y el borde del cuerpo están bien delimitados.

En la *proyección anteroposterior,* se ven en forma de pequeños puentes intervertebrales.

En la región lumbar, la bandeleta es discontinua y aparece en forma de proliferaciones óseas en forma de llama de bujía.

En la región cervical, las formaciones pueden llegar a ser enormes. Inicialmente, se manifiestan por una formación triangular a nivel del espacio discal *(triángulo de Forestier).*

No es obligado que las calcificaciones rodeen por completo los cuerpos vertebrales y, por este motivo, con frecuencia, sólo se observan en alguna de las incidencias radiográficas.

### ESPONDILITIS ANQUILOSANTE

Las alteraciones radiológicas de la columna se pueden dividir en 5 tipos, según su naturaleza y localización.

#### Sindesmofitos

El sindesmofito es una osificación que, partiendo de un ángulo vertebral o de las caras anterior o lateral del cuerpo vertebral, se dirige hacia la vérte-

bra contigua, pudiendo llegar a formar un puente de disposición rectilínea o ligeramente curva con la concavidad dirigida al disco. En principio, pues, el sindesmofito está definido por su situación, independientemente de la estructura que ha sufrido la metaplasia ósea. El de la espondilitis se produce a expensas de las capas más periféricas del anillo fibroso discal y sólo en fases avanzadas, participa también la zona más profunda del ligamento vertebral anterior (Van Swaay, Forestier y cols., Romanus e Yden); este hecho lo distingue anatómicamente del sindesmofito de la hiperostosis anquilosante vertebral, afección completamente independiente de la espondilitis, que se debe a una calcificación del citado ligamento. El distinto origen determina que en los casos típicos la imagen radiológica permita distinguir ambas afecciones, aunque en algunos casos la diferenciación no es fácil.

El sindesmofito de la espondilitis nace en la cara anterior junto al ángulo vertebral. Al principio, tiene la forma de una línea de disposición vertical o ligeramente dirigida hacia fuera, de bordes poco precisos. A medida que el proceso avanza, aumenta de espesor y se alarga hasta ponerse en contacto con el de la vértebra contigua que ha seguido la dirección contraria.

El desarrollo del sindesmofito tiene una rapidez variable; en alguna ocasión, es tan lento que en el curso de varios años la progresión es tan escasa que permite suponer que el proceso se ha estacionado. En cambio, otras veces, el puente se instaura en meses o en uno o dos años.

La localización más precoz de los sindesmofitos es la unión de la columna dorsal y la columna lumbar o los niveles adyacentes. Cuando se sospecha la enfermedad, es conveniente practicar una radiografía de columna dorsolumbar en proyección anteroposterior, ya que el sindesmofito aparece, en primer lugar, en los ángulos laterales de las vértebras. Su importancia diagnóstica es grande, cuando las imágenes de las sacroilíacas son normales o dudosas. Posteriormente, pueden verse sindesmofitos en cualquier parte de la columna, tanto en proyección anteroposterior como en proyección lateral.

En la espondilitis anquilosante muy avanzada, los sindesmofitos en varios niveles configuran una línea contigua que une los bordes anteriores y laterales de los cuerpos vertebrales; a menudo esta línea es ligeramente ondulada.

Los sindesmofitos no siempre tienen un aspecto y disposición tan característicos; en ocasiones, es imposible diferenciarlos de los osteofitos y de los sindesmofitos de la hiperostosis anquilosante. Cuando la imagen no sea típica, no se puede basar el diagnóstico en ella.

## Alteraciones del disco

En fases avanzadas, se producen depósitos de calcio de manera dispersa en el espesor del disco, lo cual da una imagen radiológica con opacidades aisladas. El disco puede llegar a osificarse en parte o en su totalidad.

En la columna cervical, la disminución de la altura discal sólo podrá ponerse a cuenta de la espondilitis cuando no haya reacción osteofítica y cuando se localice por encima de C4.

En la columna dorsal, puede haber un pinzamiento anterior que contribuye a aumentar la cifosis.

La altura del disco puede estar disminuida en la región lumbar, pero esto puede ser debido a una degeneración que quizá no tenga relación con la espondilitis.

En casos excepcionales, la disminución de la altura discal va unida a destrucciones importantes de las vértebras contiguas, configurando el cuadro de la espondilodiscitis, que será tratado a continuación.

## Alteraciones de los cuerpos vertebrales

Todos los autores están de acuerdo en que la *osteoporosis* es un signo común en la espondilitis. Es imposible precisar su incidencia, por la dificultad que entraña el diagnóstico radiológico de la osteoporosis vertebral, excepto en los casos en que es muy acusada.

Hanson y cols. afirman que la presencia de osteoporosis y su intensidad están en relación con la duración de la enfermedad y no con la edad del enfermo. La causa de la osteoporosis probablemente es múltiple, así, inmovilización vertebral, reacción local a la inflamación de la columna y articulaciones adyacentes, y efecto de los fármacos.

Además del componente discal, el aumento de la cifosis dorsal está determinado por una deformación cuneiforme de los cuerpos vertebrales, quizá condicionada por la osteoporosis. Esta deformación se ve en la región dorsal media e inferior y en la región lumbar.

La resorción inflamatoria de los ángulos anteriores de los cuerpos vertebrales provoca en ellos

© MASSON, S.A. Fotocopiar sin autorización es un delito.

un aspecto difuminado e irregular con una pequeña zona de condensación. La desaparición de los ángulos da una imagen muy característica y casi patognómica de la espondilitis anquilosante, el *squaring* (Boland y Shebesta, Romanus e Yden), visible en todos los segmentos vertebrales, pero especialmente en las vértebras dorsales inferiores y lumbares superiores. Se trata de una rectificación del borde anterior, bien patente en las radiografías de perfil. Según Romanus e Yden, después de la formación de los sindesmofitos, la vértebra puede adquirir de nuevo su forma normal. Cuando esta resorción es mayor, los ángulos se redondean y aparece una convexidad anterior.

El proceso erosivo puede avanzar horizontalmente a lo largo de la plataforma, dando una imagen borrosa de la misma que, desde su parte anterior, puede alcanzar hasta sus dos tercios. Como al propio tiempo el disco disminuye de altura, la imagen es de una verdadera espondilodiscitis, que en algunos casos excepcionales es francamente destructiva; las plataformas están erosionadas, el cuerpo adyacente sufre fenómenos de cavitación y esclerosis más acentuados hacia la parte anterior, el disco se aplana progresivamente, llegando a contactar las plataformas contiguas y dar lugar a un bloque vertebral y cifosis angular *(imagen seudopóttica)*. Esta imagen es indistinguible de la de cualquier espondilitis infecciosa avanzada, con la cual debe hacerse el diagnóstico diferencial. En casos de espondilodiscitis destructiva, casi siempre se afecta un solo disco. En las tres cuartas partes de los casos está situada entre T10-L1. Por lo general, se trata de un segmento discal en el que faltan los sindesmofitos, contrastando con su presencia en los demás segmentos.

## Artritis interapofisaria

Los signos más precoces de la artritis interapofisaria difícilmente se detectan en las radiografías. Estas articulaciones se proyectan con superposición de otras estructuras óseas, lo cual determina que la osteoporosis subcondral y las erosiones que indudablemente existen en las fases precoces pasen inadvertidas en las proyecciones habituales. Sólo en la fase final, cuando se ha establecido una anquilosis, la imagen es evidente y prácticamente patognómica.

Únicamente en los bloques congénitos se observa una alteración semejante, pero en la práctica no hay confusión posible, ni clínica ni radiológica, entre un bloque vertebral congénito y el cuadro general de la espondilitis anquilosante.

## Luxación atloidoaxoidea

Es rara en la espondilitis, mucho más que en la artritis reumatoidea; su frecuencia es menor del 1 %. Excepcionalmente, puede ser la primera manifestación de una espondilitis anquilosante latente. Puede ocasionar compresión medular.

# ARTRITIS REUMATOIDE

La artritis reumatoide es una enfermedad de las articulaciones periféricas, pero existe una participación vertebral que no debe dejarse en el olvido. Las manifestaciones vertebrales son debidas a dos factores, el proceso reumatoideo que afecta a las articulaciones de la columna y estructuras adyacentes, y la osteoporosis.

La artritis reumatoidea tiene acusadísima preferencia por la columna cervical. La frecuencia del dolor referible a la columna cervical ha sido apreciada de distinta manera por diversos autores, aunque en todos los estudios es elevada.

La alteración radiológica más característica y fácilmente reconocible es la *subluxación de los cuerpos vertebrales*. La más frecuente es la que ocurre entre el atlas y el axis.

La subluxación o luxación atloidoaxoidea casi siempre es anterior. La subluxación posterior, que presupone una destrucción o separación de la odontoides o una destrucción del arco anterior del atlas, es excepcional; también puede producirse una luxación vertical del axis, por destrucción de las masas laterales del atlas, de forma que este hueso puede alcanzar el nivel del cuerpo del axis o incluso de C3, proyectándose la odontoides hacia el agujero oval. En los demás niveles, la subluxación es menos frecuente.

Otro signo importante, y al parecer frecuente, es la *artritis interapofisaria*. Es imposible establecer su frecuencia real, por la imposibilidad de descubrir radiológicamente pequeñas alteraciones en estas articulaciones; en los casos evidentes, las superficies articulares están erosionadas y han perdido su nitidez, hay osteoporosis local y disminución de la amplitud articular.

Es frecuente la *osteoporosis generalizada*. Conlon la halla en 69 de 333 casos y en todas las edades, o sea, que no es privativa de la vejez.

La *disminución de la altura de los discos* es un hallazgo frecuente en la artritis reumatoidea, y a menudo está presente en varios discos. Su valor como indicativo de esta enfermedad está limitado por la frecuencia con que también aparece en la población general como manifestación de una artrosis común. Sin embargo, en la artrosis es corriente que vaya acompañada de reacción osteofítica, mientras que lo característico de la artritis reumatoidea es la ausencia o la moderación de los fenómenos reactivos.

Se comprende que este signo sea sólo característico de artritis reumatoidea, cuando los discos afectados son el C2-C3 y el C3-C4, en los cuales la artrosis es menos frecuente.

Las *erosiones en las plataformas* de los cuerpos vertebrales son una manifestación radiológica menos frecuente, pero de gran valor diagnóstico, y acompañan la disminución de altura discal. En algún caso, se ha señalado la presencia de erosiones en las apófisis espinosas. También son características la amputación, la erosión y, a veces, la amplia destrucción de la odontoides.

Existe la posibilidad de formación de un *bloque* entre el occipital, el atlas y el axis, aunque estas formas anquilosantes son excepcionales.

Es curiosa la gran frecuencia de *impresión basilar* en la artritis reumatoidea. Aunque estadísticamente no está comprobado, es posible que influya cierto reblandecimiento óseo del occipital por corticoterapia intensa y prolongada.

Son frecuentes los *alteraciones* en las *articulaciones occipitoatloideas y atloidoaxoideas* en la artritis reumatoidea. Los signos elementales son el pinzamiento de la interlínea, la irregularidad de las superficies articulares y la condensación yuxtaarticular.

## ESPONDILITIS INFECCIOSAS

En las espondilitis o espondilodiscitis infecciosas, la lesión primitiva es un foco de osteítis en el cuerpo vertebral situado casi siempre cerca de la plataforma. El disco se afecta secundariamente. El foco destructivo óseo sólo se observa en la imagen radiológica cuando ha alcanzado un volumen suficiente para contrastar con la sombra del cuerpo vertebral. Cuando esto sucede, la lesión inflamatoria ya ha alcanzado el disco y, por ello, el primer signo radiológico suele ser la disminución de altura discal.

En el cuerpo vertebral, el primer signo es la rarefacción y a continuación, erosiones o geodas. En fases más avanzadas, se ven grandes destrucciones del cuerpo vertebral y desaparición casi total del espacio discal.

En resumen, pensaremos en la espondilitis infecciosa ante una radiografía con disminución de la altura discal, rarefacción de una o las dos vértebras contiguas, erosiones, geodas o grandes destrucciones.

En la fase de remisión, se produce esclerosis, pueden fusionarse dos vértebras contiguas (más bien sus restos) y pueden aparecer formaciones osteofíticas o bandas óseas encapsulantes, semejantes a las que se ven en la hiperostosis.

En nuestro medio, las espondilitis infecciosas más frecuentes son la brucelar, la tuberculosa y las piógenas. El patrón de expresión radiológica es el mismo para todas ellas, de manera que, ante una imagen de espondilitis infecciosa, jamás podemos hacer un diagnóstico definitivo de la etiología. Existen, sin embargo, algunos datos orientativos, como la velocidad de destrucción discovertebral y de formación de imágenes reactivas, y la localización de la lesión.

Las espondilitis piógenas suelen ser rápidamente destructivas. La tuberculosa es lenta. La brucelar se sitúa en una posición intermedia. En cambio, los fenómenos reactivos (sindesmofitos, osteofitos) son precoces en la brucelar y tardíos en la tuberculosa y piógena.

En la espondilitis brucelar, es más frecuente la afectación del ángulo vertebral anterosuperior *(signo de Pedro Pons)*.

Los abscesos no son exclusivos de las espondilitis piógenas; pueden verse también en la tuberculosa y en la brucelar. Radiológicamente, se manifiestan como manguito paravertebral alrededor del foco espondilítico, de densidad algo superior en las partes blandas, a veces con incrustaciones cálcicas. En la columna lumbar, el absceso puede reforzar la sombra del psoas.

## NEOPLASIAS

*En el raquis, las neoplasias primitivas son raras; las metastásicas son frecuentes.* En las fases iniciales, se manifiestan por una alteración de la densidad ósea, tanto en el sentido de la condensación como de la rarefacción. La rotura de la cortical es un signo característico y en fases más avanzadas hay hundimiento de las plataformas, destrucciones u osteólisis en el espesor del cuerpo vertebral y, a menudo, de los elementos del arco posterior. Así pues, los signos elementales de metástasis

© MASSON, S.A. Fotocopiar sin autorización es un delito.

vertebral son las alteraciones de la densidad ósea, la pérdida de continuidad de la cortical y la alteración de las trabéculas. Hay que destacar la conservación de la altura del espacio discal que la diferencia de las espondilitis infecciosas.

Un signo muy sugestivo de metástasis es la *desaparición de la imagen de la implantación de los pedículos en la proyección anteroposterior* (*«ojos» de la vértebra*). Esto no ocurre en destrucciones o aplastamientos vertebrales de otra naturaleza (osteoporosis, traumatismo).

El aspecto de condensación o rarefacción depende de la rapidez del desarrollo de la metástasis. Por lo común, las *metástasis de próstata* son osteoblásticas (osteocondensantes), y las de *mama* osteoclásticas (osteolíticas). A veces, se asocia la esclerosis con la rarefacción.

La *gammagrafía ósea* puede poner de manifiesto estos conceptos de rarefacción por medio de la captación del isótopo a nivel de los focos óseos alterados, dando claras imágenes de acúmulo isotópico en zonas concretas; la captación del isótopo puede interesar áreas neoplásicas y no neoplásicas, degenerativas, o ambas (fig. 11-39).

## RAREFACCIONES ÓSEAS DIFUSAS

La rarefacción ósea vertebral es difícil de apreciar en una radiografía, excepto en casos extremos. Se ha dicho que el ojo humano sólo es capaz de detectar variaciones en la densidad ósea cuando éstas son de más del 30 %.

En la actualidad, la *densitometría ósea* es la única técnica válida para detectar la densidad ósea (fig. 11-40)[1].

> *En la osteoporosis, son frecuentes los aplastamientos vertebrales.*

En la columna dorsal, a causa de la cifosis, los aplastamientos son anteriores, dando lugar a vértebras cuneiformes o trapezoidales; en fases avanzadas, pueden adquirir la forma de «galleta», con aplastamiento global de toda la vértebra. En la columna lumbar y dorsal baja, las vértebras se hunden preferentemente en su parte central, adquiriendo forma bicóncava; la altura del disco puede llegar a superar la de la vértebra.

La imagen radiológica de *osteomalacia* difiere de la de osteoporosis. Lo más característico es la borrosidad de la trama ósea (da la impresión de radiografía de mala calidad). En fases avanzadas, se producen hundimientos de las plataformas vertebrales, pero de forma más regular y uniforme que en la osteoporosis; las vértebras se hacen bicóncavas.

## ENFERMEDAD DE PAGET

La *vértebra pagética* tiene trabéculas más gruesas situadas junto a los bordes y paralelamente a ellos. En la zona central, predominan las trabéculas verticales, pero están muy separadas entre sí, dejando espacios claros. En conjunto, se configura la típica *«vértebra en cuadro»*. Los diámetros anteroposterior y lateral están aumentados y se pierde la concavidad del borde anterior. En cambio, se puede apreciar un aplanamiento en sentido vertical con plataforma cóncava.

## ESPONDILOLISTESIS

La espondilolistesis se observa, preferentemente, en la radiografía en proyección de perfil. Se ve el desplazamiento y a veces la lisis. La magnitud del desplazamiento se divide en cuatro grados. La superficie superior del sacro se divide en cuatro partes. Si el ángulo posteroinferior de L5 no sobrepasa el cuarto posterior, se dice que es un grado I, y si alcanza el cuarto anterior se habla de grado IV. Rara vez la L5 sobrepasa totalmente el sacro (ptosis de L5).

En la *proyección anteroposterior,* se pueden apreciar signos indirectos del desplazamiento. La sombra de las apófisis tranversas de L5 se superpone a la de los alerones sacros, y el arco posterior de L5 adopta una disposición horizontal.

La *proyección oblicua* es la ideal para ver las lisis, con la incidencia del rayo ligeramente ascendente y centrada sobre el disco lumbosacro. Se ve una solución de continuidad del arco posterior de dirección hacia abajo y hacia fuera, quedando las apófisis transversa y articular superior por arriba, y la articular inferior y la lámina por abajo. Los extremos del defecto son lisos y redondeados.

---

[1]Se considera osteopenia una valoración a partir de –1 DE en el Z-Score para población joven (T-Score), y *osteoporosis* cuando la desviación es superior a –2,5 DE en el Z-Score para población joven (T-Score); en comparación con un grupo de edad similar, se valora como anómala una desviación superior a –1 DE. Ingesta de Ca++ (calculada según encuesta de frecuencia alimentaria) de < 600 mg/24 h, se considera baja; entre 600-1.200 mg/24 h, se considera normal; > 1.200 mg/24 h, se considera alta.

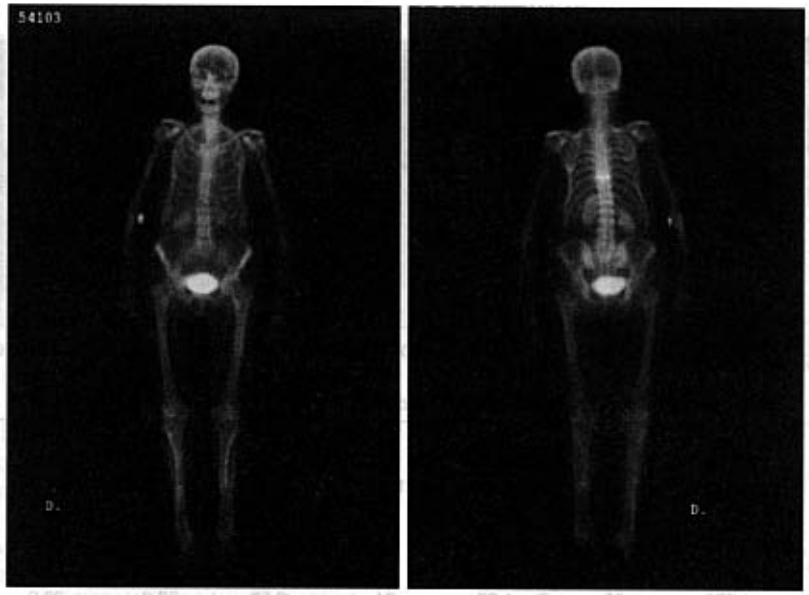


**Fig. 11-39.** Gammagrafía ósea. Hipercaptación intensa de distribución lineal que afecta al cuerpo de T10, con aspecto de acuñamiento reciente, en fase reparativa. Cambios degenerativos en todo el raquis y posibles acuñamientos crónicos en la región lumbar alta. Cambios posquirúrgicos crónicos, de escasa entidad semiológica gammagráfica, que afectan a la región proximal del fémur izquierdo.

En los casos de espondilolistesis sin lisis, se puede ver la subluxación de las articulaciones posteriores y una elongación del istmo.

## ANOMALÍAS MORFOLÓGICAS

Son muy frecuentes y no rara vez múltiples. Su interés radica en que motivan molestias directamente o a través de procesos artrósicos secundarios.

1. *Región cervical:*

*a) Aumento* o *disminución* del número de vértebras.

*b) Fusión ósea,* en un bloque, de todas o casi todas las vértebras cervicales. Constituye el denominado «síndrome de Klippel-Feil».

*c) Occipitalización* del atlas.

*d) Costilla cervical.* Costilla anómala acoplada a la vértebra.

*e) Arco posterior hendido (espina bífida).* Se produce por interrupción del desarrollo de los núcleos de osificación vertebrales posteriores.

2. *Región dorsal.* Puede verse:

*a) Aumento* o *disminución* del número de vértebras.

*b) Hemivértebra congénita.* Causa de escoliosis irreductible.

*c) Desigualdad de desarrollo* del cuerpo vertebral (hemiatrofia).

*d) Platispondilia.* Vértebra aplanada en forma de lente bicóncava, con menor altura en el centro, que muchas veces va acompañada de trastornos de osificación del arco posterior, del tipo de la espina bífida.

3. *Región lumbosacra.* Es la zona en que las anomalías son más frecuentes:

*a) Aumento* o *disminución* del número de vértebras.

*b) Cambios de orientación* de las carillas articulares de las pequeñas articulaciones.

*c) Espondilolisis.* Hay una brecha en el istmo interarticular; la vértebra se separa en dos segmentos, uno anterior con cuerpo, apófisis transversas y articulares superiores; otro posterior con apófisis espinosa, láminas y apófisis articulares inferiores; se observa a nivel de L4-L5.

*d) Espina bífida.* Consiste en una hiato (de grado variable) en el arco posterior, que puede estar formado a expensas de una aplasia de las

© MASSON, S.A. Fotocopiar sin autorización es un delito.

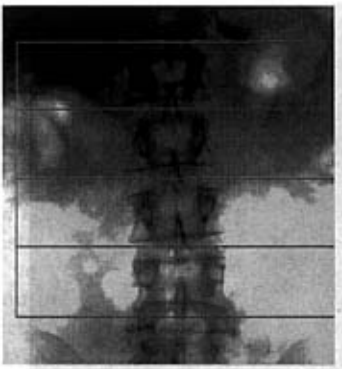

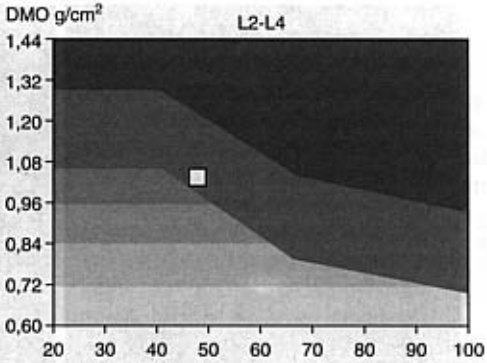


| Región | DMO g/cm³ | Joven % | Esc. T DE | Edad % | Eac. Z DE | CMO g | Área cm² | Altura cm |
|---|---|---|---|---|---|---|---|---|
| L1 | 0,957 | 84 | −1,44 | 93 | −0.61 | 12,5 | 13,0 | 3,4 |
| L2 | 0,957 | 78 | −2,11 | 86 | −1,27 | 13,4 | 14,1 | 3,5 |
| L3 | 1,119 | 93 | −0,67 | 101 | +0,16 | 16,6 | 14,8 | 3,4 |
| L4 | 1,030 | 85 | −1,42 | 93 | −0,58 | 17,1 | 16,8 | 3,5 |
| L1-L2 | 0,952 | 82 | −1,65 | 90 | −0,82 | 25,8 | 27,1 | 6,8 |
| L1-L3 | 1,012 | 86 | −1,32 | 94 | −0,48 | 42,4 | 41,9 | 10,2 |
| L1-L4 | 1,016 | 86 | −1,37 | 94 | −0,53 | 59,5 | 58,5 | 13,7 |
| L2-L3 | 1,036 | 86 | −1,37 | 94 | −0,53 | 30,0 | 28,9 | 6,8 |
| L2-L4 | 1,034 | 86 | −1,38 | 93 | −0,55 | 47,1 | 45,5 | 10,3 |
| L3-L4 | 1,073 | 89 | −1,06 | 97 | −0,22 | 33,7 | 31,4 | 6,8 |

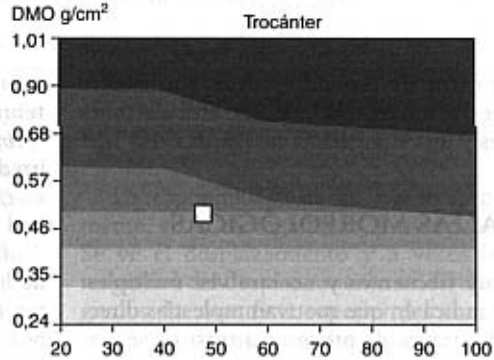


| Región | DMO g/cm³ | Joven % | Esc. T DE | Edad % | Eac. Z DE | CMO g | Área cm² |
|---|---|---|---|---|---|---|---|
| Cuello | 0,762 | 77 | −1,82 | 83 | −1,22 | 3,4 | 4,5 |
| T. Ward | 0,681 | 74 | −1,76 | 87 | −0,75 | 1,5 | 2,3 |
| Trocánter | 0,545 | 69 | −2,23 | 73 | −1,80 | 6,4 | 11,8 |
| Diáfisis | 0,888 | −1 | −1,81 | −1 | −1,41 | 13,4 | 15,1 |
| Fémur (1/3 s) | 0,741 | 74 | −1,99 | 77 | −1,51 | 23,3 | 31,4 |

**Fig. 11-40.** Densitometría ósea. Mujer de 48 años. Osteopenia lumbar moderada (−1,38 DE) ajustándose al nivel de densidad ósea esperado según la edad y sexo. La densidad ósea en el trocanter mayor es compatible con la existencia de una osteopenia en esta región (−2,23 DE) y es, asimismo, inferior en un 27 % al valor medio esperado considerando la edad y sexo de la paciente.

apófisis espinosas, de las láminas y hasta de las apófisis articulares.

*e)* *Sacralización* de L5.

*f)* *Lumbarización* de S1.

*g)* *Sacro basculado* por excesiva lordosis lumbar.

*h)* *Sacrolistesis.* Cuando el sacro se desliza hacia delante, quedando la L5 en su lugar de asiento.

*i)* *Apofisomegalia.* Una o las dos apófisis

transversas son tan grandes que tocan el coxal o el sacro, formando con ellos una seudoartrosis.

## VALORACIÓN DE LAS ESCOLIOSIS ORGÁNICAS

La desviación lateral de la columna se acompaña de rotación y deformación en cuña de los cuerpos vertebrales; estos trastornos faltan en las escoliosis funcionales o posturales. Para su valoración, precisa establecer una premisa, así, se conoce como *vértebra límite o vértebra neutra* la más inclinada sobre la horizontal y sin rotación, de tal manera que la apófisis espinosa quede en un plano central. Establecida esta condición, podemos pasar a exponer los dos métodos de medición de las angulaciones de las escoliosis:

1. *Método de Ferguson* (fig. 11-41). En una radiografía anteroposterior de la columna, se determinan las dos vértebras límite y la vértebra apical, que es la que ocupa el centro de la curvatura. Las líneas rectas que unen los centros de las vértebras límite con el centro de la vértebra apical forman un ángulo suplementario, que es el ángulo de la curva.
2. *Método de Cobb* (fig. 11-42). Se determinan las vértebras límite, superior e inferior, y se trazan las prolongaciones de las plataformas superior e inferior; trazando luego las perpendiculares a estas líneas, se obtiene el ángulo de la escoliosis. Es el método más aconsejable.

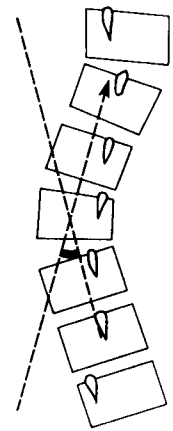

**Fig. 11-41.** Método de Ferguson para la medición de la escoliosis.

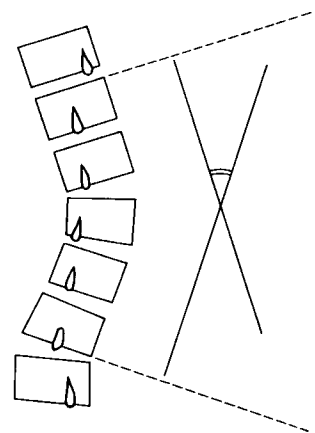

**Fig. 11-42.** Método de Cobb para la medición de la escoliosis.

# ■ ARTICULACIONES SACROILÍACAS

Estas articulaciones tienen enorme importancia clínica por su participación constante en la espondiloartritis anquilosante y la frecuencia con que son asiento de infecciones, especialmente brucelar y tuberculosa. Las alteraciones degenerativas, en cambio, son de escasa o nula trascendencia clínica, quizá por la escasa movilidad de la articulación.

La patología de las sacroilíacas se da, principalmente, en la juventud y en la primera parte de la edad adulta. Quizás este hecho sea debido a la transformación natural que experimenta con el paso del tiempo. En la infancia y en la juventud, es una verdadera diartrosis, con cavidad articular y sinovial; en la edad adulta, se forman adherencias entre ambas superficies articulares y la cavidad articular puede desaparecer.

## INTERROGATORIO

El dolor se localiza en la región superointerna de la nalga y cara posterior del muslo, pudiendo alcanzar la pantorrilla. Esta distribución es causa de frecuente confusión con la ciática.

La intensidad del dolor es variable, incluso para un mismo proceso en distintas personas. El dolor sacroilíaco en la espondiloartritis, por ejemplo, puede ser desde muy intenso e incapacitante, hasta nulo, a pesar de existir alteraciones radiográficas.

El dolor es, generalmente, bilateral en la espondiloartritis, a veces coincidente en los dos lados, a veces alternante *(«en báscula»)*; en la bruce-

© MASSON, S.A. Fotocopiar sin autorización es un delito.

losis, es bilateral con bastante frecuencia, y en las demás infecciones es, por lo común, unilateral.

Las crisis de dolor intenso se acompañan de dificultad a la marcha.

## INSPECCIÓN

Tratándose de una articulación situada profundamente, la inspección ofrece escasa información; tan sólo la atrofia de la nalga en los casos avanzados, y los abscesos en casos de infección muy evolucionadas y no tratadas dan imágenes visuales claras.

## PALPACIÓN

Hay un punto en el cual la interlínea articular no está cubierta por la tuberosidad sacra. Este *punto sacroilíaco,* descrito por Forestier, Rotés y Jacqueline, corresponde al extremo posteroinferior de la carilla articular. Se proyecta a un través de dedo por debajo de la espina ilíaca posterosuperior, eminencia fácilmente palpable.

El dolor a la presión en este punto es sugestivo de afectación sacroilíaca. Sin embargo, este punto está situado en una zona donde se aprecia dolor a la presión con gran frecuencia, ya sea en procesos lumbares de cadera o en personas normales, pero altamente sensibles a la presión. Sólo daremos valor significativo a este punto cuando sea preciso y no exista dolor en zonas vecinas.

## MOVILIDAD

La movilidad sacroilíaca es escasa o nula; su examen no tiene, pues, ningún valor. En cambio, existen varias maniobras que se basan en la aparición de dolor al someter la articulación a fuerzas de presión, separación o cizallamiento. Las siguientes han sido sistematizadas por Rotés, Lience y Roig, y, si se conoce bien su fundamento y se descarta la patología de la cadera y región lumbar, son de gran valor. A menudo, sólo son positivas algunas de ellas.

## MANIOBRAS DE APERTURA Y CIERRE DE LA PELVIS

Son muy valiosas, pues no requieren la movilización de la cadera:

1. *Maniobra de Volkmann o de apertura.* Con el enfermo en decúbito dorsal, el médico pretende «abrir la pelvis» apoyando las manos sobre ambas espinas ilíacas anteriores. Se realiza una tracción sobre el ligamento sacroilíaco anterior (fig. 11-43).
2. *Maniobra de Erichsen o de cierre.* Con el enfermo en decúbito dorsal, se hace una aproximación forzada de ambas espinas ilíacas anterosuperiores. Se tracciona el ligamento sacroilíaco posterior (fig. 11-44).
3. *Maniobra de Lewin.* Con el paciente en decúbito lateral sobre el lado sano, se ejerce presión con las manos o antebrazo sobre la cresta ilíaca, aplicando todo el peso del cuerpo.
4. *Maniobra de Laguerre.* Con la rodilla y cadera del lado enfermo flexionadas y en abducción, se fija con una mano la espina ilíaca anterosuperior del lado opuesto, y con la otra apoyamos sobre la rodilla flexionada y ejercemos presión hacia el plano de la cama.
5. *Signo de «fabere».* Con la rodilla del lado enfermo en flexión, el maléolo externo es colocado sobre la rodilla del lado sano, formando un 4. En inglés, ha recibido el nombre de *«fabere»,* formado con las iniciales de flexión, abducción y *external rotation.* Con una mano, se fija la cresta ilíaca y con la otra se presiona sobre la rodilla flexionada, llevándola contra el plano de la mesa; se traccionan los ligamentos anteriores de la articulación sacroilíaca (fig. 11-45).

## MANIOBRAS QUE MOVILIZAN LA ARTICULACIÓN SACROILÍACA EN CIZALLA

Sólo son valorables si la cadera está sana:

1. *En decúbito dorsal.* Se provoca una hiperflexión forzada del muslo sobre la pelvis, manteniendo el otro muslo en extensión.
2. *En decúbito ventral.* Se provoca una hiperextensión forzada del muslo sobre la pelvis con la rodilla flexionada. El sacro se mantiene fijo con la otra mano.

Existe una maniobra, recomendada por Rotés, para distinguir el dolor lumbosacro del sacroilíaco. El enfermo está en actitud erecta, apoyándose en el suelo con un solo pie; se le pide que flexione la rodilla y la enderece de nuevo; se hace lo mismo apoyándose en el otro pie. En los pacientes con un proceso lumbosacro, el dolor se experimentará indistintamente tanto al apoyar un pie como el otro.

Fig. 11-43. Maniobra de Volkmann.

Fig. 11-44. Maniobra de Erichsen.

Fig. 11-45. Maniobra de «*fabere*» o prueba de Patrick.

En las sacroileítis, sólo aparecerá al apoyarse sobre el lado afecto; a veces, no pueden realizarlo por la imposibilidad de apoyarse en el pie enfermo.

## EXPLORACIÓN RADIOLÓGICA

Con el enfermo en decúbito supino y los muslos ligeramente flexionados, se coloca la placa en el dorso y se incide con la línea que une las espinas ilíacas anterosuperiores con una inclinación caudocraneal de 20°. Es conveniente aplicar un balón compresor sobre la región abdominal inferior. Si hay un aumento de la lordosis lumbar, la inclinación debe variar.

La imagen radiológica normal de las sacroilíacas fue bien estudiada por Forestier y Rotés Querol, y expuesta claramente por este último cuya descripción seguimos (Rotés Querol, Lience y Roig). Está compuesta por tres elementos, la rama anterior, la rama posterior y el pie.

La *rama anterior* o externa está determinada por el borde pélvico de la articulación. Casi siempre es visible; por lo general, es regular y poco sinuosa. Su prolongación superior no corresponde a la articulación.

La *rama posterior* o interna está formada por el borde posterior de la articulación. A menudo, es menos aparente, y su extremo superior y el vértice de la articulación no son siempre visibles. Su parte inferior se junta con la rama anterior y participa en la formación del pie de la articulación. Antes de unirse con la rama anterior, la posterior forma un codo bien marcado que se dirige hacia fuera.

El *pie de la articulación* se compone de la extremidad inferior, de las ramas anterior y posterior. Se extiende desde el fondo de la escotadura interespinosa, por arriba, hasta el borde inferior de la espina ilíaca posterior, por abajo. El pie es la única parte de la imagen donde la interlínea aparece totalmente libre, sin superposiciones. La unión de las dos ramas por arriba y por abajo dibuja un espacio radiológico que se denomina «*isla*».

Es muy frecuente que las dos ramas no se reúnan por arriba, en este caso la articulación adquie-

© MASSON, S.A. Fotocopiar sin autorización es un delito.

re forma de «Y». Otras veces no se ve el pie de la articulación (forma en «V»). También es posible que no haya disociación entre las dos ramas; esto sucede cuando la interlínea está orientada en un plano sagital. Estas variaciones de la imagen dependen de la variedad de situación en distintos individuos y de la incidencia del rayo principal. Ligeras desviaciones de la incidencia en sentido lateral pueden dar imágenes asimétricas; las desviaciones en sentido vertical modifican la conformación de las interlíneas, disminuyendo su altura o desapareciendo el pie. Para evitar este factor de error, es necesaria una técnica meticulosa; las radiografías de columna o de caderas, aunque «se vea» la región de las sacroilíacas, no son válidas para afirmar si la articulación es normal o patológica.

La proyección posteroanterior no ofrece ventajas; aunque la imagen se amplifica, como los planos de la articulación no son divergentes de atrás adelante, se aumenta la confusión. Tampoco es recomendable la proyección oblicua, porque es de técnica engorrosa y no proporciona más datos que la proyección anteroposterior. La tomografía tiene valor ocasional.

## Imágenes anormales

La imagen de *sacroilitis* sigue un patrón básico. Inicialmente, se produce una rarefacción ósea yuxtaarticular que da la falsa impresión de que la interlínea articular se ensancha. El borde calcificado es irregular e impreciso. Si el proceso tiene carácter progresivo, como en las infecciones tuberculosa o piógena, se ven imágenes de destrucción ósea. En una fase posterior, pueden aparecer esclerosis yuxtaarticular o fusión ósea.

En la *espondiloartritis anquilosante,* la secuencia es de borrosidad de la superficie articular → esclerosis → fusión.

En la *tuberculosis* e infecciones sépticas no tratadas, borrosidad → destrucción, y en la *brucelosis* borrosidad → esclerosis o restitución total.

Hay que distinguir de las verdaderas sacroilitis la imagen de la *osteítis condensante* del ilíaco. Se observa en mujeres, generalmente después de un embarazo, y consiste en una imagen triangular densa en la posición yuxtaarticular del ilíaco.

# ■ REGIÓN DE LA CADERA

En la articulación coxofemoral o de la cadera, concurren dos condiciones que confieren a su patología características peculiares, su situación profunda y su función preferente de apoyo.

En la cara posterior de la región de la cadera, existe la nalga (relieve de los músculos glúteos), limitada por dentro por el pliegue interglúteo; por abajo, por el pliegue glúteo, y por arriba y afuera, por el relieve de la cresta ilíaca y sus extremos, espinas ilíacas anterosuperior y posterosuperior. En el cuadrante inferointerno (donde se unen los pliegues interglúteo y glúteo), se palpa la tuberosidad del isquion. En la zona más externa de la nalga, se palpa otra tuberosidad, el trocánter mayor.

El nervio ciático se localiza en la depresión existente entre el isquion y el trocánter mayor. En el plano anterior de la región, existe el pliegue de la ingle (desde la espina ilíaca anterosuperior a la espina del pubis) y el *triángulo de Scarpa* (triángulo abierto hacia arriba, y limitado entre el pliegue inguinal por arriba y los músculos aductor mediano y sartorio; su lecho está constituido por el psoas ilíaco y el pectíneo, y en el canal que ambos forman se encuentran los vasos femorales). En su profundidad, se localiza la articulación de la cadera. En esta zona, se sitúa un grupo ganglionar que recibe vasos linfáticos de la extremidad inferior, parte del abdomen y de la región anogenital.

Las diversas estructuras anatómicas de la región se relacionan entre sí por medio de líneas y áreas hipotéticas. Citaremos algunas:

1. *Línea de Roser-Nelaton* (fig. 11-46). Une la tuberosidad isquiática con la espina ilíaca anterosuperior. Normalmente, pasa a nivel de la proyección del borde superior del trocánter mayor y por el centro de la cavidad cotiloidea; todo esto estando el muslo flexionado en ángulo recto.

2. *Línea de Schoemaker.* Es una línea que une el punto más elevado del trocánter con la espina ilíaca anterosuperior, y se prolonga hacia el ab-

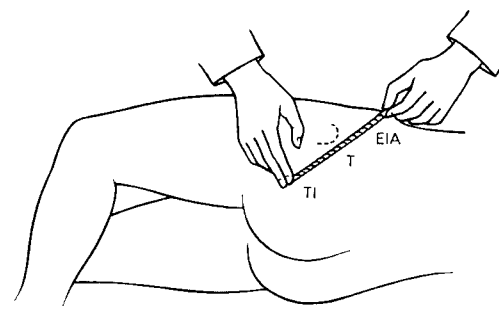


**Fig. 11-46.** Línea de Roser-Nelaton. EIA, espina ilíaca anterosuperior; T, trocánter mayor; TI, tuberosidad isquiática.

domen. Normalmente, pasa por el ombligo o por encima de él y se encuentra con la del otro lado en la línea media. Si el trocánter está elevado, pasa por debajo del ombligo.

3. *Paralelas anteriores de Parlavecchio.* Se trazan dos líneas paralelas, la superior por las dos espinas ilíacas anterosuperiores, y la inferior por la punta de los trocánteres. Pierden su paralelismo cuando asciende por el trocánter.

## INTERROGATORIO

Las características de dolor proveniente de la articulación coxofemoral o estructuras vecinas son similares a las de cualquier otra articulación según la enfermedad básica. Cabe hacer, sin embargo, alguna consideración propia de esta región.

El dolor se localiza en una o varias regiones, como la ingle, cara anterior del muslo, nalga y rodilla. El dolor a nivel de la cara anterior de la rodilla puede ser la localización única de una afección de cadera (fig. 11-3).

En la cadera, más que en otras articulaciones, el dolor artrítico y el artrósico no son, a veces, claramente definidos. La artrosis de cadera en fase avanzada puede ser un dolor persistente, que se mantiene en reposo, y el dolor de una artritis (especialmente en la artritis reumatoidea) puede tener los caracteres del dolor de función.

En las fases iniciales de artrosis, la única manifestación puede ser una sensación de rigidez, cansancio o torpeza en la marcha, más acusados al iniciar el movimiento después de haber permanecido sentado o echado durante algún tiempo.

## INSPECCIÓN

La inspección revela sólo signos indirectos de afección articular; atrofias del cuádriceps o de la nalga, actitudes anormales y desviaciones compensadoras de la columna.

La atrofia es propia de los procesos crónicos y se hará patente en los casos de afección unilateral, comparándola con el lado sano.

La actitud en flexión del muslo es común a todas las afecciones de cadera; es precoz en las artritis agudas y tardía en la artrosis y artritis crónicas. En la artrosis, se añade una actitud en rotación externa y abducción, y menos a menudo en aducción. En la artritis, sucede lo mismo, pero en fases avanzadas, el muslo puede estar en rotación interna. El enfermo puede disimular la flexión adoptando una hiperlordosis lumbar; de ahí que para valorar correctamente la actitud de la cadera sea necesario practicar la exploración manteniendo la pelvis y la columna en posición normal. Para esto, el paciente se coloca en decúbito dorsal, con las espinas ilíacas anterosuperiores en el mismo plano horizontal y la región lumbar lo más cerca posible del plano de la mesa. La actitud que tenga el muslo en estas circunstancias será la real.

En la *coxa vara,* son habituales la aducción y rotación externa, y en la *coxa valga,* la abducción y rotación externa.

En la *luxación de la cadera,* la actitud depende del tipo de luxación, así, en las posteriores, rotación interna o aducción; en las ilíacas, además, extensión, y en las isquiáticas, flexión; en las anteriores, rotación externa y abducción. En la *luxación bilateral de la cadera,* existe hiperlordosis lumbar para compensar la basculación de la pelvis hacia delante. Aparte de la hiperlordosis lumbar como actitud compensadora de la flexión de la cadera, la actitud en aducción puede compensarse por una escoliosis lumbar y la rotación externa por una antepulsión de la pelvis del mismo lado. Es interesante ver cómo el paciente realiza actos habituales como calzarse, coger un objeto del suelo o la imposibilidad de cruzar una extremidad por encima de la otra estando sentado.

*Signo del zapato* (Duvernay). Para calzarse, el paciente se sienta, se inclina hacia delante, flexiona la rodilla, lleva el pie hacia atrás y se coloca el zapato sin verlo.

### Maniobras de Schoeber

Son tres:

1. *Primera maniobra.* Se invita al enfermo a que recoja un objeto del suelo, con las piernas en extensión. Se comprueba que no puede hacerlo y que dobla la pierna sana mientras lleva la pierna enferma extendida hacia atrás.

2. *Segunda maniobra.* Se invita al enfermo que ponga el pie del lado afecto sobre el asiento de una silla colocada delante de él. Veremos que, en vez de levantar la pierna efectuando un movimiento en sentido anteroposterior, lo hace lentamente y con un movimiento de rodeo hacia fuera.

3. *Tercera maniobra.* Se invita al enfermo a que se siente a horcajadas en una silla. Lo que hace con dificultad, a causa de la limitación de la abducción.

© MASSON, S.A. Fotocopiar sin autorización es un delito.

Rara vez aparecen signos directos de la afectación articular. En las artritis infecciosas, puede aparecer un abultamiento en el triángulo de Scarpa o abscesos en el muslo.

La *cojera* es una manifestación casi constante de las coxapatías; en casos graves, la marcha es imposible. Es típica la *marcha «de pato»* en la luxación bilateral de cadera, en la displasia poliepifisaria y en la osteomalacia.

Es importante conocer si hay un acortamiento de una extremidad. La longitud se mide tomando, como referencia, un punto en la pelvis y otro en el pie, que pueden ser la espina ilíaca anterosuperior y el borde inferior del maléolo interno.

## PALPACIÓN

Complementa la inspección. Nos informa sobre el estado de la piel (caliente, empastada, hiperestésica), tonicidad de las masas musculares (contraídas, atróficas), presencia de ganglios, de si existen o no crujidos (al movilizar la cadera teniendo la mano plana sobre ella), etc.

Hay dos puntos de especial interés, el *punto articular anterior en el triángulo de Scarpa,* por dentro del punto donde se percibe el latido de la arteria femoral, propio de las afecciones articulares, y el *punto trocantéreo,* positivo en las bursitis trocantéreas, fracturas y otras afecciones del trocánter.

## MOVILIDAD ARTICULAR

Se explora con el enfermo en decúbito y bien relajado. En decúbito dorsal o supino, se explora la flexión, la flexión-aducción, la abducción y la aducción; y en decúbito ventral o prono, la extensión y las rotaciones.

1. *Flexión.* Se flexiona la pierna sobre el muslo y éste sobre la pelvis. El ángulo que forma el eje del muslo con el plano de la cama no debe ser menor de 60° (fig. 11-47 A).
2. *Flexión-aducción.* Con la extremidad en flexión, se lleva la rodilla hacia dentro; normalmente alcanza una vertical por fuera del muslo del otro lado.
3. *Abducción y aducción.* La extremidad extendida se dirige hacia fuera separándola de la línea media (llega a 45°) y luego hacia dentro, elevándola ligeramente para que no tropiece con la otra. Rebasa la línea media del cuerpo y forma con ésta un ángulo de 30° (fig. 11-47 B y C).
4. *Extensión.* Cogiendo el muslo por su cara anterior, lo separamos del plano de la mesa manteniendo la rodilla en semiflexión. Se mide por el ángulo que forma el eje del muslo con la horizontal (fig. 11-47 D).
5. *Rotaciones.* Con la rodilla en ángulo recto, hacemos describir al pie un arco hacia dentro y hacia fuera. Hablamos de rotación *interna* cuando el arco descrito va desde la posición central (pierna perpendicular al plano de la mesa) hacia fuera, o sea, separando el pie del eje del cuerpo; de esta forma, la cabeza del fémur rota hacia dentro. Se denomina rotación *externa* el mismo movimiento en sentido inverso, con el que la cabeza femoral rota hacia fuera. La exploración de este tipo de movimientos tiene la ventaja de hacer fácilmente perceptibles, a simple vista, pequeñas limitaciones de la movilidad y además, una fácil comparación entre ambos lados (fig. 11-47 E).

> *Se puede afirmar que «cualquier alteración de la articulación coxofemoral se traduce en una limitación de la movilidad de la cadera».*

La limitación proporcionada de todos los movimientos es propia de las coxitis de cualquier naturaleza y de las artrosis. En estas últimas, la flexión está comparativamente más conservada. En la *coxa vara* y en la *protrusión acetabular,* se limita sólo la abducción. En caso de *cuerpo libre* (condromatosis, osteocondritis), la limitación se nota en un solo sentido variable en sucesivas exploraciones. En los procesos no articulares vecinos (metástasis del coxal o del fémur, bursitis, trocanteritis, etc.), la movilidad está limitada sólo en uno o dos sentidos y a veces es libre, pero dolorosa. En *artropatía neuropática* hay una limitación arbitraria e indolora de los movimientos (Rotés, Lience y Roig).

## EXPLORACIÓN RADIOLÓGICA

En la mayoría de casos, es suficiente una sola radiografía en proyección anteroposterior, abarcando toda la pelvis y ambas articulaciones coxofemorales. Los pies deben estar en rotación interna de 30° y el rayo principal debe centrarse a un través de dedo por encima del pubis.

En algunos casos, es necesaria una proyección de perfil.

En la proyección habitual, se detectan bien las imágenes de artritis y artrosis, con disminución de la amplitud o pinzamiento de la interlínea, erosiones, esclerosis subcondral, osteofitos o rarefacción ósea.

Para valorar las malformaciones, es conveniente tener en consideración dos referencias:

1. *Línea cervicoobturatriz o curva de Shenton.* Formada por el borde interno e inferior del cuello femoral con el límite superior del agujero obturador. En la luxación y subluxación, esta línea «se rompe», siendo más elevada la parte que forma el borde del cuello.

2. *Ángulo cefalocervicodiafisario.* Formado por el eje del cuello femoral y el de la diáfisis que es de 130°. Si es más abierto, se habla de *coxa valga;* si es más cerrado, de *coxa vara.*

Cuando el fondo de la cavidad cotiloidea desborda la línea ilioisquiática en 5 mm o más y la cabeza la sobrepasa, se habla de protrusión acetabular.

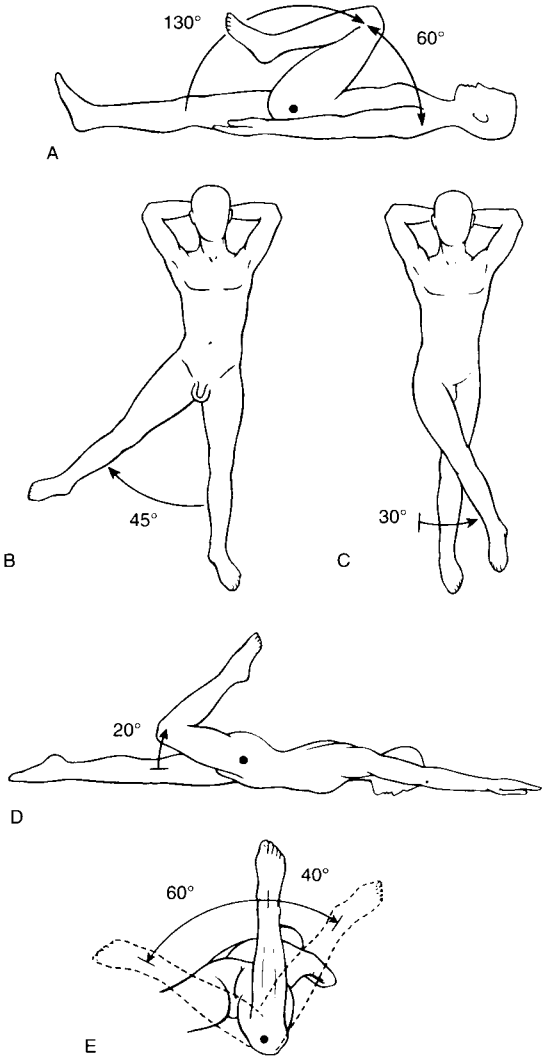


**Fig. 11-47.** Movilidad normal de la cadera. A) Flexión. B) Abducción. C) Aducción. D) Extensión. E) Rotaciones interna y externa.

© MASSON, S.A. Fotocopiar sin autorización es un delito.

Un tipo de afección frecuente en la cadera es la *necrosis aséptica de la cabeza femoral,* cuyo diagnóstico es radiológico. Se caracteriza por un hundimiento de una zona de la superficie articular de la cabeza y una desestructuración o esclerosis de un área triangular de ella.

## ■ RODILLA

La patología de la rodilla está condicionada por algunas particularidades propias de esta articulación. Entre éstas, destacamos la importancia de las alteraciones de los meniscos y ligamentos como causa de trastornos, en especial secundarios a traumatismos, y la gran extensión de la membrana sinovial, cuya participación en los procesos inflamatorios provoca síntomas aparatosos, favorecidos por la escasez de partes blandas periarticulares. Es un articulación, además, muy predispuesta a padecer artrosis, y es llamativa su propensión a presentar derrame sinovial ante cualquier tipo de patología intraarticular.

Las quejas más frecuentes debidas a problemas de la rodilla son el dolor, la hinchazón articular, la limitación de los movimientos y una sensación de fallo y de crepitación o roce al mover la articulación.

### INTERROGATORIO

El grado o tipo de dolor es importante, como lo es la relación entre el dolor y el tipo de actividad del paciente.

El dolor es intenso y de aparición rápida en la fiebre reumática y artritis aguda, infecciosa, gotosa o hemofílica, etc., con repercusión sobre el estado general e impotencia funcional completa o parcial. En la artritis reumatoidea y enfermedades similares, la intensidad del dolor y la repercusión funcional son variables. Pueden persistir en reposo o tener un carácter evolutivo similar al de la artrosis. También se observa en los traumatismos y en caso de cuerpo libre articular, como en la osteocondritis disecante y en la condromatosis y con una detención súbita y dolorosa *(síncope articular)* al hacer la extensión; este bloqueo es distinto del que ocurre en las roturas del asa del menisco, en las que se interfieren, por igual, la extensión y la flexión. Las afecciones postraumáticas de rodilla son frecuentes, en especial la rotura de meniscos o ligamentos. El antecedente de un traumatismo o de un movimiento forzado o anormal es, a veces, decisivo para orientar un diagnóstico. No obstante, no hay que olvidar la frecuencia con que un traumatismo pone en marcha una sinovitis tuberculosa o reumatoidea.

En la artrosis (más frecuente en mujeres), el paciente se encuentra bien en reposo (sentado o en cama) y los movimientos son libres e indoloros si no se fuerzan a límites extremos; el acto de levantarse provoca dolor, en ocasiones suficientemente intenso para obligar al paciente a enderezarse con precaución y apoyándose con manos y brazos; muchas veces, ya levantado, permanece unos instantes quieto antes de emprender la marcha. Los primeros pasos se realizan lentamente, con precaución; son dolorosos y le hacen cojear en grado variable; luego, las molestias se atenúan, de forma que a los pocos pasos pueden desaparecer o ser mínimas, llegando a andar normalmente; si la marcha se prolonga, o el enfermo permanece mucho de pie, se reinician los dolores, que alcanzan la intensidad suficiente para obligarlo a descansar. El paciente, cuando hace ejercicio intenso, nota las piernas pesadas y una tensión molesta en la región posterior de la rodilla (a veces esta molestia es lo que desazona más al enfermo). *Le es muy penoso bajar escaleras,* lo realiza apoyándose en la barandilla y de escalón en escalón, es decir, poniendo los pies sucesivamente en el mismo peldaño; explica el enfermo que tiene fallos bruscos en una de las rodillas, que son causa de caídas; su existencia da lugar, en ocasiones, a una sensación de inseguridad, sobre todo en las actividades fuera del ámbito doméstico (andar por la calle).

### INSPECCIÓN

La inspección local de las rodillas debe ir precedida de la somática general (la obesidad es, siempre, un factor negativo, sobre todo en los procesos degenerativos) y de las extremidades inferiores en busca de anomalías congénitas o adquiridas del pie (pie plano, valgo, etc.), pierna (*genu valgum* [piernas en «X»], *genu varum* [piernas en «O»], *genu recurvatum, genu flexum*) o pelvis (cadera excesivamente ancha, raquítica). Las dismetrías de las extremidades inferiores también cuentan. Las desigualdades superior a 2,5 cm deben ser siempre corregidas.

La *hinchazón de la articulación* puede ser debida a edema periarticular, engrosamiento sinovial o capsular, derrame seroso o hemático, proliferación ósea, o a todas ellas. En la enfermedad de

Osgood-Schlatter, se aprecia el engrosamiento a nivel de la tuberosidad tibial. El quiste de menisco produce una tumefacción del tamaño de una avellana, dura, resistente y localizada en la interlínea articular lateral. En los gotosos inveterados, es frecuente ver tofos en la cara anterior de la rodilla. El higroma se manifiesta por una tumefacción globulosa, redondeada, blanduzca unas veces y otras dura y renitente, que aparece por delante de la rótula; si se infecta, ocasiona la bursitis, fácil de diferenciar de la artritis aguda por su situación prerrotuliana y por no comprometer la movilidad articular. En la artritis aguda, hay limitación de la movilidad. En la artrosis (si ocurre en mujeres obesas en la edad de la menopausia) la rodilla, más o menos deformada, aparece con sus contornos desdibujados por una infiltración celuloadiposa. Las piernas han perdido su esbeltez. Es frecuente la presencia de varices. En ocasiones, hay edema duro y eritrocianosis en el tercio inferior de la pierna. En el hueco poplíteo (paciente en decúbito ventral) pueden observarse tumefacciones localizadas que pueden corresponder a un «quiste de Baker», aneurisma de la arteria poplítea, neurinoma, adenopatía o tumoración ósea. La atrofia del cuádriceps es habitual en los procesos crónicos y en la rotura de menisco.

## PALPACIÓN

Nos orienta sobre el *estado de la piel* (normal, caliente, hipersensible, edematosa), *tonicidad del músculo cuádriceps, presencia de ganglios* (poplíteos, ilíacos externos, retrocrurales). En cuanto al *estado de la sinovial,* es conveniente palpar el fondo de saco subcuadricipital, que se extiende en forma de herradura, contorneando la rótula hasta unos 7 cm por encima. En las artritis, el engrosamiento de las dos hojas, más el depósito de productos patológicos, tales como coágulos, fungosidades, fibrina en vías de organización, etc., pueden formar un rodete que se aprecia muy bien deslizando la parte interior de los dedos de abajo arriba y viceversa, por el repliegue subcuadricipital, en particular debajo del vasto interno. Para comprobar la *crepitación* al movimiento, la mano se coloca plana sobre la cara anterior de la rodilla, mientras ésta se extiende y flexiona pasivamente.

Finalmente, se buscan los *puntos dolorosos.* En las artritis, suele doler por igual toda la interlínea articular. En la artrosis, puede haber dolor al presionar la rótula (evidencia la participación de la articulación femororrotuliana); se busca con el enfermo tendido, relajado y con la pierna en extensión, pero el dolor más constante es el despertado a nivel de la «pata de ganso». Ya hemos citado el provocado sobre la tuberosidad tibial, en caso de osteocondritis (Osgood-Schlatter). En caso de traumatismo, el hallazgo de puntos dolorosos tiene valor topográfico e incluso orientador del diagnóstico.

## MOVILIDAD PASIVA

El paciente debe estar perfectamente relajado y con la musculatura lo más flácida posible, para no interferir las maniobras exploratorias:

1. *Flexión.* Con el paciente en decúbito dorsal, se coge con una mano la pierna del enfermo y aplicando la otra sobre la rodilla se le imprimen movimientos de flexión y extensión. La pierna llega a formar con el muslo un ángulo agudo inferior a 30°. También puede explorarse con el sujeto en decúbito ventral (fig. 11-48 A).
2. *Extensión.* Es normal cuando el hueco poplíteo contacta con el plano de la cama.
3. *Rotaciones interna y externa.* Sólo se aprecia con el sujeto en decúbito ventral y pierna flexionada a 90° a causa de la limitación impuesta por los ligamentos laterales y cruzados (fig. 11-48 B y C).

En las artritis agudas, hay limitación dolorosa de la movilidad; la reducción de la extensión se traduce por una actitud en flexión *(genu flexum).* En la artrosis, se conservan los movimientos, pudiendo ser dolorosos al final, pero se van limitando con el progreso de la artrosis. Cuando se provoca dolor y crujidos al movilizar lateralmente la rótula, hay que sospechar una condromalacia de la rótula o una artrosis. En casos de artrosis patelofemoral muy marcada, la movilidad está abolida.

Las lesiones del tendón rotuliano, ligamentos (laterales, posterior, cruzados [anterior, posterior]), meniscos (medial, lateral) y la presencia de cuerpos libres intraarticulares motivan una serie de signos muy valiosos. La rotura del tendón rotuliano impide la extensión; ésta es deficitaria e indolora en la atrofia del cuádriceps crural y déficit motor de la raíz L3, y débil y dolorosa en la fractura de la rótula y osteocondritis del tubérculo tibial.

© MASSON, S.A. Fotocopiar sin autorización es un delito.

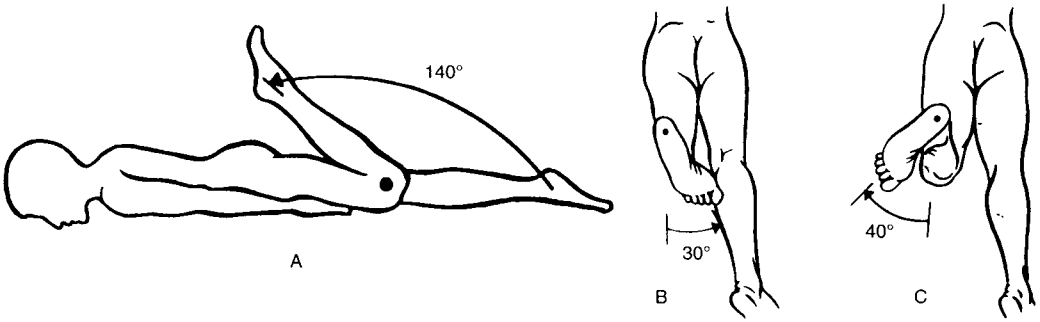


**Fig. 11-48.** Movilidad de la rodilla. A) Flexión. B) Rotación interna. C) Rotación externa.

En la *enfermedad de König* (osteocondritis disecante) de la rodilla, puede aislarse un fragmento del hueso subcondral con posible detención súbita del movimiento al hacer la extensión *(síncope articular)*; este bloqueo es distinto del que ocurre en las roturas en asa del menisco, en que se interfiere la extensión y la flexión.

La afectación de los ligamentos determina dolor con algunos movimientos forzados y a veces movilidad anormal, si hay rotura. La abducción forzada provoca síntomas en caso de afectación del ligamento lateral interno o medial y la aducción, en el ligamento lateral externo o lateral. Los ligamentos cruzados se exploran con la rodilla, en flexión de 90° (enfermo en decúbito dorsal; planta del pie descansando sobre la mesa). Con la mano debajo de la rodilla se desplaza la pierna hacia atrás y adelante como si se intentara una luxación anterior o posterior de la rodilla *(signo del cajón)*; la movilidad anormal y dolorosa es signo de lesión.

## Exploración de los meniscos

Para explorar los meniscos (lateral, medial) se acude a varias pruebas. Citaremos algunas:

1. *Maniobra del crujido provocado.* Se provoca un crujido y dolor al realizar una maniobra que sobrecarga el menisco y no otras estructuras de la rodilla; es característica de la rotura de menisco (Cabot):

*a) Primer tiempo.* Se apoya una mano en la rodilla y la otra empuña el pie por el talón y le imprime una rotación externa, al propio tiempo que lleva la pierna a una aducción forzada. Manteniéndola en esta posición, se inicia la flexión de la rodilla a partir de los 90° hasta completarla. De esta forma, por la rotación externa, el menisco medial es distendido entre sus inserciones e introducido en la interlínea (Steimann I), donde su estrechamiento por la aducción provoca su compresión (Boehler).

*b) Segundo tiempo.* Mientras se conserva la máxima flexión, aproximando el talón a la nalga todo lo posible, se pasa rápidamente de la aducción y rotación externa a una abducción y rotación interna que permite comprobar el estado del segmento posterior lateral.

*c) Tercer tiempo.* Manteniendo la abducción de la pierna y la rotación interna del pie, se extiende lentamente la rodilla hasta terminar el movimiento. Durante este tiempo, la compresión se realiza sobre el menisco lateral y simultáneamente resulta distendido el ligamento colateral medial.

Una vez terminada, es conveniente repetir la maniobra invirtiendo el orden varias veces. Cuando hay rotura meniscal, se aprecia un crujido y simultáneamente dolor siempre en el mismo momento del movimiento.

2. *Signo de Steimann I.* Manteniendo la rodilla en flexión máxima, la rotación externa de la pierna provoca dolor a nivel del menisco medial cuando está lesionado, y la rotación interna tiene el mismo efecto sobre el menisco lateral. Este signo indica lesión meniscal, pero no necesariamente rotura.

3. *Signo de Boehler.* Se explora de la misma forma que los ligamentos laterales, o sea, provocando una aducción o abducción forzadas de la pierna, aunque, mientras que en las lesiones liga-

mentosas el dolor se produce al distender el ligamento afecto, en las lesiones meniscales se determina al comprimir el menisco lesionado, o sea, el medial en la aducción y el lateral en la abducción. Tanto este signo como el del apartado anterior pueden explorarse con distintos grados de flexión de la pierna, y de esta forma aumentan las posibilidades de positividad.

Manteniendo la rodilla en extensión, es frecuente que aparezca o aumente el dolor al realizar una extensión forzada.

4. *Maniobra para el menisco lateral.* Las lesiones del menisco lateral son menos típicas semiológicamente; los síntomas agudos funcionales son poco intensos; el bloqueo es raro y el derrame puede faltar; incluso la semiología puede referirse al lado medial. La prueba del crujido provocado será demostrativa.

5. *Maniobra de Moragas* (modificada por Cabot). Es válida en casos de lesión del menisco lateral de difícil, dudoso diagnóstico, o ambos. Con la pierna en flexión de 90° y fuerte aducción, que se consigue haciéndola cabalgar sobre la rodilla sana, se coloca un dedo fuertemente aplicado en la interlínea, inmediatamente por delante del ligamento lateral que aparece tenso, como un cordón. Se invita al enfermo a que haga lentamente la extensión de la rodilla, contra una ligera resistencia que opone la otra mano que se aplica sobre el tobillo; si hay rotura meniscal, la base del menisco engrosado por el proceso degenerativo hace prominencia en la interlínea, al tiempo que el enfermo nota dolor vivísimo y detiene el movimiento.

## ARTROSCOPIA

Esta técnica permite la inspección endoscópica articular, facilitando información no obtenible por otros medios no invasivos. Generalmente, pueden visualizarse la sinovial, la articulación patelofemoral, el fondo de saco suprapatelar, las superficies articulares femoral y tibial, los meniscos y los ligamentos cruzados.

En 1918, el profesor Takagi usó por primera vez un uretroscopio modificado para ver el interior de la rodilla en cadáveres, y tres años más tarde un artroscopio propiamente dicho se utilizó para inspeccionar una artritis tuberculosa de rodilla; estos artroscopios primitivos eran de difícil manejo por su gran tamaño y por la inadecuada iluminación. Bircher, en 1922, examina el interior de una rodilla con un laparoscopio de Jacobeus, distendiendo la articulación con nitrógeno. Más recientemente han sido los ortopedas japoneses (Watanabe, Takeda e Ikeuchi) quienes han obtenido mayor experiencia. Con la invención de los fibroscopios de uso más sencillo, de mayor eficacia y con menos riesgos, esta técnica se ha generlizado en los últimos años.

### Indicaciones

La indicación principal de la artroscopia es la persistencia de dificultades diagnósticas, después de haber valorado correctamente la historia clínica, el examen físico, los datos de laboratorio y radiográficos. En esta circunstancia, Jayson y Henderson señalan las siguientes ventajas de la artroscopia sobre la artrotomía:

1. El médico, al igual que el cirujano, puede *observar y valorar* la actividad de la enfermedad articular en sus pacientes.
2. La *técnica es sencilla* y puede ser realizada bajo anestesia local. Una incisión pequeña en la piel permite la entrada del artroscopio, y el paciente puede regresar a su domicilio el mismo día de la exploración.
3. Permite *visualizar* las estructuras intraarticulares en condiciones parecidas a las fisiológicas, gracias a la introducción de suero en la cavidad articular y la toma biópsica del lugar más adecuado a juicio del observador.
4. Es de *gran utilidad* a los cirujanos ortopedas para la exploración de las alteraciones mecánicas de la rodilla.
5. Da *información* del estado de los cartílagos articulares y de la importancia de la sinovitis, datos valiosos para confirmar la indicación de la sinovectomía quirúrgica o radiactiva.
6. Se ha comprobado que muchos pacientes obtienen un *beneficio terapéutico* de la artroscopia. Es probable que la mejoría sea debida a la irrigación articular y a la extracción de fibrina intraarticular. También pueden extraerse pequeños cuerpos libres.
7. Los *estudios artroscópicos secuenciales* serían útiles para evaluar la terapéutica, especialmente la intraarticular.

### Complicaciones

Las complicaciones que pueden derivarse de la artroscopia son:

© MASSON, S.A. Fotocopiar sin autorización es un delito.

1. *Infección.* Para evitarla, deben tomarse cuidados estrictos de asepsia, semejantes a los adoptados para cualquier intervención articular.

2. *Lesión del cartílago articular, cápsula o ligamentoso.* Se previenen con una adecuada distensión articular mediante la introducción de suero salino y sustituyendo, una vez traspasada la cápsula, el trocar por un obturador romo.

3. *Hemartrosis y artritis traumática.* La hemorragia causada por el trocar se detiene fácilmente y no distorsiona la visión si la cavidad articular es lavada repetidamente. Puede producirse una hemartrosis después de la artroscopia, pero raramente precisa un tratamiento especial. En estos casos, la articulación debe ser lavada varias veces antes de retirar la cánula y puede inyectarse algún agente hemostático; en algunas ocasiones, debe aspirarse la pequeña hemorragia.

La artritis traumática es de breve duración. Generalmente, hay una cierta reacción articular después del examen artroscópico que desaparece en unas 24 horas. Eventualmente, puede presentarse un derrame reaccional que desaparece en un intervalo de 2-7 días, por lo que se recomienda reposo absoluto durante 24 horas y reanudar las actividades laborales a la semana.

4. *Inhibición del cuádriceps.* No es aparente y sólo se detecta explorando al enfermo en este sentido.

## Accidentes

Son excepcionales si se toman las precauciones necesarias. Se pueden considerar:

1. *Desprendimiento* y caída de la lámpara en el interior de la articulación. Puede ser necesaria la artrotomía por la fragmentación de la lámpara o su rescate con otro artroscopio.

2. *Suelta de las pinzas* con las que se intenta extraer el menisco en el interior de la articulación. Se precisa artrotomía.

3. *Cortocircuito* con el artroscopio Watanabe n.° 14.

4. *Rotura de la sinovial* debida a la presión intraarticular ejercida por la solución salina.

## Contraindicaciones

Pueden ser absolutas y relativas:

1. *Contraindicaciones absolutas.* Creemos que tan sólo dos circunstancias contraindican de forma absoluta la artroscopia:

*a)* La *existencia de sepsis* sistémica con bacteriemia contraindica la artroscopia por la posibilidad de siembra articular. Los procesos sépticos de la piel o tejido subcutáneo, obviamente, deben controlarse previamente a la exploración.

*b)* La *fibrosis capsular* impide la distensión necesaria para introducir y manipular el artroscopio.

3. *Contraindicaciones relativas.* Surgen de:

*a)* La *existencia de defectos* de la coagulación que deben ser identificados y controlados.

*b)* La *falta de experiencia* del observador.

*c)* El *tamaño del artroscopio,* que aunque con los fibroscopios de menor calibre hace posible la visualización de articulaciones pequeñas; en ellas el método es más complicado, ya que es prácticamente imposible su distensión, falta espacio libre para maniobrar y se distorsiona la imagen.

*d)* La *falta de especificidad* de las imágenes observadas, que no proporciona imágenes macroscópicas útiles para realizar el dignóstico diferencial entre artropatías inflamatorias crónicas, tan frecuentes como la artritis reumatoidea, la artritis psoriásica o la espondilitis anquilosante, cuando esta última afecta a articulaciones periféricas.

*e)* La *localización de la lesión sinovial,* ya que si está situada en la profundidad, como puede ocurrir con el granuloma tuberculoso, quizá no sea alcanzada por el fórceps de biopsia.

**Artroscopio.** La mayoría de los artroscopistas aprendieron con el Watanabe n.° 21, un instrumento iluminado por una lámpara de tungsteno introducida en el interior de la articulación, y que es causa de casi todos los accidentes ya mencionados. El desarrollo de los artrofibroscopios de menor tamaño e iluminados mediante luz remota y fría ha hecho innecesario el uso de los artroscopios de luz caliente.

Un *set de artroscopia* consiste en un trocar y una vaina de diámetros variables entre 1,7-6 mm. Telescopios con ángulo de visión variable entre 0-90°, siendo el de 30° el más útil. El fórceps de biopsia se puede introducir por la misma vaina del artroscopio o a través de otra incisión. La fuente de luz, que se localiza fuera del campo operatorio, contiene una lámpara de tungsteno

que permite tomar fotografías usando películas muy rápidas, mientras que un intensificador de luz facilita la toma de películas o grabaciones en vídeo.

## Técnica del examen artroscópico

La rodilla es la articulación ideal para describir esta técnica. El examen debe realizarse en quirófano. Se coloca al paciente en decúbito supino sobre la mesa de operaciones. Normalmente, se practica bajo anestesia local, pero en ciertas circunstancias se precisa anestesia general, como en niños pequeños, pacientes aprensivos o en caso de limitada experiencia por parte del médico. Si se usa anestesia local, después de preparar la piel, se infiltran con lidocaína la piel, el tejido subcutáneo y la cápsula, depositando anestésico en el interior de la articulación. Es muy importante que el cuádriceps esté relajado, para lo cual es útil explicar al paciente la técnica y así obtener su colaboración. Se realiza una incisión de 1 cm (fig. 11-49) lateralmente al tendón rotuliano, justo por debajo de la línea articular; la vaina, con un trocar afilado, se inserta a través de la cápsula, pero no de la sinovial, no sin antes reemplazarla por un trocar romo que penetre lentamente en el interior de la rodilla bajo la rótula, al fondo de saco suprapatelar. Se cambia el trocar por el artroscopio. El éxito de la artroscopia requiere la ausencia de líquido articular, para lo cual es necesario lavar con suero repetidamente la articulación.

Examinaremos la sinovial, el fondo de saco suprapatelar, los cartílagos condíleos y rotuliano. La sinovial normal es de color rosa. El cartílago articular es blanco azulado o de color crema pálido o amarillo en personas de edad avanzada, pero siempre liso y brillante. Para visualizar meniscos, ligamentos cruzados y superficies articulares femorales y tibiales, es preciso penetrar en el espacio intercondíleo con la rodilla en flexión de 90° y bajo anestesia general o raquídea. Al concluir el examen corriente, el operador puede volver a áreas de particular interés para estudio más detallado y toma biópsica o de fotografías.

La *biopsia* puede realizarse en 3 formas; biopsia a ciegas; biopsia orientada, en la cual, una vez localizada la zona lesionada, se retira el artroscopio y por su vaina se introduce el fórceps de biopsia, que irá a caer sobre la zona deseada; biopsia bajo visión directa, que precisa de una segunda incisión para introducir la vaina y el fórceps.

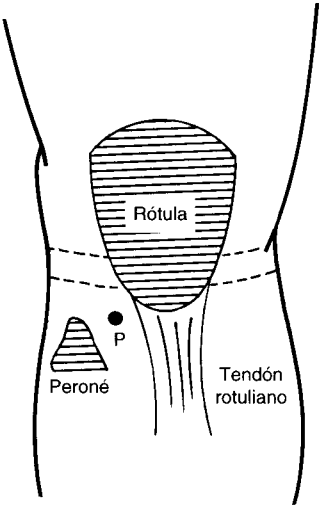


**Fig. 11-49.** P, punto de introducción del artroscopio.

Terminado el estudio articular, se retira el telescopio, se drena todo el líquido y se retira la vaina. La incisión se sutura con un punto. Se aplica un vendaje firme y se prescriben 24 horas de reposo; se retira el punto a los 10 días.

La artroscopia también puede practicarse en otras articulaciones, como el codo, muñeca, tobillo, etc.

## Artroscopia en la patología articular

1. *Sinovial.* El artroscopio actúa como una lente de aumento, y por esta razón, apreciaremos lesiones o defectos que no detectaría el ojo del observador. El balance del color y los patrones vasculares pueden ser muy importantes, particularmente en entidades como la artritis reumatoidea y la sinovitis vellonodular. En las artritis por microcristales, gota y condrocalcinosis, podemos obtener cúmulos de ellos con el fórceps de biopsia que, al ser examinados por el microscopio de luz polarizada, nos darán el diagnóstico. Las sinovitis proliferativas, las sinovitis vellosas y las condromatosis sinoviales, pueden biopsiarse bajo visión directa, siendo, en muchas ocasiones, el estudio histológico de las muestras obtenidas la clave para su filiación. Ya se ha comentado anteriormente el efecto beneficioso del lavado articular sobre la sinovitis.

2. *Cartílagos.* Pueden identificarse mediante la exploración artroscópica, fracturas osteocon-

© MASSON, S.A. Fotocopiar sin autorización es un delito.

drales, condromalacia y subluxaciones rotulianas.

3. *Meniscos y ligamentos.* Las lesiones de estas estructuras, cuando existan, podrán valorarse en su importancia y evitar la artrotomía exploradora.

4. *Cuerpos libres.* Cuando se sitúan en el compartimiento anterior de la rodilla, son fácilmente localizables y extraíbles si su tamaño lo permite.

## Exploración radiológica

Habitualmente, se practican dos radiografías, una en proyección anteroposterior y otra en proyección lateral. La radiografía axial de rótula se realiza cuando se sospecha una displasia o anomalía de posición de este hueso. Como en todas las radiografías de las extremidades, es necesario que sean bilaterales, al objeto de valorar pequeñas disminuciones del espesor de la interlínea o de alteraciones de densidad ósea. Las alteraciones de la estática se aprecian mejor si la radiografía se hace en bipedestación.

La artrosis de rodilla es muy frecuente, tanto la del compartimiento femorotibial como patelofemoral; los signos habituales son la disminución del espacio articular, osteofitos, rara vez esclerosis. Las geodas son excepcionales en la artrosis de rodilla. La disminución del espacio articular predomina siempre en una hemiarticulación, interna o externa.

Las artritis, sea cual sea su naturaleza, con la sola excepción de las piógenas, pueden ser radiológicamente latentes durante meses y años. A lo sumo, se aprecia un engrosamiento o aumento de densidad de partes blandas. La primera alteración clara suele ser una disminución del espacio articular que, al contrario de la artrosis, es uniforme; después, rarefacción ósea, erosiones, geodas y destrucción articular.

# ■ TOBILLO

La articulación del tobillo, entre la tibia y el peroné por un lado y el astrágalo por otro, tiene la forma de polea. Este hecho anatómico explica que el movimiento sólo se realice en un sentido, el de flexión-extensión. Hay que destacar de esta región articular, el hecho sorprendente de que, a pesar de tratarse de una articulación de apoyo, la artrosis primitiva sea excepcional.

*En esta región hay varias estructuras cuya afección puede simular un proceso articular.* El ligamento lateral interno o deltoideo y el ligamento lateral externo, cuya lesión es propia de las entesis. Los tendones de los músculos de la pierna, que actúan como flexores o extensores del pie, están cubiertos a nivel del tarso por ligamentos que impiden su desplazamiento lateral, así, el anterior del tarso, el anteroexterno (cubre los tendones peroneos laterales) y el posterointerno con tres correderas, el del tibial posterior, del flexor largo común de los dedos y del flexor largo del dedo gordo. Estos tendones están envueltos por vainas sinoviales. En el canal retromaleolar interno, se sitúan los tendones del tibial posterior, del flexor largo común de los dedos y el propio del dedo gordo con sus correderas y vainas sinoviales, así como la arteria y nervio tibiales posteriores y, a nivel del canal retromaleolar externo, los tendones peroneos laterales. Detrás de la región se sitúa el tendón de Aquiles, el cual se inserta en la cara posterior del calcáneo; por delante, existe tejido celuloadiposo que rellena el espacio entre el tendón y las estructuras óseas.

## INTERROGATORIO

*El tobillo es asiento frecuente de todos los reumatismos inflamatorios.*

Habrá que interrogar minuciosamente sobre las características del dolor. Es básico afirmar o descartar la existencia de un traumatismo previo, siendo frecuentes las lesiones ligamentosas después de movimientos forzados de inversión y eversión del pie. Para el diagnóstico de probables lesiones ligamentosas o tendinosas, es imprescindible precisar la localización del dolor y el movimiento que lo provoca.

El tobillo se tuerce con frecuencia, sobre todo en mujeres con hiperlaxitud ligamentaria que llevan tacones muy altos. El ligamento lateral se relaja con mayor frecuencia que el medio, y la causa es una fuerza contraria violenta. El dolor se experimenta en un área de gran sensibilidad a una distancia de unos 2,5 cm del maléolo.

La hinchazón o edema del tobillo es un motivo frecuente de consulta. Dejando aparte los edemas de origen cardíaco, renal, hepático, etc., que son indoloros y cuya naturaleza se comprobará con un buen estudio general del enfermo, podemos distinguir la hinchazón que acompaña los

procesos articulares, que generalmente se asocia a dolor, y la localizada debida a problemas locales. Existe otra variedad de hinchazón con dolor superficial que no entorpece los movimientos de la articulación y que va acompañada de enrojecimiento, la cual observamos reiteradamente en la *sarcoidosis*.

## INSPECCIÓN

Con el enfermo en bipedestación, se pueden observar las anomalías de conformación de la articulación del tobillo (talón en varo, en valgo, etcétera.) (fig. 11-50).

La existencia de equimosis localizará una posible lesión traumática.

La *tumefación* es la manifestación más común; puede ser de origen óseo, articular, ligamentoso, tendinoso o subcutáneo. La de origen óseo (fractura, osteomielitis, tumor, etc.), se aclarará fácilmente por el antecedente o por el estudio radiográfico, es localizada. La tumefacción de origen articular se localiza en las zonas donde la sinovial es más superficial, es decir, en los canales premaleolares y en los retromaleolares; las depresiones que normalmente existen a este nivel se atenúan o desaparecen. Cuando la inflamación es muy intensa, como sucede en la gota y en algunas artritis piógenas, como la gonocócica, participan también las estructuras superficiales, provocando un edema inflamatorio que sobrepasa ampliamente el área de proyección articular. En la crisis aguda de gota, además, es característico que la tumefacción se localice en un sector de la articulación respetando el resto. La tumefacción de origen ligamentoso es siempre inframaleolar. La de origen tenosinovial sigue la topografía de las formaciones tendinosas y, por esto, son alargadas y están estranguladas a nivel del ligamento anular. Es muy frecuente la tendinitis aquiliana; se da en la gota, en la espondiloartritis anquilosante y en la enfermedad de Reiter. A este nivel, la hinchazón puede ser debida también a una bursitis. Finalmente, mencionamos la tumefacción con enrojecimiento que se observa en la sarcoidosis.

La inspección revela también la presencia de *tofos* gotosos, muy frecuentes en la región del tendón de Aquiles.

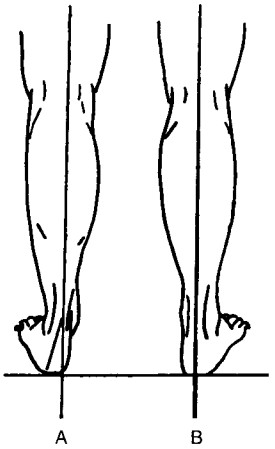


**Fig. 11-50.** Línea de Helbing. A) Talón valgo. B) Talón normal.

## PALPACIÓN

Es el complemento de la inspección para precisar la localización y tamaño de una tumefacción y su consistencia (tensa, fluctuante, etc.). Finalmente, hay que destacar el valor de la presencia de puntos dolorosos y del aumento de calor local.

## MOVILIDAD

Normalmente, sólo es posible el movimiento de *flexión dorsal y flexión plantar* o extensión (75 y 145°, respectivamente). Si son posibles los movimientos de lateralidad, es que hay una rotura de alguno de los ligamentos laterales.

Como en todas las articulaciones, los procesos artríticos determinan dolor a la movilización y limitación de los movimientos. La flexión plantar contra resistencia pone en evidencia cualquier alteración del tendón de Aquiles. Por el contrario, la flexión dorsal está limitada (no llega al ángulo recto) cuando hay contractura de este tendón.

La provocación pasiva de distintos movimientos del pie pone en tensión diferentes haces ligamentosos. Con la flexión dorsal del pie, se distiende el ligamento peroneocalcáneo, el peroneoastragalino posterior, la porción posterior del ligamento deltoideo y la sindesmosis tibioperonea. La flexión plantar distiende la porción anterior del ligamento deltoideo y el ligamento peroneo astragalino anterior. La pronación del pie explora el ligamento peroneo astragalino anterior y el deltoideo. Por la supinación y flexión dorsal, se pone en tensión el

© MASSON, S.A. Fotocopiar sin autorización es un delito.

ligamento peroneocalcáneo. La supinación y el equinismo distienden el ligamento peroneoastragalino anterior.

## EXPLORACIÓN RADIOLÓGICA

Las proyecciones habituales en la región del tobillo son la anteroposterior y la lateral. En la primera, el pie tiene que estar colocado en ángulo recto respecto a la pierna y en ligera aducción. Deben abarcarse ambos tobillos a la vez y centrar el rayo en el punto medio de la línea bimaleolar.

Se observarán los signos típicos de artritis y de fracturas. A veces, puede ser indicativa la ampliación de las partes blandas, pero generalmente no da más información que la simple inspección. En la proyección de perfil, destaca la silueta del tendón de Aquiles. En la rotura de éste, puede verse la solución de continuidad. Las roturas de los ligamentos laterales pueden evidenciarse mediante la obtención de la radiografía en proyección anteroposterior en posición de abducción o aducción forzadas, con lo cual se abre el espacio articular interno o externo en las roturas del ligamento lateral interno o externo, respectivamente.

# ■ ARTICULACIONES DEL PIE

**Puntos de apoyo.** La cúpula del pie tiene tres puntos de apoyo (fig. 11-51):

1. *Uno posterior.* En el talón (tuberosidad plantar del calcáneo).
2. *Dos anteriores.* A nivel de las cabezas del primer y quinto metatarsianos.

**Arcos de sostén.** Entre estos tres puntos existen otros tantos arcos de sostén:

1. *Arco longitudinal interno.* Desde el calcáneo a la cabeza del primer metatarsiano, pasando por el astrágalo, el escafoides y la primera cuña; tiene su vértice en la primera cuña, que está a una altura de 15-18 mm del suelo con el pie en apoyo.
2. *Arco longitudinal externo.* A nivel del calcáneo, cuboides y quinto metatarsiano, que se eleva sólo unos 3-5 mm del suelo.
3. *Arco transverso anterior.* Determinado por las cabezas del primer y quinto metatarsianos y los cuellos de los segundo, tercero y cuarto; este arco se aplana con el peso del cuerpo.

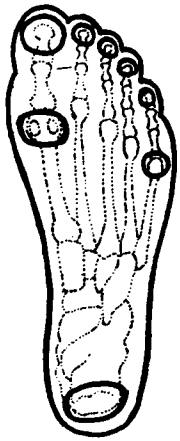

**Fig. 11-51.** Puntos de apoyo del pie. Los correspondientes a las extremidades de los dedos tienen valor secundario.

*El pie es una unidad funcional constituida por 26 huesos, unidos por 28 articulaciones;* todo esto constituye una unidad de estructura flexible. La flexibilidad es fundamental en el pie para el cumplimiento de sus funciones. Está sometida a control muscular, que permite la adaptación del pie a las irregularidades del terreno, procurando el mantenimiento del equilibrio del tronco. La flexibilidad está limitada por el tono de los ligamentos y de la aponeurosis plantar. La integridad del arco longitudinal interno está mantenida por el ligamento calcaneoscafoideo inferior y los ligamentos calcaneocuboideos. La aponeurosis plantar se extiende desde el calcáneo hasta el antepié en forma de cuerda de arco respecto a la bóveda plantar.

Esta compleja estructura del pie tiene que soportar el peso del cuerpo y adaptarse a las necesidades de la deambulación. Por esto, no debe sorprender que alrededor del 90 % de los pies dolorosos lo sean por alteraciones de la estática. Sólo el 10 % restante son debidos a traumatismos, artritis infecciosas o de otra naturaleza, y deformidades congénitas. Los trastornos de la estática se producen por debilidad muscular, relajación de los ligamentos y deformidad.

## INTERROGATORIO

Es necesario que el paciente localice claramente el punto o la zona dolorosa. Si se extiende por una zona amplia, hay que valorar el punto donde el dolor es más intenso.

Hay una serie de datos relacionados con el dolor que conviene precisar. ¿Es sordo o agudo?, ¿intermitente o continuo?, ¿se asocia con dolor u otros síntomas en otra localización?, por ejemplo, ¿en el otro pie o por la pierna subiendo a la pantorrilla o muslo?, ¿está en relación con la bipedestación o la marcha o bien persiste en reposo?, ¿se inicia inmediatamente al levantarse?, ¿tiene relación con el trabajo?, ¿empeora cuando se llevan zapatos, calzado deportivo, sandalias o cuando se va descalzo?, ¿desde cuánto tiempo lleva los zapatos actuales?, ¿qué es (según el enfermo) lo que ha desencadenado el dolor?, ¿cuánto tiempo hace que tiene el dolor actual?, ¿cuál fue la primera localización?, ¿cómo se propagó?, ¿comenzo a raíz de un accidente, operación o enfermedad (por ligera que fuese)?, ¿hubo traumatismo previo?, ¿cómo ha evolucionado?

Entre los antecedentes, hay que preguntar especialmente por episodios dolorosos semejantes al actual en el pasado, manifestaciones de enfermedades reumáticas, historia de enfermedades graves, intervenciones quirúrgicas, accidentes, etcétera.

Asimismo, puede tener interés una historia familiar de reumatismo, gota, anomalías congénitas, etc. También los hábitos de trabajo, cambios de ocupación, la bipedestación prolongada, la actividad física, el consumo de alcohol o tabaco, etc. Deben investigarse los tratamientos realizados anteriormente, así como su resultado.

El dolor en el pie plano y en otros trastornos estáticos del pie va precedido a menudo por una sensación de debilidad o molestia. Con el tiempo, y también en función de la bipedestación, este trastorno se intensifica y llega a ser verdadero dolor. La localización típica del dolor en el pie plano es la planta del pie inmediatamente por delante del talón; puede irradiarse hacia arriba, alcanzando la pierna, el muslo y, a veces, la región lumbar. En ocasiones, el dolor se inicia después de un aumento de peso importante, período prolongado de descanso en cama en relación con alguna enfermedad grave, o el cambio de un trabajo sedentario a otro que obliga a permanecer de pie.

No todo pie plano es doloroso y puede haber dolor en un solo pie solo, ligeramente descendido. El dolor depende de la sensibilidad del individuo y del grado de desequilibrio entre la carga que incide sobre el pie y su capacidad de resistencia. Este desequilibrio da lugar a lo que se denomina *pie insuficiente.* Es posible «que no duela el pie plano ya establecido, sino el pie que va a convertirse en plano» (Hoffa).

La distensión brusca del arco longitudinal puede dar dolor intenso en el borde interno del pie, localizado, a veces asociado con signos inflamatorios. Se agrava con la eversión forzada del pie.

La insuficiencia y el hundimiento del arco anterior (metatarso ensanchado), provocan dolor a nivel de la cabeza de los metatarsianos (metatarsalgia) acompañado o no de infiltración edematosa.

Hay que distinguir la «metatarsalgia postural» de la «metatarsalgia por neurinoma» de Morton. Ésta se produce por una compresión lateral del antepié, de forma que la cabeza del V metatarsiano se aproxima a la del IV, provocando la compresión de una rama superficial del nervio plantar externo, situado entre las cabezas de ambos huesos. El dolor es de tipo neurálgico, localizado entre el cuarto y quinto dedos (a veces entre el tercero y cuarto); la compresión continuada produce un neurinoma.

En algunos individuos portadores de un espolón del calcáneo, hay dolor persistente en el talón, a nivel de la tuberosidad interna de este hueso. El espolón puede ser consecuencia de un pie insuficiente por tracción de la aponeurosis plantar; en este caso, el dolor se atribuye a una bursitis secundaria. En otros casos, se trata de un espolón de tipo inflamatorio, frecuente en la espondilitis anquilosante y menos en la artritis reumatoidea y otros reumatismos. Se trata de una *entesopatía,* es decir, inflamación de una entesis (zona en que un ligamento o tendón se unen al hueso), en este caso, el ligamento plantar en el calcáneo. La inflamación produce una rarefacción en el hueso vecino y, si el proceso progresa, causa esclerosis y excrecencia ósea que constituye el espolón. La punta de cada espolón se transforma en una entesis; ésta se inflama, desarrollándose su crecimiento progresivo.

En el pie se da también el dolor por fracturas de sobrecarga *(enfermedad de Deutschlander).* Predomina en varones y se localiza casi siempre en el cuello del segundo y tercer metatarsianos, y más rara vez en el cuarto. El sujeto, después de una marcha prolongada, sufre dolor en el antepié en las zonas citadas. El dolor es de intensidad variable, aumenta con la marcha y cede algo con el reposo. Puede ir acompañado de edema en la cara dorsal del antepié. Transcurrido un plazo suficiente, es posible palpar un abultamiento producido por la acentuada reacción perióstica.

En la algodistrofia refleja o *enfermedad de Sudeck,* hay dolor difuso y continuo por todo el pie, que se acentúa con el apoyo y la presión directa.

© MASSON, S.A. Fotocopiar sin autorización es un delito.

Por analogía con lo que sucede en el túnel carpiano, se habla de *síndrome del túnel tarsiano* para referirse a los signos y síntomas que se producen por compresión del nervio tibial posterior a su paso por el canal tarsiano. Se caracteriza por dolor y parestesias en la planta del pie en sus dos tercios anteriores. Su distribución es, a menudo, parcelaria, abarcando una parte del territorio.

Deliberadamente, hemos señalado las características del dolor debido a procesos propios del pie, pero no olvidemos que el pie participa en casi todo tipo de poliartropatías, así, artritis reumatoidea, gota, artropatía psoriásica, enfermedad de Reiter, espondiloartritis, artrosis, etc. Los caracteres del dolor serán los propios de estas enfermedades. También hay que tener presente la posibilidad de osteítis u osteoartritis infecciosas.

El *pie neuropático,* frecuente en diabetes inveterada, es indoloro o desproporcionadamente poco doloroso. También hay que tener presentes las características del *dolor vascular* (arterial, venoso), para no confundirlo con procesos propios del aparato locomotor del pie.

## INSPECCIÓN

Iniciamos la inspección del pie con el enfermo en bipedestación, con los pies descalzos y sobre un plano duro. Observado por detrás, veremos la situación del eje de la pierna y del talón. Normalmente, se encuentran en una misma línea vertical, aunque un ángulo de hasta 5° se considera aún normal. Las desviaciones más acentuadas del talón hacia fuera o hacia dentro constituyen el *talón varo o valgo* respectivamente (fig. 11-50).

A continuación, lo miraremos por delante, con lo cual veremos si los pies mantienen su paralelismo o, por el contrario, se separan o convergen por su punta *(pie varo o valgo).*

Finalmente, observaremos el pie por su cara interna para ver el estado del arco longitudinal interno. Hay que investigar hasta qué punto se deprime el arco longitudinal interno con el apoyo del cuerpo *(pie plano).* En el *pie cavo,* el arco puede ser normal o incluso estar bajo con el apoyo, pero la bóveda se encuentra elevada, como se pone de manifiesto examinando el pie libre o con el podograma.

### Formas del pie

El pie puede adoptar diferentes formas y una gran variedad de matices. La longitud de los dedos permite agrupar los pies en tres tipos fundamentales (fig. 11-52):

1. *Pie griego.* El primer dedo es más corto que el segundo.
2. *Pie egipcio.* El primer dedo es el más prominente.
3. *Pie cuadrado.* Tienen igual longitud los dos, tres o cuatro primeros dedos.

### Posiciones anormales del pie

Se definen de la siguiente manera:

1. *Aducción.* Antepié desplazado hacia dentro en relación con el eje de la pierna.
2. *Abducción.* Antepié desplazado hacia fuera en relación con el eje de la pierna.
3. *Inversión o supinación.* La planta del pie mira hacia dentro.
4. *Eversión o pronación.* La planta del pie mira hacia fuera.
5. *Varo.* Combinación de la aducción e inversión.
6. *Valgo.* Combinación de la abducción y eversión.
7. *Calcáneo.* Antepié en flexión dorsal.
8. *Equino.* Antepié en flexión plantar.

La inspección debe completarse buscando prominencias en el borde interno del pie, viendo si hay ensanchamiento del antepié, examinando la forma y posición de los dedos, prominencias de las cabezas de los metatarsianos en la planta, prominencias óseas en el dorso o a un lado, hinchazón localizada o difusa, engrosamiento a nivel de algún tendón, varicosidades, ulceraciones,

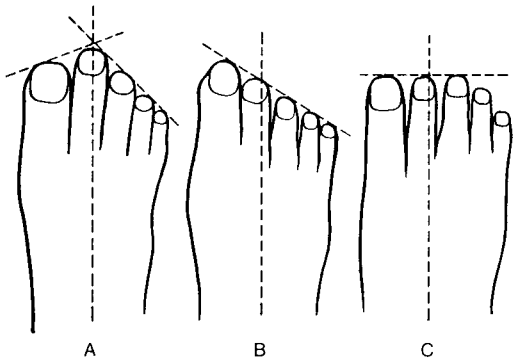


**Fig. 11-52.** A) Pie griego. B) Pie egipcio. C) Pie cuadrado.

cianosis, sudación y epidermofitosis entre los dedos.

No se debe olvidar el *examen de las uñas,* buscando deformidades o alteraciones (psoriasis, micosis). Todas estas anormalidades las veremos mejor con el enfermo sin apoyar el pie, es decir, estando sentado con el pie colgando o en decúbito.

Hay que observar también al enfermo calzado y ver si el zapato es demasiado largo, corto, ancho o estrecho y cuáles son los puntos de mayor presión sobre el pie.

## Alteraciones más frecuentes

A continuación, señalamos las características principales que detecta la inspección en las alteraciones más frecuentes del pie (fig. 11-53).

1. *Pie plano.* Se observa la inclinación en valgo del talón, el aplanamiento del ángulo longitudinal interno, la aparición de prominencias en el borde interno del pie, producidas por el maléolo interno, la cabeza del astrálago y el escafoides, y la desviación del pie en eversión y abducción. El caminar es pesado, evocando la palmípeda o el plantígrado. El tacón del calzado usado muestra un mayor desgaste por su borde interno.

En la metatarsalgia del pie plano transverso, se observa la desaparición de la convexidad dorsal del arco metatarsiano, visible normalmente con el pie en reposo, y la frecuencia de dedos retraídos dorsalmente en martillo. Puede ir acompañada de hinchazón a nivel de las articulaciones metatarsofalángicas y callosidades en la planta a nivel de la cabeza de los metatarsianos. A menudo, se acompaña de «*hallux valgus* y dedos en martillo».

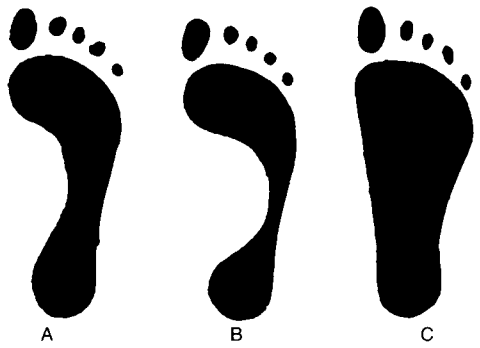


**Fig. 11-53.** Huellas plantares. A) Pie normal. B) Pie cavo. C) Pie plano.

2. *Hallux valgus.* Consiste en la posición del dedo gordo en aducción; a veces aparta al segundo dedo o se coloca por debajo o por encima de él. Se produce una marcada prominencia interna en la articulación metatarsofalángica, con engrosamiento óseo en el borde interno de la articulación y de la cabeza del primer metatarsiano. En esta zona prominente suele desarrollarse una bolsa serosa que puede inflamarse (higroma o juanete).

3. *Dedo en martillo.* Consiste en una hiperextensión de la primera falange y una flexión de la segunda falange. El dedo más afectado suele ser el segundo. Hay tendencia a la formación de callosidades dolorosas en las prominencias óseas. El calzado corto y estrecho agrava el cuadro.

4. *Pie cavo.* Consiste en un aumento de la concavidad de la bóveda plantar, que va acompañado habitualmente de un aplanamiento del arco transverso anterior.

5. *Callosidades.* Siempre aparecen en las zonas de apoyo de la planta o en aquellas donde el pie está sometido a presión por el calzado.

6. *Tumefacción.* Puede ser difusa o localizada:

*a) Tumefacción difusa.* Aparece en todo el pie con piel lisa y atrófica, es propia de la «enfermedad de Sudeck». En ocasiones, en algunos procesos localizados, como la gota o una artritis infecciosa, aunque al principio se manifiesten por una tumefacción localizada, ésta puede extenderse y abarcar todo el dorso del pie.

b) *Tumefacciones localizadas.* Pueden ser de origen óseo y aparecer en el talón (osteítis del calcáneo o «enfermedad de Haglund»), en el dorso («enfermedad de Köhler» en el escafoides), en la cabeza del segundo metatarsiano («enfermedad de Freiberg») o en la diáfisis del segundo metatarsiano (fractura de marcha o «enfermedad de Deutschlander»). Las tumefacciones de origen articular nos orientan sobre la existencia de una artritis reumatoidea o enfermedad afín y de la gota, aunque en esta enfermedad hay, a menudo, participación extraarticular. En la artritis infecciosa y en la osteoartropatía neuropática, la tumefacción puede producirse en cualquier zona. La artrosis astragaloescafoidea y escafoidocuneana se caracteriza por osteofitos que hacen prominencia en el dorso del pie. Una prominencia de las mismas características se observa en la artrosis metatarsofalángica o *hallux rigidus.* La tumefacción de origen tenosinovial se sitúa en el trayecto de las vainas tendinosas. En la *enfermedad de Lederhose,* se ven nudosidades de consistencia fibrosa adheridas a la piel, en la planta del pie.

© MASSON, S.A. Fotocopiar sin autorización es un delito.

7. *Miscelánea.* Hay otras alteraciones de la estática; aunque mucho más raras, también deben ser valoradas, así, pie zambo equinovaro (equinismo, supinación y aducción), pie *talus*, pie valgo, pie aducto, etc.

## PALPACIÓN

Complementa los detalles aportados por la inspección. Nos ayudará a detectar pequeñas tumefacciones y puntos o zonas dolorosas a la presión. Mediante la palpación, conoceremos la temperatura local y sabremos si pulsan las arterias pedia y tibial posterior (dato imprescindible a explorar y valorar ante cualquier alteración localizada a nivel de los pies).

## MOVILIDAD

La *articulación subastragalina* permite movimientos de supinación-pronación y de abducción-aducción. Estos movimientos se producen también en la *articulación mediotarsiana o articulación de Chofart* (astragaloescafoidea y calcaneocuboidea), que también permite un cierto grado de flexión-extensión. Las *articulaciones metatarsofalángicas e interfalángicas* permiten el movimiento de flexión-extensión de los dedos. Las restantes articulaciones son «artrodias» y por ello carecen de movilidad, aunque facilitan cierta elasticidad en la adaptación del pie.

Para la *valoración de la movilidad del pie,* el enfermo debe estar sentado con los pies colgantes. Se le invita a que realice los movimientos de flexión dorsal, flexión plantar, aducción, abducción, pronación y supinación. Mediante la supinación-pronación pasiva del antepié, se exploran las articulaciones del tarso y del metatarso; se lleva a cabo tomando el antepié entre el pulgar y el índice de nuestra mano, abrazándole por su borde interno y de través a nivel del tercio distal de los metatarsianos, mientras que con la otra mano sujetamos el talón, de este modo se imprimen fácilmente al pie movimientos de supinación y pronación; este movimiento está limitado y es doloroso, en las afecciones del tarso.

Es importante comprobar, en todos los casos, la movilidad de los dedos uno por uno, puesto que pueden pasar fácilmente inadvertidas rigideces y aun anquilosis. En el *hallux rigidus,* hay limitación del movimiento de dorsiflexión del dedo gordo.

## EXPLORACIÓN RADIOLÓGICA

Se utilizan habitualmente las proyecciones dorsoplantar o plantaplaca y lateral.

En la *proyección dorsoplantar,* en una sola placa es imposible una visión perfecta de las diversas articulaciones, pero casi siempre la visión de conjunto es satisfactoria. Si en ésta no se detecta una afección clínicamente sospechada, es necesario proceder a proyecciones complementarias adecuadas a cada región articular. La marcada diferencia del grosor del pie entre las partes anterior y posterior añade una dificultad suplementaria. Se ha aconsejado igualar el grosor adaptando un saquito de harina o sémola, que son sustancias radiotransparentes con un coeficiente de absorción parecido al de las estructuras del pie, de modo que se logra una masa de grosor uniforme. No obstante, es mejor dar mayor o menor penetración, según interese ver la parte anterior o la posterior del pie.

En la *proyección lateral,* se detectan bien las alteraciones del calcáneo y del astrágalo, y de las articulaciones subastragalina y astragaloescafoidea. Para apreciar el estado del arco longitudinal interno, se efectúan las radiografías con el pie en carga. En el pie plano valgo, se ve que el escafoides se encuentra a menos de 15 mm del suelo y que la cara inferior del calcáneo, normalmente oblicua hacia arriba y delante en unos 20-40°, está a menos de 20° del suelo.

El examen radiográfico permite visualizar alteraciones similares a las de otras áreas articulares. Como particularidad, citemos la osteoporosis moteada propia de la osteodistrofia refleja o enfermedad de Sudeck.

En el pie, son frecuentes los *huesos supernumerarios,* que no deben confundirse con arrancamientos o fracturas. Citemos el escafoides supernumerario junto al extremo interno del escafoides, y el hueso trígono, por detrás del tubérculo posteroexterno del astrálago.

## OTRAS EXPLORACIONES COMPLEMENTARIAS

El *podoscopio* consiste en un sistema de refracción que permite ver la zona de apoyo de la planta del pie.

El *podograma* se realiza apoyando el pie sobre una placa de goma sujeta a un bastidor de madera y en contacto directo con un papel. La cara de la goma que mira al papel está embadurnada con

tinta tampón. Con ello queda marcada la huella plantar (fig. 11-54).

El *fotopodograma* utiliza papel fotográfico velado; sobre dicho papel se coloca el pie del enfermo en apoyo, habiéndosele previamente pincelado la planta con líquido revelador.

## ■ REGIÓN DEL HOMBRO

La articulación escapulohumeral está dotada de un amplio grado de movilidad, pero no es una articulación de apoyo. De ahí que predomine la patología tendinosa (deterioro, calcificación, rotura) y sea rara la patología artrósica. Una enfermedad particular de esta articulación es la *capsulitis retráctil;* la cápsula articular, normalmente muy laxa, se retrae y todos los movimientos quedan limitados; en su grado extremo de limitación total, se habla de *hombro congelado.* También se debe destacar la existencia de la bolsa serosa subdeltoidea que facilita el deslizamiento de la cabeza humeral, pero que puede ser asiento de acentuada reacción inflamatoria, especialmente en las calcificaciones del tendón del supraspinoso. Su suelo está constituido por dicho tendón; su techo, por la cara inferior del acromion; sus expansiones laterales se deslizan hacia fuera, bajo el deltoides, y hacia dentro sobre el cuerpo muscular del supraspinoso. En conjunto, forma una especie de calota, cuya concavidad mira abajo y hacia dentro.

Además de la articulación escapulohumeral, hay otras tres articulaciones que participan en la movilidad del hombro, la acromioclavicular, la esternoclavicular y la escapulotorácica.

Todas las estructuras del hombro forman parte del territorio de inervación del V segmento cervical, a excepción de la articulación acromioclavicular, que pertenece al IV segmento (figs. 11-1 y 11-54). Esto explica que el dolor que parte de estas estructuras se localice, por el mecanismo del dolor referido, en el brazo, por lo general en la inserción del músculo deltoides, en el lado radial del antebrazo, y puede llegar a la región de la muñeca, es decir, toda la zona correspondiente al dermatoma C5. Por otra parte, las alteraciones cervicales del segmento C4-C5 pueden dar dolor irradiado o referido a la zona del trapecio, pectorales y muñón del hombro, y las del segmento C5-C6 en el área señalada anteriormente.

Por todo ello, el dolor de esta región puede tener múltiples orígenes y el *diagnóstico diferencial* es, a menudo, difícil.

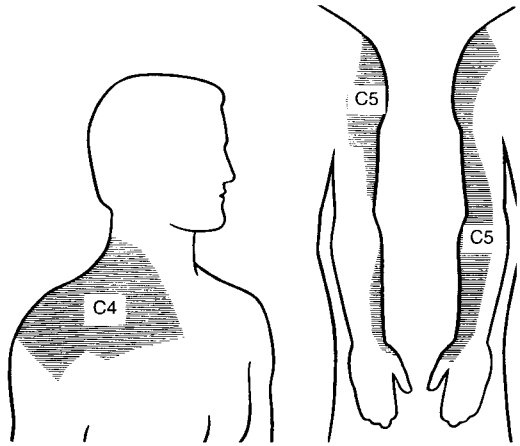


**Fig. 11-54.** C4 y C5 dermatomas cervicales.

## INTERROGATORIO

El dolor localizado predominantemente en la región del hombro es uno de los síntomas más corrientes en personas de más de 40 años. Si bien proviene, en la mayoría de casos, de lesiones locales del aparato locomotor (formaciones articulares, tendones, huesos), diversas enfermedades viscerales pueden provocar dolor referido a dicha región. El dolor procedente del diafragma irritado (absceso subfrénico, quiste hidatídico hepático, etc.) se nota en el área del trapecio (fig. 11-8); el dolor procedente de las coronarias o de la aorta, en la región infraclavicular y cara medial del brazo; el dolor proveniente de la vesícula biliar, en la cara externa del hombro. Por lo general, no es difícil distinguir este dolor referido del dolor intrínseco del hombro. El primero se asocia a signos y síntomas propios de las enfermedades causales y no es influido por los movimientos del hombro.

Una causa extrínseca de dolor en el hombro es el *tumor apical de Pancoast,* por compresión del plexo braquial. El dolor generalmente es intenso y va acompañado de afectación de la cadena simpática, con «síndrome de Bernard-Horner».

La patología propia de la región del hombro es compleja, pero, por lo general, el interrogatorio y la exploración clínica nos permitirán diagnosticar con precisión la mayoría de procesos. Para ello, es básico conocer bien las características del dolor y su repercusión funcional. Menos importancia tiene la exploración radiológica o de laboratorio, aunque ambas sean necesarias para descartar procesos menos frecuentes, como en-

© MASSON, S.A. Fotocopiar sin autorización es un delito.

fermedades óseas, lesiones articulares destructivas o artrósicas.

El comienzo brusco es propio de los procesos de origen traumático, rotura tendinosa o luxación. El comienzo rápido, con dolor intenso e incapacitante, permite sospechar una tendinitis calcificante o una artritis infecciosa. El comienzo lento se da en la capsulitis retráctil y en el deterioro tendinoso.

En la tendinitis del manguito de los rotadores, el dolor se acentúa al descansar sobre el hombro y al hacer una abducción activa, y más si se acompaña de rotación externa, tal como ocurre al ponerse la chaqueta.

Es importante preguntar si el dolor se acentúa con el movimiento del brazo (propio de las enfermedades del hombro) o con el movimiento cervical (propio de las afecciones cervicales).

La toma de barbitúricos o de hidracidas, las enfermedades intratorácicas, como las coronariopatías o la tuberculosis pulmonar, la diabetes y ciertos trastornos neurológicos predisponen a la capsulitis retráctil.

Aunque después, en la exploración, precisaremos mejor el tipo y grado de limitación articular, con el interrogatorio podemos tener una idea de ella. Hay que preguntar si se pueden realizar movimientos como abrocharse el delantal o el sujetador, peinarse o alcanzar un objeto de una estantería elevada.

## INSPECCIÓN

En los trastornos postraumáticos, pueden apreciarse deformaciones, como en la luxación acromioclavicular, luxación escapulohumeral, fractura de la extremidad superior del húmero, etc. En cambio, en las enfermedades médicas, las alteraciones de la forma son más raras. No obstante, en algunos casos son evidentes y muy orientativas. La porción más prominente del hombro está constituida por la masa del deltoides, que le da una forma redondeada; en casos de atrofia, se nota una menor prominencia en relación con el lado sano y se pueden visualizar los relieves de las tuberosidades del húmero.

La atrofia acentuada del deltoides es propia de las artritis y de los procesos neurológicos. En algunos casos de bursitis, puede verse una prominencia a nivel del surco acromiohumeral. También se observa en bursitis hemorrágicas, no raras en el anciano y en enfermos que toman anticoagulantes. Este signo implica un cierto grado de atrofia deltoidea y un cúmulo de líquido muy abundante en la bolsa.

En las artritis agudas, infecciosas o inespecíficas y en las bursitis por calcificación tendinosa, así como en casos extremos de capsulitis retráctil, el enfermo coloca espontáneamente el brazo adosado al tórax y el antebrazo en flexión.

Hay que prestar atención a la zona correspondiente a la articulación acromioclavicular, buscando tumefacción (*artritis*) o deformación (*artrosis*). Lo mismo cabe decir de la articulación esternoclavicular. Cuando hay una anquilosis de las articulaciones esternoclaviculares, los hombros se proyectan hacia delante.

En las roturas del tendón largo del bíceps, el vientre de este músculo se desplaza hacia abajo, y a este nivel se observa una equimosis que puede extenderse hasta el antebrazo.

La patología ósea local puede también dar manifestaciones a este nivel, especialmente en caso de tumores o infección de la clavícula por ser el hueso más superficial.

En las escoliosis dorsales, los dos hombros están a distinta altura y en las grandes cifosis están proyectados hacia delante.

El relieve de la escápula es fácilmente visible; cualquier asimetría en la posición de la escápula en relación al tórax indica una atrofia del músculo serrato anterior. La *deformidad de Spregel* es otra causa de asimetría escapular.

## PALPACIÓN

El hallazgo de ciertos puntos dolorosos a la presión, valorados conjuntamente con otros signos exploratorios, puede ser de utilidad diagnóstica. Hay que compararlos con la misma presión ejercida sobre el punto simétrico del otro lado. Conviene no olvidar que la ausencia de puntos dolorosos no excluye la posibilidad de cualquier afección, dada la situación profunda de la mayoría de las estructuras en esta región. No obstante, existen puntos muy concretos que son muy sugerentes, así, las articulaciones esternoclavicular y acromioclavicular, el surco acromiohumeral, el troquiter y la corredera bicipital.

La *articulación esternoclavicular* es superficial y se palpa fácilmente, da lugar a dolor en casos de artrosis y sobrecarga.

La *articulación acromioclavicular* puede ser asiento de dolor en la artrosis. Por ser superficial, se palpa con facilidad; la movilización del hombro hace más fácil su identificación.

El dolor sobre el *surco acromiohumeral* puede provocarse en casos de bursitis o de lesiones del manguito.

El dolor localizado en el *troquiter* es propio de sus arrancamientos postraumáticos.

La *corredera bicipital,* por la que discurre el tendón largo del bíceps, se localiza bien en los individuos delgados. Si colocamos los dedos por la cara anterior del muñón del hombro y se provoca un movimiento de rotación interna y externa alternativamente, se palpan bien la prominencia del troquiter por fuera y del troquín por dentro. Entre ambos está la corredera bicipital y en ella se palpa el tendón. Si se provoca dolor en esta zona, podemos sospechar una afección degenerativa de ésta.

El *manguito de los rotadores* está compuesto por cuatro músculos, tres de los cuales son palpables en su inserción en el troquiter. Son el supraspinoso, el infraspinoso y el redondo menor. Al provocar la rotación externa del brazo, se palpan por debajo del acromion (cara posterior). Con el brazo en extensión, se palpan ligeramente por debajo del borde anterior del acromion. El dolor provocado en esta zona puede indicar tendinitis, desgarro o rotura tendinosa, procesos muy frecuentes en el manguito y especialmente en la zona correspondiente al supraspinoso.

Como en otras regiones articulares, la palpación nos detecta aumentos locales de temperatura y contribuye a cerciorarnos de si las deformaciones externas son blandas o duras y de si fluctúan o no. La deformidad del hueso con hipertermia local puede ser debida a enfermedad de Paget, tumores primitivos o metástasis.

## MOVILIDAD

La movilidad del hombro es la resultante de movimientos sincrónicos de la articulación escapulohumeral, de la escápula sobre la caja torácica y de las articulaciones acromioclavicular y esternoclavicular.

### Capacidad de movimiento

Las posibilidades de movimiento del hombro son múltiples. En clínica, exploramos básicamente la abducción, la flexión o elevación anterior, la extensión, la rotación interna y la rotación externa. Sin menospreciar el valor de la inspección y de la palpación, podemos afirmar que la exploración de la movilidad es la que nos aportará más datos para diferenciar las estructuras afectadas en la patología del hombro:

1. *Movimiento de abducción.* Puede alcanzar los 180°. En él participan, no sólo la articulación escapulohumeral, sino también la articulación esternoclavicular y la acromioclavicular. También contribuye a este movimiento el deslizamiento de la escápula sobre la pared torácica. Si se sujeta la escápula y la clavícula, la abducción, realizada en este caso a expensas exclusivamente de la articulación escapulohumeral, supera muy ligeramente los 90°.
2. *Movimiento de flexión.* Se produce cuando el extremo inferior del húmero se dirige hacia delante y arriba. Puede llegar a los 180°, participando en gran parte la articulación escapulohumeral y, en menor proporción, el deslizamiento y cierta dislocación de la escápula.
3. *Movimiento de extensión.* Es inverso al anterior y alcanza los 90°.
4. *Movimientos de rotación.* Se efectúan al girar el húmero alrededor de su eje longitudinal. Para evitar los factores de error inherentes a los movimientos del codo y de la muñeca, las rotaciones se exploran con el codo en ángulo recto. La exploración de la rotación externa es fácil. La posición de partida es con el antebrazo horizontal y dirigido hacia delante, y a partir de ella se imprime a su extremo anterior un movimiento hacia fuera. En los individuos jóvenes, se llega a los 90°; en los ancianos, el movimiento puede ser algo menor. La rotación interna es más difícil de medir. Con la posición anterior es imposible, ya que el antebrazo queda frenado por el contacto con la pared torácica. Se puede explorar con el brazo horizontal e imprimiendo al antebrazo un movimiento hacia abajo y después hacia atrás; se superan normalmente los 90°. Una forma práctica de medir este movimiento consiste en valorar el punto del dorso que puede alcanzar la mano del paciente; normalmente llega a alrededor de la T6. Cuando el movimiento está limitado, la gradación de puntos alcanzados, de menor a mayor limitación es T7, T8, T9, L5, sacro, nalga y trocánter (Rotés, Lience y Roig).

Dado que los grados normales de movilidad pueden experimentar ligeras variaciones de unas a otras personas, y que la movilidad disminuye en mayor o menor medida con la edad, es necesario comparar el movimiento del lado enfermo con el del lado sano. Sólo así podremos apreciar pequeñas limitaciones.

© MASSON, S.A. Fotocopiar sin autorización es un delito.

## Exploración de la movilidad

Al explorar los movimientos del hombro, el médico debe estar situado por detrás del paciente. Es conveniente que el paciente permanezca sentado. Se explorarán sucesivamente la movilidad activa, la pasiva y la movilidad contra resistencia.

### *Movilidad activa*

Si es normal, se puede excluir cualquier tipo de afección capsular (capsulitis retráctil) o sinovial. Asimismo, cabe descartar cualquier patología inflamatoria aguda de la bolsa subacromial. La aparición de un arco doloroso indica lesión de alguna estructura subacromial (manguito de los rotadores, tendón de la porción larga del bíceps, bolsa subacromial). El dolor se inicia cuando la abducción llega a los 80°, en el momento en que las tuberosidades del húmero pasan por debajo del acromion, y desaparecen cuando ya han sobrepasado su reborde (fig. 11-55).

La articulación acromioclavicular participa sólo en los últimos 90° del movimiento. La aparición de dolor en la segunda mitad de la abducción es propia de las lesiones de esta articulación.

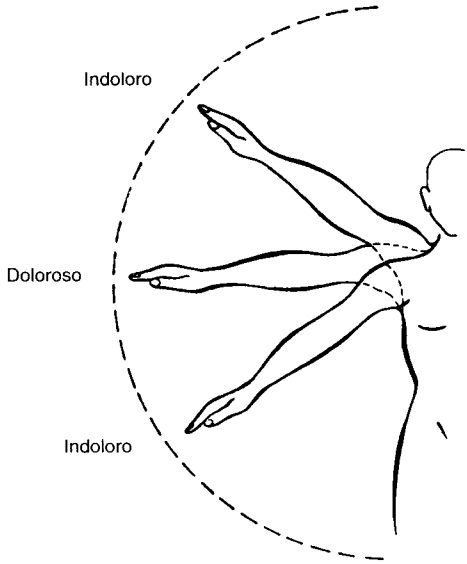


**Fig. 11-55.** Signo del arco doloroso.

La degeneración de los tendones del supraspinoso y del infraspinoso facilita el depósito de cristales de hidroxiapatita en las superficies de sus fibras o entre ellas; sucede en un 2 % de la población de edad media. Esta calcificación, en ausencia de irritación de la bolsa subacromial o del paso de cristales a su interior, es generalmente asintomática, pero en algunos casos existe una ligera limitación de la abducción por disminución del espacio de deslizamiento debajo del arco formado por el acromion, el ligamento coracoacromial y la apófisis coracoides.

Como quiera que la articulación esternoclavicular participa en el movimiento de abducción, pero no en los restantes, en las anquilosis de esta articulación (no raras en la espondiloartritis anquilosante) se puede apreciar una limitación de este movimiento de alrededor de 90°, permaneciendo libres los restantes. Una maniobra para poner en evidencia la afección esternoclavicular consiste en elevar los hombros, movimiento que no se podrá realizar en toda su amplitud o provocará dolor.

### *Movilidad pasiva*

Se realizará si se ha detectado alguna limitación en la exploración de la movilidad activa.

Como norma básica, se puede afirmar que la limitación global de los movimientos es propia de las afecciones capsulares o sinoviales; la limitación en un sentido o la provocación de dolor con el movimiento, aunque no esté limitado, son propias de las afecciones periarticulares, en especial de los tendones o de la bolsa subacromial.

No obstante, esta norma requiere algunas matizaciones. En las artritis infecciosas o de los reumatismos inespecíficos (artritis reumatoidea, espondilitis y enfermedades afines) la limitación es proporcionada en todos los sentidos y muy dolorosa (fig. 11-56). En la capsulitis retráctil, la limitación es también global, pero hay una mayor conservación del movimiento de flexión, estando más limitado el de rotación externa, que también es el que tarda más en recuperarse. Las bursitis subacromiodeltoideas limitan predominantemente la abducción, pudiendo permanecer libres los restantes movimientos; sin embargo, en un gran porcentaje de enfermos con tendinitis calcificante se produce una bursitis por irritación o por paso de cristales al interior de la bolsa. Esto puede conducir a una bursitis aguda con limitación dolorosa de cualquier movimiento; en los

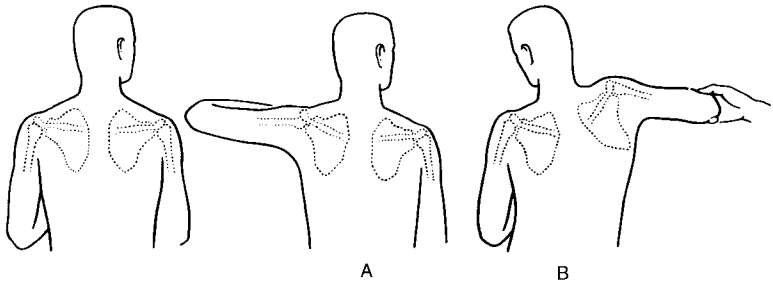


**Fig. 11-56.** A) Abducción del hombro normal. B) Abducción del hombro bloqueado.

casos de bursitis subaguda o crónica de la misma naturaleza, el dolor y la limitación son menos acentuados.

Hay otro cuadro doloroso del hombro, poco conocido pero no raro en personas ancianas, se trata del *hombro hemorrágico,* caracterizado por una hemartrosis que puede extenderse a la bolsa subacromial y que limita globalmente la movilidad. El diagnóstico se hace por punción.

El arco doloroso ya citado, provocado por las alteraciones de las estructuras subacromiales, se puede soslayar, en algunos casos, imprimiendo al brazo un movimiento de rotación externa antes de alcanzar los 80°.

### *Movimientos contra resistencia*

Sirven para detectar lesiones musculotendinosas, cuando la movilidad pasiva es normal o está poco disminuida. No obstante, en la región del hombro algunas de estas maniobras pueden inducir a error. Téngase en cuenta, por ejemplo, la estrecha relación de vecindad entre los tendones que constituyen el manguito de los rotadores y la bolsa subacromial. Cualquier proceso de esta última puede despertar dolor al forzar la tensión de las estructuras tendinosas vecinas. Con esta salvedad, se puede decir que la abducción dolorosa es propia de las lesiones del supraspinoso. El dolor a la rotación externa indica lesión del infraspinoso, a la rotación interna indica lesión del subescapular. Las lesiones de los demás músculos que intervienen en la movilidad del hombro son raras. Estas maniobras se hacen inmovilizando el brazo del enfermo, sujetándolo fuertemente mientras el enfermo intenta moverlo. Con ello el manguito se pone en tensión sin mover la articulación escapulohumeral.

El tendón largo del bíceps se inserta en la superficie superior de la glenoides y, después de un trayecto intraarticular, llega a un canal situado en la cara anterolateral de la cabeza y cuello humeral. En esta zona, sufre a menudo lesiones y hasta puede romperse.

La *maniobra de Yergason* provoca dolor, con frecuencia, en las lesiones de la porción larga del bíceps. Consiste en flexionar el antebrazo a 90° y provocar una supinación del codo, al propio tiempo que con nuestra mano hacemos resistencia a este movimiento.

No rara vez las lesiones del hombro no se limitan a una sola estructura, lo que puede causar cierta perplejidad ante el resultado de la exploración que escapa a los esquemas que venimos refiriendo. La degeneración del manguito de los rotadores es progresiva y, si bien se inicia en un tendón determinado, puede extenderse a todos los demás. Las alteraciones patológicas, degeneración, edema, infiltración y fibrosis pueden también invadir la cápsula y el tendón de la porción larga del bíceps.

## Síndromes dolorosos asociados

Consideraremos, por su frecuencia:

1. *Síndrome hombro-mano.* Se considera una manifestación de la denominada distrofia simpática refleja. Se trata de una afección simultánea del hombro y de la mano de la misma extremidad. El patrón de afección del hombro es el de la capsulitis retráctil. La mano y los dedos se tornan tumefactos, y disminuye su capacidad de movimiento. En una segunda fase se adelgazan y se retraen, y pueden quedar limitaciones permanentes de la movilidad y una actitud en flexión de los dedos. En las radiografías, se observa osteoporosis, a menudo con su característico aspecto moteado.

© MASSON, S.A. Fotocopiar sin autorización es un delito.

2. *Polimialgia reumática.* Se trata de un trastorno aún no bien definido desde el punto de vista patológico y etiopatogénico, pero con caracteres clínicos y evolutivos que le confieren un carácter peculiar indiscutible. Evoluciona con dolor y limitación de la movilidad de ambos hombros, con un patrón similar al de la capsulitis retráctil, afección de las mismas características en las caderas y eventualmente dolor cervical, lumbar y artritis en algunas articulaciones periféricas. Es propia de personas de edad superior a los 50 años. Va acompañada de fiebre, adelgazamiento y velocidad de sedimentación muy acelerada. Puede durar varios meses e incluso algunos años, y responde fácilmente a la corticoterapia.

## EXPLORACIÓN RADIOLÓGICA

Las alteraciones más frecuentes del hombro, por afectar a partes blandas, no tienen traducción radiológica. No obstante, la práctica de al menos una radiografía en proyección anteroposterior es necesaria para descartar algunos procesos menos frecuentes.

La radiografía se realiza con el enfermo en decúbito supino con la extremidad adosada al tronco y la palma de la mano dirigida hacia delante. La cara posterior del hombro se aplica sobre la placa. El rayo se dirige a la cabeza humeral, con una inclinación caudocraneal de 25°. Con esta proyección, se delimita bien el contorno de la cabeza humeral y, en su parte externa, la prominencia del troquiter. La cabeza está separada claramente del acromion, pero en su posición inferointerna se superpone a la sombra del borde posterior de la cavidad glenoidea. En la parte superoexterna de la cabeza y en el tronquiter, hay una zona de menor densidad ósea que es completamente normal. La articulación acromioclavicular se visualiza bien en esta proyección. La forma del acromion es variable.

En la radiografía simple, la calcificación tendinosa se visualiza como una sombra de densidad, tamaño y forma variables; puede alcanzar hasta 1 cm en su diámetro mayor. En ocasiones, su borde es regular, pero en otras está mal limitado. Puede verse más de una calcificación. Se sitúan en el espacio acromiohumeral o por fuera de él junto al troquiter, o proyectándose parcialmente sobre él. Cuando por su situación se proyecta sobre la cabeza humeral, se aprecia como una zona más densa en el área de la misma, pero a menudo pasa inadvertida en la radiografía estándar y se tiene que poner de manifiesto recurriendo a otras proyecciones.

Los músculos que constituyen el manguito mantienen la cabeza humeral en contacto con la cavidad glenoidea, compensando la laxitud de la cápsula articular. La rotura del manguito determina una elevación de la cabeza humeral cuando se intenta elevar el brazo. Se cree que esta elevación es la causa de una *neoartrosis acromiohumeral.* De Sèze describió unos signos radiográficos que serían característicos de esta neoartrosis, así, disminución de espacio entre el acromion y el troquiter, osteoporosis difusa o microgeódica afectando a la extremidad superior del húmero o sólo el troquiter, y atrofia de su parte superior.

La artrografía con medio de contraste nos puede mostrar la comunicación entre la cavidad articular y la bolsa subacromial.

Otro signo detectable en la radiografía es la *artrosis acromioclavicular,* con disminución de la interlínea y osteofitosis. La artrosis escapulohumeral no es frecuente y, a menudo, asintomática. Los signos radiográficos se inician, y siempre son más manifiestos, en el extremo inferior de la superficie articular de la cabeza humeral y de la cavidad glenoidea. El signo más característico es un osteofito en el extremo inferior de la cabeza humeral, que en la fase inicial de su desarrollo aparece, simplemente, como una ligera prominencia que rompe la continuidad de la línea que une el contorno de la cabeza con el del cuello. En fases más avanzadas, el osteofito puede ser muy prominente y va acompañado de otro osteofito en el polo inferior de la cavidad glenoidea, estrechamiento de la interlínea articular y esclerosis del hueso subcondral.

Las imágenes radiológicas de artritis siempre van con retraso respecto a las manifestaciones clínicas. El signo más precoz y frecuente es una erosión en la parte superoexterna de la cabeza humeral. También son características las imágenes claras, geódicas en el seno de la cabeza humeral y, en fases avanzadas, irregularidades de la superficie articular y grandes destrucciones. En general, la parte escapular de la articulación se afecta tardíamente.

La radiografía permite detectar imágenes sospechosas de neoplasias en los huesos de esta región. Entre los tumores más frecuentes de esta región están las exostosis cartilaginosas en el extremo superior de la diáfisis humeral; el quiste óseo solitario, caracterizado por un área de rarefacción que abarca todo el espesor de la

diáfisis, de bordes regulares y ligera expansión de la corteza con adelgazamiento de ella; el tumor de células gigantes, que se localiza en la epífisis y metáfisis, y otros tumores benignos. El extremo superior del húmero es la localización más frecuente del sarcoma osteogénico, después del extremo inferior del fémur y el superior de la tibia.

Las artropatías neuropáticas pueden aparecer en la articulación del hombro. La más frecuente es la siringomielia. La imagen radiográfica es característica, con destrucción de la cabeza humeral y de la cavidad glenoidea, incongruencia de las superficies articulares con zonas de calcificación periarticular y zonas de esclerosis.

Otra afección del hombro con traducción radiológica es la osteonecrosis de la cabeza humeral. Puede ofrecer distintos aspectos. A veces, se trata de una condensación ósea subcondral, homogénea, de tamaño variable, que abarca una parte de la periferia de la cabeza. En otros casos, se observa en la misma zona una solución de continuidad de la cortical. Puede haber alteraciones de la trama ósea con yuxtaposición anárquica de zonas de transparencia y de condensación. El contorno de la cabeza se aplana o se hunde. Un dato negativo importante es la conservación de la amplitud del espacio articular.

## ■ REGIÓN DEL CODO

La articulación del codo está formada por la extremidad inferior del húmero, las extremidades superiores del cúbito y del radio. El extremo inferior del húmero ensanchado transversalmente se aplana en sentido anteroposterior y se acoda ligeramente hacia delante. Destacan dos eminencias laterales, una externa o epicóndilo y otra interna o epitróclea. Entre ambas existe la superficie articular constituida por un cóndilo en la parte externa y una tróclea en la interna. Por detrás y encima de la tróclea, existe una cavidad o fosa olecraneana, y por delante y por encima, otra denominada fosa coronoidea. El extremo superior del cúbito está constituido por una cavidad, destinada a articularse con la tróclea humeral, y por detrás de ella una eminencia que se adapta a la fosa olecraneana y recibe el nombre de olécranon. En el extremo superior del radio, existe una depresión o cavidad glenoidea que se articula con el cóndilo humeral.

En el epicóndilo, se insertan un grupo de músculos de la cara posterior del antebrazo cuya misión es la extensión de la mano y la supinación del antebrazo. En la epitróclea, se inserta otro grupo muscular que ocupa la cara anterior del antebrazo, y su función es la flexión de la mano y la pronación del antebrazo.

En los alrededores de la articulación, se hallan algunas bolsas serosas, de las cuales la más importante por su trascendencia clínica es la retroolecraneana, que está situada en la cara posterior del codo.

En la región del codo, el nervio cubital pasa por un canal formado por el olécranon y la epitróclea, y está en íntimo contacto con la articulación, por lo cual se afecta a menudo en las artropatías del codo.

La patología más común y característica del codo es extraarticular. Afecta a los tendones y las bolsas serosas. El trastorno más frecuente se localiza en las inserciones tendinosas de los músculos epicondíleos. Esta afección se denomina epicondilitis. Por su incidencia frecuente en tenistas, también se habla de «codo de tenis», aunque es igualmente frecuente en cualquier profesión que obligue a un sobreesfuerzo de este grupo muscular; en muchos casos, no se halla un factor mecánico concreto. Un cuadro similar, aunque mucho menos frecuente, se sitúa en las inserciones tendinosas de la epitróclea; ha recibido también la denominación de «codo de golf».

La bolsa serosa retroolecraneana es asiento frecuente de procesos inflamatorios. Situada muy superficialmente, está predispuesta a irritaciones mecánicas o traumáticas *(bursitis traumática)*. Existe, asimismo, una bursitis gotosa muy frecuente y una bursitis en la artritis reumatoidea, que es más rara. No hay que olvidar la posible naturaleza infecciosa de esta bursitis.

La articulación del codo participa, a menudo, de las enfermedades articulares inflamatorias generalizadas, tales como la artritis reumatoidea y la fiebre reumática, y menos de la espondiloartritis y enfermedades similares. La artrosis de codo es frecuente, pero en la gran mayoría de casos es indolora o muy poco dolorosa y por esto raramente es motivo de consulta médica; provoca una limitación casi siempre discreta de la movilidad articular. También es relativamente frecuente la condromatosis articular; es una metaplasia cartilaginosa u ósea de la sinovial que repercute sobre la movilidad articular, a veces por formar cuerpos libres intraarticulares. Éstos pueden tener otro origen, como la osteocondritis disecante, rara en el codo.

© MASSON, S.A. Fotocopiar sin autorización es un delito.

## INTERROGATORIO

El enfermo acude a la consulta por dolor, tumefacción, deformación, limitación de la movilidad o por síntomas neurológicos alejados provocados por una compresión del nervio cubital a nivel del codo.

El dolor de la epicondilitis se caracteriza por su localización. Se refiere a la parte externa del codo y se extiende por el borde externo del antebrazo y menos frecuentemente, por el tercio inferior del brazo. Puede aparecer bruscamente a raíz de un movimiento de extensión de la mano o supinación del antebrazo; otras veces se instaura solapadamente. En la epitrocleítis, la localización es más imprecisa, y es la palpación la maniobra que sitúa el origen del dolor. Con mucha menor frecuencia, se hallan dolores electivos a nivel de otras inserciones, como la inferior del tendón del bíceps en la tuberosidad bicipital del radio, o la del tríceps en el olécranon. Las bursitis son otra causa de dolor localizado.

El dolor artrítico no difiere en sus características del de cualquier articulación. Es menos preciso en su localización, más persistente, más intenso y se acompaña de limitación franca de la movilidad.

*La región del codo es una de las localizaciones predilectas de la gota.* Puede manifestarse como ataque agudo, como artropatía crónica y como bursitis olecraneana. Ya hemos señalado que el dolor no es frecuente en la artrosis del codo.

El dolor de aparición brusca con bloqueo articular es indicativo de la presencia de un cuerpo libre intraarticular que puede estar originado por artrosis, condromatosis, osteocondritis disecante o por traumatismos.

## INSPECCIÓN

La inspección nos permite comprobar la presencia de tofos, bursitis (fig. 11-57), tumefacción intraarticular y nódulos reumatoideos. La tumefacción articular debe buscarse en el canal olecraneano externo, zona donde la sinovial es más accesible. En las artritis agudas, como la gotosa o la infecciosa, la tumefacción puede abarcar toda la región. Los nódulos reumatoideos se localizan en el dorso del extremo superior del antebrazo a nivel del cúbito.

Con el codo extendido, es normal una abducción de unos 5° en el hombre y unos 10° en la mujer. Si la abducción es mayor, se habla de codo valgo; si el ángulo es menor o está en aducción, de codo varo. Estas anormalidades son, por lo común, secundarias a fracturas, pero pueden ser primitivas o secundarias a enfermedades muy destructivas, como artritis infecciosas, artritis reumatoidea grave o siringomielia. En las llamadas formas primitivas, casi siempre existe una hiperlaxitud articular o incurvaciones óseas, probablemente de origen raquítico.

**Fig. 11-57.** Bursitis retroolecraneana.

## PALPACIÓN

El hallazgo de *puntos dolorosos* a la presión es, a veces, decisivo para el diagnóstico de ciertos procesos del codo. En la epicondilitis, el punto de máximo dolor a la presión varía de unos a otros enfermos; unas veces es en el mismo relieve del epicóndilo, otras en el saliente el borde externo de la extremidad inferior del húmero o en la depresión situada entre el epicóndilo y la cabeza radial, el fondo de la cual está ocupado por el tendón común de los músculos epicondíleos o en la masa de dichos músculos. En la epitrocleítis, el punto de máximo dolor se palpa en la epitróclea.

En el canal olecraneano externo, la palpación provoca dolor y comprueba la existencia de derrame en casos de artritis. En el canal olecraneano interno, está situado el nervio cubital, que se puede palpar si está engrosado como sucede en la lepra. La palpación de los fondos de saco sinoviales puede detectar también pequeñas tumoraciones de consistencia cartilaginosa en la condomatrosis.

Por debajo de la cabeza del radio puede hallarse un punto doloroso a la presión en los desgarros del tendón terminal del bíceps.

## MOVILIDAD

En el codo, tiene interés práctico la exploración de los movimientos pasivos y de algunos movimientos contra resistencia:

1. *Movilidad pasiva.* En las artritis de cualquier naturaleza, se halla una limitación proporcionada de la flexión y de la extensión.

*El signo más precoz y característico de la artrosis de codo es la limitación de la movilidad, sobre todo de la extensión.*

Al movilizar pasivamente la articulación, se nota bruscamente un obstáculo que el enfermo no puede vencer. Nunca produce una anquilosis total.

La osteocondromatosis, que muy a menudo se asocia a la artrosis, produce una limitación discreta de la movilidad; es poco dolorosa, de larga evolución, en el curso de la cual aparecen con frecuencia variable episodios de bloqueo con aumento del dolor y de la tumefacción. Ya se han citado anteriormente las otras causas de bloqueo articular.

2. *Movimientos contra resistencia.* En la epicondilitis, la movilidad activa y pasiva es normal; sin embargo, hay algunas maniobras que provocan dolor. Con el codo en extensión máxima, la flexión dorsal de la muñeca contra resistencia provoca dolor a nivel del epicóndilo. También lo pueden producir la abducción de la mano contra resistencia o la supinación contra resistencia.

En la epitrocleítis, el dolor se provoca o aumenta al poner en tensión los músculos que se insertan en la epitróclea; esto se logra al flexionar la mano contra resistencia.

### Síndrome doloroso asociado

En el denominado *síndrome del cubital,* aparecen síntomas neurológicos en el territorio del nervio cubital, que indican la posibilidad de compresión o fricción de este nervio a nivel del codo, en su trayecto por la corredera epitrocleoolecraneana. Se manifiesta por parestesias en el borde cubital de la mano, en el quinto dedo y en la mitad cubital del cuarto, y por atrofia y debilidad de los músculos inervados por el cubital. Las causas pueden ser múltiples, así, codo valgo muy acentuado, osteocondromatosis, artrosis, artritis y fracturas.

## EXPLORACIÓN RADIOLÓGICA

Las proyecciones más utilizadas son la anteroposterior, con el codo en extensión, y el perfil, con el codo flexionado en ángulo recto.

En la proyección anteroposterior, la interlínea articular húmero-cubitorradial está bien deslindada adoptando la forma de una «M» aplanada. La porción interna o cubitohumeral está ocupada por la sombra del olécranon. En su extremo superior, la sombra del cúbito en su porción externa y la del radio en su porción interna se superponen. A nivel de la tuberosidad bicipital del radio, hay una zona menos densa que no debe interpretarse como patológica. En el borde externo de la epífisis humeral, destaca la eminencia del epicóndilo, y en el borde interno, otro relieve menos prominente que corresponde a la epitróclea. El olécranon dibuja una imagen cuadrangular que se superpone a la sombra del húmero. Por encima de ella, hay una zona más clara que se corresponde con las fosas olecraneana y coronoides.

En la proyección de perfil, el espacio articular se visualiza como una franja clara cóncava hacia arriba. El extremo inferior del húmero está mal precisado en sus diferentes elementos por la superposición de ellos. En cambio, son bien aparentes el olécranon y las epífisis superiores del cúbito y del radio. Sólo hay una superposición de ambos huesos en una pequeña área triangular de base articular.

En la *artrosis,* la interlínea está disminuida de espesor. Dado que en la artrosis la actitud del codo es en flexión, en la proyección anteroposterior la interlínea parece más estrecha de lo que es en realidad. En el perfil, las superficies articulares de la tróclea y de la cavidad sigmoidea son irregulares y más densas. La cúpula radial está aplanada y agrandada por un reborde osteofítico. Los osteofitos también se observan en los bordes del olécranon y de la coronoides.

En la *condromatosis,* la imagen radiológica es característica. Se trata de sombras redondeadas, bien limitadas, generalmente en gran número, situadas especialmente a nivel de los fondos de saco anterior y posterior y de densidad irregular. Los casos en que la metaplasia es sólo cartilaginosa no dan imagen radiográfica.

La *osteocondritis disecante* se revela por la típica imagen de nicho en el cóndilo humeral y por la visualización de un cuerpo libre. Antes del desprendimiento, puede observarse una rarefacción ósea a nivel del cóndilo o una línea de demarcación.

© MASSON, S.A. Fotocopiar sin autorización es un delito.

Los *cuerpos libres* son bien visibles si están situados en los fondos de saco anterior o posterior; pasan inadvertidos si su sombra se superpone a la del hueso.

Las imágenes de *artritis* son las que repetidamente se han descrito en otras articulaciones.

Existen algunas *variantes radiológicas* sin significación patológica. La rótula del codo o hueso sesamoideo del codo es una formación ósea redondeada u oval situada por encima del olécranon. Su tamaño es variable y puede ser bilateral. A veces, el olécranon está insuficientemente desarrollado. Se interpreta como un núcleo que no se ha fusionado al resto del olécranon.

El *espolón olecraneano* es una exostosis situada a nivel de la inserción olecraneana del tríceps, semejante al espolón del calcáneo en el pie. No produce molestias por sí mismo, pero quizá contribuya al desarrollo de una bursitis traumática.

## ■ REGIÓN DE LA MUÑECA

En la muñeca, existe una disposición osteoarticular muy compleja, pero lo que le confiere mayor peculiaridad es la presencia de tendones, vainas tendinosas y nervios que pueden quedar afectadas por diversas lesiones.

Recordemos que en ella existen varias formaciones óseas. La extremidad inferior del radio tiene una carilla articular para los huesos de la primera fila del carpo, la apófisis estiloides en su extremo externo, y una carilla interna que se articula con el cúbito. La extremidad inferior del cúbito no se articula con los huesos del carpo. Está separada de ellos por el ligamento triangular; se trata de un fibrocartílago que va del borde inferior de la cavidad sigmoidea del radio a la apófisis estiloides del cúbito.

*En el carpo hay ocho huesos,* que se distribuyen en dos filas tranversales. La proximal, compuesta por el trapecio, trapezoides, hueso grande y hueso ganchoso, y la distal, formada por el escafoides, semilunar, piramidal y pisiforme. Estos últimos se articulan con el extremo proximal de los metacarpianos.

En conjunto, los huesos del carpo forman una concavidad anterior que se denomina *canal carpiano.* Este canal óseo tiene un techo constituido por una cinta fibrosa o ligamento anterior del carpo, que se inserta por su extremo interno en el pisiforme y en la apófisis unciforme del hueso ganchoso, y por su extremo externo, en el escafoides y en el trapecio. Por este túnel discurren los tendones flexores de los dedos con sus vainas y el nervio mediano (fig. 11-58).

La sinovial de la articulación radiocarpiana comunica, a menudo, con la radiocubital y, más raramente, con la mediocarpiana. Esta última puede ser única o estar subdividida. Puede también comunicar con las de las articulaciones carpometacarpianas. La trapezometacarpiana es independiente. Asimismo, hay comunicaciones con las vainas de los tendones. En conjunto, pues, la distribución de la sinovial es muy variable, destacando la frecuencia de unión entre las distintas cavidades, que explica la extensión fácil de los procesos inflamatorios por todas ellas.

La disposición de las vainas de los tendones es también variable. La más común es la que se muestra en la figura 11-59. Hay que resaltar que, mientras en la cara palmar hay vainas a nivel de la muñeca, mano y dedos, en la cara dorsal, no sobrepasan la muñeca por su extremo distal.

*La muñeca es la región preferida por la artritis reumatoidea.* Es característica de esta enfermedad la tumefacción por sinovitis con o sin tenosinovitis. También pueden asentar en ella diversos reumatismos inflamatorios. La artrosis primitiva se da en la articulación trapezometacarpiana del primer dedo, rara vez en la trapezoscafoidea y, excepcionalmente, en las demás.

Probablemente, el trastorno más frecuente originado en la muñeca es el *síndrome del canal carpiano,* ocasionado por una compresión del nervio mediano a este nivel. En la cara posterior del radio, existe también un ligamento anular posterior que contribuye a formar otro túnel osteofibroso para el abductor largo y el extensor corto del pulgar. El engrosamiento de su vaina o una compresión externa es causa de *la tenosinovitis de De Quervain,* afección también frecuente.

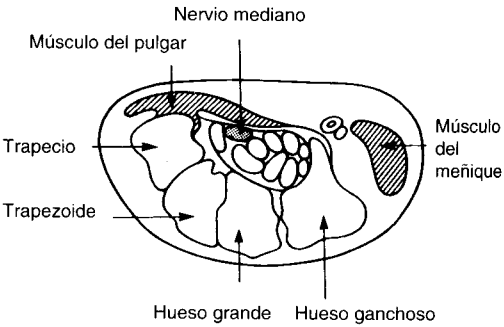


**Fig. 11-58.** Diagrama de la sección transversal del canal carpiano.

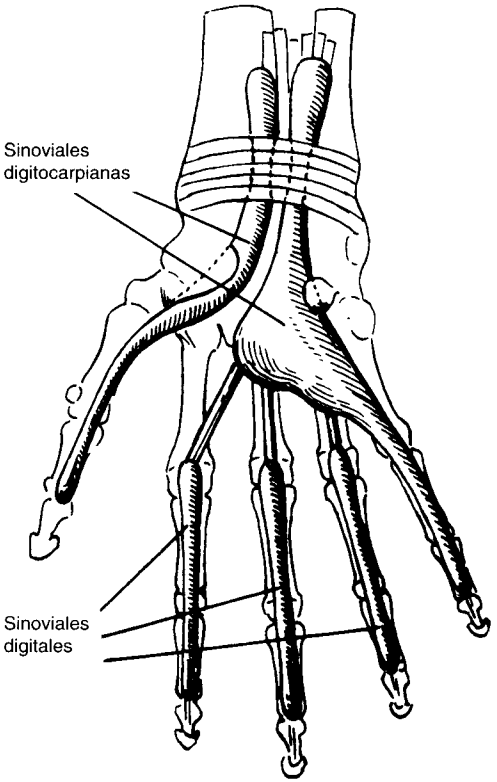


**Fig. 11-59.** Disposición de las vainas tendinosas de la muñeca y manos en su cara palmar.

La distensión traumática de la muñeca es causa frecuente de dolor. A veces, el traumatismo ha sido tan ligero que el enfermo no lo recuerda y se plantea el diagnóstico con otros procesos.

Otra afección local dolorosa es la subluxación o necrosis del semilunar.

Dado que se trata de una región en que las diversas estructuras son relativamente superficiales y, por lo tanto, accesibles a la exploración física, y que la mayoría de procesos tiene traducción radiológica, el diagnóstico, por lo general, no es difícil.

## INTERROGATORIO

El dolor es intenso, agudo (y limita la movilidad) en los procesos inflamatorios agudos, por ejemplo, las artritis y tenosinovitis sépticas y los ataques de gota, y moderado o sólo presente al presionar la interlínea o al mover la articulación, en la artritis reumatoidea, artrosis, necrosis de los huesos o afecciones tendinosas crónicas.

Una muñeca dolorosa, en particular en el dorso y en el borde externo, a menudo se debe a una caída con la mano abierta, ocurrida recientemente o varias semanas antes. Se trata de una simple distensión. Las radiografías descartarán una probable fractura del escafoides.

## INSPECCIÓN

La inspección permite comprobar las desviaciones, actitudes viciosas y otras deformaciones propias de las afecciones inflamatorias graves o prolongadas. Tiene escaso valor diagnóstico, por cuanto se trata de alteraciones que, cuando aparecen, el diagnóstico por lo común ya está hecho.

Mucho más valor tiene la presencia de tumefacciones, cuya localización y disposición nos permitirá deducir la estructura que está afectada. Siguiendo a Rotés, Lience y Roig, se pueden distinguir los siguientes tipos de tumefacción:

1. *Tumefacción localizada.* Tanto si se localiza en la cara palmar como en la cara dorsal, con una disposición transversal, es característica de las artritis, ya sea de la artritis reumatoidea como de las infecciosas.
2. *Tumefacción correspondiente a las vainas sinoviales.* Tanto palmares como dorsales, tiene una disposición longitudinal. En la cara dorsal, la tumefacción se localiza por encima de la muñeca. En cambio, en la cara palmar se sitúa por encima y por debajo de la muñeca, sufriendo una estrangulación a nivel de ella por obra del ligamento anular del carpo, adoptando en conjunto una forma en reloj de arena.
3. *Tumefacción localizada en el borde radial de la muñeca.* Se observa en la tenosinovitis de De Quervain.
4. *Tumefacción de la gota y de algunas artritis infecciosas.* Se caracteriza porque a menudo desborda el área propiamente articular y va acompañada de edema extenso.
5. *Ganglión.* Es un tumor circunscrito (figura 11-60), propio de la cara dorsal de la muñeca, aunque también se puede ver en su cara palmar, en el dorso de la mano y del pie y superficie anterior del tobillo. Es redondeado, renitente, ligeramente móvil e indoloro. El tamaño es variable, generalmente no superior al de una nuez. Al principio, suele ser visible sólo al flexionar la muñeca.

© MASSON, S.A. Fotocopiar sin autorización es un delito.

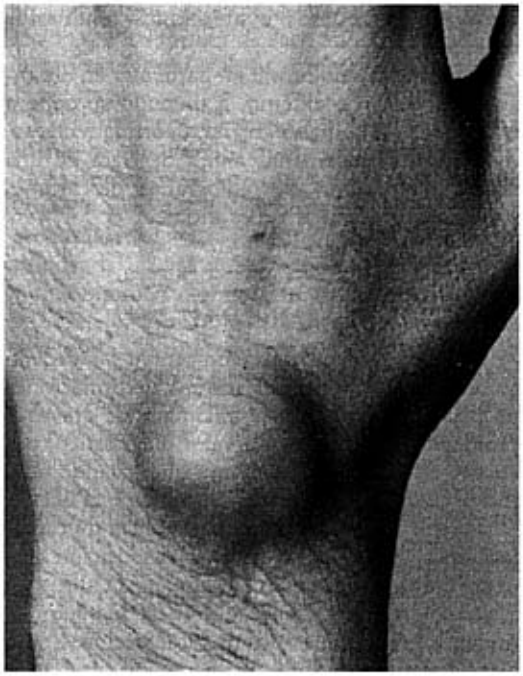

**Fig. 11-60.** Ganglión en el dorso de la muñeca.

## PALPACIÓN

Por la palpación, descubriremos pequeñas tumefacciones que han pasado inadvertidas en la inspección, y detectaremos la presencia de calor local. Es de gran utilidad la búsqueda de puntos dolorosos.

En la *tenosinovitis de De Quervain,* hay dolor en el borde radial de la muñeca, más marcado en la cara lateral de la cabeza del radio. En cambio, en la *artrosis trapezometacarpiana,* el dolor es selectivo en el extremo proximal del primer metacarpiano. Las afecciones del escafoides provocan dolor a nivel de la tabaquera anatómica. Las del semilunar, en el dorso de la muñeca. En la artritis reumatoidea y enfermedades afines, puede haber dolor en todo el perímetro de la muñeca.

En la *tenosinovitis palmar* con tumefacción, existe una maniobra palpatoria que acabará de confirmarnos el diagnóstico. Colocando un dedo en el relieve proximal y otro en el relieve distal, y haciendo presión alternativa en cada uno de ellos, se nota que pasa líquido por debajo del ligamento anular. A veces, la maniobra va acompañada de un pequeño ruido o crepitación.

## MOVILIDAD

Los movimientos de la muñeca que se exploran habitualmente son los de *flexión-extensión y abducción-aducción* (fig. 11-61).

En las artritis, hay limitación dolorosa y proporcionada de todos los movimientos. En afecciones aisladas óseas o tendinosas, la limitación se apreciará o predominará claramente en un solo sentido. Las pequeñas limitaciones de la extensión se ponen de manifiesto haciendo que el enfermo, juntadas las palmas de las manos y manteniéndolas unidas, separe los antebrazos al máximo. En el lado afectado, el ángulo que forman el antebrazo y la mano es más abierto.

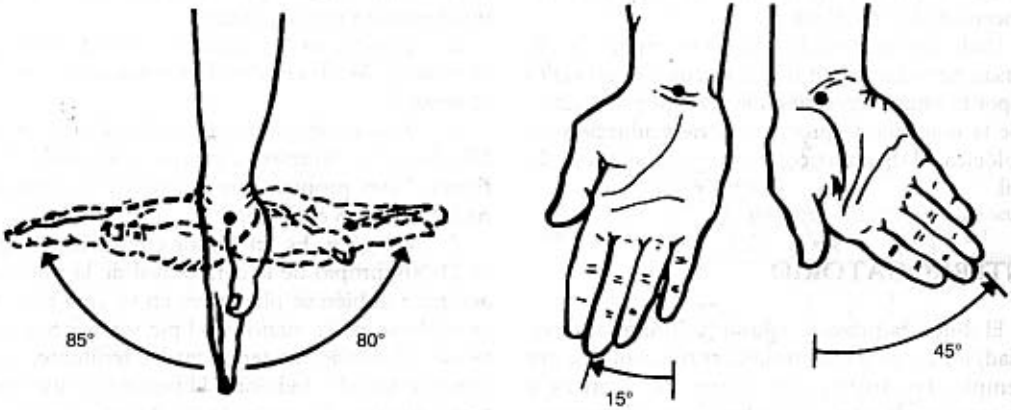


**Fig. 11-61.** A) Flexión palmar y extensión o flexión dorsal de la muñeca. B) Abducción o inclinación radial y aducción o inclinación cubital.

El dolor a la extensión del dedo pulgar contra resistencia es propio de la tenosinovitis de De Quervain.

La movilización pasiva del primer dedo en cualquier sentido puede provocar dolor en la artrosis trapezometacarpiana.

## Síndrome doloroso asociado

El denominado *síndrome del túnel carpiano* consiste en un conjunto de signos y síntomas por compresión del nervio mediano a su paso por el túnel carpiano. A menudo, la causa es un edema del contenido del túnel que da lugar a síntomas ligeros e intermitentes, generalmente nocturnos. Otras veces, la causa es más concreta, la tenosinovitis de la artritis reumatoidea, hipertrofias sinoviales en la acromegalia y el mixedema, infiltración amiloide en el curso de mielomas, depósitos uráticos, hipertrofia ósea en la «plenosteosis de Leri», etc.

La manifestación más frecuente es la sensación de que los dedos están tumefactos, otras veces se trata de hormigueos u otras sensaciones parestésicas. Si el enfermo se fija en ello, notará que el V dedo está preservado. El enfermo encuentra alivio sacudiendo la mano o sacándola de la cama. La participación motora es más rara y tardía; el músculo más afectado es el abductor corto del pulgar. La eminencia tenar se atrofia.

Las pruebas de conducción del nervio mediano generalmente muestran cierto retraso respecto al del otro lado, aunque *es frecuente que la afección sea bilateral.*

## EXPLORACIÓN RADIOLÓGICA

En reumatología, se utiliza habitualmente la proyección dorsopalmar o palmaplaca, abarcando ambas manos y muñecas en la misma placa y centrando el rayo en el punto medio de la línea que une ambos huesos grandes. No hay ninguna ventaja limitando la exploración a la muñeca. En algunos casos concretos (como la posibilidad de luxación del semilunar) y en procesos traumáticos, se puede añadir la proyección de perfil.

La comparación con el lado sano permitirá distinguir ligeras rarefacciones óseas propias de las fases iniciales de las artritis y en la distrofia refleja o síndrome hombro-mano. La erosión de la apófisis estiloides y la disminución de la amplitud de la interlínea radiocarpiana son también signos de *artritis reumatoidea.* En fases avanzadas de esta enfermedad y de las artritis infecciosas, las erosiones y destrucciones óseas pueden ser muy extensas. Pueden terminar en anquilosis ósea.

Es muy característica la imagen radiográfica de la artrosis trapezometacarpiana o *rizartrosis del pulgar.* El espacio articular se estrecha; aparecen esteofitos externos y otros que se insinúan entre las cabezas del primer y segundo metacarpianos, provocando un desplazamiento o subluxación del primero. Se pueden ver geodas yuxtaarticulares.

La *necrosis del semilunar* se puede sospechar por un aumento de su densidad.

# ■ MANOS Y DEDOS

La mano y los dedos se afectan en varias enfermedades articulares inflamatorias y degenerativas. En ocasiones, su aspecto es tan característico que orienta el diagnóstico a simple vista, tal como ocurre en la artritis reumatoidea. Hacemos hincapié en algunos detalles anatómicos que tienen mayor interés para la comprensión de los procesos patológicos y de sus manifestaciones clínicas.

*La sinovial de las articulaciones metacarpofalángicas es independiente para cada articulación;* esto significa que pueden afectarse alguna o algunas de estas articulaciones respetando las demás. Estas articulaciones se localizan, no en la raíz de los dedos, sino unos 2 cm por encima de ella. En esta zona, es donde se localizan las tumefacciones, a veces estranguladas por la presencia del correspondiente tendón extensor.

En la región palmar de la mano, se distinguen claramente tres regiones, la *eminencia tenar,* constituida por los músculos que mueven el pulgar; la *eminencia hipotenar,* con los músculos destinados al meñique y el *hueco de la mano,* cuyos elementos musculares son los interóseos y lumbricales. Está atravesada por los tendones flexores de los dedos (flexor común superficial y flexor común profundo) cubiertos por la aponeurosis palmar, formación íntimamente adherida a la piel gruesa y resistente. Esta formación impide que determinados procesos de las manos sólo se aprecien en la región dorsal; en cambio, tiene una patología propia, su retracción constituye la *enfermedad de Dupuytren.*

© MASSON, S.A. Fotocopiar sin autorización es un delito.

## INSPECCIÓN

La presencia y localización de la tumefacción tiene un valor diagnóstico a veces decisivo.

La tumefacción difusa de la mano y dedos en ausencia de un obstáculo en el retorno venoso o drenaje linfático puede ser debida a una distrofia refleja *(síndrome hombro-mano)*, a la fase precoz de una esclerodermia o a una forma de comienzo de la artritis reumatoidea. La distrofia refleja va acompañada de limitación de la movilidad del hombro y de osteoporosis radiológica.

La tumefacción localizada nos permite sospechar, según su situación, si la alteración es ósea, ligamentosa o articular. La tumefacción articular tiene el mismo aspecto, sea cual sea la enfermedad. No obstante, su distribución tiene un valor orientativo. En la artritis reumatoidea, se afectan las articulaciones de la muñeca, las metacarpofalángicas y las interfalángicas proximales; sólo excepcionalmente las interfalángicas distales (figura 11-62). La afectación es poliarticular y tiene tendencia a la simetría en ambas manos. La artropatía psoriásica, en cambio, puede localizarse en las interfalángicas distales tanto como en las proximales y metacarpofalángicas. En general, la afección no es tan extensa, ni hay tendencia a la simetría. La gota aguda y las artritis infecciosas pueden localizarse en cualquier articulación.

La tumefacción de origen óseo, localizada a nivel de los metacarpianos o de las falanges, puede corresponder a la osteítis, generalmente tuberculosa, de aspecto fusiforme, o a encondromas más localizados y de consistencia más dura.

La artrosis en la mano afecta a las articulaciones interfalángicas distales y proximales, aparte de la articulación trapezometacarpiana ya citada. La artrosis interfalángica distal se manifiesta con el aspecto de los denominados *nódulos de Heberden* (figura 11-63). Se localizan en el dorso de la articulación, y tienen la apariencia de dos nódulos duros, uno a cada extremo de la interlínea articular. Suelen ser bilaterales y simétricos, y mucho más frecuentes en mujeres. En su inicio, y a veces en el curso de su evolución, sufren brotes inflamatorios dolorosos. Los *nódulos de Bouchard* son el equivalente en las articulaciones interfalángicas proximales (fig. 11-64). Son más raros que los nódulos de Heberden y la protuberancia es única. La «artropatía interfalángica destructiva» (Crain) es una forma extrema de artrosis con gran potencial destructivo.

A medida que la artritis reumatoidea va progresando, a las tumefacciones se añaden deformaciones y actitudes anormales. La mano tiende a colocarse en ligera flexión respecto al antebra-

**Fig. 11-63.** Nódulos de Heberden. Localización entre la segunda y tercera falanges.

**Fig. 11-62.** Artritis reumatoide.

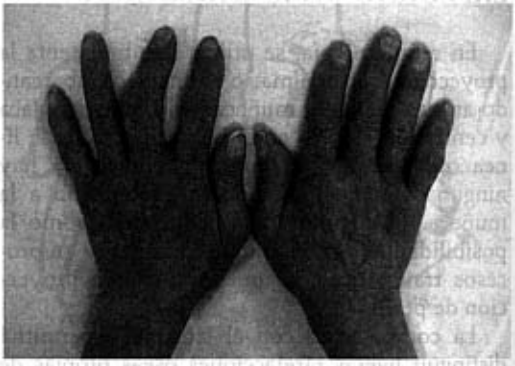

**Fig. 11-64.** Nódulos de Bouchard. Localización entre la primera y segunda falanges.

zo, los dedos se desvían hacia el borde cubital *(desviación en ráfaga* o en *coup de vent)* y las metacarpofalángicas se colocan en ligera flexión. Las desviaciones más típicas de los dedos son las denominadas en «cuello de cisne» y en *boutonniere*. El dedo pulgar acostumbra colocarse en extensión de la interfalángica (fig. 11-65).

En las artritis reumatoideas muy destructivas, puede producirse un acortamiento de los dedos.

En la artrosis interfalángica distal, la falange distal se coloca en flexión y desviación lateral.

En la distrofia refleja residual, los dedos de la mano quedan en flexión.

Las enfermedades articulares crónicas se acompañan de atrofias de los interóseos. Las lesiones del nervio mediano producen una atrofia de la parte superior y externa de la eminencia tenar.

La *enfermedad de Dupuytren* (fig. 11-66) es un proceso de naturaleza desconocida que se caracteriza por una transformación fibrosa de la aponeurosis palmar. El primer síntoma es una sensación de hinchazón de la mano con ligera dificultad para extender los dedos cuarto y quinto. A continuación, aparecen uno o varios nódulos en la palma de la mano a nivel de la cabeza de los metacarpianos cuarto y quinto. Estos nódulos, al principio, se notan sólo por palpación; son duros. En un estadio más avanzado, se hacen más aparentes y se va infiltrando la piel que, en un estadio más posterior, se umbilica y forma un pliegue transversal de concavidad distal, dura a la presión. La piel pierde su elasticidad. Al propio tiempo, los dedos afectados se flexionan a nivel de la articulación metacarpofalángica y después, de la interfalángica proximal. La tercera falange queda en extensión.

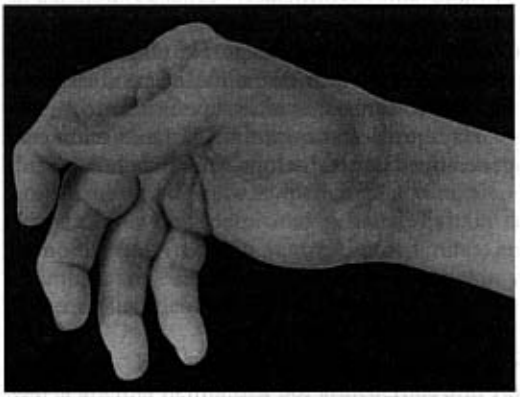

**Fig. 11-65.** Deformación de la mano reumatoidea.

**Fig. 11-66.** Enfermedad de Dupuytren. Retracción irreductible digital.

## PALPACIÓN

La palpación en la mano y dedos contribuye a distinguir entre tumefacción y deformación, y sobre todo sirve para la búsqueda de puntos dolorosos. En las fases iniciales de artritis o cuando ésta no es muy intensa, puede haber dolor sin tumefacción apreciable.

En las articulaciones, los puntos dolorosos se buscan pinzándolas una a una entre el índice y el pulgar; las metacarpofalángicas en sentido anteroposterior, las falanges en sentido lateral (Rotés, Lience y Roig).

## MOVILIDAD

Normalmente, al flexionar al máximo cualquiera de los cuatro últimos dedos, las metacarpofalángicas alcanzan un ángulo recto, las interfalángicas proximales, un ángulo agudo, y las distales, un ángulo ligeramente obtuso. Los pulpejos de los dedos llegan a contactar con la palma de la mano.

La única articulación que puede extenderse activamente es la metacarpofalángica en unos 20-30°. También tiene la posibilidad de realizar movimientos laterales (fig. 11-67).

El primer dedo está dotado de mayor movilidad que los demás, pues al movimiento de la articulación metacarpofalángica se añade la de la trapezometacarpiana.

Como en todas las áreas articulares, debemos valorar, en caso de limitación de la movilidad, si

© MASSON, S.A. Fotocopiar sin autorización es un delito.

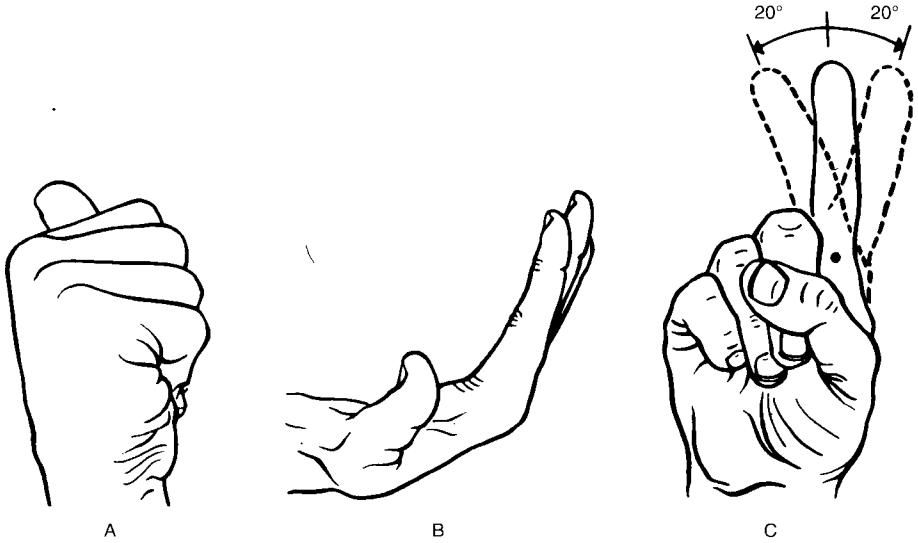


**Fig. 11-67.** Movilidad de los dedos. A) Flexión. b) Extensión. C) Movilidad lateral del índice.

ésta se produce con movimientos activos, pasivos o contra resistencia.

Una alteración muy característica de la movilidad de los dedos es *el dedo en resorte*. Se produce por la existencia de un nódulo tendinoso localizado junto a la entrada o salida de las vainas tendinosas. Se trata de una dificultad súbita para realizar el movimiento de flexión y extensión de la segunda falange sobre la primera. Si se insiste en el esfuerzo o se ayuda con la otra mano, se vence la resistencia, moviéndose la segunda falange como un resorte. A la palpación se aprecia el nódulo, generalmente a nivel de la articulación metacarpofalángica, que se desplaza con los movimientos de los dedos.

## EXPLORACIÓN RADIOLÓGICA

En reumatología, habitualmente se hace sólo una proyección dorsoventral. En casos particulares en que se quiere precisar alguna alteración de las interfalángicas, se añade una proyección de perfil.

Tanto en las artritis como en las artrosis, se produce una disminución de la amplitud del espacio articular. Hay algunos factores que pueden inducir a una valoración incorrecta de estos espacios; entre ellos, destaca la actitud en flexión de los dedos.

La tumefacción de las partes blandas perjarticulares es un signo precoz de artritis. Cuando se destruye el cartílago, aparece una disminución del espacio articular y después, erosiones subcondrales. En fases muy avanzadas, hay distintos tipos de destrucción.

La artritis va acompañada de rarefacción ósea, primero sólo yuxtarticular, después generalizada.

La artrosis se caracteriza por la esclerosis subcondral y por la osteofitosis. No obstante, excepcionalmente, las artrosis interfalángicas suelen evolucionar con erosiones en la superficie articular.

Hay que destacar también la rarefacción ósea generalizada de la distrofia simpática refleja.

# 12

# Hematología

## ■ INTERROGATORIO

### FILIACIÓN Y ANTECEDENTES INDIVIDUALES

La exploración del enfermo hematológico comienza con el interrogatorio y éste, con la filiación y antecedentes individuales. Cabe señalar que las hematopatías primarias son poco frecuentes si se comparan con las manifestaciones hematológicas secundarias a otros procesos de la clínica cotidiana.

**Grupo étnico.** Los anglosajones parecen gozar de una menor resistencia de la médula ósea frente a los estímulos nocivos (entre ellos son frecuentes las hemopatías yatrógenas) que los latinos mediterráneos y negros puros o mestizos. En los latinos, inciden con mayor frecuencia las talasemias mayor y menor y las crisis hemolíticas del favismo ligadas a la ingesta de habas y a deficiencia constitucional de los eritrocitos en glucosa-6-fosfatodeshidrogenasa, aumento de dopaquinona (destructor del glutatión reducido, o ambos). Entre la población negra, es casi exclusiva la anemia drepanocítica (anemia de los africanos, de Herrick) abundando en ellos la sarcoidosis. A los judíos se les imputa una cierta propensión a las leucosis, policitemia vera, siendo rara la anemia perniciosa genuina. Es rara la hemofilia (tan frecuente, entre ciertos límites, en el ámbito anglosajón), enfermedad de Hodgkin y leucemia linfática crónica, en los orientales.

**Edad.** En el *período neonatal y lactancia,* privan la anemia hemolítica por anticuerpos anti-Rh a pesar de la franca disminución de la misma desde la prevención de la isoinmunización fetomaterna (en un 16 % aproximado de los partos Rh+ de madres Rh–, uno de cada 200 partos motiva cuadros hemolíticos, el 95 % por la incompatibilidad recién citada). La primera manifestación de la hemofilia puede ser la hemorragia tras la caída espontánea del cordón umbilical. Los trastornos hemorrágicos constitucionales se diagnostican en un 5,2 % en el período neonatal, un 44,6 % en la infancia y el resto en la edad adulta. La enfermedad hemorrágica del recién nacido se atribuye a inmadurez hepática e hipovitaminosis K. La forma más corriente de anemia en pediatría es la ferropénica, con máxima incidencia entre los 6 meses y los 3 años. Las hemoglobinopatías suelen diagnosticarse al final del primer año de vida, excepcionalmente en las primeras semanas.

En la *edad infantil* son frecuentes las leucemias agudas, especialmente las leucosis agudas (sobre todo en los tres primeros años de vida), sin negar la posibilidad de inicio de leucosis mieloide crónica. La leucosis aguda más frecuente es la linfoblástica (77,95 %), seguida de la no linfoblástica (17,3 %) y de la transformación leucémica del linfosarcoma (1,8 %). Las leucemias crónicas son raras en la infancia, la leucemia mieloide crónica está representada por un 1,24 % de todas las leucosis. Es frecuente antes de los 12 años la púrpura trombocitopénica autoinmunitaria.

En la *adolescencia y juventud* son más frecuentes la púrpura trombocitopénica primaria (65 % antes de los 12 años; menos del 10 % después de los 40 años), mononucleosis infecciosa, leucosis aguda no linfoblástica y trastornos hemorrágicos congénitos y adquiridos.

En la *edad adulta,* es muy frecuente la agranulocitosis (la del niño suele ser más corta [4-8 se-

© MASSON, S.A. Fotocopiar sin autorización es un delito.

manas] y más benigna); anemia aplásica (no rara en niños y ancianos) y drepanocítica; cloroanemia aquílica; linfogranulomatosis maligna de Hodgkin; linfoma no Hodgkiniano; leucosis aguda no linfoblástica; paraproteinemias malignas.

De la *presenilidad y ancianidad,* son propias la anemia perniciosa genuina (con muchísimas reservas deben admitirse como perniciosas las anemias que surgen en personas menores de 30 años), anemias carenciales, anemia refractaria y leucémica linfática crónica.

Los episodios hemorrágicos en la infancia sugieren un trastorno congénito de la coagulación (los de la hemofilia suelen manifestarse antes de los 4 años), máxime si se acompañan de antecedentes familiares; por el contrario, los que aparecen en adultos (que han sufrido traumatismos o parido sin sangrar en exceso) hacen pensar en una afección adquirida.

**Sexo.** En relación con la vida genital de la mujer, citaremos la clorosis en la edad premenstrual; la anemia aquílica durante la menarquía, mientras duran las pérdidas fisiológicas menstruales de hierro se elevan a 1,6 mg/24 h y la anemia hipocroma ferropénica esencial (subvariedad de la anemia aquílica o anemia hipocroma esencial), frecuentemente posgravídica. También predominan en el sexo femenino la agranulocitosis (70 %), enfermedad de Werlhof, sarcoidosis y la anemia perniciosa genuina.

La hemofilia transmitida por la mujer es sufrida por el hombre, siendo excepcionales los casos femeninos acaecidos en hijas de padre hemofílico y madre portadora.

En el sexo masculino, son más frecuentes la leucosis aguda (62-79 %), la crónica mieloide y, sobre todo, la linfática crónica, policitemia vera, anemia perniciosa, linfogranuloma de Hodgkin.

**Ocupación.** El ámbito laboral, así como los materiales y productos que por su profesión el enfermo usa habitualmente, tendrán gran importancia como posible causa de hemopatías y síndromes hemorrágicos. Algunas sustancias tóxicas o radiactivas son peligrosas, en individuos sensibilizados, por su acción mielodepresora o leucemógena. Citaremos el plomo (causa frecuente de anemia que puede adquirir, a la larga, el tipo aplásico, por agotamiento de la regeneración medular); anilina y nitrobenceno o esencia de mirbana, venenos metahemoglobinizantes; benzol y derivados motivo de cuadros anémicos (aplásicos; menos veces perniciosiformes), agranulocíticos, trombopénicos o leucocíticos agudos mieloblásticos o crónicos mieloides (menos veces linfoides). Las radiaciones ionizantes del radio y torio y de los rayos X son muy nocivas para los órganos hemopoyéticos (recordemos que María Curie [1867-1934], la primera en descubrir y aislar el radio metálico, falleció de anemia aplásica, siendo varios los radiólogos que han corrido la misma suerte o han muerto de leucosis agudas). En los sujetos que en Hiroshima y Nagasaki sufrieron los efectos de la bomba atómica, se ha observado una morbilidad leucémica y cancerosa 15 veces superior a la media normal. En ocasiones, estas radiaciones respetan a la persona pero actúan sobre los genes a los que imprimen caracteres nuevos, transmisibles por herencia (mutaciones).

Los impactos eléctricos (electrochoque terapéutico y electrocución) son conocidos como motivo de leucocitosis con neutrofilia, eosinopenia y linfopenia por estimulación del eje hipofisosuprarrenal.

**Lugar de residencia.** La distribución geográfica de ciertas hemopatías es conocida de antiguo; se ha atribuido a factores parasitarios o víricos, productos tóxicos industriales, radiactividad o al arraigo de familias con defectos enzimáticos de la sangre o cromosómicos. Ya hemos citado la casi exclusividad de las talasemias *major* (Cooley) y *minor* (Rietti-Greppi-Micheli) en los habitantes de la cuenca mediterránea *(anemia hemolítica mediterránea),* en los que también se observan con mayor frecuencia los raros casos de favismo. En los países bálticos y en Finlandia, es frecuente la anemia perniciosiforme por botriocéfalo, platihelminto tan extendido en esa área geográfica como raro en la cuenca mediterránea. En una región del centro de África comprendida entre el nordeste de Kenia y el norte de Nigeria, los linfomas malignos de predominio cervical y abdominal constituyen más de la mitad de los tumores malignos de la infancia, conduciendo a la muerte en un plazo de 4-6 meses. Es posible que obedezca a motivos ecológicos la rareza de la leucemia linfática crónica en Japón, India, Nueva Zelanda (entre los maoríes) y Sudáfrica.

Se señala una neutropenia genética en muchos negros africanos y en judíos de origen yemenita, quizás por la contribución de los primeros en la población yemenita.

Es un hecho bien conocido que la distribución de grupos sanguíneos entre la población mundial presenta considerables diferencias en las distintas

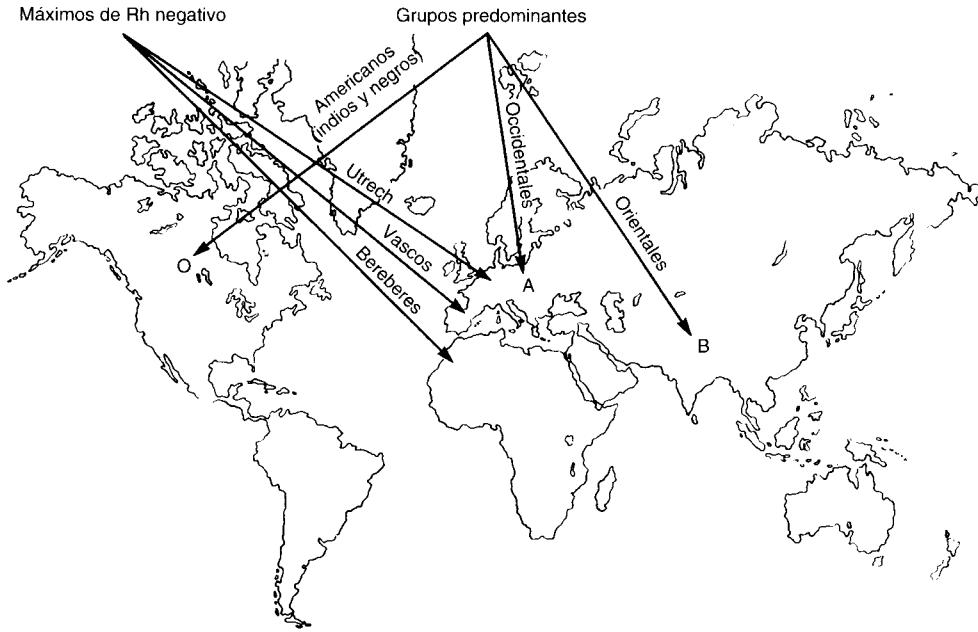


**Fig. 12-1.** Geografía y permanencia de los grupos sanguíneos A, B, O y Rh.

regiones del globo. En el Mundo Occidental hay un cierto predominio del grupo A, que abarca la población blanca de Europa y América; en el Mundo Oriental (China, Tibet, India y Pakistán) hay predominio del grupo B, y en gran parte de la población india de América y de la población negra del Viejo y del Nuevo Mundo, sobresale el grupo 0.

Así es que a las numerosas y tan conocidas características diferenciales geopolíticas que en nuestros días distinguen al Este y al Oeste, hay que añadir los grupos sanguíneos A y B, y a gran parte del Tercer Mundo, el grupo 0 (fig. 12-1).

En un ámbito algo más reducido, pero también suficientemente amplio, podemos construir el siguiente cuadro, que pone de relieve lo dicho antes respecto a diferentes poblaciones (tabla 12-1).

Con relación al factor Rh, en la población blanca de Europa y América hay un 85 % de Rh+ y un 15 % de Rh–, frente a los orientales, otra vez las diferencias Este-Oeste, que presentan un 92-99 % de Rh+.

En contraste con estos grandes grupos, llama poderosamente la atención la existencia de algunos islotes muy conocidos, tales como *Euskadi* (País Vasco), los bereberes del Atlas y Utrecht (Holanda). *Euskadi,* además del máximo mundial de Rh–, presenta también un mínimo del 3,6 % del grupo B, en vivo contraste con el 8,6 % de dicho grupo en todas las zonas circundantes.

**Tipo de alimentación.** La alimentación cuantitativa o cualitativamente insuficiente crea anemias ferropénicas (a las que están más expuestas las mujeres por las pérdidas menstruales y desgaste del embarazo y lactancia) o avitaminóticas, ya sea del complejo B (anemias del beriberi, arriboflavinótica, de la pelagra, etc.), del ácido ascórbico (escorbuto) o de la vitamina D (raquitismo, osteopenia).

Los lactantes sometidos a dieta exclusiva de leche de cabra experimentan al cabo de unos dos o tres meses un cuadro anémico acompañado de es-

**Tabla 12-1. Grupos sanguíneos en distintas poblaciones**

| Grupos | A | B | AB | O |
|---|---|---|---|---|
| Inglaterra | 46,5 | 9,6 | 3,2 | 40,7 |
| Alemania | 44 | 13 | 3 | 40 |
| Francia | 42,3 | 11,1 | 4,5 | 42,1 |
| Estados Unidos | 41 | 10 | 4 | 45 |
| Cataluña | 42,2 | 8,4 | 3,9 | 45,5 |

© MASSON, S.A. Fotocopiar sin autorización es un delito.

teatorrea y fenómenos nerviosos imputable a la falta de xantopterina (derivado del ácido fólico) y halocromo. La ingesta de habas, guisantes, judías, granadas, almorta e higos chumbos puede desencadenar en sujetos predispuestos (déficit constitucional de los eritrocitos en glucosa-6-fosfatodeshidrogenasa, aumento de dopaquinona, o ambos) una crisis hemolítica aguda de suma gravedad (favismo). El abuso de alcohol motiva anemia, por engendrar una desnutrición global (el que bebe mucho, apenas come, pues el alcohol le suministra las calorías necesarias) e inhibir diversos procesos enzimáticos; más tarde, si aparecen esteatosis o cirrosis hepáticas, o ambas, la anemia macrocítica o megablastósica auténtica (2 %) se acentúa. En la linfogranulomatosis maligna de Hodgkin, existe cierta intolerancia al alcohol incluso en dosis moderadas; motiva dolor, a veces intenso pero de poca duración, en las zonas ganglionares y óseas afectadas; su incidencia es menor en los estadios precoces de la enfermedad (3,3 %) que en fase avanzada (15-31 %); es el denominado *signo de Hoster* (más frecuente en mujeres).

**Hábitos de vida.** Las malas condiciones higiénicas (hacinamiento; falta de sol; sedentarismo, etc.) crean anemias ferropénicas. Se han descrito crisis de anemia hemolítica con hemoglobinuria paroxística tras traumatismos en manos o pies, largas caminatas, etc. La llamada *a frigore* (debida a la existencia de criohemolisina bifásica de Donath-Landsteiner) sucede a la inmersión del cuerpo (a veces sólo de las manos) en agua fría; las crisis se manifiestan con escalofríos, cefalea, fiebre alta, cianosis, náuseas o vómitos y a veces diarrea. Este acceso dura pocas horas; la orina eliminada contiene hemoglobina libre, en parte ya transformada en metahemoglobina.

## ANTECEDENTES FAMILIARES

El factor familiar es muy patente en algunos procesos, como anemias hemolíticas (carencia enzimática) y ciertas trombopatías (llamadas hereditarias por Jürgens). Son posibles casos de pancitopenia y policitemia vera en hermanos.

Ciertas afecciones son sintrópicas con determinados grupos sanguíneos. Tanto la úlcera gástrica como la duodenal tienden a ser más frecuentes entre la población con grupo sanguíneo 0 que entre los grupos A, B y AB, así como entre los sujetos con incapacidad genética para secretar sustancias AB, 0(H) en sus secreciones, como por ejemplo en la saliva y el jugo gástrico; el cáncer gástrico incide más en los del grupo A y 0, y la anemia perniciosa en los del grupo A.

## ANTECEDENTES PATOLÓGICOS O ENFERMEDADES ANTERIORES

Cabe estimar en lo que vale la importancia de este capítulo si recordamos que las hemopatías primarias son poco frecuentes si se comparan con las manifestaciones hematológicas secundarias a otros procesos de la clínica cotidiana. Los efectos nocivos de los fármacos sobre los elementos formes de la sangre *(hemopatías yatrógenas)* añaden una nueva dimensión.

La lista de afecciones orgánicas con anomalías hemáticas es muy extensa, citaremos, sin pretender agotar la lista, los cuadros anémicos:

1. *Posthemorrágicos.* Varices esofágicas, gastritis, hernia diafragmática, úlcera gastroduodenal, etc.
2. *Parasitosis intestinal.* Botriocéfalo, anquilostoma.
3. *Infecciones agudas o crónicas.* Sífilis, tuberculosis, paludismo, supuraciones pleuropulmonares.
4. *Nefropatías crónicas.* Que evolucionan con insuficiencia renal uremígena. Inhibición tóxica medular y falta de una sustancia eritropoyética producida por el riñón (eritropoyetina) o infección renal (pielitis crónica).
5. *Hepatopatías crónicas.* Por déficit de síntesis, exceso de consumo y micropérdidas.
6. *Endocrinopatías.* Hipotiroidismo, hiposuprarrenalismo, hipogonadismo, etc.
7. *Tumores malignos.* Figurando entre los más anemizantes los del estómago y colorrectales, por una parte, y los uterinos, mamarios y prostáticos con metástasis ósea, por otra, así como en linfosarcoma.

Es relativamente frecuente (8-10 %) la panmielopatía en el curso de la hepatitis crónica inmunológicamente activa. La lesión de las células de la médula ósea puede producirse por acción directa del virus o de las inmunoglobulinas citotóxicas.

La mortalidad por leucemia es un 50 % más elevada que en el resto de la población, en los síndromes de Turner y Down.

En el cáncer de la próstata y menos veces en el del pulmón u otras vísceras se observan, en

ocasiones, manifestaciones hemorrágicas por hiperfibrinólisis; se admite que el tejido neoplásico pone en circulación enzimas que actúan sobre el fibrinógeno, fibrina y, probablemente, otros factores de la coagulación.

La aparición de disturbios serios y tal vez mortales a causa de la administración de fármacos (trastornos que pueden ser fruto de dosificaciones irracionales, de errores terapéuticos, de hipersensibilidad individual, de auténticas reacciones antígeno-anticuerpo) justifica ser prudentes en su uso.

**Hemopatías yatrógenas.** De las reacciones adversas a las drogas, las hematológicas son las más frecuentes y graves, con elevado porcentaje de mortalidad. Estas reacciones adversas pueden ser previsibles (citostáticos) o no. Las primeras son de fácil comentario, pues se conoce lo que puede pasar al administrar el fármaco; en cambio, las no previsibles, aunque por suerte son poco frecuentes, merecen mayor atención dado que a veces sus consecuencias conducen a estados irreparables. Desde el punto de vista práctico, se han tomado en consideración cinco grupos de reacciones adversas no previsibles:

1. *Granulocitopenias y agranulocitosis.* Son, ciertamente, las hemopatías yatrógenas más frecuentes; representan el 35-40 % del total. Existen formas agudas y crónicas. Se invocan mecanismos inmunitarios y alérgicos, sin descartar el tóxico directo en algunos casos teniendo en cuenta la gravedad de la hemopatía respecto a la dosis empleada. En las formas graves, a pesar de detener la administración del fármaco, la mortalidad oscila entre el 10-20 %. En cuanto a las formas leves, el proceso puede persistir años a pesar de haber dejado prontamente el tóxico medular (ocasionalmente, no es de obligado cumplimiento dejar de administrar el fármaco). Entre los fármacos más agresivos en este aspecto contamos con el trimetoprim sulfametoxazol, clorpromacina y butazonas.

2. *Anemias aplásicas y pancitopemas (término más exacto que el de anemia aplásica).* Tienen la característica nosológica y biológica de su larga duración, aun muchos años después del cese de la administración del medicamento, siendo las plaquetas las más tardías en recuperarse. Tienen una mortalidad cercana al 50 %. La responsabilidad más frecuente es por cloranfenicol, fenilbutazona e indometacina.

3. *Anemias hemolíticas (grupo vasto y complejo reunido bajo el común denominador de la hemólisis).* Son poco frecuentes. Pueden distinguirse las de origen inmunitario (penicilina, α-metildopa, etc.) y las provocadas por sustancias oxidantes, que actúan sobre los eritrocitos que carecen de glucosa-6-fosfatodeshidrogenasa, teniendo presente que existen fármacos (sulfonas) dotados de actividad hemolítica sobre los eritrocitos con contenido normal de glucosa-6-fosfatodeshidrogenasa, y, sobre todo, que las tasas hemáticas excesivamente elevadas de algunos fármacos (por hiperdosificación y por insuficiente excreción) pueden provocar una hemólisis tóxica sin que deban invocarse los factores carenciales o inmunitarios.

4. *Transformación megaloblástica, con o sin anemia.* Es la más frecuente y menos grave de las reacciones hematológicas adversas por fármacos. Fue observada, por primera vez, con la terapéutica con difenilhidantoína (Mannheimer, 1952), posteriormente se observó con el uso de barbitúricos y de otros fármacos. Las carencias de ácido fólico y vitamina $B_{12}$ favorecen su aparición. Ciertos parecidos de fórmula entre los anticonvulsionantes y la porción pterínica del ácido fólico hacen pensar en un posible mecanismo de tipo antagónico. Entre los fármacos que pertenecen a este grupo tenemos los anticonvulsionantes, anticonceptivos orales, tuberculostáticos, PAS, neomicina, colchicina, citostáticos.

5. *Trombocitopenia.* Las formas puras por fármacos son difíciles de observar. Las formas mixtas son de observación relativamente frecuente. Salvo excepciones, son producidas por los mismos fármacos que dan lugar a otras enfermedades yatrógenas del sistema hemopoyético. El mecanismo patogénico más invocado es el inmunitario, sin descartar el tóxico directo sobre los megacariocitos. Fármacos de este grupo son trimetoprim, sulfametoxazol, diuréticos, preparados de oro, PAS, α-metildopa, quinina, fenilbutazona, heparina; esta última (lo propio que el PAS e hidantoínas) puede motivar la presencia de adenopatías.

Terminaremos citando las lesiones cromosómicas (rápidamente reversibles con la suspensión del fármaco) por citostáticos de diversos tipos, al inhibir la síntesis de ADN.

La irradiación del timo en los niños o de la columna lumbosacra en adultos (espondiloartritis anquilosante), puede ser un estímulo leucemógeno. Se ha citado el riesgo leucemógeno del embrión o feto en el curso de un examen radiológico de la gestante. Una simple radiografía de abdomen representa el mismo incremento del

© MASSON, S.A. Fotocopiar sin autorización es un delito.

riesgo leucémico que el de un radiólogo con 30 años de ejercicio profesional.

Cabe señalar el cuadro hemofiloide (por daño hepático) producido por el fósforo y el que la terapéutica anticoagulante incontrolada puede dar lugar a hemorragias cutáneas difusas y viscerales (riñón, tramo entérico, cerebro, peritoneo, etc.), de graves consecuencias.

La más frecuente y menos grave de las reacciones hematológicas por fármacos es la anemia megaloblástica, ya sea por alteración del ácido fólico (anticonceptivos orales, anticonvulsionantes), ya sea por alteración del metabolismo de la vitamina $B_{12}$ (colchicina).

## COMIENZO Y EVOLUCIÓN DE LA ENFERMEDAD ACTUAL

El comienzo de las hemopatías suele ser insidioso e inespecífico (no es infrecuente que la descubra el examen de la sangre que se practica de manera habitual o atendiendo a lo confuso del cuadro clínico) o agudo y tumultuoso. En el primer caso, los enfermos acuden al médico por su palidez con astenia (las anemias que se fraguan con lentitud suelen ser bien soportadas; a veces se encuentran cifras alrededor de un millón de hematíes en el primer análisis); por el hallazgo accidental de adenopatías indoloras; por una sensación tensiva a nivel del hemiabdomen izquierdo (en relación con una gran esplenomegalia); por manifestaciones hemorrágicas cutaneomucosas (manchas purpúricas, equimosis, hematomas, epistaxis, gingivorragias) espontáneas o secuentes a un trauma mínimo; por pérdidas menstruales excesivas (forma clínica menorrágica puberal, de Pedro Pons); por disnea (en relación con adenopatías mediastínicas o un voluminoso derrame pleural silencioso); por priapismo rebelde, etc.

El comienzo agudo es propio de la mononucleosis infecciosa (el brusco ascenso febril se acompaña de molestias faríngeas y de dolorimiento, pocas veces intenso, de las regiones laterocervicales debido al crecimiento súbito de las adenopatías, sobre todo a nivel de la inserción del borde posterior del esternocleidomastoideo); de las leucosis, agranulocitosis y pancitopenias agudas (de tipo infeccioso hemorrágico suelen acompañarse de fenómenos necróticos bucofaríngeos), en la primera no son infrecuentes en niños y jóvenes, violentos dolores osteoarticulares (seudorreumatismo agudo leucémico); de ciertas púrpuras (púrpura fulminante); hemorragias fibrinolíticas (casos de muerte en el curso de intervenciones pulmonares, pancreáticas o uterinas [órganos ricos en activador hístico de la profibrinolisina]), etc.

El curso evolutivo depende de la índole del proceso (benigno; maligno); de las posibilidades terapéuticas y de la edad del paciente (índice de curación superior al 50 % por debajo de los 20 años en las leucosis agudas linfoblásticas; e inferior al 5 % en las leucosis agudas no linfoblásticas en todas las edades). Algunas hemopatías yatrógenas regresan al suprimir la causa que las motiva; otras evolucionan largo tiempo después del cese de la administración del fármaco nocivo como en el caso de pancitopenia por el cloranfenicol (afortunadamente, este fármaco está prácticamente apartado de la farmacopea actual). El curso del linfogranuloma de Hogdkin (es el linfoma maligno más frecuente; en segundo término cuentan las leucemias linfoides; en tercer lugar, el linfo y reticulosarcoma) puede prolongarse durante años con remisiones espontáneas o yatrógenas y agravaciones sin motivo alguno o por procesos intercurrentes, sobre todo infecciosos. Aunque son raros los casos de leucemias con remisión total, la duración de la enfermedad puede ser bastante larga.

Los trastornos hemorrágicos, ya sean de origen congénito o adquirido, son fáciles de controlar en todas las edades con las medidas de soporte correspondientes.

# ■ INSPECCIÓN

## FACIES

La *facies anémica* es el reverso de la medalla de la *facies eritrémica*. Se presenta con matices varios, así, blanco-lívido en las grandes pérdidas hemáticas posthemorrágicas; blanco céreo, como el alabastro, y eventualmente tonos verdosos, en la clorosis; amarillopajizo como la cera vieja, en la anemia perniciosa siendo posible, a veces, un tinte amarillobroncíneo, seudoaddisoniano; amarillo claro, flavínica, con ictericia de la mucosa conjuntival, en las anemias hemolíticas, etc.

## CAVIDAD BUCAL

Su examen es tan importante como obligado:

1. *Anemias ferropénicas*. Se observan grietas (rágades) en las comisuras labiales y la palidez de

la mucosa que tapiza la cavidad oral y la lengua; esta última presenta discreta atrofia papilar y conserva la huella de los dientes por estar edematosa.

2. *Anemia perniciosa genuina.* Se observa la glositis atrófica de Hunter (presente con una frecuencia que varía entre un 42-80 %).

3. *Anemia hemolítica constitucional.* Son frecuentes las anomalías dentarias, los incisivos superiores aparecen hipoplásicos y ectópicos, faltando en ocasiones los superiores y centrales. No es raro que los dientes, al captar el exceso de pigmento circulante, tomen un color amarilloverdoso (discromatodoncia).

4. *Poliglobulia vera (o rubra).* La mucosa bucofaríngea tiene un color violáceo que en las formas avanzadas se aproxima al de la cianosis.

5. *Hemopatías hemorrágicas.* Pueden observarse manchas purpúricas, hematomas subgingivales y telangiectasias angiomatosas en la enfermedad de Rendu-Osler, que al ser comprimidas con una espátula de cristal desaparecen casi por completo, quedando sólo un punto central rojo que a veces pulsa; lugares predilectos son los labios, lengua, paladar, faringe. Las frecuentes gingivorragias de la *hemofilia* son uni o pancéntricas, repitiendo en horas sucesivas, mientras que en la *trombopenia esencial* (enfermedad de Werlhof) y otras trombopatías son multicéntricas, caprichosas, repitiendo sin motivo o a la menor presión.

6. *Hemoblastosis agudas, agranulocitosis y pancitopenias.* Privan los fenómenos ulceronecróticos, hemorragíparos, o ambos, de la lengua, encías, amígdalas, facilitados por infecciones bacterianas secundarias.

7. *Leucosis crónicas.* Es frecuente la infiltración de las partes blandas.

8. *Fiebre ganglionar, mononucleosis infecciosa.* Ofrece una amigdofaringitis congestiva o folicular; no debe dejar de explorarse el velo del paladar, puesto que es prácticamente patognómico de la enfermedad, aunque sólo se observa en un 30 % de los casos la aparición, hacia el final de la primera semana, de un enantema petequial que desaparece a los pocos días.

En las personas sometidas a medicación citostática prolongada, puede dificultarse la regeneración del epitelio de la cavidad bucal; la mucosa aparece lisa, seca, delgada, sobre todo a nivel de los labios que al ser tensados permiten visualizar la red vascular subyacente, *signo de Baserga.*

## SIGNOS CLÍNICOS CUTÁNEOS DE LAS LEUCEMIAS

Son de dos tipos:

1. *Específicos.* La histología revela la infiltración leucémica de la piel, que constituye verdaderas leucemias cutáneas.

2. *Leucémides.* Representan lesiones de carácter inflamatorio o trivial, inespecíficas y similares para todos los tipos de leucemia. La leucosis linfática crónica es la que con mayor preponderancia se acompaña de ellas. Las leucémides pueden adoptar la forma de pápulas, nódulos, eritemas difusos o eritrodermias, que obedecen a la infiltración linfadérmica del proceso causal. Estos tumores linfadérmicos responden a la invasión cutánea llegando a ser múltiples y diseminados, rojos o violáceos, miliares o nodulares.

## INSPECCIÓN SOMÁTICA GENERAL

### Anemia o ictericia constitucional (tipo Minkowski-Chauffard)

En ella se observan, no siempre, los signos somáticos degenerativos constitucionales que integran la llamada «constitución hemolítica». Los principales son el cráneo apuntado (turricefalia, oxicefalia) o redondo y grande; micrognatismo o prognatismo; achatamiento de la nariz con tendencia a la separación de los ángulos oculares internos (hipertelorismo); arcos cigomáticos prominentes; signos de disendocrinias (hipogenitalismo), hiperelasticidad articular, etc.

### Talasemia major (anemia de Cooley)

En los niños, llama la atención, aparte su tinte pálido, un aspecto oriental de su facies, con epicanto, prominencia de los arcos cigomáticos y del maxilar superior; existe retardo del crecimiento y desarrollo.

### Anemia megaloblástica constitucional o perniciosa genuina, de Addison-Biermer

Es frecuente que incida en pacientes de piel fina (la cual toma un color amarillopajizo, como

© MASSON, S.A. Fotocopiar sin autorización es un delito.

de cera vieja, característico), ojos azules y cabello rubio precozmente encanecido; hay varones con hábito eunucoide, pelvis ancha y vello pubiano feminoide.

## Anemia ferropénica

El cabello pierde su brillo y cae con facilidad; las uñas son frágiles, con surcos longitudinales o transversales, aplanadas e incluso cóncavas (coiloniquia, *spoon nail,* uña en forma de cuchara).

## Anemia hemolítica constitucional

Las lesiones cutáneas (más frecuentes en las extremidades) culminan con la aparición de úlceras tórpidas indolentes y extensas en la cara interna de la pierna, a veces con retracción viciosa del pie en equino o equinovaro. En ocasiones, constituyen la manifestación primera o más destacada del trastorno hemático. Suele curar con la esplenectomía.

Lesiones semejantes han sido señaladas en las *anemias ovalocítica, drepanocítica, talasemias mayor y menor, síndromes bantianos, leucosis crónicas, policitemia y poliglobulia secundarias.* Un cuadro de equimosis palpebrales y macroglosia sugestiva de amiloidosis puede ser revelador de un *mieloma.* La necrosis de las orejas tras la exposición al frío hace sospechar un síndrome de hiperviscosidad por *macroglobulinemia de Waldenström.*

## Leucosis aguda

Se ha señalado una mayor incidencia en niños con síndrome de Down y jóvenes o adultos con síndrome de Turner.

## Leucemias crónicas (más linfáticas que mieloides)

Pueden formarse infiltrados cutáneos en la cara.

## Panmielopatía familiar o constitucional de Fanconi

Se presenta, generalmente, entre los 5-10 años, con discreto predominio masculino. Se citan casos excepcionales en adultos. En el 90 %, se comprueba la existencia de pigmentaciones melánicas difusas o en placas (con preferencia en la nuca y espalda); pueden hallarse, asimismo, manchas de vitíligo. Las anomalías congénitas más frecuentes son retraso estaturoponderal, malformaciones del pulgar (hipoplasia o aplasia), microcefalia con o sin microftalmía, sindactilia, hipoplasia genital y ectopatía testicular, etc.

## Policitemia rubra, vera o idiopática megalosplénica, de Vaquez-Osler

El color de la piel y aspecto de la facies son muy típicos. Sobre todo la nariz, párpados, frente, pómulos, labios y orejas denotan una coloración rojopúrpura (eritrosis), a veces de matiz azulado como vinoso o rojocereza (eritrocianosis). Las mucosas sangran con facilidad. Son posibles manifestaciones coreicas típicas. Esta *corea eritrémica* poco conocida por su rareza presenta tres características primordiales, así, instauración repentina; remisión total del síndrome coreico al normalizarse la cifra de hematíes bajo la influencia de la terapéutica, y recidivas coincidentes con los brotes evolutivos de la enfermedad.

## Mononucleosis infecciosa

En ella, los pacientes presentan a menudo edema de los párpados superiores (puede sugerir triquinosis o glomerulonefritis) el cual se acompaña de dolorimiento de la nuca (adenomegalias cervicooccipitales) y de un exantema que suele consistir en un eritema maculopapular morbiliforme.

## Parálisis facial unilateral

Ha sido señalada en la mononucleosis infecciosa, y de diplejía facial en la leucemia aguda.

## Compresión del mediastino

Cuando es por adenopatías tumorales (enfermedad de Hodgkin, linfosarcoma, etc.), motiva abotargamiento facial y cuello de Stokes.

## Hemofilia

Son posibles hematomas subcutáneos en la región frontoparietal y palpebrales, así como púrpura de finas petequias en toda la cara y lesiones hemorrágicas oculares y labiales.

## Mioblastoma cloromatoso (leucemias mieloides formadoras de tumores, la mayoría de color verde)

Es un tipo de tumor mieloblástico que nace especialmente en los huesos planos del cráneo, se observa en los niños; produce exoftalmos, parálisis facial y ulceraciones o tumores verdosos. Las tumoraciones epicraneales se localizan, sobre todo, en las regiones frontoparietales. El perfil craneal se deforma asimétricamente. Los ojos denotan, ante todo, exoftalmía (75 %) primero unilateral y luego bilateral. La infiltración es dolorosa e impide el cierre de los párpados. La *facies cloromatosa* es típica, con ojos saltones, frente ancha e hipertelórica, asimetría facial por parálisis del VII par y color blanco céreo. A menudo, el niño se vuelve sordo y ciego.

## Leucosarcomatosis

Nódulos y placas en el cráneo y cara del color de heces de vino o más oscuro y de una consistencia acartonada particular.

## Linfoblastoma gigantofolicular

Es frecuente la aparición de un tumor infiltrante de la glándula lagrimal con exoftalmía unilateral.

## Hematodermia

Hace referencia a las afecciones cutáneas que pueden sobrevenir en el curso de diversas enfermedades hematológicas. De una forma más rotunda, el calificativo de *hematodermias malignas* señala la localización dérmica de las hemopatías malignas; dentro de éstas, cabe señalar las formas *primarias* (se trata de auténticas afecciones linfoproliferativas dérmicas); la micosis fungoide y la enfermedad de Sézary son sus representantes más genuinos, y las *secundarias* casi siempre al linfogranuloma maligno de Hodgkin y leucosis agudas y crónicas.

## Erupciones hodgkinianas

Son muy diversas y carentes de especificidad. El prurito casi siempre nocturno y acompañado de sudores suele ser precoz y persistente. Las lesiones de rascado que motivan conducen a una pigmentación grisácea que recuerda la melanodermia de los menesterosos. El llamado *prurigo linfadénico* son lesiones en forma de pápulas, costras hemorrágicas, micropápulas o papulovesículas miliares muy pruriginosas.

## Ictiosis adquirida

A veces, se inicia con el linfoma, siendo difícil de distinguir de la ictiosis vulgar, si no fuera porque se afectan también las regiones de los pliegues. Estos estados ictiosiformes pueden incluso anteceder en meses o en años a la presentación del citado linfoma.

## Infiltrados y tumores

Representan un linfogranuloma cutáneo *in situ*; son excepcionales y polimorfos, no presentan ningún rasgo evocador de la enfermedad de Hodgkin; adoptan la forma de nódulos violáceos, placas circunscritas rojas, infiltración difusa color cereza, tumor ulcerado o una erupción papulosa. Finalmente, un corolario de complicaciones infecciosas afligen a estos enfermos que se hallan inmunodeprimidos por la enfermedad y la poliquimioterapia a que se encuentran sometidos. Son frecuentes el zona y la estomatitis por hongos.

## Hemorragias cutáneas

Las hemorragias cutáneas o púrpura son propias de los procesos trombopénicos (*morbus* de Werlhof) y angiopáticos, estando ausentes en las coagulopatías (hemofilia). Unas veces consisten en finas hemorragias puntiformes, y con más frecuencia adoptan el tipo petequial, o sea, con elementos de forma y tamaño lenticular, recordando la picadura de pulga. Solas o combinadas con las petequias, aparecen *equimosis,* que son manchas de mayor dimensión que las anteriores, de contornos geográficos y que

© MASSON, S.A. Fotocopiar sin autorización es un delito.

recuerdan las clásicas moraduras o cardenales subsiguientes a las contusiones. Las *vibices* son las hemorragias cutáneas de forma lineal que por su aspecto recuerdan la huella de un breve latigazo; son provocadas por un traumatismo de esta forma o debidas a que la extravasación hemática ocurre en sitios donde la dermis se fija a la hipodermis, como en los pliegues de flexión. La tumoración formada por acumulación de sangre subcutánea se llama *hematoma*. Cuando surgen los elementos cutáneos aislados, se habla de *púrpura simple*. En los casos leves, estas lesiones se localizan en los miembros inferiores o en la región lumbosacra (enfermos encamados); en los *graves*, se distribuyen difusamente por toda la piel. Si se asocian a hemorragias mucosas, hablamos de *púrpura hemorrágica*.

## ■ PALPACIÓN

Es muy útil, y completa la inspección. Señala la presencia o ausencia de adenopatías (en el primer caso, precisa sus caracteres, como tamaño, dureza, sensibilidad, etc.), tumoraciones, focos de fractura ósea, hepato, esplenomegalia, o ambas, etc.

Las regiones ganglionares más asequibles a la palpación (fig. 12-2) son la cervical, retronucal, submentoniana, auricular, axilar, supraclavicular, epitroclear e inguinal. Se deben buscar con el pulpejo de los dedos, imprimiéndoles un suave movimiento circular. En las personas adultas normales, es posible detectar adenomegalias inguinales blandas, movibles y de 1-2 cm de diámetro; las de la región cervical suelen ser más pequeñas y numerosas, y se interpretan como reactivas frente a las repetidas infecciones faringoamigdalares acaecidas en la infancia. Antes de seguir adelante, señalaremos los caracteres que se atribuyen a los ganglios neoplásicos; son pequeños, duros, móviles, indoloros sin periadenitis, pero es necesario saber que sólo *el examen histopatológico es el que permite afirmar la naturaleza benigna o maligna de una adenopatía* (punción, biopsia, exéresis).

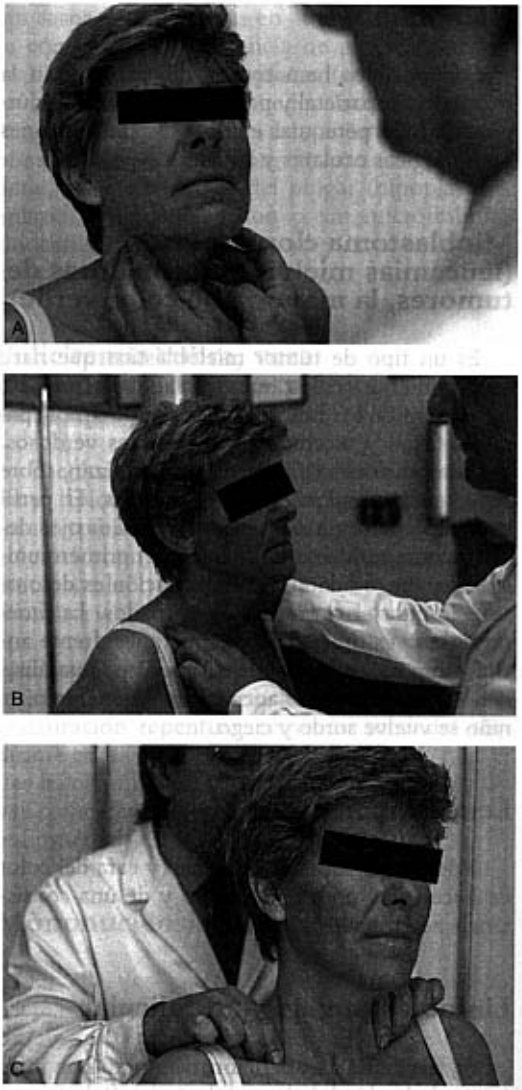


**Fig. 12-2.** Palpación ganglionar. A) Región cervical. B) Fosa supraclavicular, palpación anterior. C) Fosa supraclavicular, palpación posterior.

## EXAMEN DE LAS ADENOPATÍAS

En el curso de las mismas, valoraremos:

1. *Extensión*. La mayoría de las adenomegalias generalizadas corresponden a tumores primitivos y malignos del sistema linfático, así, linfosarcoma, leucosis, exceptuando la fiebre ganglionar (con predominio de los ganglios de la nuca y cervicales), lepra (el proceso puede ser confundido con la leucemia linfática crónica), reacciones de hipersensibilidad (PAS, derivados hidantoínicos, fenilbutazona, etc.); las circunstancias corresponden a procesos tumorales viscerales o preceden a una ulterior generalización. En la mayoría de pacientes de linfogranuloma maligno de Hodgkin y enfermedad de Rosai-Dorfman (histiocitosis sinusal con linfadenopatía masiva), el primer grupo ganglionar afecto suele ser el cervical.

2. *Tamaño.* Entre una lenteja o guisante al de un huevo de gallina, abultando a través de la piel. La desigualdad del tamaño de las adenopatías en un mismo paquete es carácter notable de la enfermedad de Hodgkin; las más pequeñas son más movibles o independientes; las mayores con frecuencia están adheridas a las vecinas.

3. *Consistencia.* Elástica en la adenitis crónica simple, y dura en los que pasan a la cronicidad después de una diseminación tuberculosa o sifilítica. La dureza pétrea, atribuida clásicamente a los ganglios neoplásicos, ha sido señalada en procesos tuberculosos y micóticos (antes de la aparición de fístulas); inversamente, ciertos ganglios tumorales toman apariencia trivial o inflamatoria, firmes sin ser duros, con edema y periadenitis.

4. *Forma.* Redondos o elípticos, superficie lisa o irregular.

5. *Sensibilidad.* Las adenopatías crónicas y tumorales malignas no suelen doler, en contraste con lo que ocurre con las inflamatorias, como en la fiebre ganglionar o mononucleosis infecciosa, en que el infarto de los ganglios cerviconucales se acompaña del envaramiento seudomeningítico del cuello. Ya hemos señalado el aumento de sensibilidad, en algunos casos, de las adenopatías hodgkinianas tras la ingesta de alcohol *(fenómeno de Hoster)* y en período premenstrual.

6. *Fijeza. Movilidad.* Las adenitis crónicas inespecíficas y tumorales malignas suelen ser libres, móviles, sin adenitis; las inflamatorias pueden dar lugar a grandes mazacotes poliadenopáticos, formando conglomerados polilobulados. Suelen fijarse a los planos profundos y a la piel que no raras veces se fistuliza.

## ■ ESTADO GENERAL

Completa el examen del enfermo hematológico la estima del estado general y la presencia de signos inespecíficos:

1. *Peso.* En los pacientes leucémicos, se conserva el estado ponderal durante largo tiempo, si bien en ocasiones la caquexia es rápida.

2. *Lesiones cutáneas por rascado.* Secundarias a intenso prurito generalizado. Común a muchas hemopatías. El de la linfogranulomatosis maligna de Hodgkin (60 %, «adenia prurígera») es de predominio nocturno.

3. *Fiebre.* Con sudación profusa que impide dormir. Tiene inicio súbito en la mayoría de los procesos agudos, ya sean benignos (fiebre ganglionar o mononucleosis infecciosa) o malignos (agranulocitosis, pancitopenias, leucosis agudas, etc.), pudiendo adoptar todos los tipos.

4. *Disnea.* En las anemias intensas, puede presentarse junto a taquicardia, soplos cardíacos funcionales y edemas maleolares discretos.

5. *Cefaleas.* Son la expresión tanto de una anemia como de una poliglobulia; a veces obedecen a infiltración o compresión cerebral por leucemia. Las meningiosis leucémicas se hallan, sobre todo, en niños con leucosis aguda linfoblástica; tras largo tratamiento con poliquimioterapia, las células neoplásicas se salvaguardan por la barrera hematoencefálica y ocasionan la infiltración de las meninges.

6. *Hemorragia cerebral.* Es un signo ominoso que se presenta ocasionalmente en las discrasias sanguíneas.

7. *Parestesias.* Se observan en la anemia perniciosa, rara en nuestro país, o por hemopatías malignas.

8. *Polineuritis.* En los tratamientos con inmunosupresores y en la clínica oncológica, se asiste con harta frecuencia a polineuritis yatrógenas (vincristínica).

## ■ EXPLORACIÓN RADIOLÓGICA

### RADIOGRAFÍA SIMPLE

Señala la presencia y tamaño de las masas ganglionares intratorácicas e infiltraciones pulmonares (pulmón leucémico; sarcoidótico) así como el posible desplazamiento de las vísceras abdominales por masas ganglionares, tumores o esplenomegalia. En el esqueleto, son frecuentes las lesiones osteolíticas circunscritas (mieloma, leucosis agudas en niños, etc.), condensantes, osteoscleróticas (osteomielorreticulosis), leucemia mieloide crónica, morbus Hodgkin, etc.) y osteoporóticas difusas o parcelares; como motivo de estas últimas citaremos:

1. *Hemopatías anémicas:*

*a) Hemolíticas:*

— Talasanemia mayor. Con el típico «cráneo en cepillo» por la disposición perpendicular a la tabla interna de las trabéculas óseas.
— Microsferocítica.
— Drepanocítica.

© MASSON, S.A. Fotocopiar sin autorización es un delito.

*b) Ferropénica del lactante.*
*c) Aplásicas:*

— Leucemia aguda.
— Benzólica.

2. *Leucosis.* En especial agudas, con la no rara presencia de las llamadas *líneas de Baty y Vogt* (1935), signo de osteoporosis localizada; se trata de unas zonas de aclaramiento óseo o bandas transparentes vecinas y paralelas a la línea epifisaria que se advierten bien delimitadas junto a la metáfisis del hueso largo. Se observan, sobre todo, en la extremidad distal del fémur, tibia, peroné, húmero y radio.
3. *Mieloma.* Variedad osteoporótica de Lievre-Weissenbach.
4. *Macroglobulinemia.*
5. *Enfermedad de Hodgkin.* Es más osteolítico y osteocondensante que osteoporótico.
6. *Reticulohistiocitomatosis.*
7. *Hemofilia.* Osteoporosis paraartrítica.

## LINFOGRAFÍA

En los linfomas malignos, señala su presencia en dos regiones en las que ni por exámenes físicos cuidadosos, ni por radiografías, puede delimitarse su invasión: las regiones pelviana y retroperitoneal. En sus estados floridos, pueden encontrarse los siguientes signos:

1. *Aumento* del tamaño ganglionar en una o varias cadenas o en ganglios aislados de dos o más cadenas ganglionares.
2. *Alteraciones* en la disposición de la sustancia de contraste en el interior de las adenopatías (macrolagunas, microlagunas, moteado fino o grosero, de disposición regular o irregular).
3. *Circulación* linfática buena o relativamente conservada.
4. *Conservación* del contorno ganglionar.

## GAMMAGRAFÍA LINFÁTICA

Las primeras posibilidades diagnósticas del oro coloidal (captado electivamente por el sistema reticuloendotelial) datan de Hahn (1951). En las personas normales, ya a las 24 horas de la administración del elemento radiactivo aparecen las cadenas linfonodulares inguinales y abdominales, que llegan a ser muy evidentes, formando una secuencia casi ininterrumpida de áreas de captación, con una disposición en «Y» invertida. En esta fase, la exploración del área hepática revela una discreta incorporación del oro radiactivo por el parénquima, lo que demuestra la permeabilidad de las vías linfáticas, con paso del elemento radiactivo a la sangre.

Los principales hallazgos patológicos asociados de diferentes maneras pueden resumirse en la siguiente forma:

1. *Ausencia* de captación a nivel de un centro linfático o de toda una cadena, expresión, respectivamente, de un salto linfonodular o de un verdadero bloqueo linfático.
2. *Asimetría* de las imágenes linfoescintigráficas, bien en el sentido de las dimensiones del nódulo linfático, bien en el de la distribución e intensidad de captación del elemento radiactivo.
3. *Concentración* del elemento radiactivo en zonas fuera del asiento anatómico normal de las cadenas linfáticas.
4. *Aumento* notable de la imagen escintigráfica de los grupos de nódulos linfáticos simétricos.

En lo que se refiere a la posibilidad de deducir, de los diversos cuadros linfoescintigráficos, datos útiles para precisar la naturaleza del proceso patológico que afecta al sistema linfático, parece posible afirmar que, con este método, se obtienen, desgraciadamente, menos informaciones que las proporcionadas por la linfangiografía. No obstante, la exploración linfoescintigráfica permite obtener, algunas veces, cuadros que pueden considerarse bastante típicos.

Nos referimos a los casos en que aparece una exclusión escintigráfica de toda una cadena linfonodular, expresión de una grave alteración de la estructura linfoglandular, como la que aparece en los linfomas con alta agresividad hística, y en los casos en que los nódulos linfáticos están representados por extensas áreas de concentración del elemento radiactivo (leucemia linfática crónica).

# ■ EXAMEN DE LA SANGRE

## VOLUMEN SANGUÍNEO TOTAL (VOLEMIA)

La volemia comporta un 7 % del peso total del cuerpo. La cantidad o volumen de la sangre en conjunto se ha evaluado en 77 ml/kg de peso del individuo. Por consiguiente, un adulto nor-

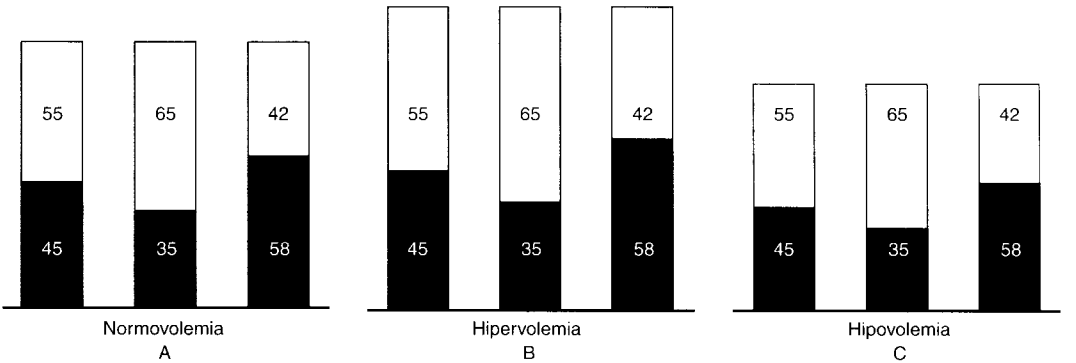


**Fig. 12-3.** Variaciones de la volemia. A) *Normovolemia:* 1, absoluta (normocitemia + normoplasmemia) del sujeto sano; 2, oligocitémica, serosa o hidrémica (caso de la mayoría de anemias hipocromas); 3, hipercitémica oligoplásmica (caso de las poliglobulias de las alturas). B) *Hipervolemia:* 4, normocitémica (plétora absoluta y genuina): 5, oligocitémica (plétora serosa de las nefrosis e hidremias del embarazo); 6, policitémica (policitemia genuina de Vaquez y leucemia mieloide crónica). C) *Hipovolemia:* 7, normocitémica (absoluta de los hipotiroideos); 8, oligocitémica anemia perniciosa y anemias graves); 9, poliglobúlica (seudopoliglobulia: *shock,* exicosis). En *negro* el volumen celular; en *blanco,* el plasmático.

mal que pese 70 kg tendrá unos 5,4 l de sangre. Como se indicó, de esta cifra, el 55 %, aproximadamente, corresponde a la masa plasmática y el 45 % a la masa corpuscular; por tanto, de los citados 77 ml de líquido hemático por kilogramo de peso, 43 ml corresponden al plasma y 34 ml a la masa globular. En relación a la superficie corporal la volemia del adulto normal es de 2,89 $l/m^2$ y para la mujer de 2,44 $l/m^2$.

En el recién nacido, el volumen total de la sangre es de unos 500 ml, cifra que se duplica al primer año de vida, y progresa hasta los 5.500 ml propios del adulto.

En condiciones fisiológicas, este volumen sanguíneo suele variar según las circunstancias.

Con el ejercicio físico prolongado se produce una disminución del volumen sanguíneo, y si el esfuerzo es violento y continuado esta disminución puede llegar a ser notable. Ello obedece a la migración de la parte líquida hacia los espacios lagunares y los músculos, aumentando, en consecuencia y relativamente, la masa globular y la hemoglobina (hemoconcentración) durante el esfuerzo. A la media hora de terminado éste, se restablece la normalidad.

El reposo, la temperatura, los ascensos a altitudes, la ingestión de líquidos, etc., son factores fisiológicos que pueden variar hasta cierto punto el volumen de la sangre circulante.

En el embarazo, existe un aumento progresivo del volumen sanguíneo, que llega a más de 1 l, debido a la hidremia o plétora serosa o hemodilución que durante este período se establece.

## Determinación de la volemia

Ha sido de gran utilidad para el esclarecimiento del mecanismo patogénico del *shock* y del colapso. procesos en los que disminuye considerablemente la masa de sangre circulante y, en especial, su volumen plasmático, resultando un espesamiento sanguíneo con hipercitemia relativa. La nomenclatura que se emplea para designar las diversas variaciones de la volemia queda resumida en la figura 12-3, en que además constan las entidades clínicas que más suelen denotarlas. Los métodos para la determinación de la volemia se basan en inyectar por vía intravenosa una cantidad conocida de determinadas sustancias o corpúsculos y comprobar la dilución que experimentan tras su inyección.

## HEMATÓCRITO

El *valor o índice hematócrito* es la relación del volumen globular con respecto al plasma. Se expresa en tanto por ciento del volumen sanguíneo total. El uso de microcentrífugas y microtubos facilita el empleo de *microhematócritos* desechables y en los que una gota de sangre es suficiente. Este método ha desplazado a la técnica clásica con tubo hematócrito de Wintrobe. Tras centrifugación, la altura de la columna sólida que queda en el fondo se lee directamente en una escala e indica el volumen de la masa globular o índice hematócrito.

En las personas normales, se observa que la altura de la columna globular alcanza un 40-

© MASSON, S.A. Fotocopiar sin autorización es un delito.

54 % del volumen total (± 7) en el varón y 37-47 % (± 5) en la mujer (tabla 12-2).

En las anemias, desciende notablemente, requiriendo transfusiones de sangre las que ofrecen valores hematócritos inferiores al 20 %.

En las policitemias, es superior al 50-55 %, no indica la masa total de los hematíes de la sangre circulante y sí sólo la relación volumen globular/plasma y así, por ejemplo, es bajo en la hidremia sin estar reducido el número total de glóbulos circulantes, y puede ser elevado en el *shock* con hemoconcentración sin haber aumentado el número de glóbulos.

**Tabla 12-2. Valores normales del hematócrito en porcentaje**

| | |
|---|---|
| Adulto | |
| Varón | 40-54 ± 7 |
| Mujer | 37-47 ± 5 |
| Niños | |
| Niño (10-12 años) | 41 ± 4 |
| Niña (3-6 años) | 40 ± 4 |
| Niño (3 meses) | 38 ± 6 |
| Recién nacido | 54 ± 10 |

## VISCOSIDAD[1]

En su determinación influyen los elementos formes, así como los lípidos y proteínas, en especial macroglobulinas, sobre todo cuando el suero se somete a bajas temperaturas. La viscosidad relativa de la sangre total referida al agua (= 1) importa de 3,6 5,4; la del plasma 1,9-2,3 y la del suero, 1,7-2.

La viscosimetría es útil para distinguir las paraproteinemias entre sí; ya hemos citado su aumento en los sueros con macroglobulinas, sobre todo si previamente ha sido sometida a bajas temperaturas. Hay aumento de viscosidad de la sangre en las leucemias y poliglobulias, y del plasma en las paraproteinemias malignas.

## VELOCIDAD DE SEDIMENTACIÓN GLOBULAR (VSG)

Determinación introducida en la clínica por Fahfeus, en 1921, que consiste en determinar la rapidez de caída o sedimentación de los glóbulos de la sangre, hecha incoagulable e introducida en unas pipetas o tubos de características especiales. La técnica actual del microhematócrito es tremendamente útil y rápida; se carga de sangre capilar o venosa un microtubo de 75 mm de longitud y 1 mm de diámetro (con anticoagulante) hasta 10 mm de su extremo superior, se centrifuga a 10.000 rpm durante 5 min, y se lee el resultado.

Los *valores normales* de la VSG son de < 8 mm en el varón y < 10 mm en la mujer en la primera hora y de < 12 mm en el varón y < 18 mm en la mujer en la segunda hora. Se acelera durante la gestación (a partir del tercer mes, para recobrar los valores normales al mes del parto) y período menstrual.

En la cifra obtenida, influyen la dilución o concentración corpuscular eritrocitaria (la anemia acelera la velocidad; la poliglobulia, la retarda) y el aumento absoluto o relativo de globulinas (sobre todo las macroglobulinas) y fibrinógeno, los cuales favorecen la formación de conglomerados de hematíes *(aglomerinas)* facilitando su rápido depósito.

Se trata de una prueba inespecífica, aunque de valor clínico considerable. Permite descubrir estados patológicos aun subclínicos e incipientes. En los procesos crónicos (con casi constante alteración de la cifra de eritrocitos, crisis proteica, o ambas) su estudio reiterado nos informa sobre el curso evolutivo del proceso. La completa normalidad de la prueba permite casi descartar la índole orgánica de cualquier alteración y englobarla dentro de las enfermedades funcionales; con todo, esto no es absoluto pues algunos pacientes neoplásicos (mama, próstata, estómago, etc.) presentan VSG normal.

## HEMOGLOBINA

En sangre circulante, encontramos hemoglobina, oxihemoglobina y carboxihemoglobina fun-

[1]El concepto de viscosidad es puramente hidrodinámico y significa la resistencia interna que opone un fluido para su desplazamiento por un conducto, vinculada a la atracción entre sus moléculas, que dispuestas en capas concéntricas se intercambian de una a otra capa.

La viscosidad se mide en dinas por s/cm$^2$ y la unidad se denomina *poise*, utilizándose en la práctica una unidad más pequeña, el *centipoise* (cp) o centésima del *poise*.

La viscosidad del agua destilada a 20 °C es de 1.009, comparándose con ella las viscosidades relativas.

La viscosidad de la sangre sería la relación entre la resistencia al deslizamiento y el deslizamiento producido en el líquido sanguíneo, variando con arreglo al calibre del vaso que es proporcional a la cuarta potencia del calibre vascular. Debe hacerse la sangre no coagulable mediante la heparina.

damentalmente. Para su determinación se engloban todas las formas de hemoglobina. Sus valores normales oscilan entre 14-18 g/dl en el varón y 12-16 g/dl en la mujer.

## VOLUMEN CORPUSCULAR MEDIO (VCM)

Especifica el tamaño medio de los hematíes. Valor normal, 77-91 fl. Si está por encima del valor máximo, se habla de macrocitosis o megaloblastosis (anemia perniciosa) y si está por debajo, de microcitosis (anemias microcíticas).

## CITOLOGÍA SANGUÍNEA

Los glóbulos o elementos formes de la sangre circulante son los *hematíes, leucocitos y plaquetas*. El *número de leucocitos* en la sangre venosa periférica de adultos, en condiciones sedentarias, oscila entre 4.000-10.000/µl. La *cifra normal de hematíes* se considera comprendida entre 4.500.000-5.500.000/µl de elementos en el varón, mientras que en la mujer, sobre todo si no hace deporte, es más baja y suele ser de 4.000.000-5.000.000/µl. El *número de plaquetas* aparece muy variable y depende notablemente del método empleado para su determinación; entre 150.000-350.000/µl. Los aparatos electrónicos determinan simultáneamente las cifras y características de estos elementos (tabla 12-3).

## HEMATÍES

Su recuento se realiza por métodos electrónicos, mucho más fiables y rápidos que los manuales. Los *hematíes o eritrocitos,* células anucleadas, se tiñen de rosa pálido con una zona central más clara. Vistos de lado, presentan la forma de discos circulares bicóncavos. Su diámetro horizontal oscila entre 7-8 µ.

Pueden observarse alteraciones en:

1. *Número.* Aumento relativo (hemoconcentración) o absoluto (policitemia, poliglobulia); disminución relativa (seudoanemia por hiperplasmemia diluyente) o verdadera (anemia vera).
2. *Diámetro horizontal:*

*a) Normocitos.* Con un diámetro de 7,5-8,2 µ.
*b) Macrocitos.* Con un diámetro superior a esta cifra (anemia megaloblástica).
*c) Microcitos.* Con un diámetro inferior a esta cifra (anemia ferropénica).
*d) Anisocitosis.* Con diferentes tamaños.
*e) Esquistocitosis.* Con diferentes tamaños y formas, amén de fragmentados (talasemia).
*f) Megalocitos.* Con un diámetro superior a 12 µ (anemia perniciosa).

El resultado de la medición del diámetro de los hematíes puede ser expresado gráficamente construyendo las «curvas de Price-Jones».

3. *Forma.* De pera, de mazas de yunque (poiquilocitos), esféricos, ovales (ovalocitos), eliptocitos, en diana, semilunar falciforme (drepanocitos), etc.

*a) Poiquilocitosis.* Diferentes formas (anemias).
*b) Esferocitosis.* Forma más esférica (anemia hemolítica esferocitaria).
*c) Eliptocitos.* Forma elíptica u oval (eliptocitosis hereditaria).
*d) Células en diana.* Tienen una delgada corona de hemoglobina que rodea una zona central clara (talasemia).

**Tabla 12-3. Recuento por métodos electrónicos**

| | Varón | Mujer | |
|---|---|---|---|
| Hematíes | 4,5-5,5 | 4,0-5,0 | mill/µl |
| Hematócrito | 40-54 | 40-47 | % |
| Hemoglobina | 14-18 | 12-16 | g/dl |
| VCM | 77-91 | 77-91 | fl |
| HCM | 26-32 | 26-32 | pg |
| CHCM | 32-36 | 32-36 | g/dl |
| Reticulocitos | 4-10 | 4-10 | por mil |
| Leucocitos | 4.000-10.000 | 4.000-10.000 | /µl |
| Plaquetas | 150.000-350.000 | 150.000-350.000 | /µl |

© MASSON, S.A. Fotocopiar sin autorización es un delito.

*e) Falciformes (drepanocitos).* En la hemoglobinopatía S.

*f) Estomatocitos.* En la cirrosis y anemia hemolítica.

4. *Coloración hemoglobínica:*

*a) Hipercromos.* Tienen un contenido hemoglobínico superior al normal y toman intensamente el colorante sin conservar huellas incoloras. Para fijar el contenido hemoglobínico se utiliza la determinación «hemoglobina corpuscular media» (HCM). La hipercromía suele coincidir con el mayor volumen de los hematíes y por ello se presenta en las anemias de tipo megalomacrocitario.

*b) Hipocromos.* Con contenido de hemoglobina inferior al normal (anemias ferropénicas).

*c) Anisocromos.* Con coloración desigual; indica doble población eritrocitaria (anemia refractaria).

*d) Policromatófilos.* Con una coloración gris-violada, mezcla de la tinción basófila protoplasmática del eritroblasto y de la rosada normal; es propia de hematíes inmaduros que irrumpen en sangre periférica en las anemias regenerativas.

5. *Presencia de núcleo o seudonúcleo:*

*a) Eritroblastos* (hematíes nucleados). Son los progenitores nucleados de los hematíes. Normalmente, importan un tercio del parénquima de la médula ósea; su presencia en la sangre circulante es rara y nunca normal.

*b) Megaloblastos.* Elementos rojos nucleados gigantes (hasta 40 μ), casi exclusivos de la anemia perniciosa.

*c) Corpúsculos de Howell-Jolly.* Eritroblastos con persistencia de un residuo de núcleo intensamente teñible de rojo por los colorantes nucleares, y que a veces se acompaña de restos de la membrana nuclear en forma de anillo, asa u ocho de guarismo (anillos de Cabot).

6. *Presencia de granulaciones o parásitos:*

*a) Reticulocitos* (hematíes jóvenes). Permiten apreciar la actividad eritropoyética de la médula ósea. Son hematíes con gránulos y filamentos acoplados en forma de retículo. El porcentaje de reticulocitos nos lo da la relación entre el número de reticulocitos y el total de hematíes contados simultáneamente.

*b) Corpúsculos de Heinz.* Precipitados de hemoglobina anómala intraeritrocitaria. En número de uno o dos en la periferia del hematíe, que se tiñen con los colorantes vitales (azul de metileno o sulfato azul de Nilo) y se observan en las intoxicaciones metahemoglobinizantes, α-talasemia, anemia hemolítica.

*c) Cuerpos de Pappenheimer.* Toman la tinción de Pearls. Esplenectomizados, anemias sideroblásticas.

*d) Parásitos intraeritrocitarios.* Enfermedades tropicales.

7. *Resistencia osmótica.* Frente a soluciones salinas hipotónicas a partir de la inicial isotónica del 0,90 por mil. La *hemólisis inicial* (leve tono rojizo del líquido) tiene lugar normalmente a la concentración de 4,5 por mil, y la *total* entre 3,6-2,6 por mil.

La resistencia osmótica está disminuida en las anemias hemolíticas constitucionales microsferocíticas y adquiridas sintomáticas (gravídicas tuberculosas, leucémicas), eritroblastosis fetal.

La resistencia osmótica está aumentada en la policitemia vera, diversas anemias (hipocromas planocíticas, mediterráneas) e ictericia obstructiva grave.

## LEUCOCITOS

La presencia de núcleo les diferencia con los glóbulos rojos y plaquetas. La mayoría de los leucocitos que circulan por la sangre periférica son células adultas que han alcanzado un considerable grado de madurez, el cual se traduce por su menor tamaño en relación a sus progenitores albergados en los centros hemopoyéticos, mayor diferenciación estructural, carencia de nucléolos y cromatina más densa (tabla 12-4).

Los linfocitos y monocitos integran el grupo de los leucocitos llamados mononucleares, agranulocitarios o extramedulares, pues su origen se halla en los ganglios linfáticos, órganos linfoideos y sistema reticuloendotelial.

Los leucocitos polimorfonucleares se distinguen entre sí por la diferente apetencia tintórea de sus granulaciones (neutra, ácida, basófila) y son todos de origen medular:

1. *Neutrófilos segmentados.* Son de tamaño mediano (9-14 μ), contorno redondeado, protoplasma de color rosa muy pálido y con una granulación rosa muy pequeña, repartida de manera

**Tabla 12-4. Fórmula leucocitaria normal**

| | Porcentaje | Número absoluto de elementos promedio/µl |
|---|---|---|
| Neutrófilos no segmentados (en cayado o banda) | 3-5 | 300 |
| Neutrófilos segmentados | 45-62 | 4.000 |
| Eosinófilos | 1-3 | 200 |
| Basófilos | 0-2 | 25 |
| Linfocitos | 25-35 | 2.100 |
| Monocitos | 3-8 | 375 |

uniforme y en gran número por todo el protoplasma. El núcleo forma dos o más lobulaciones unidas entre sí por un estrangulamiento completo, o más a menudo, separadas unas de otras y unidas solamente por un hilo fino y corto. A menudo, los segmentos nucleares se disponen todos en forma de «U» o de «C» dentro de la célula. Este núcleo, que en total es de tamaño pequeño, presenta una cromatina densa, adulta, con ausencia siempre de nucléolos. La citoquimia leucocitaria señala la presencia de peroxidasas, granulaciones sudanófilas y PAS positivas y en el 20-30 % de ellos, fosfatasas alcalinas.

2. *Neutrófilos no segmentados.* De núcleos en cayado o banda, son en todo iguales a los segmentados de los que sólo se distinguen por no tener el núcleo segmentado, sino de forma alargada, sin segmentos, aunque pueden haber porciones del núcleo que son más delgadas que otras, pero nunca completamente estranguladas. Genealógicamente, preceden a los leucocitos segmentados. Al envejecer, su núcleo tiende a lobularse.

Los leucocitos neutrófilos desempeñan un papel en la lucha antiinfecciosa fagocitando bacterias y liberando enzimas; se movilizan, en primer lugar, los neutrófilos en banda[2].

3. *Eosinófilos.* De tamaño igual o algo mayor que los anteriores (10-15 µ), son de forma redondeada, protoplasma claro, tapado por una granulación gruesa, en forma de bolas y de color anaranjado; esta granulación se dispone llenando completamente todo el protoplasma, aunque a veces pueden quedar espacios pequeños, de forma irregular y casi privados de granulación. El núcleo está en parte borrado por la granulación, y es poco segmentado, dos segmentos o rara vez tres, siendo muchos de ellos insegmentados o aún de forma arriñonada u ovalada. La cromatina es de estructura densa. Están involucrados en una serie de procesos relacionados con los fenómenos alérgicos, como fagocitosis de complejos antígeno-anticuerpo y neutralización de histamina, serotonina y bradicinina.

4. *Basófilos.* Son los más raros de la sangre (0-1 %), de tamaño pequeño (8-12 µ de diámetro) y forma redondeada. Protoplasma de fondo poco visible, pálido, azulado o rosado. La granulación es muy característica, de color violeta muy oscuro, grande, de tamaño algo irregular, y se dispone por todo el protoplasma, e incluso encima del núcleo, cuyas características quedan así algo borradas. El número de gránulos existentes es muy variable, algunas células los presentan en un número bastante limitado, en otras toda la célula está repleta, siendo en estos casos completamente incontables, y quedando incluso la célula como una mancha oscura. El núcleo es poco visible, queda claro con relación a la granulación y es insegmentado o con dos segmentos, que acostumbran ser de tamaño semejante y forma redondeada. Intervienen en los procesos inflamatorios mediante liberación de heparina y a partir de sus gránulos. También están relacionados con el metabolismo lipídico. Aumentados en la leucemia mieloide crónica.

5. *Linfocitos.* De tamaño variable, en general menores que los neutrófilos, poseen 6-12 µ de diámetro. Esta diferencia de tamaño es debida a que existe cierta variedad dentro de este tipo ce-

[2]El término *desviación a la izquierda* (Arneth) se refiere a la presencia en sangre periférica de formas inmaduras por encima de las otras normales, es decir, un gran número de cayados y algunos metamielocitos o incluso mielocitos, en las formas severas. Se observa en infecciones graves, intoxicaciones, etc., y la desviación suele ser proporcional al grado del trastorno.

Hablamos de *desviación a la derecha* cuando el núcleo de los leucocitos presenta gran polilobulación. Esta hipersegmentación del núcleo se observa en la anemia perniciosa, esprue y anemia megaloblástica de la infancia. En la desviación a la derecha es frecuente hallar leucocitos neutrófilos con un tamaño superior al normal.

© MASSON, S.A. Fotocopiar sin autorización es un delito.

lular, según se trate de células más o menos evolucionadas. Son células de forma redondeada, protoplasma azul, más oscuro por los bordes y más claro en una zona en franja alrededor del núcleo; este protoplasma puede contener un número limitado de gránulos, de color rojo intenso, o puede ser hialino. El núcleo es de forma redondeada y la cromatina es densa.

En las formas más jóvenes, el protoplasma es más abundante, y la cromatina es una mezcla de zonas muy densas y otras más claras.

Las formas más adultas son más pequeñas; el protoplasma queda reducido a una estrecha franja perinuclear, a veces casi imperceptible, y el núcleo es una mancha oscura en la que apenas se distingue alguna estructura.

Desde el punto de vista funcional, el sistema linfático está íntimamente vinculado con los fenómenos inmunitarios, tanto celulares como humorales. Aumentados en la leucemia linfática crónica.

6. *Monocitos.* Son las células mayores de la sangre; miden de 12-20 µ. Forma redondeada o más generalmente algo ovalada. Protoplasma claro, grisazulado o ligeramente rosado, pudiendo mezclarse estas tonalidades, pero siempre se trata de un protoplasma pálido. Este protoplasma, bastante abundante, puede ser hialino, pero es frecuente que presente una granulación de color rojo, que es de distribución irregular, de tamaño pequeño, y puede existir en cantidad muy variable. El núcleo es muy característico, con su contorno irregular, formando arcaduras, a veces escotaduras, a menudo de forma arriñonada, menos veces irregularmente triangular o formando dos nódulos mal definidos uno del otro. Nunca se forman verdaderos segmentos de núcleos. La cromatina es fina, con abundantes zonas claras, y un poco como dibujada a pinceladas, con aspecto de célula joven, a pesar de lo cual presenta nucléolos. Tienen gran riqueza enzimática (algunos son peroxidasa positivos) y una mejor capacidad fagocitaria que los neutrófilos. Aumentados en la mononucleosis infecciosa.

## Anomalías de los leucocitos

Se refieren a su número, tamaño, núcleo y protoplasma. Pueden observarse en la preparación, formas inmaduras que traducen el paso a la periferia de los elementos habituales de las estructuras hemopoyéticas:

1. En referencia al *aumento del número de leucocitos,* encontramos:

*a) Leucocitosis.* La cifra de leucocitos es superior al tope máximo normal (10.000/µl). Cuando aumenta la proporción de neutrófilos, eosinófilos, basófilos, linfocitos y monocitos, hablamos de leucocitosis neutrófila o neutrofilia, eosinófila o eosinofilia, basófila o basofilia, linfocitosis y monocitosis.

*b)* Reacción leucemoide *(falsa leucemia).* Se denomina de esta forma al aumento numérico de los leucocitos superior a 25.000/µl (en el adulto; en la infancia, esta cifra es frecuente en la tos ferina) con células semimaduras e incluso inmaduras y alteraciones tóxicas o degenerativas celulares. La cifra nunca es superior a los 150.000/µl. En el leucemoide eosinofílico con una leucocitosis de 25.000-100.000/µl, existe una cifra muy elevada de eosinófilos típicos.

*c) Leucemias.* Se encuentran cifras de leucocitos extremadamente altas.

2. En referencia al *descenso del número de leucocitos,* encontramos:

*a) Leucopenia.* La cifra de leucocitos es inferior al tope mínimo (4.000/µl) normal. La mayoría de las leucopenias se deben a disminución de los leucocitos neutrófilos (leucopenias neutropénicas) coexistentes con linfocitosis relativas asociadas (leucopenias linfocitósicas); rara vez se observan leucopenias por linfopenias. Cuando disminuye la proporción de neutrófilos, eosinófilos, basófilos, linfocitos y monocitos hablamos de leucopenia neutrófila o neutropenia eosinófila o eosinopenia o linfopenia o monocitopenia.

*b) Anemias aplásicas y agranulocitosis.* Son posibles cifras de 800-900 leucocitos/µl.

3. *Tamaño.* En la anemia perniciosa, es posible encontrar leucocitos aumentados de tamaño *(macrocitosis o macroleucocitosis).* En las infecciones graves, puede darse el fenómeno inverso en lo que atañe a los polimorfonucleares neutrófilos *(microcitosis o microleucocitosis).*

4. *Núcleo.* Puede aparecer vacuolado, grumoso, con anomalías cromáticas, desintegrado *(cariólisis).* Existe una anomalía familiar, descrita por Pelger, caracterizada por la presencia de un 20-50 % de leucocitos granulosos no segmentados y con el aspecto de los leucocitos llamados «en banda o bastón», o a lo sumo el de leucocitos bisegmentados unidos las dos partes por un puente

finísimo, sin mayor importancia, merece ser conocida por recordar un hemograma infeccioso desviado hacia la izquierda.

5. *Protoplasma.* En los procesos orgánicos graves, muestra vacuolas y sobre todo las llamadas *granulaciones tóxicas,* de aspecto grosero y color azul negruzco. Son frecuentes en las infecciones por cocos (en algunas sepsis graves, hasta en el 75 % de los leucocitos neutrófilos); raras veces en las bacilares y excepcionales en las de origen tuberculoso.

Pueden coincidir con áreas circunscritas de basofilia *(corpúsculo basófilo,* de Döhle). Las «células de Hargraves» son frecuentes en el lupus eritematoso agudo. Los llamados *bastoncillos de Auer* (inclusiones baciliformes azurófilas) son casi constantes en las leucemias agudas mieloblásticas.

## Citoquímica leucocitaria

Aporta una valiosa ayuda al diagnóstico hematológico. Las reacciones utilizadas (químicas y enzimáticas) consisten en la tinción de ciertos constituyentes citoplásmicos:

1. *Ortotoluidina.* Pone de manifiesto a las peroxidasas (enzima citoplasmática), que aparecen en forma de granulaciones azulverdosas en la serie granulocítica, siendo tanto más numerosas cuanto más maduras son las células. La serie linfática es constantemente peroxidasa negativa. Los monocitos son positivos (96 %) en débil grado. La presencia o ausencia de peroxidasa citoplasmática identifica la población blástica mieloide o linfoide, respectivamente.

2. *Negro Sudán.* Revela los lípidos bajo la forma de gránulos negroverdosos. Todos los elementos de la granulopoyesis son sudanófilos; la serie linfática, sudanófoba. Un 93 % de monocitos dan reacción positiva.

3. *PAS (reactivo a base de ácido peryódico y fucsina básica).* Tiñe los polisacáridos, sobre todo glucógenos, de rojo púrpura. La reacción es difusamente positiva en la serie granulocítica y de decreciente intensidad desde el promielocito hasta el granulocito maduro. Es habitualmente negativa en los linfocitos normales y difusa y asociada a granulaciones finas en los elementos monocitarios.

4. *Fosfatasas alcalinas leucocitarias.* Se encuentran en el citoplasma de los elementos granulocíticos de la serie neutrófila (cayados y segmentados), a partir del mielocito. Sin embargo, sólo la poseen un 20-30 % de los polinucleares maduros adultos. La tasa fosfatásica leucocitaria es absolutamente independiente de la tasa en suero. Aumento en embarazo, policitemia vera, leucosis aguda linfoblástica, reacciones leucemoides. Disminución en hemoglobinuria paroxística nocturna, mononucleosis infecciosa, leucemia aguda no linfoblástica.

5. *Esterasas no específicas.* Reveladas en forma de granulaciones azul-negras empleando a-naftil-acetato o naftol-AS-acetato como sustrato, existen en abundancia en la serie monocítica y en las células reticulares en actividad. Sin embargo, aunque esta riqueza en esterasa por parte de los monocitos, resulta característica y los distingue de todos los demás mononucleares hemáticos, no permite diferenciarlos de los promielocitos o incluso de los mielocitos leucémicos, que se hallan asimismo abundantemente provistos de esterasa. Se puede recurrir entonces a otros sustratos, como el naftol-As-D-cloroacetato, que es específico de la serie granulocítica o al fluoruro de sodio, que posee la propiedad de inhibir sólo la esterasa monocítica.

6. *β-glucoronidasa.* Enzima hidrolítica que pertenece al grupo de las carbohidrasas. Frente al sustrato naftol-As-Bi-β-glucoronidasa, origina un precipitado naranja en el citoplasma de granulocitos, linfocitos, monocitos macrófagos y células plasmáticas.

7. *Muramidasa (lisozima).* Enzima hidrolítica que pertenece al grupo de las carbohidrasas y degrada la pared de la célula. Se eleva en la leucosis aguda monocítica. Desciende en la leucosis aguda linfoblástica.

## Leucocitos atípicos

Completaremos el estudio de los leucocitos ocupándonos de las células de Rieder, Turk y plasmáticas, que poseen una cierta significación patológica:

1. *Células de Rieder.* Se caracterizan por su protoplasma basófilo, sin granulaciones, en contraste con el núcleo segmentado con profundas incisuras a modo de rosetón u hoja de trébol. Se encuentran en las sepsis graves, carcinomatosis y leucemias linfáticas crónicas.

2. *Células irritativas de Turk.* Son grandes (12-20 μ), con el protoplasma basófilo, sin granulaciones, y el núcleo inmaduro con la cromatina fina y uno o dos nucléolos. Se las encuentra en la

© MASSON, S.A. Fotocopiar sin autorización es un delito.

neumonía, procesos caquectizantes, inflamaciones crónicas, etc.

3. *Células plasmáticas (células cianófilas de Cajal).* Citoplasma azul muy basófilo, con discreto halo claro perinuclear, núcleo más laxo y el protoplasma más homogéneo y no tan intensamente azulado. Se observan en la rubéola, escarlatina, sarampión, varicela, secundarismo luético, anemias hemolíticas graves y en el mieloma.

## PLAQUETAS

Se presentan en forma de pequeños corpúsculos (son los elementos formes más pequeños de la sangre), del tamaño de 2-5 μ de diámetro, con variaciones bastante considerables, apareciendo en las extensiones de forma redondeada, a veces con unas prolongaciones muy poco visibles o en forma más o menos ovalada. Presentan una zona periférica, ligeramente azulada, hialina *(hialomer)* y una porción central con granulación irregular muy fina y rojiza *(granulomer).* Los elementos mayores de 5 μ son patológicos. Intervienen en los fenómenos de hemostasia y coagulación de la sangre.

### Anomalías de las plaquetas

Hacen referencia al número y tamaño:

1. *Aumento del número.* La cifra de plaquetas es superior al tope máximo normal (350.000/μl). Trombocitosis, hemorragia.
2. *Disminución del número.* La cifra de plaquetas es inferior al tope mínimo normal (150.000/μl). Trombopenia, hiperesplenismo.
3. *Tamaño superior al normal (grandes).* Por encima de 5 μ. Enfermedad de Waldenström.
4. *Tamaño muy superior al normal (gigantes).* Por encima de 7 μ. Síndrome de Bernard-Soulier.
5. *Tamaño inferior al normal.* Por debajo de 2 μ. Síndrome de Wiskott-Aldrich.
6. *Mínima o nula capacidad de aglutinar.* Con incapacidad de formar trombos. Trombastenia de Glazman.

## DOSIFICACIÓN DE LA HEMOGLOBINA

El contenido medio de hemoglobina en cada eritrocito o *hemoglobina corpuscular media* se expresa en picogramos (pg) y se obtiene de la fórmula: hemoglobina (g %) × 100 / hematócrito (%). Valor normal: 14 g %.

La cifra normal oscila entre 27-34 pg *(normocromía).* Cuando se superan los 34 pg, existe *hipercromía;* si no se alcanzan 28 pg, hay *hipocromía.*

## SIDEREMIA (HIERRO DEL PLASMA)

El hierro plasmático *disminuye* en las anemias ferropénicas y en todos los estados sideropénicos (infecciones, neoplasias, policitemia vera, hipermenorrea, etc.); *aumenta* en las anemias hemolíticas, sideroacrésicas, aplásicas o hipoplásicas, perniciosa descompensada, hemocromatosis idiopática, hepatitis aguda y algunas crónicas, etc.

### Prueba de la hipersideremia provocada (Thoenes y Aschaffenburg [1934])

Estudia la resorción enteral de hierro. Consiste en administrar en ayunas 250 mg de Fe (en forma de gluconato, cloruro o sulfato) y advertir cómo se comporta la sideremia antes y 2, 4, 6 horas después de su ingesta. Normalmente, la sideremia se eleva en las 24 horas, para descender después y alcanzar el valor basal a las 68 horas.

## TRANSFERRINEMIA

La transferrina es una $\beta_1$-globulina vehiculadora plasmática del hierro. *Aumenta* en todos los casos de sideropenia crónica, en el embarazo y bajo terapéutica estrogénica. *Disminuye* cuando merma su síntesis hepática, aumenta su consumo (infecciones, tumores malignos, colagenosis) o existen pérdidas por el riñón o intestino.

El *índice de saturación de la transferrina* (20-25 %) se obtiene mediante el simple cálculo de sideremia/transferrina × 100.

Nos informa acerca de cómo se realiza la eritropoyesis en relación al hierro. La eritropoyesis es ferropénica cuando el índice de saturación de la transferrina disminuye por debajo del 16 %.

## FERROCINESIA

Inyectando hierro radiactivo en el torrente circulatorio y siguiendo su velocidad de desaparición del plasma, podemos conocer el estado funcional

de los órganos que participan en la utilización del hierro. Se utiliza el $Fe^{59}$, cuya alta energía de emisión γ permite una fácil y cómoda detección del marcador, tanto en las muestras sanguíneas como *in vivo*, a nivel de los distintos órganos. Se estiman:

1. *Tiempo medio de aclaramiento (o depuración) plasmático.* Este método permite conocer la velocidad de desaparición del hierro inyectado en función del tiempo. Valor normal: 60-110 min. La obtención de este dato nos indica la existencia de un posible retardo o aceleración en la capacidad medular del hierro administrado.

Se reduce (está acortado) siempre que exista una mayor cantidad de eritropoyesis (con avidez de hierro [anemias posthemorrágicas o hemolíticas, policitemia]) y se alarga, en cambio, cuando la médula no contiene eritroblastos capaces de captar el Fe del plasma, lo cual no ocurre en las anemias aplásicas.

2. *Recambio diario del hierro plasmático.* Informa sobre la cantidad de hierro que sale del compartimiento plasmático por unidad de tiempo. Expresa, en principio, la importancia cuantitativa de la eritropoyesis. Valores normales: 30-40 mg/24 horas. Este recambio aumenta en la policitemia vera, poliglobulias secundarias, anemias hemolíticas, infecciosas, neoplásicas, renales. Disminuye en los estados de ferropenia y pancitopenias.

3. *Incorporación globular.* En condiciones de normalidad, a medida que el hierro radiactivo administrado va desapareciendo del plasma, es incorporado por la médula y utilizado para la formación de nuevos hematíes que, con rapidez, aparecen en el torrente circulatorio. La rapidez y grado de incorporación del $Fe^{59}$ a estos hematíes se determina analizando la radiactividad en varias muestras de sangre extraídas durante los 15 días siguientes a la inyección de $Fe^{59}$, alcanzando el 80-95 % de la radiactividad inyectada. La incorporación del $Fe^{59}$ advertida en los eritrocitos circulantes, denominada *utilización del hierro,* expresa el grado de eritropoyesis eficaz. La incorporación del $Fe^{59}$ a los hematíes es más rápida en las anemias ferropénicas y hemolíticas y más lenta en los procesos con escasa eritropoyesis eficaz, como la anemia perniciosa, refractarias normoblásticas, sideroacrésicas, eritremia de Di Guglielmo, etc.

Los impulsos radiactivos por los órganos hematopoyéticos se estiman colocando los contadores de destellos sobre la médula ósea del sacro, hígado, bazo y muslo (éste como control). Los valores detectados sobre el área hepática tienen valor demostrado en los casos de hemocromatosis o hemosiderosis y los detectados sobre el bazo, de hiperesplenismo. La secreción sacra anormalmente disminuida, orienta hacia una hipoplasia medular.

4. *Determinación de la vida media de los hematíes.* Nos valemos del radioisótopo $Cr^{51}$, que tiene una vida media de 28-30 días. Valor normal: 100-120 días. Valor normal en las policitemias y poliglobulia hipoxémica; disminuido en las anemias hemolíticas y ferropénicas.

## ■ HEMOSTASIA Y COAGULACIÓN SANGUÍNEA

La normalidad de la hemostasia depende de los vasos sanguíneos, plaquetas, sistema de coagulación y sistema fibrinolítico (tabla 12-5).

### VASOS SANGUÍNEOS

La alteración de la permeabilidad vascular o vasoconstricción defectuosa puede desencadenar un cuadro de púrpura vascular.

**Tabla 12-5. Esquema para el diagnóstico diferencial de las diátesis hemorrágicas**

| | Angiopáticas | Trombopáticas | Hemopáticas |
|---|---|---|---|
| Rumpel-Leede | Positivo | Negativo | Negativo |
| Tiempo de sangría | Prolongado | Prolongado | Normal |
| Tiempo de coagulación | Normal | Normal o alargado | Alargado |
| Plaquetas | Normal | Deficitario | Normal |
| Tiempo de protrombina | Normal | Normal | Alargado |
| Consumo de protrombina | Normal | Deficitario | Deficitario |
| Retracción del coágulo | Normal | Deficitario | Normal |
| Fibrinógeno | Normal | Normal | Deficitario |

© MASSON, S.A. Fotocopiar sin autorización es un delito.

Biológicamente, la hemostasia primaria y la coagulación son normales, sólo cabe destacar la positividad de la prueba de fragilidad capilar. Cursan con este cuadro, la púrpura de Shönlein-Henoch, la crioglobulinemia, la teleangiectasia capilar y el síndrome de Ehlers-Danlos.

## PLAQUETAS (ALTERACIONES DE HEMOSTASIA PRIMARIA)

Se traduce por la alteración numérica o funcional del sistema plaquetar, asociado o no a una alteración plasmática o vascular. Clínicamente, cursa con manifestaciones hemorrágicas de piel (petequias, equimosis y hematomas), mucosas (epistaxis y gingivorragias), menstruales y poslesión traumática de la piel. El hallazgo biológico más importante es el tiempo de sangría alargado. El recuento de plaquetas y estudio de la función plaquetar son imprescindibles para el diagnóstico.

### Trombopenia

La disminución de la cifra de plaquetas puede ser de origen central o periférico. Entre las primeras, cabe destacar la insuficiencia medular total o parcial, la enfermedad renal crónica, los hematosarcomas y la anemia megaloblástica. La trombopenia periférica puede ser debida a mecanismos inmunológicos (púrpura trombocitopénica inmunitaria (Werlhof, tóxico), alérgica, lupus diseminado), por consumo (coagulación intravascular diseminada), hemangioma gigante (consumo localizado), por dilución (transfusiones masivas, circulación extracorpórea) y por mecanismos varios (hiperesplenismo, hipotermia).

La trombopenia puede asociarse a trastornos cualitativos de las plaquetas, como en el síndrome de Bernard-Soulier (plaquetas gigantes), el síndrome de Wiskott-Aldrich (trombocitopenia, edema y alteración de la síntesis de inmunoglobulinas).

### Trombocitosis

El aumento de la cifra de plaquetas se observa postesplenectomía en la púrpura trombocitopénica inmunitaria, en los síndromes mieloproliferativos (frecuentemente, asociada a trastornos funcionales) y en la trombocitosis esencial.

### Alteraciones de la función plaquetar

Usualmente, cursan con cifra normal de plaquetas:

1. *Tromboastenia de Glazman.* Enfermedad hereditaria con carácter autosómico recesivo que, biológicamente, traduce un defecto de la agregación de las plaquetas.
2. *Enfermedad de Von Willebrand.* Enfermedad hereditaria con carácter dominante autosómico que traduce un defecto de la adhesividad de las plaquetas, asociado a un déficit del factor VIII.
3. *Trombopatía hereditaria.* Cursa con una alteración de la agregabilidad y adhesividad de las plaquetas.
4. *Afibrinogenemia congénita.* Enfermedad en la que el déficit o ausencia de fibrinógeno se manifiesta en un trastorno de la adhesividad y agregabilidad plaquetar.

## SISTEMA DE COAGULACIÓN

Para su mejor comprensión, hablaremos de trastornos que cursan con alteración biológica de la primera fase de la coagulación (formación de tromboplastina), de la segunda fase (de conversión de la protrombina en trombina) y de la tercera fase (conversión del fibrinógeno en fibrina).

### Primera fase de la coagulación

La formación de la tromboplastina plasmática se realiza en la primera fase de la coagulación y su alteración se traduce en un tiempo de cefalina y tiempo de tromboplastina parcial activados y alargados con un tiempo de coagulación y hemorragia normal o alargados. Clínicamente, se traduce por manifestaciones hemorrágicas en piel, mucosas y articulaciones. Los déficit de factores VIII, IX, XI y XII conllevan una alteración de la primera fase de la coagulación.

**Hemofilia A o déficit de factor VIII.** Trastorno hereditario con carácter recesivo ligado al sexo (cromosoma X) que lo sufre el varón y lo transmite la hembra. Puede manifestarse a los pocos días de vida (excepcional), o en la niñez e incluso adolescencia. La incoagulabilidad de la sangre, por déficit de factor VIII, conlleva a la tendencia anómala de sangrado por todos los ór-

ganos y tejidos del organismo. La tasa de factor VIII la clasifica de grave (inferior al 1 %), moderada (1-4 %) y leve (4-25 %). En la mujer, es excepcional, sólo puede presentarse en el raro caso de cruce entre padre hemofílico y madre portadora.

**Hemofilia B o déficit de factor IX (Christmas).** Trastorno hereditario de las mismas características que el anterior, aunque suele cursar con un cuadro clínico más benigno, hasta el punto de que, a veces, su diagnóstico se realiza en el curso de una intervención quirúrgica (por sangrado anómalo).

**Hemofilia C o déficit de factor XI (PTA).** Enfermedad hereditaria poco frecuente, que afecta a ambos sexos, que se manifiesta por hemorragias leves.

**Déficit de factor XII (factor Hageman).** Se trata de un hallazgo de laboratorio sin traducción clínica alguna.

## Segunda fase de la coagulación

Las alteraciones de la segunda fase de la coagulación (conversión de la protrombina en trombina), biológicamente se caracterizan por un tiempo de cefalina y de tromboplastina parcial activada y tiempo de protrombina en una etapa, prolongados. Los trastornos congénitos o adquiridos de protrombina, factor V, factor VII y factor X son los responsables del cuadro clínico que suele cursar con hemorragia moderada (postraumatismo), hematuria y hematoma.

## Tercera fase de la coagulación

La alteración de la tercera fase de la coagulación se caracteriza por la alteración del sistema fibrinolítico (conversión del fibrinógeno en fibrina). Biológicamente, se caracteriza, entre otras, por un tiempo de coagulación indefinido, y descenso de la cifra de fibrinógeno, que, clínicamente, se traduce por una importante diátesis hemorrágica similar a la de la hemofilia A (aunque, a veces, cursa sin traducción clínica alguna).

**Afibrinogenemia e hipofibrinogenemia.** El déficit de factor XIII (factor estabilizador de la fibrina) cursa con pruebas de coagulación normales, a excepción de un trazado tromboelastográfico alterado y prueba de solubilidad a la fibrina alterada. Clínicamente, se caracteriza por sintomatología hemorrágica que no se presenta hasta las 24-36 horas del traumatismo.

**Fibrinólisis aguda.** La fibrinólisis representa el conjunto de procesos fisiológicos que tienden a solubilizar la fibrina insoluble por acción de la plasmina. En esta situación, el plasminógeno se activa a plasmina, lo cual traduce hipofibrinogenemia o afibrinogenemia. Biológicamente, se observa una cifra de plaquetas normales, disminución de plasmina y de los factores V y VIII, y alargamiento del tiempo de trombina y de reptilasa.

**Síndrome de desfibrinación (coagulación intravascular diseminada [CID]).** Se define por la formación anómala de derivados del fibrinógeno, debida, fundamentalmente, a un exceso de proteólisis y que, biológicamente, traduce disminución del número de plaquetas, de la tasa de fibrinógeno, de los índices de protrombina y de los factores V y VIII. Clínicamente, se traduce por una importante diátesis hemorrágica que a veces hace peligrar la vida del paciente.

Entre los factores desencadenantes de este síndrome, tenemos exceso de tromboplastina, (neoplasias, traumatismos extensos, hemólisis y lesión endotelial), por enzimas proteolíticas (tripsina y venenos), por toxinas, bacterias y obstétricos (líquido amniótico, placenta previa).

# ■ EXPLORACIÓN DE LA HEMOSTASIA PRIMARIA

## VASOS SANGUÍNEOS

### Resistencia capilar

Se denomina resistencia capilar a la dificultad que presentan los vasos capilares a romperse, cuando se ejerce directa o indirectamente sobre ellos una acción traumática. La medición de esta resistencia capilar tiene cierta importancia en clínica, usándose, fundamentalmente, métodos por estasis y por succión, siendo menos usados los métodos basados en traumatismos directos (golpe, punción, etc.).

**Método del lazo o de Rumpel-Leede.** Es el más importante de los métodos por estasis. Se

© MASSON, S.A. Fotocopiar sin autorización es un delito.

lleva a cabo colocando el brazal del esfigmomanómetro en el tercio medio del brazo, a una presión intermedia entre la tensión arterial máxima y mínima, o sea que obstaculice la circulación venosa de retorno respetando la arterial. Una presión por encima de la máxima impediría el paso de la sangre a la periferia del miembro, y entonces la estasis venosa sería menor. Al cabo de 10 min de mantener la estasis, se retira el mecanismo compresor y aparece cuando la prueba es positiva, o sea anormal, una serie de petequias de número y tamaño variables, desde puntiformes y poco visibles hasta del tamaño de una lenteja o aun mayor, con asiento preferente en las proximidades del lugar donde colocamos el brazal o extendiéndose a casi todo el antebrazo subyacente. El número de elementos petequiales es de 5 a 12 si es escasa la positividad, o numerosísimos en los casos intensos. Es interesante consignar no sólo el número aproximado de petequias que han aparecido, sino la extensión de la zona petequial.

**Prueba del esfigmomanómetro.** Consiste en medir el número de petequias que aparecen por debajo del esfigmomanómetro, que 5 minutos antes se había colocado en el brazo a una hiperpresión de 10 cm de mercurio. Hasta 5 petequias se considera normal. Es una prueba poco sensible y de escaso valor práctico.

**Prueba del angiotonómetro, de Parrof.** El mecanismo técnico consiste en establecer una presión negativa por medio de un émbolo cuya intensidad se mide por un manómetro; la presión negativa se concreta en una ventosa, la cual se aplica en la región subclavicular del paciente. Los capilares normales deben resistir una presión negativa de 30 cm de mercurio durante 1 min; en caso de aparecer petequias, la prueba es positiva (+), y entonces se repite a una presión de 25 cm, durante el mismo tiempo, si sale positiva (++) se ensaya a 20 cm y, si aún es positiva (++++), se repite a 10 cm de mercurio. En caso de aparecer petequias, indica un trastorno grave de la hemostasia y se la considera intensamente positiva.

**Pruebas con traumatismo directo.** Son poco usadas. Se puede demostrar la fragilidad de los capilares percutiendo con el martillo de reflejos la piel de la región preesternal o pellizcando un pliegue cutáneo de la región infraclavicular.

**Prueba de Koch o de la puntura.** Se manifiesta en clínica, aun sin propósito exploratorio, por la aparición de un amplio halo equimótico alrededor de los puntos de inyección, o de manera expresa por la producción de cuatro picaduras en los cuatro ángulos de un cuadrilátero de unos 2 cm de lado y una quinta en el centro. Al cabo de unas horas, aparece equimótica toda la región pinchada.

## PLAQUETAS

### Recuento de plaquetas

Se puede realizar a partir de sangre capilar o venosa. Tras dilución adecuada de la sangre y lisis de los hematíes, se efectúa su lectura en microscopio de contraste de fases o bien en contador automático *(trombocoulter)*. La cifra normal de plaquetas varía entre 150.000-350.000/mm$^3$.

### Morfología y tamaño de las plaquetas

Intervienen directamente en el proceso hemostático. Las plaquetas son destruidas por el bazo, hígado y pulmón. Se efectúa un frotis sanguíneo y se tiñe con May-Grümwald-Giemsa.

### Adhesividad plaquetar

Tienen escaso valor en la práctica.

***In vivo.* Método de Borchgrevink.** Consiste en medir el consumo de plaquetas a nivel de la herida vascular que efectuamos en la determinación del tiempo de sangría por el método de Ivy. El recuento de plaquetas se realiza, respectivamente, al primer, segundo y quinto minuto de sangrado. La media de los resultados de estos tres recuentos, dividido por el recuento de plaquetas en sangre capilar, nos da el índice de adhesividad. El índice de normalidad está comprendido entre el 20-40 %. Disminuida en la enfermedad de Von Willebrand y troboastenia de Glazman.

***In vitro.* Método de Salzman.** Mucho más fiable que el anterior, la sangre venosa se hace pasar por una columna de bolas de vidrio y la diferencia entre la cifra de plaquetas antes y después de su pasaje por las bolas, nos da el índice del número de plaquetas retenidos por las bolas.

## Agregación plaquetar

Se determina por estudio turbidimétrico y con plasma rico en plaquetas (PRP) a partir de sangre citratada y centrifugación a baja velocidad (1.800 rpm durante 5 minutos).

Este método se basa en la disminución de la densidad óptica del PRP sometido a agitación constante en presencia de inductores de la agregación.

Hay una relación entre la caída de la densidad óptica y la agregación de las plaquetas. La agregación puede ser inducida, ya sea directamente por el ADP extrínseco o bien indirectamente por la liberación de ADP intraplaquetar bajo la acción del colágeno, trombina o adrenalina.

# EXPLORACIÓN DE LA COAGULACIÓN

## Tiempo de coagulación[3]

Así se denomina el plazo que transcurre desde que la sangre es extraída hasta que pasa al estado de gel. Sólo es valorable bajo condiciones técnicas estandarizadas a 37 °C. Valor normal 5-10 min, pudiéndose considerar 7 min el término medio. Es una prueba global y poco sensible. El retardo de la coagulación constituye el estigma fundamental de las hemofilias. Es normal en las púrpuras angiopáticas y trombopénicas.

## Tiempo de protrombina (prueba de Quick)

Determina el tiempo que tarda el plasma problema en coagularse. Es indispensable hacer una prueba de control con plasma normal. Se prolonga cuando existe deficiencia de fibrinógeno, de protrombina o de los factores V, VII o X. Tiempo de protrombina normal (el mismo que el del control): 11-15 s. Cantidad (porcentaje) de protrombina (calculada a partir del tiempo de protrombina): 80-110 %. Resultado normal en INR: 0,8-1,2.

## Prueba de consumo de protrombina

Valora la protrombina que queda en el suero después de efectuada la coagulación, o sea, la que no ha sido consumida durante el proceso citado. Siempre que el fenómeno de la coagulación se haya realizado de modo correcto, habrá poca protrombina sobrante en el suero y el tiempo de Quick o de protrombina efectuado en el suero dará resultados prolongados: > 25 s. Si, por el contrario, por déficit de plaquetas (en cantidad o calidad) o por carencia de algunos de los factores del activador intrínseco, la coagulación no se realiza bien, habrá protrombina sobrante en suero y aparecerán tiempos inferiores a 25 s.

## Tiempo de sangría

Es un test muy sencillo que, realizado correctamente, permite detectar la casi totalidad de anomalías de la hemostasia primaria:

1. *Método de Ivy.* Se practica una incisión estándar en la cara externa del antebrazo con el esfigmomanómetro colocado a 40 mm Hg. Esta prueba ofrece una mayor reproductibilidad que el tiempo de sangría, aunque es más engorrosa. Normalidad: la hemorragia cesa entre 4-7 min.
2. *Método de Duke.* Es tan sencillo como útil. Se desinfecta el lóbulo de la oreja y se deja secar. Con una lanceta, se produce una pequeña incisión, lo cual se consigue si apoyamos un dedo en el lado contrario del lóbulo. A los pocos segundos, y sin que tengamos que exprimir el lóbulo, comienza a manar sangre por la pequeña herida, y entonces con un papel de filtro recogeremos cada medio minuto la sangre que fluye, pero procurando que el papel no toque los bordes de la herida; se irá repitiendo hasta que no salga más sangre.

Normalmente, existe desde el principio una pequeña hemorragia continuada, que no sobrepasa las 24 gotas de sangre; al irse recogiendo ésta sobre el papel, van haciéndose manchas cada vez menores, cohibiéndose completamente la hemorragia antes de 2-3 min.

Puede suceder que la hemorragia pare en su tiempo, pero que haya sido muy intensa, habiendo fluido abundantes gotas de sangre; en este caso, se

[3]El esquema fundamental y resumido del *mecanismo de la coagulación sanguínea* es el siguiente: la protrombina del plasma, debido a la acción de la tromboplastina o trombocinasa liberada de las plaquetas y tejidos, junto con la acción catalítica de las sales de calcio, se transforma en trombina; ésta, actuando sobre el fibrinógeno, lo precipita en forma de fibrina, lo que determina la gelificación de la sangre, seguida luego de la retracción del coágulo.

© MASSON, S.A. Fotocopiar sin autorización es un delito.

repetirá la prueba en el otro lóbulo, pues seguramente el hecho se debe a haberse cortado un vaso de cierta importancia; en caso de que en el otro lóbulo también suceda lo mismo, se tendrá este hecho en cuenta y deberá indicarse en el correspondiente informe. Cuando la hemorragia ha sido muy breve y escasa, en caso de sospecharse una enfermedad de Werlhof o una trombopenia, etc., es aconsejable repetir la prueba en la otra oreja.

Se debe recordar que esta prueba ha de practicarse cuidadosamente, pues de otra forma puede proporcionar con facilidad *resultados falsos,* lo que es de gran trascendencia cuando se trata de sentar un diagnóstico de operabilidad, indicación de una punción hepática, etc. Los errores pueden ser debidos a pinchazo poco profundo, usar una aguja que triture los tejidos, haber realizado un masaje del lóbulo de la oreja antes del pinchazo, haber cortado casualmente un vaso arterial, separar el coágulo que se va formando con el papel secante o de filtro, haber enfriado demasiado la región con alcohol, etc.

Estas pruebas son positivas en las púrpuras trombopénicas y trombopáticas (a las plaquetas incumbe la formación del trombo oclusor al liberar ADP, serotonina y factor 3 [fosfolípido que estimula el factor de la coagulación]) y normales en las púrpuras angiopáticas y hemofilia.

## Retracción y lisis del coágulo

Su normalidad depende de la cantidad y calidad de las plaquetas, de la tasa de fibrinógeno, del factor XIII (contacto) y de la cifra de hematíes. Comienza a los 15 min y es total a los 80 min a 37 °C. Explora las funciones trombodinámicas. El 15 % de las proteínas plaquetarias está constituido por una sustancia contráctil llamada *trombostenina,* similar a la actomiosina del músculo. La energía derivada del adenosintrifosfato permite la contracción de la trombostenina, y debido a la dispersión uniforme de las plaquetas en un coágulo, dará por resultado la retracción. Ésta es deficiente en las púrpuras trombopénicas y trombopáticas, y normal en las púrpuras angiopáticas y coagulopatías. En la hemofilia, el retardo de la coagulación motiva la sedimentación hacia el fondo del tubo de los hematíes no apresados por la fibrina, sobrenadando el plasma sanguíneo con buena parte de los leucocitos y plaquetas. Entonces la coagulación es parcial y afecta la parte superior *(coagulación plasmática),* mientras que la porción roja o inferior persiste poco o nada retráctil. En la hiperfibrinólisis, el coágulo se lisa antes de efectuar su retracción (normalmente, a partir de las 48-72 horas).

## Tiempo de recalcificación (prueba de Howell)

Es un tiempo de coagulación muy sensible y exacto. A 0,3 ml de plasma oxalatado rico en plaquetas, se añade la misma cantidad de solución de cloruro cálcico N/40. Normalidad: 120 180 s. A partir de 3 min, la hipocoagulación es importante. Es más sensible que el tiempo de coagulación para los déficit en el complejo protrombínico. Está alargado en las trombopenias, hemofilia y tratamientos con heparina, siendo en este caso muy útil para la dosificación correcta, en especial si la vía de administración es la subcutánea, ya sea heparina cálcica o sódica.

## Tiempo de cefalina (tiempo parcial de tromboplastina)

Es el tiempo de recalcificación del plasma pobre en plaquetas en presencia de un sustituto lipídico de las mismas (cefalina cerebral o lípidos vegetales). Su normalidad depende de los factores plasmáticos del sistema intrínseco (VIII-IX-XI-XII). La presencia de un anticoagulante circulante también produce un alargamiento del mismo.

## Tiempo de trombina

Es el tiempo de coagulación del plasma por una débil cantidad de trombina. Explora selectivamente la fibrina del plasma estudiado. Es una prueba sensible a la tasa de fibrinógeno y sobre todo a la eventual presencia en el plasma de inhibidores de la fibrina (heparina, productos de degradación de la fibrina, etc.).

## Tiempo de reptilasa

Explora el tiempo de coagulación del plasma por una cantidad de reptilasa. Esta prueba, como la anterior, es sensible a la tasa de fibrinógeno, pero se distingue de la misma porque es insensible a los inhibidores de la trombina.

## Dosificación de factores

Todos los factores plasmáticos de la coagulación, excepto el factor XIII, se dosifican por métodos semianalíticos:

1. *Factores del sistema extrínseco.* Protrombina, factor V, factor VII y X, se dosifican en presencia de tromboplastina tisular.
2. *Factores del sistema intrínseco.* Factores VIII, IX, XI y XII, se dosifican en presencia de cefalina y caolín.
3. *Factor XIII.* Actúa después de la coagulación, estabilizando la fibrina formada en el curso de la coagulación de la sangre. Su estudio se basa en la capacidad que tiene la urea 5 M de disolver el coágulo de fibrina en ausencia de dicho factor.

### SISTEMA FIBRINOLÍTICO

## Fibrinógeno

Explora la cantidad de fibrina obtenida por coagulación de la totalidad del fibrinógeno contenido en la muestra, ya sea midiendo el precipitado de fibrinógeno por incubación de la muestra al 56 % (método grosero, pero extraordinariamente útil por su sencillez) o por dosificación inmunológica del mismo. Desde el punto de vista práctico, si el tiempo de protrombina es normal, la concentración del fibrinógeno es, por lo menos, de 100 mg/dl o aún mayor. Cuando el tiempo de protrombina está prolongado, es muy útil su estima. Se sintetiza en el hígado.

## Prueba de von Kaulla o de la lisis de euglobulinas

Las euglobulinas son proteínas del plasma que se pueden separar fácilmente de las otras proteínas por precipitación. Un método global de valoración del sistema fibrinolítico es la lisis del coágulo de euglobulinas; en éste, las euglobulinas son coaguladas por la trombina o por recalcificación.

El tiempo de lisis del coágulo depende de la cantidad de plasmina formada. Valores normales: lisis del coágulo a 1-2-4 horas.

Alargamiento infinito: ausencia de plasminógeno.

Acortamiento (inferior a 2 horas): aumento tasa activador circulante, como en fibrinólisis aguda, y actividad fibrinolítica latente. Test muy útil en el control del tratamiento tromboembolítico.

## Tromboelastografía

Pone de manifiesto, merced a un registro gráfico automático, los cambios de la fuerza elástica de la sangre durante el proceso de la coagulación.

El tromboelastógrafo contiene una pequeña cubeta de acero, en la que se coloca una pequeña cantidad (0,3 ml) de sangre, plasma o de la mezcla a estudiar. En este recipiente, se introduce una pequeña varilla de acero, la cual va suspendida por un hilo de acero de elevada elasticidad de torsión; por medio de un motor se imprime al recipiente un movimiento de rotación en vaivén. En un principio, y mientras el líquido permanece fluido, el movimiento de las paredes no se transmite al alambre de acero, pero a medida que el producto va coagulándose, el hilo de torsión va tomando movimientos de rotación en vaivén, tendiendo a seguir los movimientos de la cubeta. Al hilo de acero va adherido un pequeño espejo, que sigue los movimientos del primero, y sobre el que incide un rayo de luz; la luz reflejada por este espejo se transmite a una placa fotográfica que posee un movimiento de traslación lento.

# ■ GRUPOS SANGUÍNEOS

Su conocimiento se inicia en 1900 con Karl Landsteiner, al observar cómo los hematíes de ciertos individuos eran aglutinados por el suero de otros. Salmon los define como un conjunto independiente de antígenos controlados genéticamente. Se conocen 16 sistemas con estas características: Sistemas ABO, P, Rh, Lutheran, Kell, Lewis, Duffy, Kidd, Diego, Wright, Xg, Sciana, Auberger, Dombrak, Coltor, Landsteiner-Wierner. Algunos, como los sistemas ABO, Rh, Kell y Duffy, son de gran interés en la práctica transfusional, otros, como el sistema Xg, de gran interés en genética, por ser el único grupo sanguíneo ligado al sexo.

### SISTEMA ABO

Fue el primero en descubrirse y con él se inicia la etapa real de la transfusión sanguínea.

© MASSON, S.A. Fotocopiar sin autorización es un delito.

Atendiendo a determinadas propiedades de los hematíes y del suero de la especie humana, hablamos de individuos del grupo sanguíneo A cuando sus hematíes poseen el antígeno A y el suero el anticuerpo anti-B (beta). Del grupo sanguíneo B, cuando los hematíes poseen el antígeno B y el anticuerpo anti-A (alfa) en el suero. Del grupo sanguíneo AB, cuando los hematíes poseen los antígenos A y B y el suero carece de anticuerpos. Del grupo sanguíneo 0, cuando sus hematíes carecen de antígeno A y B, mientras que el suero posee los anticuerpos correspondientes a los antígenos A y B (tabla 12-6). Estos cuatro fenotipos (A, B, AB y 0) son los más corrientes del sistema ABO, y como podemos ver quedan definidos por la presencia o ausencia del antígeno globular y por la presencia o ausencia del anticuerpo sérico. Se ponen en evidencia mediante una simple prueba de aglutinación (en placa o tubo) a temperatura ambiente; con sueros testigo anti-A y anti-B, en la determinación del antígeno globular (prueba directa), y con la ayuda de hematíes testigo A y B se determina el anticuerpo sérico (prueba indirecta).

El grupo sanguíneo A no es tan simple como se pensó en un principio y hoy día se le conocen otros antígenos, como el $A_1$ y el $A_2$, el primero lo poseen un 80 % de los individuos A y el segundo un 20 %; tiene interés su conocimiento, ya que pueden ser causa de reacciones transfusionales; además de estos subtipos A, se conocen otros más débiles, como son el $A_3$, Aend, Am, Ax, entre otros, y que no poseen apenas capacidad inmunógena.

El grupo sanguíneo B también se subdivide en otros antígenos más débiles, $B_3$, Bx, Bm, Bel, aunque sin capacidad munógena, por lo que son poco importantes en la transfusión sanguínea.

**Tabla 12-6. Determinación de los grupos sanguíneos ABO**

| Prueba directa | | Grupo | Prueba indirecta | |
|---|---|---|---|---|
| Hematíes | | | Suero | |
| Suero | | | Hematíes | |
| anti-A | anti-B | | A | B |
| + | – | A | – | + |
| – | + | B | + | – |
| + | + | AB | – | – |
| – | – | 0 | + | + |

Concluyendo, el sistema ABO posee 6 fenotipos corrientes: $A_1$, $A_2$, B, $A_1B$, $A_2B$, y 0 (fenotipos débiles: $A_3$, Aend, Ax, Am, Ay, $B_3$, Bx, Bm, Bel). La determinación de los hematíes $A_1$ y $A_2$ se basa en el hecho de que los hematíes $A_1$ son aglutinados por la lecitina de *Dolichos biflorus* o por un anti-$A_1$ (humano) y no son aglutinados por la lecitina *D'Ulex europaeus* anti-H. Por el contrario, los hematíes $A_2$ no son aglutinados por la lecitina de *Dolichos biflorus,* mientras que sí lo son por la lecitina *D'Ulex europaeus* (tabla 12-7).

El sistema ABO es el más importante de todos los grupos sanguíneos, en la práctica transfusional, en razón de la presencia constante del anticuerpo correspondiente al antígeno ausente, por lo que la transfusión de sangre incompatible, en cuanto a este sistema, desencadena inevitablemente un cuadro hemolítico. Por ello, jamás transfundiremos hematíes a un receptor que posea un anticuerpo correspondiente a estos hematíes, ya que el anticuerpo del receptor se fijaría sobre los hematíes del dador, hemolizándolos (fig. 12-4).

Finalmente, sólo recordar que el sistema ABO no sólo lo detectamos en los hematíes humanos, sino también en los leucocitos, plaquetas y en casi todos los tejidos del organismo (su presencia a nivel de las células secretoras de las glándulas salivales los clasifican en secretores [gen Se] y su ausencia a este nivel, en no secretores).

## SISTEMA RH (LANDSTEINER Y WIENER, 1940)

Sistema inmunólogico, que sigue en importancia al sistema ABO, en la práctica transfusional.

El sistema Rh, junto con los sistemas Kell, Duffy, Kidd y MNss, es el responsable (alguno de sus antígenos) de la aloinmunización transfusional y fetomaterna.

El primer antígeno del sistema Rh fue descubierto por Landsteiner y Wierner en 1940 con suero de conejo antihematíes Maccacus Rhesus (el 85 % de hematíes lo poseen y el 15 % no, y lo denominan Rh[D]). Ya un año antes, Levine había constatado en el suero de una mujer que acababa de dar a luz a un niño afecto de enfermedad hemolítica, un anticuerpo que aglutinaba los hematíes del niño y del padre, y sin afecto sobre sus propios hematíes. El suero de esta mujer aglutinaba al 85 % de hematíes humanos de raza blanca, se trataba del anticuerpo anti-Rh(D) que aglutinaba a los hematíes Rh(D) positivo.

**Tabla 12-7. Sistema ABO (fenotipos)**

| Fenotipo | Hematíes | | | | Suero | | | Frecuencia (%) |
|---|---|---|---|---|---|---|---|---|
| | Anti-A | Anti-B | Anti-AB | Anti-H[1] | $A_1$ | B | O | |
| $A_1$ | +++ | – | +++ | – | – | + | – | 36 |
| $A_2$ | ++ | – | +++ | + | – | ++ | – | 9 |
| B | – | +++ | +++ | – | ++ | – | – | 9 |
| $A_1B$ | +++ | +++ | +++ | – | – | – | – | 2,3 |
| $A_2B$ | ++ | +++ | +++ | – | – | – | – | 0,7 |
| O | – | – | – | +++ | ++ | ++ | – | 43 |
| Bombay[1] | – | – | – | – | ++ | ++ | ++ | raro |

[1]Lecitina D'Ulex. Es el anticuerpo del antígeno particular H, que pertenece al sistema Hb, independiente del sistema ABO. La sustancia H es la base a partir de la cual se diferencian los antígenos A y B. Los individuos del grupo sanguíneo O poseen antígeno H en gran cantidad. El descubrimiento de la sustancia H es importante, ya que en algunos sujetos excepcionales (Bombay) los hematíes no son aglutinados por los sueros anti-A, anti-B, ni anti-H, mientras que el suero de los mismos es aglutinado por los hematíes A, B y O. Este hallazgo serológico rarísimo es de gran importancia en transfusión, ya que los individuos del grupo sanguíneo Bombay sólo pueden recibir sangre de individuos de su mismo grupo.

Se conocen 5 antígenos Rh: D, C, E, c, e. El antígeno Rh estándar es el antígeno D, siendo el más inmunógeno de los cinco, la posibilidad de provocar anticuerpos a un receptor Rh(D) negativo es elevadísima, por lo que en la práctica corriente cuando hablamos de Rh nos referimos al antígeno D y su presencia o ausencia clasifica a los individuos de Rh positivos o Rh negativos (tabla 12-8).

Su determinación es fácil, aunque como son anticuerpos no aglutinantes (raramente son aglutinados directamente en solución salina) se utiliza un método de aglutinación artificial. Con suero anti-D comercial ya preparado, se mezcla una gota del suero comercial y una gota de hematíes diluidos en solución salina, la presencia o ausencia de aglutinación nos revela la presencia o ausencia del antígeno D (tabla 12-9).

En la determinación completa del fenotipo Rh, disponemos de 5 anticuerpos: anti-D, anti-C, anti-c, anti-E, y anti-e.

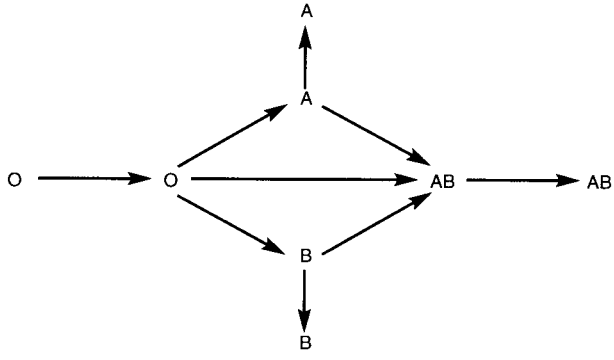


**Fig. 12-4.** Esquema de las posibilidades de transfusión. Sistema ABO. Son compatibles todas las transfusiones «isogrupo». Los hematíes O al carecer de antígenos A y B pueden ser administrados a todos los individuos *(dadores universales),* pero sólo pueden recibir sangre los individuos de su grupo, por la presencia de anticuerpos anti-A y anti-B en su suero. En cambio, los individuos del grupo AB, al carecer de anticuerpos y tener los antígenos A y B en sus hematíes, pueden recibir sangre de todos los grupos *(receptores universales),* pero sólo la pueden dar a los de su mismo grupo.

© MASSON, S.A. Fotocopiar sin autorización es un delito.

**Tabla 12-8. Factor Rh en la raza blanca**

| Fenotipo Rh estándar | Genotipo | Frecuencia en la raza blanca (%) |
|---|---|---|
| Rh(D) + | DD (homocigoto) | 85 |
| | Dd (heterocigoto) | |
| Rh(D) – | dd (homocigoto) | 15 |

## VARIANTES DEL D

El antígeno Rh (D) débil o Du es un antígeno relativamente raro en la raza blanca (< 1 %), que suelen presentarla los individuos CD «aparentes» los cuales pueden ser CDue, así como los individuos cdE «aparentes», que pueden ser cDuE. La determinación de este antígeno $D^u$ o D débil es obligatorio realizarla en toda muestra Rh(D) negativo, ya que puede ser causa de aloinmunización transfusional o fetomaterna. Para su determinación, los hematíes son tratados previamente con enzimas (tripsina), o bien por mediación de una reacción serológica de Coombs indirecto, o sea, sensibilización previa de estos hematíes portadores del D débil con suero anti-D, incubación a 37 °C, lavado de los hematíes por la globulina de Coombs. Los individuos $D^u$ positivos son considerados Rh(D) positivos como dadores, ya que pueden desencadenar una reacción transfusional y Rh(D) negativa como receptores ya que pueden desarrollar aloinmunización al antígeno D estándar.

Otra causa de sensibilización transfusional puede ser debida a la presencia de otros antígenos D débiles. Tippet y Sanger distinguen 6 categorías (posteriormente, reconocieron la categoría VII), de las cuales especialmente la IV, V y VI no son reconocidas por los antígenos D habituales.

**Tabla 12-9. Fenotipos y genotipos sistema Rh más frecuentes**

| Fenotipo | Genotipo probable[1] | Frecuencia % |
|---|---|---|
| DCcee ($R_1r$) | CDe/cde ($R_1r$) | 34,39 |
| DCCee ($R_1R_1$) | CDe/CDe ($R_1R_1$) | 19,94 |
| DccEd ($R_2r$) | eDE/cde ($R_2r$) | 12,24 |
| DccEE ($R_2R_2$) | eDE/cDE ($R_2R_2$) | 0,95 |
| DCcEe ($R_1R_2$) | CDe/cDE ($R_1R_2$) | 12,87 |
| Dccee (Ror) | cDe/cde (Ror) | 2,32 |
| ddccee (rr) | cde/cde (rr) | 15,4 |
| ddccee (r'r) | Cde/cde (r'r) | 0,95 |
| ddccEc (r'r) | cdE/cde (r''r) | 0,42 |

[1]Decimos probable, ya que no es posible determinar con toda certeza el genotipo Rh a partir del fenotipo por carecer de suero anti-d. En los individuos con fenotipo D, es imposible saber con exactitud si son DD o Dd.

## Sistema Kell

Si bien originalmente estaba representado por dos antígenos principales: Kell (K) y Cellano (k), en la actualidad es producto de, por lo menos, tres locus genéticos estrechamente ligados.

El antígeno Kell es muy inmunógeno, y le sigue en frecuencia el antígeno D en los problemas de aloinmunización transfusional y fetomaterna.

## Sistema Duffy

Está representado por dos antígenos principales: Fya y Fyb.

Existe un fenotipo «silencioso» Fy (a-b-), excepcional en la raza blanca y de frecuencia relativamente alta en la raza negra.

A este sistema le siguen en frecuencia los antígenos D y K, en la aloinmunización transfusional y fetomaterna.

## Sistema Kidd

Está representado por dos antígenos, JKa y JKb, producidos por dos alelos y un fenotipo silencioso (JK a-b-). Como causa de sensibilización transfusional es relativamente frecuente aunque excepcional en la sensibilización fetomaterna.

## Sistema Lu

Los anticuerpos $Lu^a$ y $Lu^b$ no suelen tener trascendendencia transfusional.

## Sistema Diego

Su descubrimiento se inició con la identificación del antígeno antiDia en una mujer venezolana. El 100 % de las personas de raza blanca

son Dia, en otras razas, los porcentajes son inferiores.

## Antígeno I y sus anticuerpos

El antígeno I puede ser considerado como antígeno del desarrollo de los hematíes en la especie humana, ya que los antígenos fetales son portadores, fundamentalmente, de antígeno I. El anticuerpo anti I fue descrito por primera vez como autoanticuerpo frío en un paciente con AHA.

## ENFERMEDAD HEMOLÍTICA DEL RECIÉN NACIDO (ERITROBLASTOSIS FETAL)

Más del 95 % de aloinmunizaciones fetomaternas son debidas al antígeno Rh(D), le siguen otros antígenos del sistema Rh (E, c, C, e) y algunos antígenos de los sistemas Kell, Duffy, Kidd y S. En todos los casos, se trata de una reacción antígeno-anticuerpo. Una mujer Rh(D) negativa, portadora de un feto Rh(D) positivo, puede desarrollar anticuerpos anti-D (5 %), por el paso de hematíes fetales a la circulación materna. El primer hijo Rh(D) positivo nunca sufre la enfermedad, ya que el paso de hematíes fetales a la circulación materna acontece al final del embarazo. El segundo hijo, y con el supuesto que sea Rh (D) positivo y que la madre haya desarrollado anticuerpos anti-D en el primer embarazo, al fijarse estos anticuerpos maternos en la superficie de los hematíes fetales, los destruye, dando lugar a la enfermedad hemolítica del recién nacido (EHRN). La hemólisis puede tener lugar ya sea en el claustro materno, desarrollando un cuadro de anasarca fetoplacentaria, con un feto prematuro, pálido, edematoso, ictericia leve, hepatosplenomegalia, hipertrofia cardíaca y muerte a los pocos minutos de su nacimiento. Una hemólisis menos grave puede iniciarse a las pocas horas del nacimiento, con ictericia y anemia progresivas, pero puede ser de consecuencias fatales si no se trata oportunamente (exanguineo-transfusión). Hemólisis benigna que evoluciona con anemia discreta e ictericia leve de resolución espontánea.

El diagnóstico hematológico es fácil con el estudio de antígenos y anticuerpos fetales (Coombs directo) y anticuerpos maternos (Coombs indirecto).

El diagnóstico se inicia en el período prenatal, con el estudio de los antígenos ABO y Rh maternos y paternos y búsqueda de anticuerpos maternos, si la mujer es Rh(D) negativa y el marido Rh(D) positivo, o en los casos de sospecha de antecedentes de enfermedad hemolítica o de transfusión de sangre (búsqueda de otros antígenos y anticuerpos).

La EHRN es un ejemplo de enfermedad que en un período de sólo 30 años, se descubrió su etiología (Levine 1939), tratamiento (exanguíneo-transfusión) y prevención (1968)[4].

Otra causa de EHRN es la isoinmunización fetomaterna al sistema ABO, que suele ser más benigna y con ausencia de afectación fetal en el claustro materno.

*Recordemos que si ambos cónyuges tienen Rh del mismo signo, o el varón es Rh negativo, no existen problemas de incompatibilidad.*

## Prueba de Coombs

Sirve para poner de manifiesto los anticuerpos incompletos, que no provocan una aglutinación visible. Para ello, se utiliza un «antisuero» conseguido en el conejo inmunizado frente a la globulina humana. Este antisuero puesto en contacto con el antígeno, recubierto de anticuerpos incompletos (que son globulinas), provocará su aglutinación visible:

1. *Prueba de Coombs directa.* Es útil para la demostración de autoanticuerpos en anemias hemolíticas adquiridas y en la eritroblastosis fetal, y para demostrar que los hematíes del recién nacido están recubiertos de anticuerpos anti-Rh producidos por la madre.
2. *Prueba de Coombs indirecta.* Demuestra la herencia en el suero de anticuerpos incompletos. En la inmunización materna fetal por factor Rh puede poner de manifiesto anticuerpos en el suero de la madre, antes del nacimiento del hijo. Se emplea también para detectar sensibilizaciones postransfusionales frente al factor Rh u otros

[4]Administración de globulina anti-D a la madre no sensibilizada a partir del nacimiento del niño y antes de las 72 horas con el fin de destruir los hematíes fetales que han pasado a la circulación materna; en las mujeres no sensibilizadas. La frecuencia de isoinmunización fetomaterna posprevención con globulina anti-D es del 0,21 %, frente a un 5,2 % en las no tratadas.

© MASSON, S.A. Fotocopiar sin autorización es un delito.

grupos sanguíneos. También resulta positiva en algunas anemias hemolíticas adquiridas.

## ■ ASPIRADO MEDULAR (ARINKIN, 1928)

Con un trocar adecuado y en manos expertas, aporta una información valiosísima sobre las células precursoras de la sangre periférica, no sólo imprescindible para el hematólogo, sino también en otras ramas de la medicina.

Suele realizarse a nivel de la línea media esternal, cresta ilíaca posterior y cresta ilíaca anterior (en el niño, en la cresta tibial). Previa anestesia local de la piel, tejido subcutáneo y periostio de la zona elegida, se introduce el trocar con su mandril correspondiente hasta unos pocos milímetros dentro de la médula ósea, se retira el mandril y se conecta una jeringa de aspiración al trocar, las gotas de material medular conseguidas son depositadas en una cápsula de Petri, con el fin de visualizar bien los grumos medulares (de color blanquecino) y así efectuar varias extensiones (sólo del grumo). Dos extensiones se tiñen con May-Grünwall-Giemsa y el resto se reservan para las tinciones citoquímicas correspondientes (tabla 12-10).

Se inicia el estudio con el examen global de la celularidad (normo, hiper o hipocelularidad) y a continuación se realiza un examen detenido de cada una de las diferentes líneas celulares y su recuento (mímimo 500-1.000 células).

**Tabla 12-10. Mielograma normal**

| | | |
|---|---|---|
| Leucopoyesis | | |
| Mieloblastos | 2 % | |
| Promielocitos | 2-6 % | |
| Mielocitos | 7-13 % | |
| Metamielocitos | 7-10 % | |
| Cayados | 40 % | 100 células blancas |
| Segmentados | 17 % | |
| Eosinófilos | 4 % | |
| Basófilos | 1 % | |
| Monocitos | 2 % | |
| Linfocitos | 2-10 % | |
| Eritropoyesis | | |
| Proeritroblastos | 1 % | |
| Eritroblastos basófilos | 2-5 % | 30 por cada 100 células blancas |
| Eritroblastos policromatófilos | 9 % | |
| Normoblastos | 11 % | |
| Células del retículo | | |
| Células linfoides | 0,5-5 % | 11 por cada 100 células blancas |
| Células plasmáticas | 2-3 % | |
| Macrófagos | 1-3 % | |
| Megacariocitos o megacarioblastos | | 1 por cada 100 células blancas |

## SERIES CELULARES

Todas ellas tienen su origen en la denominada célula madre o hemocitoblasto, célula pluripotente que al parecer, y tras estímulos por diferentes sustancias, inicia su diferenciación hacia las diferentes líneas celulares, haciéndose una distinción muy clara entre el hemocitoblasto a partir del cual se inicia la diferenciación de las series eritropoyéticas, granulopoyética, monocítica y megacariocítica, y el hemocitoblasto linfoide que dé lugar a la diferenciación de la serie linfoide.

## SERIE ERITROPOYÉTICA

La secuencia a partir del hemocitoblasto es proeritroblasto, eritroblasto basófilo, eritroblasto policromático y eritroblasto ortocromático, el cual, al perder el núcleo, da origen al reticulocito y hematíe de la sangre periférica.

## SERIE GRANULOPOYÉTICA

La secuencia a partir del hemocitoblasto es promielocito, mielocito, metamielocito y a partir de éste el neutrófilo en banda y segmentado de la sangre periférica. A partir del estadio promielocítico también la línea celular puede ser promonocito y de éste a monocito.

## SERIE MEGACARIOCÍTICA

La secuencia a partir del hemocitoblasto es promegacariocito, megacariocito y de éste a la plaqueta.

## SERIE LINFOIDE

A partir del hemocitoblasto linfoide de la médula ósea, la secuencia es linfoblasto B, prolinfo-

cito B y de éste al linfocito B de sangre periférica. A partir del hemocitoblasto linfoide del timo, la secuencia es linfoblasto T, prolinfocito T y linfocito T (sangre periférica).

## CÉLULAS PLASMÁTICAS (SECRETORAS DE INMUNOGLOBULINAS)

Representan el estadio final de la transformación antigénica del pequeño linfocito B.

## ALTERACIONES MORFOLÓGICAS DE LA MÉDULA ÓSEA

### Alteraciones de todas las series celulares

Se observa en la insuficiencia medular total o parcial, con hipoplasia o aplasia de todas las series, y con aumento de los sideroblastos y hierro en los macrófagos (una médula rica no excluye el diagnóstico de aplasia medular).

Hay blastosis celular, con más de un 50 % de blastos en el aspirado; según cual sea la estirpe celular afectada y características enzimáticas, hablaremos de leucosis agudas linfoblásticas y de leucosis agudas no linfoblásticas; y dentro de las leucosis agudas no linfoblásticas distinguimos entre mieloblásticas agudas sin maduración ($M_1$), mieloblásticas agudas con maduración ($M_2$), promielocíticas ($M_3$), mielomonocíticas ($M_4$), monocíticas agudas ($M_5$) y eritroleucemia ($M_6$).

Dentro de las leucosis agudas linfoblásticas, distinguiremos la linfoblástica aguda estándar o corriente ($L_1$), la linfoblástica aguda de origen inmunológico T ($L_2$) y la linfoblástica aguda de origen inmunológico B ($L_3$).

### Alteraciones de la serie eritropoyética

La hiperplasia de la serie roja en todos sus estadios madurativos (normalidad de las otras series celulares), aumento del número de sideroblastos y del hierro en los macrófagos se observa en las anemias hemolíticas.

La hiperplasia de la serie roja, con persistencia de la basofilia citoplasmática en los eritroblastos policromáticos y ortocromáticos, con disminución del hierro (disminución de los sideroblastos y del hierro en los macrófagos), se observa en las anemias hipocromas.

La hiperplasia de la serie roja con predominio de eritroblastos atípicos (megaloblastos), con metamielocitos gigantes y megacariocitos grandes, se observa en la anemia megaloblástica.

Los trastornos cualitativos de la serie roja (diseritropoyesis) con eritroblastos con varios nucléolos y alteraciones en su citoplasma, se observa en la anemia diseritropoyética congénita y en la adquirida, ya sea refractaria o tóxica; cabe destacar en ésta la presencia de sideroblastos en anillo.

### Alteraciones de la serie granulopoyética

Aplasia total de la misma con aumento de células plasmáticas y linfocitos (normalidad en las otras series) en la agranulocitosis. La agranulocitosis también se puede presentar con una hiperplasia de la serie granulocítica a expensas de los promielocitos (60 %). La hiperplasia en todos sus estadios madurativos, especialmente mielocitos y metamielocitos con importante eosinofilia y basofilia, serie roja disminuida debido a la hiperplasia granulocítica y serie megacariocítica aumentada, en la leucemia mieloide crónica (única enfermedad con un marcador cromosómico constante, el cromosoma Filadelfia).

### Alteraciones de la serie linfoide

La infiltración de la médula ósea por linfocitos maduros corresponde a la leucemia linfática crónica de origen B. La infiltración linfocitaria por linfocitos más grandes, nucleolados y citoplasma amplio en la leucemia linfática crónica, a linfocitos T. La infiltración linfoplasmocitaria con aumento de células cebadas, en la macroglobulinemia de Waldeström. Células plasmáticas, aumentadas y con dismorfias, en las paraproteinemias malignas.

### Otras alteraciones

Infiltración o presencia de sólo algunas células anómalas como en la tesaurismosis (enfermedad de Gaucher), células de Stermberg en el linfoma de Hodgkin, células linfomatosas en el linfoma no Hodgkin, células metastásicas de carcinoma.

© MASSON, S.A. Fotocopiar sin autorización es un delito.

Finalmente, la presencia de parásitos, cual sucede con la leishmania en el kala-azar (sólo en médula ósea) y *Plasmodium* (sangre periférica y médula ósea).

## ■ BIOPSIA ÓSEA

Suministra una información real y precisa de la riqueza del tejido hematopoyético, así como del tejido de sostén de la médula ósea.

Para su realización, existen en el mercado un gran número de trócares que por su simplicidad y fácil manejo han desplazado totalmente a la engorrosa técnica quirúrgica. El trocar de Jamshidi es uno de estos trócares, de diámetro interior constante, excepto en su porción distal, donde se estrecha ligeramente (lo cual permite una cierta movilización del fragmento óseo en su interior) y de borde biselado. Al mismo tiempo que la biopsia ósea, se puede realizar el aspirado medular. Para la realización de la biopsia ósea, ya sea en cresta ilíaca anterior o posterior (la última de preferencia) previa anestesia de la piel, tejido subcutáneo y periostio, se efectúa una pequeña incisión de 2 mm con una hoja de bisturí y se introduce el trocar con su mandril, al llegar al periostio, se retira el mandril y con suave movimiento de vaivén lo introducimos hasta una profundidad de 3-5 cm. Tras un amplio movimiento de circunducción, se retira el trocar y con un mandril de extremo romo se empuja el fragmento óseo al exterior, que inmediatamente es sumergido en un líquido especial, para fijarlo y decalcificarlo.

Su examen nos permite valorar la riqueza celular de la médula ósea, el tejido adiposo (vacuolas grasas), los vasos sanguíneos, la red de reticulina y la presencia de células metastásicas.

La biopsia ósea no sustituye al aspirado medular, ya que el examen morfológico de las diferentes líneas celulares sólo lo podemos obtener con el aspirado, pero sí nos reporta una información más amplia del tejido hematopoyético además de ser un complemento del aspirado.

El diagnóstico de las insuficiencias medulares totales o parciales nos suministra información sobre los elementos celulares de la médula (rica o pobre) y del tejido adiposo, con lo cual conocemos si el fracaso medular es central (hipocelular o celularidad nula, con aumento de las vacuolas de grasa) o periférico (hipercelularidad, grasa normal). En el caso de aspirado medular con hipocelularidad, pero biopsia ósea hipercelular, la tinción argéntica de las fibras de reticulina nos orienta a un síndrome mieloproliferativo. En las dismielopoyesis, tipo anemia refractaria y preleucosis, la biopsia ósea puede ser diagnóstica. En los linfomas de Hodgkin y no Hodgkin, la biopsia ósea es un parámetro indispensable en su estadificación por la presencia de células linfomatosas en el examen histológico que raramente se observan en el aspirado. La presencia o ausencia de fibrosis medular sólo se puede obtener con la biopsia ósea, con la tinción reticulínica por impregnación argéntica. En la búsqueda de células neoplásicas (excepto hematosarcomas), el examen histológico del hueso es superior al aspirado.

## BIOPSIA GANGLIONAR

Se puede realizar por la técnica de aspirado o por cirugía, con la exéresis completa del ganglio o paquete ganglionar.

Para la biopsia aspirativa, se emplea una jeringa de 3 ml provista de una aguja de 1 mm de diámetro. Existen trócares especiales más gruesos. Se aconseja anestesia local. Tiene el inconveniente de que sólo es posible en los ganglios linfáticos hipertróficos superficiales, y de que el extraído sólo permite la consideración de células aisladas. El linfadenograma normal contiene un 97 % de elementos linfáticos, entre linfocitos maduros, jóvenes y linfoblastos, con algunas células reticulares, algún macrófago y polimorfonucleares neutrófilos. En condiciones anormales, podremos encontrar cáseo o células gigantes de Langhans, de Sternberg, tumorales, etc. En las enfermedades infecciosas con adenitis inespecíficas, aumentan los linfocitos jóvenes, así como las células plasmáticas, junto con los polinucleares neutrófilos.

Más completa que la punción biópsica ganglionar es la exéresis ganglionar por cirugía con la extracción de uno o más ganglios para el estudio histológico.

13

# Metabolismo. Vitaminas

## SEMIOLOGÍA DE LOS TRASTORNOS DEL METABOLISMO HIDROSALINO

La cantidad total de líquido contenido en el organismo representa el 50-70 % del peso corporal. Su distribución depende del contenido variante de los tejidos adiposos del organismo; los cuales se hallan casi libres de agua. En el recién nacido, el líquido corporal representa el 75 %, descendiendo posteriormente hasta un 70 % en la pubertad. El agua se difunde de modo libre por todo el organismo, pero en sentido funcional puede considerarse dividida en dos grandes compartimentos:

1. *Extracelular.* Comprende dos espacios:

*a) Intersticial.* Representa, aproximadamente, el 15 % del peso corporal.

*b) Intravascular o plasmático.* Representa, más o menos, el 5 % del peso corporal.

2. *Intracelular.* Representa, aproximadamente, el 40-50 % del peso corporal (fig. 13-1, A).

El agua de los dos grandes compartimientos contiene gran cantidad de electrólitos disueltos en concentraciones variables. En cada uno de ellos, el número de iones básicos con carga eléctrica positiva *(cationes)* es igual al de iones ácidos con carga eléctrica negativa *(aniones),* lo que da lugar a la *neutralidad eléctrica* del líquido.

En la práctica, cuando se habla de *ionograma,* nos referimos a los valores de cloro, sodio y potasio en sangre, iones cuya investigación es más sencilla y que hasta ahora son considerados de mayor importancia clínica. Sus cifras normales en plasma, líquido intersticial y líquido intracelular se ven reflejadas en la tabla 13-1.

El contenido de electrólitos minerales en el compartimiento extracelular (plasma; líquido intersticial), difiere considerablemente de su contenido en el intracelular; en este último, el potasio es el catión más importante (seguido por el magnesio, mientras apenas hay sodio); en el extracelular, predomina el sodio, hallándose los otros cationes (K, Ca y Mg) en muy baja proporción. Estas diferencias tan acusadas en el patrón iónico de los líquidos extracelular e intracelular no son explicables solamente a partir de la permeabilidad selectiva de las membranas celulares; parece más bien que se trata de una concentración gradiente de los electrólitos mantenida gracias a la actividad metabólica de las células.

*Para interpretar los valores del ionograma sanguíneo, hemos de tener en cuenta la regla básica siguiente: una variación del ionograma indica un desequilibrio entre entradas y salidas de un ion o una variación en el grado de su dilución.*

## ALTERACIONES DEL EQUILIBRIO DEL AGUA

La cantidad habitual de *agua ingresada* en 24 horas es de unos 2.500 ml (agua de bebidas, agua contenida en los alimentos), a lo que se añade el agua «endógena» procedente de la oxidación final de los principios inmediatos y la de los tejidos, al renovarse en el caso en que predomine la destrucción sobre la formación.

© MASSON, S.A. Fotocopiar sin autorización es un delito.

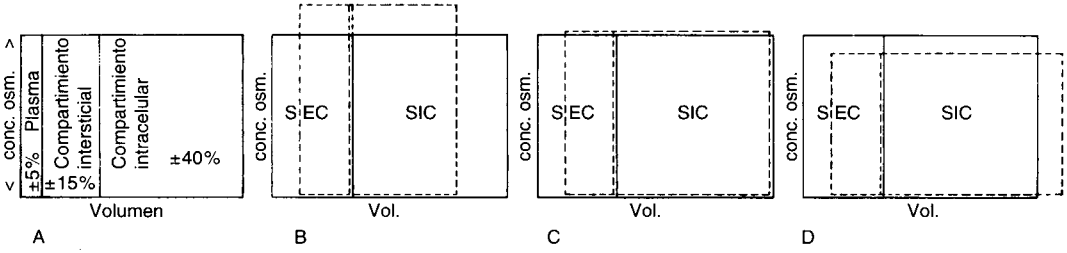


**Fig. 13-1.** A) *Distribución normal del líquido corporal.* SEC = sector extracelular. SIC = sector intracelular. La altura de las columnas indica la concentracion osmótica y su anchura, el volumen. B) *Deshidratación hipertónica.* El diagrama trazado en negrilla demuestra la distribución normal; el diagrama puntillado demuestra la deshidratación hipertónica. Las pérdidas se realizan proporcionalmente desde los dos sectores de líquido (SEC-SIC). La concentración osmótica ha aumentado. C) *Deshidratación isotónica.* Las pérdidas de líquido se realizan exclusivamente desde el sector extracelular (SEC). Queda inalterada la concentración osmótica. D) *Deshidratación hipotónica.* Las pérdidas de líquido se realizan exclusivamente desde el sector extracelular (SEC). El volumen intracelular (SIC) ha aumentado (edema). La concentración osmótica ha disminuido.

Las *pérdidas diarias* son determinadas por:

1. *Salida obligatoria:*

*a) Vías respiratorias.* En condiciones normales: 200-400 ml/24 h.

*b) Piel.* 300-600 ml/24 h sin sudor visible *(perspiratio insensibilis),* hasta varios litros con sudor visible.

*c) Tramo entérico.* En el caso de diarreas, pueden salir grandes cantidades de líquido isotónico (8-10 l/24 h), siendo las pérdidas por esta vía una de las causas más frecuentes de deshidratación.

2. *Cantidad de degeneración a excretar por los riñones (órganos centrales del equilibrio hidroelectrolítico del organismo).* La cantidad de sustancias de degeneración y electrólitos a excretar en condiciones normales representa 700-1.200 mOsmol/24 h. Esta cantidad puede eliminarse en 500-900 ml/24 h de orina.

**Tabla 13-1. Cifras normales en plasma, líquido intersticial y edema, y líquido intracelular (en mEq/l)**

| Iones | Plasma | Líquido intersticial y edema | Líquido intracelular |
|---|---|---|---|
| $Na^+$ | 138-145 | 130 | 15-20 |
| $Cl^-$ | 95-105 | 110 | 6 |
| $K^+$ | 3,5-4,5 | 5 | 115 |

La constancia del volumen y concentración osmótica en el sector extracelular (decisivo para el volumen intracelular), se logra mediante modificaciones en la resorción del sodio y agua en los túbulos renales. La resorción de la mayor parte de ésta y del 80 % de sodio se efectúa a nivel del túbulo renal proximal (resorción obligatoria) dependiendo del volumen exacto de la carga osmótica del ultrafiltrado (diuresis osmótica).

Desempeñan un papel importante los «receptores de volumen» intraarteriales e intracardíacos (acusan los cambios de flujo, presión, distensión vascular), liberando *ADH* u *hormona antidiurética* (secretada a nivel de los núcleos supraópticos y paraventriculares del hipotálamo anterior y almacenada en la posthipófisis), la cual aumenta la resorción de agua a nivel de los túbulos distal y colector; así como la *aldosterona* (favorece la resorción de sodio y eliminación paralela de potasio e iones H), el *cortisol* (aumenta el filtrado glomerular estimulando la resorción de sodio al mismo tiempo que inhibe la del agua; su acción es antagónica frente a la ADH) y la *angiotensina,* la cual favorece la excreción de sodio inhibiendo la resorción tubular.

## Regulación del volumen plasmático

La regulación del volumen plasmático queda determinada por:

1. La *cantidad relativamente elevada* de coloides contenidos en el plasma, en relación al líquido intersticial.

2. La *relativa impermeabilidad* de la membrana capilar a las proteínas.
3. La *presión hidrostática* más elevada en los conductos vasculares, en relación al tejido circundante.

El balance entre estos factores queda descrito como *«equilibrio Starling»,* según el cual la diferencia entre la presión intravascular y la presión coloidosmótica efectiva da por resultado una ultrafiltración por la pared capilar en el extremo arterial. En el extremo venoso, donde es más baja la presión hidrostática, y más elevada la presión coloidosmótica (como consecuencia de la concentración), se resorbe el líquido intersticial. En condiciones normales, este mecanismo más la corriente linfática mantienen un volumen plasmático normal.

## DESHIDRATACIÓN

Por deshidratación se entiende una reducción del total de líquido útil contenido en el organismo.

Los factores que determinan las consecuencias de una deshidratación son:

1. La *cantidad* de la salida de agua.
2. La *velocidad* con que ésta se realiza.
3. Su *contenido de electrólitos,* o sea, de partículas osmóticamente activas.

Sobre la base de este último factor, se pueden indicar tres *formas de deshidratación:*

1. *Deshidratación hipertónica.* Que sobreviene a consecuencia de pérdida de agua pura o de líquido corporal hipotónico.
2. *Deshidratación isotónica.* Que sobreviene a consecuencia de la salida de un líquido isotónico con los líquidos corporales.
3. *Deshidratación hipotónica.* Que sobreviene como resultado de la pérdida de un líquido hipertónico, en relación a los líquidos corporales.

### Deshidratación hipertónica

Se observa por:

1. *Falta de ingestión de agua.* En mayor o menor grado, se observa en épocas calurosas, en aquellas personas (generalmente ancianas) acostumbradas a ingerir escasa cantidad de agua, o ambas.
2. *Evaporación incrementada.* Por las superficies externas e internas; hiperpirexias *(perspiratio insensibilis* + sudor visible; se incrementan en unos 300 ml por cada grado centígrado de subida de la temperatura corporal); hiperventilación (particularmente en conexión con la fiebre); evaporación en intervenciones quirúrgicas prolongadas con amplias aperturas abdominales y torácicas.
3. *Diuresis osmótica.* Muchas veces yatrógena (administración intravenosa de soluciones osmóticamente activas [manitol; soluciones salinas o glucosadas hipertónicas]) o por sonda, en enfermos inconscientes; ingestión de alimentos con gran cantidad de proteínas, la elevada excreción de urea arrastra una cantidad equivalente de agua.

Las pérdidas de agua pura o de líquido hipotónico no compensadas afectarán primeramente al sector extracelular; esto traerá consigo un incremento en las concentraciones electrolíticas en dicho sector, el cual así resulta hiperosmolar. Como el organismo no tolera un gradiente osmótico entre los sectores extracelular e intracelular, se atraerá el agua de las células hasta que esté formado un nuevo equilibrio de isósmosis entre los dos sectores. Esto quiere decir que una pérdida de agua pura se distribuirá igualmente por toda la fase acuosa del organismo. Si aumenta la concentración osmótica en el sector extracelular, se desprenderá la ADH, y habrá una resorción máxima de agua en los riñones. Durante las fases tempranas, el sodio será excretado en la orina, pero posteriormente se resorberá en medida creciente a pesar de la hipernatremia, probablemente debido al volumen extracelular disminuido. Poco a poco, la excreción en la orina irá disminuyendo hasta niveles de anuria. A pesar de esto, la orina tendrá una concentración máxima, ya que las sustancias de desecho a excretar son secretadas en el volumen de agua más reducido posible. Con la deshidratación creciente, la concentración de urea en sangre aumentará debido a su resorción acrecida, pero en las fases posteriores, también debido a la reducción gradual del flujo renal. Gradualmente, se disminuye la *perspiratio insensibilis,* y aumenta la temperatura corporal, pues se sacrifica la termorregulación en beneficio de la conservación del agua (fig. 13-1, B).

**Clínica.** Como la hipertonía del líquido intersticial obliga a las células a ceder agua (con la consiguiente deshidratación intracelular) se observa un cuadro clínico complejo, integrado por

© MASSON, S.A. Fotocopiar sin autorización es un delito.

sed (uno de los signos más llamativos), sequedad de las mucosas (la de la boca es fácil de observar en la cara inferior de la lengua y surco interlinguomaxilar), pérdida de peso (muy intensa, pues el volumen intracelular es mucho más considerable que el extracelular), fiebre, trastornos mentales con alucinaciones, signo del «pliegue cutáneo» persistente (en especial en la región infraclavicular y cara anterior del muslo), oliguria y *shock*.

**Exámenes complementarios.** Las investigaciones en laboratorio demuestran hiperconcentración de todos los parámetros en sangre; es casi constante y significativa la hipernatremia. La orina es escasa y de concentración máxima a pesar de la secreción retraída de sodio.

## Deshidratación isotónica e hipotónica

Se observa por pérdidas acuosas, así, gastrointestinales (diarreas, fístulas); internas, con secuestro de líquido corporal isotónico en *pools* metabólicamente inactivos (lo cual puede dificultar en gran manera su reconocimiento), como íleo paralítico, peritonitis, ascitis, quemaduras, exudación serosa postoperatoria; se pueden «perder» hasta 6-8 l.

En vista de que el agua y las sales fluyen en cantidades isotónicas del sector extracelular, no habrá alteraciones en la presión osmótica, por lo que la pérdida afectará de modo exclusivo el sector extracelular, quedando sin alterar el sector intracelular. La reducción del volumen extracelular afecta proporcionalmente al volumen intersticial y al plasmático. Tanto la secreción de sodio como la diuresis disminuyen, en un intento de mantener la tonicidad y el volumen, pero mientras que la secreción sódica puede caer con rapidez hasta cero, la diuresis se mantiene relativamente elevada en las fases tempranas. De no corregirse la pérdida acuosa y salina en las fases tempranas, el líquido extracelular irá siendo siempre más hipotónico, desarrollándose una «deshidratación hipotónica», por la cual se entiende una deshidratación con pérdida relativamente mayor de sodio que de agua.

En la deshidratación hipotónica, la presión osmótica reducida en el sector extracelular dará lugar a una migración de agua intracelularmente, siendo el resultado una *reducción ulterior del volumen extracelular y el desarrollo de un edema intracelular* (fig. 13-1 C-D).

**Clínica.** La deshidratación extracelular con hiperhidratación intracelular, propia de este estado, se caracteriza por:

1. *Hipotensión arterial,* agravada por el ortostatismo, y taquicardia; en los casos más graves, se llega al *shock* hipovolémico con presión sistólica baja, pulso frecuente y blando, y reducción de la plétora venosa periférica.
2. *Disminución de la turgencia de la piel,* con el signo del «pliegue cutáneo» persistente, en especial en la región infraclavicular y cara anterior del muslo.
3. *Afilamiento de la nariz,* con hundimiento (e hipotonía) de los ojos y prominencia de los pómulos.
4. *Sed* ausente al principio, presente más tarde con la reducción progresiva del líquido extracelular.
5. Cuando se suma la hiperhidratación celular, aparecerán la *reducción de la diuresis* con contenido exiguo de sodio y cloro, y un peso específico bajo.
6. *Náuseas y vómitos,* que agravan las pérdidas de cloro y sodio, con el consiguiente círculo vicioso.
7. *Síntomas neurológicos* que van desde el nerviosismo y cefalea, hasta un cuadro muy semejante a la encefalopatía hipertensiva, con abundante semiología electroencefalográfica. Los calambres de las extremidades son motivados por la hiponatremia con trastornos en la transmisión neuromuscular.

**Exámenes complementarios.** Las investigaciones en laboratorio señalan disminución de la natremia (< 120 mEq/l, en los casos graves), con aumento de todos los demás constituyentes de la sangre, incluida la urea, como signo de la reducción del flujo renal. Los trastornos en el equilibrio ácido-base son determinados, primeramente, por la cantidad de equivalentes ácidos o básicos contenidos en la pérdida de líquido; en segundo lugar, por el grado de la acidosis renal, y, finalmente, por la iniciación eventual de acidosis de inanición.

## HIPERHIDRATACIÓN

Se observa cuando existe desproporción entre las entradas y salidas de agua, con predominio de aquéllas. Es rara cuando se dispone de una buena función renal. En la práctica, sólo se observa en

la insuficiencia renal aguda con oliguria o anuria, y elevada formación de agua endógena. La retención acuosa es causa de una dilución electrolítica peligrosa, *dando lugar al cuadro de la hiperhidratación global.*

**Clínica.** La *hiperhidratación intracelular* motiva náuseas, vómitos, anorexia, discreto aumento de peso, sin sensación de sed. Los calambres musculares, la astenia y las cefaleas pueden preceder a los trastornos psíquicos y, en los casos extremos (< 120 mEq/l), a las convulsiones y estado de coma; y la *hiperhidratación extracelular* motiva edema global (aspecto hidropésico o encharcado del enfermo) e hipertensión arterial, con o sin signos de fallo ventricular izquierdo.

**Exámenes complementarios.** Los análisis señalan valores bajos del hematócrito, dilución de los hematíes y proteínas, y descenso de la osmolaridad por dilución de los electrólitos.

## ALTERACIONES DEL METABOLISMO DEL SODIO

La constancia de la natremia es un elemento fundamental del equilibrio hidroelectrolítico normal. El sodio, catión esencial del medio extracelular, regula prácticamente por sí solo la osmolaridad. Su cantidad global determina el volumen de los líquidos extracelulares; y su concentración, el de los líquidos celulares.

## HIPONATREMIA O HIPOSODEMIA

*El nivel del Na plasmático es inferior a 135 mEq/l.* Se observa por:

1. *Falta de aporte.* Dietas sin sal en pacientes hipertensos, renales y hepáticos.
2. *Eliminación excesiva renal.* Poliurias abundantes y prolongadas como en la insuficiencia renal aguda, sobre todo si van unidas a dietas hiposódicas; abuso de diuréticos saluréticos.
3. *Eliminación anormal de líquidos orgánicos ricos en sodio.* Como el jugo intestinal (diarreas), aspiración endointestinal.
4. *Aporte excesivo de agua.* La cantidad de sodio no varía, pero sí la concentración o déficit de potasio intracelular; el agua es llamada al sector extracelular para restablecer la osmolaridad.
5. *Hiperlipemias e hiperproteinemias.* Aumentando el volumen de agua circulante, producen una baja artificial de la natremia.

**Clínica.** A toda variación de la natremia corresponde una perturbación primitiva o secundaria del equilibrio hídrico. La semiología clínica y biológica de las disnatremias se encuentra ligada a modificaciones de la repartición del agua. En la hiponatremia por dilución (por una intoxicación acuosa), encontramos el cuadro de la hiperhidratación global recién descrito, y en la causada por pérdida de sal, el de la deshidratación isotónica e hipotónica.

## HIPERNATREMIA O HIPERSODEMIA

*El nivel del Na plasmático es superior a 145-150 mEq/l.* Este desorden biológico es debido a un aporte excesivo de sales con elevado contenido de sodio, en sujetos con riñón en déficit o a deshidratación. En el primer caso, se observa hiperhidratación extracelular con deshidratación celular, con el cuadro clínico de la deshidratación hipertónica. Si la hipernatremia es por deshidratación, se observan los signos clínicos y biológicos de la deshidratación global (extracelular e intracelular) pura, sin modificación del capital sodado. La tabla 13-2 orienta sobre el particular.

## ALTERACIONES DEL METABOLISMO DEL CLORO

Cuando el nivel del cloro en la sangre se encuentra por debajo de 98 mEq/l hablamos de hipocloremia; por encima de 116 mEq/l, de hipercloremia.

### Hipocloremia

Ante ella, pensaremos en:

1. *Falta de aporte de sal* (NaCl), como en las dietas de los enfermos renales y algunos hepáticos; el aporte cotidiano suele ser de 8 g (± 140 mEq) con la sal común, y 4 g (± 60 mEq) con los alimentos; o sea, un total de 12 g/24 h (± 200 mEq).
2. *Exceso de eliminación,* por pérdida de líquidos ricos en cloro como el jugo gástrico (vómitos, aspiración endogástrica).
3. *Poliuria yatrógena* o por insuficiencia renal crónica.

© MASSON, S.A. Fotocopiar sin autorización es un delito.

**Tabla 13-2. Trastornos derivados de las disnatremias**

Hiponatremia por dilución
- Hiperhidratación extracelular
  - — Pérdida de peso. Edema, TA ±↑. Proteinemia ↓. Hematócrito ↓. Masa plasmática ↑. Natriuria ↓
- Hiperhidratación intracelular
  - — Náuseas. Vómitos. Anorexia. Ausencia de sed. Astenia. Cefalea. Calambres musculares. Trastornos psíquicos. Convulsiones. Coma

Hiponatremia por pérdida de sal
- Hiperhidratación intracelular
  - — Náuseas. Vómitos. Anorexia. Ausencia de sed. Astenia. Cefalea. Calambres musculares. Trastornos psíquicos. Convulsiones. Coma
- Deshidratación extracelular
  - — Pliegue cutáneo. Globo ocular hipotónico. TA ↓. Taquicardia. Diuresis ↑. Proteinemia ↑. Hematócrito ↑. Urea ↑. Masa plasmática ↑. Natriuria ↑

Hipernatremia por deshidratación
- Deshidratación extracelular
  - — Pliegue cutáneo. Globo ocular hipotónico. TA ↓. Taquicardia. Diuresis ↓. Proteinemia ↑. Hematócrito ↑. Urea ↓. Masa plasmática ↓. Natriuria ↑
- Deshidratación celular
  - — Sed. Sequedad de mucosas. Fiebre. Disnea. Trastornos neuropsíquicos

Hipernatremia por sobrecarga sódica
- Hiperhidratación extracelular
  - — Pérdida de peso. Edema, TA ±↑. Proteinemia ↓. Hematócrito ↓. Masa plasmática ↑. Natriuria ↓

4. *Aporte excesivo de agua,* con el riñón en déficit eliminatorio; se observa casi exclusivamente en las anurias, en que se trata de «forzar» el riñón con grandes cantidades de suero fisiológico.

**Clínica.** La pérdida de tono de la fibra lisa motiva paresia intestinal que puede conducir al íleo paralítico (los nuevos vómitos agravan el cuadro) e hipotensión arterial capaz de conducir a un estado de colapso irreversible. Es posible una cierta disminución de diuresis; la llamada «uremia cloropénica» tiene, en parte, esta patogenia, pues responde a la adición de este ion. La determinación de la cloremia confirma el diagnóstico y precisa su grado.

## Hipercloremia

Puede ser causada por:

1. *Abuso de suero salino isotónico* en situación de estres, con déficit de función renal.
2. *Administración excesiva de sal,* en los enfermos renales.

**Clínica.** Sed intensa, sobresaltos musculares amplios y gestos faciales (tics autolimitados). Trastornos psíquicos (estado confusional, alucinación y coma). Fiebre, en general moderada.

## ALTERACIONES DEL METABOLISMO DEL POTASIO

El potasio es el ion principal de la célula; el 98 % del potasio orgánico es intracelular. Sus perturbaciones tienen resonancia clínica considerable; basta considerar que si una pequeña cantidad, como un 6 % de potasio, se liberase brutalmente hacia el líquido extracelular, la muerte acaecería con rapidez. La absorción normal de 3 g de potasio por día (± 77 mEq) podría determinar la muerte si los riñones y las células del organismo no regulasen la elevación del potasio procedente de la alimentación. Una concentración de potasio 3-4 veces superior a la normal es incompatible con la vida.

En el metabolismo celular, el potasio está ligado a la utilización del oxígeno y glucosa; al penetrar esta última en el interior de las células también lo hace el potasio plasmático, disminuyendo su nivel en el plasma.

Si el pH del líquido extracelular desciende, la concentración de potasio extracelular aumenta, y

si el pH del líquido extracelular aumenta, la concentración de potasio disminuye.

La cantidad necesaria diariamente para el hombre no se conoce con exactitud. Con una dieta normal, no debe producirse déficit de potasio. Un adulto absorbe una cantidad de potasio, por lo menos, de 51 mEq/24 h y un máximo de 125 mEq/24 h. Normalmente, el 80-90 % del potasio ingerido es excretado por la orina. La cantidad restante (10-20 %) es eliminada con las heces y una pequeña cantidad, por el sudor.

El aumento de la concentración del potasio estimula la corteza suprarrenal y aumenta la secreción de aldosterona (el descenso del sodio produce el mismo efecto), la cual favorece la retención de sodio y excreción del potasio. El riñón, por su parte, al no presentar umbral renal (incluso en caso de déficit de potasio) elimina grandes cantidades (80 %) del potasio circulante.

*Con una diuresis normal, no puede existir hiperpotasemia.*

La musculatura esquelética es muy rica en potasio.

La *concentración del potasio en el plasma* oscila entre 3,7-4,9 mEq/l. Por debajo y por encima de estas cifras puede hablarse de *hipopotasemia e hiperpotasemia.*

## Hipopotasemias

Se observan por múltiples causas. Las más intensas son producidas por diarreas copiosas (la secreción intestinal es muy rica en este catión); poliurias espontáneas excesivas (período poliurítico de la insuficiencia renal; diabetes mellitus acidótica o diabetes insípida, etc.) o yatrógenas (abuso de diuréticos kaliuréticos) y fístulas digestivas. El descenso del nivel plasmático del potasio en los casos de parálisis hipopotasémica paroxística, de génesis familiar, es consecuencia de una absorción patológicamente incrementada por parte de la musculatura y no debido a una mayor pérdida del potasio por la orina y heces.

**Clínica.** La célula muscular es la más afectada por la carencia:

1. *Síndrome de la musculatura lisa.* Paresia intestinal (estreñimiento, íleo [el cual no suele ser tan intenso como en el déficit de cloro]) y vesical.
2. *Síndrome de la musculatura cardiovascular.* Hipotensión, bradicardia, trastornos en la repolarización (evidenciado en el trazado electrocardiográfico [tabla 13-3]), arritmias. El colapso vascular unido a la parálisis cardíaca y respiratoria, o de ambas a la vez, constituye la causa de muerte más frecuente.
3. *Síndrome de la musculatura esquelética.* Astenia, hipotonía (las extremidades penden flácidas en unas posiciones de «abandono» muy características, que rara vez adopta la persona normal por relajada que se encuentre) y ataques paralíticos, generalmente nocturnos y de corta duración, y al principio idénticos al de la parálisis normopotasémica o hiperpotasémica.
4. *Manifestaciones renales.* Pueden determinar el fallo renal con isostenuria, hipostenuria, bloqueo de la regulación renal, del equilibrio ácido-base (pH urinario alrededor de 6) e isonatriuria.
5. *Trastornos electrolíticos.* Con alteración del equilibrio ácido-base y, sobre todo, de deshidratación celular, la cual puede acompañarse de hi-

**Tabla 13-3. Alteraciones electrocardiográficas en la hipopotasemia e hiperpotasemia**

| | Hipopotasemia | Hiperpotasemia |
|---|---|---|
| Tiempo PQ | Alargado | Normal |
| Tiempo QT | En parte, muy alargado (eventualmente, ondas U, por lo que existe simulación de tiempo QT alargado en fusión de T con U) | Acortado (hasta nivel potásico 30 mg/dl) |
| Complejo QRS | Ensanchado | Ensanchado (desde 30-35 mg/dl en adelante) |
| Trazado ST | Hundido | Generalmente plano |
| Onda T | Aplanada | Puntiaguda, en forma de tienda con base estrechada, simétrica (hasta 30 mg/dl) |
| Clínica | Bradicardia; ocasionalmente, dilatación cardíaca | Taquicardia |

© MASSON, S.A. Fotocopiar sin autorización es un delito.

perhidratación extracelular (edemas). Estos trastornos son imposibles de corregir sin normalizar la potasemia.

## Hiperpotasemias

En la práctica, sólo se observan en el fallo renal con oliguria o anuria, acompañadas de un exceso de aporte de potasio o de alteraciones celulares extensas; si la diuresis es suficiente, no hay nunca retención de potasio.

**Clínica.** Es semejante al conjunto de signos clínicos descritos para la hipopotasemia. Con los datos clínicos, la diferenciación casi no es posible.

*El diagnóstico de hipopotasemia o hiperpotasemia se intuye por la clínica y se confirma con los datos de laboratorio y el trazado electrocardiográfico.*

# ALTERACIONES DEL METABOLISMO CALCIO/FÓSFORO[1]

## Calcio

El calcio libre, ionizado, difusible o ultrafiltrable, corresponde al 53,1 % del total, y de éste sólo un tercio es activo metabólicamente; el 46,9 % restante va unido a las proteínas y es el que, generalmente, medimos en el laboratorio. No tiene gran valor como electrólito, aunque sus variaciones pueden causar grandes perturbaciones, en especial en la infancia. *Valores normales:* 9-11,5 mg/dl o 2,12-2,65 mmol/l (4,5-5,8 mEq/l) en adultos (con protidemia normal), 10,5-12 mg/dl en niños.

### *Estados hipocalcémicos*[2]

El síndrome cardinal es la tetania en su fase aguda y los trastornos de la piel y faneras, dientes y ojos (catarata del cristalino) y alargamiento de QT, en su estado crónico.

La hiperexcitabilidad de tipo neuromuscular en la espasmofilia normocalcémica de los adultos jóvenes (68 % de la población, sobre todo del sexo femenino; representa el 90 % de casos de tetania en los adultos), se liga a «una debilidad constitucional del sistema calciorregulador neuroparatiroideo».

---

[1]Su estudio conjunto es útil a causa de sus relaciones mutuas.

*Calcio.* Recordemos que para la absorción del calcio es preciso que exista en la ingesta una concentración proporcionada de fósforo (generalmente 1/1) y que el 99 % del calcio y entre el 70-80 % del fósforo del organismo se encuentran en el hueso en un equilibrio dinámico.

La *absorción intestinal del calcio* se encuentra favorecida por:

1. *Necesidades corporales.* A través de un mecanismo de *feed-back*, y como sucede con otros muchos compuestos orgánicos, será más intensa en niños y casi nula en ancianos.
2. *Parathormona.* Responsable de la movilización ósea del calcio y fósforo + aumento de la absorción intestinal y resorción tubular del calcio + aumento de la excreción de fósforo por el tubo renal + disminución de la secreción cálcica por la leche. Valor plasmático normal: 1,1-4,6 pmol/l.
3. *Calcitonina tiroidea (hormona hipocalcémica).* Retiene calcio óseo y aumenta la excreción de fósforo por la orina. Valor plasmático normal: < 0,20 µg/l.
4. *Vitamina D.* Se trata de las previtaminas $D_2$ (Calciferol) y $D_3$; aumenta la absorción intestinal del calcio y fósforo + disminuye la resorción tubular de fosforo + facilita el desarrollo óseo por una mayor utilización de estos productos.

Como *factores inhibidores de la absorción cálcica,* citaremos:

1. El contenido inadecuado de Ca/P en la dieta. Si existe un exceso de fósforo, se forma fosfato cálcico, que es insoluble.
2. Alto contenido de fitato en las ingestas.
3. pH del jugo duodenal. Cuanta mayor acidez exista en el duodeno, mayor será la absorción; esto explica las lesiones óseas de los enfermos aquílicos y gastrectomizados.
4. Contenido de ácidos grasos libres en el intestino, con producción de jabones insolubles de calcio. De ahí la hipocalcemia en las pancreatitis.
5. Diarreas persistentes.

La *excreción de calcio* se realiza por la orina (normal: 100-300 mg/24 h) y heces (< 560 mg/24 h).

*Fósforo.* Se absorbe por el intestino casi totalmente; se elimina por:

1. *Riñón.* Filtra totalmente por el glomérulo y se resorbe casi todo en el tubo proximal (96 %). Su eliminación va en función del pH urinario y sanguíneo. Su cifra normal: 500-1.500 mg/24 h, aumenta en las enfermedades del túbulo renal, acidosis sistémicas y procesos osteolíticos y exceso de parathormona, que inhibe su resorción tubular.
2. *Heces.* De 400-800 mg/24 h, en función de la dieta.

[2]La tetania puede estar producida por las siguientes causas:

1. Hipocalcémica, por descenso del calcio total (suele producirse con niveles entre 6-7 mg/dl = 3-3,5 mEq/l). La disminución de la calcemia puede ser por:

*a)* Aporte exiguo.
*b)* Sustracción de calcio. Pancreatitis, embarazo, nefrosis (se pierde con la albúmina), etc.
*c)* Insuficiencia paratiroidea.
*d)* Hiperfosfatemia. Administración masiva de fosfatos, fallo renal.

2. Hipocalcémica, por descenso del calcio ionizado. Asociada a la hipomagnesemia, hiperpotasemia y acidosis extrema respiratoria y metabólica.

→

### *Estados hipercalcémicos*[3]

En lo fundamental, este cuadro está constituido por trastornos digestivos (anorexia, vómitos, estreñimiento, dolores abdominales), sed, poliuria hipotónica pitresinrresistente (en muchos casos se halla fallo funcional renal global), hipotonía muscular (con sensación subjetiva de fatiga) y disminución objetiva de los reflejos osteotendinosos y, a veces, encefalopatía hipercalcémica (vértigos, cefalea, obnubilación, alucinaciones, confusión, facies fija inexpresiva, coma) y depósitos cálcicos en conjuntiva palpebral, córnea y tímpano. En el electrocardiograma, se encuentran trastornos de repolarización con acortamiento del segmento QT. Existe gran sensibilidad frente a la digital y a la falta de potasio.

Por lo común, existe aumento del calcio, del orden de 140-160 mg, alcalosis metabólica y descenso del cloro, magnesio y fósforo con aumento de la calciuria y magnesiuria.

## Fósforo

*Valores normales:* 2,4-4,7 mg/dl o 0,61-1,54 mmol/l en adultos; 4-7 mg/dl en niños. Se encuentra en tres fracciones, así, unido a lípidos, unido a ésteres y como fósforo inorgánico. Esta última fracción (fosfatos), es la que usualmente se mide en el plasma, siendo de 3-4,5 mg/dl (1,7-2,8 mEq/l). El producto CaxP es relativamente fijo, 36 para adultos, y 50-60 para niños. Dada la estabilidad de este índice, existe, en líneas generales, una relación inversa entre el valor del fósforo y del calcio.

### *Estados hipofosforémicos*

Son los que acompañan al raquitismo avitaminótico D en su fase inicial, hiperparatiroidismo primario, enfermedades del túbulo renal distal con dificultad resortiva para los fosfatos (acidosis renal; aminoacidurias crónicas; glucosurias renales), etc.

### *Estados hiperfosforémicos*

En líneas generales, todo aumento de la cifra del calcio plasmático, va acompañado de un descenso de la fosforemia, y viceversa. Se relacionan con la patología ósea y renal teniendo este dato de laboratorio, junto a las fosfatasas alcalinas, gran valor diagnóstico. La hiperfosforemia se observa en los hipoparatiroidismos (asociada a hipocalcemia), raquitismo renal hiperfosfatémico, hiperfunciones adrenohipofisarias, metástasis neoplásicas en el esqueleto, coma diabético, etc.

## ALTERACIONES DEL METABOLISMO DEL MAGNESIO

El cuerpo de un adulto normal contiene unos 30 g de magnesio, de preferencia intracelular. Sus necesidades óptimas se estiman en 0,2-0,5 g/24 h. En el suero, encontramos 1,6-2,9 mg/dl (1,4-2,4 mEq/l). El 30-40 % del magnesio ingerido se absorbe a nivel del intestino delgado. Se elimina por vía renal (200-300 mg/24 h), yugulándose con rapidez con su excreción cuando decrece el aporte. El cuerpo humano mantiene un nivel de magnesio sorprendentemente constante, tanto que las desviaciones de los valores normales sólo se producen bajo condiciones extremas. Los iones de magnesio tienen una acción narcótica central y afectan simultáneamente a las superficies umbrales entre los nervios y las placas nerviosas terminales. Conduce a la atonía de la musculatura estriada y de la musculatura lisa, inhibiendo la conducción de los estímulos en el corazón. El efecto tiene una relación parcial con una desviación del calcio.

## Hipomagnesemias

Los descensos extremos del nivel hemático del magnesio provocan fenómenos de tetania análogos a los de la hipocalcemia, con estados de estupor, alucinaciones, taquicardia y bajo voltaje del trazado electrocardiográfico. Esta tetania es calciorresistente y dócil a las inyecciones intravenosas de sulfato de magnesio. La hipomagnese-

---

[3]Las principales hipercalcemias se observan por:

1. *Hiperparatiroidismo primario.* Los secundarios suelen derivar de afecciones óseas y renales.
2. *Afecciones óseas.* Puede tratarse de osteólisis por inmovilización (parapléjicos, fracturas), neoplasias con o sin metástasis ósea (en este caso, las células neoplásicas secretan una sustancia vecina a la parathormona), mieloma y enfermedad de Paget.
3. *Enfermedades generales.* Hipotiroidismo, sarcoidosis [20 %], beriliosis, etc.
4. *Causas dietéticas y medicamentosas.* Hipervitaminosis D, síndrome alcali-leche (Burnett), etc. La hipercalcemia idiopática infantil (síndrome de Fanconi) y la hipofosfatasia (fallo del sistema que sintetiza la fosfatasa alcalina) tienen origen congénito.

© MASSON, S.A. Fotocopiar sin autorización es un delito.

mia se produce por aporte insuficiente, diarreas profusas, raquitismo, pancreatitis aguda, cirrosis hepática, adenoma paratiroideo tras la administración de diuréticos o soluciones de electrólitos carentes de magnesio, terapéutica insulínica en la acidosis diabética (se produce una regresión del potasio y del magnesio celular con hipermagnesemia e hiperpotasemia), etc.

## Hipermagnesemias

Cuando el nivel hemático de magnesio rebasa los 7 mg/dl, se desarrolla, con distinta rapidez según los individuos, un estado de pérdida de la conciencia acompañada de analgesia y de atonía muscular, semejante a la que produce el *curare,* el cual puede conducir a la muerte por parálisis respiratoria o por paro cardíaco en la diástole, precedido de alargamiento del espacio QRS del electrocardiograma, bloqueo auriculoventricular y extrasistolia ventricular. El exceso de magnesio se observa en casos de fallo renal, parálisis paroxística familiar, instilación de sulfato de magnesio en el duodeno (curas antihelmínticas radicales, etc.) sobre todo si existe enteritis, etc.

## HIPERSULFATEMIAS

El aumento de sulfato inorgánico en el suero (valor normal: 0,3-2 mg/dl; 0,2-1,3 mEq/l), se observa precozmente en la insuficiencia renal (hasta más de 100 mg/dl), oclusión intestinal y leucemia.

# ■ SEMIOLOGÍA DE LAS ALTERACIONES DEL EQUILIBRIO ÁCIDO-BASE[4]

Como producto final del catabolismo, se producen normalmente grandes cantidades de hidrogeniones que llevarían a la muerte celular por bloqueo de las reacciones químico-biológicas, si no existieran ciertos mecanismos capaces de compensar dicha producción y, en una fase ulterior, de eliminarlos.

El estudio del equilibrio ácido-básico es el estudio de los mecanismos reguladores de la concentración de hidrogeniones ($H^+$) y de las causas que lo perturban.

A la concentración normal de hidrogeniones, corresponde por lo común un pH (pH = $-\log[H^+]$) de 7,35-7,45.

La cifra normal del pH sanguíneo es muy estable, gracias a la acción de los mecanismos compensadores; cuando desciende (<7,35) o aumenta (>7,45) hablamos de *acidemia o alcalemia,* condición que sólo se observa en los casos intensos; en la mayoría, lo que se observa al efectuar los exámenes que evidencian las desviaciones es más bien el sentido de la desviación que la desviación misma; como el pH se mantiene en sus límites normales, se habla de *acidosis y alcalosis compensadas.*

---

[4]Para una mejor comprensión de este apartado, es útil precisar los conceptos de:

*Ácido.* Sustancia capaz de liberar hidrogeniones.

*Base.* Sustancia capaz de aceptar hidrogeniones.

Ejemplo de un ácido es el carbónico ($CO_3H_2$) y de una base, el bicarbonato ($CO_3H^-$).

Hay que destacar el hecho de que un ácido, al liberar un hidrogenión, queda en condiciones de aceptarlo nuevamente, o sea, se transforma en una base automáticamente y por definición. Lo mismo ocurre con la base, pues desde el momento en que ha aceptado un hidrogenión, está en condiciones de cederlo, o sea, se ha convertido en un ácido. Al conjunto de un ácido y una base en estas condiciones se le denomina *par conjugado o amortiguador o tampón o buffer* (término que se debe a Sörensen).

En una solución en que el ácido y la base se hallen en la misma concentración, se mantendrá constante la cantidad de hidrogeniones libres de dicha solución. Al pH de esta solución (que será constante) se le denomina pK. Cada par conjugado tiene su pK específico, o sea, que dicho valor es constante para cada amortiguador.

Además de la regulación por amortiguadores existe una regulación ventilatoria y una regulación renal, cuya misión primordial es la de mantener dentro de límites fisiológicos las cantidades de ácido y de base que forman cada amortiguador.

Vamos a describir someramente estos mecanismos:

1. *Sistemas amortiguadores:*

*a) Bicarbonato sódico/ácido carbónico.* Es el tampón más importante del organismo, y el único que se determina en la práctica. Normalmente, existen 1,3 mEq/l (con una presión parcial [$PCO_2$] de 40 mm Hg) de ácido carbónico, y 27 mEq/l de bicarbonato sódico. El ácido carbónico tiene una propiedad que lo hace valiosísimo desde el punto de vista fisiológico, y en su transformación rápida (facilitada por la deshidrasa carbónica) en anhídrido carbónico y agua ($CO_3H_2 = CO_2 + H_2O$), ambos eliminados por vía respiratoria. La consecuencia final del aporte de hidrogeniones a este sistema es el aumento de la cantidad de ácido carbónico (cuyo destino hemos señalado) y una disminución del bicarbonato sódico.

*b) Fosfato dihidrogenado/fosfato monohidrogenado.* Tampón poco importante y, fundamentalmente, intracelular. La proporción en que se hallan sus componentes es de 5/1.

*c) Proteínas extracelulares.* Por su función anfótera, son capaces de ionizarse como ácidos (dadores de iones OH) según la situación del medio; a diferencia de las sustancias tampón (que se agotan dando lugar a nuevos productos), se conservan variando únicamente su tipo de ionización.

*d) Sistema de la hemoglobina.* Es también una sustancia anfótera con 6,5 veces más poder de amortiguación que las pro-

→

## CLASIFICACIÓN DE LAS ALTERACIONES DEL EQUILIBRIO ÁCIDO-BASE

Se dividen en cuatro categorías: *a)* acidosis metabólica; *b)* acidosis respiratoria; *c)* alcalosis metabólica, y *d)* alcalosis respiratoria.

Las tablas 13-4 y 13-5 son útiles, como criterio orientativo, para diferenciar las variedades de acidosis y alcalosis basándose en la semiología de laboratorio.

## Acidosis metabólica

Los hidrogeniones proceden del exterior (salicilatos, metanol, cloruro amónico, paraldehído, etc.), del metabolismo endógeno alterado (diabetes descompensada), o se acumulan por falta de eliminación renal (acidosis renal).

**Clínica.** Respiración acelerada y agitada o del tipo Kussmaul. Aumento de la excitabilidad muscular y mal estado general; inquietud, malestar impreciso, palidez y tendencia al colapso.

**Exámenes complementarios.** El laboratorio señala disminución del bicarbonato (la «reserva alcalina» es, en realidad, el contenido del bicarbonato en sangre que ha sido artificialmente ventilada; valor normal: entre 50-80 ml de $CO_2$ %) y disminución de $PCO_2$ (valor normal: 35-48 mm Hg) y del pH (< 7,35) en los casos graves. En la orina, aumento de la acidez titulable y disminución de la excreción de bicarbonato. Si hay lesión renal (acidosis renal) la acidez titulable disminuye, y aparecen los signos que le son propios (albúmina, hematuria, cilindros granulosos, etc.).

## Acidosis respiratoria

Las alteraciones pulmonares agudas (obstrucción de vías aéreas, colapso o infecciones pulmonares, fallo cardíaco súbito) o crónicas dificultan la eliminación del anhídrido carbónico, que al aumentar impide el desdoblamiento del ácido carbónico con una resíntesis del bicarbonato. Esto explica la aparente paradoja de que en la acidosis pulmonar haya aumento de bicarbonato sódico, que en realidad es una sustancia alcalina.

**Clínica.** Como puede deducirse, existirá, además del tipo de regulación propio de la afección pulmonar, un intento de compensación por parte del centro respiratorio, con aumento de la frecuencia respiratoria.

**Exámenes complementarios.** Aumento de $PCO_2$, y del contenido de bicarbonato (al contrario de lo que tenía lugar en la acidosis metabólica), descenso (en fase avanzada) del pH. En la orina, aumento de la excreción de bicarbonato sódico.

## Alcalosis metabólica

Puede ser por:

1. *Pérdida de hidrogeniones* (vómitos, drenaje gástrico).
2. *Depleción del potasio* (diuréticos, corticoterides, tumor suprarrenal, pérdidas gastrointestinales).

---

teínas. Su función primordial es la de captar el anhídrido carbónico del plasma y transformarlo en bicarbonato, forma en la cual es revertido al plasma. A nivel del capilar pulmonar, la operación es inversa, o sea, capta bicarbonato del plasma y lo transforma en anhídrido carbónico, revirtiéndolo al plasma de nuevo.

2. *Regulación ventilatoria.* El centro respiratorio es sensible a los cambios de pH y de $PCO_2$. Cuando el primero aumenta o el segundo disminuye, se deprime, disminuyendo la amplitud de los movimientos respiratorios por lo que disminuye también la capacidad del alvéolo pulmonar, con el consiguiente aumento relativo en la concentración de anhídrido carbónico, o sea en su $PCO_2$, creándose un gradiente hacia la sangre capilar, con lo que se consigue un aumento de la $PCO_2$ plasmática.

Cuando la cifra de pH desciende o la de $PCO_2$ aumenta, se estimula el centro respiratorio, con lo que la respiración gana en amplitud, de forma que aumenta la capacidad del alvéolo pulmonar, disminuye la concentración de anhídrido carbónico y se establece un gradiente desde la sangre capilar al alvéolo, disminuyendo la $PCO_2$ plasmática.

3. *Regulación renal.* El riñón actúa:

*a) Eliminando productos ácidos como tales* (acidez titulable). Transforma el fosfato bisódico en monosódico, con eliminación de hidrogeniones y ahorro de sodio.

*b) Uniendo uno o dos átomos de $H^+$ a los radicales aminados procedentes de la desaminación de las proteínas.* Con ello, se forma amoníaco o radical amonio, que se une al cloro del cloruro sódico eliminándose cloruro amónico y resorbiéndose sodio.

*c) Regenerando bicarbonato.* En la célula tubular renal, a partir de $CO_2 + H_2O$ se forma ácido carbónico, el cual libera un hidrogenión que se intercambia con un ion Na de la orina, que desciende por el túbulo renal, de forma que así se elimina un hidrogenión del organismo y se regenera bicarbonato sódico. El sodio de la orina tubular procede, en este caso, del bicarbonato sódico que contiene, quedando transformado en ácido carbónico.

A nivel de la *cámara intracelular* y a través de la membrana, hay intercambio de iones sodio y potasio con el hidrógeno (procedente del ácido ingresado), el cual se une a los complejos de fosfatos orgánicos y albúmina. Estos hidrogeniones guardados en el interior de las células serán devueltos al remitir la carga acidótica extracelular.

© MASSON, S.A. Fotocopiar sin autorización es un delito.

**Tabla 13-4. Variedades de acidosis según la semiología de laboratorio**

| | Sangre | | | Orina | | |
|---|---|---|---|---|---|---|
| | $PCO_2$ | Bicarbonato sódico | pH | Acidez titulable | Eliminación de amoníaco | Eliminación de bicarbonato sódico |
| Acidosis metabólica | – | – | – | + | + | – |
| Acidosis respiratoria | + | + | – | + | + | |

**Tabla 13-5. Variedades de alcalosis según la semiología de laboratorio**

| | Sangre | | | Orina | | |
|---|---|---|---|---|---|---|
| | $PCO_2$ | Bicarbonato sódico | pH | Acidez titulable | Eliminación de amoníaco | Eliminación de bicarbonato sódico |
| Alcalosis metabólica | + | + | + | – | – | + |
| Alcalosis respiratoria | – | – | + | – | – | – |

3. Por una excesiva administración de bases.

**Clínica.** Disminución de la frecuencia y amplitud de los movimientos respiratorios, con la finalidad de retener $CO_2$ e impedir la disociación del ácido carbónico. Irritabilidad muscular (la disminución de hidrogeniones da lugar a la del calcio ionizado), que puede llegar a un síndrome tetánico.

**Exámenes complementarios.** Aumento de la $PCO_2$, del contenido de bicarbonato sódico y del pH, en los casos intensos. En la orina, aparece una notable disminución de la acidez titulable y aumento de la eliminación de bicarbonato sódico.

## Alcalosis respiratoria

Se observa en los casos de hiperventilación pulmonar (ejercicio intenso, emociones, drogas, infecciones, hepatopatías, etc.) con excesiva eliminación de anhídrido carbónico y ácido carbónico.

**Exámenes complementarios.** Disminución de $PCO_2$ y bicarbonato sódico, y aumento del pH sanguíneo; en orina, disminución de la acidez titulable, de la eliminación del amoniaco y del bicarbonato sódico.

# ■ SEMIOLOGÍA DE LOS TRASTORNOS DEL METABOLISMO DE LOS OLIGOELEMENTOS

## HIERRO

El cuerpo humano contiene de 4-5 g de hierro; esta cantidad guarda relación con el peso corporal, masa muscular, edad, sexo. Se distribuye como sigue:

1. *Hierro ligado a la hemoglobina.* Se calculan 3 g en el varón y una cifra algo menor en la mujer.
2. *Hierro de transporte o plasmático.* La cantidad es exigua (3-4 mg), o sea por debajo del 1 por mil de la cantidad total de hierro contenida en el cuerpo. Va vehiculado a una globulina llamada transferrina o siderofilina. Sólo un 30 % se halla saturada de hierro, representando el hierro plasmático o sideremia (valor normal: 60-140 μg/dl); el 70 % restante permanece libre. La capacidad total de fijación del hierro (hierro sérico [80-120 μg/dl] + capacidad latente de fijación [240 μg/dl], equivale a 280-350 μg/dl en el varón, y hasta 400 μg/dl en la mujer).
3. *Hierro de depósito.* Importa 1 g, y se halla, principalmente, en las células reticulohistiocitarias del hígado, bazo y médula ósea, en forma de ferritina (hidrosoluble) y hemosiderina.

4. *Hierro hístico.* Aproximadamente, 0,5 g. Se halla parcialmente como parte integrante del sistema enzimático celular en forma de citocromos, catalasa, peroxidasa, deshidrogenasa succínica, mioglobina.

*Los síntomas que presentan los enfermos anémicos no son debidos sólo a la hipohemoglobinemia, ya que se presentan incluso en los que tienen las cifras de hemoglobina normales; cabe atribuir una parte de ellos a la disminución de las enzimas endocelulares recién citadas.*

Las pérdidas cotidianas de hierro (0,5-1,5 mg en el varón; 1-2,5 mg en la mujer), se cubren con la alimentación y reutilización del hierro procedente de la degradación hemoglobínica. Se absorbe a nivel de la mucosa duodenal y yeyunal, gracias a un proceso activo que requiere aporte de energía e intervención de un proceso enzimático.

La absorción aumenta tras hemorragias y deplección de los depósitos orgánicos de este metal (aunque no exista anemia); en los procesos hemolíticos; en condiciones de hipoxia; tras la toma de grandes cantidades de ácido ascórbico, y, en general, siempre que aumenta la eritropoyesis.

Por el contrario, su absorción disminuye en presencia de poliglobulias postransfusionales, tras la administración parenteral de hierro; por alimentación rica en fosfatos y fitatos, y siempre que disminuya la eritropoyesis.

## Hiposideremia

La falta de hierro afecta a un 20-59 % de la humanidad, siendo el síndrome carencial más frecuente, con particular incidencia en las mujeres en edad menstrual y personas ancianas. La falta de hierro aparece a veces enmascarada, *sin anemia,* sospechándose entonces su presencia por los datos clínicos y confirmándose con los del laboratorio.

**Clínica.** Es muy variada en sus manifestaciones:

1. *Síntomas generales y nerviosos.* Fatiga persistente con irritabilidad, cefalea, vértigo.
2. *Síntomas cutaneomucosos.* Piel seca, pérdida del brillo y caída del cabello, fragilidad capilar, queilitis angular (boqueras). Muy típicas son las anomalías ungueales; así, las uñas se tornan frágiles, con surcos longitudinales y transversales, a veces se aplanan o se hacen cóncavas (coiloniquia; *spoon nail;* uña en cuchara). Las mucosas bucal, lingual y vaginal se resecan y atrofian; son frecuentes la glosodinia y leucorrea.
3. *Síntomas digestivos.* Son casi constantes los fenómenos dispépticos; se relacionan con anomalías en la mucosa gástrica de tipo atrófico, que conducen a la hipoacidez o anacidez. La hipoacidez o anacidez repercute sobre la absorción del hierro, creándose un círculo vicioso, a mayor hiposiderosis peor digestión, menor aprovechamiento del hierro alimentario y acentuación de la carencia de hierro. La disfagia sideropénica o poscricoidea es casi exclusiva de las mujeres jóvenes (96 %), se acompaña de queilitis angular, lengua lisa y depapilada, atrofia de la mucosa gástrica con aclorhidria (77 %) y disminución del hierro sérico (96 %). La anemia falta en el 65 % de los casos.
4. *Síntomas genitales.* Las menorragias aparecen a veces asociadas a una anemia ferropénica, cediendo con la «terapéutica marcial»; las pérdidas genitales persistentes son, a su vez, causa de una mayor expoliación del metal.
5. *Síntomas por inadecuado aporte.* En la infancia, predispone a los preescolares a los estados nutritivos deficientes y a una mayor susceptibilidad a padecer infecciones, en especial del tracto respiratorio superior.

**Exámenes complementarios.** Aparece sideremia disminuida en las anemias ferropénicas y todos los estados de sideropenia; en infecciones y neoplasias; en la policitemia vera, grandes hipoproteinemias y hemosiderosis pulmonar idiopática.

Encontramos anemia microcítica hipocroma, sideremia baja, capacidad de fijación de hierro aumentada (en las anemias infecciosas y tumorales está disminuida), aumento de la transferrinemia y disminución del hierro teñible y sideroblastos (valor normal: 30-50 %) en la médula ósea.

## Hipersideremia

La cifra plasmática de hierro se halla aumentada en la hemocromatosis idiopática y postransfusional, anemias sideroacrésticas (el hierro no es utilizado por los hematíes y se deposita en los órganos) y hemolíticas, hepatitis aguda, y tras sobrecargas orales y parenterales de hierro.

© MASSON, S.A. Fotocopiar sin autorización es un delito.

## CINC

Es uno de los oligoelementos más abundantes; está presente en todas las células y tejidos en una concentración aproximada a la del hierro. La cantidad que se ingiere diariamente es de 10-15 mg, y la eliminada (suma del contenido en cinc de la bilis y del jugo pancreático, además del no absorbido en el intestino) de aproximadamente 10 mg. De los 2-3 g de cinc presentes en el organismo humano, aproximadamente el 60 % se halla en los músculos y un 20 % en los huesos. En la sangre, el 85 % se encuentra en los eritrocitos, formando parte de la anhidrasa carbónica, enzima que facilita el paso del anhídrido carbónico de los tejidos a la sangre y de ésta al aire alveolar. El cinc presente en el plasma se encuentra en dos formas, un tercio conjugado con una globulina y dos tercios en conjugación poco estable con la albúmina. Valor sérico normal: 7,6-18,3 µmol/l.

Aparte de estar integrado en la anhidrasa carbónica, se encuentra en otras enzimas, como las deshidrogenasas láctica, glutámica y alcohólica, las carboxipeptidasas y las fosfatasas alcalinas.

### Déficit de cinc

La deficiencia de cinc en jóvenes motiva un síndrome caracterizado por retardo del crecimiento o enanismo, anemia, hipogonadismo, geofagia y hepatosplenomegalia. La administración del cinc induce la aceleración del crecimiento y desarrollo sexual.

En la cirrosis hepática, disminuye la concentración sérica de cinc (cifras mínimas en el coma hepático) con aumento de su excreción por la orina.

## COBRE

El organismo humano contiene de 100-150 mg, acumulados en el tejido muscular e hígado. Sus necesidades diarias se estiman en 2 mg, cantidad superada por la ingesta y la bebida de agua blanda, que circula por cañerías de cobre. Se ignora si existe una barrera a su absorción; se excreta por la bilis y en exigua cantidad por la orina. Después de absorbido, el cobre se conjuga en forma poco estable con la albúmina del plasma. Después se incorpora, en el hígado, a la ceruloplasmina, una globulina α-2. Normalmente, un 95 % del cobre presente en el plasma se halla en forma de ceruloplasmina (20-25 mg/dl) y una pequeña cantidad, en conjugación poco estable con la albúmina. Otros compuestos proteicos de cobre son la eritrocupreína, la cerebrocupreína y la hepatocupreína. Valor normal en sangre: 110-120 µg/dl o 11,0-24,3 µmol/l (0,11-0,12 mg/dl).

En los estados de hipoproteinemia, se reduce la conjugación plasmática del cobre indispensable para la utilización del hierro (su ausencia desarrolla una anemia hipocroma) y formación de ciertas enzimas.

### Hipercupremia

Se observa en varios procesos no relacionados entre sí, como infecciones, neoplasias, infarto de miocardio, hipertiroidismo, colagenopatías. En la «degeneración hepatolenticular de Wilson» (trastorno genético con una anormalidad en el metabolismo del cobre), se realiza mal la transferencia del cobre de la cuproproteína hepática a la ceruloplasmina, así como la excreción del cobre por la bilis. La retención del cobre en el hígado causa cirrosis.

El cobre que pasa a la circulación general está relativamente libre; una mayor cantidad penetra en las células y se deposita en exceso en todos los tejidos, pero especialmente en los ganglios basales del cerebro y el riñón, lo que origina los síntomas neurológicos y la disfunción renal. La excreción urinaria del cobre aumenta considerablemente. Los anillos pericorneales de Kayser-Fleischer, característicos de la enfermedad de Wilson, también contienen cobre.

## MANGANESO

El manganeso es ubicuo en los tejidos. Se desconocen las necesidades del organismo, pero se ingieren, aproximadamente, 5 mg diarios; en el hígado, se conjuga con la bilis y es excretado en las heces. Si hay un bloqueo de la vía hepática, el páncreas sustituye al hígado como órgano de excreción. De los 20 mg de manganeso que hay en el organismo, la mayor proporción se encuentra en el hígado, páncreas, intestino y riñón.

La intoxicación crónica con manganeso tiene lugar en los mineros debido a la inhalación de polvo de óxido de manganeso. El comienzo es insidioso, con anorexia, astenia, cefalalgias y somnolencia; posteriormente, hay una afección pulmonar granulomatosa y trastornos nerviosos

a causa de su afinidad con las estructuras cerebrales subcorticales; la atrofia y necrosis del globo pálido motivan una forma wilsoniana de la degeneración hepatolenticular. La presencia de manganeso en la orina es patognomónica.

Consecutivamente al infarto de miocardio, hay un aumento de manganeso en el plasma.

## COBALTO

Su presencia en la vitamina $B_{12}$ (cianocobalamina), lo señala como un oligoelemento esencial. La cantidad de cobalto suministrada en 1-2 µg de cianocobalamina es una necesidad dietética esencial para el humano. La cianocobalamina se concentra, principalmente, en el hígado; en los músculos, hay cantidades menores. Interviene en las reacciones de transmetilación y en la síntesis del ácido desoxirribonucleico y de las proteínas. En el humano, su carencia se manifiesta por anemia perniciosa.

La ingestión de cobalto inorgánico induce policitemia; parece actuar por conjugación con compuestos que tienen el radical SH, lo que crea un estado de anoxia que estimula la médula ósea. También favorece la absorción y la utilización del hierro para la síntesis de la hemoglobina.

Su eliminación por la orina favorece la aparición de cáncer en la vejiga de la orina.

## MOLIBDENO

Se acumula en los huesos, el hígado y los riñones. Se absorbe fácilmente y se excreta, principalmente, en la orina. El molibdeno es parte integrante de varias oxidasas xantínicas y aldehídicas. Tanto el tungsteno como el cobre parecen competir con el molibdeno.

## CROMO

Se concentra, principalmente, en la piel, músculos, sangre y tejido adiposo. Las concentraciones plasmáticas de cromo varían con la glucemia después de la ingestión de glucosa, y la excreción de cromo aumenta después de la ingestión de aquélla. El cromo parece estimular la síntesis del colesterol y de los ácidos grasos, lo que puede estar relacionado con su acción sobre el metabolismo de los hidratos de carbono. Con la edad se acumula en los pulmones, probablemente debido a su inhalación, favoreciendo la aparición del cáncer bronquial.

# ■ SEMIOLOGÍA DE LOS TRASTORNOS DEL METABOLISMO DE LOS HIDRATOS DE CARBONO

La *glucemia* se mantiene en el organismo normal entre límites bastante estrechos que oscilan, en ayunas, entre 60-110 mg/dl, sin sobrepasar los 160 mg/dl después de las comidas ricas en hidrocarbonos, para volver al nivel inicial al cabo de dos horas.

Se dice que hay *hiperglucemia* en ayunas, cuando la cifra excede la máxima normal, e *hipoglucemia* si es inferior a la mínima.

Mientras que la hiperglucemia es combatida con una sola hormona (insulina), los descensos de la glucosa en sangre ponen en marcha una serie de mecanismos metabólicos justificados por la gravedad de los trastornos que puede motivar; los niveles inferiores a 40 mg/dl pueden ocasionar en el cerebro cambios fisicoquímicos pronto irreversibles, e incluso la muerte. Estos mecanismos son los siguientes:

1. *Glucogenólisis* hepática (estimulada, fundamentalmente, por el glucagón, secretado por las células alfa del páncreas) y muscular (acción de las catecolaminas).
2. *Gluconogénesis* a expensas de los aminoácidos (proteólisis), glicerol (lipólisis) y lactato (glucogenólisis muscular). Es activada por los glucocorticoides, glucagón y catecolaminas.

¿Cómo regula el organismo todos estos caminos metabólicos, junto con las influencias de tantas hormonas? Teniendo en cuenta que el sistema nervioso es el más interesado en la homeostasia de la glucemia, no es de extrañar que el «glucostato» del organismo se halle en él.

La *hipoglucemia* se regula por simples variaciones de las enzimas que intervienen en la síntesis o lisis del glucógeno, de la gluconeogénesis o ambos. Pero si el descenso glucémico es mayor, se impresionan por una parte la médula espinal encima de T7, y por otra, el hipotálamo a través del sistema nervioso central. Además de sus conocidos efectos metabólicos (lipólisis, glucogenólisis, inhibición de la secreción de insulina), estimulan la secreción de glucagón pancreático.

© MASSON, S.A. Fotocopiar sin autorización es un delito.

El hipotálamo es inducido por el sistema nervioso central a producir hormonas liberadoras (RH) que estimulan la secreción y liberación de sus correspondientes hormonas hipofisarias (hormona adrenocorticotropa [ACTH] y hormona del crecimiento [GH], fundamentalmente). La GH actúa favoreciendo la lipólisis, mientras que la ACTH, aparte de su débil efecto lipolítico, actúa aumentando la secreción de glucocorticoides cuya acción principal se dirige a favorecer la gluconeogénesis, además de facilitar la acción lipolítica de otras hormonas.

Además de su acción sobre el hipotálamo, el sistema nervioso central actúa:

1. *Sobre el centro hiperglucémico de Bernard,* situado en el suelo del cuarto ventrículo, que estimula directamente la secreción de glucagón en las células $\alpha$ del páncreas.
2. *Inhibiendo el vago* y, por tanto, su estímulo insulinosecretor.

Por el contrario, la *hiperglucemia* inhibe todos los estímulos antes mencionados, pero además, y a través del núcleo medio ventral, estimula los impulsos vagales y la secreción de insulina, cuya acción, aparte de favorecer la utilización periférica de la glucosa, consiste en inhibir la acción hiperglucémica de todas las hormonas ya mencionadas, puesto que la insulina favorece la glucogénesis, la lipogénesis y el anabolismo proteico, al mismo tiempo que inhibe la glucogenólisis hepática y muscular, y la lipólisis del tejido adiposo.

## SÍNDROME HIPOGLUCÉMICO

Se observa cuando la glucemia adquiere un nivel crítico (< 50 mg/dl).

Su semiología guarda relación con la susceptibilidad individual, grado de maduración del sistema nervioso, edad cardiovascular y, principalmente, con el modo de desarrollo y duración del acceso hipoglucémico.

Si la hipoglucemia es aguda y la caída de la glucemia es rápida, la descarga de adrenalina (destinada a compensar la hipoglucemia por aumento de la glucogenólisis hepática) determina signos neurovegetativos impresionantes si la hipoglucemia se instala; por el contrario, si la caída de la glucemia se instaura progresivamente, los signos serán cerebrales, traduciendo la neuroglucopenia (la glucosa es la única fuente energética de las células cerebrales).

Si la hipoglucemia es crónica y persistente, las molestias toman un cariz neuropsíquico.

Los niños tienen una gran tolerancia, soportando a veces, glucemias inferiores a 40 mg/dl.

## Clínica de la crisis hipoglucémica

Puede ser clasificada en cuatro grupos:

1. *Sistema nervioso autónomo.* Sudores profusos, hambre, palidez, palpitaciones, temblor, traduciendo a menudo una reacción adrenalínica de contrarregulación.
2. *Sistema nervioso central.* Trastornos de la vista, diplopía, cefaleas, parestesias de los labios y de los dedos, sensación de luminosidad difusa (especialmente por la noche), enlentecimiento del tiempo de reacción (conducción de vehículos), bostezos convulsivos.

Cuando la hipoglucemia progresa, el enfermo pierde la conciencia y puede caer en un coma más o menos profundo, con signos neurológicos polimorfos, como movimientos coreoatetósicos, clónicos o tónicos, monoplejía o hemiplejía, arreflexia tendinosa, signo de Babinski. Las pupilas están dilatadas pero reaccionan generalmente a la luz.

El *coma hipoglucémico* tiene un curso favorable, sin que esto sea una regla absoluta; un factor de gravedad es su excesiva duración (3-4 o más horas), así como la presencia de fiebre muchas veces ligada a edema cerebral.

Merecen ser retenidos *dos datos muy importantes* para el diagnóstico de coma hipoglucémico:

*a)* El *enfermo está, casi siempre, muy húmedo,* y sus vestidos están empapados de sudor. Esta constatación no es habitual en los comas de origen vascular y se opone formalmente al coma diabético, en el que el enfermo está más o menos deshidratado.

*b)* *Ausencia de sistematización* de las alteraciones neurológicas. Se observará, por ejemplo, una hemiplejía con un signo de Babinski contralateral.

3. *Psiquismo.* Irritabilidad (que conduce a menudo a los enfermos a rehusar categóricamente el azúcar o el alimento que se les ofrece), depresión o, por el contrario, euforia (que recuerda a la desinhibición producida por el consumo de alcohol), disminución de la facultad de concentración o de comprensión.

4. *Sistema muscular.* Debilidad muscular o fatigabilidad durante el ejercicio.

**Exámenes complementarios.** La *hipopotasemia* secundaria a la hipoglucemia motiva alteraciones electrocardiográficas y cardíacas; y el descenso de la glucemia, anomalías electroencefalográficas que sugieren una actividad epiléptica.

En la *orina* de varias muestras (la primera puede contener aún glucosa eliminada antes del comienzo de la crisis), no se encuentra glucosa ni cuerpos cetónicos, excepto si el cuadro persiste, pues la descarga de adrenalina y ACTH (secuentes a la hipoglucemia) favorecen la liberación de ácidos grasos por el tejido adiposo (lipólisis), cuya oxidación aumenta la cetogénesis y la acetonuria.

## Pruebas diagnósticas de laboratorio

Son necesarias para el diagnóstico positivo y causal de las hipoglucemias:

1. *Glucemia en ayunas.* Se observa durante varios días. Se encuentran cifras inferiores a 50 mg/dl. Su utilidad acrece con la «prueba del ayuno prolongado + ejercicio físico», positiva en el 90 % de los insulinomas. La glucemia es dosificada después de 12 horas de ayuno, y luego al menos cada 6 horas, bajo vigilancia estrecha del enfermo. Se prolongará la prueba hasta 36 horas si es preciso. Son excepcionales los casos que no presentan hipoglucemia en este tiempo. Una prolongación de la prueba por encima de este plazo es poco útil, debido a que, después de 48-72 horas de ayuno, incluso los sujetos normales pueden presentar hipoglucemia.

2. *Prueba de tolerancia a la glucosa.* Lo típico es que, partiendo de niveles bajos en ayunas, la curva se eleve poco (< 120 mg/dl) y luego baje excesivamente, tardando en recuperarse.

3. *Dosificación de la insulinemia.* Utilizando el radioinmunoanálisis; se obtienen cifras muy elevadas en plasma, en especial si se estimulan las células β del páncreas con tolbutamida o glucagón. Valor normal: 36-180 pmol/l o 10-25 μU/ml.

4. *Prueba del glucagón.* Se inyecta 1 mg de glucagón por vía intramuscular, y se controla la glucemia cada 15 min. Los sujetos portadores de insulinoma presentan una elevación normal de la glucemia de 30-90 mg/dl en la primera hora, seguida de un descenso rápido de la glucemia en tasas hipoglucémicas con síntomas de hipoglucemia. La elevación glucémica falta en la hipoglucemia del recién nacido, en la hipoglucemia cetónica provocada por sobrecarga, en las hepatopatías y, sobre todo, en las glucogenosis de los tipos I, III (ocasionalmente), IV y VI.

## Causas de hipoglucemia

Son numerosas. Se han de distinguir dos tipos de pacientes, aquellos en que la hipoglucemia aparece de forma espontánea o en ayunas, y aquellos en los que aparece debido a un estímulo exógeno.

1. *Hipoglucemia en ayunas o espontánea:*

*a) Tumores productores de insulina. Insulinoma.* Suele aparecer en jóvenes o en personas de mediana edad. Los síntomas principales más frecuentes son los trastornos de la conciencia o un comportamiento anormal (de tal modo que, en general, el enfermo ya ha sido visto por el neurólogo o el psiquiatra). Estos síntomas pueden haber existido desde hace varios años, si bien la evolución del proceso también puede ser rápida, particularmente cuando los tumores son malignos. Los síntomas, signos, o ambos, aparecen, en general, de forma intermitente (raras veces el paciente empeora de forma progresiva, sin un curso episódico). Aproximadamente, la cuarta parte de los pacientes reconocen que entre las crisis y el ayuno existe una relación; su relación con la actividad corporal es menos reconocida.

*b) Tumores no pancreáticos.* También se ha descrito una hipoglucemia en una serie de tumores no pancreáticos; en la mayoría de los casos se trata de tumores grandes, de crecimiento lento (aunque localmente sean malignos), rodeados de mesénquima, como los fibrosarcomas. Estos tumores aparecen en el grupo de edades más avanzadas; en la mayoría de los casos conocidos, los pacientes tienen más de 40 años. Aún no se ha establecido la causa de la hipoglucemia. Las concentraciones de insulina son normales o bajas en la mayoría de los pacientes, y las pruebas de provocación no determinan ninguna hiperinsulinemia. Cuando pueden suprimirse los tumores, desaparece la hipoglucemia.

*c) Hipoglucemia neonatal.* En dos grupos de niños, es particularmente elevado el riesgo de que presenten una hipoglucemia:

© MASSON, S.A. Fotocopiar sin autorización es un delito.

— Los niños de madres diabéticas.

— Los que tienen un peso bajo para su edad en el momento del parto.

No existe unanimidad de criterios por lo que respecta a las posibles consecuencias de la hipoglucemia, cuando no existen síntomas clínicos; no obstante, es más seguro controlar el nivel de glucosa en sangre en los «niños en riesgo», y tratar a aquéllos con valores bajos.

*d) Trastornos congénitos del metabolismo. Glucogenosis.* Se conocen, al menos, seis formas de glucogenosis, que tienen características clínicas y bioquímicas distintas. En cuatro formas puede aparecer una hipoglucemia, el tipo I (enfermedad de von Gierke), el tipo III (glucogenosis de Forbes), el tipo IV (amilopectinosis) y el tipo VI (glucogenosis de Hers).

*e) Hepatopatías.* En ellas, la hipoglucemia es rara y casi siempre asintomática. Ocasionalmente, se observan crisis graves, incluso con convulsiones, en el cáncer primitivo de hígado. No se ha demostrado de forma rotunda una relación proporcional entre la hipoglucemia y el estado de la función hepática.

*f) Insuficiencia anterohipofisaria, hipofisosuprarrenal y corticosuprarrenal* (enfermedad, de Addison). En esta última enfermedad, las estadísticas la señalan en el 50-75 % de los casos, sin traducción clínica la mayoría de ellos.

2. *Hipoglucemia provocada por estímulos exógenos:*

*a) Hipoglucemia reactiva.* Aparece más frecuentemente en las mujeres, entre los 30-50 años de edad, algunas horas después de una comida; sus síntomas son variopintos, tales como debilidad, lasitud, intranquilidad, hambre y mareos. El diagnóstico se confirma si se demuestra un nivel bajo de glucosa en sangre, cosa que no siempre ocurre. El descenso de la glucosa no interviene en el síndrome precoz (inmediato a la ingesta, coincide con la flecha hiperglucémica) pero sí en el tardío (> 3 horas) y como hiperreacción insulínica a una glucemia posprandial excesiva.

*b) Hipoglucemia secundaria a la toma de fármacos.* Es de observación frecuente como complicación del tratamiento insulínico; apenas hay diabético tratado con este fármaco que no haya notado sus efectos alguna vez. Diversos son los medicamentos que pueden provocar hipoglucemia, entre ellos, las sulfamidas hipoglucemiantes orales, clorpromacina, IMAO, propranolol, salicilatos (en dosis altas), magnesio, paraaminosalicilato.

*c) Hipoglucemia causada por la leucina.* La sensibilidad congénita al aminoácido leucina es una de las causas más frecuentes de hipoglucemia en la infancia. Cuando existe una hipoglucemia (que puede manifestarse también por crisis epileptiformes, un deficiente desarrollo psíquico o síntomas menos graves, como somnolencia o un comportamiento anormal), el diagnóstico se establece en función de la reacción a la administración de la l-leucina (150 mg/kg de peso corporal).

*d) Hipoglucemia causada por el alcohol.* Posiblemente, este estado se reconoce con demasiada poca frecuencia. La hipoglucemia aparece, en general, unas 6-36 horas después de la bebida de una cantidad importante de alcohol. En la mayoría de los casos, se diagnostica porque el paciente se encuentra en coma. En este estadio, el nivel de glucosa en sangre es bajo, y el valor de alcohol en sangre es, en general, inferior a 100 mg/dl. Asociadas a la hipoglucemia, aparecen una acidosis metabólica y una hiperlactacidemia.

*e) Trastornos congénitos del metabolismo:*

— Galactosemia. Este estado aparece por la incapacidad del organismo para degradar la galactosa (una de las dos hexosas de la lactosa). En la lactancia, los síntomas principales son un deficiente desarrollo, hepatomegalia e ictericia. Pueden aparecer cataratas, que en ocasiones se observan ya al nacer. El diagnóstico se establece en función de los síntomas clínicos, y de la demostración de una galactosuria y aminoaciduria. Se confirma cuando en los eritrocitos *in vivo* se demuestra una reducida actividad de la galactosa-1-fosfato-uridil-transferasa o una acumulación de galactosa-1-fosfato *in vitro*.

— Intolerancia hereditaria a la fructosa. Se manifiesta después del destete, cuando a la alimentación se añaden sacarosa o zumos de frutas. Los síntomas de este trastorno pueden incluirse en dos grupos, los agudos y los crónicos. Los primeros (entre los que figuran las náuseas, los vómitos y otros signos de hipoglucemia) aparecen unos 20 min después de la ingestión de fructosa. El síndrome crónico se manifiesta por un desarrollo deficiente, ictericia y hepatomegalia. El diagnóstico es fácil de establecer, la administración de fructosa (de forma óptima 3 g/m$^2$ por vía intravenosa) provoca hipoglucemia e hipofosfatemia.

*f) Hipoglucemia facticia.* Observada en los neurópatas, esta forma de hipoglucemia es rara.

Debe, sin embargo, ser tenida en cuenta en el diagnóstico diferencial de las hipoglucemias «espontáneas» que sobrevienen en condiciones indeterminadas, y cuando los tests destinados a poner de manifiesto un insuloma son sospechosos o equívocos. Se trata, entonces, de buscar cuidadosamente rastros de picaduras y de someter a los enfermos a una observación atenta en aislamiento.

## SÍNDROME HIPERGLUCÉMICO

Aparece cuando la tasa de glucosa de la sangre en ayunas excede el máximo normal de 60-110 mg/dl. Si alcanza cierta cifra de (170 mg/dl, rebasa el umbral renal, y aparece en la orina (*glucosuria*). La hiperglucemia persistente (con o sin glucosuria) señala un trastorno del metabolismo hidrocarbonado conocido como *diabetes mellitus* ligado a un déficit secretor de insulina a nivel del páncreas.

La mayoría de los pacientes afectos de diabetes mellitus presentan la forma esencial, idiopática o hereditaria, de la enfermedad. No obstante, un pequeño porcentaje padecen diabetes mellitus sintomáticas de procesos capaces de desencadenar la enfermedad por diversos mecanismos.

### Criterios de diagnóstico

Para que un paciente pueda ser considerado diabético, deben considerarse los siguientes parámetros:

1. *Clínica típica* con elevación inequívoca de la glucemia.
2. *Glucemia* en ayunas significativamente *elevada* (> 140 g/dl) en más de una ocasión.
3. Sólo cuando la glucemia basal sea inferior a 140 mg/dl y haya *sospecha de diabetes*, debe recurrirse a la PTG, y en tal caso debe exigirse que la glucemia a las 2 h o en alguna otra determinación sea superior a 200 mg/dl.

### Diabetes mellitus sintomáticas o secundarias

Pueden ser secundarias a múltiples causas, destacando, entre ellas:

1. *Pancreopatías.* Pancreatectomía total, pancreatitis crónica, cáncer del páncreas (más frecuente si la enfermedad se localiza en la cola, más rica en islotes de Langerhans), hemocromatosis (80 %) con lesiones pancreáticas difusas por depósito de hierro.
2. *Hiperfunción de ciertas glándulas endocrinas con efecto diabetógeno.* Acromegalia (25 %), síndrome de Cushing (68 %), hipertiroidismo (20 %).
3. *Feocromocitoma* (20-40 %).
4. *Hepatopatías crónicas cirrógenas* (32 %).
5. *Glucocorticoides y tiacidas* o diuréticos afines.

### *Criterios clásicos de clasificación*

En su forma esencial, idiopática o hereditaria, son distintos:

1. *Diabetes potencial.* Pacientes con una curva de glucemia normal pero con un riesgo potencial de sufrir diabetes:

*a)* Tener un *hermano gemelo* univitelino diabético.
*b)* Tener *padre y madre* diabéticos.
*c)* Tener *padre o madre* diabética, y el otro que tenga un familiar cercano también afecto de diabetes.
*d)* Mujer que ha dado a luz un *hijo vivo* que pese 4.500 g o más al nacer, o un niño muerto que presente hiperplasia de los islotes pancreáticos, no producida por una incompatibilidad Rh.

2. *Diabetes latente.* Individuos que en alguna época de su vida han tenido cifras de glucemia superiores a las normales:

*a)* Paciente con una *curva de glucemia normal*, que se sabe que ha presentado una curva diabética durante el embarazo, una infección, u otro estrés o cuando padecía obesidad.
*b)* Paciente con *respuestas de tipo diabético* de la curva de glucemia, tras estimulación con glucocorticoides o tolbulamida.

3. *Diabetes asintomática* (subclínica o química). Paciente con una curva de glucemia de tipo diabético, tanto si su glucemia basal es normal como si es elevada.
4. *Diabetes clínica.* Pacientes con una curva de glucemia diabética y el siguiente cortejo sindrómico:

*a)* *Síntomas generales.* Poliuria osmótica (73 %) con orina densa, alrededor de 1.030; polidipsia

© MASSON, S.A. Fotocopiar sin autorización es un delito.

(67 %), lasitud (64 %), adelgazamiento (64 %) y polifagia (45 %).

*b) Signos cutáneos.* La piel es seca y de color amarillento en la palma de la mano y en las plantas de los pies (xantosis diabética) por aumento de los lipocromos y carotinoides del suero, y con zonas eritematosas por vasodilalación capilar en la frente, pómulos y nariz (rubeosis diabética). Son frecuentes el prurito, piodermitis, perionixis, nodulitos y xantomatosis y depósitos de colesterol (xantelasma en los párpados).

*c) Circulatorios.* La angiopatía diabética se ha comprobado en el 90 % de los enfermos con más de 15 años de duración, y se caracteriza por retinopatía con pequeños focos hemorrágicos y un discreto exudado blanco, en el centro de la retina; nefropatía («glomerulosclerosis intercapilar» de Kimmenstiel-Wilson); coronariopatía y constricción de los vasos arteriales de las extremidades, por lesiones situadas más periféricamente que en la ateroscerosis.

*d) Nerviosos.* Neuralgias, polineuritis, mielosis funicular.

*e) Sexuales.* Disminución de la libido, impotencia *coeundi*, esterilidad femenina o abortos frecuentes, hijos voluminosos (> 4 kg) al nacer.

*f) Respiratorios.* Faringitis y laringitis secas, tuberculosis pulmonar, etc.

*g) Oculares.* Catarata, hiperopía, estrechamiento de las arteriolas y capilares conjuntivales (signo precoz).

### *Otros criterios de clasificación*

Siguiendo criterios internacionales, pese a que la diebetes sigue siendo la misma y su sintomatología clínica idéntica, asumimos la clasificación que se adopta para la enfermedad:

1. *DM tipo I o DMID* (diabetes mellitus insulinodependiente). Pacientes que para el control de su enfermedad precisa insulina.
2. *DM tipo II o DMNID* (diabetes mellitus no insulinodependiente). Pacientes que para el control de su enfermedad no precisan insulina, y se controlan correctamente con dieta restrictiva moderada y deporte. Suele aparecer en adultos de edad superior a los 50 años.
3. *DM secundarias.* Aparecen en el curso de otras enfermedades y, sobre todo, por el concurso de diversos fármacos.
4. *DM del embarazo.* La enfermedad se desarrolla durante el embarazo y suele resolverse al término del mismo. En algunos casos la diabetes persiste tras el parto.
5. *Tolerancia deteriorada a la glucosa.* En estos pacientes la cifra de glucemia está ligeramente por encima de los valores normales, pudiendo desarrollar la enfermedad a lo largo de los años; no obstante, es frecuente que nunca desarrollen diabetes con su sintomatología y permanezcan siempre con ligera hiperglucemia.
6. *Intolerancia previa a la glucosa.* Son aquellos pacientes que en algún momento de su vida han presentado cifras de glucemia compatibles con diabetes, pero que en la actualidad las cifras son estrictamente normales. Pueden, con el tiempo, desarrollar la enfermedad pero puede que nunca se conviertan en diabéticos.
7. *Intolerancia potencial a la glucosa.* Individuos que no son ni han sido diabéticos ni hiperglucémicos, pero que dados los antecedentes familiares directos tienen el riesgo de serlo algún día.

## Complicaciones de la diabetes

Aportan los siguientes datos:

1. *Gangrena.* Seca o húmeda, de las partes distales.
2. *Comas metabólicos:*

*a) Coma hipoglucémico.* Es un coma sin agitación ni disnea, a veces acompañado de convulsiones e hiperreflexia difusa con Babinski bilateral. Sudores, signo esencial que se opone a la sequedad cutaneomucosa de otros comas del diabético. No existe glucosuria ni cetonuria. Glucemia inferior a 60 mg/dl.

*b) Cetoacidosis.* Es un coma de aparición muy progresiva. Es un estado de postración intensa más que un verdadero coma, en el cual el enfermo puede responder a las excitaciones. Sin signos de localización. Deshidratación acusada intra y extracelular. Disnea acidótica a veces tipo Kussmaul. Aliento a acetona. Glucosuria y cetonuria masivas.

*c) Coma hiperosmolar.* Es la asociación de trastornos de la conciencia y de una hiperosmolaridad plasmática superior a 350 mOsm/l, en el cual intervienen hipernatremia e hiperglucemia sin cetosis. Más frecuente en mujeres, en el 60 % de los casos la manifestación inicial de la diabetes. Debe sospecharse ante todo paciente anciano, que acude con un cuadro de severa deshidra-

tación y alteración progresiva de la conciencia, y en especial si previamente ha existido un período más o menos prolongado de poliuria y polidipsia. Son posibles convulsiones locales o generales, hemiparesia, hipertermia por deshidratación intracelular. La hiperglucemia es alta (casi siempre superior a 400 mg/dl) y se acompaña de glucosuria masiva, sin cetonuria. Hiperelectrolitemia, que afecta, sobre todo, al sodio, superior a 150 mEq/l con elevación de la cloremia, y caliemia normal.

*d) Acidosis láctica.* Puede definirse en clínica como una concentración en ácido láctico superior a 7 mEq/l asociada a un pH arterial inferior a 7,37. Presenta, de manera constante, tres signos mayores, así, trastornos de la conciencia (de la confusión al coma), hiperventilación constante tipo Küssmaul, y tendencia al colapso, tanto por la deshidratación como por causa de la acidosis láctica. Biológicamente se trata de una acidosis con disminución del pH, del $CO_2$ total y de bicarbonatos. En su determinismo, cuenta el empleo de biguanidas que interfiere con el metabolismo aerobio de la célula, inhibiendo la citocromooxidasa y la fosforilación oxidativa.

## Pruebas de tolerancia a la glucosa

Si se sospecha diabetes, la glucemia en ayunas no es suficiente para descartarla; es necesario evaluar el metabolismo de los carbohidratos y esto puede hacerse por medio de las pruebas de tolerancia a la glucosa:

1. *Glucemia posprandial.* Es la más simple. Aunque influyen una serie de factores (glucemia en ayunas, tipo de alimentación, resorción intestinal, edad) es útil para el control terapéutico. La cifra de glucosa en sangre a las dos horas después de la ingesta debe ser igual que la obtenida en ayunas. Además, se puede medir una hora después de la comida, y si su resultado está por encima de lo normal de una curva de tolerancia (> 160-180 mg/dl), cabe afirmar diabetes. En los sujetos normales, se obtienen cifras inferiores a 130 mg/dl en la primera hora y 120 mg/dl en la segunda.

2. *Prueba de tolerancia a la glucosa por vía oral* (PTG). Se realiza con el sujeto en ayunas, en reposo, sin fumar y sin restricción hidrocarbonada en los tres días anteriores. Se emplea una dosis de 100 g de glucosa[5], disueltos en 300 ml de agua. Se extrae sangre venosa antes de la ingesta de glucosa, y a los 60, 120 y 180 min después. La tabla 13-6 orienta sobre las cifras de glucemia obtenidas en personas normales (en sujetos de más de 60 años, las cifras a los 60 min puden alcanzar con criterio fisiológico los 200 mg/dl).

Son curvas sospechosas, las que presentan un pico hiperglucémico precoz (> 180 mg/dl) a la primera hora, aun cuando se recuperan normalmente a las 3 horas, y las aplanadas sugestivas de un hiperinsulinismo o disinsulinismo prediabético (p. ej., 93 mg/dl en ayunas; 160 a los 60 min; 102 a los 120 min, y 48 a los 180 min). En las hipoglucemias declaradas, lo típico son los niveles bajos inicial y final con escasa altura (< 120 mg/dl) de la flecha hiperglucémica.

La prueba puede simplificarse *estimando la glucemia a las 2 horas de la toma de los 50 g de glucosa* (test de O'Sullivan). Este método posee una gran sensibilidad (97 %) y especificidad (99 %), para detectar el proceso diabético. La cifra obtenida es inferior a 120 mg/dl en los sujetos normales y superior a 140 mg/dl en los enfermos diabéticos.

3. *Prueba rápida de tolerancia intravenosa a la glucosa* (PTIG). Puede dar un resultado normal en individuos con intolerancia potencial a la glucosa, pero cuando es positiva afirma el diagnóstico.

4. *Prueba de tolerancia a la tolbutamida intravenosa* (PTT). Se lleva a cabo con el siguiente método; con el enfermo en ayunas, al que se le extrae una muestra de sangre con objeto de determinar la glucemia basal, a continuación se le inyecta por vía intravenosa 1 g de tolbutamida, disuelta en 20 ml de agua destilada con un intervalo de 2-4 min. Tomando como tiempo el final de la inyección, practicamos nuevas extracciones a los 20, 30 y 60 min. Tendremos especial cuidado en lograr la máxima exactitud en los tiempos establecidos, no superándose en ningún caso el intervalo ±90 s.

En la interpretación de la prueba, valoramos, además del comportamiento de las glucemias a los 20-30 min, las cifras a los 60 min, que son de gran utilidad para el diagnóstico diferencial entre la diabetes vera y los trastornos no diabéticos del metabolismo hidrocarbonado.

[5]Como la cantidad de glucosa administrada parece tener escasa influencia entre ciertos límites en el resultado de la prueba, algunos autores emplean 50 g con el fin de no recargar el páncreas y evitar las molestias (a veces, con náuseas y vómitos) motivadas por el sabor muy dulce de la solución.

© MASSON, S.A. Fotocopiar sin autorización es un delito.

**Tabla 13-6. Valores normales con 50 g de glucosa**

| | |
|---|---|
| Ayunas | 60-110 mg/dl |
| 60 min | < 160 mg/dl (en personas de más de 60 años de 180 mg/dl) |
| 120 min | < 140 mg/dl |

Cuando a los 120 min se encuentra una cifra inferior a la basal inicial, cabe pensar en un hiperinsulinismo reactivo prediabético (99-170-80 mg/dl).

Los valores normales que definen la curva tipo de los *individuos no diabéticos* son los siguientes:

*a) A los 20 min,* caída glucémica superior a un 20 %.
*b) A los 30 min,* caída glucémica superior a un 23 %.
*c) A los 60 min,* ascenso glucémico de un 10 % o más, en relación con la glucemia más baja.

Esta prueba es un índice fiel de la reserva pancreática insulosecretora. Es muy útil en la diferenciación de la verdadera diabetes, de todas las alteraciones no diabéticas de los hidratos de carbono. En efecto, la mayoría de pacientes obesos de edad avanzada, hipertiroideos o que están siendo tratados con corticoides, responden de manera normal a la tolbutamida, aun cuando presenten anomalías en la tolerancia oral a la glucosa.

Del *estudio comparativo* de las pruebas de la sobrecarga de glucosa (oral e intravenosa) y de la tolbutamida en diabetes incipientes, concluimos:

1. *Si las tres son normales,* el individuo puede considerarse sano; si alteradas, diabético.
2. *Si la alteración afecta* a una o dos pruebas, la persona es sospechosa y debe someterse a control.
3. *No es posible establecer,* desde el punto de vista de su valor diagnóstico, la superioridad de una de las pruebas sobre las demás.

## Orina

Nos orienta la presencia de:

1. *Glucosuria.* La glucosa pasa a la orina cuando alcanza la cifra suficiente para rebasar el dintel renal de 170-190 mg/dl; cuando éste aumenta (nefritis crónica), son posibles notables glucemias sin glucosuria (diabetes aglucosúricas); la inversa, es decir, glucosurias normoglucémicas, se observan, a veces, en el embarazo y en la llamada «diabetes renal» ligada a una anomalía tubular congénita que dificulta la resorción del azúcar.
2. *Cetonuria.* La presencia de cuerpos cetónicos en orina, se observa en diabéticos sometidos a dietas excesivamente carentes de hidrocarbonos, tratados con altas dosis de insulina (situación de aparente paradoja), o ambos, y desde luego en las diabetes descompensadas con cetoacidosis. Se debe a hipercatabolia grasa, por mala utilización de los carbohidratos.

# ANOMALÍAS CONGÉNITAS DEL METABOLISMO GLÚCIDO

## Galactosuria

Aparece por déficit de la enzima galactosa-1-fosfato-uridil-transferasa. El azúcar de leche o lactosa se desdobla en el intestino, merced a la lactosa enteral, en glucosa y galactosa, y es esta galactosa absorbida la que no se metaboliza en el interior del organismo. En la orina, se halla «glucosuria» (galactosuria) con las técnicas de reducción, pero no con las fermentativas.

## Fructosuria. Levulosuria

Por déficit del fermento 1-fosfato-fructo-aldolasa. En la orina, hay «glucosuria» (fructosuria) con las pruebas de reducción, pero el polarímetro demuestra la levorrotación (levulosa). Se forman cristales de ozosoma.

## Pentosuria esencial

Se debe a la alteración del ciclo del ácido glucuronicoxilulosa, una de las vías glucolíticas poco importante en la especie humana. La enzima que falta es la TPN-xilitol-(l-xilulosa)-deshidrogenasa. Goza de poder reductor y rotatorio dextrógiro o nulo. Se observan los característicos cristales de pentasazona.

## Lactosuria

Aparece, normalmente, durante la lactancia en la mayoría de las mujeres. A veces, incluso

días antes del parto (¡no confundirla con glucosuria!). También en la fase de destete. Por déficit congénito o adquirido de lactasa, a consecuencia de diversas enfermedades enterales. Se identifica por su poder reductor y rotatorio dextrógiro, formación de cristales característicos de lactosazona y reacción del ácido múcico positiva y negativa al floroglucinol que excluye la galactosa.

## SEMIOLOGÍA DE LOS TRASTORNOS DEL METABOLISMO DE LAS PROTEÍNAS

Las proteínas del plasma tienen su origen en el hígado (en el ribosoma del citoplasma y a expensas de los aminoácidos esenciales), y en el sistema reticulocelular plasmático de la médula ósea y de los ganglios linfáticos. Las células plasmáticas y los linfocitos, son los que más intervendrían en la formación de las inmunoglobulinas. La cifra normal de proteínas es de 66-83 g/l. Cuando la cifra no llega a los 66 g/l, hablamos de *hipoproteinemia* y si excede de los 83 g/l, de *hiperproteinemia.*

## MÉTODOS DE FRACCIONAMIENTO PROTEICO

### Electroforesis

En medio ambiente alcalino a pH 8,6, las proteínas se desplazan hacia el ánodo, pero con distinta rapidez, pudiendo fraccionarse en albúmina o serinas y globulinas $\alpha_1$, $\alpha_2$, $\beta$ y $\gamma$. Leyendo la tira electroforética con un densitómetro, se obtiene una curva que queda esquematizada en la figura 13-2. La tabla 13-7 expone las distintas fracciones proteicas del plasma.

La cifra de *albúmina* es de 37-52 g/l. La cifra de *globulinas totales* corresponde a 24 g/l. El *cociente medio normal albúmina/globulinas:* 1,2-1,8.

Las $\alpha$-*globulinas* están integradas sobre todo por las gluco o mucoproteínas, las $\alpha_1$-lipoproteínas y la $\alpha_2$-antripsina, cuyo déficit predispone al enfisema pulmonar.

Entre las $\alpha_2$-*globulinas* se cuentan, principalmente, una $\alpha_2$-*macroglobulina*, cuyos incrementos causan aceleración de la velocidad de sedimentación globular; la *ceruloplasmina* vehiculadora del cobre, y la *haptoglobina* que fija a hemoglobina cuando ésta circula libre en el plasma (procesos hemolíticos).




**Fig. 13-2.** Electroforesis.

Las principales $\beta_1$-*globulinas* son la $\beta_1$-*lipoproteína* y la *siderofilina o transferrina*, vehiculadora del hierro.

### Inmunoelectroforesis

Consiste en difundir frente a un antisuero (obtenido del conejo y que contiene anticuerpos precipitantes de las distintas fracciones proteicas antigénicamente activas), las proteínas separadas

**Tabla 13-7. Distintas fracciones proteicas del plasma**

| | |
|---|---|
| Proteínas totales | 66-88 g/l |
| Albúmina | 37-52 g/l |
| Globulina $\alpha_1$ | 0,8-2,9 g/l |
| Globulina $\alpha_2$ | 5,6-11 g/l |
| Globulinas $\beta$ | 3,3-8,9 g/l |
| Globulinas $\gamma$ | 7,2-16 g/l |
| Fibrinógeno | 235-400 g/l |

© MASSON, S.A. Fotocopiar sin autorización es un delito.

electroforéticamente. Donde la proteína encuentra el anticuerpo, se forma un anillo de precipitación, cuya forma y posición están condicionadas, no sólo por la movilidad electroforética, sino también por la velocidad de difusión y la especificidad serológica. Así, pueden diferenciarse más de 20 componentes.

Las *inmunoglobulinas* ocupan en la electroforesis los campos $\beta_2$ y $\alpha$. Son cinco, y para designarlas se emplea el símbolo «Ig»:

1. *Inmunoglobulina IgA.* Tasa normal: 70-400 mg/dl. Es secretada por varias glándulas exocrinas. Contiene las antitoxinas tetánica y diftérica y las aglutininas tíficas anti-O.
2. *Inmunoglobulina IgM.* Tasa normal: 40-240 mg/dl. Es una macroglobulina. Contiene los grupos sanguíneos y anticuerpos del factor reumático.
3. *Inmunoglobulina IgG.* Tasa normal: 680-1.530 mg/dl. Transporta casi todos los anticuerpos víricos y bacterianos, por lo que aumenta en las infecciones crónicas.
4. *Inmunoglobulina IgD.* Tasa normal: 3 mg/dl. Se eleva en el mieloma múltiple.
5. *Inmunoglobulina IgE.* Tasa normal: niños de 1-14 años entre 10-130 UI/ml; adultos hasta 100 UI. Interviene en los cuadros alérgicos. Al reaccionar con el anticuerpo (en la superficie de algunas células), libera histamina y otras aminas tóxicas, como la serotonina, con los subsiguientes fenómenos de tipo alérgico o anafiláctico.

## HIPERPROTEINEMIA

Se observa, cuando la tasa de las proteínas excede 80 g/l, en numerosos procesos, como el plasmocitoma, macroglobulinemia, colagenosis, poliartritis crónica, algunos casos de cirrosis hepática, etc.

*Lo que determina el aumento de la tasa proteica es siempre el incremento de globulinas. Dicho de otro modo, no existen hiperalbuminemias.*

El fibrinógeno aumenta (*hiperinosis*) en la neumonía, endocarditis lenta hemocultivo-negativa, en la poliartritis crónica, en el reumatismo poliarticular agudo de Bouillaud, y en otros muchos procesos, particularmente en los difusos del grupo de las colagenosis y en la amiloidosis. Valor normal: 235-400 mg/dl.

Las *hemoconcentraciones* de las exicosis, *shock* hipovolémico, a veces simulan hiperproteinemias análogas a las seudopoliglobulias.

## HIPOPROTEINEMIAS

La *hipoproteinemia verdadera* (tasa proteica < 60 g/l) debe diferenciarse de la seudohipoproteinemia por hemodilución, análoga a las seudoanemias. En estas últimas, se altera la cifra global pero conservándose la relación normal entre sus distintas fracciones.

### Etiología

Dentro de la etiología de las hipoproteinemias, se distinguen:

1. *Hipoproteinemias primarias.* La mayoría son de tipo congénito, la causa radica en las enzimopatías genéticas, no se evidencia una enfermedad causal o responsable:

*a) Hipoproteinemia idiopática,* de Vanotti. El déficit proteico es originado por un defecto enzimático, junto a una catabolia aumentada. Tiene, pues, una patogenia mixta.

*b) Hipogammaglobulinemia.* La falta completa es rara:

— Congénitas. La enzimopatía genética responsable se encuentra en el cromosoma sexual X o en un cromosoma autosómico; en este caso (variedad llamada «tipo suizo»), existe un típico síndrome de malabsorción y una situación de falta de linfocitos (agammaglobulinemia alinfocitótica).

— Adquiridas. Se deben a cualquier variedad de hipoproteinemias, a enfermedades del sistema reticuloendotelial, timomas, etc. También podemos incluir a los sometidos a sustancias inmunopresoras, como suero antilinfocítico, radioterapia, etc., en cuya situación se encuentran los pacientes trasplantados; hay, en estas circunstancias, una hipogammaglobulinemia yatrógena precisamente para evitar el fenómeno del rechazo. Clínicamente, las personas afectadas de este síndrome se caracterizan por una gran receptividad a enfermedades infecciosas, escasa capacidad de respuesta, por tanto, ante cualquier agente bacteriano o vírico, y si no se les hace un tratamiento en la infancia rico en gammaglobuli-

nas, la muerte se desencadena con precocidad ante cualquier infección de escasa entidad.

*c) Enfermedad de Wilson.* Esta enfermedad, que cursa con sus típicos síndromes de cuerpo estriado y cuadro hepático, es una hipoproteinemia específica de la ceruloplasmina; el cobre circula unido a la ceruloplasmina en un 95 %, y como estos enfermos no tienen esta proteína, se va depositando en los tejidos, especialmente en el hígado y núcleos estriados encefálicos, determinando los signos típicos de la enfermedad.

*d) Analbuminemia.* Es, en realidad, casi un hallazgo de laboratorio, por cuanto no cursa con cuadro clínico manifiesto; lo curioso es que, a pesar de existir albúmina plasmática en muy pequeña cantidad, y crear una situación deficitaria de presión osmótica, no se origina alteración del metabolismo hidrosalino.

*e) Hipofibrinogenemia.* La situación deficitaria de fibrinógeno se observa en las hepatopatías crónicas cirrógenas y en el síndrome de coagulación intravascular diseminada (CID). Existe una afibrinogenemia congénita ligada a factores genéticos.

2. *Hipoproteinemias secundarias.* Sintomáticas de otra enfermedad. Dentro de éstas, distinguimos diferentes clases:

*a) Por déficit proteico alimentario.* En la inedia crónica.

*b) Por mala absorción a nivel del enterocito.* A veces, se añade creatorrea, por eliminación de proteínas desde el capilar sanguíneo del enterocito a la luz intestinal. En el «síndrome de Kwashiorkor» (a la carencia proteínica, se suman varias avitaminosis) disminuye la albúmina y aumentan las globulinas, intensa disminución de las IgG, transferrina y ceruloplasmina en contraste con la normalidad de las IgA e IgM.

*c) Por déficit de síntesis.* El fallo de la proteinogénesis es frecuente en los enfermos hepáticos y en los procesos del sistema reticuloendotelial.

*d) Por aumento del catabolismo proteico.* Enfermedades consuntivas crónicas, síndrome general neoplásico, etc., por pérdida de proteínas en algunos casos con facilidad denotable, así, por hemorragia, quemadura extensa, asciris, nefrosis y en síndromes digestivos, sobre todo en la «enfermedad de Ménétrier». Dentro de esta forma de hipoproteinemia catabólica, tenemos la variedad denominada «hipoproteinemia hipercatabólica familiar idiopática» de Woldmann y Terry, caracterizada por especial déficit de IgG.

*e) Endocrinas.* Hipotiroidismo, en especial en su forma mixedematosa, en el síndrome plurglandular por fallo adenohipofisario, en casos inveterados mal tratados de enfermedad de Addison, etc. Se invoca la existencia de un verdadero círculo vicioso, en el sentido de que con el fallo endocrino se producen menos proteínas, pero a su vez el estado de hipoproteinemia dificulta la normal biosíntesis hormonal de las proteínas que tengan esta característica de polipéptidos, como las de la hipófisis, hipotálamo, tiroides.

## PARAPROTEINEMIAS

Obedecen a la presencia en el plasma de un cuerpo proteico distinto por sus características físicas, bioquímicas e inmunológicas de las proteínas plasmáticas normales. Acompaña a gran número de enfermedades malignas, casi siempre generalizadas, del sistema linfoplasmorreticular; así, los plasmocitomas, la macroglobulinemia esencial de Waldenström, el linfosarcoma, el reticulosarcoma, y otras enfermedades sistémicas del tipo de las reticulosis malignas, así como las leucemias linfáticas crónicas. Además, se han señalado paraproteínas en personas completamente sanas y en distintos procesos patológicos, como diabetes mellitus, gota, asma bronquial, etc., en los cuales no puede reconocerse sin más un trastorno del sistema linfoplasmorreticular.

Las paraproteínas son productos metabólicos de grupos celulares de crecimiento autónomo (los llamados «clona»), del sistema linfoplasmorreticular, en especial de las células plasmáticas y de los elementos linfocitarios que, en condiciones normales, pertenecen al sistema celular inmunológicamente activo y que son capaces de sintetizar globulina. (Las paraproteínas son, por tanto, en esencia globulinas.) Las paraproteinosis se incluyen, por consiguiente, en el grupo de las «gammapatías».

Las paraproteínas se encuentran, en general, en el plasma o en el suero, y además en la orina, en el líquido cefalorraquídeo, en la saliva, el jugo gástrico, en los líquidos pleurales y peritoneales y, en forma de una paraproteína unida a las células, en las vísceras (amiloidosis). La comprobación se realiza sólo en el suero no tratado.

Todos los tipos de paraproteínas son gluco y a la vez lipoproteídos, caracterizados especialmente por su contenido en grasas neutras, las cuales derivan claramente de los lípidos séricos

© MASSON, S.A. Fotocopiar sin autorización es un delito.

normales, pues condicionan el fenómeno de la «mancha de grasa», hecho que no se observa en los sueros hiperlipémicos con constelación proteica normal.

Como *fenómenos espontáneos del suero* reveladores de la existencia de una paraproteína, citaremos:

1. La *precipitación espontánea*, que se muestra visible en un gel de agar.
2. La aglutinación grosera en la *reacción de las euglobulinas*, de Sia, consistente en gotear suero en una probeta de 30 ml con agua destilada. La paraproteína del tipo Waldenström-macroglobulina, motiva una floculación grosera con tendencia a sedimentar debido a su carácter euglobulínico (la fracción euglobulínica del suero normal no muestra, por el contrario, ninguna reacción visible).
3. *Viscosidad aumentada* (formación espontánea de un gel en el tubo de ensayo).
4. *Precipitación, gelificación o cristalización* por la acción del frío (4 °C), por lo que estas paraproteínas se denominan igualmente *crioglobulinas*.

La mayor parte de estos fenómenos espontáneos están ligados a paraproteínas macromoleculares. Desde el punto de vista clínico, en los casos con paraproteínas del tipo de las precipitinas o de las crioglobulinas, existen trastornos circulatorios, los cuales se hacen más manifiestos a nivel de las extremidades (aglutinación espontánea en los capilares) o *fenómeno de Sludge*.

La VSG está acelerada en el 80 % de los casos con paraproteínas, depende del tamaño de su molécula y concentración, se encuentran valores de 100 en la primera hora.

Las *proteínas totales* están por encima de los valores máximos normales, es decir, sobre los 83 g/l.

## Electroforesis

Las paraproteínas se denominan según sus posibilidades de desplazamiento electroforético. Pueden poseer la velocidad de desplazamiento de una proteína sérica normal, y entonces se caracterizan por su intensa concentración y su base estrecha, por su situación entre constituyentes conocidos y se imponen como fracciones proteicas adicionales. Su posición se extiende desde $\beta^{N6}$ pasando por $\beta_2$, $\beta_2/\gamma$, $\gamma_1$, $\gamma^N$ hasta la zona de la globulina $\gamma_2$. Es rara la existencia de paraproteínas unidas a la globulina $\gamma_2$. Lo más frecuente es encontrarlas en la zona de la globulina $\gamma$.

Los $\gamma$-mielomas tienen la mayor parte (65 %) de las paraproteínas. Entre ellas, se encuentra con la mayor frecuencia la $\gamma^N$-constelación. A distancia, la siguen los $\beta$-mielomas y, con menor frecuencia, los tipos $\beta/\gamma$. Son raros los sueros sin ninguna alteración de la constelación o incluso con una hipogammaglobulinemia, en mieloma-tosis clínicamente seguras.

Mientras en el mieloma pueden presentarse todas las variantes, en la macroglobulinemia de Waldenström las más frecuentes son los tipos $\gamma_2$ y $\beta/\gamma$. En las reticulosis, se encuentra el cuerpo proteico atípico como un componente, con la velocidad de desplazamiento de una proteína $\beta/\gamma$.

## Inmunoelectroforesis

Con ella, casi siempre es posible la diferenciación entre una proteína del mieloma y una macroglobulina de Waldenström o cualquier otra paraproteína, como en una reticulosis maligna. Completa al método electroforético. Para el diagnóstico inmunoelectroforético habitual, se utilizan sueros humanos polivalentes (inmunosueros) que contienen una serie de anticuerpos específicos contra todas las proteínas normales de un suero humano.

# ■ SEMIOLOGÍA DE LOS TRASTORNOS DEL METABOLISMO DE LAS PURINAS

El dato más ostensible del trastorno del metabolismo de las purinas es el aumento de la cantidad de *ácido úrico* en el suero, cuya tasa normal varía entre 3-7 mg/dl. Por encima de esta cifra, hablamos de *hiperuricemia*. El ácido úrico de exceso se acumula en los tejidos en forma de urato monosódico, condicionando las artropatías y nefropatías gotosas, y la formación de tofos.

---

[6]El símbolo «N» al lado de $\beta$ o $\gamma$ significa que la paraproteína coincide exactamente con la velocidad de desplazamiento de la proteína normal, con lo cual no se quiere presuponer que exista una identidad de la paraproteína con la correspondiente proteína.

La *gota úrica* es un padecimiento hereditario; algunos la consideran un defecto congénito del metabolismo. Incide más en varones (95 %) en plena actividad sexual y con buena nutrición; las mujeres afectas suelen ser menopáusicas. En las familias de gotosos, son frecuentes la obesidad, diabetes mellitus y litiasis renal o biliar[7].

Diferenciaremos la *gota articular aguda,* de las formas *articular crónica y visceral.* Etiopatogénicamente, cabe distinguir entre *gota primaria y secundaria.*

Clásicamente, el *ataque gotoso agudo* suele manifestarse de noche y en relación con múltiples factores desencadenantes, que van desde la ingesta excesiva de carnes y alcohol hasta los traumatismos psíquicos. El dolor es súbito, intenso, intolerable. La articulación afecta, casi siempre la metatarsofalángica de uno de los dedos gordos *(podagra)* presenta tumefacción, hiperestesia intensa (el enfermo no soporta el peso de las cubiertas de la cama) e hipertermia (la piel toma un tinte rojizo oscuro). El período de ataque dura (si no es interferido por la terapéutica) poco más o menos, de media a una semana.

El cuadro típico se observa sólo en un 50-70 % de los casos. Cuando la articulación compromete otras articulaciones, por ejemplo, dedos de la mano *(quiragra)* o en los casos de ataque poliarticular (5 %), el diagnóstico es menos evidente. Ayudan al práctico la estima de la hiperuricemia y la respuesta terapéutica.

Los ataques agudos de gota ocurren irregularmente, pero con frecuencia creciente en los casos no tratados. Con el transcurso del tiempo, hay un deterioro renal progresivo y pueden aparecer depósitos tofáceos. Estos depósitos en las epífisis de los huesos largos son responsables del dolor, por el aspecto de perforados que presentan dichos huesos en las radiografías.

Eventualmente, se instala un *cuadro clínico crónico,* con ataques frecuentes y, durante el intervalo entre los ataques, dolor y rigidez de varias articulaciones hipertrofiadas y deformadas. Los tofos, raramente presentes durante los primeros cinco o diez años de evolución de la afección, aparecen especialmente en las orejas, manos, pies, rodillas y codos; si bien son patognómicos, se observan en menos de la mitad de los casos, y su presencia generalmente se relaciona con la duración y la severidad de la afección.

[7]Esta relación ya fue advertida por Erasmo de Rotterdam, quien al escribir a su amigo Tomás Moro, le expresó: «Tú tienes cálculos renales y yo gota. Nos hemos casado con dos hermanas».

Las *manifestaciones renales* de la gota son de dos tipos. El examen microscópico revela la presencia de depósitos de urato en la zona medular a nivel de los tubos colectores, que provocan una reacción inflamatoria que destruye la estructura tubular. Esta patología se asocia con un grado variable de nefrosclerosis y, clínicamente, con albuminuria. Consecutivamente al bloqueo tubular por los depósitos de urato y la formación de cálculos, puede desarrollarse pielonefritis. Los cálculos de ácido úrico son comunes en las vías urinarias. Como normalmente el ácido úrico es soluble en la orina casi a saturación, la disminución de la diuresis o del pH de la orina, o un aumento de la uricosuria, favorecen su precipitación. La arteriosclerosis, con hipertensión e hipertrofia cardíaca, se observa comúnmente y a una edad más temprana en los pacientes con gota que en los individuos normales.

En la práctica clínica, es habitual tener que asistir a gotosos sesentones y obesos, que acuden a la consulta con la tríada.

1. *Poliartropatía.* Estado gotoso crónico, en fase de invalidez parcial que dificulta la deambulación.
2. *Nefropatía.* Con albuminuria, cistopielitis bacteriana o no y a veces litiasis asociada.
3. *Cardiopatía hipertensiva y coronariosclerosis.* Con frecuentes crisis estenocárdicas.

El *síndrome de Lesch-Nyhan* se ha descrito en niños con hiperuricemia e incluso gota clínica. Destacan el cuadro clínico de la coreoatetosis, espasticidad, retraso mental y automutilación por mordedura de sus labios y dedos de las manos. Su transmisión va ligada al cromosoma X. Se debe a un déficit total de la hipoxantina-guanina-fosforribosiltransferasa.

La *hiperuricemia congénita familiar* (Catel y Schmidt) se hereda con carácter recesivo, ligada al cromosoma X. Clínicamente, la enfermedad cursa con hiperuricemia, depósito de uratos en diversos parénquimas, tofos cutáneos, retraso psicomotor, movimientos coreoatetósicos y signos cerebelosos. La afectación del epitelio tubular renal motiva hematurias.

La *enfermedad de la sustancia T* (Coles) va ligada a un trastorno del metabolismo de las purinas en relación con un gen autosómico recesivo. Se sugiere que la aloxana, procedente de la oxidación del ácido úrico, se formaría en cantidad excesiva, acumulándose en los tejidos y eliminán-

© MASSON, S.A. Fotocopiar sin autorización es un delito.

dose en cantidad anormal por la orina. Se acompaña de la falta o retraso en el desarrollo físico y mental. Incide en niños casi siempre varones.

La llamada *gota secundaria,* tiene considerable importancia debido a que con frecuencia es de origen yatrogénico. En ella, la hiperuricemia no debida a los trastornos metabólicos propios de la gota primaria puede causar artritis y nefrolitiasis úrica. Estas manifestaciones pueden ser el resultado de un aumento de la síntesis de uratos o de la disminución de su excreción. Hay aumento de la síntesis de uratos en la policitemia vera, la leucemia, la psoriasis y la metaplasia mieloide, afecciones que se acompañan de aumento de la citólisis y, por consiguiente, de las purinas derivadas del ácido nucleico. Durante la terapéutica con agentes alquilizantes, la citólisis aguda resulta, especialmente en los pacientes de edad avanzada con menoscabo de la función renal, en un aumento pronunciado de la concentración plasmática de uratos.

La *terapéutica diurética* puede provocar hiperuricemia y gota secundarias al causar una disminución de la excreción renal de uratos; tanto la acetazolamida como la clorotiacida y la furosemida disminuyen la excreción de ácido úrico. La administración diaria de estos fármacos se ha acompañado de hiperuricemia y de artritis gotosa, en pacientes que no habían padecido gota primaria previamente.

Algunos compuestos cuya molécula contiene 2-3 átomos de carbono, como lactatos, β-hidroxibutiratos, acetoacetatos y el alcohol, reducen la excreción de uratos. El aumento de la concentración plasmática de lactatos, que ocurre consecutivamente a la ejecución de un ejercicio violento y en la glucogenosis del tipo de von Gierke, se acompaña de hiperuricemia (por excesiva conversión de la glucosa-6-fosfato en fosforribosil-pirofosfato). El alcohol, presumiblemente por oxidación, provoca un aumento de la concentración plasmática de lactatos, lo que disminuye la excreción de uratos.

## ■ SEMIOLOGÍA DE LOS TRASTORNOS DEL METABOLISMO DE LOS AMINOÁCIDOS. AMINOACIDURIAS[8]

Aunque el diagnóstico definitivo es siempre de índole bioquímico, y se basa prácticamente en el estudio del cromatograma urinario, es interesante desde el punto de vista semiológico disponer de una serie de guiones clínicos que nos orienten hacia un determinado tipo de trastorno. En los tratados de patología médica se estudian las entidades por separado, pero es interesante aquí valorar el signo principal que nos debe orientar hacia un trastorno metabólico de esta índole.

### ORIENTACIÓN DIAGNÓSTICA

A sabiendas de que será dificultosa, orientaremos el diagnóstico de estas enfermedades a partir del síntoma clínico más llamativo, comprendiendo desde el principio que toda aminoacidopatía puede participar simultáneamente de varios síntomas fundamentales a la vez.

### Trastornos en el olor de la orina

Un olor peculiar de la orina (en ocasiones también del aliento y sudor) tiene, a veces, valor orientativo:

1. *Orina con olor a jarabe de arce.* Los aminoácidos elevados en la sangre y con sus cetoácidos presentes en la orina, son la leucina, isoleucina y valina. Motiva convulsiones en las primeras semanas, trastornos en el desarrollo somático. Imbecilidad o exitus precoz.

---

[8]El hallazgo de esta anomalía bioquímica del metabolismo proteico puede poseer diversa significación, pero debe ser temida, pues no pocas veces traduce la existencia de una perturbación metabólica de la desintegración de los aminoácidos (*aminoacidopatía*), cuyo acúmulo en el cerebro, antes de ser eliminadas, puede ser tóxico y causar, sobre todo, graves oligofrenias:

1. *Hiperaminoacidurias primarias.* Es habitual que se elimine uno o varios aminoácidos por la orina, y distinguimos patológicamente:

*a) Hiperaminoacidurias por rebosamiento.* En las que, en virtud de un fallo enzimático, se acumulan en la sangre uno o varios aminoácidos que rebosan en la orina.

*b) Hiparaminoacidurias sin dintel renal.* En las que, sin acumularse en la sangre, los aminoácidos no desdoblados, al faltar su enzima convertidora, se excretan en seguida sin hiperaminoacidemia previa.

*c) Aminoacidurias renales.* La causa radica en defectos de la función tubulorrenal. Esta alteración provoca una eliminación anormal de aminoácidos por la orina, cuyo patrón cromatográfico suele ser bastante característico. Traduciendo la anomalía enzimática global del transporte intracelular del túbulo, coexisten con la aminoaciduria otros dismetabolismos que afectan al campo de los electrólitos, hidratos de carbono, regulación del pH, etc.

Las tres aminoacidurias primarias más comunes son la fenilcetonuria, la cistinuria y la hemocistinuria.

2. *Hiperaminoacidurias secundarias.* Son sintomáticas de diversos procesos, como hepato y nefropatías, intoxicaciones por metales pesados, enfermedad de Wilson, etc.

2. *Enfermedad de la orina Oasthouse.* Es una entidad estudiada por Smith y Strang. Se encuentran elevados en sangre y orina la fenilalanina, valina, leucina e isoleucina. La orina huele a lúpulo. Convulsiones. Imbecilidad. Caricie.

3. *Hipermetionemia.* Exceso de metionina y leucina. Orina maloliente *sui generis*. Lesiones hepáticas cirrógenas. Coma y muerte precoz.

4. *Acidemia isovalérica (isovalericoaciduria).* En estos niños, el sudor, la orina y el aliento huelen a pies sudados o a queso. Cursan con retraso mental y comas acidóticos recurrentes.

## Trastornos en el color de la orina

Es llamativo en:

1. *Alcaptonuria* (homogentisinuria). Es un trastorno congénito (se hereda de forma recesiva) del metabolismo de la fenilalanina y tirosina, con eliminación urinaria de ácido homogentísico. La orina en reposo al aire y, sobre todo, adicionada de un álcali, adquiere intenso color pardooscuro, las manchas de orina de la ropa blanca toman igualmente color pardo lavándolas con jabón (alcalino). En algunos casos, puede observarse un singular color azulnegruzco del cartílago auricular, que se transparenta, en ocasiones, a través de la piel de la oreja, y se denomina *ocronosis,* porque el pigmento, visto al microscopio, ofrece color pardo (ochrós – ocre o color amarillonegruzco). Asimismo, se advierten color negro del cerumen y pardoverdoso de la secreción sebácea, sobre todo en el hueco axilar, y, por último, manchas oscuras de pigmento en la porción temporal de la esclerótica.

La artrosis alcaptonúrica, motivo de dolores a partir de la edad media de la vida, es debida a la infiltración de ácido homogentísico en los cartílagos articulares.

2. *Enfermedad de los pañales azules (Blue diaper Syndrome).* En estos niños, los pañales se tiñen de color azul, por la eliminación de indicán que se oxida al contacto con el aire. Cursa con hipercalcemia y nefrocalcinosis.

## Trastornos mentales

Son frecuentes en la mayoría de aminoacidopatías. Cursan con diversos grados de retraso mental u oligofrenia:

1. *Fenilcetonuria (oligofrenia fenilpirúvica; enfermedad de Fölling).* Es un trastorno congénito que se hereda en forma recesiva. La causa radica en un fallo hepático en el sistema enzimático fenilalanina-4-hidroxilasa, que normalmente convierte la fenilalanina en tirosina. Ésta se acumula en el organismo, eliminándose como tal y sus derivados (ácido fenilpirúvico y otros) por la orina. Se detecta mediante la simple prueba del cloruro de hierro (10 gotas de cloruro férrico dan un color azulverdoso a 5 ml de orina fresca) y el Phenistix «Ames». Motiva oligofrenia (el exceso de este aminoácido o de sus derivados interfiere en la mielinización del cerebro), palidez de la piel, ojos y pelo (por inhibición del sistema de la tirosinasa), síntomas extrapiramidales con o sin convulsiones, y erupciones cutáneas eccematosas.

2. *Hipervalinemia.* Se trata de niños distróficos con hipotonía, nistagmo e hiperquinesia. Los enfermos con síndrome de Down, suelen presentar un aumento notable de la valina en orina.

3. *Hiperlisinemia.* En estos niños, junto al retraso mental podemos observar hipotonía muscular, retraso puberal y estaturoponderal, malformaciones torácicas, sordera y anemia hipocroma.

4. *Argininosuccinuria.* En ella, se asocian anomalías neurológicas y trastornos cutáneos.

5. *Citrulinemia.* Acompañan al retraso mental, vómitos con desnutrición y acidosis, junto a otros trastornos neurológicos.

6. *Prolinuria.* Cursan con convulsiones, alteraciones del tono muscular, anomalías en el EEG y presencia de albúmina en el LCR.

7. *Hiperglicinemia.* Existen dos tipos en esa aminoacidopatía. La glicinosis que cursa con cetosis, y el tipo en que no existe trastorno del pH. Los síntomas asocian alteraciones óseas, neurológicas, hematológicas, etc.

Formas benignas de todos estos cuadros deben buscarse en familiares con retraso escolar leve, trastornos del comportamiento y afectividad, etc.

## Trastornos neurológicos[2]

En el capítulo referente a neurología, ya hemos citado una serie de aminoacidopatías que

[2] Las *convulsiones* son un hecho frecuente que se observa en mayor o menor grado en las diversas aminoacidurias, como la fenilcetonuria, albinismo, histidinemia, homocistinuria, metioninemia, leucinosis, argininosuccinuria, citrulinemia, así como en la piridoxinodependencia.

La *ataxia* es muy característica de la «enfermedad de Hartnup».

© MASSON, S.A. Fotocopiar sin autorización es un delito.

se acompañan de síntomas neurológicos, así, espasmos de flexión, hipertonía, trastornos del lenguaje, convulsiones, ataxia, etc. En este apartado, incluiremos aquellos cuadros en los que el síndrome neurológico es el dato más llamativo:

1. *Histidinemia.* Se trata de niños de pelo rubio y ojos azules, en los que destaca un trastorno del lenguaje que afecta no sólo la aparición tardía y organización de las palabras, sino también en la articulación.
2. *Leucinosis.* Ya citada, cursa con gran hipertonía muscular.
3. *Hiperlisinemia.* En ella, destaca la hipotonía muscular, así como en la hiperacidemia glutámica.

## Anomalías cutáneas

Bastantes aminoacidopatías pueden detectarse por anomalías en la pigmentación u otros trastornos distróficos cutáneos. Nos interesa aquí destacar el color pálido de la fenilcetonuria y del albinismo:

1. *Eccemas y fotosensibilidad.* Aparecen en la enfermedad de Hartnup. Es una perturbación del metabolismo del triptófano, cuya inclusión como trastorno genuinamente tubular no está clara. Parece, sin embargo, que existe una anomalía en el transporte celular del triptófano, que en el riñón provoca la aminoaciduria, y en el intestino la malabsorción del triptófano. Se señalan:

*a)* *Eritema* pelagroide sensible a la luz.
*b)* Crisis bruscas de *ataxia* cerebelosa.
*c)* *Inestabilidad* emocional.

2. *Anomalías en el cabello.* Aparecen en la argininosuccinuria y en la hiperacidemia glutámica; y la *livedo reticularis* y *flush* malar (telangiectasias en las mejillas) en la homocistinuria.

## Trastornos esqueléticos y articulares

Ya se ha citado la aparición de artropatías en la alcaptonuria.

Las anomalías óseas más importantes aparecen en la homocistinuria, que es la aminoacidopatía más frecuente después de la fenilcetonuria. El cuadro clínico recuerda extraordinariamente la dolicostenomelia o síndrome de Marfan. En efecto, se asocian retraso mental, talla elevada con aracnodactilia, hiperlaxitud articular, osteoporosis y trastornos oculares del tipo de la luxación del cristalino, miopía, desprendimiento de retina, cataratas, etc. Se transmite con carácter autosómico recesivo.

## Trastornos renales

Un grupo importante de aminoacidurias cursa con trastornos renales que oscilan desde la litiasis y nefrocalcinosis, hasta las alteraciones finales de la eliminación de electrólitos, regulación del pH, etc., sólo detectables mediante estudios funcionales del riñón. Entre ellos, podemos distinguir los siguientes cuadros:

1. *Hiperoxaluria primaria.* Su causa es la excesiva producción endógena de oxalatos, por una posible anomalía de sus precursores (ácido glioxílico, glicina). Se hereda con carácter recesivo autosómico. Los heterocigotos no tienen oxaluria aumentada. Motiva:

*a)* *Litiasis renal* oxálica con crisis coliculares.
*b)* *Nefrocalcinosis.*
*c)* *Eliminación* muy elevada de ácido oxálico y oxalatos por la orina.
*d)* *Oxalosis,* o sea, depósitos de oxalatos en otros parénquimas del organismo. El final suele ser la insuficiencia renal.

2. *Cistinuria familiar.* El túbulo es incapaz de resorber la cistina; de ahí su eliminación excesiva por la orina. Esto ocurre también en los síndromes de Fanconi y de Wilson. Se hereda de dos maneras, una recesiva (los heterocigotos no sufren cistinuria) y otra parcialmente recesiva (los heterocigotos pueden sufrir cuadros benignos de cistinuria y litiasis). El mecanismo íntimo tubular se ignora. Es causa de litiasis renal.

En la orina, encontramos un exceso de cistina, lisina, arginina y ornitina. Los demás aminoácidos son normales. El aclaramiento de la cistina, que normalmente es de 3 ml/min, en los cistinúricos llega a igualar al filtrado glomerular.

3. *Síndrome de Fanconi.* Reúne entidades antes descritas de forma separada. Puede definirse como una lesión adquirida (infecciones, intoxicaciones) o congénita del túbulo proximal, que trastorna su misión resorbente. En este grupo sindrómico, existe un déficit de fosfatasa en el

túbulo proximal, en el hígado y en la médula ósea. Se resorben mal las bases fijas, carbonatos (déficit de anhidrasa carbónica) y la glucosa.

Se caracteriza por:

*a)* *Raquitismo* óseo y humoral con enanismo.

*b)* *Depósitos de cistina* (cistinosis) en el sistema reticuloendotelial (hígado, bazo, ganglios, médula ósea, etc.) y córnea; cabe señalar que para describrir este depósito debe fijarse la pieza en alcohol y no en formol.

*c)* *Cirrosis hepática* y esteatosis (hepatomegalia); este cuadro aparece tanto en niños como en adultos. Desde el punto de vista anatómico, el túbulo proximal está atrófico y acortado (estas imágenes se consideran típicas).

*d)* *En la orina*, encontramos cantidades excesivas de glucosa, fosfatos y aminoácidos (más de 20), y en el plasma, acidosis.

Stanbury distingue dos tipos:

— Síndromes de Lignac-Fanconi, en niños, con cistinosis.

— Síndrome de Toni-Debré-Fanconi, posible en adultos, con síndrome osteopático predominante.

El síndrome de Fanconi es una anomalía de gran magnitud, que abarca diversos metabolitos que no son resorbidos. Debe, por tanto, diferenciarse de las formas monosintomáticas de otros trastornos tubulares, como la glucosuria, acidosis renal tubular, etc.

4. *Glicinuria.* Se trata de una aminoaciduria excepcional. Existe un defecto selectivo para la resorción de la glicina. La única manifestación son crisis de litiasis renal. La cantidad de glicina (glicocola) eliminada por la orina es notable.

## Trastornos de tipo digestivo

Trastornos hepáticos y cirrosis pueden observarse en las siguientes entidades clínicas:

1. *Tirosinosis.* El trastorno del metabolismo de la tirosina puede abarcar varios capítulos; la tirosinosis con síndrome miasténico, la tirosiuria transitoria del escorbuto e insuficiencia hepática o neonatal, y la tirosinosis congénita por déficit de parahidroxifenilpiruvato oxidasa, con fibrosis hepática.

2. *Hipermetioninemia.* Que, junto con la cirrosis, presenta un olor característico de la orina, como hemos citado anteriormente.

## Trastornos de tipo hematológico

Signos hematológicos aparecen en forma de:

1. *Anemia.* Hiperlisinemia e hidroxicinureninuria.
2. *Neutropenia.* Hiperglicinemia y prolinuria.

## Trastornos oculares

La observación de un trastorno oftalmológico es frecuente en numerosas genopatías y por supuesto en los errores congénitos del metabolismo de los aminoácidos. Son características la *catarata de la galactosemia*, el *anillo pericorneal* de la enfermedad de Wilson, los *cristales corneales* de la cistinosis, la *luxación del cristalino* de la homocistinuria, la *pigmentación esclerótica* de la alcaptonuria, el *nistagmo* del albinismo, etc. Es interesante recordar aquí el *síndrome oculocerebral de Lowe,* que asocia síntomas oculares (glaucoma, catarata, retinitis), hipotonía, retraso mental, raquitismo, retraso estaturoponderal, facies particular y tubulopatía compleja global.

# ■ SEMIOLOGÍA DE LOS TRASTORNOS DE LAS PORFIRIAS. PORFIRINURIAS

Las porfirinas son unas cromoproteínas muy difundidas en los reinos vegetal y animal; la clorofila contiene actinoporfirina, y la hemoglobina, ferroprotoporfirina. Son cuerpos cíclicos compuestos de cuatro anillos pirrólicos unidos por puentes metínicos. Su biosíntesis se realiza partiendo de elementos muy simples, la glicocola y el ácido succínico; una de las etapas intermedias es la formación del ácido aminolevulínico (ALA) y porfobilinógeno, que sólo se eliminan por la orina en los trastornos del metabolismo intermediario de las porfirinas.

Las porfirinas presentan una intensa fluorescencia roja a la luz polarizada, propiedad que ha servido de base para uno de los varios métodos usados en su estimación cualitativa y cuantitativa.

© MASSON, S.A. Fotocopiar sin autorización es un delito.

## CONCENTRACIÓN NORMAL

Para el diagnóstico de las porfirias y porfinurias, es indispensable conocer su concentración normal en orina, heces y hematíes:

1. *Orina:*

*a)* Coproporfirina (tipos I y III):

— Técnica de Watson: máximo 120γ/24 h.
— Técnica de Zieve: 150-300γ/24 h.
*b)* Uroporfirina (predominio del tipo I). 5-30 γ/24 h.
*c)* Porfobilinógeno. Indicios.

2. *Heces:*

*a)* Porfirinas totales. 31 γ (2-132)/g de peso fecal seco.
*b)* Coproporfirina. 300-400μg de peso fecal seco.
*c)* Protoporfirina. 24 γ (1-43)/g de peso fecal seco.

3. *Hematíes:*

*a)* Protoporfirina libre. 36 γ 28-30μg/dl.

## CLASIFICACIÓN SEMIOLÓGICA

Desde el punto de vista semiológico, distinguimos porfirias idiopáticas y porfirinurias:

### Porfirias idiopáticas

Son errores metabólicos congénitos de causa desconocida, con formación y excreción excesiva de porfirinas y consiguiente cuadro clínico característico. Se clasifican en dos grupos:

1. *Eritropoyéticas* (medulares óseas). Antiguamente llamadas «porfirias congénitas» de Günther, son muy raras. Se inician, por lo general, en los primeros años de vida, abarcan ambos sexos y se heredan con carácter autosómico recesivo. Su síntoma más llamativo y molesto es la intensa fotosensibilidad cutánea, incluso con formación de vesículas (*hydroa estivale vacciforme*) y ampollas penfigoideas, cuya curación va seguida de la formación de grandes cicatrices, las cuales conducen con frecuencia a mutilaciones (*dermatitis mutilante*) y enrojecimiento de los dientes (*eritrodoncia*). Es frecuente la esplenomegalia con anemia de tipo hemolítico. En la orina de 24 horas, de coloración rojooscura, se halla gran cantidad de uroporfirina (hasta 148 mg/24 h) y una tasa algo menor de coproporfirina, con predominio del tipo I (±8-15 mg/24 h). Las heces contienen también gran cantidad de coproporfirina (±135 mg/24 h) y mucha menos uroporfirina (±2 mg/24 h). En los hematíes, aumentan la uroporfirina, coproporfirina y protoporfirina.

Como patogenia, se invoca un déficit congénito de la enzima uroporfirinógeno-isomerasa. A consecuencia de esta carencia, se formaría un exceso de uroporfirina I, responsable de la fotosensibilidad, eritrodoncia e hiperpigmentación de la orina.

2. *Hepáticas.* Mucho más comunes. Distinguimos las formas:

*a) Aguda intermitente o abdominal y neurológica* (normocutánea) *o «tipo sueco».* Es la porfiria más común (66-70 %), se hereda de modo dominante irregular y predomina en el sexo femenino. Por lo general la enfermedad se manifiesta en la edad adulta. El cuadro clínico se caracteriza por síntomas:

— Abdominales. Espasmos de la musculatura intestinal.
— Nerviosos. Parálisis musculares; a veces muerte por parálisis respiratoria.
— Psíquicos. Alucinaciones, delirios, estados de confusión, ataques seudoepilépticos.
— Cardiovasculares. Taquicardia, hipertensión.

Es llamativa la ausencia de lesiones cutáneas. Tiene una mortalidad elevada. El óbito suele ocurrir en el curso de un acceso agudo causado por parálisis ascendente polineurítica bulbar tipo Landry, con fallo respiratorio. Los pacientes que sólo presentan signos abdominales tienen un índice menor de mortalidad (10-20 %). No es raro que la muerte ocurra durante la intervención por un falso diagnóstico de abdomen agudo. Las crisis suelen ser desencadenadas por causas múltiples, así, estado premenstrual, embarazo, amigdalitis, dermatitis. Cuenta, en primer lugar, la ingesta de barbitúricos. Existe un gran aumento en la orina (hiperpigmentada) de ALA y porfobilinógeno, incluso entre los accesos agudos de dolor abdominal o entre las crisis neurológicas. Se atribuye a la falta del «gen represor» de la formación de la enzima hepática, ALA-sintetasa.

*b) Cutánea tarda* (bullosis traumática y actínica, porfiria cutaneohepática, dermatosis porfírica bullosa, porfiria hepática fotosensitiva). Sigue, en frecuencia, a la aguda intermitente (30-40 % de las porfirias hepáticas). La enfermedad se manifiesta, en general, a partir de los 40 años.

Existen casos que no dependen de un trastorno genético, sino de una lesión hepática grave. Su síntoma más característico es la intensa fotosensibilización de la piel, en especial cara y manos, con eritemas, hiperpigmentaciones, vesículas (curan, en general, con *restitutio ad integrum*, o dejan cicatrices muy finas) e hipertricosis facial, más llamativa en mujeres. Con gran frecuencia, se descubren signos y síntomas de hepatopatía cirrógena, con mínima ictericia, hepatomegalia con alteración de las pruebas funcionales, en especial enzimáticas e hipersideremia.

En la orina, teñida de rojo, se observa un aumento de uroporfirina no acompañado del incremento simultáneo de ALA y porfobilinógeno. En las heces, se detecta un leve exceso de coproporfirina, pero no de protoporfirina.

*c) Variegata o mixta* (tipo africano, hepática cutánea hereditaria, protocoproporfiria). Se caracteriza por desarrollar lesiones idénticas a las descritas en la porfiria cutánea tarda, pero combinadas con accesos de porfiria abdominal aguda intermitente. En la orina de color rojo (en los períodos de fotosensibilización), hay aumento de uroporfirina y coproporfirina. Durante las crisis, se detectan también cifras altas de porfobilinógeno y ALA. En las heces, hay una notable excreción de proto y coproporfirinas. Se admite un trastorno genético que condiciona una excesiva producción hepática de porfirinas eliminadas por vía biliar. Cuando, por fallo del hígado, la secreción biliar mengua, parte de las porfirinas refluyen hacia la sangre y provocan la sintomatología cutánea, y se eliminan con la orina.

## Porfirinurias

Cursan con análogo aumento excretor de porfirinas, pero aquí, subclínico y por causas adquiridas y conocidas:

1. *Porfirinuria esencial.* En algunos individuos, puede comprobarse también un aumento inexplicable de las coproporfirinas.
2. *Porfirinurias sintomáticas.* Se demuestra en la orina, coproporfirina y rara vez uroporfirina. Se observan por múltiples causas:

*a) Intoxicaciones.* Plomo (la coproporfirinuria se acompaña de excesiva excreción de ALA y no tan intensa de porfobilinógeno, ambos precursores de la porfirina), hexaclorobenzol, alcohol, etc.

*b) Toma repetida de fármacos.* Arsenicales, barbitúricos, sulfonas, sulfamidas, cloroquina, griseofulvina, estrógenos, etc.

*c) Enfermedades hemáticas.* Anemias perniciosa, hemolítica, aplásica; leucemia.

*d) Enfermedades hepáticas.* Ictericia hemolítica y colostásica; hepatitis, cirrosis, tumores hepáticos.

*e) Procesos malignos.* Morbus Hodgkin, estados patológicos febriles, etc.

# ■ SEMIOLOGÍA DE LOS TRASTORNOS DEL METABOLISMO DE LOS LÍPIDOS

Los lípidos son sustancias orgánicas insolubles en agua, pero solubles en solventes no polares, como el cloroformo, benceno y éter. Químicamente, son derivados de los ácidos grasos, resultando de su condensación, por pérdida de una molécula de agua, con alcoholes (formación de ésteres) o con grupos amino de moléculas complejas. Su función bioquímica en el organismo se resume en la tabla 13-8.

Desde un punto de vista de la funcionalidad y patogenia de las dislipemias, hemos de hacer especial mención del colesterol total y triglicéridos, y en segundo lugar, de los fosfolípidos y ácidos grasos. Los valores normales de cada una de dichas fracciones en el plasma normal de los adultos en ayunas puede verse en la tabla 13-9.

## COLESTEROL

Se habla de él en otros apartados de la obra, por lo que no vamos a insistir en el tema. Tan sólo valoraremos que el origen del colesterol puede ser exógeno o endógeno.

Referente al colesterol *exógeno*, diremos que proviene de la dieta (grasas animales, yema de huevo, etc.) y que es absorvido a nivel del intestino delgado. Por lo que respecta al colesterol *endógeno*, su síntesis es mayoritariamente hepática.

Las cifras altas de colesterol tienen poco valor en clínica como criterio de ateromatosis, más bien sugieren un origen familiar o una alteración tiroidea, hepática o renal.

© MASSON, S.A. Fotocopiar sin autorización es un delito.

**Tabla 13-8. Función bioquímica de los lípidos en el organismo**

| |
|---|
| Triglicéridos (grasas neutras) |
| Protección del frío y de traumatismos |
| Fuente de energía y de metabolitos |
| Estructura de reserva |
| Lipoproteínas |
| Estructuras de transporte |
| Componentes de membranas |
| Colesterol |
| Componente de membranas |
| Fosfolípidos (Glicero y Esfingo) |
| Componentes de membranas |
| Aislantes eléctricos en el tejido nervioso |
| Componentes del tejido nervioso |
| Ácidos biliares |
| Emulgentes en procesos digestivos |
| Hormonas esteroides |
| Regulación del metabolismo |
| Glucoesfingolípidos |
| Componentes del tejido nervioso |

**Tabla 13-9. Valores normales de las fracciones lipídicas en el plasma normal de los adultos en ayunas**

| | |
|---|---|
| Lípidos totales | 450-800 mg/dl |
| Colesterol total | 150-220 mg/dl |
| Valores de referencia | |
| Nivel deseable | <200 mg/dl |
| Nivel en el límite superior | 200-240 mg/dl |
| Nivel elevado | >240 mg/dl |
| HDL | |
| Valores de referencia | |
| Favorable | 55-110 mg/dl |
| Riesgo estándar | 35-65 mg/dl |
| Indicador de riesgo | <45 mg/dl |
| LDL | |
| Valores de referencia | |
| Favorable | 10-170 mg/dl |
| Riesgo estándar | 150-190 mg/dl |
| Indicador de riesgo | >190 mg/dl |
| VLDL | |
| Valores de referencia | |
| Favorable | 6-37 mg/dl |
| Nivel elevado | >37 mg/dl |
| Triglicéridos | |
| Valores de referencia | 70-160 mg/dl |
| Nivel deseable | 70-160 mg/dl |
| Sospechoso a partir de | 160 mg/dl |
| Elevado a partir de | 200 mg/dl |
| Ácidos grasos libres | 0,3-0,8 mEq/l |
| Fosfolípidos totales | 150-250 mg/dl |
| Fracción pre-α | 5-10 % |
| Fracción α | 15-25 % |
| Fracción pre-β | 10-20 % (se desarrolla en pre-$\beta_1$ y pre-$\beta_2$; máximo de ambas 25 %) |
| Fracción β | 40-55 % |
| Quilomicrones | 0 % |
| Cociente | 1,7-3 |

## TRIGLICÉRIDOS

Los del tejido adiposo subcutáneo, en el hombre, contienen un 45 % de ácido oleico, un 25 % de ácido palmítico, un 10 % de ácido linoleico y un 8 % de ácido esteárico, como componentes cuantitativamente más importantes. El punto de fusión de los triglicéridos depende del correspondiente a los ácidos grasos de su molécula.

## LIPOPROTEÍNAS

Son complejos formados entre los lípidos plasmáticos (colesterol, triglicéridos, fosfolípidos y ácidos grasos) y ciertas proteínas plasmáticas, con el único fin de «solubilizar» a los primeros, y permitir así su transporte a través del plasma. Se reconocen cuatro tipos de lipoproteínas, basándose en el hecho de su separación mediante electroforesis, así, *quilomicrones, β, pre-β y lipoproteínas α*. Normalmente, se utiliza la electroforesis sobre papel, y el resultado es un combinado de electroforesis y cromatografía, de tal forma que, mediante un posterior proceso de revelado, se pueden constatar los resultados obtenidos sobre una tira de papel especial impregnado con un tampón de albúmina al 1 %.

Por otra parte, se ha comprobado que, gracias a la constante y característica composición de lípidos y proteínas de cada clase lipoproteínica, todas ellas difieren en densidad, poseyendo ésta un valor invariable que se aprovecha para la separación de lipoproteínas por la técnica de ultracentrifugación (±20.000 revoluciones/min). La terminología derivada de este sistema clasifica la lipoproteína α entre las proteínas de alta densidad (HDL o *high density lipoprotein*), la lipoproteína β entre las de baja densidad (LDL o *low density lipoprotein*) y la lipoproteína pre-β entre las de muy baja densidad (VLDL o *very low density lipoprotein*).

## CROMATOGRAFÍA

Se basa en la distinta «rf» (velocidad de emigración) de cada lípido en diversos solventes y soportes. Se realiza por el sistema de capa fina.

Por orden de emigración («rf» de menor a mayor) cuentan, mono y diglicéridos (emigran juntos), colesterol libre, ácidos grasos libres, triglicéridos y ésteres del colesterol.

**Quilomicrones.** Son partículas grasas de gran tamaño (5 mμ) constituidas por triglicéridos de origen exógeno; sólo una mínima parte son endógenos y unidos a proteínas entre las α y β. Debido a su tamaño, los quilomicrones refractan la luz incidente y hacen que el plasma se vuelva lipémico en una intensidad proporcional a su concentración. Las partículas flotan espontáneamente en el plasma enfriado, puesto que la densidad de los quilomicrones es menor que la de éste y por ello, tras «una noche» de conservación en la nevera (4 °C), la muestra de plasma presenta un aspecto claro, mientras en la superficie flotan los quilomicrones en forma de banda (figura 13-3).

Físicamente, pueden calificarse los quilomicrones como verdaderas gotas de grasa, por lo que no pueden considerarse verdaderas lipoproteínas. Se encuentran en el plasma después de la ingesta de grasas, pero no hacen su aparición, como puede comprobarse por electroforesis sobre papel, hasta 16 horas después de la última comida. En clínica, poseen poca importancia, puesto que contienen un mínimo (1 %) de colesterol. Su presencia no guarda relación con la aterosclerosis.

Los quilomicrones son rápidamente eliminados de la circulación y depositados en el tejido adiposo, hígado, corazón y otros órganos. Su vida media es de 6-10 min. Esta eliminación se acompaña de una fase hidrolítica, en la que se escinde el componente triglicérido en glicerol y ácidos grasos libres. Esta transformación no suele efectuarse en el propio plasma, sino en las superficies capilares. El sistema de enzimas responsable de esta fase se designa bajo el nombre genérico de «lipasas lipoproteínicas» y puede hacerse aparecer en el plasma mediante administración de heparina. En efecto, en 1943, Hahn asignó a la heparina el nombre de «factor clarificante» (*clearing factor*), precisamente por su propiedad de hacer desaparecer la lactescencia sérica.

**Lipoproteínas pre-β.** Son partículas grasas endógenas con migración electroforética sobre papel entre α y β. Valores de densidad entre 0,96 a 1,006. Su valor de flotación es Sf = 20 – 400. La fracción pre-β es la responsable de los transportes de los glicéridos de origen endógeno que, en su mayor parte, son sintetizados en el hígado. Al igual que los quilomicrones (y por formar complejos lipoproteínicos en forma de partículas), hacen que el plasma aparezca turbio o lipémico cuando se encuentra en concentraciones excesivas.



**Fig. 13-3.** Plasma lactescente por quilomicrones. Hiperlipemia tipo I.

Las lipoproteínas pre-β son las más ricas en triglicéridos, de ahí el interés de su estima en la valoración de las hiperlipemias con lipoproteínas pre-β. Desempeñan un papel en la aterosclerosis.

**Lipoproteínas β.** Migran sobre papel como las globulinas β. En la técnica de ultracentrifugación, se encuentran en la fase de densidades comprendidas entre los 1,006 y 1,063. Su valor de flotación es Sf = 0 – 20. Su función principal es el transporte de lípidos (en especial colesterol) a través de los líquidos fisiológicos. Por ser de tamaño muy pequeño (0,35 mμ), no altera la transparencia del plasma sea cual sea su concentración. Es uno de los factores de riesgo aterosclerótico.

**Lipoproteínas α.** Tienen una movilidad electroforética sobre el papel como las globulinas α. Densidad comprendida entre los valores 1,063-1,21. Están compuestas de proteínas (45-55 %), fosfolípidos 30 % y de colesterol 18 %. Salvo raras excepciones, su tasa sanguínea es constante. No guardan relación con la aterosclerosis.

Mediante la ultrafiltración, se ha conseguido aislar dos lipoproteínas α. Una con densidad 1,063-1,12 ($LPA_0$) y otra entre 1,12-1,21 ($LPB_0$).

Las lipoproteínas α y β tienen su síntesis en los microsomas de las células hepáticas.

© MASSON, S.A. Fotocopiar sin autorización es un delito.

La forma de transporte de los glicéridos en el plasma depende de su origen. Si proceden de la dieta grasa, se vehiculizan mediante los quilomicrones; si proceden de la síntesis endógena, son transportados por la lipoproteína β.

## DISLIPEMIAS O DISLIPOPROTEINEMIAS

Se denominan así aquellos estados en que los niveles normales de lípidos circulantes están alterados. Dentro de la amplia patología de las dislipemias, existen dos grandes categorías, las causadas por déficit de lípidos, y las debidas a exceso de lípidos o hiperlipoproteinemias.

## HIPERLIPEMIAS O HIPERLIPOPROTEINEMIAS

Desde el punto de vista etiológico, pueden ser:

1. *Primitivas.* De carácter familiar o esporádico. Afectan al 5-10 % de la población.
2. *Secundarias.* De acompañamiento a una afección preexistente. Constituyen con frecuencia uno de los elementos del cuadro clínico de la enfermedad que acompañan, pero a veces se presentan en forma aislada, lo que puede conducir, a través de los exámenes pertinentes, al diagnóstico de un trastorno inaparente (hipotiroidismo).

En términos generales, se habla de *hiperlipemia o hiperlipoproteinemia* cuando la cifra de lípidos totales (colesterol total + fosfolípidos + triglicéridos + ácidos grasos no esterificados) es superior a los 800 mg/dl de plasma, y de hipercolesterolemia cuando la cifra de colesterol es superior a 220 mg/dl.

Si la valoración de los lípidos no es factible, puede afirmarse que existe una hiperlipemia cuando el plasma o el suero son turbios o de aspecto lechoso después de 12-14 horas de ayuno. Estas condiciones señalan invariablemente un contenido de, por lo menos, 1.500 mg/dl de lípidos totales y más de 300 mg/dl de triglicéridos. La latescencia es debida, principalmente, al exceso de quilomicrones. Una regla simple es recordar que si la relación entre los lípidos totales y el colesterol es superior a 3, la hiperlipemia es debida, casi con seguridad, a un exceso de triglicéridos.

## Clasificación semiológica de las hiperlipemias

Está basada en la separación electroforética de las lipoproteínas plasmáticas, lo que permitió a Fredickson diferenciar y tipificar las hiperlipemias esenciales condicionadas por la genética en patrones básicos que son enumerados con cifras romanas.

**Tipo I (hiperquilomicronemia familiar idiopática, hipertrigliceridemia exógena, síndrome de Bürguer-Grütz)** (tabla 13-10). Corresponde a la hiperlipemia por retención (Thannhauser), y a la hipertrigliceridemia inducida por grasas (Ahrens). Los lipoproteidos aumentados proceden de la grasa de la alimentación y tienen la misma composición en ácidos grasos que aquélla. Las otras fracciones lipoproteicas (lipoproteínas β y lipoproteínas α) pueden estar disminuidas. Se caracteriza por concentraciones altas de quilomicrones en plasma extraído 1-4 h después de una comida normal. El plasma es notablemente lipémico, y las partículas flotan espontáneamente en la superficie tras permanencia de la muestra en nevera (4 °C). Tiene un carácter familiar y la herencia se realiza en forma autosómica recesiva. El defecto patogenético causal consiste, en la mayor parte de los casos, en un déficit en trigliceridolipasa inducible por heparina. Parecen ser normales las esterasas necesarias para la saponificación de los di y monoglicéridos.

Por lo general, la hiperquilomicronemia se diagnostica en la edad infantil. Existen síntomas típicos, como cólicos abdominales (por formación de microembolias grasas en el páncreas), hepatosplenomegalia, *lipaemia retinalis*, y xantomatosis eruptiva, en especial en las zonas de extensión de las extremidades. No desempeña ningún papel en la aterogénesis. La intensa turbidez lechosa del plasma o del suero es también muy característica. Con ayuda de la electroforesis de los lipoproteidos, puede establecerse el diagnóstico con facilidad. Se encuentra un au-

**Tabla 13-10. Hiperquilomicronemia familiar (hiperlipemia por grasas)**

| |
|---|
| Colesterol ↑. Triglicéridos ↑↑ |
| Plasma: aspecto lechoso |
| Quilomicrones después de la carga lípida |
| Actividad lipolítica postheparínica (PHLA): baja |
| Tolerancia a los glúcidos: normal |

mento aislado de la primera banda, la que corresponde a los quilomicrones. Tolerancia anormal a las grasas y normal a la glucosa.

**Tipo II (hipercolesterolemia familiar, hiper-β lipoproteinemia, xantomatosis hipercolesterolémica familiar).** Es la dislipemia más frecuente y extendida en todas las razas y geografía. Es un proceso dislipémico de carácter autosómico dominante, cuyo principal dato bioquímico es el *notable aumento de colesterol total con trigliceridemia normal (tipo IIa) o algo elevada (tipo IIb).* El lipidograma acusa una manifiesta banda de lipoproteína β. El plasma es claro. En el aspecto clínico, existe una tendencia de los lípidos a depositarse en los tejidos, dando una xantomatosis cutánea en forma tuberosa (xantoma tuberoso). Depósito de lípidos en tendones (tendón de Aquiles y extensores de las manos y pies). Arco senil. Arteriosclerosis muy precoz (20-40 años), con infarto de miocardio, oclusión arterial periférica, lesiones cerebrovasculares. Este patrón puede ser debido a diversos trastornos, entre los que se incluyen hipotiroidismo, síndrome nefrótico, enfermedades hepáticas obstructivas, mielomatosis múltiple, hipercalcemia secundaria, porfiria. Excesivo aporte de colesterol. Tolerancia a las grasas normal.

**Tipo III (hiperpre-β-lipoproteinemia, hipertrigliceridemia endógena).** Se caracteriza por una banda continua de electroforesis que abarca la de las lipoproteínas β y pre-β; de ahí la denominación de «enfermedad de la β ancha» (tabla 13-11). Esta anomalía se debe a la presencia en el plasma de una lipoproteína con una movilidad electroforética igual a la lipoproteína β normal, pero con una densidad anormalmente baja, debida a un alto contenido en triglicéridos. Se observan, paralelamente, *niveles elevados de colesterol y triglicéridos.* El plasma es, en general, opalescente, pero permanece así, en dispersión homogénea, aunque se mantenga en ambiente frío. Se trata de una anomalía autosómica recesiva. Este patrón no se presenta en niños (como el tipo II) y acostumbra manifestarse en la cuarta a quinta décadas de la vida. La hiperlipoproteinemia del tipo III no es tan corriente como las del II y IV, pero tampoco es rara. En los individuos afectados, suele presentarse xantomatosis, llegando incluso a aparecer el «xantoma tendinoso» similar a los del tipo II, además de presentar, a veces, las características lesiones «tubi-eruptivas» localizadas en superficie, como en codos, rodillas y nalgas, las cuales tienen un aspecto inflamatorio, probablemente como consecuencia de su alto contenido en triglicéridos. Otra lesión, casi patognomónica, es el «xantoma aplanado naranja-rojizo» que aparece en los pliegues palmares. Arco senil. Tendencia a las lesiones coronarias y vasculares periféricas. Son frecuentes las arteriopatías de tipo oclusivo a nivel de las arterias femoral y poplítea. Pueden ser también típicas una tolerancia patológica a la glucosa y grasas y tendencia a la obesidad.

**Tabla 13-11. Hiperpre-β-lipoproteinemia familiar**

| |
|---|
| Colesterol normal o ±↑. Triglicéridos ↑↑ |
| Plasma: aspecto claro, turbio o lechoso |
| Xantomas y hepatosplenomegalia como en el tipo I (±) |
| Actividad lipolítica postheparínica (PHLA): normal |
| Tolerancia a los glúcidos: anormal |

**Tipo IV (hiperlipemia inducida por hidratos de carbono, hipertrigliceridemia endógena).** Aumento de lipoproteinas pre-β sin quilomicrones. El análisis de las fracciones lipídicas del suero refleja *niveles normales o ligeramente elevados de colesterol y acentuado aumento de triglicéridos,* aunque sus niveles no alcanzan las características del tipo I (aumento de quilomicrones). El aspecto del plasma oscila desde una ligera opalescencia hasta una lipemia franca, según sea el aumento de la lipoproteína pre-β, la cual permanece homogéneamente dispersa en el plasma, incluso después del almacenamiento en frío. Puede producirse hepatosplenomegalia, lipemia retinal y xantoma. Predispone a las enfermedades vasculares. Este fenotipo puede ser admitido genéticamente (probable herencia autosómica dominante) o secundaria a diversos estados patológicos, como la diabetes mellitus, gota, hipotiroidismo, síndrome nefrótico, pancreatitis. También se presenta en el embarazo y tras la administración de estrógenos. Tolerancia anormal a la glucosa y normal a las grasas.

**Tipo V (hiperlipoproteinemia mixta hiperlipemia mixta pre-β-lipoproteinemia con presencia de quilomicrones).** Cursa con *aumento de la tasa plasmática de colesterol y triglicéridos.* El plasma es lipémico y, tras su almacenamiento en frío, se puede observar una capa superior de quilomicrones (triglicéridos de carácter exógeno) y una inferior compuesta de triglicéridos de carácter endógeno, en suspensión, de partículas de menor tamaño que

© MASSON, S.A. Fotocopiar sin autorización es un delito.

el anterior; lipomicrones, correspondientes a la fracción pre-β. Este patrón puede ser hereditario (probable herencia autosómica dominante) o secundario a diversas anomalías, entre ellas el síndrome nefrótico, hipotiroidismo, alcoholismo, pancreatitis y la cetoacidosis diabética. Los pacientes muestran los típicos signos clínicos inherentes a la retención de quilomicrones, como accesos recurrentes de dolores abdominales (a veces debidos a pancreatitis), hepatosplenomegalia xantomatosa y lipemia *retinalis*. No son frecuentes las complicaciones ateromatosas. Tolerancia anormal a la glucosa y grasas.

# ■ SEMIOLOGÍA DE LOS TRASTORNOS DEL METABOLISMO DE LOS PIGMENTOS

Vamos a referirnos aquí de forma especial, a las enfermedades médicas que modifican el color de la piel por variaciones en la cantidad de melanina, y también por el depósito de carotenos y otros pigmentos. Estas enfermedades, aparte de su sintomatología cutánea, implican un interesantísimo síndrome general, íntimamente relacionado con alteraciones en los eslabones fermentativos de numerosas cadenas en el metabolismo intermediario.

El estudio de estas enfermedades incluye trastornos que pueden referirse al metabolismo de los aminoácidos (albinismo), metales (hemocromatosis), lípidos (carotenosis), pero consideramos que su agrupación sindrómica tiene mayor valor didáctico, aparte de que, en algunos, casos el trastorno metabólico es complejo y no localizable exclusivamente en un determinado grupo bioquímico.

## CLASIFICACIÓN SEMIOLÓGICA

Clasificaremos estos trastornos pigmentarios en los siguientes grupos:

1. *Carotenosis*. Trastornos del metabolismo de los carotenos.
2. *Melanosis*. Trastornos del metabolismo de la melanina:

   *a) Albinismo.*
   *b) Hipercromías o hipocromías.*

3. *Hemocromatosis.*

Se excluyen de la descripción aquellas entidades morbosas cuya semiología es estrictamente dermatológica; para su estudio, deberá recurrirse a los tratados de la especialidad.

## Carotenosis (xantosis cutis)

Este trastorno pigmentario (Hess y Meyers, 1919) resulta del depósito excesivo en la piel de pigmentos derivados de los carotenos, con un color amarillento seudoictérico característico. Recordemos que los carotenos (sustancias asociadas a los lípidos de naturaleza no esteroidea) son los pigmentos que contribuyen a dar su color al suero, al cuerpo lúteo y también a la piel, siendo los precursores de la vitamina A.

Esta alteración metabólica se observa tras la ingesta excesiva de verduras y frutas ricas en carotenos (zanahorias, espinacas, calabazas, limones, melocotones, albaricoques, etc.) o por un trastorno endógeno de su metabolismo (mixedema, hepatopatías que cursan con una tasa hemática de vitamina A baja, estados hiperlipémicos acompañados de obesidad, etc.).

**Clínica.** Los síntomas más característicos son:

1. *Color amarillo de la piel* (carotenodermia), respetando las conjuntivas (dato diferencial frente a las ictericias). La piel de color amarillo limón por hipercarotinemia es de consistencia dura y lardácea, como distendida, y se desliza con facilidad sobre los planos profundos. Esta pigmentación se localiza, inicialmente, en los pliegues nasolabiales y en la frente, donde existen abundantes glándulas sebáceas, pudiéndose difundir más tarde por todo el organismo. Es frecuente la hiperqueratosis folicular, peripilar, sobre todo en la cara anterior del muslo, en la posterior del brazo (localización más frecuente) y más raramente en la cara anterior del tronco o en otros territorios. En las palmas de las manos y plantas de los pies, hay un estrato córneo, duro y grueso. Ello tiene lugar porque los carotenos son secretados por las glándulas sebáceas y resorbidos por el estrato córneo.
2. *Carotenemia alta* (<0,1-0,2 mg/ml).
3. *Nula afectación* del estado general.

### *Pigmentación por licopina*

Las licopinas son pigmentos muy difundidos en los vegetales, y especialmente en los tomates

maduros, en los que representan el 90 % de todos los pigmentos. Un kilogramo de tomates maduros contiene 0,02 g de licopinas. No forman vitamina A y pueden separarse cromatográficamente de los demás carotenos. Se debe a un consumo excesivo y duradero de zumos de tomate.

**Clínica.** El dato más importante radica en la aparición de un color amarillo naranja en la piel, de carácter difuso. En algunos casos, se han observado síntomas discretos de insuficiencia hepática, apareciendo en la biopsia, vacuolas y cristales intracelulares. En algunos casos, aparece su aumento en sangre, dando lugar al trastorno conocido con el nombre de *licopinemia*.

## Melanosis

Este concepto engloba los trastornos de la pigmentación normal de la piel y mucosas. La melanina procede de los aminoácidos fenilalanina y tirosina; cuando deja de oxidarse y no pasa a dioxifenilalanina, no se convierte en dopaquinona por carencia de un fermento intermedio llamado *tirosinasa* (que cataliza ambas reacciones), deja de formarse melanina y surge el vitíligo y, en mayor grado, el albinismo. La *melanuria* se refiere a la excreción excesiva de melanina por la orina.

El concepto *melanodermias* engloba las pigmentaciones secuentes a dermitis. Cursan con déficit de melanina en la piel, faneras, o ambas, y pueden aparecer en el hipopituitarismo, eunucoidismo, fallo suprarrenal de origen hipofisario (secreción anormal de hormona estimulante de los melanocitos [MSH]), desnutrición carencial, manejo profesional de derivados de la hidroquinona y algunas hiperaminoacidurias (fenilcetonuria, homocistinuria, enfermedad de la orina *Oasthouse*, etc.). Manchas acrómicas indelebles son posibles en la pitiriasis versicolor, nevos acrómicos, zona.

En las melanosis, la sintomatología cutánea se impone.

### *Albinismo*

Se caracteriza por la disminución o ausencia de pigmento en cabellos, ojos y piel. En Europa, existe un albino por cada 100.000 habitantes; en Borneo y en los indios cuna (habitan en las 360 islas de la comarca de San Blas en la costa del Caribe en Panamá) el porcentaje es más elevado (3-5 %). Cabe señalar que Wafer ya señaló el detalle, en éstos, en el año 1699.

Existen diferentes formas de albinismo, las cuales se heredan por un mecanismo distinto, autosómico recesivo, dominante y recesivo ligado al sexo:

1. *Albinismo universal.* Hay ausencia de melanina en piel, cabellos, tracto uveal y retina.
2. *Generalizado incompleto.* Falla el pigmento en todo el sistema a excepción del iris y, en ocasiones, la piel.
3. *Localizado ocular.* Sólo la retina está despigmentada.
4. *Albinismo parcial localizado.* En ocasiones, hay ausencia de melanina en zonas aisladas de la piel y cabello (en la frente). Es de carácter recesivo y ligado al sexo.

**Clínica.** Los datos clínicos se observan de forma aislada o conjuntamente:

1. *Síntomas oculares.* En los niños, la pupila es roja y el iris de color claro; los adultos suelen presentar un iris de color azul oscuro grisáceo y pupila negra. Existe fotofobia, disminución de la agudeza visual y, a veces, nistagmo horizontal. No existe hemeralopía ni trastornos de la visión de color. El fondo de ojo es de un tono rojo, con la mácula rosada e hipoplásica, y escaso desarrollo de la fóvea central.
2. *Síntomas cutáneos.* El cabello es de color blanco amarillento o de tonalidad rojiza, a veces con alternancia de mechones claros y oscuros. La piel es de color blanco lechoso, y en la raza negra adopta una tonalidad rojoamarillenta (*xantismo*), susceptible de extenderse hasta los cabellos. Es de remarcar que, durante el embarazo, las pacientes albinas no sufren la pigmentación habitual de otras gestantes (cloasma).
3. *Orina.* El trastorno metabólico de la síntesis de la melanina repercute en otras cadenas y ocasiona un síndrome urinario caracterizado por disminución de la eliminación de tirosina, fenilalanina y otros aminoácidos aromáticos.

### *Hiperpigmentación*

Puede tener un carácter difuso, afectando piel y mucosas, o bien circunscrito en forma de manchas más o menos extensas. El color oscila desde muy tenue hasta una tonalidad intensa, predominando las lesiones en las zonas más irritadas y en

© MASSON, S.A. Fotocopiar sin autorización es un delito.

las que existe agresión solar. La orina adquiere un color oscuro, excepto cuando se eliminan pirocatecoles, derivados incoloros; entonces, la orina se vuelve amarilla si se añade cloruro ferroso.

Entre las hiperpigmentaciones circunscritas de interés en medicina interna, citaremos los «melanomas» (a veces metástasis tumorales viscerales) y las manchas de «café con leche» (el 10 % en sujetos normales; el 90 % restante en enfermos de neurofibromatosis y síndrome de Albright), las melánicas en cara y labios del «síndrome de Peutz-Jaeger» y las de la espina bífida, neuropáticas periféricas (lepra) y diversos trastornos de inervación simpática.

La *acanthosis nigricans* puede acompañar a disfunciones endocrinas (Cushing, trastornos hipofisarios, etc.), a procesos neoplásicos malignos (pulmón, mama), o ser una anomalía genética.

El exceso de pigmento más o menos difusamente extendido se encuentra en el embarazo, acromegalia, hipertiroidismo y enfermedad de Addison. En este último, obedece a una excesiva secreción adenohipofisaria de ACTH y de MSH, al fallar el freno periférico, el cual es un nivel plasmático normal de cortisol descendiendo en la hipofunción suprarrenal.

## Hemocromatosis

Se produce como consecuencia de un balance positivo de hierro, que se deposita en abundancia en diversos órganos parenquimatosos (*siderofilia*) provocando su fallo funcional. Hay que diferenciar la hemocromatosis de la *hemosiderosis,* ya que en esta situación el hierro se halla depositado únicamente en las células del sistema reticuloendotelial (SRE), sin provocar daño celular ni destrucción histica.

Se distinguen dos tipos de hemocromatosis:

1. *Primitiva.* Es de etiología desconocida y en ocasiones, familiar. Se presume un defecto enzimático (posiblemente de gastroferrina) responsable de un aumento de absorción de hierro.
2. *Secundaria.* La forma secundaria se encuentra supeditada a otra entidad patológica, con la que puede establecerse una relación causal, así, postransfusional, hemopatías primarias (anemias hemolíticas, aplásicas, bermerianas, etc.), hepatopatías primarias (posthepatitis, cirrosis con o sin *shunt* porto-cava, hígado alcohólico), exceso de aporte exógeno de hierro, pancreopatías primitivas, déficit metabólicos o enzimáticos (atransferrinemia, déficit de xantinooxidasa, etc.).

**Clínica.** Los síntomas más llamativos son:

1. *Melanodermia.* Tono brillante metálico. Se presenta en el 80-90 % de los casos. Su distribución es general, pero predomina en las zonas descubiertas, más expuestas a roces o ya usualmente más pigmentadas. Respeta las areolas mamarias (al contrario que la insuficiencia suprarrenal) y las mucosas, en el 85-90 % de los casos. El color se debe al depósito de hierro y al aumento de la cantidad de melanina existente en el estrato malpigiano. Es de notar que el hierro, al bloquear los grupos sulfhidrilos inhibidores del cobre de la tirosina, contribuye al aumento de los melanoblastos de la dermis.
2. *Hepatomegalia cirrógena* (90-95 % de los casos). Con esplenomegalia o sin ella (30-35 %), discreta hipertensión portal, sin ascitis. Las hemorragias, a consecuencia de varices esofágicas, únicamente se presentan en un 6-8 % de los casos. Las pruebas funcionales hepáticas se alteran tardíamente. El daño hepático, insuficiencia testicular, o ambos a la vez, motivan la caída del pelo, eritema palmar, angiomas cutáneos, atrofia testicular, ginecomastia.
3. *Diabetes.* Se observa en el 50 % de los casos, sin diferencia alguna con los otros tipos de diabetes.
4. *Síntomas cardíacos.* Con asistolia, resistente a la terapéutica. La sufren un 25 % de enfermos, en los que suele ser causa de muerte.
5. *Síntomas diversos.* Se han descrito *síntomas osteoarticulares* (osteoporosis, artrosis difusas con condrocalcinosis y calcificaciones de los cartílagos distales), *endocrinos* (hipogonadismo, insuficiencia corticosuprarrenal y medulosuprarrenal) y *generales* (astenia, fiebre), etc.

La confirmación diagnóstica se establece mediante el estudio del metabolismo del hierro (hipersideremia con saturación elevada de la transferrina) y la biopsia de hígado y piel.

# ■ SEMIOLOGÍA DE LOS TRASTORNOS DEL METABOLISMO DE LAS ENZIMAS. ENZIMOPATÍAS

## DEFINICIÓN DE LAS ENZIMAS

Las enzimas, fermentos o diastasas, son sustancias de naturaleza proteica que catalizan las reacciones bioquímicas de los organismos. Actúan

acelerando una reacción química, sin intervenir en ella; por tanto, no se alteran en la reacción.

Se conocen más de 1.000 enzimas, de las cuales unas 400 han sido cristalizadas, siendo la primera la ureasa, lograda por Summer en 1926.

## CONSTITUYENTES DE RELACIÓN DE LAS ENZIMAS

Las enzimas son catalizadores proteínicos con pesos moleculares que oscilan entre 13.000 (lisozima, ribonucleasa) hasta 840.000 (miosina). Frecuentemente, la enzima puede separarse en dos fracciones, una de naturaleza proteica (*apoenzima*) y otra no proteica (*coenzima*); las dos son necesarias para que tenga lugar la acción enzimática, por lo que la enzima completa se denomina *holoenzima:*

1. *Substrato.* Es la sustancia sobre la que actúa una enzima. Por ejemplo, la amilasa hidroliza el almidón hasta convertirlo en maltosa; se dice que el almidón es el substrato de la amilasa.
2. *Coenzimas.* Son derivados no proteínicos de vitaminas, nucleótidos, grupos hemínicos o metales. Anteriormente, hemos dicho que la niacina se encuentra en el nicotinamida-adenindinucleótido (NAD), que actúa como cofermento de deshidrogenasas. La vitamina $B_6$, fosfato de piridoxal, actúa como coenzima de transaminasas. La vitamina $B_1$ es una coenzima de descarboxilasas, etc.
3. *Isoenzimas.* Son las formas moleculares múltiples de una enzima que pueden separarse por métodos químicos y físicos. Son enzimas que, actuando sobre el mismo sustrato, tienen una pequeña diferencia en su estructura completa. Las isoenzimas más conocidas y que tienen más interés en el diagnóstico clínico son las de la lactodeshidrogenasa (LDH), de las cuales se conocen cinco.

Las enzimas tienen las denominaciones que indican el sustrato y la reacción catalizada. Por ejemplo, la lactatodeshidrogenasa es una enzima que deshidrogena el ácido láctico convirtiéndolo en ácido pirúvico.

4. *Proenzimas o profermentos.* Son aquellas sustancias enzimáticas que están en forma inactiva, y para activarse y convertirse en auténticas enzimas deben liberar algún fragmento molecular que bloquee su acción. Por ejemplo, el quimotripsinógeno (proenzima), para poder actuar como quimotripsina (enzima activa), debe desprenderse de fragmentos peptídicos por rotura de enlaces peptídicos.

## ESPECIFICIDAD DE LAS ENZIMAS

La especificidad enzimática es de dos tipos:

1. *Especificidad de acción.* Una enzima solamente cataliza una acción determinada. Así, una deshidrogenasa sólo cataliza reacciones de deshidrogenación y una transaminasa, de transaminación; lo que determina esta especifidad de acción.
2. *Especificidad de sustrato.* La especificidad de sustrato puede ser muy variable. Las fosfomonosterasas, por ejemplo, hidrolizan todos los ésteres del ácido fosfórico, es decir, actúan sobre gran número de sustratos; otras enzimas, en cambio, tienen una especificidad de isometría óptica, pudiendo sólo atacar uno de los isómeros, como ocurre con los azúcares y con los aminoácidos. La deshidrogenasa del ácido láctico deshidrogena únicamente el ácido láctico y la d-aminoácido-oxidasa solamente ataca a los aminoácidos. Dentro de este grupo, puede considerarse:

*a) Especificidad de grupo.* En la que las enzimas actúan sobre un grupo determinado, como en el caso de las fosfomonoesterasas.

*b) Especificidad absoluta.* En la que una enzima solamente puede actuar sobre un isómero específico de un sustrato determinado. Este tipo de especificidad podría compararse a la acción de una llave sobre su correspondiente cerradura.

## MECANISMO DE LA ACCIÓN DE LAS ENZIMAS

Para explicar la notable estereoespecificidad en la acción de las enzimas, debe admitirse que para establecer una actividad catalítica, la enzima debe formar una combinación transitoria con el sustrato. Según el esquema clásico de Cantarow, el sustrato se uniría a la enzima por su centro activo, formando el complejo activado y daría lugar, por un lado, a los productos de la reacción y, por otro, se obtendría la enzima sin modificar. La enzima, al unirse a su sustrato lo activa, es decir, disminuye la energía de activación para que se inicie una reacción determinada.

© MASSON, S.A. Fotocopiar sin autorización es un delito.

## FACTORES QUE CONDICIONAN LA ACTIVIDAD ENZIMÁTICA

Son de gran importancia para su correcta acción:

1. *Temperatura.* La temperatura modifica de un modo importante la velocidad de reacción enzimática. A una temperatura de 15 °C, al aumentar la temperatura, aumenta la velocidad de reacción hasta un máximo situado entre 37-40 °C. A partir de entonces, disminuye la velocidad hasta el momento que las enzimas, de naturaleza proteica, se desnaturalizan.
2. *pH.* El pH ejerce también una gran influencia en la acción enzimática. Todas ofrecen un óptimo de actividad a un determinado pH y lo pierden a altas concentraciones de ácidos o álcalis. Las fosfatasas alcalinas precisan para su reacción un pH situado entre 8,5-10; en cambio, las fosfatasas ácidas precisan unos límites de pH entre 4,5-5.
3. *Concentración de enzima.* La velocidad de una reacción catalizada está en relación con la concentración del catalizador. La gráfica que refleja velocidad de reacción y concentración de enzima es una línea recta.
4. *Concentración de sustrato.* Para una cantidad fija de enzima, al aumentar la concentración de sustrato va aumentando la velocidad de reacción, hasta un límite en el que ya no es posible aumentar esta velocidad. Ello se explica por el hecho de que llega un momento en que la enzima ya no es capaz de desdoblar, por unidad de tiempo, más moléculas de sustrato.

## CLASIFICACIÓN SEMIOLÓGICA DE LAS ENZIMAS

Las primeras enzimas conocidas recibieron nombres particulares, como pepsina, tripsina, quimotripsina; posteriormente, a las que se iban descubriendo se les aplicaba la terminación «asa». El nombre de las enzimas refleja su acción y el sustrato sobre el que actúan; la lactatodeshidrogenasa, deshidrogena el ácido láctico; la aminoacidooxidasa, oxida los aminoácidos:

1. *Oxidorreductasas.* Son enzimas que catalizan reacciones de oxidorreducción, es decir, de transferencia de átomos de hidrógeno o de electrones, de un sustrato donador a un aceptor (citocromooxidasa, catalasas, peroxidasas, succinato-deshidrogenasa, lactato-deshidrogenasa, malato-deshidrogenasa).
2. *Transferasas.* Son enzimas que catalizan la transferencia de grupos de unas moléculas a otras. La naturaleza del grupo transferido es variable, pudiendo ser metilo, carboxilo, amínico, acilo, fosfórico, etc. (transaminasa glutámico pirúvica, transaminasa glutámico oxalacética, creatinfosfatocinasa, hexocinasa, fosfoglucomutasa, β-cetoacil-CoA transacetilasa).
3. *Hidrolasas.* Son enzimas que catalizan la introducción de una molécula de agua a nivel de un enlace específico del sustrato. Son enzimas muy importantes en la digestión, pues facilitan la rotura de moléculas complejas para que puedan ser absorbidas por la masa intestinal (lipasa, lecitinasa, amilasa, maltasa, pepsina, tripsina, fosfatasas).
4. *Liasas.* Son enzimas que catalizan la separación de grupos del sustrato por vía no hidrolítica (glutamato-descarboxilasa, piruvato-descarboxilasa, anhidrasa carbónica, fructosa-difosfato-aldolasa).
5. *Isomerasas.* Son enzimas que catalizan la interconversión de isómeros estructurales, de posición u ópticos, de una forma u otra (retinenoisomerasa, fosfotriosaisomerasa, fosfoglucoisomerasa).
6. *Ligasas.* Son enzimas que catalizan la unión de dos compuestos acoplados a la ruptura de un enlace pirofosfato del ATP (acetil-CoA-sintetasa, acil-CoA-sintetasa, glutatión-sintetasa, piruvato-carboxilasa).

## ENZIMAS O FERMENTOS DE MAYOR INTERÉS CLÍNICO Y VALOR DIAGNÓSTICO

Destacaremos, por su mayor interés clínico:

1. *Amilasa.* Aumentan en las pancreatitis y parotiditis aguda, y menos en los carcinomas del páncreas. Valor sérico normal: 0,51-2,16 µkat/l.
2. *Colinesterasa.* Desdobla la acetilcolina en ácido acético. Se halla relacionada con la conducción nerviosa y es inhibida por la prostigmina. Valor sérico normal: 91-220 µkat/l.
3. *Fosfatasas alcalinas.* Elevadas en procesos hepatobiliares y óseos. Valor sérico normal: 2,6-7,6 µkat/l (niños), 1,7-9,4 µkat/l (jóvenes), 0,7-2,1 µkat/l (adultos).

4. *Transaminasas.* Las dos más conocidas son la *glutamicooxalacética* (GOT-AST) y la *glutamicopirúvica* (GTP-ALT). De la primera (GOT-AST), el suero contiene de 5-40 U/l (0,05-0,5 kat/l), y de la segunda (GTP-ALT), 5-50 U/l (0,05-56 µkat/l).

La *ornitin-carbamil-transferasa* es otra transaminasa que acrece de manera notoria (incluso más que la GPT-ALT) en las hepatopatías crónicas. Valor sérico normal: <30 µg/ml.

5. *Deshidrogenasa láctica.* Cataliza la reacción ácido pirúvico-acido láctico. Aumenta en el infarto de miocardio y en los grandes castigos musculares (miopatías agudas, corredores de maratón). Valor sérico normal: 120-270 U/l (hasta 2,5 µkat/l).

6. *Aldolasa.* Cataliza la conversión del difosfato-1-6-fructosa en ácido dioxiacetonfosfórico y ácido glicerinaldehído fosfórico. Aumentan en las hepatitis agudas y miopatías, pero no en las atrofias musculares neuríticas. Valor sérico normal: 3-8 UI/ml.

7. *Creatinfosfocinasa o creatinsincinasa* (CPK). Útil en el diagnóstico global de las miopatías. Valor sérico normal: 5-230 U/l (0,7-4,5 µkat/l).

La subfracción *CK-mb* es específica del músculo cardíaco, aumentando notablemente en los infartos de miocardio. Valor sérico normal: hasta 16 U/l (hasta 0,42 µkat/l).

8. *Ceruloplasmina.* Es una metaloenzima azul, rica en cobre, de acción oxidásica, que regula la absorción de este metal en el intestino. Disminuye en el plasma de los pacientes con enfermedad de Wilson. Valor sérico normal: 30 mg/dl.

9. *Lipasa.* Procede del páncreas. Tiene poco valor diagnóstico por su variabilidad. Valor sérico normal: 0,1-1 µkat/l.

## ENZIMOPATÍAS

Se incluyen en este apartado un grupo de enfermedades de sintomatología muy variada, pero unidas por un vínculo patogénico común, la alteración funcional primitiva de una o varias enzimas.

Esta alteración en el mecanismo normal de unas enzimas influye en las cadenas metabólicas, produciendo profundas modificaciones en los componentes celulares, en el sentido de acumularse catabolitos no degradados, o produciéndose un déficit de determinadas sustancias no sintetizadas por el fallo enzimático.

### Origen

Las enzimopatías pueden tener un origen doble:

**Congénito-hereditarias.** El trastorno enzimático primitivo, radica en las alteraciones genéticas de la síntesis de una o varias enzimas. Son los *errores congénitos del metabolismo,* de Garrod. Estas enfermedades suelen aparecer en la infancia, pero no es excepcional que se manifiesten en edades avanzadas. La inmensa mayoría se refieren a trastornos que se estudian en las enfermedades metabólicas, pero algunas han sido poco a poco extraídas de otros capítulos de la patología médica, como las ictericias con hiperbilirrubinemia no conjugada (enfermedades de Gilbert [colemia familiar], Crigler-Najjar) o conjugada (enfermedad de Dubin-Johnson, síndrome de Rotor), anemias hemolíticas y hemoglobinopáticas, endocrinopatías, etc.

**Mecanismo.** El mecanismo por el cual pueden aparecer síntomas en las enzimopatías congénitas es variable y, evidentemente, está relacionado no solamente con la ausencia cuantitativa, cualitativa o incluso de la velocidad de secreción de dicha enzima, sino también de otros numerosos factores.

**Tipos.** Se distinguen varios tipos; en ellos incluimos las enzimopatías más conocidas:

1. *Bloqueo metabólico.* En estos casos, el déficit de una enzima provoca la detención de la reacción en un determinado punto, con lo que faltan las sustancias finales y se acumulan o eliminan en exceso las sustancias intermedias. La falta de la sustancia final puede provocar trastornos (déficit de la hormona tiroidea) y efectos indirectos anormales (ausencia de freno hipofisario en la falta de síntesis de compuesto «f» de las hiperplasias suprarrenales congénitas); el exceso de sustancia intermedia puede ser tóxico (galactosemia) o puede aparecer en cantidades excesivas en la orina (aminoaciduria).

2. *Trastornos del transporte tubular.* Puede existir un exceso de resorción de ciertas sustancias (cistinosis y, probablemente, gota), o bien un déficit en la resorción tubular (aminoacidurias renales, diabetes insípida, etc.). Estas alteraciones pueden denominarse «desviaciones metabólicas» en oposición a los bloqueos que se han citado ya anteriormente.

© MASSON, S.A. Fotocopiar sin autorización es un delito

3. *Trastornos de la absorción intestinal.* En la enfermedad de Wilson, existe una absorción excesiva de cobre, y en la hemocromatosis, de hierro (alteración de la «barrera intestinal»).

4. *Enfermedades moleculares.* Síntesis de moléculas anormales que interfieren el metabolismo normal de otras sustancias. En este grupo, el papel de la enzima queda desdibujado y previo, pues la lesión aparente es la síntesis de un producto anormal.

5. *Idiosincrasias.* Muchas reacciones anormales a medicamentos y tóxicos dependen de la capacidad alterada de formar enzimas encargadas de metabolizar rápidamente estas sustancias, en principio nocivas. Estas sustancias serían inactivadas en su cantidad normal, pero si se administran con exceso, se satura la capacidad enzimática y aparece la idiosincrasia.

En otros casos, ya desde el principio existiría un déficit enzimático que provocaría la reacción ante la más mínima cantidad.

**Adquiridas (lesiones bioquímicas).** La inhibición o alteración enzimática tiene un origen, por lo general, exógeno, ya sea infeccioso, tóxico, carencial, etc. Cada vez se van descubriendo nuevos datos que permiten afirmar la patogenia disenzimática de muchos procesos morbosos.

El trastorno aparece en el transcurso de la vida y puede constituir una alteración definitiva, pero en numerosas ocasiones es de tipo reversible, cesando con la causa que lo motiva.

Conociendo los distintos factores que intervienen en la reacción enzimática, se comprenden bien los mecanismos patogénicos que pueden actuar, impidiendo la normal producción de dicha reacción. Sin referirnos a los trastornos hidroelectrolíticos (en fase final y descompensada, alteran la reacción enzimática al variar la concentración de hidrogeniones de forma incompatible con la vida) y de la temperatura ambiental (por un mecanismo disenzimático, altera y descaracteriza las proteínas) citaremos:

1. *Lesiones bioquímicas por acción directa sobre una enzima* (desnaturalizantes de proteínas). Existen sustancias que alteran o inhiben de forma inespecífica las enzimas. En efecto, las enzimas son proteínas complejas que pueden ser alteradas de forma genérica por cualquier sustancia. En estos casos, el trastorno es global, y afecta tanto a las proteínas enzimas como a las demás proteínas constituyentes de los protoplasmas celulares, y por tanto no pueden ser consideradas como típicas lesiones bioquímicas disenzimáticas. Por el contrario, existen casos en los que se bloquea de forma especial un grupo activo de determinada enzima, produciendo los síntomas característicos. Ejemplo de ello son las intoxicaciones por el arsénico (al combinarse con los grupos SH, especialmente del ácido tióctico, bloquea la descarboxilación oxidativa del piruvato), lewisita (bloquea los SH del ácido tióctico), ferricianuros, yodo, acetatos, etc.

2. *Lesiones bioquímicas por alteración de las coenzimas, grupos prostéticos y activadores.* Sabido el papel específico y trascendental de estos factores en la reacción fermentativa, se comprenderá la importancia y repercusión grave que cualquier alteración de ella puede reportar. En estos casos, hay que recordar que numerosas vitaminas tienen su misión en el sentido de actuar como coenzimas, y de aquí que no hagamos mención de los mecanismos de producción de la clínica de ciertas avitaminosis.

3. *Lesiones bioquímicas por acción competitiva (antagonismos metabólicos).* En ocasiones, el trastorno de la reacción enzimática radica en que cualquiera de sus componentes es sustituido, por similitud quimicofísica, con otra sustancia inerte que bloquea la reacción. En efecto, esta acción competitiva puede extenderse a la coenzima, a las enzimas o a los sustratos.

## ■ SEMIOLOGÍA DE LOS TRASTORNOS DEL METABOLISMO DE LAS VITAMINAS

En 1912, Funk denominó vitamina (amina indispensable para la vida) a una sustancia que tenía grupos amino, que procedía de la cascarilla del arroz y de la levadura, y que curaba el «beriberi» de la paloma. Al irse demostrando otros «factores alimenticios accesorios», recibieron también el nombre de vitaminas, si bien algunas no tienen grupos amínicos.

Las vitaminas pueden definirse como compuestos orgánicos que se presentan en alimentos naturales, y que se precisan en cantidades muy pequeñas para el crecimiento, el mantenimiento y la reproducción normales. Algunas vitaminas se presentan en la naturaleza como «provitaminas», es decir, precursoras que deben sufrir alguna modificación para poder desarrollar su función (tabla 13-12).

**Tabla 13-12. Valores normales de vitaminas en sangre**

| | Sangre total | Vitamina Valor |
|---|---|---|
| A | 60-70 | |
| Caroteno | 120 | (20-300) |
| Carotenol | 13 | (9-17) |
| $B_1$ (tiamina) | | (5-13) |
| | 4,7 | (4,3-5,2) |
| | 8 | (4-11) |
| $B_2$ (riboflavina) | 21,2 | (13,3-35) |
| | | (15-60) |
| $B_6$ (piridoxina) | 3 | |
| | | (1,65-1,90) |
| $B_{12}$ (cianocobalamina) | 0,08 | (0,06-0,14) |
| $B_c$ (ácido fólico) | | |
| | total | 3,53 (2,30-5,28) |
| | libre | 0,085 (0,05-0,13) |
| $B_t$ (carnitina) | | (700-1.400) |
| $B_x$ (ácido paraaminobenzoico) | 3,4 | |
| C | | (200-1.720) |
| | 1.300 | (700-1.900) |
| E (tocoferol) | | (300-600) |
| | 600 | (300-1.300) |
| H (biotina) | 0,04 | |
| | 1,23 | (0,75-1,73) |
| Colina libre | 1.320 | (1.030-1.710) |
| | 2.500 | (1.000-4.000) |
| Niacina (ácido nicotínico) | 610 | (450-770) |
| | | (260-573) |
| Niacinamida (nicotinamida) | | (600-700) |
| Ácido pantoténico | 31 | (23-45) |
| | 19,4 | (12-26,8) |

## TIPOS DE VITAMINAS

Las vitaminas se dividen en dos grandes grupos, de acuerdo con el factor solubilidad:

1. *Vitaminas liposolubles.* Son solubles en grasas y sus disolventes. Prototipo, son la A (axeroftol o retinol), D (calciferol), E (tocoferol) y K (naftoquinona).
2. *Vitaminas hidrosolubles.* Son solubles en agua. Prototipo, son las del complejo B y la C (ácido L-ascórbico) y H (biotina).

## CARENCIA VITAMÍNICA

En clínica humana, son más frecuentes los cuadros debidos a carencias vitamínicas que por hipervitaminosis.

Entre las causas de carencias vitamínicas cuentan:

1. *Aporte exiguo* (dietas insuficientes). A veces, la carencia exógena es múltiple (policarencia) y, a veces, asociada a un déficit energético.
2. *Alteraciones en la absorción.* En la esprue, esteatorrea idiopática, enfermedad del páncreas fibroquístico, parasitismo, ancianidad. En la mayoría de los casos, las peor absorbidas son las vitaminas liposolubles, pero también se han observado carencias de hidrosolubles.
3. *Aumento de las necesidades.* Actividad física, crecimiento rápido, infecciones, embarazo, lactancia.
4. *Terapéutica con fármacos.* La más corriente es la carencia del complejo B, que se produce durante el tratamiento con antibióticos de amplio espectro. La vitamina $B_6$ (pirodoxina) es la que parece agotarse en primer lugar. Así, se ha señalado su deficiencia en el tratamiento con isoniacida y penicilamina.
5. *Otros componentes de la dieta.* Las necesidades vitamínicas se relacionan con la ingesta die-

© MASSON, S.A. Fotocopiar sin autorización es un delito.

tética de aquellas sustancias en cuyo metabolismo inciden. Así, por ejemplo, las necesidades de vitamina $B_1$ (tiamina) aumentan con una dosis elevada de hidratos de carbono, y una dieta rica en proteínas exige más vitamina $B_6$ (piridoxina) y vitamina $B_2$ (riboflavina). Las necesidades de vitamina E (tocoferol) varían en proporción directa a la cantidad de ácidos grasos insaturados ingeridos. Se conoce el caso específico de un aminoácido que aumenta las necesidades vitamínicas, la leucina, que se encuentra en el mijo en grandes cantidades, aumenta las necesidades de ácido nicotínico. La avidina, proteína existente en la clara de huevo crudo, se combina con la biotina y puede originar una carencia de ésta.

Algunos peces vivos contienen una enzima que descompone la tiamina, la «tiaminasa», dándose en países que consumen grandes cantidades de pescado crudo carencia de vitamina $B_1$ (tiamina). Algunas bacterias, como el *bacillus tiaminolíticus* también pueden descomponer la tiamina; un 3 % de japoneses sufren carencia de esta vitamina provocada por la infección de este bacilo.

6. *Influencia de otras vitaminas.* Se puede provocar raquitismo en los corderos suministrándoles una dieta con un contenido mínimo, aunque adecuado, de vitamina D y aumentando el nivel del caroteno. Del mismo modo, la deficiencia de una vitamina puede provocar la de otra; por ejemplo, se necesita vitamina C (ácido ascórbico) en la conversión del ácido fólico, en folínico y de ahí que la deficiencia de vitamina C vaya acompañada de signos carenciales de ácido fólico. La experiencia de los prisioneros de guerra sometidos a dietas mínimas indica que las interacciones vitamínicas de este tipo cooperan en la desnutrición humana.

7. *Pérdidas excesivas.* La mayoría de vitaminas hidrosolubles, se encuentran en las excreciones orgánicas (orina, sudor, etc.). En algunos casos (sudación excesiva durante una actividad física en climas calurosos), la magnitud de la pérdida se relaciona de manera directa con el volumen de la excreción. De ahí las frecuentes avitaminosis en los climas cálidos.

## VITAMINA A

## Hipovitaminosis A

La vitamina A también se llama *axerofiol o retinol* por su acción sobre la visión y función alcohol. En estado normal, se presenta en dos o más formas diferentes (vitámeros) conocidas como vitamina $A_1$ y vitamina $A_2$. En el reino vegetal, se encuentran los precursores, denominados carotenoides, los cuales pueden transformarse en la vitamina dentro de la pared intestinal. Entre ellos, el β-caroteno es la provitamina más útil; cuando su molécula se escinde, se liberan dos moléculas de vitamina A.

La vitamina A es indispensable en el trofismo normal de los tejidos epiteliales y la retina. En la práctica, aparecen juntas la carencia de esta vitamina y la desnutrición general. Los únicos signos inequívocos de deficiencia aparecen en los ojos.

**Clínica.** Las manifestaciones clínicas pueden dividirse en:

1. *Efectos en la retina.* El signo más constante es la mala adaptación a la oscuridad (amblíopia crepuscular) o «hemeralopía» (por los autores franceses) o «nictalopía» (por los anglosajones). Es más correcto, pero menos usado, el término «hesperanopía» derivado de «hesper» (tarde) y «anopía» (falta de visión). Su incidencia se corresponde con el nivel sanguíneo de esta vitamina.

La retina tiene dos clases de células receptivas, los conos, que perciben color y visión detallada en luz intensa, y los bastones especializados en la agudeza visual en la oscuridad (visión nocturna). La agudeza visual de los bastones, depende del contenido de un pigmento llamado «púrpura visual o rodopsina», que está formado por la unión de una proteína, opsina, y el retineno, que es un aldehído de la vitamina A. Por acción de la luz, el aldehído 11-cisretineno, se isomeriza en transretineno, al tiempo que la opsina se separa. El transretineno se reduce en la oscuridad para convertirse en vitamina A, bajo la influencia de la retineno-reductasa, cuya coenzima es el NAD. El transretineno puede convertirse en cisretineno, que se recombina con la opsina para volver a formar rodopsina.

2. *Efectos en el segmento anterior.* Se pueden distinguir dos grados:

*a) Xerosis conjuntival* (xeroftalmía). En los niños, esta membrana aparece seca, gruesa y arrugada. Puede extenderse a la córnea. Las *manchas de Bitot* aparecen a menudo en este estado, pero su significación no es definitiva, pues a veces se observan cuando los niveles de vitamina A en sangre son normales. Estas manchas fueron descritas como un conjunto de puntos, de un blanco

brillante, que producen una a modo de mancha nacarada o plateada, al lado de la córnea transparente. Esta mancha mide, aproximadamente, 8 mm en horizontal y 5 mm en vertical, está localizada en la conjuntiva bulbar temporal, región ecuatorial, con base tangencial de 1-2 mm del borde de la córnea y vértice dirigido hacia el ángulo externo del ojo. Conjuntiva bulbar nasal respetada. Epitelio conjuntival ondulado o arrugado. Jamás ulceraciones. Casi siempre afecta a un solo ojo.

*b) Queratomalacia.* Reblandecimiento de la córnea. Puede ser leve o general, e inevitablemente afecta al iris y cristalino, sobre todo cuando se produce una infección secundaria. Suele dejar cicatrices.

Aunque la queratinización de la piel (*piel de rana*), se atribuía a un déficit de esta vitamina, se duda de ello y parece más probable que obedezca a una deficiencia de ácidos grasos.

## Hipervitaminosis A

Aparece por abuso indebido de vitamina A; se ha observado con cierta frecuencia en la infancia y raras veces en los adultos. El primer caso lo describió Josephs (1944) en un niño de 3 años de edad. Los pueblos árticos saben, por tradición, que el hígado de diversos animales polares, como el oso y la foca, es tóxico. Dicha víscera, en el oso, contiene de 13.000-18.000 UI de vitamina A por gramo. Con una sola comida a base de dicho alimento, aparece un cuadro de dolor abdominal, náuseas, vómitos, cefalea intensa, vértigo, irritabilidad y somnolencia; al cabo de uno o dos días, descamación generalizada de la piel.

En los *niños,* tras la ingestión de grandes dosis en breve tiempo, aparecen inquietud, vómitos, anorexia, abombamiento de las fontanelas e hipertensión del líquido cefalorraquídeo. Si la ingestión excesiva data de meses, el crecimiento se detiene y aparecen trastornos nerviosos y psíquicos (dolor en los trayectos nerviosos y generalizados, irritabilidad) y cutáneos (sequedad de la piel, exantema pruriginoso, alopecia). Los huesos muestran, al examen radiológico, una proliferación perióstica dolorosa a la presión. El cuadro aparece de manera solapada y progresiva y remite al suprimir la causa.

En los *adultos,* la dosis más pequeña que produce síntomas es de 50.000 U/día durante 18 meses. Siempre se observa un período de latencia antes de que aparezca el síndrome. Al suprimir la medicación, los primeros que desaparecen son los síntomas osteoarticulares. Los síntomas más frecuentes son una importante sensación de fatiga con falta de interés por el medio ambiente, acortamiento o supresión de la menstruación, o ambos; dolor osteoarticular leve o severo, sobre todo en la región lumbosacra, y con remisiones; en el sistema epitelial, pérdida del cabello y vello corporal, incluso de las cejas y pestañas, sequedad de labios, ulceración de la mucosa bucal, vesículas en la lengua, descamación generalizada con pigmentación y prurito; en el aparato gastrointestinal, anorexia, pérdida de peso, dolor en el hemiabdomen derecho, hepatomegalia y esplenomegalia.

Entre otros síntomas, figuran la polaquiuria y, de los neurológicos, cefalea. En la sangre, destacan una anemia leve, leucocitosis y neutropenia. La prominencia de los ojos es el único síntoma que no remite al suprimir la vitamina A. Los datos de laboratorio son todos normales, con excepción de niveles elevados de vitamina A en sangre. Las pruebas funcionales hepáticas dan también resultado normal.

No se conoce bien la patogenia de estas alteraciones. Para unos se trataría de una hipovitaminosis secundaria por desplazamiento. La hepatomegalia se debe, probablemente, a la acumulación de grandes depósitos de vitamina A en el hígado. Se ha observado que, bajo la influencia de grandes dosis de vitamina A, se reduce la retención de $I^{131}$.

# VITAMINAS DEL GRUPO B

Las vitaminas del complejo B son hidrosolubles y no constituyen una entidad química, sino un complejo integrado por diversas vitaminas con distinta constitución química y acción fisiológica. Las células no las contienen libres, sino vinculadas a los cuerpos proteicos. Las principales vitaminas de este grupo son las $B_1$, $B_2$, ácido nicotínico, $B_6$, $B_{12}$, $B_5$, biotina o vitamina H, ácido paraminobenzoico y ácido fólico o vitamina M.

## Vitamina $B_1$ (aneurina, tiamina)

Tiene en su estructura dos heterósidos, uno pirimidínico y otro tiarólico. Se encuentra ampliamente difundida en los reinos vegetal (semi-

© MASSON, S.A. Fotocopiar sin autorización es un delito.

llas, levaduras, gérmenes de trigo, pan integral de trigo o centeno) y animal (hígado, huevos, jamón, tocino). La necesidad diaria de aneurina está en relación con la ingesta de glúcidos; se estima de 1-2 mg.

La tiamina se combina con el ácido pirofosfórico formando pirofosfato de tiamina (TPP), que actúa como coenzima de las carboxilasas. Actúan en la descarboxilación del ácido pirúvico y (cetoglutárico.

Los grados menores de deficiencia provocan negligencia, aprensión, anorexia y fatiga; se pierde habilidad manual y el enfermo se vuelve irritable, confuso y poco atento en los detalles; un signo característico es la irritabilidad miotáctica.

La carencia acusada motiva una enfermedad grave llamada *«beri-beri»,* caracterizada por alteraciones cardiovasculares y neurológicas. Los signos y síntomas varían según el individuo, la duración e intensidad de la carencia y la importancia del brote. Existen tres clases principales de «beri-beri», el «seco», edematocardíaco o «húmedo» y el cerebral (*síndrome de Wernicke*). Las carencias vitamínicas graves y agudas originan síntomas cerebrales, a veces con profundos trastornos mentales. Existe también polineuritis (con paresias o parálisis, atrofia muscular y trastornos de la sensibilidad), y gran dilatación cardíaca (sobre todo del corazón derecho) con bradicardia y anomalías específicas del trazado electrocardiográfico (inversión de la onda T en I y II, y presentación de onda T coronaria y alargamiento de QT en otras derivaciones). Asimismo, está aumentada la lipemia. El estado de carencia en vitamina $B_1$ puede objetivarse con la determinación de la actividad transcetolásica del suero.

## Vitamina $B_2$ (riboflavina y lactoflavina)

En su estructura, hay un núcleo de dimetilsoaloxacina y de ribitol. Está ampliamente difundida en el reino vegetal y animal. Actúa formando parte de las coenzimas de las flavoproteínas, que se comportan como deshidrogenasas.

Las necesidades diarias de riboflavina en el hombre varían entre 1,8-2,5 mg/24 h.

Los primeros signos de carencia pueden ser de carácter general o tener relación con lesiones orales y oculares. Sensibilidad y ardor en los labios, boca y lengua con incomodidad al comer y tragar. Entre los síntomas oculares, se incluyen la fotofobia, lagrimeo (epifora), ardor y picores de los ojos, fatiga visual, blefarospasmo. La sensación de «arenilla o cuerpo extraño» bajo los párpados, es casi constante.

Las lesiones de los labios consisten en fisuras (queilosis) y «estomatitis angular». La lengua aparece engrosada, edematosa y con la superficie lisa, depapilada y enrojecida. La llamada «lengua geográfica» puede ser signo de avitaminosis incipiente. La dermatitis provocada por la misma causa comienza, casi siempre, en el pliegue nasolabial y es de carácter escamoso y grasiento. También aparecen lesiones parecidas alrededor de los ojos, en las orejas, escroto y vulva. Se ha descrito una vascularización característica de la córnea, en que los capilares del plexo límbico proliferan y se extienden en las capas superficiales, anastomosándose para formar rectas o curvas. Esta hipervascularización se produce en casi toda la circunferencia de la córnea y es bilateral; no raras veces se desarrolla opacidad corneana. La médula ósea muestra una hipoplasia eritroide y, como consecuencia de ello, un estado de anemia aplásica.

## Vitamina $B_6$ (piridoxina)

La denominación piridoxina abarca el grupo «$B_6$» con el piridoxol (el alcohol), el aldehído (piridoxal) y la amina (piridoxamina). Todos son derivados de la piridoxina, y ampliamente distribuidas en pequeñas concentraciones en todos los tejidos animales o vegetales. Esta vitamina se combina con el ácido fosfórico, convirtiéndose en fosfato de piridoxal, que actúa como coenzima de algunos sistemas enzimáticos que catalizan reacciones importantes en el metabolismo de aminoácidos, como transaminación, descarboxilación, así como otras reacciones.

Es difícil provocar signos carenciales restringiendo la dieta. Aparecen lesiones del tipo de la seborrea periocular, boca y nariz y en algunos casos queilosis y glositis. La neuritis periférica, frecuente en enfermos tratados con grandes dosis de isoniacidas, se debe, con gran probabilidad, a una disminución de la eficacia de las enzimas de la vitamina $B_6$. Es constante la disminución del número de linfocitos. Se dan casos de anemia hipocroma y pérdida de la capacidad para transformar el triptófano en ácido nicotínico.

En los niños, se observan convulsiones causadas, sugestivamente, por el agotamiento del ácido $\gamma$-aminobutírico del cerebro.

## Vitamina $B_{12}$ (cianocobalamina; cobalamina, factor extrínseco [Castle]; factor proteico animal)

Tiene la fórmula estructural más complicada de todas las vitaminas, con un sistema cíclico parecido al de las porfirinas, con un grupo cianuro y un átomo de cobalto.

Se encuentra especialmente en el hígado, huevos, leche, carne y pescados.

La absorción de vitamina $B_{12}$ a partir del tracto gastrointestinal depende de un constituyente del jugo gástrico, al que Castle denominó «factor intrínseco». Este factor forma parte de la mucoproteína gástrica que se encuentra en el cardias y en el fundus, pero no en la zona píloro.

El factor intrínseco mantiene una interacción con la vitamina $B_{12}$ o factor extrínseco para protegerla durante la fase intestinal, y así facilitar la absorción. Sin embargo, también interviene en la actividad de la vitamina a nivel celular.

La absorción de la vitamina $B_{12}$ se realiza exclusivamente en el íleon. El porcentaje de absorción es mayor en dosis pequeñas que grandes. La vitamina absorbida, es almacenada en el hígado. La necesidad mínima diaria se fija en 2,8 μg/24 h.

Su actividad fisiológica está interrelacionada con la del ácido fólico, participando junto con éste en la biosíntesis de los grupos metilolábiles, con un papel muy significativo en la biosíntesis de la metionina, y en mantener el glutatión y los grupos de enzimas sulfhidrilo en estado reducido. También influye en el metabolismo de los lípidos (acción sobre los tioles) y actividad del metil-malonil-coenzima A isomerasa.

La deficiencia de vitamina $B_{12}$ en el hombre se produce por las circunstancias siguientes:

1. *Ingestión dietética inadecuada de la vitamina $B_{12}$.* Ocurre de forma excepcional, porque la vitamina se encuentra difusamente distribuida, pero a veces se observa en ancianos y en vegetarianos estrictos, y rara vez en la «anemia macrocítica tropical».
2. *Déficit de factor intrínseco.* Se debe a la actividad irregular del estómago, como en la «anemia perniciosa de Addison» o en la subsiguiente gastrectomía total.
3. *Interferencias bacterianas o parasitarias en la absorción normal de vitamina $B_{12}$ en el tracto digestivo.* Como en ciertas infecciones.
4. *Deficiencia en la capacidad del epitelio intestinal para absorber la vitamina.* Como en algunos casos de esteatorrea.

La reacción típica ante cada una de estas deficiencias es la génesis de una anemia macrocítica. Los eritrocitos son mayores de lo normal, con gran variedad de tamaño y una saturación de hemoglobina normal.

En la médula ósea, se da un tipo megaloblástico de maduración de hematíes contrario al modelo general normoblástico. Las células precursoras de las series megaloblásticas contienen ácido ribonucleico (ARN) y desoxirribonucleico (ADN) en cantidades superiores a lo normal, y la razón ARN/ADN está aumentada.

La vitamina $B_{12}$ sólo es específica para el tratamiento de la anemia perniciosa. En las otras anemias megaloblásticas, el ácido fólico tiene un efecto más rápido (como en la anemia macrocítica, la esprue) o simplemente efecto, cuando la $B_{12}$ no produce respuesta (anemia megaloblástica infantil y del embarazo). En estas otras anemias macrocíticas, se administran ácido fólico y vitamina $B_{12}$ a un mismo tiempo.

En los casos avanzados de anemia perniciosa, se produce desmielinización de las fibras blancas de la médula espinal, que afecta a la columna dorsal y lateral (degeneración combinada subaguda de la médula).

La *administración de ácido fólico o de vitamina $B_{12}$* puede producir los siguientes efectos clínicos:

1. *Cambio de la maduración de los hematíes, del tipo megaloblasto al normoblasto.* Esto ocurre temporalmente con ácido fólico.
2. *Un subsiguiente aumento de reticulocitos.* Cuyo número está en proporción inversa al de hematíes antes del tratamiento.
3. *Un aumento de los hematíes hasta el nivel normal.* Sin embargo, aunque tanto el ácido fólico como la $B_{12}$ actúan contra la anemia, sólo la segunda ejerce un efecto protector o curativo de la degeneración de la médula espinal. Probablemente, la curación es debida a una interacción del ácido fólico y la $B_{12}$ en la hematopoyesis, de modo que se dispone de menos cantidad para su actividad en la médula espinal. Si en la anemia perniciosa se administra ácido fólico solo, se puede precipitar una degeneración subaguda combinada de la médula, por lo que su administración está contraindicada a menos que vaya acompañada al mismo tiempo de dosis adecuadas de vitamina $B_{12}$.

© MASSON, S.A. Fotocopiar sin autorización es un delito.

Es propia de la deficiencia de $B_{12}$, la eliminación urinaria excesiva de *metilmalato,* que no puede ser convertido en succinato en ausencia de esta vitamina. En lugar de, como máximo, 5 mg/24 h, se eliminan 20-100 mg/24h o más. Las pruebas destinadas a demostrar la falta de absorción de vitamina $B_{12}$ consisten en administrar *per os* $B_{12}$ con su átomo de cobalto marcado $Co^{58}B_{12}$ y persiguiendo la cantidad que de éste es excretada por la orina *(test de uroexcreción* de $Co^{58}B_{12}$, de Shilling). En el intervalo de las 24 h, la orina recogida de los sanos posee más del 8 % de la vitamina $B_{12}$ radiactiva ingerida, en tanto que los perniciosos sólo eliminan un 0-2,3 %, y esta cifra acrece si se administra factor intrínseco purificado, hecho que no se opera en caso de esprue.

## Ácido nicotínico (niacina; factor preventivo de la pelagra, enfermedad de Casal)

El ácido nicotínico es el ácido β-carboxil piridínico; la amida correspondiente es la nicotinamida. Existe en cantidades elevadas en grasas, carne, pescado, trigo y alimentos derivados del trigo completo. Con frecuencia, se presenta en formas no absorbibles (caso del maíz) por lo que las carencias graves se observan en las zonas del mundo donde éste es la base dietética principal. En México, contra lo que cabría esperar, no se da con gran frecuencia porque existe la costumbre, resultado sin duda de siglos de experiencia, de tratar el maíz con agua de cal antes de hacer las «tortillas», y de este modo se libera el ácido nicotínico.

La nicotinamida en forma de nucleótidos constituye las coenzimas para muchas deshidrogenasas.

La carencia de ácido nicotínico motiva la enfermedad conocida como *«pelagra o mal de la rosa»,* bien estudiada por el español Casal (1735). Los síntomas varían mucho y, a veces, se reducen nemotécnicamente a dermitis, diarrea, demencia («enfermedad de las tres D»); *pelagra sine pelagra* es la descripción que se hace a veces de esta dolencia en ausencia de manifestaciones cutáneas. Precedida de molestias vagas (inapetencia, trastornos dispépticos), aparecen glositis y trastornos gastrointestinales (diarrea a veces alternante con fases de estreñimiento) y lesiones cutáneas. Éstas sólo se dan en verano, y señalan con precisión el límite de la piel sometida a la acción de los rayos luminosos. Quedan preservadas las palmas de las manos, las plantas de los pies y zonas cubiertas del cuerpo (al revés de lo que ocurre en la enfermedad de Addison). Se afecta de manera simétrica el dorso de las manos y pies (en quienes andan descalzos), frente, dorso de la nariz, regiones malares, barbilla, cuello (*collar de Casal*).

Una vez remitida la dermitis aguda (piel tumefacta, rubicunda, vesiculosa), las zonas afectas muestran pigmentación ocrácea, descamación e hiperqueratosis con atrofia. Entre los primeros síntomas mentales, se incluye lasitud, aprensión, depresión y pérdida de memoria; posteriormente, pueden aparecer desorientación, confusión y, a veces, crisis maníacas. Se cree que la carencia aguda de ácido nicotínico produce un síndrome cerebral relacionado con la «encefalopatía de Wernicke», con oscurecimiento de la conciencia, rigidez neurótica y reflejos incontrolados de sorber y agarrar. Se han señalado alteraciones oculomotoras, estupor, delirio y depresión agitada.

La presencia de mielosis funicular, anemia (hipo o hipercroma), glositis y aquilia le confiere una cierta relación con la anemia perniciosa. La pelagra se considera una avitaminosis global del complejo $B_2$ con predominio del ácido nicotínico.

## Vitamina M (ácido fólico; factor *lactobacillus Casei*; vitamina $B_c$; ácido pteroil-glutámico [PGA])

El PGA es una combinación del núcleo pterina, el ácido paraaminobenzoico y el ácido glutámico; si éste se sustituye, desaparece también el efecto de la vitamina. El ácido fólico existe en todos los vegetales y también en el hígado y riñón. Su contenido se reduce notablemente en los alimentos cocinados. Transfiere el ácido fórmico y el formaldehído activados. El resultado típico de su carencia es la maduración megaloblástica de los glóbulos rojos en la médula ósea, lo que origina una anemia macrocítica; va acompañada de leucopenia. Las causas más frecuentes de su déficit son la mala absorción intestinal (esprue, fístula yeyunocólica, cirrosis hepática) y el embarazo, pues el feto en desarrollo tiene una gran demanda de ácido fólico, que a veces no es posible descubrir por madres subalimentadas. Su falta se descubre dosificando la concentración urinaria de ácido formínico glutámico tras sobrecarga oral con histidina.

Las sulfamidas y el triamterene tienen carácter antifólico, por lo que se debe evitar su toma en pacientes con megaloblastosis por éste déficit.

## Ácido pantoténico (vitamina $B_5$)

Se denomina también *«factor anticanicie y favorecedor de la pilificación»*. Es el d(+)-a(-)-dihidroxi-ββ-dimetil-butiril-β-alanina. Está muy difundido en la naturaleza. Las necesidades diarias se estiman en 10-15 mg (5 mg/1.000 cal). Es un componente de la coenzima A, coenzima de transacetilasas que cataboliza los transportes del grupo acilo (-CO-R). La coenzima A está formada por la unión de un nucleótido (3 AMP) con un pirofosfato unido al ácido pantoténico, que está ligado a la mercaptoetilamina.

Se ha provocado deficiencia en voluntarios alimentándolos con una dieta sintética carencial o, en un proceso más rápido, incluyendo también en aquélla un antagonista (el ácido y-metilpantoténico). Tras 12 semanas de dieta carencial, aparecen los síntomas de la deficiencia, es decir cefalea, astenia, alteraciones en la coordinación motora, parestesia, calambres musculares y perturbaciones gastrointestinales; en algunos individuos, se observan efectos cardíacos, como taquicardia e hipotensión ortostática; los efectos endocrinos incluyen una mayor sensibilidad al efecto hipoglucémico de la insulina; eosinopenia. En los estados carenciales generalizados, se registran niveles sanguíneos bajos de ácido pantoténico. Cuando la deficiencia es mayor y global, es muy difícil distinguir los rasgos específicos ocasionados por cada factor.

# VITAMINA C

## Hipovitaminosis C (ácido L-ascórbico)

Se llama también «vitamina antiescorbútica», por ocasionar su carencia el escorbuto. Desde el punto de vista químico, se trata del ácido L-ascórbico. Al contrario de la mayoría de las especies animales, el organismo humano no puede sintetizar ácido ascórbico. Procedente, en su mayor parte, de plantas verdes y frutas cítricas, se absorbe con facilidad en el tracto intestinal; esta absorción es menor en la vejez y en la aclorhidria, y también en ciertas infecciones intestinales.

Respecto a su acción fisiológica, se sabe que activa ciertos fermentos; que estabiliza la adrenalina, tan inestable; que favorece la hemostasia; que impermeabiliza la pared de los capilares, y que contribuye a la síntesis del tejido conjuntivo y de sostén, particularmente de la matriz ósea, sustancia fundamental del cartílago y del colágeno. Es imprescindible en el metabolismo normal de la tirosina y de otros aminoácidos aromáticos. Otra función importante de la vitamina C es la conversión del ácido fólico en folínico y, por lo tanto, su déficit es capaz de ocasionar trastornos de tipo megaloblástico en la eritropoyesis.

**Tipos.** Existen dos tipos de hipovitaminosis C:

1. *Escorbuto* (del holandés «Scheurbook»: bota ulcerada). Se produce como consecuencia de una alimentación sin vegetales frescos; es, pues, una infranutrición cualitativa. Se caracteriza por gingivorragias, hemorragias cutáneas y musculares, y por alteraciones del esqueleto (en los jóvenes). Sus síntomas típicos suelen ir precedidos de un período prodrómico en los que hay lasitud, debilidad irritable, vagos dolores musculares y articulares, y pérdida de peso.

Las lesiones gingivales empiezan en las papilas interdentarias, a menudo en la región de los incisivos, con tumefacciones de consistencia esponjosa y color rojo azulado; a veces, llegan a ocultar los dientes, los cuales se aflojan y llegan a caer; no hay adenomegalias angulocervicales.

Las hemorragias musculares se observan, casi siempre, en las zonas sometidas a gran esfuerzo funcional (en especial en los flexores con tendones largos, gemelos), con preferencia en las extremidades inferiores. En la piel, las manifestaciones hemorragíparas tienden a localizarse en las extremidades inferiores, y a nivel de los folículos pilosos, que resaltan a menudo como un rallador (*liquen escorbútico*), sin ser excepcionales las sufusiones extensas, sobre todo en las caras de flexión.

En los enfermos jóvenes, a veces, se producen en las articulaciones costocondrales de las costillas inferiores, extravasaciones hemáticas con infracciones (crepitación), tumefacción y dolor a la presión, así como cierto parecido al rosario raquítico, y ensanchamiento de la base del tórax. En casos avanzados, son posibles hemorragias en conjuntiva, retina o cerebro y también en periostio, nariz, tracto gastrointestinal y genitourinario.

2. *Escorbuto infantil* (enfermedad de Möller-Barlow). Sólo se observa en niños alimentados artificialmente, nunca en los lactados por su madre. Se caracteriza por comienzo gradual y tórpido y, sobre todo, por tumefacciones dolorosas de la porción inferior del muslo, muy sensibles a los movimientos y a presiones ligeras. Los enfermos

© MASSON, S.A. Fotocopiar sin autorización es un delito.

ofrecen el «signo del muñeco o títere», ya que al cogerles, con ligera presión, las epífisis distales reaccionan inmediatamente con separación y encogimiento de los hombros; más tarde, se desarrollan extensos hematomas subperiósticos; cuando ya han brotado los dientes, aparece a veces, una gingivitis como el escorbuto; las hemorragias cutáneas y mucosas anemizan al paciente.

**Radiología.** Las características radiológicas más relevantes del escorbuto son (fig. 13-4):

1. *Aumento de la transparencia de los extremos de las diáfisis.* Dando la imagen clásica del vidrio esmerilado, por desaparición de las imágenes trabeculares.
2. *Signo del anillo de Wimberger o anillo vítreo.* Cortical muy delgada y bien marcada. Dando la impresión de estar reseguida a lápiz; este signo es muy reconocible en los núcleos epifisarios.
3. *Línea blanca de Fränkel.* Que corresponde, histológicamente, con la zona de escombros. Consiste en una sombra transversal irregular y engrosada en la metáfisis, y constituye una intensificación de la zona de calcificación preparatoria. Esta banda puede terminar lateralmente en forma de espolón o pico.
4. *Línea escorbútica de Palkan.* Por debajo de la línea blanca metafisaria, aparece una zona radiotransparente que, a veces, sólo se destaca en forma de defecto triangular lateral (*signo del ángulo*). Esta imagen es típica del escorbuto.
5. *Hemorragias subperiósticas.* Cuando el periostio separado se calcifica, se hace visible radiológicamente y, por lo tanto, es un signo tardío y se observa primordialmente en el fémur.

## VITAMINA D

### Hipovitaminosis D

Las vitaminas D (calciferol) son esteroles que aparecen sólo en el organismo animal. La vitamina $D_3$ (colecalciferol) deriva del 7-dehidro-colesterol por irradiación con luz ultravioleta, y existe en la piel humana y en los aceites de hígado de ciertos peces. El componente más activo y útil en clínica humana es la vitamina $D_3$ (ergocalciferol, ergosterol irradiado). Las vitaminas D, se absorben en el tracto intestinal junto con grasas, ya que todas son liposolubles.

La vitamina D está muy relacionada con el metabolismo del calcio y del fósforo. Su principal acción es aumentar su absorción intestinal. También tiene un efecto directo sobre el proceso de calcificación aumentando el depósito de fosfato cálcico en los huesos. En los riñones, aumenta la filtración de fosfatos. Se cree que actúa sobre la fosfatasa alcalina sérica. Los cambios de actividad de ésta explicarían las alteraciones de absorción intestinal, riñones y huesos.

### *Características de la deficiencia de vitamina D*

En la infancia, produce *raquitismo;* en la madurez, *osteomalacia.* Los rasgos que diferencian la

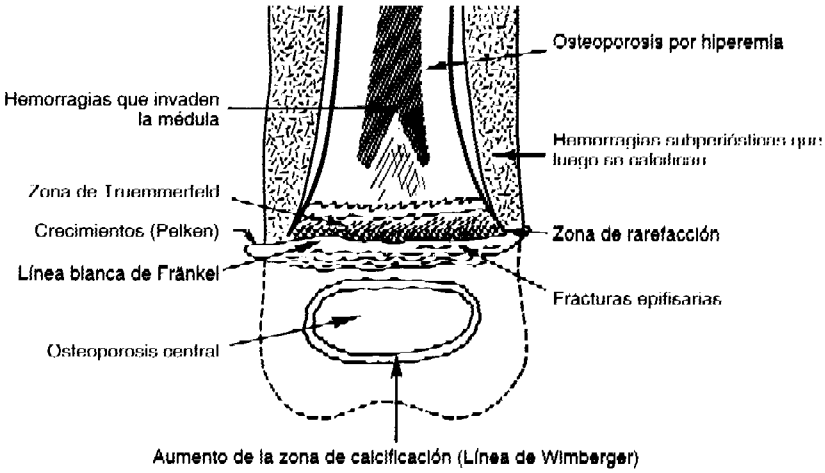


**Fig. 13-4.** Signos radiológicos del escorbuto.

primera de la segunda son sólo que las terminaciones de los huesos de los niños están en continuo crecimiento. Este crecimiento es modificado en el raquitismo hasta tal punto que se producen aumentos y deformaciones que nunca se dan en la osteomalacia, porque en los adultos no existe el cartílago epifisario (o de conjunción).

**Raquitismo.** Las manifestaciones precoces del raquitismo se manifiestan, esquemáticamente:

1. *Durante el 1.er semestre,* en el cráneo.
2. *En el 2.° semestre* en el tórax.
3. *En el 3.er semestre,* en los miembros inferiores y dentición.

A veces, van precedidos de sudación excesiva y trastornos gastrointestinales.

En la craneotabes, se reblandecen zonas del cráneo, casi siempre entre los huesos occipital y parietal, a lo largo de la sutura lambdoidea (para explorar este defecto se coge el cráneo con las palmas de las manos, estando el explorador frente al enfermo, y se palpa la región occipitoparietal con los dedos, entonces se nota que el cráneo cede a la presión, y cuando se quitan los dedos vuelve a su primitiva posición, como cuando se aplasta un pergamino); después engrosa la bóveda craneana y aparece la «protuberancia craneana» característica.

La primera dentición se retrasa, con o sin aparición desordenada de los dientes.

El signo que aparece después de la craneotabes es la hipertrofia de las articulaciones condrocostales de la extremidad anterior de las costillas («rosario raquítico»). La espina dorsal se deforma en cuanto a su postura, pero no en lo que atañe a su estructura real. Hipertrofia de las conjunciones diáfiso-epifisarias de los huesos largos (rodete de la muñeca y submaleolar) y el asta se curva en distintas direcciones, según la edad en que se desarrolla la enfermedad; así, al segundo año, son habituales las piernas «corvas». Cuando un niño con raquitismo grave comienza a caminar, lo hace columpiándose. La deformación de la pelvis es una causa importante de distocia en las mujeres adultas. La enfermedad afecta también los músculos del abdomen, apareciendo el aspecto «panzudo»; a veces, pies planos. La atrofia del crecimiento puede ser extrema.

**Manifestaciones radiológicas más típicas del raquitismo.** Podemos señalar (fig. 13-5):

1. *Disminución* de la opacidad de las metáfisis con trabeculación y frecuentemente, con zonas de menor opacidad. En ocasiones, se observa también una imagen de doble contorno con una cortical (a diferencia de lo que sucede con el escorbuto), que apenas destaca.
2. *Ensanchamiento* de la extremidad de la diáfisis, que aparece con aspecto festoneado, irregular, deshilachado y difuminado. Su forma es cóncava, con apariencia de cáliz.
3. En la *radiografía del carpo,* se observa un aumento del espacio entre los extremos distales del cúbito y radio con los metacarpianos.
4. Existe un *retraso* en la aparición de los puntos de osificación.

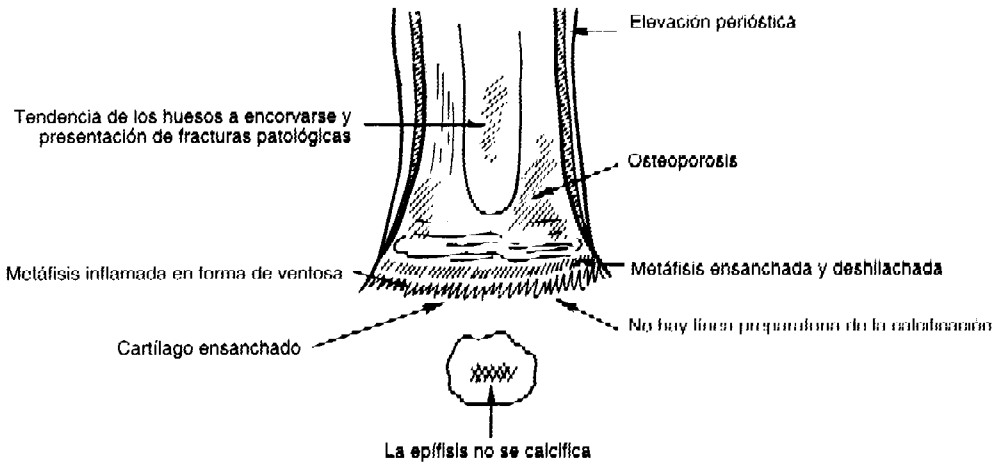


**Fig. 13-5.** Signos radiológicos del raquitismo.

© MASSON, S.A. Fotocopiar sin autorización es un delito.

5. *Deformidades*, sobre todo en forma de incurvaciones o arqueamientos, en especial en las extremidades inferiores.

6. Ocasionalmente, *fracturas en tallo verde.*

Al iniciarse la curación, aparece una línea densa, en la extremidad de la diáfisis, llamada «línea de calcificación preparatoria», sobre la que hay una línea más clara de tejido osteoide, que al final acabará por calcificarse completamente.

**Osteomalacia.** Es la hipovitaminosis D en el adulto. La rarefacción de los huesos acrece de manera continua, sobre todo los de la pelvis, tórax y extremidades. La pelvis presenta una deformidad característica. Aumenta la convexidad del sacro, los bordes del hueso ilíaco se aplastan, el estrecho superior de la pelvis es asimétrico y se estrecha más. En los huesos de las extremidades, la cortical se adelgaza. Se producen fracturas sin motivo. La *osteoporosis senil* muestra una notoria rarefacción ósea facilitadora de fracturas después de traumatismos menores. A la disminución en la formación de la matriz orgánica del hueso, se añade la menor aposición de calcio.

## Hipervitaminosis D

La amplia ingestión de dosis masivas de calciferol provoca una amplia calcificación de los cartílagos blandos, incluyendo pulmón y riñones. Los síntomas consisten en pérdida de peso, inapetencia, debilidad general, hipotonía muscular, cefaleas, dolores osteoarticulares, confusión mental, poliuria (pretende eliminar el exceso de calcio y fósforo, pero puede conducir a la deshidratación mortal). En el análisis de la orina, hay signos de sufrimiento renal (albuminuria, cilindruria, algunos cilindros de calcio cuando aquélla no es muy ácida) y cifras altas tanto de calcio como de fósforo.

Es muy importante que la ingestión diaria de esta vitamina en los niños pequeños no sobrepase las 400 U.

# VITAMINA E

## Hipovitaminosis E (tocoferol)

Se han identificado siete tocoferoles, que fueron aislados del germen del trigo. El más activo es el α-tocoferol, que deriva de un núcleo de cromano. Su absorción es parecida a las de otras vitaminas liposolubles. Probablemente, va unida a la absorción de grasas y facilitada por la presencia de sales biliares. La vitamina E facilita la absorción de vitamina A y carotenos. En el hombre, el estado carencial de esta vitamina se debe a alteraciones de la absorción intestinal. El tocoferol tiene una acción antioxidante. Impide la oxidación de los ácidos grasos no saturados. Se le atribuye un papel en la respiración intracelular, posiblemente por la actuación sobre los niveles de ubiquinona y coenzima A. Su déficit altera el metabolismo del ácido nucleico.

En muchas especies animales, su carencia motiva degeneración de los testículos, anormalidades en la gestación, distrofia muscular y defectos en los sistemas nervioso central y vascular. No está demostrada esta acción en el hombre.

En los niños con absorción deficiente de grasas (esprue, enfermedad fibroquística del páncreas), aparece pigmentación ceroide y cambios musculares que recuerdan los síntomas carenciales de vitamina E en los animales. También se produce creatinuria, hemólisis anormal de los hematíes y lipoproteinemia.

En los adultos, cuando existen alteraciones en la absorción de grasas, se encuentran también niveles bajos de tocoferol. Valor sérico normal: 1 mg/dl.

# VITAMINA K

## Hipovitaminosis K (menadiona)

Hay un cierto número de compuestos químicos que, en cierto grado, poseen actividad de vitamina K. Todos están relacionados con el 2-metil, 4-naftoquinona, que se conoce como menadiona o vitamina $K_3$.

La vitamina K, como todas las liposolubles, se absorbe junto con las grasas de la dieta en presencia de sales biliares. Se acumula en el hígado. Se conocen antagonistas, entre ellos, las quinonas relacionadas con la vitamina K (2-cloro-3-fitil,4-naftoquinona), cumarinas derivadas e indanedionas. Estos dos grupos de compuestos se usan como anticoagulantes.

La carencia de vitamina K es debida a la absorción intestinal reducida (ictericia obstructiva [ausencias de sales biliares], defectuosa absorción de las grasas [esprue]), a su utilización reducida a nivel del hígado (cirrosis) o al empleo de antagonistas (anticoagulantes).

En circunstancias fisiológicas, no se precisa la ingesta de esta vitamina, puesto que *la sintetizan las bacterias intestinales.*

La *función más importante de la vitamina K* es la formación de los factores coagulantes proteicos a nivel del hepatocito; en especial, protrombina, proconvertina o factor VII, factor Christmas o factor IX.

Se observa su carencia en el *recién nacido* (el tracto digestivo es prácticamente estéril; su flora intestinal no está aún lo suficiente establecida para producir vitamina K, por lo cual no es capaz de crear su propia «protrombina»; además, la leche materna es una fuente muy pobre en esta vitamina); en los *adultos* con malabsorción, ictericia obstructiva y alteraciones hepáticas diversas (cirrosis [en estos niveles bajos, responden raras veces a la administración de este fármaco, la respuesta se ha utilizado como prueba del grado de disfunción hepática (*prueba de Koller*)], hepatitis agudas, enfermedades malignas); en los tratamientos antibióticos intensos y prolongados se inhibe el desarrollo bacteriano (lo que puede motivar cuadros hemorragíparos).

La administración de anticoagulantes orales (cumarínicos) motiva una carencia yatrógena a veces muy intensa.

## VITAMINAS DE VALOR INTERMEDIO

Al lado de las sustancias que desempeñan función vitamínica comprobada, existen otros factores accesorios de la alimentación para los que se ha reivindicado una función «vitamínica». Las pruebas son muy débiles en algunas de ellas.

### Biotina (vitamina H)

Es un derivado cíclico de la urea con un anillo tiofeno adherido. Las cifras más altas se encuentran en levaduras, hígado, riñón. Se absorbe bien en el intestino delgado. Se le atribuye un importante papel como coenzima en el metabolismo intermediario de hidratos de carbono, proteínas y grasas. Interviene en numerosas reacciones de carboxilación, aunque algunas sólo tienen lugar en el reino animal:

1. *Carboxilación* del ácido pirúvico, para formar ácido oxalacético («reacción Wood-Werkmann»).
2. *Conversión* del ácido propiónico en succínico, vía metil-malonil-CoA.
3. *Transcarboxilación* en el catabolismo de varios aminoácidos, como leucina, isoleucinas.
4. *Conversión* del acetil-CoA en malonil-CoA, en la formación de la larga cadena de los ácidos grasos.
5. Posible *formación* de citrulina, una sustancia intermediaria en la síntesis de la urea a partir de ornitina y $CO_2$.
6. Posibles *efectos* sobre la purina animal y síntesis de pirimidina y ácido aspártico.

Excepto en los niños, no se produce, o es excepcional, un estado carencial natural. En carencias provocadas experimentalmente, se origina una dermatitis benigna que se desarrolla al cabo de unas cuatro semanas, a la séptima u octava aparecen trozos descamados, sobre todo en las extremidades, de aspecto escamoso, seco y grisáceo. Los individuos se quejan de dolores musculares, hiperestesia y lasitud. En casi todos los casos, se diagnostica anemia.

Dos enfermedades infantiles, la *dermatitis seborreica y la eritrodermia descamativa* (enfermedad de Leiner), parecen tener relación con la carencia de biotina, pues los niños que las padecen tienen niveles inferiores a lo normal en sangre y orina, y responden al tratamiento con la biotina.

### Inositol (mesoinositol)

Es un compuesto parecido a los hidratos de carbono, con nueve formas isoméricas posibles. Existe de forma natural en frutas, zumos y cereales, en forma libre o combinaciones como fitina y liposterol. Es hidrosoluble e insoluble en disolventes orgánicos. En una dieta exenta de grasas, ha mostrado poseer actividad lipotrópica. En el organismo humano, parece influir en el crecimiento corporal y en la pilificación.

### Vitamina P (citrina)

Abundante en el zumo de limón, pertenece a la familia de las flavonas. Conjuntamente con la vitamina C y rutina, parece ser que impermeabiliza los capilares (por lo cual, se califica de «vitamina impermeabilizante» o vitamina P). Desempeña un papel en las diátesis hemorrágicas angiopáticas y retinopatías.

© MASSON, S.A. Fotocopiar sin autorización es un delito.

## Ácido paraaminobenzoico (PABA)

Es un antagonista de la acción bacteriostática de las sulfamidas. Influye en el crecimiento corporal. Su déficit motiva decoloración del pelo.

## Colina

Tiene algunas funciones bioquímicas importantes:

1. *Se convierte* en betaína, importante donador de muchas reacciones de transmetilación.
2. *Se acetila* a la forma acetilcolina, mediador de la transmisión sináptica.
3. *Previene* la acumulación de cantidades anormales de grasa en el hígado (actividad lipotrópica).

## Vitamina T (Goetch, 1946)

Influye sobre el crecimiento somático. Se administra en pacientes con infantilismo o crecimiento somático desmedrado. Se ha aislado del cuerpo de algunos insectos (especialmente térmites) y hongos inferiores.

## Ácido lipoico

Como la carnitina, influye sobre el desarrollo corporal; parece ser un donante de metilo en el transporte de ácidos grasos a las células musculares.

## Vitamina $B_{15}$ (ácido pangámico)

Se conoce su acción favorecedora de la transmetilación de las grasas y proteínas de la pared arterial, hígado, cerebro, etc.

## Ubiquinona (coenzima Q)

La naturaleza vitamínica de este factor es discutida. Parece participar en la cadena respiratoria como sistema redox.

## Vitamina F

Son ácidos grasos esenciales no saturados, entre los cuales destaca el linoleico, linolénico y araquidónico.

## Prostaglandinas

Algunos autores las consideran vitaminas y otros, hormonas. Derivan del ácido prostanoico. Son vasodilatadoras y estimulantes de la musculatura lisa. Asimismo, inhiben la movilización de las grasas motivadas por las catecolaminas.

# 14

# Alergia

## ■ SISTEMA INMUNITARIO

El sistema inmunitario, se puede definir como aquel sistema general del organismo capacitado para reconocer y distinguir entre los componentes propios del individuo y sustancias ajenas al mismo, con la capacidad de destruir dichas sustancias extrañas cuando penetran en el organismo y se ponen en contacto con los elementos celulares que componen el sistema inmunológico. A las sustancias capaces de activar el sistema inmunitario y provocar una respuesta inmunitaria se les denomina antígenos.

En principio, el sistema inmunitario ha evolucionado para proteger eficazmente al individuo de agentes externos potencialmente patógenos, estableciendo al mismo tiempo la individualidad biológica. Sin embargo, como consecuencia de la respuesta inmunitaria frente a antígenos con la finalidad de eliminarlos y evitar así el posible daño orgánico que pudieran producir, pueden derivarse efectos deletéreos para el huésped, de tal manera que la propia respuesta inmunitaria sea causante de enfermedad.

Una de las patologías más frecuentes que se presentan en clínica son las enfermedades alérgicas. En ellas, se observa una respuesta del sistema inmunitario frente a sustancias procedentes del exterior del organismo (antígeno o alergeno) cuando penetran en el mismo. Esta reacción sólo ocurre en determinados individuos que presentan una predisposición genética para este tipo de respuestas, mientras que la mayoría de la población no produce ninguna respuesta valorable frente a las mismas. Como consecuencia de la respuesta inmunitaria en los individuos alérgicos se produce una reacción inflamatoria característica, la cual será la responsable de las manifestaciones clínicas en cada caso.

Dependiendo de los mecanismos inmunológicos activados y del tipo de respuesta inmunitaria involucrada, se pueden establecer dos grupos dentro del amplio capítulo de las enfermedades alérgicas. El primero de ellos expresa una respuesta inmunitaria frente a las sustancias capaces de inducirla caracterizada por la producción de anticuerpos de la clase IgE. En este grupo, se incluyen la mayoría de las enfermedades alérgicas (asma alérgica, rinitis o rinoconjuntivitis alérgicas y un cierto porcentaje de urticarias, angiedemas, dermatitis o eccema y de reacciones anafilácticas). En el segundo grupo, se encuentran principalmente determinados tipos de urticarias, angiedemas y dermatitis producidos por el contacto con la piel de determinadas sustancias y en ellas el mecanismo inmunológico está mediado directamente por una respuesta de los linfocitos T y los productos solubles por ellos segregados.

En la clínica, también es posible observar patologías que son iguales en su forma de presentación a los cuadros producidos por las reacciones alérgicas, pero en las que no ha sido posible demostrar ninguno de los mecanismos inmunológicos citados. Es el caso, por ejemplo, del asma intrínseco, de las rinitis idiopáticas (vasomotoras), de ciertos casos de urticaria/angiedema o de reacciones parecidas a la anafilaxia y que por ello reciben el nombre de reacciones anafilactoides.

## ■ DEFINICIONES

**Alergia.** Von Pirquet definió la alergia como un *estado de reactividad alterado que se origina*

© MASSON, S.A. Fotocopiar sin autorización es un delito.

*por la exposición a un antígeno dando lugar a la producción de daño en el individuo afecto.* El médico especialista en alergia se halla orientado hacia el reconocimiento y estudio de un proceso, más bien que hacia un determinado órgano, aparato o sistema, tal como lo están los cardiólogos, neurólogos o neumólogos.

**Sensibilización**. Proceso de reconocimiento de un antígeno y que condiciona una posterior respuesta inmunológica.

**Hipersensibilidad.** Es un término equivalente al de alergia, testimoniando una reacción inmunitaria con expresión clínica nociva.

**Hiposensibilidad o anergia.** Indica respuesta inmunitaria deficitaria o nula. La anergia puede ser debida a un fallo del sistema inmunitario que, en determinados defectos congénitos o adquiridos, puede ser incapaz de responder a estímulos antigénicos. No obstante, en otras ocasiones se trata de un proceso activo del propio sistema inmunitario normal para evitar respuestas inmunitarias que podrían causar daño orgánico.

**Enfermedades atópicas.** Son aquellas que se presentan en individuos con una predisposición genética para producir reacciones inmunitarias mediadas por anticuerpos de la clase IgE, como respuesta a determinados antígenos (alergenos), los cuales no provocan respuestas clínicamente aparentes en los individuos normales. Posiblemente, los individuos atópicos también presentan una mayor sensibilidad a los mediadores químicos de las reacciones alérgicas.

El paciente con enfermedad atópica puede ser sensible a uno o varios alergenos, y el éxito del tratamiento depende de su correcta identificación. Para implicar a alguno de estos alergenos en el proceso patológico que estudiemos, hay que realizar una meticulosa anamnesis para establecer una fundada sospecha sobre el agente o agentes etiológicos implicados y sólo posteriormente proceder a las pruebas que pongan de manifiesto la hipersensibilidad frente a determinados alergenos. En el caso concreto de los pólenes (árboles, arbustos, plantas, hierbas), se deberá tener en cuenta la época de polinización de cada especie en el área de residencia del paciente, por lo que no son aplicables estudios de otros países a un caso determinado de otra nación o incluso región.

**Alergenos.** Antígenos que son inocuos para la mayoría de personas, pero que pueden causar enfermedad cuando individuos predispuestos genéticamente (*atópicos*) se exponen a los mismos, sea por inhalación, ingestión, contacto o inoculación. Habitualmente, se trata de sustancias de peso molecular alto constituidas por proteínas o glucoproteínas que actúan directamente como antígenos, constituyendo este grupo la mayoría de los antígenos desencadenantes de reacciones alérgicas. Pueden también comportarse como alergenos sustancias de bajo peso molecular, como ocurre en el caso de algunos fármacos, que actúan como haptenos, necesitando unirse a proteínas transportadoras (*carrier*) para que se produzca la respuesta inmunitaria.

## ■ REACCIONES ALÉRGICAS MEDIADAS POR ANTICUERPOS IgE (REACCIONES DE HIPERSENSIBILIDAD INMEDIATA O ANAFILÁCTICAS)

Constituyen, clínicamente, las reacciones alérgicas más frecuentes, caracterizándose por una rápida manifestación de síntomas clínicos pocos minutos después de que el antígeno se una a su anticuerpo específico. Corresponde a las reacciones inmunológicas de tipo I de la clasificación de Gell y Coombs. Este tipo de respuesta está condicionado genéticamente, es decir, que sólo las presentan aquellos individuos (*atópicos*) con predisposición genética a presentar respuestas inmunitarias mediadas por IgE frente a antígenos que no provocan este tipo de respuesta en la población no atópica.

Desde el punto de vista clínico, las reacciones alérgicas pueden afectar a un solo órgano o sistema (vías respiratorias en el caso de asma y rinitis) o bien a la totalidad del organismo o diversos órganos o sistemas simultáneamente (sistemas circulatorio, digestivo y respiratorio), produciéndose una reacción generalizada (*reacciones anafilácticas*).

### SECUENCIA DE FENÓMENOS QUE SE PRODUCEN EN LAS REACCIONES ALÉRGICAS

La entrada de un antígeno (alergeno) en el organismo, habitualmente inocuo para la población normal o no atópica, tales como pólenes de árbo-

les o plantas, ácaros del polvo, epitelios de animales, esporas fúngicas, fármacos, alimentos, etc., genera una respuesta inmunitaria caracterizada por la síntesis y secreción de anticuerpos de la clase IgE. Estos anticuerpos pasan a la circulación y se fijan en los receptores de alta afinidad que presentan en su membrana celular diferentes tipos celulares (tabla 14-1), principalmente mastocitos (a nivel tisular) y basófilos (a nivel circulante). Estas células contienen en su citoplasma abundantes gránulos formados por sustancias biológicamente muy activas, pero que se encuentran almacenados en forma inactiva (fig. 14-1).

Una nueva entrada del antígeno frente al cual se ha producido la sensibilización inmunológica da lugar a la unión del antígeno con las moléculas de IgE fijadas en la superficie de mastocitos y basófilos. Si la molécula del antígeno interactúa con

**Tabla 14-1. Células que expresan receptores para la IgE**

| FceRI | FceRII |
|---|---|
| Mastocitos | Linfocitos |
| Basófilos | Monocitos |
| Eosinófilos | Macrófagos |
| Monocitos | Eosinófilos |
| Células de Langerhans | Plaquetas |
| Células dendríticas | |

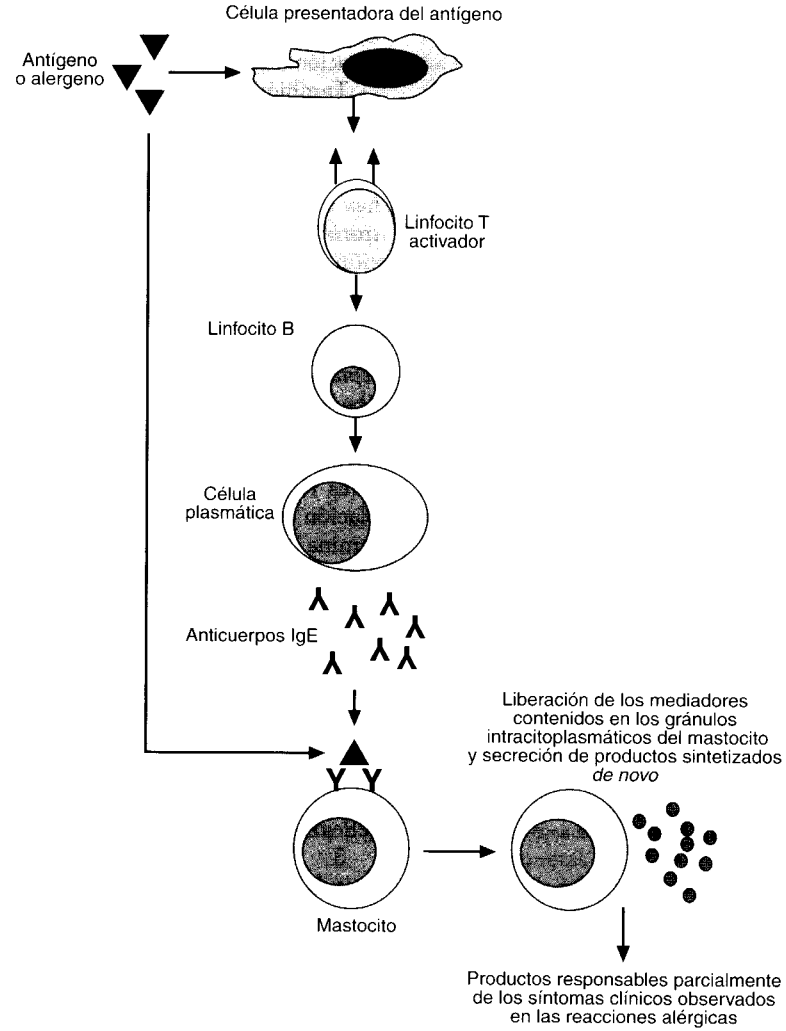


**Fig. 14-1.** Secuencia de fenómenos que se producen en las reacciones alérgicas.

© MASSON, S.A. Fotocopiar sin autorización es un delito.

dos o más moléculas de IgE fijadas (antígeno bivalente o polivalente), se producen una serie de cambios a nivel celular que se inician con la entrada de iones calcio y terminan con la liberación, por un mecanismo de exocitosis, de las sustancias contenidas en los gránulos citoplasmáticos hacia el exterior de la célula y al mismo tiempo, debido a la activación celular, se produce la síntesis de sustancias formadas «de novo» (tabla 14-2). Al conjunto de sustancias sintetizadas y liberadas por mastocitos y basófilos se les conoce genéricamente con el nombre de *mediadores de la reacción alérgica* y constituyen el inicio del foco inflamatorio que caracteriza estas reacciones.

Entre las sustancias que se encuentran preformadas en los gránulos citoplasmáticos de mastocitos y basófilos se encuentra la histamina, enzimas y diversos factores quimiotácticos.

## ■ HISTAMINA

La *histamina* es una amina vasoactiva que se produce en el aparato de Golgi de los mastocitos y basófilos por la acción de la histidindescarboxilasa sobre el aminoácido histidina y constituye uno de los mediadores más importantes en las reacciones alérgicas. La histamina es liberada rápidamente cuando se produce la degranulación y se metaboliza también rápidamente, ya sea por metilación o por oxidación, mediante la acción de la N-metil histamina o de la histaminasa, resultando una serie de metabolitos que son eliminados por la orina.

**Tabla 14-2. Mediadores de los mastocitos y basófilos**

| |
|---|
| Mediadores primarios (preformados en los gránulos) |
| Histamina |
| Factores quimiotácticos para leucocitos |
| Heparina/Condroitina |
| Triptasa |
| Quimiotriptasa |
| Quimionogenasa |
| Mediadores secundarios (formados *de novo*) |
| Prostaglandinas |
| Leucotrienos |
| Factor activador de plaquetas (PAF) |
| Factores liberadores de histamina |
| Interleucinas: IL-3, 4, 5, 6, 7, 8 |
| GM-CSF, TNF-α |
| Quimocinas: MCP-1, MIP-1 |
| Radicales de oxígeno |

Sus acciones las ejerce mediante la interacción con tres tipos de receptores específicos que presentan una distribución diferente en células y tejidos; los *receptores* $H_1$ localizados preferentemente en la piel y músculo liso; los *receptores* $H_2$ situados a nivel gástrico, pulmonar, cutáneo y en determinadas subpoblaciones de linfocitos T y los *receptores* $H_3$ localizados a nivel de neuronas presinápticas.

La actuación de la histamina en los receptores $H_1$ produce contracción del músculo liso, aumento de la permeabilidad vascular y aumento de la secreción de las glándulas mucosas y prurito. Su actuación sobre los receptores $H_2$ induce un aumento de la secreción ácida gástrica y de la frecuencia cardíaca. La acción conjunta sobre ambos tipos de receptores es la responsable del prurito y la vasodilatación cutánea. La unión de la histamina a *receptores* $H_3$ induce una inhibición de la síntesis y liberación de la propia sustancia.

También la histamina, dependiendo del receptor sobre el que actúe, puede ejercer diversos efectos antagónicos: su acción en el *receptor* $H_1$ puede aumentar la síntesis de prostaglandinas a nivel local ($PGF_2$, $PGE_2$), prostaciclinas y tromboxanos. Pero se ha observado que la adición de histamina exógena a basófilos aumenta los niveles de AMPc intracelular, inhibiendo la liberación de los mediadores. Esta última acción la ejerce, posiblemente, a través de los *receptores* $H_2$, al igual que la disminución de la liberación por parte de los neutrófilos de enzimas lisosómicas.

Una proporción de linfocitos T poseen receptores $H_2$ para la histamina, dentro de la subpoblación supresora/citotóxica. La acción de la histamina sobre estas células puede inducir su activación.

*In vivo*, la histamina produce dilatación de las arteriolas terminales y aumenta la permeabilidad de las vénulas. Inyectada localmente produce la conocida *«triple reacción de Lewis»*, debida a:

1. *Vasodilatación local,* de los vasos pequeños.
2. Extensa *dilatación arteriolar,* mediada por reflejos axónicos locales.
3. Aumento localizado de la *permeabilidad vascular.*

## ■ SEROTONINA

La serotonina o 5-hidroxitriptamina se encuentra almacenada en diversas células: sistema

nervioso central, células cromafines de la mucosa gastrointestinal en las que se encuentra en elevada concentración, y en los gránulos tipo II de las plaquetas humanas. Se encuentra en alta concentración en los mastocitos de roedores, pero no se ha descrito su presencia en los mastocitos humanos. Sin embargo, la activación de las plaquetas durante una respuesta alérgica puede dar lugar a la liberación de serotonina, la cual es un potente vasoconstrictor.

## ■ PROTEASAS NEUTRAS

Son enzimas proteolíticas que se encuentran en altas concentraciones en los gránulos de los mastocitos. En los mastocitos humanos, principalmente los pulmonares, cutáneos y gastrointestinales, la proteasa neutra más abundante es la triptasa. Tiene una actividad parecida a la tripsina, aunque no es inhibida por la $\alpha_1$-antitripsina como ocurre con la tripsina. Su función fisiológica todavía no está bien establecida.

La quimasa humana, almacenada principalmente en los gránulos de los mastocitos del tejido conjuntivo, es una endopeptidasa de serina que, al igual que ocurre con algunas otras enzimas con especificidad quimotríptica, cataliza el paso de angiotensina I a angiotensina II.

Tanto la triptasa como la quimasa pueden asociarse a otras proteasas neutras. En los mastocitos humanos, se ha identificado la carboxipeptidasa B asociada a la triptasa.

## ■ HIDROLASAS ÁCIDAS

Los gránulos de los mastocitos contienen diversas hidrolasas ácidas las cuales son liberadas durante la activación del mastocito, principalmente β-hexosaminidasa, β-glucuronidasa, β-D-galactosidasa y arilsulfatasa. El papel que pueden tener estas hidrolasas en las reacciones inflamatorias humanas es desconocido, aunque se ha propuesto que su función podría estar en relación con la degradación lisosómica de partículas.

## ■ ENZIMAS OXIDATIVAS

Los mastocitos contienen superóxido dismutasa y peroxidasa, pero su importancia todavía no está elucidada.

## ■ FACTOR QUIMIOTÁCTICO DE LOS EOSINÓFILOS

El factor quimiotáctico de los eosinófilos (ECF-A) es un tetrapéptido de bajo peso molecular que se encuentra preformado en los mastocitos y que posee la capacidad de atraer a los eosinófilos hacia el lugar de la reacción. En los basófilos no se encuentra preformado, aunque se sintetiza muy rápidamente.

## ■ FACTOR QUIMIOTÁCTICO DE LOS NEUTRÓFILOS

Es una proteína de alto peso molecular que ejerce un efecto quimiotáctico sobre los neutrófilos, atrayéndolos hacia el lugar de la reacción. Se ha detectado entre 1 min y 24 h después de la estimulación antigénica.

## ■ SUSTANCIAS SINTETIZADAS TRAS LA ACTIVACIÓN CELULAR

Diversas sustancias se sintetizan y liberan después de la activación celular inducida por la acción desencadenada por los anticuerpos IgE sobre mastocitos y basófilos; son de resaltar, el factor activador plaquetario, metabolitos del ácido araquidónico (prostaglandinas, prostaciclinas, tromboxanos y leucotrienos) y citocinas.

## ■ FACTOR ACTIVADOR DE LAS PLAQUETAS (PAF)

Generado tras una estimulación celular, es un fosfolípido de bajo peso molecular derivado del glicerol a partir de la fosforilcolina que es liberada principalmente por plaquetas y mastocitos además de otros tipos celulares (basófilos, monocitos, eosinófilos, neutrófilos y macrófagos alveolares). Al actuar sobre determinadas células induce su activación, como por ejemplo en el caso de las plaquetas en las que induce su agregación, y también la liberación de sustancias. Así, en los mastocitos induce la liberación de histamina, mientras que en las plaquetas, de serotonina (no en el hombre), factor plaquetario 4 y tromboxano, produciéndose como consecuencia de ello broncoconstricción, incremento de la permeabilidad vascular e incremento de la secreción de las

© MASSON, S.A. Fotocopiar sin autorización es un delito.

glándulas mucosas. Ejerce también una acción quimiotáctica sobre los eosinófilos y los neutrófilos. Sobre estos últimos induce, además, la producción de metabolitos del ácido araquidónico vía lipooxigenasa. A nivel de los linfocitos T, aumenta la expresión de HLA-DR y de CD2 y disminuye la proliferación linfocitaria. Dependiendo del fenotipo (CD4 o CD8) que presentan los linfocitos T, aumenta o disminuye la producción de interleucina 2 (IL-2).

## ■ METABOLITOS DEL ÁCIDO ARAQUIDÓNICO

La activación de la membrana celular de mastocitos y basófilos da lugar a la producción de ácido araquidónico, el cual procede, principalmente, de los fosfolípidos de membrana y en menor proporción, de los triglicéridos, por la acción de la fosfolipasa A2. El metabolismo del ácido araquidónico puede seguir dos vías distintas, la de la ciclooxigenasa y la de la lipooxigenasa, formándose productos metabólicos distintos en cada una de ambas vías. Por la vía de la ciclooxigenasa se forman prostaglandinas, prostaciclinas y tromboxanos y por la vía de la lipooxigenasa, los leucotrienos (fig. 14-2). Según el tipo celular, predomina una vía metabólica u otra. Así, las plaquetas sintetizan, básicamente, tromboxano A2, mientras que la síntesis de leucotrienos se produce, principalmente, en neutrófilos, mastocitos, monocitos y macrófagos.

Las principales acciones que ejercen estas sustancias en las reacciones alérgicas son las siguientes:

1. *Vía de la ciclooxigenasa (prostaciclina, prostaglandinas y tromboxanos):*

*a)* $PGI_2$. Efecto antiadherente y antiagregante sobre las plaquetas. Vasodilatación pulmonar.

*b)* $PGD_2$. Broncoconstricción.

*c)* $PGD_2/I_2$. Vasodilatación y aumento de la permeabilidad vascular. Supresión de actividad leucocitaria.

*d)* $PGF_2\alpha$. Broncoconstricción. Vasoconstricción.

*e)* $PGE_2$. Broncodilatación. Aumento de la permeabilidad vascular. Supresión de actividad linfocitaria y de los leucocitos polimorfonucleares.

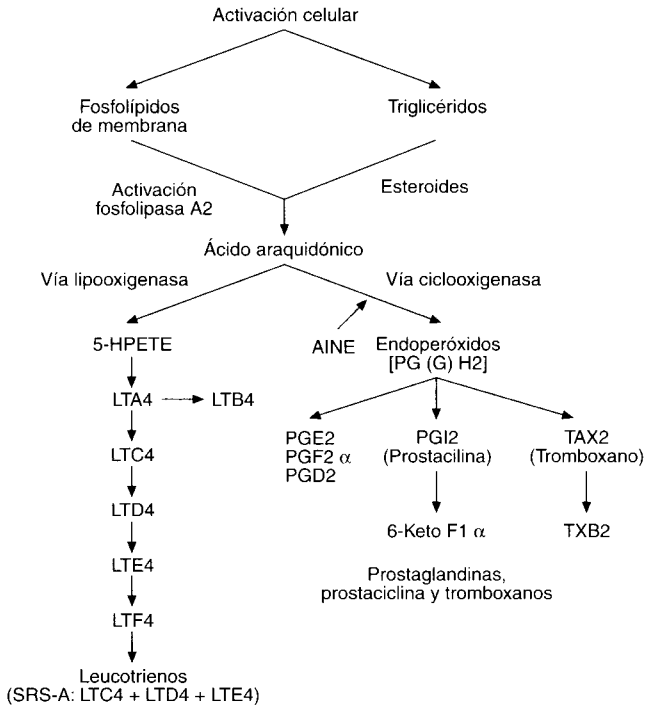


**Fig. 14-2.** Metabolismo del ácido araquidónico.

f) *$TxA_2$*. Broncoconstricción. Vasoconstricción. Estimula la adherencia y agregación plaquetar. Aumento de la adherencia de los leucocitos polimorfonucleares.

2. *Vía de la lipooxigenasa (leucotrienos):*

*a) $LTC_4/D_4/E_4$*. Contracción de la musculatura lisa (bronquial y arteriolar). Broncoconstricción. Aumento de la permeabilidad vascular a nivel poscapilar. Aumento de la secreción de moco y electrólitos en las vías respiratorias.

*b) $LTB_4$*. Aumento de la adherencia y quimiotaxis de los leucocitos. Estimulación de los neutrófilos, con agregación, adherencia al endotelio vascular, liberación de enzimas y generación de superóxidos. Supresión de la función de los linfocitos T. Aumento de actividad de las células NK *(natural killer)*.

La $PGD_2$ es el principal producto de la vía de la ciclooxigenasa, mientras que los leucotrienos $LTC_4$, $LTD_4$ y $LTE_4$ constituyen lo que anteriormente se conocía como sustancia de reacción lenta de la anafilaxia (SRS-A), los cuales, a nivel bronquial, ejercen un efecto broncoconstrictor mucho más potente que el ejercido por la histamina.

## ■ CITOCINAS

Los mastocitos generan citocinas cuando se produce una activación celular, así, IL-3, IL-4, IL-5, IL-6, IL-8, factor de necrosis tumoral alfa (TNF-α), factor estimulador de colonias de granulocitos y macrófagos (GM-CSF), proteína inflamatoria del macrófago-1α (MIP-1α) y proteína quimiotáctica de monocitos-3 (MCP-3). Estas sustancias, una vez liberadas, pueden intervenir en mecanismos inflamatorios y modular la reacción inmunológica. La liberación de citocinas puede ser inhibida por la ciclosporina A (un inmunosupresor) o por la dexametasona.

## ■ INFLAMACIÓN ALÉRGICA

Con la liberación de mediadores por parte de los mastocitos y basófilos se inicia la formación de un foco inflamatorio en el lugar donde se ha producido la reacción inmunológica. Esta inflamación es la que determinará la expresión clínica de las diversas enfermedades alérgicas, según el órgano o tejidos afectados. Este foco inflamatorio, iniciado por la acción de los mediadores de los mastocitos y basófilos, se mantiene y amplifica por el reclutamiento de células con potencial inflamatorio (linfocitos T, neutrófilos y eosinófilos).

Una característica de la inflamación alérgica es el infiltrado de eosinófilos. Estas células desempeñan un papel muy importante a través de la síntesis y liberación de una serie de sustancias con alto poder citotóxico (tabla 14-3), las cuales producen lesiones tisulares por la lisis celular que provocan y además los eosinófilos prolongan la sintomatología clínica.

## ■ REACCIONES ANAFILÁCTICAS

Charles Robert Richet (1850-1935) fue el científico que acuñó, en 1902, el término *anafilaxia* para expresar el efecto que producían algunas sustancias (él estudió este efecto en determinados venenos animales) al ser inoculadas, en el sentido de que aumentaban, en lugar de disminuir, la sensibilidad del organismo frente a su acción. El término procede del griego *phylax*, que significa guardián, y *anaphylaxis* podría traducirse como «incapacidad para guardarse contra algo». Actualmente, el término anafilaxia define un estado especial de hipersensibilidad debida a la introducción de una sustancia extraña en el organismo (antígeno o alergeno) que no provoca ninguna reacción la primera vez que entra en contacto con el organismo pero que, en una segunda exposición al mismo, se producen unas manifestaciones clínicas características, con posibilidad de riesgo vital si no se adoptan las medidas terapéuticas adecuadas.

**Tabla 14-3. Factores liberados por los eosinófilos**

| |
|---|
| Proteína básica principal (BMP) |
| Proteína catiónica del eosinófilo (ECP) |
| Neurotoxina derivada del eosinófilo (EDN) |
| Peroxidasa del eosinófilo (EPO) |
| Leucotrienos (LTC4) |
| Prostaglandinas (PGE1 y PGE2) |
| Citocinas |
| IL-1, IL-2, IL-3, IL-4, IL-5, IL-6, IL-8, IL-10, IL-11, IL-12, TGF-β, TNF-α, GM-CSF, MIP-1α, RANTRES |

GM-CSF, factor estimulador de colonias de granulocitos-macrófagos; IL, interleucina; TGF-β, factor transformador del crecimiento beta; TNF-α, factor de necrosis tumoral alfa.

© MASSON, S.A. Fotocopiar sin autorización es un delito.

Las *reacciones anafilácticas* pueden ser generalizadas o localizadas, dependiendo del modo de adquisición del antígeno. La anafilaxia generalizada se observa como un estado de *shock* (*shock* anafiláctico) de presentación y desarrollo rápido, tras la reacción antígeno-anticuerpo y liberación de las aminas vasoactivas; se caracteriza por:

1. *Fenómenos respiratorios.* Broncospasmo y edema de glotis, que pueden producir obstrucción respiratoria importante con cianosis, asfixia y muerte.
2. *Fenómenos gastrointestinales.* Náuseas, vómitos, dolor cólico, diarreas (incluso sanguinolentas), incontinencia de esfínteres.
3. *Fenómenos cardiovasculares.* Vasodilatación extrema con *shock* e hipotensión, arritmias, parada cardíaca.
4. *Fenómenos cutáneos.* Prurito generalizado, eritema generalizado, urticaria, angiedema, cianosis.
5. *Fenómenos conjuntivales.* Lagrimeo, prurito conjuntival, congestión conjuntival.
6. *Fenómenos nasales.* Rinorrea, estornudos, congestión nasal, prurito nasal.
7. *Fenómenos orofaríngeos.* Ronquera, sabor metálico.
8. *Fenómenos hematológicos.* Hemoconcentración, leucocitosis, diátesis hemorrágica.
9. *Fenómenos nerviosos.* Debilidad, parálisis, cefalea, vértigo, convulsiones.
10. *Fenómenos sistémicos.* Ansiedad, confusión, alteraciones del estado mental.

No todos los pacientes presentan la totalidad de los síntomas. El colapso vascular puede ser la única manifestación de la anafilaxia humana o puede seguir a síntomas respiratorios, gastrointestinales o cutáneos. En casos fatales, el intervalo entre la administración del agente causante y la muerte puede estar entre 15-120 minutos. En los casos no fatales, el cuadro puede durar varios días, aunque con tratamiento puede resolverse desde los pocos minutos hasta 24 horas. La epinefrina (0,5 ml de solución acuosa al 1 por 1.000, por vía subcutánea) es el tratamiento de elección por su acción antiedematosa en las membranas respiratorias y antiespasmódica bronquial. Los antihistamínicos tienen escaso papel y los corticosteroides tienen un período de latencia prolongado, por lo que no son útiles como tratamiento de primera elección en la anafilaxia aguda.

Las reacciones anafilácticas localizadas se caracterizan por la aparición de enrojecimiento, edema, sangrado y necrosis en el punto de inoculación del antígeno.

Los mecanismos que conducen a una reacción anafiláctica son complejos y es conocido que el síndrome del *shock* anafiláctico puede ser producido por diversos mecanismos aunque, desde un punto de vista clínico, los síntomas puedan ser comunes. En general, se suele considerar la reacción anafiláctica como una reacción alérgica típica, es decir, mediada por anticuerpos IgE específicamente dirigidos frente a un antígeno (alergeno) y posterior liberación de mediadores de la reacción alérgica por parte de las células implicadas, produciéndose como consecuencia de la liberación masiva de estos mediadores una reacción con efectos sistémicos o que afecta a varios órganos simultáneamente.

Aquellas reacciones que clínicamente son indistinguibles de las anteriores, pero que se producen por mecanismos independientes de la producción de anticuerpos IgE, se suelen denominar *reacciones anafilactoides*. En ellas intervienen diversos mecanismos (tabla 14-4), tales como activación del complemento, ya sea mediada por inmunocomplejos o por mecanismos no inmunológicos; por degranulación directa de los mastocitos, sin intervención de una reacción antígeno-IgE; por modulación de la vía del ácido araquidónico, por una respuesta colinérgica anómala o por causa idiopática, es decir, desconocida. Las causas de reacciones anafilácticas y anafilactoides se exponen en la tabla 14-5.

## ■ REACCIONES MEDIADAS POR LINFOCITOS T (REACCIONES DE HIPERSENSIBILIDAD RETARDADA)

Hay una serie de entidades clínicas englobadas dentro del concepto de enfermedades alérgi-

**Tabla 14-4. Mecanismos involucrados en la producción de anafilaxia clínica**

| |
|---|
| Activación de mastocitos y basófilos mediada por anticuerpos IgE |
| Activación del complemento |
| Mediada por inmunocomplejos |
| Mediada por mecanismos no inmunológicos |
| Degranulación directa de los mastocitos |
| Modulación de la vía del ácido araquidónico |
| Respuesta colinérgica anómala |
| Idiopática |

cas que obedecen a otros mecanismos inmunológicos, diferentes de las reacciones mediadas por IgE. Se trata de respuestas inmunitarias mediadas por linfocitos T. Estas reacciones corresponden al tipo IV de la clasificación de Gell y Coombs y son también llamadas *reacciones de hipersensibilidad retardada* porque la reacción aparece a las 48-72 h de la entrada del antígeno específico.

El daño tisular que se origina depende tanto de la acción citotóxica directa llevada a cabo por los linfocitos T previamente sensibilizados, como de los productos solubles (citocinas) sintetizados y segregados por estas células. El ejemplo más clásico de reacciones mediadas por células es la *reacción cutánea retardada* que se obtiene tras 24-48 horas de la administración local de un antígeno y que consta de un infiltrado mononuclear característico. Si éste adquiere características de granuloma, estaremos ante una reacción *granulomatosa,* que es, por tanto, tan sólo un caso particular de una reacción de hipersensibilidad retardada.

**Tabla 14-5. Causas de reacciones anafilácticas**

| |
|---|
| Reacciones mediadas por IgE |
| Antibióticos (principalmente β-lactámicos) y otros fármacos |
| Proteínas exógenas (suero de caballo, vacunas, quimiopapaína) |
| Alimentos y aditivos alimentarios |
| Extractos alergénicos |
| Picaduras de insectos (principalmente, himenópteros) |
| Plasma seminal |
| Otros |
| Reacciones mediadas por el complemento |
| Plasma humano y hemoderivados |
| Membranas de diálisis |
| Acción directa sobre la liberación de mediadores de los mastocitos |
| Opiáceos |
| Medios de contraste radiológico |
| Fármacos despolarizantes musculares |
| Vancomicina |
| Aminoglucósidos |
| Moduladores del metabolismo del ácido araquidónico |
| Ácido acetilsalicílico y AINE |
| Anafilaxia recurrente, idiopática |
| Anafilaxia desencadenada por mecanismos no conocidos |
| Ejercicio |
| Urticaria colinérgica con anafilaxia |
| Reacciones relacionadas con hormonas |
| Sulfitos |
| Agentes quimioterápicos |

La entidad clínica más frecuente es la dermatitis alérgica de contacto, la cual depende generalmente de la sensibilización cutánea por haptenos, que se combinan con las proteínas epidérmicas para formar antígenos completos. Las sustancias capaces de originarla son muy numerosas y se hallan a menudo contenidas en diversos productos industriales, domésticos, medicamentosos, etc., por lo que su diagnóstico obliga a una meticulosa historia clínica, patentizando circunstancias de producción, materias con las que el paciente entra en contacto, etc., para luego, en un paso posterior, y con esta orientación previa, proceder a las pruebas diagnósticas (tests epicutáneos).

Ejemplos de sustancias nocivas que pueden actuar como haptenos a nivel cutáneo son las sales de mercurio, cromatos, níquel, parafenilendiamina, etilendiamina, productos de goma, oleorresinas, resorcina, neomicina, antisépticos locales, anestésicos locales, antifúngicos, plantas y productos vegetales (hiedra, roble, cedro, crisantemo, parietaria, artemisa, etc). Clínicamente, la dermatitis de contacto, en su forma aguda, cursa con eritema, edema y vesiculación, localizados en relación con el área de contacto del agente desencadenante. Las formas crónicas presentan lesiones eccematosas con escamas, costras y liquenificación.

## LINFOCINAS

Son productos solubles o citocinas sintetizadas y segregadas por los linfocitos y que actúan sobre células que poseen receptores para los mismos. Pueden actuar de forma autocrina (ejerciendo su actividad biológica sobre la propia célula que los produce); de forma paracrina (su efecto se extiende a células que se encuentran en las proximidades de la célula productora); y de forma endocrina (sobre células distantes). Los efectos que ejercen no son específicos de antígeno y sus acciones son múltiples y extraordinariamente importantes.

# ■ DIAGNÓSTICO DE LAS ENFERMEDADES ALÉRGICAS

En alergia, se llega al diagnóstico, como en cualquier otro capítulo de la medicina, utilizando todos los datos de exploración que pueden obtenerse del enfermo. Las llamadas *pruebas específicas* son una parte de la exploración y, aunque son valiosísimas cuando las sabemos coordinar e in-

© MASSON, S.A. Fotocopiar sin autorización es un delito.

terpretar, no deben considerarse como algo que va a proporcionar resultados automáticos.

Estas *pruebas específicas* pueden ser de dos tipos: pruebas *in vivo* y pruebas *in vitro*. Entre las primeras, las más frecuentemente utilizadas por su alta sensibilidad y especificidad son las pruebas cutáneas que consisten en la inoculación o en la puesta en contacto con la piel o mucosas del antígeno o antígenos sospechosos de provocar la respuesta inmunitaria en un individuo determinado. En el caso de las reacciones mediadas por IgE, ello es viable porque en la piel y mucosas de los individuos alérgicos se encuentra un número elevado de mastocitos los cuales tienen fijados en su superficie grandes cantidades de anticuerpos IgE. La reacción entre el antígeno (alergeno) y los anticuerpos IgE específicos para el mismo dará lugar a una reacción cutánea localizada por la liberación de mediadores mastocitarios, lo que se traduce por la formación de una pápula rodeada de un halo eritematoso en el caso de ser la prueba positiva. La lectura se realiza midiendo el diámetro de ambos y la valoración debe hacerse en comparación con un control positivo (histamina) y un control negativo (suero fisiológico), ambos aplicados con la misma técnica utilizada para el antígeno.

Además de las pruebas cutáneas, se pueden realizar *in vivo* las llamadas pruebas de provocación con el alergeno sospechoso a nivel del órgano, tejido o sistema involucrado, intentando reproducir los síntomas propios de la enfermedad alérgica que afecta al individuo.

Las pruebas específicas *in vitro* consisten, básicamente, en la medición de los niveles séricos de anticuerpos IgE específicos o de las células que intervienen en la reacción alérgica o de los productos sintetizados y segregados por dichas células en el transcurso de la reacción alérgica.

Tomaremos en consideración la *posibilidad de que intervenga un mecanismo alérgico en una determinada patología,* en los siguientes casos:

1. *Cuando en la historia clínica* aparece la posibilidad de una relación de causa a efecto con la exposición a sustancias habitualmente no reactivas para la mayoría de personas.
2. *Cuando el cuadro clínico* se halla incluído dentro del grupo de enfermedades que estadísticamente tienen probabilidades de ser alérgicas.
3. *Cuando se observa* una eosinofilia absoluta, no explicable de otra manera.
4. *Cuando la enfermedad* haya demostrado responder a un tratamiento de los utilizados en las enfermedades alérgicas.
5. *En los síntomas estacionales,* alternantes o episódicos, que pueden explicarse por variaciones ambientales o por el estado inmunitario del paciente.

La primera norma que seguir después de sospechar la intervención de un mecanismo alérgico es rehacer la historia clínica orientándola en el sentido de recoger el máximo de datos útiles desde el nuevo punto de vista.

*En alergia, como en cualquier otra rama de la medicina, la historia clínica es el punto de partida fundamental de toda ulterior exploración.*

Los datos que interesa inquirir ante un posible enfermo alérgico son los concernientes a la sobrecarga individual y familiar en antecedentes alérgicos; a las circunstancias que se dieron en la iniciación de la enfermedad y de su persistencia. Asimismo, la posible intervención causal de antígenos ambientales, alimentarios o infecciosos.

El poco hábito en formular historias clínicas especiales de alergia puede compensarse, en parte, cuando se utiliza un formulario preestablecido. Los formularios tienen por objeto guiar el interrogatorio, evitando que se produzcan olvidos importantes. Poseen, en cambio, los inconvenientes de amanerar los interrogatorios y de diluir y no hacer destacar los datos esenciales. Es, pues, indispensable que cada formulario vaya seguido de un resumen crítico abreviado en el que se expondrán, además, la orientación diagnóstica y las pruebas complementarias que se van a ejecutar (tabla 14-6).

Sea cual fuere el resultado de la historia clínica especial, y por más que ésta nos oriente hacia un mecanismo alérgico, debe procederse a una exploración general antes de realizar una exploración especializada. Esto debe hacerse por la necesidad de conocer siempre el estado general del enfermo; posibilidad de confusión con enfermedades orgánicas o funcionales de otra índole y, finalmente, frecuente coincidencia de trastornos alérgicos y no alérgicos en el mismo enfermo.

Dentro de la exploración general, destacaremos algunos exámenes que tienen mayor significación en alergia.

Las *eosinofilias* acompañan, circunstancialmente, a las enfermedades alérgicas. Pero contra lo que generalmente se cree, son moderadas. El nú-

terpretar, no deben considerarse como algo que va a proporcionar resultados automáticos.

Estas *pruebas específicas* pueden ser de dos tipos: pruebas *in vivo* y pruebas *in vitro*. Entre las primeras, las más frecuentemente utilizadas por su alta sensibilidad y especificidad son las pruebas cutáneas que consisten en la inoculación o en la puesta en contacto con la piel o mucosas del antígeno o antígenos sospechosos de provocar la respuesta inmunitaria en un individuo determinado. En el caso de las reacciones mediadas por IgE, ello es viable porque en la piel y mucosas de los individuos alérgicos se encuentra un número elevado de mastocitos los cuales tienen fijados en su superficie grandes cantidades de anticuerpos IgE. La reacción entre el antígeno (alergeno) y los anticuerpos IgE específicos para el mismo dará lugar a una reacción cutánea localizada por la liberación de mediadores mastocitarios, lo que se traduce por la formación de una pápula rodeada de un halo eritematoso en el caso de ser la prueba positiva. La lectura se realiza midiendo el diámetro de ambos y la valoración debe hacerse en comparación con un control positivo (histamina) y un control negativo (suero fisiológico), ambos aplicados con la misma técnica utilizada para el antígeno.

Además de las pruebas cutáneas, se pueden realizar *in vivo* las llamadas pruebas de provocación con el alergeno sospechoso a nivel del órgano, tejido o sistema involucrado, intentando reproducir los síntomas propios de la enfermedad alérgica que afecta al individuo.

Las pruebas específicas *in vitro* consisten, básicamente, en la medición de los niveles séricos de anticuerpos IgE específicos o de las células que intervienen en la reacción alérgica o de los productos sintetizados y segregados por dichas células en el transcurso de la reacción alérgica.

Tomaremos en consideración la *posibilidad de que intervenga un mecanismo alérgico en una determinada patología,* en los siguientes casos:

1. *Cuando en la historia clínica* aparece la posibilidad de una relación de causa a efecto con la exposición a sustancias habitualmente no reactivas para la mayoría de personas.
2. *Cuando el cuadro clínico* se halla incluído dentro del grupo de enfermedades que estadísticamente tienen probabilidades de ser alérgicas.
3. *Cuando se observa* una eosinofilia absoluta, no explicable de otra manera.
4. *Cuando la enfermedad* haya demostrado responder a un tratamiento de los utilizados en las enfermedades alérgicas.
5. *En los síntomas estacionales,* alternantes o episódicos, que pueden explicarse por variaciones ambientales o por el estado inmunitario del paciente.

La primera norma que seguir después de sospechar la intervención de un mecanismo alérgico es rehacer la historia clínica orientándola en el sentido de recoger el máximo de datos útiles desde el nuevo punto de vista.

*En alergia, como en cualquier otra rama de la medicina, la historia clínica es el punto de partida fundamental de toda ulterior exploración.*

Los datos que interesa inquirir ante un posible enfermo alérgico son los concernientes a la sobrecarga individual y familiar en antecedentes alérgicos; a las circunstancias que se dieron en la iniciación de la enfermedad y de su persistencia. Asimismo, la posible intervención causal de antígenos ambientales, alimentarios o infecciosos.

El poco hábito en formular historias clínicas especiales de alergia puede compensarse, en parte, cuando se utiliza un formulario preestablecido. Los formularios tienen por objeto guiar el interrogatorio, evitando que se produzcan olvidos importantes. Poseen, en cambio, los inconvenientes de amanerar los interrogatorios y de diluir y no hacer destacar los datos esenciales. Es, pues, indispensable que cada formulario vaya seguido de un resumen crítico abreviado en el que se expondrán, además, la orientación diagnóstica y las pruebas complementarias que se van a ejecutar (tabla 14-6).

Sea cual fuere el resultado de la historia clínica especial, y por más que ésta nos oriente hacia un mecanismo alérgico, debe procederse a una exploración general antes de realizar una exploración especializada. Esto debe hacerse por la necesidad de conocer siempre el estado general del enfermo; posibilidad de confusión con enfermedades orgánicas o funcionales de otra índole y, finalmente, frecuente coincidencia de trastornos alérgicos y no alérgicos en el mismo enfermo.

Dentro de la exploración general, destacaremos algunos exámenes que tienen mayor significación en alergia.

Las *eosinofilias* acompañan, circunstancialmente, a las enfermedades alérgicas. Pero contra lo que generalmente se cree, son moderadas. El nú-

**Tabla 14-6. Datos que investigar en el interrogatorio de las enfermedades alérgicas**

Ácaros
- Tipo de la vivienda
- Época de la construcción
- Capacidad
- Pavimento
- Dormitorio
- Acolchados y material de éstos
- Sillones tapizados
- Objetos de decoración
- Cortinas
- Alfombras
- Papel en las paredes
- Clase de pintura en las paredes
- Molestias al barrer
- Molestias al hacer la cama
- Molestias al ordenar el armario de la ropa

Mohos
- Manchas de humedad en las paredes
- Síntomas en lugares húmedos
- Síntomas en graneros
- Síntomas en desvanes
- Período de molestias que cubra todo el verano

Dérmicos
- Perros
- Gatos
- Otros animales domésticos
- Animales disecados
- Acolchados de plumas
- Pieles de abrigo

Varios
- Síntomas por perfumes
- Síntomas por maquillaje
- Síntomas por otras operaciones de higiene o de belleza
- Síntomas por tabaco
- Síntomas por insecticidas
- Síntomas por tinta de periódico
- Síntomas por pinturas y barnices
- Síntomas por manipulaciones de cocina

Alimentos
- Relación de las molestias con los horarios de alimentación
- Alimentos que repugnan
- Alimentos que parecen provocar molestias, y descripción
- Mejoría en ayunas
- Pruebas de régimen verificadas casualmente

Medicamentos
- Ácido acetilsalicílico. Gotas nasales. Laxantes. Hipnóticos. Tóxicos
- Vitaminas. Pomadas. Sulfamidas. Penicilina. Otros antibióticos. Antihistamínicos. Hormonas

Agentes físicos
- Calor. Frío. Ejercicio. Corrientes de aire. Luz solar

Reacciones inmunológicas
- *Shock*, reacción acelerada, enfermedad del suero, clase del suero, cantidad y fechas. Viruela. Tétanos. Resfriados
- Tifoidea. Otras

Acciones por contacto
- Cosméticos, lacas, lápiz de labios, lápices de cejas, definidores, etc.
- Plantas. Flores. Jabones. Dentífricos. Cloro. Ácidos. Álcalis

Otras observaciones

Resumen crítico

Pruebas específicas sugeridas

© MASSON, S.A. Fotocopiar sin autorización es un delito.

mero de eosinófilos en sangre periférica oscila entre cifras normales (0-5 %) hasta un 15-20 %. Una eosinofilia superior al 20 % no debe atribuirse sin reservas a los tipos corrientes de alergia. Las cifras de eosinófilos en los enfermos alérgicos no son estáticas, sino sujetas a variaciones en relación con la marcha de la enfermedad.

Bajo los efectos de un *shock* alérgico grave, los enfermos presentan las variaciones de las constantes hemáticas características en todos los *shocks*, no imprimiendo la patogenia alérgica caracteres clínicamente diferenciales. Se consideran típicas de los *shocks*, las curvas producidas por los hematíes, aumentando al principio y con tendencia a normalizarse después; los leucocitos describen un descenso, seguido de leucocitosis; los eosinófilos muestran una eosinofilia tardía y más persistente que la leucocitosis total.

Se ha pensado en investigar algunas de estas curvas para evidenciar alergias clínicamente no aparentes, como las que pueden producirse tras la ingestión de alimentos en el individuo sensibilizado. Vaugham ideó la llamada *prueba del índice leucopénico,* y Randolph y Rowe han sugerido la *prueba de eosinofilia provocada.* Ninguna de estas pruebas ha conseguido una utilidad práctica satisfactoria.

Por el contrario, sí tiene valor el recuento de eosinófilos a nivel de las secreciones producidas en los tejidos afectados por la reacción alérgica. Así, en la rinitis alérgica el *recuento de eosinófilos en*

*el moco nasal* puede tener valor diagnóstico. Lo mismo sucede en las secreciones bronquiales en los casos de asma alérgico obtenidas mediante la *técnica del esputo inducido* o a través del *lavado broncoalveolar.*

## ■ PRUEBAS DIAGNÓSTICAS EN ALERGIA

Ante una reacción de hipersensibilidad a nivel respiratorio, cutáneo, digestivo etc., es necesario realizar el diagnóstico etiológico, demostrando el agente responsable del proceso. Para ello, se han introducido una serie de pruebas *in vivo* e *in vitro,* cuyo valor se comenta a continuación.

### CONDICIONES GENERALES PARA EL EMPLEO DE LOS ANTÍGENOS DESTINADOS A INVESTIGAR LA SENSIBILIDAD ALÉRGICA

Las *pruebas específicas* se seleccionarán según la historia clínica del enfermo y el cuadro clínico que presenta, así como datos respecto a la estacionalidad o perennidad de los síntomas, incluyendo los datos ambientales que los desencadenan. Sólo excepcionalmente es adecuado el empleo de largas series sistemáticas de pruebas y se recomienda proceder sólo a las más indicadas en cada caso. Esta norma, con la ventaja de no fatigar al enfermo, permite al médico dedicar una atención más minuciosa en la elección de las pruebas iniciales y, en caso necesario, de las pruebas complementarias precisas.

La exploración de la hipersensibilidad específica a nivel cutáneo es muy importante, aunque puede no ser suficiente para comprender la totalidad del proceso morboso.

Los alergenos comerciales utilizados para realizar las pruebas diagnósticas presentan diferencias importantes en relación con los problemas diagnósticos que deben resolver. La especificidad y sensibilidad para la mayoría de alergenos inhalados (ácaros del polvo doméstico, pólenes, epitelios de animales) es muy alta (superior al 95 %), mientras que es algo menor para algunos antígenos fúngicos, lo cual se debe a los problemas de estandarización antigénica que presentan algunos hongos. En el caso de las alergias producidas por alimentos, los antígenos obtenidos de los mismos deben ser utilizados con cautela puesto que dichos antígenos se degradan con facilidad debido a la acción de proteasas presentes en el propio alimento. Por ello, es preferible, en estos casos, la utilización directa del alimento e inmediata inoculación en la piel (técnica *prick by prick*) o realizar las pruebas de provocación oral con los alimentos sospechosos. Los *extractos alergénicos* que se utilizan con finalidad diagnóstica en el estudio de las enfermedades alérgicas tienen, en comparación con los productos obtenidos en forma de extracto crudo a partir de las sustancias que contienen los alergenos, la ventaja de ser antígenos purificados, desprovistos de contaminantes que pueden actuar como irritantes y de estar estandarizados, ya sea biológicamente o en unidades de masa, lo que permite realizar una valoración mas reproducible y poseen una mayor estabilidad de almacenamiento (tabla 14-7).

### TÉCNICA DE LAS PRUEBAS DIAGNÓSTICAS ESPECÍFICAS

#### Pruebas *in vivo*

Constituyen el conjunto de pruebas que se realizan en el sujeto vivo:

1. *Instrumental.* Para realizar las pruebas cutáneas es suficiente disponer de lancetas o agujas para realizar la técnica de la picadura *(prick test)* y jeringuillas de insulina con agujas finas para las pruebas intradérmicas.
2. *Limitación del número de pruebas en una sesión.* Un número excesivo de pruebas en una sola sesión podría ser peligroso para el enfermo. El número de pruebas pertinentes guarda relación con la gravedad del cuadro clínico que presenta o ha presentado el paciente y con el conocimiento de la potencia de los antígenos. En general, es preferible no sobrepasar de las seis u ocho pruebas en una sola sesión y un número todavía menor en los niños. Si se emplean antígenos muy potentes tendrán que ensayarse por separado.
3. *Tipos de técnica.* Las técnicas de empleo corriente para el diagnóstico de la hipersensibilidad a nivel cutáneo son dos, la inoculación intradérmica y la de puntura *(prick test).* Otro tipo de pruebas, las epicutáneas, se realizan poniendo en contacto el agente o agentes sospechosos en contacto con la piel y con un vehículo adecuado para facilitar su penetración. Estas últimas se utilizan para el diagnóstico de las dermatitis alérgicas de contacto.
4. *Fundamento de la técnica.* La *reacción inmediata* eritemato-papulosa, que se presenta a los

**Tabla 14-7. Alergenos más frecuentemente implicados en reacciones alérgicas**

| Vía de entrada | Alergeno |
|---|---|
| Inhalados | Ácaros del polvo doméstico (*D. pteronyssinus* y *D. farinae*) |
| | Pólenes de árboles (olivo, ciprés, plátano de sombra, abedul, encina) |
| | Pólenes de gramíneas (gramíneas cultivadas y silvestres) |
| | Pólenes de malezas (parietaria, plantago, artemisa, cenizo) |
| | Hongos (*Alternaria, Clodosporium, Penicillium, Mucor, Aspergillus*) |
| | Epitelios animales (gato, perro, *hamster*, cobaya, caballo, ratones) |
| | Alergenos ocupacionales |
| Oral | Alimentos (frutos secos, proteínas de la leche de vaca, huevo, cereales, frutas, marisco y crustáceos, pescado, verduras y hortalizas, etc.) |
| | Fármacos (principalmente, antibióticos β-lactámicos) |
| Inoculación | Fármacos |
| | Veneno de himenópteros (abeja, avispa) |
| Contacto | Fármacos |
| | Metales (níquel, cobalto, cromo, etc.) |
| | Colorantes |
| | Cosméticos |
| | Látex |
| | Plásticos |
| | Productos químicos industiales |

**Tabla 14-8. Intervalo de tiempo libre de antihistamínicos para la realización de las pruebas cutáneas**

| Antihistamínico | Inhibición pruebas cutáneas | Vida media de eliminación plasmática |
|---|---|---|
| Acrivastina | 8 h | < 2 h |
| Astemizol | 6-8 sem | 12-20 días |
| Azelastina (oral) | 1 sem | 22-42 h |
| Bromfeniramina | 3 a 9 h | 24,9 h |
| Clorfeniramina | 24 h | 24,2 h |
| Clemastina | 10-24 h | 7-12 h |
| Cetirizina | 24-72 h | 7-10 h |
| Hidroxicina | 2-36 h | 20 h |
| Ebastina | 28 h | 15 h |
| Fexofenadina | 24-72 h | 14,4 h |
| Levocabastina | | |
| *Spray* nasal | 10-12 h | 35-40 h |
| Colirio | 4 h | 35-40 h |
| Loratadina | 12-14 h | 8-24 h |
| Mizolastina | 24 h | 14,5 h |
| Noberastina | 32-72 h | 15 h |
| Terfenadina | 24-72 h | 17 h |

pocos minutos después de la introducción del alergeno al que el sujeto se halla sensibilizado, es el resultado de la liberación de histamina por los mastocitos de la dermis, reacción mediada por la IgE, asumiéndose que corresponde a idéntica reacción por parte de las membranas mucosas de los bronquios, nariz o conjuntivas, al exponerse al mismo alergeno, explicando así la reactividad específica del proceso estudiado (asma bronquial alérgico, rinitis alérgica, conjuntivitis alérgica).

5. *Condiciones previas del enfermo.* Es importante que el paciente no esté tomando antihistamínicos, ya que pueden inhibir la positividad de las pruebas. El período previo libre de esta medicación depende del tipo de antihistamínico utilizado. Los tiempos para cada antihistamínico se exponen en la tabla 14-8.

6. *Precauciones con los alergenos utilizados.* Un tema muy importante, que hay que considerar en todos los casos de realización de pruebas cutáneas, es el de utilizar siempre extractos alergénicos correctamente estandarizados y purificados, evitando los extractos que pueden contener impurezas o cuyo contenido de alergeno no esté previamente estandarizado. Las pruebas cutáneas pueden dar, aunque en raras ocasiones, reacciones generales, sobre todo si se prueban determinados alergenos (clara de huevo, pescado, nueces, semillas, etc.) en concentraciones altas. Para esta contingencia se debe estar preparado con adrenalina, broncodilatadores, aparato de ventilación manual, corticosteroides, etc.

En el caso de realizar pruebas cutáneas con alergenos de origen alimentario, los resultados deben ser valorados con cautela. Aun en el caso de que la historia clínica ponga de manifiesto una estrecha relación entre un alergeno alimentario y la clínica del paciente, las pruebas cutáneas con dicho alergeno pueden ser negativas. Ello puede ser debido a las transformaciones que sufren los alimentos tanto en la cocción como en la digestión, resultando entonces que lo que actúa como alergeno no es el alimento por sí, sino un producto de degradación del mismo.

7. *Realización de la técnica:*

*a) Prueba de puntura o picadura.* Designada frecuentemente por su nombre inglés (*prick test*), consiste en colocar una gota de la solución antigénica en la cara anterior del antebrazo o en la

© MASSON, S.A. Fotocopiar sin autorización es un delito.

espalda del paciente y se procede a pinchar la piel (previamente desinfectada) hasta un milímetro de profundidad con una aguja fina o lanceta a través de la gota, no debiendo en ningún caso producirse salida de sangre en el lugar de la punción. Esta prueba es la más habitualmente utilizada en la actualidad por su fiabilidad y poca molestia para el enfermo.

*b) Prueba intradérmica.* Después de desinfectada la cara anterior del antebrazo, se inyectan 0,02-0,05 ml, como máximo, de alergeno por vía intradérmica mediante una jeringa de insulina y con aguja muy fina. Esta técnica se utiliza para el diagnóstico de alergenos poco potentes o cuando la técnica del *prick test* da resultados dudosos. En este tipo de técnica, se introduce una mayor cantidad de antígeno en la piel que en la técnica del *prick test*. Los alergenos comerciales que se emplean por vía intradérmica son, por regla general, los extractos de mohos y también se utiliza en las pruebas a medicamentos. Para evitar resultados inespecíficos (irritación simple, dermografismo), se inyecta en una zona simétrica sólo el disolvente o suero fisiológico, sin alergeno.

8. *Utilización de controles.* Cada serie de pruebas, tanto si son por *prick test* como intradérmicas, deben ir acompañadas de su respectivo control positivo y negativo. Este último sirve para evidenciar la reactividad inespecífica de la piel del enfermo y también la pulcritud del operador. La sustancia que se emplea como control negativo es el propio disolvente del alergeno o suero fisiológico. Como control positivo se utiliza una solución de histamina al 1 % y servirá para referenciar el grado de positividad alcanzado por cada alergeno. Ambos controles se aplican con la misma técnica utilizada para los alergenos. Si se continúan las pruebas en días distintos, los controles deben repetirse y no confiar en una supuesta reactividad uniforme del enfermo.

9. *Interpretación de los resultados.* La lectura de las pruebas cutáneas se realiza a los 15-20 min después de la inoculación del antígeno en las reacciones mediadas por anticuerpos IgE (respuesta inmediata). Para ello se miden dos diámetros perpendiculares de la pápula y del eritema. La valoración del resultado debe hacerse descontando el control negativo, si éste da algún tipo de reacción, y en comparación con el control positivo. La prueba se considera positiva si el diámetro de la pápula es igual o superior a 3 mm. Para valorar la intensidad de la respuesta, se considera positiva (tres cruces) si es igual al tamaño de la pápula del control positivo y de cuatro cruces si es superior al control positivo o si en la pápula aparecen seudópodos. Los resultados inferiores al tamaño de la pápula del control positivo se consideran de una o dos cruces, según el diámetro que presentan.

Algunas veces, pueden observarse con las pruebas cutáneas reacciones tardías, además de las inmediatas, que se inician unas horas después de la prueba y que suelen apreciarse todavía a las 24 h. Aunque no son frecuentes, se pueden producir estas reacciones con alergenos alimentarios o con antígenos microbianos. La valoración de la reacción tardía es distinta de la inmediata. Sus elementos de juicio son la cuantía del infiltrado central, extensión e intensidad del eritema o edema circundante, y calor local. Se expresa por el mismo sistema de cruces que la reacción inmediata, pero haciendo constar «tardía». Los controles ya no deben ser visibles a las 24 h.

Raramente, pueden aparecer reacciones generales inmediatas con la realización de las pruebas cutáneas. Las reacciones locales que crecen desmesuradamente, vayan o no acompañadas de síntomas generales, o la inmediata aparición de síntomas generales, incluso sin haberse producido una reacción local, constituyen un accidente grave que requiere tratamiento pronto y con el mayor conocimiento y atención. Para hacer destacar debidamente este tipo de reacciones y porque pueden producirse en el curso de otras pruebas y, con mayor frecuencia, en el curso del tratamiento, hablaremos de ello al final de todas las pruebas, bajo el epígrafe «reacciones generales peligrosas».

## *Pruebas epicutáneas (prueba sobre la piel íntegra o del parche)*

Sirven para el diagnóstico de las dermatitis alérgicas de contacto, que son reacciones de hipersensibilidad retardada (tipo IV de Gell y Coombs) mediadas por linfocitos T. En realidad, se limita a reproducir el contacto de la sustancia sospechosa, en la forma más natural posible, sobre una zona reducida de piel. Los alergenos sospechosos de producir la dermatitis de contacto (además de los cosméticos y medicamentos, sustancias químicas irritantes), se aplican directamente a una concentración no irritante (es necesario emplearlas en una dilución que conserve la acción alérgica, pero que haya perdido la irritante), sobre la piel intacta por un período de 24-

48 h. En la tabla 14-9 se hace referencia a los solventes recomendados para algunas sustancias frecuentemente involucradas en este tipo de sensibilizaciones. Las concentraciones y solventes mencionados permiten resolver algunos otros problemas por analogía. El lector hallará relaciones más completas en los tratados especializados.

En caso de reacción positiva, se origina un área inflamatoria en la zona de aplicación del parche correspondiente a la sustancia sensibilizante. Los corticoides deben suprimirse antes de realizar esta prueba; en cambio, los antihistamínicos no tienen aquí un efecto detectable.

La existencia de positividades en personas sin dermatitis puede ser debida a una acción irritante de la sustancia probada (por tanto, no sensibilizante) o a un estado de sensibilización cruzada con otros productos administrados por otra vía, como la digestiva.

**Técnica.** Hecha la solución adecuada de la sustancia problema, se empapa un cuadradito de gasa de 1 $cm^2$, aproximadamente, y se coloca sobre la piel, desengrasada antes con alcohol. Este cuadradito se cubre con otro mayor, de celofán, y el conjunto se adhiere y protege con esparadrapo. Otro emplasto exactamente igual se prepara con el disolvente para que pueda servir de testigo.

**Reacción.** A las 24 h, si no se han producido molestias antes, se levantan los emplastos y se observa la diferencia entre la huella del emplasto problema y la del testigo. Las reacciones positivas pueden presentar las formas de simple rubicundez, edema, eccema, ampolla o incluso pequeñas lesiones necróticas. Los resultados de esta prueba no se suelen expresar por cruces, sino describiendo la lesión desarrollada.

**Tabla 14-9. Solventes empleados para ensayar algunos productos químicos por vía epicutánea**

| | | |
|---|---|---|
| Aceite mineral | Puro | |
| Aceite alcanforado | 60 % | Aceite de oliva |
| Aceite bergamota | 10 % | Lanolina |
| Aceites esenciales | 10 % | Lanolina |
| Acetona | 1 % | Alcohol |
| Ácido acético | 3 % | Agua |
| Ácido clorhídrico | 1 % | Agua |
| Ácido crómico | 0,5 % | Agua |
| Ácido nítrico | 2 % | Agua |
| Ácido pícrico | 1-5 % | Agua |
| Ácido salicílico | 5 % | Agua |
| Ácido sulfúrico | 1 % | Agua |
| Alcaloides | 5 % | Lanolina |
| Alcohol | Puro | |
| Alumbre | 10 % | Agua |
| Amoníaco | 1-2 % | Agua |
| Anilina | 10 % | Aceite de oliva |
| Asfalto | Puro | |
| Azufre precipitado | 25 % | Lanolina |
| Bálsamo del Canadá | Puro | |
| Bálsamo del Perú | 1,5 % | Glicerina |
| Bencina | 60 % | Aceite de oliva |
| Benzaldehído | 10 % | Agua |
| Benzol | 60 % | Aceite de oliva |
| Bicromato potásico | 0,5 % | Agua |
| Bórax | Saturado | |
| Colorantes de anilina | 2 % | Aceite de oliva |
| Colorantes de calzado | 60 % | Aceite de oliva |
| Colorantes de imprenta | 50 % | Aceite de oliva |
| Cosméticos | Puros | |
| Crema de calzado | 60 % | Vaselina |
| Creosota | 10 % | Aceite de oliva |
| Dermatol | Puro humedecido | |
| Dextrina | 50 % | Agua |
| Fenol | 3 % | Agua |
| Fenolftaleína | 2 % | Alcohol |
| Fosfato de cal | 10 % | Agua |
| Ictiol | 5 % | Vaselina |
| Jabón de sosa y potasa | 50 % | Agua |
| Lejía de potasa | 0,5 % | Agua |
| Lejía de sosa | 0,5 % | Agua |
| Mentol | 1,5 % | Glicerina |
| Naftalina | 2 % | Glicerina |
| Neosalvarsán | 10-30 % | Agua |
| Nitrato de plata | 3-5 % | Agua |
| Perfumes | Puros | |
| Permanganato potásico | 1 % | Agua |
| Petróleo | 20 % | Aceite de oliva |
| Piramidón | 1,5 % | Glicerina |
| Piridina | 30 % | Aceite de oliva |
| Quinina | 0,002-1 % | Agua |
| Quinina (sulfato) | 1-10 % | Agua |
| Resorcina | 0,5-2 % | Glicerina |
| Revelador fotográfico | 5 % | Agua |
| Subnitrato de bismuto | 25 % | Lanolina |
| Sulfato de cinc | 10 % | Agua |
| Sulfato de cobre | 10 % | Agua |
| Sulfato de hierro | 10 % | Agua |
| Superfosfato | Puro | |
| Timol | 1-2 % | Glicerina |
| Toluol | 2-5 % | Glicerina |
| Tumenol | 50 % | Aceite de oliva |
| Xilol | 5 % | Vaselina |
| Yodo (tintura) | Pura | |
| Yodoformo | 25 % | Lanolina |
| Yoduro potásico | 2,5 % | Lanolina |

© MASSON, S.A. Fotocopiar sin autorización es un delito.

Si a las 24 h no se ha producido reacción, es preferible mantener aplicado el parche 24 h más, antes de considerar aquélla como negativa.

## *Pruebas de provocación*

Estas pruebas pretenden desencadenar la enfermedad, al enfrentar al paciente con el alergeno al que se halla sensibilizado. Aseguran la implicación de un alergeno determinado en el desencadenamiento del cuadro clínico y deben utilizarse cuando las pruebas cutáneas no dan resultados definitivos, caso de los alergenos alimentarios, o en las pruebas para el estudio de la hipersensibilidad frente a fármacos.

Dentro de las *pruebas de provocación,* hay que considerar las *pruebas bronquiales.* Consisten en observar la reactividad bronquial ante nebulizaciones con el antígeno en estudio. Un descenso mayor del 15 % del volumen espiratorio máximo en 1 segundo ($FEV_1$) indica positividad de la prueba. Estas pruebas deben iniciarse siempre con concentraciones antigénicas bajas y, en todo caso, ir aumentando la concentración, debiendo disponer de los fármacos (adrenalina, salbutamol) para las reacciones excesivas, que pueden ser peligrosas para el paciente. Los enfermos asmáticos pueden presentar respuestas positivas totalmente inespecíficas por la hiperreactividad bronquial concomitante que presentan. Esto se utiliza para realizar pruebas de provocación inespecíficas con determinadas sustancias como la metacolina. Las pruebas de provocación bronquial con alergenos específicos son muy útiles en el diagnóstico de asma bronquial por sustancias de origen laboral o profesional (tabla 14-10), en las que es prácticamente imposible disponer de antígenos para la realización de pruebas cutáneas debido a la heterogeneidad de los mismos.

En conclusión, las pruebas bronquiales son de un interés concreto en determinados casos. No deben prodigarse por el peligro de desencadenar una reacción acusada y por ser también capaces de producir reacciones bronquiales retardadas, que responden escasamente a las drogas broncodilatadoras, por cuyo motivo éstas deben realizarse en pacientes en régimen de in-

**Tabla 14-10. Ejemplos de antígenos causantes de asma ocupacional**

| Origen | Exposición laboral |
|---|---|
| Granos y harinas de cereales, café, té, ricino, etc. | Granjeros, molineros, panaderos, pasteleros, industrias de alimentación |
| Alimentos (patata, legumbres, acelgas, ajo, espinacas) | Amas de casa, industrias de alimentación |
| Enzimas vegetales | Industrias de alimentación, industria farmacéutica |
| Gomas vegetales | Industrias de alimentación, de champús, de látex, imprentas |
| Hongos y esporas | Panaderos, agricultores, granjeros, industria de alimentación |
| Animales de laboratorio (ratones, ratas, cobayas, etc.) | Personal de laboratorio, veterinarios, farmacéuticos |
| Crustáceos (gambas, cangrejos, camarones) | Manipuladores de crustáceos |
| Enzimas proteolíticas | Industrias de detergentes, productos químicos, cerveza, personal sanitario |
| Maderas (cedro rojo, roble, caoba, mansonia, etc.) | Carpinteros, ebanistas, industria del mueble, aserraderos |
| Metales (platino, cobalto, níquel, cromo, aluminio) | Refinerías de platino, industrias químicas y de metales pesados, curtidores |
| Fármacos (antibióticos, piperacina, metildopa, etc.) | Industria farmacéutica, personal sanitario |
| Isocianatos (diisocianato de tolueno, hexametileno, etcétera) | Industria del plástico, poliuretano, pinturas, barnices, adhesivos, imprenta |
| Colofonia | Electrónica |
| Resinas epoxi (anhídrido ftálico, trietilentetramina, etcétera) | Industria del plástico, pinturas, adhesivos |
| Tintes para el cabello (parafenilendiamina) | Peluquería |
| Otros productos químicos (etilendiamina, formaldehído, etc.) | Industria química, plásticos, cosmética, fotografía, personal sanitario, etc. |

ternamiento (clínica u hospital) y si es necesario probar varios antígenos, debiendo hacerse en días sucesivos.

**Selección de los antígenos con los que se ensaya para diagnósticar la polinosis.** Cuando sospechamos que el síndrome es provocado por la inhalación de polen, no es necesario ampliar las pruebas a todas las plantas que florecen en el país (tabla 14-11). Basta con limitarlas a aquellos pólenes que se sabe que están en el aire en la época en que el enfermo experimenta las molestias. Para esto se confronta el período de molestias del enfermo con curvas obtenidas por el servicio aerobiológico de la ciudad en que el paciente vive.

Cuando el aire de la población en que reside el enfermo no ha sido estudiado al efecto, puede orientarnos una inspección sobre el terreno. Si tampoco esto está a nuestro alcance, podemos pedir datos aproximados a un botánico o utilizar por analogía los de una población próxima o de clima similar.

Ocasionalmente, cuando el enfermo habita en un ambiente próximo a jardines o cultivos, puede llegar a ser recomendable una encuesta directa en busca de condiciones microclimáticas. Pero raramente se llegará a este extremo, y el médico no especializado puede considerarse satisfecho con el buen promedio de resultados que obtendrá usando las informaciones de carácter general. En líneas generales, los pólenes de árboles son los más precoces (comenzando en enero); siguen las gramíneas en primavera y verano y terminan las malezas en otoño. En muchos lugares, no obstante, la polinización de estos grupos es más intrincada e incluso no cesa durante todo el año.

*Prueba nasal.* Se introduce directamente la sustancia antigénica sospechosa (en dilución y concentración adecuadas) en la nariz y se observa la respuesta subsiguiente, que será positiva si el paciente presenta estornudos, rinorrea, obstrucción nasal, o todos, en los 15 minutos siguientes.

Esta prueba permite demostrar la sensibilización en los casos poco frecuentes de pruebas cutáneas con resultado dudoso e historia clínica sugestiva de sensibilización a un alergeno o alergenos determinados. Esta prueba puede producir fuertes reacciones focales, estando contraindicada en los asmáticos y en los casos en que previamente exista un proceso inflamatorio de la mucosa nasal. Su uso clínico es muy restringido.

**Tabla 14-11. Principales gramíneas causantes de alergia respiratoria**

| Nombre botánico | Nombre vulgar |
|---|---|
| *Avena sativa* | Avena (cultivada) |
| *Triticum sativum* | Trigo (cultivado) |
| *Secale cereale* | Centeno (cultivado) |
| *Hordeum vulgare* | Cebada (cultivada) |
| *Zeamays* | Maíz (cultivado) |
| *Lolium perenne* | Ballico |
| *Avena barbata* | Avenaloca |
| *Arrhenatherum elatius* | Avenillas |
| *Dactylis glomarata* | Caracolillos |
| *Festuca pratensis* | Cañuela |
| *Phleum pratense* | Hierba timotea |
| *Poa pratensis* | Espiguilla |
| *Bromus mollis* | Bromo común |
| *Agrotis alba* | Heno ahumado |
| *Agrostis capillaris/tenuis* | Rastreras |
| *Cynodon dactylon* | Grama común |
| *Alopecurus pratensis* | Cola de zorro |
| *Holcus lanatus* | Heno blanco |
| *Anthoxanthum odoratum* | Grama de olor |
| *Phragmytes communis* | Caña común |
| *Poa annua* | Poa anual |
| *Setaria viridis* | |
| *Trisetum paniceum* | |
| *Polygonum* | |

La mayoría de gramíneas presentan reacción cruzada entre ellas. Sólo dos parecen tener identidad antigénica propia: *Cynodon dactylon* y *Phragmytes communis*. Los nombres vulgares de las gramíneas silvestres son muy variables dependiendo de cada zona geográfica.

*Provocación conjuntival.* La instilación ocular de una gota de solución acuosa del antígeno que hay que explorar en concentraciones inferiores a las utilizadas para las pruebas cutáneas producirá, en casos positivos, enrojecimiento e inyección de la conjuntiva a los 20 min (en algunos casos, la reacción puede ser tan intensa que obligue a la instilación de unas gotas de adrenalina). En el otro ojo, se hace una prueba testigo, con sólo el diluyente. Esta prueba que sólo permite probar un antígeno detrás de otro, no aporta ventajas respecto a las pruebas cutáneas.

Como prueba clínica, se emplea casi exclusivamente para la comprobación del diagnóstico de hipersensibilidad a determinados alergenos cuando las pruebas cutáneas son dudosas o difíciles de realizar y se acompaña de una fundamentada presunción de enfermedad alérgica.

*Pruebas en alergia alimentaria.* Siempre en medicina, y aquí de una manera llamativa, la histo-

© MASSON, S.A. Fotocopiar sin autorización es un delito.

ria clínica es fundamental para conocer las implicaciones en los fenómenos alérgicos. Una vez se haya sospechado el alimento responsable, puede ser útil provocar la reacción alérgica mediante la ingestión del mismo. En el caso de alergenos potentes, como el pescado, las nueces o la clara de huevo, la prueba puede resultar peligrosa (*shock* anafiláctico) a pesar de disponer de medidas de resucitación. La situación puede resultar muy difícil cuando la historia no orienta hacia un determinado tipo de alimento. Entonces, se realizan las dietas de exclusión, en las que se van suprimiendo diversos alimentos para observar mejoría en los signos alérgicos más o menos crónicos y su reimplantación al volverlos a administrar. Dados los fenómenos psicológicos presentes comúnmente en todo este tipo de pacientes, es muy difícil valorar cuantos cambios son objetivos con estas dietas de supresión, por lo que este análisis debe ser muy paciente y con diversas repeticiones. A pesar de todo, en muchas ocasiones no se llega a conclusiones válidas.

Un buen procedimiento puede consistir en tener al paciente con una dieta de muy bajo contenido alergénico, pero que cubra las necesidades energéticas durante un período de unas dos semanas.

Si se presenta una remisión, se añaden de forma progresiva los alimentos sospechosos, hasta que se presente una exacerbación, en cuyo caso podemos conocer el alimento responsable. Siempre se deberán realizar pruebas complementarias de supresión y readministración antes de concluir resultados positivos.

Sin embargo, a veces es necesario recurrir a la prueba de provocación con el alimento sospechoso. Debe realizarse en ambiente hospitalario y mediante el método de doble o simple ciego con placebo y disfrazando el alimento contenido en cápsulas idénticas para el placebo y el alimento.

*Pruebas en alergia por antibióticos.* En el momento actual, debido probablemente a la naturaleza hapténica de la sensibilización por antibióticos, no es posible establecer un diagnóstico seguro de las reacciones cutáneas frente a estas sustancias. Entre las pruebas *in vitro,* se utiliza la determinación de IgE específica en los casos en que se encuentra disponible esta técnica (casi exclusivamente antibióticos del grupo de las penicilinas o derivados). También se ha utilizado con buenos resultados el test de la degranulación de los basófilos, pero además de ser muy engorrosa, no ofrece la suficiente exactitud para basar sobre sus resultados un diagnóstico. No se puede considerar incluida en la práctica clínica habitual.

El problema diagnóstico suele resolverse estableciendo cuidadosamente la historia clínica, valorando la posible etiología alérgica de los síntomas, cosa que en algunos casos implica tener de ellos cierta experiencia. Si son síntomas realmente alérgicos, debe considerarse el accidente sufrido como una prueba fortuita de provocación.

Cuando los accidentes alérgicos han ocurrido varias veces y con complejos medicamentosos distintos, suele ser posible hallar un común denominador.

En otros casos, cuando no cabe prescindir de los fármacos responsables, podrán efectuarse pruebas cutáneas con dosis muy diluidas y si éstas dan resultado negativo se pasa a las pruebas de provocación por vía oral o parenteral, comenzando por los que parezcan menos probables y dejando definidos por exclusión los de ensayo más arriesgado, como la penicilina. Estos ensayos sólo debe realizarlos quien posea experiencia de las reacciones generales y de su tratamiento y siempre en un medio hospitalario.

Una gran cantidad de alergias por antibióticos pueden ser soslayadas con el uso de antibióticos de grupo químico alejado. Es también muy frecuente una alergia imaginaria «a todos los antibióticos», en enfermos que han sufrido por alguno de ellos un *shock* anafiláctico.

## Pruebas *in vitro*

Frente a las pruebas que se realizan en el sujeto vivo, éstas son más seguras, más reproducibles y objetivas.

**Determinación de la IgE.** Esta inmunoglobulina se halla en cantidades muy pequeñas en el suero de los sujetos normales (niños de 1-14 años: 10-130 UI/ml; adultos: hasta 100 UI/ml), debiendo ser determinada por la técnica de radioinmunoabsorción (RIST). El aumento de las IgE no sólo se observa en enfermedades alérgicas, sino en otros procesos como las infestaciones parasitarias, lepra penfigoide, mieloma, artritis reumatoide, hemosiderosis pulmonar, etc.

En un 60 % de sujetos con *asma alérgica,* se encuentra un aumento de IgE, mientras que sólo un 5 % de asmáticos no alérgicos tienen valores significativamente altos. Por tanto, encontrar un aumento significativo de IgE en un asmático habla en favor de su naturaleza alérgica y justifica

realizar otras pruebas para identificar el alergeno, como puedan ser las cutáneas, la determinación de la IgE específica o los test de provocación.

No obstante, un valor normal de IgE no excluye la patogenia alérgica del asma y una IgE alta no es indicativa de enfermedad alérgica. En general, los valores de IgE más altos se obtendrán en los pacientes no tratados y con síntomas acusados.

En las *sinusitis alérgicas,* se constatan aumentos de IgE sólo en un 20 % de los casos.

En las *dermatitis atópicas,* se detectan niveles muy altos de IgE particularmente en aquellos niños o adultos en que existen concomitantemente manifestaciones asmáticas.

En la *urticaria y anafilaxia,* los valores séricos de IgE suelen ser normales.

En la *aspergilosis broncopulmonar aguda* (tabla 14-12), se pueden detectar valores muy elevados de IgE (2.000-8.000 UI/ml).

La IgE, aparte del suero, también puede ser investigada en la secreción nasal, en el esputo y en los pólipos nasales, en donde existe mayor concentración que en el suero. No existe paralelismo entre estos valores y los séricos, indicando una fuente local de IgE.

**Tabla 14-12. Principales hongos causantes de asma alérgica**

| |
|---|
| *Alternaria alternata* |
| *Cladosporium* sp. |
| *Aspergillus fumigatus* |
| *Aspergillus niger* |
| *Mucor* sp. |
| *Penicillium* sp. |
| *Fusarium* sp. |
| *Rhizopus nigricans* |
| *Botrytis cinerea* |
| *Paecilomyces marquandi* |
| *Neurospora sitophila* |
| *Epicoccum purpurascens* |
| *Pullullaria pollulans* |
| *Stenphillium* sp. |
| *Phomabetae* |
| *Sporobolomyces roseus* |
| *Ghaetomium globosum* |
| *Candida albicans* |

En España, predomina *Alternaria,* mientras que en otros países predomina *Cladosporium.* Siguiendo en orden de importancia se pueden situar *Penicillium, Mucor* y *Aspergillus fumigatus.* El resto de hongos reseñados tienen una incidencia mucho menor. Se han descrito otras especies de hongos como posibles causantes de alergia, pero su importancia real es muy pequeña.

**Medida de la IgE específica.** Se realiza mediante el test radioalergosorbent (RAST), en el que un exceso de antígeno se une a partículas de celulosa activadas con bromuro de cianógeno. Estas partículas-complejo son luego incubadas con suero que supuestamente contiene anticuerpos IgE específicos para el alergeno. Posteriormente, se añaden anticuerpos dirigidos contra la IgE, marcados con $I^{125}$, que miden la concentración de IgE en el suero.

Comparando los resultados del RAST con las clásicas pruebas cutáneas o los test de provocación, vemos cómo en los niños un RAST positivo se combina con un *prick test* positivo en el 85 % de casos, y con una prueba de provocación bronquial positiva en el 90 %. De forma parecida, en la rinitis alérgica por pólenes existe una correlación del 93 % entre el RAST y las pruebas nasales de provocación.

Esta correlación también es muy alta (>90 %) en el caso de los ácaros y algo menor con las escamas de animales. En general, el grado de correlación entre el RAST y los test de provocación y las pruebas cutáneas es excelente. A veces, puede haber discordancia entre las diversas pruebas, siendo lo más frecuente un RAST negativo con prueba de provocación positiva.

Dada, en general, la buena concordancia entre la determinación de IgE específica y las pruebas cutáneas, reservamos el RAST para aquellos pacientes en los que las pruebas cutáneas sean inconcluyentes o representen un riesgo. Al ser el RAST una prueba *in vitro,* produce menos molestias al paciente que los tests cutáneos, pero es más caro, requiere una mayor tecnología y da resultados más tardíos. Su utilidad es indiscutible en casos de extrema hipersensibilidad, en los que las pruebas *in vivo* pueden ser peligrosas o también en los casos en que no es aconsejable dejar al paciente varios días sin tratamiento con antihistamínicos o tranquilizantes con propiedades antihistamínicas (hidroxicina). Las pruebas cutáneas tampoco son útiles en casos de dermatitis atópica severa, reactividad cutánea suprimida o dermogafismo.

El RAST puede ser también útil en la investigación de la alergia alimentaria, aunque suelen presentarse positividades no justificables por la historia clínica, ni de los tests de provocación.

El RAST tiene también valor en los casos de alergia a fármacos (antibióticos) en los casos en que se conoce perfectamente el hapteno o haptenos responsables de la sensibilización (principal-

© MASSON, S.A. Fotocopiar sin autorización es un delito.

mente, penicilinas o derivados), aunque su positividad en estos casos no suele superar el 40 %.

**Test de degranulación de basófilos.** Consiste en observar la degranulación de los basófilos del paciente, a los cuales se encuentran fijados los anticuerpos IgE, y añadir el alergeno sospechoso al medio en que se hallan suspendidas dichas células. Además del dato morfológico de la degranulación, se ha medido la histamina liberada, fotofluorométricamente. Se trata de un método laborioso y de difícil aplicación práctica.

**Test de transformación linfocitaria (TTL).** Los linfocitos de sujetos sensibilizados, al ponerse en contacto *in vitro* con el antígeno específico, sufren un proceso de transformación en grandes linfoblastos, que sintetizan ADN y pueden entrar en mitosis. Este fenómeno puede ser medido por la incorporación de timidina tritiada al medio de cultivo de los linfocitos estimulados, que marca el ADN sintetizado *de novo*. No obstante, hay que destacar que responden a los antígenos específicos un menor número de linfocitos que cuando son estimulados por mitógenos no específicos, como la fitohemaglutinina o la concanavalina A, que se emplean como mitógenos inespecíficos para estudio de la inmunidad celular global.

El TTL se había utilizado en el estudio de la alergia a medicamentos, sobre todo la penicilina, intentando obviar los peligros de las pruebas *in vivo*, aunque actualmente está en desuso. En ocasiones, la prueba es poco demostrativa por la escasa respuesta de los linfocitos a los antígenos sensibilizantes.

## ■ REACCIONES GENERALES PELIGROSAS

Se llaman *reacciones constitucionales*, las generales que se producen inmediatamente después de incorporado el alergeno.

Cuando una pápula crece desmesuradamente, debe vigilarse con sumo cuidado. Si se trata de una prueba por *prick test*, se secará inmediatamente para disminuir al máximo la absorción del alergeno. Con el mismo objeto se coloca un torniquete por encima de la pápula, que se aflojará periódicamente para no crear trastornos circulatorios permanentes. Al mismo tiempo se inyectan 0,5 mg de *adrenalina* en el brazo opuesto al de la prueba. Esta inyección se repite después de cierto período de tiempo si la pápula no se detiene o aparecen molestias generales.

Las molestias generales inmediatamente después de la prueba obligan a tomar análogas medidas, aunque no se note reacción local alguna.

En realidad, la sintomatología es la misma tanto para las pruebas diagnósticas como para las inyecciones terapéuticas, pero las reacciones constitucionales son más frecuentes en el curso de los tratamientos porque, aun obrando correctamente, a veces se bordean los límites de la tolerancia.

Las formas clínicas varían entre leves trastornos y la más extremada gravedad, seguida de muerte. Como en el momento de iniciarse la reacción constitucional no es posible prever la importancia que alcanzará, el tratamiento debe ser igualmente precoz e intenso, sea cual fuere el síntoma inicial.

Entre los síntomas iniciales puede observarse prurito en las palmas de las manos, parestesias labiales, rubicundez facial, cefaleas, cólicos intestinales, diarrea y, mucho más típicos, rinitis, asma o urticaria y, en algunos casos graves, cuadro de *shock* y colapso.

La principal precaución es retener al enfermo en el consultorio por lo menos hasta media hora después de la inyección, o sea, durante el período en que pueden producirse las reacciones más graves. En los casos que acudieron con fines diagnósticos, este plazo ya se invierte en la observación de las reacciones, siendo más frecuente advertirlo en los casos de tratamiento.

La negligencia es mayor si se administran dosis altas que bordean el límite de la tolerancia, o cuando se emplean preparados nuevos. Como sea que, en algunos casos, puede producirse una reacción constitucional aun pasado el término de media hora, debe instruirse al paciente para que, si aparece cualquier molestia, se ponga inmediatamente en contacto con el médico o un centro hospitalario. Las reacciones de este tipo, cuanto más tardías menos graves suelen ser. Son ahora más raras y menos graves que hace tiempo, cuando se conocían menos sus causas y la manera de evitarlas.

Las reacciones consecutivas a pruebas diagnósticas se evitan observando escrupulosamente las técnicas, empleando extractos bien valorados y teniendo en cuenta las normas que hemos recomendado respecto de la limitación del número de pruebas en una sola sesión.

Para evitar las reacciones constitucionales durante los tratamientos hiposensibilizantes, las dosis no se forzarán hasta el límite de tolerancia,

sobre todo si se tiene poca experiencia en este tipo de tratamiento. Se retrocederá suficientemente en las dosis, después de las interrupciones; igualmente, al aumentar el enfermo el contacto natural con el alergeno y al cambiar el extracto antiguo por otro de más reciente preparación. Además se prestará suma atención a que no se produzca accidentalmente una inyección intravenosa, y no se permitirá el amasamiento o masajeado en el sitio inyectado. Finalmente, en algunos casos es aconsejable administrar un fármaco antihistamínico una hora antes de la inyección terapéutica.

## ■ INTERPRETACIÓN CLÍNICA DE LAS PRUEBAS

Las pruebas negativas no excluyen definitivamente el papel clínico del alergeno. Aparte eventuales defectos técnicos, puede tratarse de alergias producidas por alergenos no bien identificados y aislados. Las pruebas positivas, aunque en general satisfacen más al explorador que las negativas, deben interpretarse cuidadosamente para no inferir de ellas exclusiones o tratamientos injustificados. Una prueba correctamente positiva puede poner de manifiesto conflictos alérgicos pretéritos o una alergia presente, pero no clínica, es decir, una sensibilidad sin contacto suficiente con el desencadenante o sin otras condiciones determinantes que induzcan a la superación de su estado potencial. También puede ser una reacción de afinidad biológica con otros alergenos, pudiéndose producir reacciones cruzadas, lo cual debe tenerse en cuenta al instaurar tratamientos hiposensibilizantes.

Cuando son varias las pruebas positivas obtenidas (pero no tantas como para admitir una reactividad inespecífica) se plantea el problema de si alguno de los alergenos ocupa una posición jerárquica destacada que merezca mayor atención terapéutica.

Surinyach introdujo el concepto de *estratificación jerárquica de las sensibilizaciones*, habiendo observado que los antígenos que iniciaron la clínica del enfermo ocupan una posición clave para el tratamiento.

Una prueba positiva es sólo una prueba positiva; para conferirle valor de diagnóstico patognómico, y mucho más para deducir de ella un tratamiento, debe concordar con otros datos de la historia clínica y con las condiciones propias de cada antígeno, condiciones cuyo examen por separado está fuera del alcance de este capítulo.

No en todas las sensibilidades está indicado y es posible el tratamiento específico. No lo está, desde luego, cuando el contacto con el antígeno puede ser evitado con medidas higiénicas sencillas, y pocas veces si la hiposensibilización va a presentar en la práctica dificultades y molestias tales que superen las de la propia enfermedad.

El tratamiento específico es satisfactorio cuando está realmente indicado, es técnicamente realizable y el enfermo no va a someterse después a contactos masivos o superfluos con el alergeno. Deben desecharse los tratamientos superfluos y debe insistirse en los necesarios.

# 15

# Psiquiatría

## ■ INTERROGATORIO

Tanto en la medicina de enfoque psicosomático como en la psiquiatría, ningún procedimiento es de tanta importancia en la exploración como el interrogatorio o entrevista (nunca mejor empleado este término que en psiquiatría). Hay que saber manejar perfectamente el difícil arte de escuchar y preguntar, si se quieren obtener los datos necesarios para llegar a un buen diagnóstico. No sólo se trata de utilizar el interrogatorio para descubrir los síntomas que nos hagan conocer la enfermedad, sino de llegar al conocimiento del paciente como persona. Sólo de esta forma podremos aprehender al sujeto desde un enfoque antropológico con el que abarcar las conexiones psicosomáticas de la dolencia. En último término, la enfermedad no es más que un accidente en el curso vital del paciente (tabla 15-1).

Se comprende, pues, que no pueden existir pautas o formularios tipo, aplicables por igual a todos los casos. De ahí que demos sólo normas generales que habrán de modificarse en mayor o menor grado para ser aplicadas a cada caso particular.

*Una condición indispensable para un buen interrogatorio es que exista perfecta sintonía entre médico y enfermo.*

Nuestro primer propósito consistirá en crear este clima de confianza y comprensión. Independientemente de la edad del paciente, nunca iniciaremos la anamnesis con un vulgar «tuteo» (tan habitual hoy día), le trataremos como norma, de «usted»; cuando el clima y la sintonía médico-paciente lo permita se podrá emplear la fórmula del «tuteo», proponiéndola con cortesía y si el paciente la acepta con agrado (se debe evitar cualquier tipo de equívoco).

No es indiferente que el paciente venga a nuestro consultorio (solo o acompañado), vayamos a visitarlo a su domicilio (por haberse negado a comparecer), esté ya en una clínica (médica o psiquiátrica, abierta o cerrada) o incluso en un reformatorio o en la cárcel. En todo caso, un dato a averiguar, directa o indirectamente, es si el paciente consulta por sentirse enfermo y a iniciativa propia, o instigado por sus familiares u otras personas. En estas segundas circunstancias, podrá ser él quien sienta necesidad de visitar al médico aunque no a un psiquiatra, o que ni siquiera tenga noción de estar enfermo. En esta eventualidad, el interrogatorio suele resultar muy difícil, especialmente cuando el paciente se niega a contestarnos.

En todo caso, es aconsejable no engañar al paciente, presentándonos como un médico de otra especialidad o como si fuéramos a visitar a un familiar y no a él, pues, a menos que se proceda con mucha maestría y se consiga llevar la visita a buen término, cuando el sujeto descubre el engaño, aumenta su actitud negativa y recelo, con lo que se dificulta toda visita ulterior.

Una vez iniciado el diálogo y habiendo preguntado al paciente su filiación, *se procurará hablar lo justo para conseguir nuestro objetivo,* y que sea él quien nos cuente sus cosas. Si el médico no está sobre aviso, con facilidad se tiende a lo contrario, especialmente cuando el enfermo se muestra cohibido.

*Conviene no hacer preguntas sin finalidad o al azar,* sino encaminadas a conocer a fondo la biografía personal del paciente. Debemos resaltar

© MASSON, S.A. Fotocopiar sin autorización es un delito.

**Tabla 15-1. Interrogatorio básico para el paciente psiquiátrico**

| |
|---|
| «*¿Qué motivó que viniera a consultarme?*» Con esta pregunta, averiguaremos el concepto que el enfermo tiene de su enfermedad y si es él o su familia quien ha decidido acudir |
| «*¿Desde cuándo está usted enfermo?*» La respuesta nos revelará la relación entre la enfermedad, considerada como un acontecimiento en la vida del sujeto, y los detalles biográficos, ya que hay que establecer un paralelismo cronológico entre lo morboso y lo personal, como dos aspectos de un mismo problema |
| «*¿Qué haría si se encontrara bien?*» o su equivalente «*¿Qué le impide su enfermedad?*» A través de estas preguntas sabremos con frecuencia los beneficios que el enfermo consigue encontrándose mal |
| «*¿De qué viven usted y los suyos desde que está enfermo?*» Nos pondrá sobre la pista, en enfermedades largas, del provecho sacado de la enfermedad gracias a percibir un subsidio, o a que otros familiares trabajen y carguen con los gastos del paciente (neurosis de renta) |
| «*¿Es feliz?*» Nos orientará sobre su estado emocional |
| «*¿A qué atribuye su enfermedad?*» Si su respuesta es ambigua, incidiremos sobre las circunstancias del paciente |
| «*¿Tuvo usted algún disgusto inmediatamente antes de caer enfermo?*» Nos orientará si ha habido algún quebranto económico, familiar, laboral, sentimental, emocional o de relación |
| «*¿Cómo vive usted?*» Nos dará una imagen del presente real |
| «*¿Por qué vive así?*» Nos informará del destino del sujeto |
| «*¿De qué vive?*» Nos aquilatará su rendimiento |
| «*¿Para qué vive?*» Nos revelará su sentido existencial |
| «*¿Cuántas horas duerme?*», «*¿Las duerme profundamente y sin interrupciones?*», «*¿Sueña mucho?*», «*¿Sufre pesadillas?*» |

que no se trata de limitarnos a conocer el relato de su historia clínica, sino de su historia personal. Deberá ponernos al corriente de su infancia, junto con la manera de ser de sus padres y demás personas que intervinieron en su educación; si ésta pecaba por exceso de mimo, severidad, angustia, abandono, etc.; sobre el número de hermanos, diferencias de edad, relación entre ellos e influencias consiguientes; rendimiento escolar; crisis puberal; planes de vida y sus motivos; causas y circunstancias que lo han inducido a elegir su profesión; horas de trabajo y rendimiento económico; vida amorosa y sexual; amistades y vida social; diversiones y deportes.

Esta exposición biográfica debe ir completada con la descripción de las influencias recibidas y personas que las han ejercido; disgustos, preocupaciones y traumas emocionales en general; actitud del enfermo frente a los problemas de la vida. A través de todos estos datos, deduciremos si el paciente siente verdaderos deseos de curarse y reanudar la vida normal, o *si la enfermedad le sirve de pantalla tras la que se refugia.* También procuraremos averiguar quiénes son las personas con ascendiente o influencia sobre el sujeto, para interrogarlas e incluso aconsejarlas a fin de que coadyuven en la acción psicoterápica.

*Conviene no alargar el interrogatorio en exceso,* por lo que es aconsejable limitarlo a sesiones de media a una hora en días sucesivos o alternos. Únicamente, en el caso de que se inicie una confesión íntima, debe concederse el tiempo necesario para que no se interrumpa bajo ningún pretexto, ya que se corre el peligro, si se desaprovecha el momento propicio, de que no se reanude o sea muy laborioso el reinicio de la confiada conversación. En este caso, aunque la sesión se alargue un par de horas, no debe mostrarse impaciencia, para evitar que se malogre el resultado. Sin embargo, a partir de entonces hay que limitar las sesiones al tiempo establecido, ya que de otra forma se corre el riesgo de que el enfermo se sienta complacido junto al médico y, aunque hable de nimiedades, exija que le preste su atención.

*Para facilitar la confesión íntima,* aparte de no precipitarnos con preguntas demasiado directas, procederemos con mucho tacto, interrogaremos al paciente a solas, no anotaremos nada que pueda parecer indiscreto y le reafirmaremos su seguridad en nuestro secreto profesional. Aun así, hay que ser prudente y no mostrar impaciencia y, cuando se llegue a la confesión de problemas íntimos, el médico mostrará atención e interés objetivo, pero reprimirá toda expresión o comentario predicativo, cualquiera que sea su matiz.

Si en todo interrogatorio hay que evitar las preguntas sugeridoras, en el psiquiátrico con mayor motivo, a menos que, conociendo ya suficientemente al enfermo, queramos probar su sugestibilidad. De todas formas, hay que proceder con cuidado, para no ocasionar empeoramientos yatrógenos.

Durante el interrogatorio, el médico procurará situarse en el punto de vista del enfermo, única

forma de comprenderlo existencialmente. Sin embargo, no hay que darle la razón en lo morboso o equivocado, sino, como máximo, evitar mostrar nuestra discrepancia eludiendo comentarios o dejándolos para más adelante. Al iniciar el tratamiento, ya invertiremos la relación, haciendo que el enfermo se sitúe en nuestro punto de vista para que comprenda en qué consiste la equivocación de su enfoque personal.

Aunque, como ya hemos dicho, no existe una pauta modélica para el interrogatorio de enfermos psíquicos o somáticos a los que se quiera aplicar un enfoque antropológico, y deba encauzarse la conversación o diálogo según las circunstancias que concurran en cada caso particular, comentaremos unas cuantas preguntas aconsejables para la mayoría de los casos.

Tampoco debemos contentarnos con un interrogatorio superficial sobre la vida instintiva, especialmente la sexual. Nos informaremos sobre la frecuencia de poluciones, si existe masturbación, coitos, frecuencia y tipo de los mismos, si se alcanza el orgasmo con normalidad o previa interrupción del acto sexual *(coitus interruptus)*, si se alarga el acto sexual frenando el orgasmo, posibles aberraciones sexuales, etc.

Si sospechamos la existencia de una *psicosis*, deberemos extremar la cautela en el interrogatorio y orientarlo hacia otros derroteros. Convendrá averiguar si el enfermo tiene noción de estar enfermo, si se siente cambiado o amenazado, si está orientado o no (respecto al espacio, tiempo y persona).

Si se supone que existen *trastornos alucinatorios*, se pregunta al paciente si a veces oye voces distintas de las corrientes o de forma anómala, si ve sombras o imágenes que lo sorprenden por su falta de naturalidad, si en las comidas o bebidas percibe un sabor especial y a qué lo atribuye, si percibe malos olores y cuál es su causa, si nota, fuera de lo habitual, pinchazos, corrientes, contactos o sensaciones raras.

Si sospechamos la existencia de *ideas delirantes*, preguntaremos si ha observado algo raro en la relación con sus familiares o entre sus amistades o incluso en las personas de la calle; si ha leído algo en los periódicos, escuchado por la radio o visto algo en el cine o televisión que lo haya sorprendido, o sugerido que tiene relación con él.

Además, debemos interrogar sobre *ideas de grandeza y depresivas.*

Respecto de la *afectividad,* inquiriremos sobre posibles estados de euforia, depresión, irritabilidad, angustia, desconfianza, inhibición y sus consecuencias conativas (proyectos descabellados, de suicidio, etc.).

Si en los presuntos enfermos mentales es imprescindible, en todos los casos es conveniente *no limitar el interrogatorio al enfermo, sino extenderlo a los familiares u otras personas que lo conozcan a fondo.* Del cotejo de todos los datos obtenidos se llegará al conocimiento objetivo del caso. No es de extrañar, después de todo lo dicho, que una buena historia clínica sea siempre larga, aunque *«no es forzoso que por ser larga haya de ser buena»* (Jaspers). El médico que interroga debe conocer a fondo psicopatología y nosología psiquiátricas, ya que en caso contrario, la historia resultante será amorfa y de poco provecho clínico. Si en toda historia clínica se aprecia el saber y orientación del médico que la ha redactado, en la del enfermo psíquico esta afirmación adquiere el máximo valor.

Una forma de completar el interrogatorio es con el planteamiento de cuestiones que el paciente tiene que desarrollar en su casa por escrito. Cuando el enfermo acude al médico por iniciativa propia es frecuente que lleve un papel con notas o apuntes (*malade au petit papier*), por temor a olvidar lo que quiere explicarnos. Otras veces, nos entrega largos escritos para que conozcamos su vida, problemas, etc. En estos casos, cumple gustosamente nuestro encargo de referirnos pormenores sobre temas de interés personal. Si lo escribe a mano, nos ofrece la ventaja de permitirnos su estudio grafológico (cultura, estado de ánimo, procesos neurológicos, situación conflictiva, etc.).

Como quiera que el interrogatorio psiquiátrico no se limita a los contenidos conscientes, sino que a través del análisis de los sueños, actos sintomáticos, exploración, por pruebas, etc,. se investiga el inconsciente, y esto constituye ya una forma de tratamiento, es difícil delimitar la línea de separación entre el interrogatorio propiamente dicho y los métodos psicoterápicos.

Sin embargo, eludimos volunatriamente lo relativo a la exploración por interrogatorio del inconsciente, en honor a la brevedad y por no encajar en este lugar.

Sólo diremos, para terminar, que las mismas fuerzas represoras que bloquean en el inconsciente los recuerdos o vivencias desagradables (*complejos*), son las que se oponen a que surja la franca respuesta a las preguntas que sobre ellas dirija el médico. Si con alguna frecuencia nos encontramos con enfermos psíquicos que voluna-

© MASSON, S.A. Fotocopiar sin autorización es un delito.

triamente simulan, exageran o disimulan su enfermedad, en el caso indicado lo hacen incosncientemente. Para ayudar a desbloquear los complejos reprimidos y que vuelvan a emerger a la consciencia, para que se recuerde lo activamente olvidado, hay varias técnicas.

Una la constituye el *interrogatorio «a presión»*. Consiste en insistir en la pregunta de detalles, hacer observar las contradicciones en las respuestas, las faltas de lógica en los razonamientos, etc. Para aumentar la eficacia de la técnica se puede practicar el interrogatorio estando el sujeto sometido a hipnosis o narcosis (hipnoanálisis, narcoanálisis) para que, con el descenso del nivel de consciencia artificialmente conseguido, al debilitar la acción de los mecanismos represores, se facilite la liberación y emergencia de los recuerdos olvidados.

Es importante que formulemos el interrogatorio de manera que nos aclare si el sujeto sufre una *reacción,* un *proceso* o un *desarrollo.* Aunque hay muchas categorías de reacción, nos referiremos a la psicológica, caracterizada por ser una consecuencia indefectible de la vivencia causal desencadenante, por ser comprensible la relación entre ambas y por existir una sucesión cronológica de causa a efecto entre ellas. La valoración de la normalidad o anormalidad de la reacción la hará el médico. El proceso surge como algo patológico e incomprensible en la vida psíquica del sujeto. En el desarrollo, evolucionan, aumentándose, unos caracteres psíquicos que ya estaban implícitamente contenidos en la personalidad anterior del enfermo.

Así, por ejemplo, si una joven a raíz de romper una relación sentimental, sufre ataques histéricos y vómitos psicógenos que hasta entonces no había presentado nunca, diremos que se trata de una *reacción.* Si una persona siente perturbada su lucidez mental por la aparición de alucinaciones e ideas delirantes, sin que exista relación causal comprensible alguna, diremos que sufre un *proceso.* En cambio, si un sujeto ya de siempre suspicaz y sensitivo, agranda cada vez más su actividad paranoide, hablaremos de un *desarrollo.*

## ■ INSPECCIÓN

Para no repetir conceptos expuestos en otras partes del libro, nos limitaremos a lo particular del enfermo psíquico.

La inspección del enfermo desnudo nos informará sobre su tipo constitucional, tan importante para deducir su temperamento, sobre su estado de nutrición y anomalías corporales, tan frecuentes en enfermos mentales.

La inspección también nos descubrirá la existencia de cicatrices correspondientes a heridas, recientes o pretéritas, producidas por intentos automutilantes o suicidas, pendencias, etc. En los epilépticos, se aprecian cicatrices en la lengua y labios por mordeduras, y en la cabeza y cara, principalmente, por caídas durante las crisis; también, por igual causa, algún diente roto. En toxicómanos, se observa, de preferencia en muslos y brazos, pero también en las regiones más inverosímiles (pene), el punteado correspondiente a los pinchazos de las inyecciones y, alguna vez, quistes y abscesos provocados por la infección de éstas. En psicópatas e inadaptados sociales, no es infrecuente observar tatuajes indelebles, y en los sujetos pertenecientes a profesiones donde éstos son habituales (marineros), se caracterizan por ser exagerados cuantitativa o cualitativamente[1].

El abandono en el cuidado de las uñas, cabellos y dientes, que suele ir parejo al del vestir, se observa de modo preferente en melancólicos, oligofrénicos y psicópatas abúlicos.

Tan importante o más que la inspección somática del enfermo desnudo es la de *su aspecto al presentarse para ser visitado.* La discreción en el vestir, el cuidado del peinado, uñas y afeitado, son propios de la persona normal, de los neuróticos y psicópatas poco intensos, así como de algunos psicóticos no graves ni demenciados. En los homosexuales se suele observar un atildamiento exagerado, sin ser excepcional un travestismo o maquillaje más o menos discretos. Los maníacos y demenciados eufóricos suelen vestir en forma llamativa e ir engalanados con pañuelos chillones, cuando no, con adornos, condecoraciones, distintivos y gorros improvisados. En los melancólicos y confusos suele haber abandono, manchas y algún descosido, con descuido del aseo. En los oligofrénicos y demenciados, el abandono y suciedad son todavía mayores. En los esquizofrénicos, se notan más extravagancias, unas veces taponan sus oídos y ventanas de la nariz (para defenderse de alucinaciones auditivas y olfatorias); otras, recogen

[1]El tatuaje transitorio (pintado) es frecuente en la sociedad actual como señal de esnobismo o como manifestación de criterio «simpático» hacia determinada situación social o hacia determinada persona.

cuanto encuentran por el suelo y lo guardan en sus bolsillos o prenden con agujas a sus vestidos; algunos levantan su chaqueta hasta cubrir el occipucio y así permanecen largos ratos. No son excepcionales los enfermos mentales de diversa índole que tienden a ir descalzos e incluso desnudos.

En cuanto a la *fisionomía y mímica,* remitimos al lector a otras partes de este libro. Aquí sólo indicaremos que en los maníacos y eufóricos en general, la mirada es vivaz, los rasgos faciales denotan alegría, su expresividad es exuberante, gesticulan con exceso, hablan con locuacidad, voz alta y saltando de un tema a otro, no están quietos un momento; si predomina la excitación, rasgan las ropas, rompen objetos y con facilidad pasan a la agresión. La euforia de los hebefrénicos se distingue por lo vacía, insulsa y artificiosa. En los melancólicos, la mirada es triste, vaga, inexpresiva; hablan poco, casi con monosílabos y en voz baja; la mímica es pobre y traduce la tristeza; la movilidad, lenta y desprovista de amplitud y energía. Los angustiados suspiran con frecuencia, su facies expresa el sufrimiento, su intranquilidad se traduce en movimientos como tamborilear con los dedos, cambiar incesantemente las piernas de posición y, en casos más intensos, en ir de un sitio a otro, tenderse, levantarse, desabrocharse, etc.

Los atléticos, epilépticos y tipos ictafines, muestran una motricidad masiva, pesada, brusca, incluso brutal.

En los oligofrénicos profundos y en los demenciados, la facies denota vacuidad espiritual; la boca, con frecuencia entreabierta, deja escapar saliva; la nariz está sucia; la movilidad es burda, torpe, inadecuada. En los paralíticos y en los alcohólicos, los resultados de la inspección dependen de la fase en que se encuentren. Los esquizoides y esquizofrénicos aparentan frialdad y falta de sintonía afectiva. En los pacientes paranoides, el recelo se suele traducir en su semblante y actitud; suelen mostrarse irónicos (con comentarios desafortunados) e incluso mordaces y recelosos.

Los neuróticos y psicópatas con labilidad emotiva traducen su turbación e inseguridad por pequeño y rápido temblor, inhabilidad expresiva e incluso tartamudeo, y a veces sonrojo y sudación. Estos signos, en realidad, más que al paciente neurótico descubren al angustiado.

Al hablar de la motricidad describiremos los tics, estereotipias motoras, amaneramientos, etcétera.

## ■ OBSERVACIÓN

De la inspección se pasa a la observación sin transición sensible. Sin embargo, la observación de la conducta es más importante que la simple inspección, y junto con el interrogatorio constituyen los dos pilares fundamentales sobre los que se asienta la exploración del enfermo psíquico.

El solo apretón de manos con que nos saluda el paciente, ya nos informará sobre múltiples datos que, como signos significativos, nos orientarán sobre la personalidad del sujeto. Para el médico observador son de importancia el tamaño de la mano y su estructura, su temperatura, sequedad o sudación, ofrecerla toda o sólo el extremo de los dedos, dar el apretón fuerte, flojo o con presión normal, mostrar la mano huidiza o retenerla excesivamente, etc.

Si al ofrecerle asiento elige uno alejado del nuestro, pensaremos que sufre un sentimiento de inseguridad y, con mayor motivo, si va provisto de gafas oscuras. Si al entrar en el despacho deja abierta la puerta tras sí, habremos de deducir escasa confianza en nosotros y poca disposición a revelarnos sus secretos (Freud).

Sin embargo, la observación de la conducta, más que durante su breve estancia en nuestro consultorio, habrá de realizarse en el medio habitual del enfermo. Para ello, debemos interrogar a sus familiares, y si es posible, a sus compañeros de trabajo, amigos, etc., sobre su comportamiento en casa, club, lugar de trabajo, etc. Tampoco en estos casos serán siempre objetivos y fidedignos los datos así obtenidos, pues con frecuencia serán suspectos de parcialidad cuando quien los suministre sea parte interesada. Entonces, resulta muy útil contrastar varios informes sobre un mismo paciente y, en último extremo, utilizar una asistenta social o enfermera especializada, que visite el medio del propio enfermo y exponga claramente su propósito o lo lleve a cabo tácitamente aprovechando la ocasión de realizar en él alguna prueba o aplicarle una inyección.

Cuando, a pesar de todo, no llegamos a conclusiones unívocas o queramos observar al paciente en un medio neutro para mejor aquilatar las causas ambientales que reactivamente actúan sobre él, tenemos el recurso de aconsejar una estancia más o menos larga en casa de otros familiares, amigos o, en último extremo, en una clínica o sanatorio apropiado. Así, aunque el paciente tenga una gran capacidad de disimulo, que también se da en algunos casos, a la corta o la larga se pondrá de manifiesto su manera íntima de ser,

© MASSON, S.A. Fotocopiar sin autorización es un delito.

más todavía si se le contraría o exige un sacrificio que ponga a prueba su capacidad de adaptación. En estos casos, cuando se sospecha la existencia de una enfermedad mental, la ley apoya el internamiento incluso forzado, para poder realizar la observación en forma adecuada.

## ■ PRUEBAS PSICOLÓGICAS

Una forma de exploración es la que se deriva de la aplicación de los llamados *«tests o pruebas psicológicas»*. Con ellas se coloca al enfermo frente a situaciones tipo de las que se conocen estadísticamente las reacciones o rendimientos. Cotejando el rendimiento del sujeto y los baremos establecidos, juzgaremos sobre distintos aspectos de su personalidad.

Antiguamente, se tendía a estudiar las funciones psicológicas de forma aislada (atención, memoria, imaginación, etc.), de acuerdo con la concepción elementalista imperante. Actualmente, se da preferencia a las pruebas que nos revelan la personalidad global del sujeto examinado. Entre éstas, predominan las llamadas «de proyección» porque dan pie a que el sujeto deje correr su fantasía y nos manifieste su intimidad más o menos inconscientemente. En otras, se toma por base el *«análisis factorial»*, fundado en la existencia de *«unidades funcionales»*, demostrada al correlacionar diferentes baterías de pruebas. Existen, además, los cuestionarios encaminados a conocer la personalidad del sujeto, las técnicas psicodramáticas, etc.

Aunque el estudiante o médico general, a los que va dirigida la presente obra, no tendrán que aplicar pruebas complicadas, ya que, sobre todo su interpretación pertenece al dominio del especialista, vamos a dar unas nociones sobre las más utilizadas, para que se tenga una visión de conjunto sobre sus técnicas y posibilidades.

Aunque alguna vez se han comparado las pruebas en psicología médica a los análisis de laboratorio en la clínica, no debe extremarse la comparación. Además, la persona que las practica debe reunir dotes de objetividad y observación para no inducir a falseamiento en la valoración de los resultados. Tampoco hay que olvidar que la conducta del sujeto examinado no es la misma cuando se halla en el gabinete de examen y se sabe puesto a prueba, que cuando se conduce espontáneamente en su medio habitual. Además, es demasiado compleja la estructura personal para que pueda aprehenderse a través de unas pruebas que, por complicadas que sean, sólo aprecian aspectos parciales de totalidades indivisibles.

Es muy importante la exploración por la técnica de las pruebas, que se ha depurado gracias a un riguroso tratamiento matemático. Se han propuesto numerosísimas pruebas, pero como la exposición detallada de una sola de ellas requeriría mucho espacio (lo que es más propio de un tratado de psiquitría que de un texto de semiología para consulta de internistas y estudiantes), nos limitaremos a dar un bosquejo de algunas entre las más en boga, representativas de las de distinto tipo:

1. *Prueba de atención.* Es específica la «prueba de Bourdon»; sirve para explorar las variaciones y rapidez de fatigabilidad frente a un estado que requiera atención. Consiste en tachar de un texto impreso, todas las letras iguales a la indicada por el examinador («m, n, p», etc.). Además, se hace una señal cada minuto y, al final de la prueba, se compara el rendimiento en los distintos minutos que ha durado, se computan las bien tachadas, las omitidas y los errores.

2. *Pruebas de memoria.* Se basan en la valoración de los diferentes aspectos memorísticos del paciente, tras haber visualizado determinados objetos o textos que le han sido previamente mostrados. Entre las más frecuentemente usadas figuran la de repetición de dígitos, cifras, figuras y similares. También es útil hacer leer al sujeto un pequeño texto, en forma de breve relato, que contiene varias ideas, que luego tiene que reproducir en una hoja de papel, con la máxima fidelidad.

3. *Pruebas de inteligencia.* Son numerosas y van encaminadas a la apreciación del nivel intelectual del sujeto. Pueden abarcar pruebas de tipo colectivo así como de tipo individual. Todo depende de si el estudio va dirigido a estudiar la capacidad de un grupo numeroso de personas (colectivo militar) o a una persona en concreto. No vamos a comentar las pruebas de tipo colectivo, dado que son propias del método especializado; haremos una breve reseña de algunas pruebas de tipo individual:

*a) Test de maduración o desarrollo,* de Gesell. En él, se precisan las épocas de aparición de las distintas funciones normales del niño (mantenerse de pie, andar, hablar, etc.) y luego, su perfeccionamiento y evolución. Con ello, desde el nacimiento hasta los 5 años aproximadamente, se

puede apreciar el grado de madurez del sistema nervioso central a través de los rendimientos observados. Así, un niño normal sostiene su cabeza hacia los 3 meses, se mantiene sentado a los 6, se aguanta de pie a los 9 y empieza a caminar al año. A los 15 meses sitúa una pieza de forma cúbica encima de otra, a los 18 superpone tres o cuatro, y a los 30 meses, ocho. De forma similar, van registrados todos los rendimientos del niño normal durante su primera infancia.

*b) Test de Binet-Simon. Con ulteriores revisiones (test de Terman, Terman-Merrill).* Se emplea para apreciar el nivel mental en individuos entre los 2 y los 20 años de edad mental. A cada edad corresponden una serie de cuestiones, que son resueltas satisfactoriamente por las tres cuartas partes de los sujetos normales. Están elegidas de forma que si personas más jóvenes las contestan, lo hacen con dificultad, y si se plantean a los de edad ligeramente superior, las resuelven con suma facilidad.

Se valora cada pregunta y, si se resuelve alguna de las que corresponden a edades superiores, se añaden meses a la edad mental calculada; en caso contrario, se sustraen. De la relación entre la edad mental, resultante de la valoración del test, multiplicada por cien, y la cronológica se obtiene el «cociente intelectual», llamado también «coeficiente intelectual». En los superdotados, el cociente intelectual es de 125 o más. La buena inteligencia corresponde entre los 125-110. Valores situados entre 90-80 denotan poca inteligencia. Los situados entre 80-66, debilidad mental ligera; por debajo se hallan los diversos grados de oligofrenia profunda (imbecilidad, idiotez).

*c) Test de Pintner-Paterson.* Así como en el intercambio de preguntas y respuestas de estas pruebas tipo Binet se valora especialmente la inteligencia abstracta y superior, en este test se aquilata la espacial y la habilidad motora (inteligencia práctica). En esta prueba, como en un juego, se trata de encajar modelos en moldes, reconstruir una figura con piezas fragmentarias, resolver un rompecabezas, etc. En su valoración, además del número de errores, se tiene en cuenta el tiempo empleado en resolver la prueba.

*d) Tests de Wechsler.* Los WPPSI, WPPSI-R, WISC-R y WISC-III, son tests para determinar el coeficiente intelectual a edad infantil en todas sus vertientes. Los tests para adultos (WAIS) determinan, así mismo, el coeficiente intelectual para adultos, permitiendo calcular el grado de deterioro progresivo de la inteligencia como consecuencia de diversos trastornos orgánicos.

*e) Tests de las matrices progresivas,* de Raven (1938). De gran predicamento en sus distintas formas, tanto en su aplicación a grupos como de forma individual y, a su vez, tanto a adultos como a niños. Consiste en exponer una serie de figuras o dibujos (matrices) con dificultad progresiva en su interpretación y que el paciente ha de definir de forma clara ya que sólo una respuesta es la correcta. Estos tests van especialmente dirigidos a estudiar el factor «g» (general). Cuantas más respuestas correctas, mayor grado de inteligencia. Cuando se trata de valorar el «deterioro mental» de un enfermo, es preferible aplicar la «escala de Wechsler-Bellevue».

4. *Pruebas de percepción.* Abarcan un amplio abanico de posibilidades de carácter visual, para calibrar la capacidad retentiva y de reconstrucción de la imagen por parte del paciente (colores, dibujos definidos o incompletos, estructuras formes). Consisten en reconocer, reproducir, o ambos, objetos o dibujos sencillos (algunos de ellos ligeramente alterados a conciencia), valorando las similitudes y las distorsiones que se aprecian en la interpretación por parte del paciente.

5. *Pruebas de personalidad.* El paciente ha de dar respuestas concretas (sin divagaciones ni prolijas explicaciones) a las preguntas del médico, basadas en determinados cuastionarios, consistentes en opiniones personales sobre temas concretos, como aficiones, inclinaciones, tendencias, gustos personales, etc. El MMPI (Minnesota Multiphasic Personality Inventory) con la variante revisada MMPI-2, es el más usado como test patrón.

6. *Pruebas psicopatológicas.* Históricamente, han constituido una innumerable serie de pruebas de tipo colectivo e individual que, más que facilitar la interpretación de los hechos, constituían un serio problema a la hora de evaluar los resultados, ya que cada autor podía tener su particular test y no había homogeneidad en los cuestionarios ni en los resultados. Por este motivo, se ha simplificado el tema con pruebas racionales compactas y uniformes, siendo la PSE (Present State Examination) y la BPRS (Brief Psyquiatric Rating Scale, de Overall y Gorham) las entrevistas-test que actualmente gozan de más prestigio.

7. *Pruebas neuropsicológicas.* Son tests destinados a valorar y evaluar el progresivo deterioro cerebral involutivo. En nuestro medio, destaca la PIENC (Batería Neuropsicológica Integrada, de Peña y Casanova).

© MASSON, S.A. Fotocopiar sin autorización es un delito.

## ■ MANIFESTACIONES CLÍNICAS

Dirigiéndonos al estudiante y al médico general, vamos a exponer de manera breve lo más esencial para poder hacer un informe o una historia en su parte psíquica; y como complemento de cada apartado, se hará mención a otras pruebas.

Téngase en cuenta que el psiquismo es una unidad funcional y, por tanto, no puede, sino artificialmente, aislarse una de sus partes de las otras. Así, un acto cualquiera representa una ideación previa, un proyecto, que la voluntad se encarga de traducir en hechos mediante la realización motora; significa, además, la participación de unos recuerdos de actos parecidos, de engramas motores; y todo ello impregnado de una tonalidad afectiva que variará en cada caso. Por consiguiente, una alteración en una de las partes de un acto significa una repercusión en el resto de elementos de dicho acto.

Así pues, sólo debe concederse un valor didáctico a la clasificación de síntomas que vamos a adoptar. Hecho, por otra parte, que también puede corregirse, por cuanto cada autor adopta una clasificación psicopatológica distinta.

### SENSOPERCEPCIÓN

La función sensoperceptiva puede estar alterada en sentido cuantitativo y cualitativo.

#### Trastornos cuantitativos de la sensopercepción

Entre ellos, figuran:

1. *Hiperpercepción.* Corresponde a una mayor captación de las sensaciones. Hay un descenso en el umbral perceptivo, de forma que se perciben mayor número de sensaciones y con más intensidad. Se presenta en personalidades psicopáticas y neuróticas, sujetos hipomaníacos y en afecciones meníngeas. El sujeto reclama aislamiento exterior, evita ruidos, hace disminuir la intensidad luminosa, etc.

2. *Hipopercepción.* En ella ocurre lo contrario, el umbral de excitabilidad está más elevado y, por tanto, el número de percepciones en relación con una persona normal es menor y, a la vez, son menos intensas. La hipopercepción se presenta en algunos pacientes histéricos, aunque suele ser parcial (anestesia, sordera, ceguera psíquica, etc.), en la melancolía y en todas aquellas afecciones orgánicas que transcurren con obnubilación del sensorio.

3. *Abolición perceptiva.* No suele darse de una forma completa si no es en los estados comatosos. En el sueño natural o hipnótico, la percepción, aunque escasa o parcial, persiste.

#### Trastornos cualitativos de la sensopercepción

Cuando la percepción del mundo externo o de las sensaciones del propio cuerpo llega deformada a la conciencia, se originan los «trastornos cualitativos de la sensopercepción», que son múltiples y variados. Algunos trastornos son comunes al paciente y al hombre normal, careciendo de significación patológica. Otros, en cambio, son sintomáticos de trastornos psicóticos. Entre los primeros, cabe citar la percepción de colores complementarios después de haber estado observando objetos coloreados con los tonos fundamentales, y la percepción de manchas luminosas después de haber observado objetos brillantes o mirando focos luminosos intensos (luz solar). Mientras soñamos podemos deformar las percepciones del mundo externo, o producir otras por reavivación y mezclas de recuerdos, originándose las «imágenes oníricas» que integran los sueños:

1. *Agnosia.* Es una falta de percepción localizada. Más que la agnosia es la «seudoagnosia» la que corresponde a este defecto, puesto que la agnosia propiamente dicha es un trastorno en la configuración de la imagen y de su integración en la totalidad de los conocimientos, más que un trastorno cuantitativo de la percepción.

2. *Ilusiones.* Corresponden a percepciones verdaderas, pero falseadas. Esto tiene lugar cuando, por falta de atención, se confunde una persona con otra o un objeto con otro parecido. La afectividad (en forma de deseo, temor u otro sentimiento) deforma también las percepciones de una manera activa, aunque inconsciente, y de acuerdo con nuestra tonalidad afectiva. Así, cuando esperamos a una persona, todas las que aparecen en la lejanía las confundimos con ella.

3. *Pareidolia.* Es una ilusión producto de una percepción falseada por la fantasía. Tal sucede cuando, al mirar las nubes, nos parece ver en ellas

figuras fantásticas, o cuando al observar manchas o dibujos del pavimento, creemos percibir caras u objetos extraños[2].

4. *Alucinaciones.* La alucinación ha sido definida como una percepción sin objeto, que el paciente acepta como real. Cuando éste pone en duda la realidad perceptiva, se trata entonces de una «seudoalucinación». El paciente que sufre verdaderas alucinaciones, les concede tal sentimiento de realidad objetiva que incluso llega a ser superior al de las percepciones normales. Al sujeto normal se le podrá hacer dudar de haber oído claramente tal o cual palabra que se le ha dicho, pero al alucinado no se le podrá hacer cambiar su convencimiento de que lo oído alucinatoriamente correspondía exactamente a una realidad objetiva. No obstante, entre el alucinado completo y el sujeto normal existen toda clase de transiciones, correspondiendo al término medio el seudoalucinado, que suele pronunciar frases como «me pareció oír eso», «me pareció como si hubiese visto aquello», etc.

La alucinación puede ser proyectada al exterior o percibida del interior. Unos enfermos localizan las voces, olores, etc., en el mundo exterior. Otros, en cambio, las sienten como si procedieran de su propio cuerpo. Se llaman «extracampinas», las alucinaciones que el paciente sitúa fuera del campo normal de percepción (ve algo a su espalda, por ejemplo). En cuanto a intensidad, pueden variar enormemente desde un nivel máximo, que incluso resulta molesto al paciente, hasta sólo intensidades sumamente pequeñas. Igual ocurre con la claridad, unas veces la alucinación es perfectamente nítida, y otras borrosa y casi imperceptible. En cuanto a la forma de presentarse, puede ser muy variable, desde la alucinación casi instantánea hasta la persistente, que tortura de manera continua al enfermo. Unas veces, la mayoría, es desagradable por su contenido o por el sentimiento que la acompaña; otras, las menos, es indiferente o incluso agradable. Las alucinaciones se llaman «elementales», cuando corresponden a elementos perceptivos (acufenos, resplandores, etc.); son «complejas», cuando abarcan percepciones completas ya en una sola esfera sensorial (palabras, objetos) ya en varias (visión de un animal, completada con la alucinación del ruido que produce, del hedor que desprende, etcétera).

En cuanto a la esfera sensorial a que corresponden las alucinaciones, se clasifican en visuales, auditivas, olfatorias, gustativas, táctiles, cenestésicas y motrices:

*a) Alucinaciones visuales.* Pueden ser de distintos tipos: *fotopsias,* si son elementales; *autoscópicas,* cuando el paciente ve su interior; *verbales,* cuando el contenido alucinatorio corresponde a palabras escritas; *micrópsicas,* cuando ve pequeños animales o cosas, como tiene lugar en la intoxicación cocaínica.

Las alucinaciones visuales son frecuentes en los delirios toxiinfecciosos. En la alucinosis alcohólica, suelen verse seres horribles. En los estados crepusculares epilépticos, abundan con frecuencia las alucinaciones coloreadas.

*b) Alucinaciones auditivas.* Cuando son elementales (acusmas) se oyen sólo ruidos sencillos, pero lo frecuente es que se escuchen fonemas estructurados en palabras. Las alucinaciones auditivas son las más frecuentes. Las palabras oídas pueden consistir en órdenes para el enfermo (*alucinación imperativa*); en otros casos, el paciente oye en voz alta sus pensamientos (*eco del pensamiento*); a veces, son consejos los que percibe (*alucinaciones teleológicas*). En fin, hay todas las variantes que pueden imaginarse, desde las palabras sueltas hasta conversaciones sostenidas por varias voces que el sujeto localiza en lugares distintos, incluso en su propio cuerpo o cabeza. En las psicosis esquizofrénicas, las alucinaciones auditivas son muy abundantes. En el delirio febril y en el alcohólico, algunas veces se oyen melodías.

*c) Alucinaciones gustativas y olfatorias.* Suelen aparecer con frecuencia juntas y, aunque no muy abundantes, dan lugar a delirios interpretativos difíciles de influir. El sujeto que las sufre suele rechazar los alimentos por encontrar en ellos gustos raros, lo que da pie a la suposición de que se le ponen drogas para envenenarlo. Otras veces huele gases raros, que cree son producidos por sus enemigos. Tampoco es raro que el enfermo crea que dichos malos olores se desprenden de su propio cuerpo.

*d) Alucinaciones táctiles o háficas.* Corresponden a la esfera táctil, y el paciente que las sufre tiene la impresión de ser tocado por otra persona. En mujeres esquizofrénicas, suelen localizarse en las zonas eróticas. Otras veces, la alucinación corresponde a pequeños contactos que el enfermo atribuye a animalitos que se pasean por

[2]Estos tipos de trastornos sensoperceptivos, aunque cualitativos, pueden encontrarse en las personas normales. Los trastornos alucinatorios y seudoalucinatorios pertenecen ya al mundo de los pacientes psicóticos.

© MASSON, S.A. Fotocopiar sin autorización es un delito.

el cuerpo (intoxicación cocaínica). Cuando se refiere a sensaciones térmicas, el enfermo percibe como si se quemara, sobre todo en zonas distales (pacientes pelagrosos). En delirios tóxicos, es el enfermo el que cree tocar pequeños animales, hilos, cabellos, etc. Casi siempre las alucinaciones táctiles son poco diferenciadas y difíciles de describir por el sujeto que las sufre.

*e) Alucinaciones cenestésicas.* Son más abundantes que las táctiles, y toman formas muy diversas, de difícil descripción por parte del paciente. Con frecuencia, son las vísceras las que se sienten fuera de su lugar, alteradas de tamaño, transformadas en su estructura o funciones, etc. En los melancólicos y algunos esquizofrénicos, la alucinación cenestésica negativa, de carecer de órganos abdominales sobre todo, suele dar base a un delirio nihilista. Son frecuentes, asimismo, ciertas sensaciones que dan lugar a que el enfermo crea que en su interior alberga animales u objetos diversos; que la paciente está embarazada, es violada, etc. Pueden referirse también al tamaño corporal, el paciente siente como si su cuerpo se hubiese alargado y aumentado de tamaño, o como si se hubiera encogido. También son frecuentes las sensaciones de desplazamienro total o parcial del cuerpo y sus órganos.

*f) Alucinaciones motoras.* En parte, están imbricadas con las cenestésicas, ya que cuando se siente el cuerpo alargarse o desplazarse interviene el engrama motor como base. Sin embargo, suele reservarse el nombre de «alucinación motriz o cenestésica» para aquellas en que se perciben movimientos que el sujeto ejecuta o no, pero que percibe pasivamente. El sujeto tiene la sensación, al hablar, como si alguien utilizara su garganta para obligarlo a pronunciar las palabras. Otras veces, ejecuta movimientos en los cuales no percibe la iniciativa propia y cree que son dirigidos por otra persona y realizados pasiva y automáticamente por él. En otros casos, la alucinación es como negativa, de forma que el sujeto, aunque percibe los movimientos como si los realizara, en realidad no los lleva a cabo.

Para la exploración de los fenómenos sensoperceptivos, además del interrogatorio del paciente, que no siempre es factible, y de la observación de su conducta, que con frecuencia es muy significativa, puede recurrirse a técnicas como la presentación de hojas en blanco y preguntar qué es lo que ve en ellas; la estancia en lugares sin ruidos de ninguna clase y sugerirle voces y ruidos; pequeños contactos en la piel con el interrogatorio consiguiente. Debe evitarse tener en cuenta las fabulaciones y las interpretaciones delirantes, y hay que procurar distinguir entre una verdadera alucinación y los restantes trastornos sensoperceptivos.

## MEMORIA

Toda percepción deja una huella, llamada *«engrama o mnema»,* más o menos evidente. Cuando este recuerdo se reactiva, se actualiza de nuevo la percepción que le dio origen. Esta facultad de almacenar recuerdos y reproducirlos constituye la memoria. La atención es un factor importante en la formación de los recuerdos. La afectividad toma parte muy activa en la fijación y reproducción de los recuerdos. En los correspondientes apartados, insistiremos de nuevo sobre estos puntos.

En el proceso de la memoria, hay que distinguir una primera fase, llamada de *«fijación»,* que corresponde a la grabación del estímulo sensorial percibido; una segunda fase resulta constituida por la *«conservación»,* en virtud de la cual la imagen grabada persiste de forma que puede ser actualizada a voluntad. Antiguamente, se consideraba que el recuerdo se conservaba durante un tiempo y luego, paulatinamente, se iba borrando en forma pasiva, hasta llegar a desaparecer y ser imposible reavivarlo. Se cree que el proceso del olvido casi siempre es de tipo activo y producido por la represión afectiva, que reprime selectivamente unos recuerdos, pero no otros. Los recuerdos reprimidos pasan a engrosar el inconsciente del sujeto, y su deseo de evocarlos ya no es suficiente para conseguirlo, por lo que se tiene que recurrir a técnicas especiales de tipo psicoanalítico.

La *«evocación»* a que nos referíamos constituye la tercera fase del proceso mnémico, y la cuarta, la *«identificación»* de los recuerdos, que es la que da la convicción al sujeto de que su recuerdo corresponde a la realidad.

Las dos primeras fases integran el aprender de memoria, que, como se sabe, puede ser de tipo mecánico o lógico. Según el campo sensorial, la memoria se clasifica principalmente en visual, auditiva y motora. La memoria de fijación está, probablemente, alterada cuando existen lesiones que dañan difusamente el córtex cerebral, caso en el cual los recuerdos más antiguos persisten, y cuestan de fijar, y en todo caso para poco tiempo, los presentes.

## Trastornos cuantitativos de la memoria

Entre los trastornos cuantitativos de la memoria figuran:

1. *Hipermnesia.* Significa aumento de memoria, la cual puede considerarse bajo distintas acepciones. En primer lugar, puede haber una buena memoria para captar y fijar percepciones en todas o determinadas esferas (recuérdese la prodigiosa memoria de Mozart); otras veces, significa una facilidad para evocar recuerdos, lo que suele ocurrir en fases maniacas y febriles, y que va en mengua de la fijación de nuevos estímulos. Mediante la hipnosis y técnicas psicoanalíticas, pueden reavivarse recuerdos aparentando una hipertrofia de la memoria. Algunas personas en peligro de muerte, suelen experimentar como una reactivación de los recuerdos almacenados a lo largo de su vida, en forma rápida, como si la revivieran en breves instantes.

Una forma patológica que cabe incluir dentro de la hipermnesia es el «recuerdo obsesivo» que tortura al enfermo como una idea fija.

2. *Hipomnesia.* Significa disminución de la memoria. Puede presentarse esta merma de memoria de forma lenta y progresiva, de forma secuente a un proceso de demenciación (senil, arterioscleroso, paralítico, etc.), o a una disminución subjetiva de la memoria, tan frecuente en los neuróticos, especialmente los neurasténicos y angustiados. En este caso particular, más bien se trata de una «seudohipomnesia» que de una amnesia verdadera.

3. *Amnesia.* Equivale a la pérdida de la memoria. Puede ser total o parcial en cuanto a intensidad. En realidad, cuando la pérdida de memoria es sólo parcial, debe hablarse en rigor de una «hipomnesia». Por otra parte, la pérdida total de la memoria debe referirse a la totalidad de los recuerdos, es decir, a todas las imágenes mnémicas correspondientes a las distintas esferas sensoriales. La pérdida de memoria puede ser también parcial en el sentido de que sólo corresponda a los recuerdos de una esfera sensorial determinada, así, olfatoria, visual, auditiva, etc. Cuando la pérdida de memoria es debida a una lesión neurológica focal, lo que hay en realidad es una «incapacidad de comprensión de los recuerdos» que se poseen y de su ecforización, y entonces se le llama *agnosia.*

Dentro de la amnesia consideramos:

*a) Amnesia anterógrada.* Cuando se refiere a la amnesia de fijación. Es la que corresponde a la falta de fijación de percepciones sensoriales a partir de un momento determinado. De manera que se pierde la capacidad de fijar nuevas huellas, nuevos engramas, que posteriormente puedan ser recordados. Se observa tal clase de amnesia en lesiones cerebrales, demencia senil y arteriosclerosa y, sobre todo, en el llamado «síndrome amnésico de Korsakoff». También se presenta en todos los sujetos que, por sufrir obnubilación sensorial o confusión mental, no pueden fijar los estímulos procedentes del mundo exterior. Estos individuos no recuerdan lo que acaban de comer, ni siquiera si han comido. Insisten machaconamente en preguntas cuya respuesta se les da, pero que no pueden grabar ni recordar.

*b) Amnesia retrógrada.* Cuando hace referencia a la de evocación. Es de frecuente observación en todos los casos de graves traumatismos craneales, infecciosos o intoxicaciones que producen grave alteración en el funcionalismo cerebral. También después de crisis epilépticas puede ocurrir este tipo de amnesia. La motivación psicogenética es, sin embargo, una de las causas más frecuentes en los casos más destacados. Después de un fuerte trauma emocional o de un grave accidente, no es raro observar una reducción en la capacidad evocativa, de forma que la persona desconoce grandes períodos de su vida, sobre todo relacionados con el trauma emocional sufrido. En este caso, la motivación de la amnesia es psicogenética, y el tratamiento que puede ser eficaz es el psicoterápico. En los casos de amnesia retrógrada no psicogenética, el olvido de hechos suele extenderse a horas, días o incluso semanas antes del accidente sufrido. Cuando el sujeto se normaliza en su función mnémica, la memoria va recuperándose en orden inverso al de su pérdida; por tanto, desde lo más remoto a lo más próximo al accidente sufrido.

*c) Amnesia completa o retroanterógrada.* Existe la falta de memoria, tanto en el espacio de tiempo inmediatamente anterior al trauma como en el inmediato posterior. Esta amnesia se observa en casos de confusión mental intensa y en demenciaciones graves, dejando aparte algunos casos de simulación y psicogenéticos.

*d) Amnesia parcial o lacunar.* La pérdida de memoria se extiende a períodos más o menos extensos de la vida del sujeto. Suele obedecer casi siempre a motivaciones psicogenéticas. Está en relación con el *état second* de los pacientes histéricos. También puede darse en forma periódica.

© MASSON, S.A. Fotocopiar sin autorización es un delito.

## Trastornos cualitativos de la memoria

Entre los trastornos cualitativos de la memoria figuran:

1. *Paramnesias* (falsas memorias). En ellas, es normal el proceso de fijación, de almacenamiento de recuerdos y el de evocación, pero está alterado el proceso de identificación de los recuerdos. El sujeto que padece de paramnesia tiene la sensación de que es real un recuerdo falseado, o admite como falseado un recuerdo real. En otros casos, se añaden detalles a los hechos rememorados. A este tipo de trastornos del recuerdo corresponden los fenómenos del *déjà vu*, que se refiere a la sensación de que lo que estamos viendo lo hemos visto ya en otras ocasiones de nuestra vida; el fenómeno del *déjà vecu*, que es la sensación de haber vivido ya la situación de aquel momento; del ya oído o falso recuerdo de haber oído en otras ocasiones algo parecido a lo actual, etc.

Todos estos tipos de paramnesias son debidos a trastornos de la conciencia y se dan con frecuencia en epilépticos con focos electroencefalográficos temporales.

2. *Criptomnesia.* Es el trastorno contrario, en virtud del cual algo que es sobradamente conocido por el sujeto le parece como nuevo, teniendo la sensación de novedad a pesar de que hay el reconocimiento vago de algo conocido.

3. *Ecmnesia.* Dentro del grupo de las dismnesias, o sea de los trastornos de la memoria en su fase de evocación, además de la paramnesia y la criptomnesia que acabamos de comentar figuran otros, tales como la ecmnesia, en la cual los recuerdos del pasado son tan vivos que el paciente los tiene por actuales.

No vamos a tratar aquí de otros tipos de trastornos (asimbolia, amusia, astereognosia, etc.) que ya nos han ocupado en las agnosias y apraxias.

## Exploración de la memoria

Para la exploración de la memoria hay que tener en cuenta, en primer lugar, el estado del sujeto, el interés que toma por la prueba y las circunstancias emocionales que concurren en ella. Entonces, puede examinarse la memoria diciendo al sujeto en voz monótona cifras que éste tiene luego que repetir; también pueden utilizarse sílabas, palabras o bien un texto en el que hay una serie de ideas que el paciente debe retener. En los primeros casos, la memoria que se explora es la de tipo mecánico; en el último, de tipo lógico. El adulto normal suele repetir corrientemente cinco cifras; el adulto cultivado, seis. Cuando hay defecto de memoria, suelen repetirse sólo cuatro cifras. Si es menos de tres, el proceso es sumamente grave o el individuo es un simulador. Para la exploración de la memoria remota, más que preguntar al sujeto sobre fechas, lugares y nombres precisos, trataremos de averiguar algo más general y fácil de evocar, por lo que se harán preguntas como las siguientes: «¿Cuáles han sido los lugares en que ha vivido?», «¿Cuáles sus profesiones y casas en que ha trabajado?», «¿Cuáles sus amigos?», etc.

## COMPRENSIÓN

Las percepciones, una vez recogidas en nuestra mente, deben ser integradas constituyendo una unidad funcional. Para ello, es preciso, en primer lugar, que haya una comprensión del significado de la percepción, es decir, que se dé a cada percepción un contenido significativo y relacionado con los demás contenidos de la mente del sujeto. Una misma palabra desencadena en distintos sujetos la misma sensación, casi la misma percepción, pero para cada uno de ellos puede tener una significación distinta, dependiente del caudal de vocabulario, de la experiencia personal, etc. A pesar de haber comprendido la palabra, el significado dado a ella por cada persona es distinto, porque la percepción, o sea la comprensión y el significado que se le proyecta, varían de un sujeto a otro.

## ORIENTACIÓN

Íntimamente relacionada con cuanto llevamos explicado, está la *orientación,* tan importante como fundamental para la exploración semiológica del enfermo psiquiátrico. Nosotros percibimos el mundo exterior y también nuestro propio mundo subjetivo, pero lo podemos comprender en forma distinta, y de aquí que existan modificaciones en la orientación.

## Verificación de la orientación

La orientación del sujeto se verifica en cuatro aspectos primordiales:

1. En relación con el *tiempo,* ya sea hora, día, fecha, año, etc.

2. En relación con el *lugar,* ya sea el que ocupa el paciente en la habitación, en relación a la casa, en relación a la ciudad, nación, etc.

3. En relación *con sí mismo* (orientación autopsíquica), en virtud de la cual el sujeto se percata plenamente de quién es, de la vivencia subjetiva de su yo personal.

4. En relación con las *personas que le rodean,* en virtud de la cual el sujeto se percata plenamente de quiénes son y quiénes están en su entorno.

La orientación respecto de sí mismo se llama «autopsíquica»; a las otras, en conjunto, se las llama «alopsíquicas».

## ASOCIACIÓN DE IDEAS

Lo percibido por un sujeto se agrupa en su mente en forma determinada por unas leyes que rigen las asociaciones de ideas; la primera es que todo lo que se percibe simultáneamente por una persona es conexionado en su mente formando una unidad o figura como algo unitario; la segunda, se realizan asociaciones comprensivas a través de una elaboración, en virtud de la cual se agrupan aquellas percepciones que tienen algo de común en cuanto a su contenido significativo.

Así, lo que se oye y se ve en un momento determinado, se asocia según la primera de estas leyes. En cambio, percepciones recibidas en distintos lugares y momentos pueden asociarse cuando su contenido significativo es parecido. Así, una música de unos instrumentos oída en un lugar y época determinados puede asociarse a otra música oída en circunstancias completamente distintas, por el hecho de poseer contenidos significativos parecidos.

Siguiendo una concepción aristotélica, también podemos decir que las ideas pueden asociarse según leyes de semejanza, de contraste y de contigüidad o simultaneidad. Estas designaciones son lo suficientemente explícitas para que no tengamos que detenernos explicándolas. También se denominan asociaciones por continuidad en el tiempo, por continuidad en el espacio, asociación por semejanza externa y por semejanza interna.

Antes de entrar en la semiología psiquiátrica correspondiente a la asociación de ideas, vamos a explicar muy brevemente el proceso por el cual se verifica la asociación. La persona que piensa, tiene lo que se llama una «idea directriz», que es la dominante, y hace que el curso del pensamiento tome una determinada orientación. En este caso, las asociaciones colaterales que durante el curso del pensamiento puedan sobrevenir son rechazadas o aceptadas según el criterio del sujeto en relación con la idea directriz fundamental. Las asociaciones suelen verificarse en el adulto civilizado por vía lógica; tanto es así que cuando a alguna persona, al hablar, le sobreviene alguna asociación colateral que no puede seguirse en el pensamiento lógico del oyente, suele aclarar, «oigo esto porque se me ha ocurrido al pensar tal o cual», como justificándose y buscando el nexo para que la otra persona no crea que la idea expuesta no guardaba relación con la que se estaba exponiendo. Sin embargo, en el niño, en el enfermo mental, en el sujeto que sueña, pueden realizarse las asociaciones a través del pensamiento mágico, por vía afectiva; en tal caso, no se trata de la lógica como tamizadora de las ideas, sino del afecto, de la tonalidad afectiva que es la que hace que se elijan o no determinadas constelaciones de pensamientos. Al hablar del juicio insistiremos de nuevo sobre estos puntos.

### Trastornos cuantitativos de la asociación de ideas

Cabe señalar:

1. *Flujo o fuga de ideas.* Cuando hay un aumento en la velocidad de asociación de ideas, sobreviene este síntoma. Consiste en una aceleración en las asociaciones, en un aumento en el número de ellas y en la facilidad con que el sujeto pierde el hilo del pensamiento para ramificarse hacia asociaciones colaterales, por lo cual es difícil que continúe la exposición de un tema en forma coordinada y lógica. Este síntoma es característico del síndrome maniaco e hipomaniaco. Sin embargo, en la fuga de ideas, el fenómeno no es tan sencillo como parece, puesto que intervienen trastornos de la afectividad y de la atención. En la fuga de ideas, las asociaciones suelen ser de las llamadas «de tipo externo» (por asonancia); en general, falta la crítica del enfermo en el dominio de lo que dice, lo cual hace que, con frecuencia, diga desvergüenzas de toda clase. La fuga de ideas se da también en todos los estados de excitación psicomotriz, así como en el alcoholismo. Algunas veces, es tan rápida la asociación interna de ideas que el sujeto queda incapacitado para

© MASSON, S.A. Fotocopiar sin autorización es un delito.

pronunciar palabra alguna, ya que lo desborda la rapidez ideatoria y no tiene dicción suficientemente rápida para convertirla en palabras (mentismo).

2. *Retardo o inhibición del pensamiento.* Es el caso contrario a la fuga de ideas. En este caso hay un retraso en la asociación ideatoria y como una dificultad para dirigir el flujo de ideas. Este síntoma se presenta especialmente en los casos de depresión y tristeza. No siempre el sujeto se da cuenta en forma subjetiva de que presenta este trastorno. Las asociaciones, en caso de inhibición del pensamiento, suelen hacerse de tipo intrínseco, mejorando incluso la calidad de las ideas pensadas o expuestas. El paciente puede llegar al extremo de no tener ideas que exponer, traduciéndose al exterior por el síntoma llamado *mutismo.*

## Trastornos cualitativos de la asociación de ideas

Cabe citar los siguientes:

1. *Perseveración.* Por perseveración debe entenderse la repetición automatizada de representaciones o ideas, que son interpuestas en la asociación ideológica como material de relleno con que cubrir las lagunas que ofrece el curso normal del pensamiento. También la persona normal puede ofrecer rasgos de tipo perseverativo en forma de «muletillas».

Se llama *embolalia o embolofrasia* la perseveración verbal limitada a algunas pocas palabras que se interponen como émbolo en el flujo normal de vocablos y lo entorpecen.

2. *Prolijidad.* Es otra modalidad de trastorno cualitativo asociativo, en virtud del cual la persona que lo sufre hace un relato minucioso en exceso, con toda clase de detalles, sin que tenga aquella agilidad de pensamiento que le permita la asociación de tipo normal. La prolijidad se observa especialmente en los casos de debilidad mental y de memoria insuficiente. También en aquéllos en los cuales el trastorno emotivo induce al sujeto a hablar de una forma pegajosa. Esto sucede en algunos pacientes epilépticos.

3. *Bloqueo o interceptación.* Es otro trastorno cualitativo de la asociación de ideas. Consiste en un corte en el curso asociativo que se presenta en forma brusca e involuntaria, lo que da lugar a una pausa inesperada en la conversación, que unas veces es reanudada y otras sustituida con otros pensamientos que nada tenían que ver con los anteriores. Se observa en los procesos esquizofrénicos:

*a) Disgregación.* Es un síntoma que aparece en la interceptación, pero que también puede presentarse autónomamente. Consiste en una asociación que resulta incomprensible para el oyente, que se establece a base de fragmentos ideatorios que en realidad no tienen un nexo común, sino que son fragmentos sueltos unidos por azar. El pensamiento del paciente resulta difícil de comprender, puesto que está expresado con fragmentos de ideas sin unidad de ninguna clase. Se observa en las psicosis del grupo esquizofrénico y también en otras sintomáticas de distinta clase.

*b) Incoherencia.* Puede aparecer como consecuencia de los anteriores síntomas descritos. Esta incoherencia puede ser únicamente de lenguaje o incluso ideatoria; en el primer caso, el contenido, a pesar de que la forma es incompleta, fragmentaria y defectuosa, puede deducirse con alguna dificultad, y entonces se nota la coherencia del pensamiento del paciente.

4. *Obsesiones.* Son, junto con los «pensamientos obsesivos», otra modalidad de trastorno cualitativo que puede observarse. El paciente tiene unas ideas o unas representaciones que son como impuestas contra su voluntad, y por más esfuerzos que haga no puede desprenderse de ellas. Sin embargo, se diferencia de la «idea delirante» porque en este caso el paciente se identifica con ella, a pesar de su naturaleza patológica, y en la obsesiva no. No obstante, existen gradaciones, lo mismo que en las fobias.

## LENGUAJE

Nos ha ocupado con detalle en el capítulo de neurología.

## INTELIGENCIA

La inteligencia es una función compleja en la que intervienen, integrándola, múltiples subfunciones, por lo cual resulta difícil de describir, hasta el punto de que cada autor la define y describe a su manera y justo criterio.

Hay un tipo de inteligencia llamada *«abstracta»,* que hace referencia a la capacidad de la persona para pensar y razonar mediante símbolos y conceptos abstractos.

En oposición a ésta, hay otro tipo de inteligencia llamada *«práctica»,* que se refiere a la capacidad con que el sujeto puede resolver con facilidad y eficiencia aquellos problemas y situaciones que le plantea la vida práctica.

Se ha dicho que no existe una, sino muchas inteligencias, haciendo con esto alusión a las distintas modalidades y aspectos de rendimiento psíquicos que pueden considerarse. Sin embargo, algunos autores consideran la inteligencia como una función unitaria y no múltiple. Spearman, por ejemplo, supone que en la inteligencia hay un factor «g» que es la base de todos los procesos intelectivos, que está más o menos desarrollado según las aptitudes mentales del sujeto, y luego un factor «e» que varía para cada función o actividad mental. Se comprende, por lo indicado, cuán difícil resulta describir una semiótica de la inteligencia. Sin embargo, vamos a hacerlo siguiendo la misma pauta que para capítulos anteriores, clasificando las alteraciones de la inteligencia en cuantitativas y cualitativas.

## Trastornos cuantitativos de la inteligencia

Son patrimonio de aquellos sujetos que se apartan del *status* de inteligencia catalogado de normal, tanto por exceso como por defecto:

1. *Superdotado o genio.* Superdotado es el sujeto con un excelente desarrollo intelectual. Sin embargo, la palabra genio no sólo se refiere a la abundancia de inteligencia, sino también a la capacidad creadora; el genio no produce más, sino que abre nuevas vías que hasta entonces no habían sido sospechadas por los demás mortales.

2. *Oligofrenia.* Se denomina de esta forma el déficit intelectual. Existen muchas gradaciones y calidades de oligofrenia:

*a)* *Debilidad mental.* Cuando ésta es leve.
*b)* *Imbecilidad.* Si es intensa.
*c)* *Idiocia.* Cuando lo es en un grado máximo.

Para la exploración cuantitativa de la inteligencia, nos valemos de las pruebas ya descritas. Para su examen general, puede recurrirse al planteamiento de pequeñas cuestiones, como pedir al paciente que defina objetos más o menos conocidos; que cuente y verifique operaciones aritméticas; que nos explique algo sobre conocimientos de cultura general (geografía, gramática, historia, etc.); se le explica una fábula, refranes, chistes, historietas, etc., y se le pregunta por el significado o enseñanza que se desprende de ellos; también se le pueden dar palabras sueltas para que las ordene y forme una frase; para que las complete y dé un significado a la totalidad; para que combine palabras expresando una idea determinada, etc. También se le pueden hacer preguntas absurdas, para ver si las advierte, así, cuántas patas tiene un taburete de tres patas, o bien cuánto debe cocer un huevo sabiendo que en unos cuantos minutos se cuecen una docena, o bién qué pesa más, si un kilo de paja o un kilo de plomo, etc.

## Trastornos cualitativos de la inteligencia

Su máxima expresión es la *demencia,* la cual consiste en la disminución de la inteligencia en virtud de un proceso destructivo cerebral, calificándose su progresión de *demenciación.* Así pues, mientras la oligofrenia se reserva para los casos en que el déficit es hereditario o congénito, o se ha presentado en los primeros momentos de la vida, el término demencia sirve para cuando se instaura más adelante, es decir, para cuando el sujeto pierde caudal intelectual que ya había adquirido. Para que pueda hablarse de demencia, es preciso que la pérdida de aptitudes intelectuales sea permanente:

1. *Demencia amnésica.* Cuando en ella predomina la disminución de la memoria de fijación. Los enfermos que la sufren olvidan todo cuanto acaban de aprender. Se presenta en el «síndrome de Korsakoff».

2. *Demencia senil.* Es la que aparece en los ancianos a consecuencia del estado involutivo natural. Dentro de este apartado debe hacerse referencia a la enfermedad de Alzheimer.

3. *Demencia arteriosclerosa.* Es una demencia parecida a la anterior, pero se caracteriza y diferencia de la senil, principalmente, por la labilidad emocional del sujeto que la padece.

4. *Demencia esquizofrénica.* Es un caso especial de demenciación que se observa en los pacientes esquizofrénicos, después de los brotes procesales. En ella existen parcelas intelectuales que todavía perduran en buenas condiciones; por otra parte, suele acompañarse de trastornos de lenguaje, alucinaciones, ideas delirantes, trastornos afectivos, etc., lo cual permite fácilmente diferenciarla de las anteriores formas demenciales.

© MASSON, S.A. Fotocopiar sin autorización es un delito.

## JUICIO O RACIOCINIO

En los trastornos del juicio, aparecen múltiples variantes:

1. *Delirio.* En éste, hay una creencia en un error, sin que el enfermo se dé cuenta ni pueda rectificar sus falsas concepciones. Para que exista un verdadero delirio, ha de haber como requisito la falta de conciencia de que se está en un error, el que no sea posible convencer al enfermo, y su tendencia progresiva.

2. *Ideas erróneas.* Es posible que el paciente se convenza de su error; además, hay una conciencia de verosimilitud, pero no en el grado extraordinario que existe en el delirio; por otra parte, a pesar de tratarse de un error, en él siempre hay unos visos de verdad que hacen que la persona normal pueda aceptarlo como verdadero. Sin embargo, basta el razonamiento lógico o la experiencia para convencer al sujeto de su error, hecho que no acontece nunca en el criterio del sujeto que delira. Se distingue también el delirio de la idea obsesiva porque el paciente que sufre las observaciones se da cuenta de lo absurdo de éstas, y no se identifica con ellas.

3. *Ideas sobrevaloradas.* Existe un contenido afectivo que hace que unas ideas cobren una prevalencia sobre otras, sin que por esto pueda hablarse de error ni de delirio, puesto que un razonamiento lógico, la experiencia o un cambio en la modalidad afectiva son suficientes para que dichas ideas se reduzcan e incluso cambien de signo con el tiempo.

4. *Ideas delirantes.* También existe una tonalidad afectiva que le sirve de sustentáculo, sin embargo, hay en ésta una incorregibilidad del estado afectivo y una irreductibilidad a otros razonamientos o experiencias que pueden sustentarse lógicamente. Así pues, la idea delirante brota de afectividades alteradas, del humor delirante o por otros motivos, pero no de razonamientos lógicos, ni de experiencias externas.

Las ideas delirantes pueden surgir de una forma «primaria», sin que pueda explicarse su génesis en relación con causas afectivas, o bien aparecer a consecuencia de una tonalidad afectiva o humor delirante como interpretaciones de la realidad externa, caso en el cual se llaman «secundarias». Como ejemplo de las primeras, podemos citar el que al dar las tres en un reloj, el enfermo sobresaltado diga que significa que ha muerto tal persona de su familia. Ejemplo de las segundas es el que la persona que se siente perseguida, interprete delirantemente la presencia de un policía y diga que está convencido de que le va a detener.

### Clasificación semiológica de los delirios

Los delirios se han clasificado según diversos puntos de vista. Más que por el contenido de las ideas delirantes, que es mudable, se han de clasificar de acuerdo con otras normas. Así, existen delirios cuyo sentido está en relación con el sujeto, y otros en los que el sujeto proyecta su delirio hacia el mundo exterior. En el primer caso se trata de un *delirio introyectivo, centrípeto o pasivo;* en el segundo, de un *delirio extroyectivo, centrífugo o expansivo.* Los delirios, por su curso, se clasifican en *agudos y crónicos;* también pueden ser *anterógrados y retrógrados.* Por su estructura, *simples o complejos.* Por su contenido, de tipo *interpretativo, sensorial, onírico, intuitivo,* etc.

### Formas clínicas de delirio

De las innumerables formas de delirio, vamos a entresacar las más importantes:

1. *Delirio de persecución.* Es uno de los que se observan con mayor frecuencia y de los más importantes. El individuo que lo sufre se considera perseguido, amenazado por personas, por sectas y teme peligros imaginarios. Los perseguidos son sujetos egocéntricos, desconfiados en general, buenos observadores y en constante alarma, observando el medio e interpretando todos los hechos. Con frecuencia existen también trastornos sensoperceptivos (seudopercepciones o alucinaciones), sobre todo en la esfera auditiva, que dan base y pábulo al trastorno delirante. Otras veces, los trastornos delirantes proceden de la esfera sensoperceptiva, y el paciente se considera influido a distancia por medios físicos, corrientes y procedimientos diversos. La idea delirante de persecución también puede tomar forma mística. Tampoco es raro encontrar en los perseguidos el contenido erótico; unas veces, porque se consideran objeto de toda clase de alusiones sexuales por parte de los demás; otras, de vejaciones en el terreno erótico; por fin, tampoco es raro encontrar «celotipias» o ideas delirantes de celos, sobre todo en alcohólicos, arteriosclerosos y toxicómanos en general.

2. *Delirio de perjuicio.* Es una forma amortiguada de delirio persecutorio, el sujeto percibe un ambiente contrario a él; sin embargo, puede llegar a traspasar los límites en forma que trastorne su conducta notablemente; se observa en sujetos con debilidad mental, seniles, masturbadores, sensitivos, etc. Una variedad la constituye el «delirio sensitivo» descrito por Kretschmer.

3. *Delirio autista de influencia o transitivista.* Consiste en la creencia de que el sujeto es influido en su conducta desde el exterior en forma mágica. Tiene la sensación de que ya no posee el gobierno de su propio yo, de que alguien o algo lo influye y actúa sobre sus determinaciones. Se presenta especialmente en los procesos esquizofrénicos.

4. *Delirio de autoacusación.* Se observa en personas melancólicas y puede presentarse bajo variados aspectos.

5. *Delirio de culpabilidad, de indignidad, de remordimiento, de incapacidad, de ruina,* etc. Su contenido corresponde a la designación. No deben confundirse, sin embargo, con los «delirios depresivos hipocondríacos», en virtud de los cuales, el paciente cree sufrir toda suerte de enfermedades, se imagina padecer síntomas que indican dolencias graves, que su salud está maltrecha, etc. No son infrecuentes los trastornos cenestésicos, que dan pie a que estos enfermos se consideren envenenados o con los órganos internos destrozados, etc.

6. *Delirio de negación o nihilista.* Cuando este delirio está en su fase más intensa, constituye el llamado «delirio de negación». En él, el paciente niega que posea cuerpo y órganos de éste, dice no tener intestinos, hígado, corazón, etc.; este delirio da pie al llamado «síndrome de Cotard». Otras veces, el paciente afirma que lo que no existe son las demás personas de su familia, los objetos suyos, la casa, el sanatorio, etc. El sujeto que sufre este delirio tiene tendencia al suicidio, y se observa especialmente en los procesos que transcurren con depresión intensa.

7. *Delirio de grandeza.* Es la oposición al de negación. En él, el paciente se considera un ser extraordinario, rico, fuerte, todo lo ve de color rosado; se cree un príncipe, un emperador o personaje importante de la historia. Este tipo de delirio traduce, en general, los deseos del paciente que él transforma imaginativamente en realidades.

8. *Delirio de enormidad.* El delirio de grandeza se llama de enormidad cuando el contenido es tal, que ya pasa de lo absurdo realizable para entrar dentro de lo completamente fantástico. En el «síndrome de Cotard», suele mezclarse el delirio nihilista con el de enormidad. El paciente dice, por ejemplo, que sus órganos destrozados invaden con su putrefacción toda la atmósfera del mundo.

9. *Delirio de posesión.* Cuando el paciente cree que está poseído por el diablo, de forma que esta idea transitivista, en vez de proyectarse al exterior, va dirigida del exterior hacia el propio sujeto.

10. *Delirio de reforma.* El paciente se cree en posesión de grandes verdades que quiere imponer a la humanidad.

11. *Delirio querulante, reivindicativo o pleitista.* Cuando el sujeto se cree perjudicado y recurre a todos los procedimientos para imponer su verdad y reivindicar sus derechos.

12. *Delirio de invención.* Otra modalidad parecida a las anteriormente descritas; el sujeto cree haber descubierto o inventado las cosas más extraordinarias.

En todos estos delirios, hay una actividad por parte del paciente, que lo hace refractario a influencias ajenas y, además, una falta de razonamiento lógico hace que sea diferenciable con relativa facilidad de las actividades parecidas de personas normales.

Los últimos tipos de delirios descritos se encuentran entre las «personalidades paranoides» (psicópatas paranoides, paranoicos, esquizofrénicos paranoides, etc.).

13. *Delirio de transformación.* La actividad delirante se sirve de alucinaciones o trastornos sensoperceptivos de tipo cenestésico para elaborar ideas como la de que se ha convertido en un animal (zoantropía) o que ha adquirido calidades de madera, de oro, etc.

14. *Delirio de transformación cósmica.* Tan frecuente en los procesos esquizofrénicos, consiste en una percepción del mundo o de la realidad tan alterada que el sujeto los percibe en forma totalmente distinta a la que tenía en época de normalidad psíquica. En todo nota la existencia de un cambio oculto lleno de significados misteriosos, un peligro que amenaza, catástrofes que se aproximan, etc.

## CONCIENCIA

Se entiende por conciencia, en el sentido psicológico, un complicado proceso en virtud del cual nos damos cuenta de las percepciones del mundo exterior y de las propioceptivas, lo que permite al sujeto percibir y diferenciar su propio yo y el medio ambiente. La conciencia puede es-

© MASSON, S.A. Fotocopiar sin autorización es un delito.

tar alterada por faltarle claridad, entonces decimos que está *turbada o enturbiada:*

1. *Coma.* Es la perturbación de la conciencia en el sentido del enturbiamiento más extremo y opuesto a la lucidez.
2. *Obnubilación.* Cuando el enturbiamiento de la conciencia es moderado.
3. *Somnolencia.* Es el grado intermedio entre la obnubilación y el coma.
4. *Confusión mental.* Cuando el descenso de nivel de la conciencia va unido a incoherencia.
5. *Amencia.* Es la confusión alucinatoria con agitación motriz.
6. *Estupor.* Es la confusión alucinatoria sin agitación motriz.
7. *Estados crepusculares.* Es otro tipo de trastorno de la conciencia que, como su nombre indica, se refiere a estados intermedios entre la lucidez y la obnubilación o sueño, de la misma manera que el crepúsculo está situado entre el día y la noche. Hay dos clases de estados crepusculares, los de naturaleza orgánica (comiciales) y los de naturaleza psicógena (histéricos). En el estado crepuscular, el área de la conciencia está reducida, y la claridad también; dura un tiempo variable, entre pocos minutos y semanas e incluso meses, aunque con oscilaciones.
8. *Sueño.* Con todas sus variantes (somniloquia, somnambulismo, etc.), constituye, junto con el «delirio toxicoinfeccioso», otra variante de perturbación de la conciencia en el sentido deficitario.
9. *Letargia.* Se denomina de esta forma el sueño que resulta patológicamente profundo.

## AFECTIVIDAD

La afectividad abarca un concepto tan amplio y complejo que resulta difícil de definir y delimitar. A ella corresponde, sin duda, el capítulo de mayor importancia en psicopatología.

Como resumen de todas las sensaciones propiocepivas, vegetativas y cenestésicas, percibimos un *«tono vital»* (bitono de Ewald), que es el nivel de vitalidad de nuestro organismo en determinado momento. Este sentimiento de nuestra vitalidad es el que polariza nuestra actividad y conducta en sentido centrífugo:

1. *Estado de ánimo o humor.* Es el resultado de la influencia del mundo externo sobre nosotros, a través de la parte intelectiva, originando unos sentimientos que reverberan sobre el tono vital.
2. *Estado fundamental de ánimo.* Se califica de este modo, al humor predominante, en calidad y persistencia.
3. *Emoción.* Cuando el estado de ánimo considerado es de aparición brusca e intensa.
4. *Pasión.* Si la emoción es persistente, irresistible y avasalladora.
5. *Labilidad afectiva o emotiva.* En algunos casos, el tono afectivo en vez de variar modulando con suavidad y de acuerdo con las circunstancias, sufre variaciones bruscas, inesperadas, exageradas; a dicha forma de reaccionar se la designa con este nombre, y se observa en ciertos ansiosos, neuróticos, psicópatas, oligofrénicos, toxicómanos, epilépticos, etc.
6. *Incontinencia emocional.* Labilidad afectiva cual ocurre en dementes seniles, arteriosclerosos, alcohólicos, etc. Aparece cuando el paciente no puede frenar ni dominar sus estados emotivos, manifestándolos ostensiblemente al exterior. La incontinencia emocional y la labilidad afectiva, aunque parecidas y de presentación con frecuencia conjunta, corresponden a conceptos diferentes.
7. *Rigidez emotiva.* Opuesta a las anteriores, se presenta en los sujetos (esquizofrénicos) en que el humor es indiferente o permanece invariable a pesar de todo.
8. *Tenacidad afectiva.* Aparece cuando el afecto perdura excesivamente.
9. *Disociación afectiva.* Cuando el paciente es presa de un estado emocional que no corresponde a su conducta, actitud, ademanes o gestos (paramimia), o con las situaciones externas que lo motivaron.
10. *Indiferencia afectiva.* Es la carencia de reacción emocional, que en su grado extremo llámase «estupor emocional».
11. *Empatía.* Consiste en el grado de sintonía afectiva con las demás personas y ambiente circundante. Su anomalía cuantitativa se manifiesta en «hiperempatía», cuando es en exceso, e «hipoempatía», cuando en defecto.
12. *Eutimia.* Cuando el estado de ánimo fundamental es normal; «paratimia», si es anómalo por su calidad; «atimia», cuando hay frialdad afectiva; «distimia», cuando es anómalo por su intensidad, y «neotimia», cuando es distinto por su matiz al de cualquier persona normal.
13. *Euforia.* Es la alegría exagerada; cuando ya traspasa los límites normales se califica de «hipomanía», y de «manía» cuando alcanza su grado máximo. Como designaciones equivalentes, hay la «hipertimia» e «hiperforia».

14. *Moria.* Es una alegría insulsa, patológica, pueriloide, sin contenido y con tendencia a los chistes fáciles y malos. Cuando la alteración se realiza por el lado hipomaniaco o maniaco, existe aceleración y facilitación del curso del pensamiento, alegría en cuanto al tono afectivo, y excitación, inestabilidad y tendencia al movimiento en cuanto a la esfera motora.

15. *Depresión, tristeza, melancolía.* En el polo opuesto de la moria, se encuentran los signos contrarios, así, retardación del pensamiento con pobreza ideatoria, lentitud y parquedad de movimientos, y tendencia al sollozo.

16. *Angustia.* Es una forma de distimia que puede alcanzar diferencias enormes de grado, desde el pequeño malestar e inquietud internos, que el sujeto es capaz de dominar, hasta los estados de excitación angustiosa manifestados externamente por múltiples y desordenados movimientos.

17. *Fobias.* Son síntomas derivados de la angustia, que consisten en temores morbosos e irresistibles que se imponen a la voluntad, contra toda razón, inhibiéndola o llevándola a realizar actos contrarios a los deseos del paciente. Hay una infinita variedad de fobias, que han sido clasificadas de diversas formas. Las más frecuentes son la «claustrofobia» o temor a los espacios cerrados; la «agorafobia» o miedo a los grandes espacios (plazas, estadios); «tafefobia» o miedo a ser enterrado vivo; «hematofobia» o fobia a la sangre; «cinofobia» o miedo a los perros; «aicmofobia» o miedo a los objetos punzantes; «brontemofobia» o temor a los truenos; «rupofobia» o terror a la suciedad; «nosofobia» o temor a las enfermedades; «tisiofobia» o miedo a la tuberculosis; «pantofobia» o temor a todo, etc.

18. *Perplejidad.* Es otra modalidad de anomalía, constituida por una mezcla de pequeña ansiedad, estupor, asombro, inquietud, etc. Es característica de los síndromes esquizofrénicos.

19. *Beatitud.* Es un estado de satisfacción íntima con cierta tendencia a la pasividad motora. Se observa no sólo en el sujeto normal, sino en muchas clases de afecciones mentales (esquizofrenia, parálisis general, epilepsia, etc.).

20. *Éxtasis.* Cuando la beatitud llega a un grado máximo.

## ATENCIÓN

La atención es un proceso en virtud del cual nuestra actividad mental se concentra sobre objetivos determinados, sean de las esferas perceptiva o afectiva, de la conación o de la asociación de ideas. La persona normal, cuando desea concentrar su atención, sabe manejar los mecanismos psicológicos para que así se verifique. La persona que sufre un proceso neurasteniforme, histérico, etc., muchas veces, por más esfuerzos que haga, es incapaz de obtener una concentración atentiva, y su atención únicamente es superficial y dispersa.

Decimos que la atención es activa cuando la voluntad del sujeto la dirige hacia determinado objetivo; en cambio, es pasiva cuando en aquélla no interviene la voluntad:

1. *Hiperprosexia.* Consiste en la sobreactividad atentiva; el paciente fija su atención simultáneamente sobre varias cosas, está como alerta; se observa en los procesos de tipo hipomaniaco o maniaco.

2. *Hipoprosexia.* Es el proceso contrario al anterior, en el cual la atención está reducida, retardada, debilitada. Ocurre en los pacientes con procesos de tipo melancólico.

3. *Aprosexia.* Cuando la atención no puede fijarse, cuando el paciente no sabe cómo fijarla y se distrae constantemente.

4. *Paraprosexia.* Atención alterada de modo cualitativo, como ocurre en estados en que la conciencia no está completamente lúcida.

## Motricidad

La actividad motora del paciente puede estar alterada cuantitativa o cualitativamente.

## Trastornos cuantitativos de la motricidad

Citaremos los más frecuentes:

1. *Agitación o excitación motriz.* Corresponde a aquellos estados en que hay un aumento en la actividad conativa motora del paciente. Suele ir acompañada de euforia y rapidez en la ideación. Se caracteriza por una movilidad constante del paciente, que se agita, mueve y menea de forma que nunca está quieto y parece infatigable. Los movimientos son fáciles, rápidos y aumentados en su cantidad. Casi siempre va acompañado este estado por rotura de objetos, despedazamiento de ropas y papeles, etc. A la vez, suele haber verborrea, es decir, que el paciente habla

© MASSON, S.A. Fotocopiar sin autorización es un delito.

en abundancia, deprisa y casi siempre en voz alta, incluso grita y vocifera.

En los pacientes del grupo esquizofrénico, la agitación motora suele adoptar una forma más extravagante, los movimientos son más incoherentes y la conducta más absurda.

2. *Agitación impulsiva.* Aparece de un modo súbito y violento en pacientes hasta entonces en reposo, y que al entrar en actividad persiguen la consecución de actos en forma agitada. Unas veces pueden aparecer las agitaciones impulsivas en forma primaria, otras veces se trata de actos derivados de ideas delirantes, y en otras, se presenta como consecuencia de alucinaciones.

3. *Enervamiento.* Es un estado parecido, que sobreviene también en forma inesperada y da lugar a agitación; pero en él predomina el estado de excitación frenada, aunque se desenfrena por el menor motivo.

4. *Poriomanía.* Consiste en una impulsión hacia viajes absurdos o fugas, y se presenta en especial en epilépticos y en estados oniroides o crepusculares.

5. *Dromomanía.* El afán de correr, que en forma impulsiva hace presa en algunos pacientes.

6. *Inhibición motora.* Es el estado opuesto a la dromomanía. No sólo hay escasez de movimientos, sino que éstos se verifican en forma lenta y cansada. Los que la sufren suelen estar a la vez con depresión afectiva y retardación en el curso ideatorio. El paciente inhibido permanece largos ratos en la misma posición de pie, sentado o tendido, sin que reaccione con facilidad a los estímulos externos, y en todo caso lo verifica de una manera calmosa y lenta.

7. *Estupor.* Cuando el estado inhibitorio es muy intenso. En tales casos, el paciente permanece inmóvil largas horas a pesar de los estímulos, a veces incluso molestos, que tienden a moverle. Por ejemplo, pese a que las moscas se le paseen por la cara e incluso vayan a libar en sus conjuntivas oculares, el paciente ni tan sólo parpadea. Cuesta que se alimente, porque por sí solo no lo hace, e incluso opone resistencia a que se le nutra forzadamente. Suele babear y la saliva cae encima de sus ropas. Se orina y ensucia encima, sin que por esto varíe su gran pasividad. Estos estados de estupor se observan en la «melancolía» y en la «catatonía», principalmente.

8. *Catalepsia.* Es un estado parecido, en el que hay rigidez muscular.

9. *Flexibilidad cérea.* Cuando pueden cambiarse plásticamente las actitudes del paciente sin que éste, por su parte, tome iniciativas para modificarlas. De esta forma, se le pueden hacer adoptar posiciones inverosímiles e incómodas, que persisten largo rato.

10. *Abulia.* Es un pequeño grado de inhibición que se presenta en pacientes deprimidos y neurasténicos, consistiendo en una tendencia a la pasividad y dificultad para poner en marcha los mecanismos voluntarios. Algunas veces, hay una sensación subjetiva de insuficiencia conativa, que no tiene traducción objetiva. Los pacientes se quejan de faltarles voluntad para realizar los actos de la vida cotidiana, como vestirse, desnudarse, ir al trabajo, leer, escribir, etc.

## Trastornos cualitativos de la motricidad

Son trastornos reiterativos:

1. *Apraxia.* Remitimos al lector al capítulo de neurología.

2. *Ecopraxia.* Trastorno en virtud del cual el paciente que lo sufre ejecuta las acciones que observa en las demás personas de su alrededor. Es un síntoma debido a automatismo por sugestión. Suele observarse, sobre todo, en pacientes esquizofrénicos.

3. *Amaneramiento o manerismo.* Es una deformación de los actos por movimientos complicativos accesorios, que deforman su realización espontánea. Suele observarse en esquizofrénicos y pacientes con psicosis maniacas, delirantes, etc.

4. *Amaneramientos ceremoniales.* Aparecen cuando los amaneramientos se realizan según una fórmula que se repite cada vez de igual forma, pudiendo dar lugar a «actos obsesivos».

5. *Estereotipias.* Son otros trastornos de la praxia que consisten en la repetición de movimientos o actitudes, y son debidos a trastornos en la actividad conativa. Suelen observarse, sobre todo, en pacientes del grupo esquizofrénico:

*a) Estereotipias de actitud.* Son aquellas en virtud de las cuales el paciente adopta posiciones casi siempre incómodas (con la cabeza, brazos, cuerpo, etc.) y que persisten durante largo tiempo, incluso meses. Cabe citar el «hocico catatónico», que consiste en la proyección de los labios hacia el exterior por contractura de los músculos orbiculares labiales.

*b) Estereotipias de movimiento.* El paciente ejecuta repetidamente movimientos más o menos complicados, tales como rascarse, golpear objetos, etc.

*c) Estereotipias verbales.* Están ya estudiadas en otro lugar, por lo que sólo las citamos aquí.

6. *Tics.* Son distintos de las estereotipias, por cuanto representan movimientos más sencillos y son casi siempre de origen psicogenético, aunque con el tiempo se automatizan.

7. *Interceptación motriz.* Es de observación frecuente en los pacientes esquizofrénicos. Consiste en un bloqueo de la melodía cinética, como consecuencia del cual el acto que se estaba realizando queda cortado o suspendido en el curso de su ejecución, para terminarse con otro al cabo de una pausa más o menos larga.

8. *Impulsiones o actos impulsivos.* Son tendencias que se transforman en actos de forma automática, e incluso en contra de la voluntad del paciente; se observan con frecuencia en los obsesivos. Característica de dichos actos es el que el paciente los considera ajenos a su voluntad y contra los cuales se rebela, sin conseguir su objetivo si no es a costa de grandes dificultades; además, no tienen una intencionalidad. Se presentan en la neurosis obsesiva, en pacientes comiciales y en otras psicosis. Como actos impulsivos más característicos citaremos, la «dipsomanía» o impulso a la bebida, la «piromanía» o tendencia a provocar incendios, la «dromomanía», la «aritmomanía», etc. La «poriomanía», o afán de fugarse y vagar sin rumbo, se observa de forma especial en epilépticos.

9. *Grafomanía y graforrea.* Tendencia impulsiva a escribir o a dibujar de ciertos pacientes, especialmente esquizofrénicos.

No vamos a comentar aquellos trastornos de la motricidad expresados en el terreno de la escritura y dibujo, más propios de especialista que de un tratado de semiología.

## VOLUNTAD

Llámase *conación* al conjunto de funciones que abarcan desde el impulso intencional hasta la realización práctica de la acción propuesta.

Llámase *tendencia* a todo impulso intencional que tiene un carácter primitivo, instintivo, sin fin racional.

Llámase *inclinación* cuando ya posee este fin, aunque continúa siendo un poco vaga su intencionalidad consciente.

Llámase *volición* cuando el deseo es claramente consciente para el sujeto y ha sido razonado de una manera plena.

Llámase *nolición* a la voluntad negativa que se opone a la realización de un acto.

### Trastornos cuantitativos de la conación

Citaremos:

1. *Hiperbulia.* Significa el aumento de la voluntad. Da como consecuencia una mayor aptitud para la realización de las tendencias, y un aumento en la capacidad de inhibición o freno de todo cuanto se oponga a su ejecución. Puede también referirse a una mayor cantidad de voliciones, pero casi siempre corresponde a la primera acepción explicada. Como consecuencia, el sujeto hiperbúlico tiene una «voluntad de hierro», una gran tenacidad en la consecución de sus fines, una capacidad extraordinaria de inhibir todo cuanto se oponga a su conación. En casos normales, esta hiperbulia no trasciende en forma desagradable para la sociedad. En casos anormales, da lugar a las personalidades fanáticas, paranoides, despóticas, etc.

2. *Hipobulia.* Es el síntoma contrario y corresponde a una disminución de la voluntad.

3. *Abulia.* Cuando la voluntad disminuye tanto que parece no existir[3].

### Trastornos cualitativos de la conación

Citaremos:

1. *Parabulia.* Significa aquel trastorno cualitativo de la voluntad que conduce a la realización

[3]La hipobulia y abulia se encuentran especialmente en los casos con tonalidad afectiva melancólica. En estos pacientes la falta de impulsos volitivos procede de su tristeza. También puede presentarse de una manera constitucional en personalidades psicopáticas con falta de voluntad, en las cuales la realización de aquellas acciones que por razonamiento deberían ser ejecutadas constituye una dificultad invencible por parte del paciente. Son personas con carácter débil, inhibidos, tímidos, con pereza de voluntad, etc. En pacientes neuróticos (histéricos, neurasténicos), se observa con frecuencia una falta de perseverancia en la prosecución de las voliciones, de forma que, aunque tengan iniciativas y deseos de llevarlas a término, no perseveran en ellas hasta llegar a su final. Son personas que se cansan fácilmente de todo, y su debilidad de voluntad se traduce en un cambio constante de proyectos. En los esquizofrénicos, la apatía y la disminución de la tensión afectiva puede dar lugar a una aparente hipobulia o abulia, que en realidad no existe.

© MASSON, S.A. Fotocopiar sin autorización es un delito.

de actos correspondientes a impulsos patológicos y, por tanto, fuera de la normalidad.

2. *Ataxia volitiva.* Se observa en los pacientes esquizofrénicos, consiste en una disociación entre la afectividad, el impulso volitivo y la acción ejecutada. El paciente realiza cosas opuestas a las que quiere, distintas a las que proyecta.

3. *Negativismo.* Es otro síntoma interesante, digno de mencionar, y que consiste en dar siempre respuestas negativas o incluso en realizar actos contrarios a aquellos que se han solicitado del enfermo. Sin embargo, no debe considerarse como forma de negativismo aquel en que el sujeto, por razones delirantes o de tipo psicogenético, realiza actos contrarios a los ordenados. Una variante es el negarse el enfermo a comer, caso en que toma el nombre de «sitofobia o asitia». El que se observa especialmente en los pacientes afectos de esquizofrenia catatónica consiste en la negación a realizar los actos volitivos. Cuando se le da una orden al sujeto no sólo no la cumple, sino que opone resistencia a que se realice activamente. Pero no sólo se niegan a comer, a hablar, vestirse, incluso a realizar actos tales como orinar, defecar, etc., sino que cuando se trata de darles alimentos, cierran la boca con energía y oponen resistencia a que se consiga tal propósito. Cuando en un mismo paciente se interfieren dos voluntades contrarias, da lugar a lo que se conoce con el nombre de «indecisión», apareciendo otro síntoma que es la «compulsión»; en este caso, ninguna de las dos intencionalidades volitivas se traduce en actos prácticos, y por la parte subjetiva se percibe un malestar angustioso. Se observa especialmente esta ambivalencia volitiva en las «personalidades anancásticas», dando lugar a uno de los síntomas clásicos en los enfermos obsesivos.

4. *Obediencia automática.* Es la oposición al negativismo. Consiste en la realización automática de actos inducidos desde el exterior (sin valorar el riesgo o las consecuencias), en aquellos sujetos con una sugestibilidad muy aumentada. Es muy propio de *status* sectarios, militaristas y terroristas.

## INSTINTOS

La vida instintiva va anclada en el componente somático de la personalidad. Los seres vivos consiguen a través de sus instintos la realización de fines sin haber aprendido previamente por adiestramiento su consecución, ni haber razonado inteligentemente la verificación de los actos necesarios para ello. El instinto es perfeccionado y modificado por su ejercicio a través de la experiencia y por la actividad razonadora del sujeto. Existen muchas clases de instintos y se han adoptado diversas clasificaciones. Aquí sólo vamos a tratar de las alteraciones cuantitativas y cualitativas de los principales instintos.

### Trastornos cuantitativos del instinto sexual

Son causa o consecuencia de alteraciones psicofísicas:

1. *Erotismo.* Es el aumento del apetito genésico en general. Se presenta especialmente en los casos de excitación y maniacos.

2. *Ninfomanía.* Es la exaltación patológica del deseo genésico en la mujer.

3. *Frigidez.* Se refiere al sexo femenino. Es el caso opuesto al erotismo, puede alcanzar grados progresivos hasta llegar a la anulación del deseo genésico.

4. *Impotencia.* Se refiere al sexo masculino. Aparece de forma acusada en los estados de ansiedad y depresión. Ha sido estudiada en el capítulo de urología.

### Trastornos cualitativos del instinto sexual

Son los que dan una semiología más florida:

1. *Masturbación, onanía u onanismo*[4]. Forma atípica de actividad sexual, que consiste en la provocación del orgasmo por medios manuales, ya sea por el propio sujeto o por una segunda persona. Se observa con frecuencia en la pubertad, así como, en forma patológica, en oligofrénicos y enfermos mentales en estado demencial o fase de exaltación genésica.

2. *Exhibicionismo.* Otra perversión sexual que consiste en la tendencia impulsiva a exhibir las partes sexuales y eróticas a otras personas. El ex-

[4]El nombre de onanismo viene del personaje bíblico Onán, hijo de Judá, que se vio obligado, por ley, a casar con la viuda de su hermano, por respeto a éste evitó la descendencia con su nueva esposa (interprétese el comentario a criterio).

hibicionismo es más frecuente en los varones que en las mujeres.

3. *Fetichismo.* Es una perversión sexual masculina bastante frecuente, que consiste en la transferencia de la capacidad de excitación genésica de la persona a una parte de ella o incluso a objetos de su pertenencia. La sufren aquellos sujetos que se excitan sexualmente al poseer prendas o bien uñas, pelos, rizos, etc., de la persona deseada. Algunas veces se llega al deseo irresistibie de robar alguna de estas prendas o incluso a cortar trenzas o cabellos de la víctima.

4. *Bestialidad.* Consiste en la perversión en virtud de la cual el paciente tiene una tendencia impulsiva a practicar contactos sexuales e incluso el coito con animales.

5. *Sodomía.* Es la práctica del coito anal, especialmente entre hombres.

6. *Necrofilia o vampirismo.* Es el impulso a obtener la excitación sexual u orgasmo en relación con cadáveres.

7. *Uranismo u homosexualidad*[5]. Cuando el instinto sexual se dirige hacia personas del propio sexo.

8. *Pederastia.* Cuando el uranismo se presenta en el hombre.

9. *Safismo, lesbianismo, lesbismo o tribadismo.* Cuando el uranismo se presenta en la mujer (amor sáfico).

10. *Paidofilia.* Atracción irresistible hacia los niños con la finalidad de obtener placer sexual.

11. *Sadismo o algolagnia activa.* Constituye un grupo de perversiones sexuales con el común denominador de la tendencia a perjudicar o hacer sufrir a la persona con la cual se realiza el acto sexual o se sienten apetencias eróticas. En el sadismo puede existir un impulso a producir malestar desde el punto de vista exclusivamente psíquico («tortura mental» de los americanos) o a producir lesiones y heridas que pueden llegar incluso a provocar la muerte del sujeto objeto del sadismo.

12. *Masoquismo o algolagnia pasiva.* Es el fenómeno contrapuesto al sadismo, en el que el orgasmo y la voluptuosidad sexual se sienten a partir de las humillaciones o daños recibidos por parte de la persona amada.

[5]Siempre existe en este tipo de trastornos o de perversiones el papel activo, pasivo, el activopasivo o mixto, o todos ellos.

## Trastornos cuantitativos del instinto nutritivo

Llegan a provocar enfermedades orgánicas:

1. *Polifagia o glotonería.* Importante aumento del deseo de comer. Estos síntomas se observan, principalmente, en enfermos mentales oligofrénicos y demenciados.

2. *Bulimia.* Es el grado máximo de la polifagia o glotonería. Afecta con preponderancia al sexo femenino.

3. *Anorexia psíquica.* Cuando hay una disminución del deseo de alimentarse, se presenta con relativa frecuencia en los pacientes neuróticos (generalmente mujeres), sobre todo del grupo histérico.

4. *Sitiofobia.* Si la anorexia es muy intensa. Puede ser que la sitiofobia sea de origen negativista o por verdadera falta de hambre.

5. *Asitia.* Caso en el cual el paciente rechaza todo alimento.

6. *Polidipsia.* Cuando está aumentado, con escaso control, el deseo de beber, sin enfermedad orgánica que lo justifique.

7. *Dipsomanía.* Si el deseo de beber exageradamente se presenta en forma accesional; se observa especialmente en enfermos del grupo epiléptico.

## Trastornos cualitativos del instinto nutritivo

También pueden provocar enfermedades orgánicas:

1. *Malacia o alotriofagia.* Consiste en una alteración del apetito en la que hay tendencia a comer ciertas clases de alimentos o condimentaciones en forma desmesurada (sal, vinagre, especias, etcétera).

2. *Pica.* Si la tendencia es hacia la ingestión de sustancias no nutritivas, tales como tierra, tinta, papel, etc.

3. *Coprofagia.* Es el caso concreto del impulso a comer excrementos. Todos estos trastornos no son raros de observar en pacientes esquizofrénicos, demenciados, oligofrénicos, etcétera.

4. *Etilismo.* Es una modalidad de toxicomanía en la que el paciente se siente impulsado a la ingestión intensa y excesiva de bebidas alcohólicas.

© MASSON, S.A. Fotocopiar sin autorización es un delito.

## Trastornos del instinto de propiedad o posesión

Llegan a provocar alteraciones de tipo social:

1. *Coleccionismo.* Es la tendencia patológica a recoger objetos de características semejantes; con frecuencia se observa en sujetos de personalidad anancástica.
2. *Cleptomanía.* Afán de robar, para poseer objetos que casi nunca tienen para el paciente utilidad práctica alguna.
3. *Prodigalidad.* Es el contrario, en el que el paciente tiende a «echar la casa por la ventana»; son sujetos manirrotos, que se observan especialmente entre los pacientes maniacos, paralíticos generales, oligofrénicos, etc.
4. *Frangofilia.* Tendencia a romper objetos.

Con la intención de no ser exhaustivos en el listado, hemos de recordar que en este apartado se podría incluir la *piromanía* (o afán de prender fuego) y otros diversos trastornos.

## Trastornos del instinto de conservación

Pueden provocar alteraciones de tipo social orgánico:

1. *Tanatofilia.* Tendencia al suicidio, que con tanta frecuencia se observa entre los pacientes melancólicos y depresivos. Un grado menor lo constituye el impulso a «lesionarse o a provocarse mutilaciones y amputaciones».
2. *Narcisismo.* Adoración exagerada del propio cuerpo y persona; es el extremo opuesto a la tendencia al suicidio.
3. *Gatismo.* Consiste en la indiferencia hacia la limpieza corporal y funciones de excreción, de forma tal que el sujeto permanece sucio y se ensucia y orina encima, sin preocuparse lo más mínimo por su aseo.

# Bibliografía


Andry L. Tratado práctico de percusión y auscultación. D Vicente de Lalama, Madrid, 1846.

AAVV. Diccionario terminológico de Ciencias Médicas. Salvat, Barcelona, 1984.

AAVV. DSM-IV-AP. Atención primaria. Masson, Barcelona, 1996.

Barker LR, Burton JR, Zieve PD. Principios de medicina ambulatoria y familiar. 2 tomos. Masson, Barcelona, 1995.

Bickley LS. Physical Examination and History Taking. Lippincott, Philadelphia, 1999.

Bouillaud J. Clinique Médicale. J Rouvire y E Le Bouvier, Paris, 1836.

Buendía Gracia E. Inmunología. Luzán-5, Madrid, 1991.

De Castro del Pozo S. Manual de patología general. Etiología, fisiopatología, semiología, síndrome... Masson, Barcelona, 1996.

De Letamendi J. Patología General. E. Cuesta, Madrid, 1883.

De Portugal Álvarez J. Manifestacines satélites de las enfermedades internas. Masson, Barcelona, 1994.

Hamburguer J. Néphrologie. Flammarion Médicine Sciences, Paris, 1979.

Hombourguer P, Pellissier L, Daufi L. Enfermedades y síndromes con nombres propios. Diccionario de epónimos clínicos. Laboratorios Esteve, Barcelona, 1968.

Joccoud S. Clínica Médica de la Piedad. El Cosmos Editorial, Madrid 1866.

Mac Bryde B. Signi e sintomi. Unione editrice torinese, Torino, 1956.

Monin. Un nuevo capítulo en semiología: los olores del cuerpo humano en estado sano y en la enfermedad, 1850.

Mota Revetllat J. Síntesis de constantes en Medicina Clínica. Gea, Barcelona, 1979.

Nóvoa Santos R. Manual de Patología General. El Eco de Santiago, Madrid, 1934.

Pedro-Pons A. Patología y Clínica Médicas. Salvat, Barcelona, 1978.

Piulachs Oliva P. Lecciones de Patología Quirúrgica. Vergara, Barcelona, 1961.

Trosseau A. Clínica Médica del Hotel-Dieu de París. Imprenta Médica de Álvarez hermanos, Madrid, 1878.

Rodés J, Guardia J. El manual de medicina. Masson, Barcelona, 1993.

Rodés J, Guardia J y cols. Medicina interna. Masson, Barcelona, 1997.

Roitt IM. Inmunología. Salvat, Barcelona, 1991.

Rotes J, Lience E, Roig Escofet D. Semiología de los reumatismos. Espaxs, Barcelona, 1966.

Rozman C. Semiología y métodos de exploración en medicina. Salvat, Barcelona, 1986.

Seidel HM. Physical Examination handbook. Mosby, St. Louis, 1999.

Serra Grima JR. Cardiología en el deporte. Springer Verlag Ibérica, Barcelona, 1998.

Virchow R. Patología celular. Moya y Plaza editores, Madrid, 1878.

Wallach J. Interpretación clínica de las pruebas de laboratorio. Masson, Barcelona, 2000.

Washington. Manual Washington de terapéutica o médica. Masson, Barcelona, 1998.


S.A. Fotocopiar sin autorización es un delito.

# Índice alfabético de materias

## A


Abasia, 784.
Abdomen cuadrado, 372.
– en delantal, 369.
– péndulo, 369.
*Acantosis nigricans,* 40.
Acatisia, 784.
Aclimatación, 8.
Acrodermia, 37.
Actitud antiálgica, 951.
– Wernicke-Mann, 771.
Adenia prurígera, 1019.
Adenitis violácea Favre, 579.
Adiastolia paracardial Politzer, 306.
Aerobilia, 454.
Afluorosis, 404.
Aglosia, 399.
Agnosia verbal, 851.
Alcalosis alturas, 8.
Aleteo hepático, 47. V. también *Flapping tremor.*
Algoalucinosis, 760.
Alocromotriquia, 732, 735.
Alopecia areata, 734.
Alorritmia, 238.
Amaneramiento, 848.
Amaurosis, 764.
Ambliopía, 764.
Amplexación Lasègue, 121.
Anadontia, 402.
Anartria cofótica, 680.
Anasarca, 369.
Anemia hemolítica mediterránea, 1010.
Aneurisma Rasmussen, 85.
Angina abdominal Baccelli, 456.
– Duguet, 714.
– Ludwig, 401.
*Angor animi,* 210.
– pálido, 197.
– *temporis,* 3.
Ángulo Charpy. V. *Ángulo epigástrico.*
Ángulo cuneización, 966.
– epigástrico, 93, 100.
– esternal, 93.
– Louis. V. *Ángulo esternal.*
– petroso posterior, 695.
– punta, 220.
Anillo Cabot, 1024.
Anión, 1043.
Anisocoria, 820.
Ano preternatural, 590.
Anoniquia, 43.
Anquiloglosia, 399.
Anquilosis, 937.
Antígeno histocompatibilidad, 944.
Apendicitis hematúrica, 538.
Apoplejía úvula, 396, 714.
Área corbata Wenckebach, 197.
– Kiesselbach, 84, 700.
Armónico, 54.
Arruga mórbida Jadelot, 29.
Arteria en hilo plata, 675.
Articulación Chofart, 992.
Artrocinesia, 808.
Artropatía neuropática, 978.
Asa centinela, 391.
Astasia-abasia, 784.
Astenia postinfarto, 209.
– reposo, 723.
Ataxia cinética, 814.
– estática, 814.
– fisiológica, 814.
Atriquia, 734.
Autofonía, 681.
Axifoidia, 105.
Azotorrea, 530.


## B


Baile arterial, 210, 329.
Balance mediastínico, 109.


© MASSON, S.A. Fotocopiar sin autorización es un delito.

Balbuceo, 848.
Banda Mees, 45.
Bastoncillo Auer, 1027.
Batipnea, 107.
Bezoar, 426.
Bilitiásico Chauffard, 498, 536.
Bítono Ewald, 1138.
Bleb, 138.
Bloqueo articular, 937.
Boca Killian, 413.
Bolo histérico, 407.
Borborigmo, 384.
Botón aórtico, 220.
– diafragmático anterior, 113.
– – Guéneau de Mussy, 829.
– – posterior, 113.
Bradibasia, 781.
Bradibatipnea, 107.
Bradipnea, 72, 107.
Braquidactilia, 743.
Bromhidrosis, 41.
Broncorrea, 78.
*Buffer,* 1052.
Buftalmía, 649, 654.
Bulbo en trébol, 452.
Bulla, 138.
Bursitis traumática, 999.

## C

Calenturión Castilla. V. *Queilitis herpética.*
Calva abdominal, 360, 367.
Canal carpiano, 1002.
Capsulitis retráctil, 993.
Caquexia, 33.
Carcinosis miliar, 153.
Cardíaco blanco, 37, 210.
– – Lasègue, 212, 311.
– negro, 321.
Cardiomegalia familiar Evans, 189.
Carfología, 47.
Carnación, 37.
Catamnesis, 1.
Cataplejía, 769.
Catarro seco Laennec, 81.
Catión, 1043.
Causalgia, 760.
Caverna en ojal, 155.
Cefalalgia, 765.
Cefalea, 765.
– tusígena, 76.
Célula cianófila Cajal, 1028.
Centipoise, 1022.
Chapoteo, 384.
Choque en cúpula, 218.
– valvular sistólico, 218.
Circulación cabeza medusa, 368.
Cistitis neumatógena, 549.
Clapoteo, 384.
*Clapping,* 77.
*Clavicula mobile,* 105.
Cloasma, 39.
Codo golf, 999.
– tenis, 999.
*Coitus interruptus,* 576.
Colapso ortostático. V. *Colapso postural.*
– postural, 248.
Cólico epidémico, 13.
Colitis espástica, 458.
Collar Casal, 1092.
Colon catártico, 459.
– irritable, 464.
Coloración seudoictérica, 39.
Comaje, 90.
Complejo de la pulmonar, 321.
Congestión pelviana, 620.
Contacto lumbar, 533.
*Contre coup,* 188.
Corazón bovino Traube, 294.
– en gota, 293.
– – zueco, 315.
Corea diafragmática, 110.
– eléctrica infantil Henoch, 874.
– eritrémica, 1016.
– fibrilar Morvan, 874.
*Cornage,* 134.
Corpúsculo basófilo, 1027.
Costilla cervical, 105.
Craurosis vulvar, 595.
Creatorrea, 530.
Crepitación, 72, 981.
Crisis sialorreica, 394.
– uncinada, 704, 886.
– vasomotora Pal, 246.
Crocidismo, 47.
Crujido húmedo, 137.
– seco, 137.
Crup, 76.
Cuadrilátero Bazy-Moyrand, 563.
– Gayet, 563.
– Grynfelt, 371.
Cuello Madelung, 730.
– proconsular, 712.
Cuerda cólica, 466.
Curva Shenton, 979.
Curvatura normal raquis, 951.
Cutis marmorata, 329.

## D

Decúbito agudo, 839.
Dedo en palillo tambor, 91.
– – resorte, 1008.
– hipocrático, 91.
– percutor, 51.
– plesímetro, 51.
Deformidad Spregel, 994.
Degeneración hepatolenticular Wilson, 1056.

*Deja vu,* 886.
Delirio asistólico Regis, 204.
– cenestésico, 639.
Demencia infartos múltiples, 759.
Dermatitis mutilante, 1074.
Dermatoma, 65.
Deshidratación hipertónica, 1044.
– hipotónica, 1044.
– isotónica, 1044.
Desviación a la derecha, 1025.
– – – izquierda, 1025.
Diarrea estercorácea Nothnagel, 457.
Diátesis queloidea Schridde, 91.
Diente leche, 402.
Diplejía masticatoria, 396.
Diploacusia, 682.
Disfagia lusoria, 296.
– – Bayford, 202.
Disfrenia, 72.
Disnea esfuerzo, 72.
– psicógena, 72.
Disneumia, 846.
Dispareunia, 596.
Disperistalsis Schnitzler, 456.
Disquecia, 27, 481, 485, 493, 844.
Distriquiasis, 645.
Divertículo Meckel, 460.
Doble fenómeno Kussmaul, 241.
– respuesta Lewis, 759.
Dolor en puñalada, 418.
Dolor-señal Leven, 429.
Dopaje endógeno, 12.
Drama pancreático Dieulafoy, 523.
*Dumbo ears,* 545.

## E

Ecolalia, 848.
Edema en esclavina, 90, 213.
Elastopatía sistémica, 40.
Empiema *necessitatis,* 114.
– pulsátil, 104.
Enanismo, 34.
Encefalopatía respiratoria, 72.
Encopresis, 481, 493.
Enfermedad Addison, 397.
– Bouillaud, 635.
– Cruveilhier, 329.
– Dercum, 731.
– Deutschlander, 989, 991.
– Dupuytren, 1005, 1007.
– Fothergill, 823.
– Freiberg, 991.
– Gilbert, 497.
– Haglund, 991.
– Hand-Schüller-Christian, 404.
– Heine-Medin, 759.
– Hodgson, 210.
– Joseph, 755.
Enfermedad Köhler, 991.
– La Peyronnie, 578.
– Lederhose, 991.
– Leiner, 1097.
– Meyenburg, 684.
– Möller-Barlow, 1093.
– Monge, 8.
– Pick, 848.
– Reclus, 627.
– Reiter, 574.
– Roger, 317.
– Rosai-Dorfman, 1018.
– Spiengel o escápula alada, 952.
– Sudeck, 989.
– Thevenard, 839.
– Trousseau, 823.
– Weil, 361.
– Werlhof, 1015.
Enfisema toracógeno, 103.
Enteropatía dermatogénica, 365.
Enterorragia, 460.
Entesopatía, 989.
Entrada androide, 734.
Epifora, 645.
Epilepsia mioclónica Unverritch-Lundborg, 874.
Epistaxis, 83.
Épulis, 397.
Equilibrio Starling, 1045.
Equimosis, 213.
Eritema *ab igne,* 366.
– contusiforme, 91.
– pernio, 333.
Eritrismo, 734.
Eritrodoncia, 1074.
Erosión, 43.
Eructo esofágico, 427.
Escápula alada, 102.
Esclerotoma, 65.
Escrófula, 90.
Escrofuloderma, 91.
Esmegma, 579.
Esofagitis biliar o alcalina Gillison, 408.
Espacio semilunar Traube, 126.
– uncovertebral, 959.
Espasmo torsión, 871.
Esputo herrumbroso, 82, 85.
– perlado, 78.
Esteatopigia, 729.
Esteatorrea, 530.
Estepaje, 783.
Estereopsis, 649.
Estertor escapular Galvagni-Küttner, 128.
– estasis, 200.
Estómago en caracol, 444.
– – cubeta, 444.
– faloide, 451.
Estrella venosa Bean, 329.
Estría venosa Kuthy, 104.
Estridor, 90, 134.
Eubiosis, 492.

© MASSON, S.A. Fotocopiar sin autorización es un delito.

Evisceración, 371.
Excoriación, 43.
Expectoración hemoptoica, 85.
Explosión fecal, 493.
Extrasístole en pareja constante, 239.
– – salvas, 259.
Eyaculación precoz, 576.

## F

Facies antonina, 211.
– hipocrática, 210.
– negroide, 211.
– Shattuck, 210, 313.
Falsa diarrea Mathieu, 457.
– gana, 481.
Falso cardíaco, 196.
– síndrome hemorroidal prostático, 485.
Farfulleo, 848.
Faringitis columnar, 715.
Fascículo Paladino-Kent, 263.
Fecaloma, 485.
Fecaluria, 553.
Fenómeno báscula, 313.
– – Dressler, 202, 215.
– Bell, 825.
– contraste, 799.
– dedo muerto Reil, 212, 214.
– diafragmático Litten, 111.
– gastroauricular, 681.
– Hoster, 1019.
– Marcus Gunn, 647.
– rueda dentada, 801.
– Sludge, 1068.
Feromona, 57.
Fibromialgia, 926.
Fiebre retención, 83, 86.
– secreción, 83, 86.
*Flapping tremor,* 47.
Flebitis azul Grigoire, 326.
– *migrans,* 326.
Flegmasía *alba dolens,* 212.
– *cerulea dolens,* 212.
Fluctuación, 386.
*Flush,* 362.
Foco acinoproductivo Graff/Kupferle, 146.
*Foetor hepaticus,* 361, 394.
Fonastenia, 724.
Fotopsia, 767.
Fractura costal, 76.
Frémito pielorrenal, 550.
Frente olímpica, 738.

## G

Ganglio Cloquet, 585.
– retrofaríngeo Gillette, 710.
Ganglio Star, 115.
– Troisier, 116, 430.
– Virchow, 116, 430.
Ganglión, 1003.
Gangrena juvenil, 345.
– senil, 345.
Garra cubital, 831.
Gasoma, 391.
Gastrosucorrea, 418.
Geofagia, 426.
Gigantismo, 34.
Glándula parauretral Skene, 608.
Glaucoma hepático, 499.
Glositis Hunter, 401.
Gorgoteo cavitario, 137.
– vesicular, 137.
Gorguera, 73.
Gran silencio, 225.

## H

Hábito cirrótico Chvostek, 360.
Hematemesis, 424.
– negra, 423.
Hematíe sombra, 559.
Hematocolpos, 608.
Hemimacroglosia, 399.
Hemopatía yatrógena, 1012.
Hemoptisis en bocanadas, 85.
Hemorragia colémica, 364.
– oculta, 460.
Hemorroide centinela, 482.
Hemospermia, 540.
Hepatalgia esfuerzo Lenegre, 202.
Herida, 42.
Hidrocele, 204.
Hidrocolpos, 608.
Hidropiocolpos, 608.
Hidrorrea cefálica, 699.
Hidrosisfobia, 41.
Hígado abramantado, 505.
– claveteado, 505.
– moscado Kierman, 202.
Hiperclorhidria química, 426.
– sensitiva, 426.
Hiperhidrosis gustativa, 41.
Hiperpatía, 760.
Hipertelorismo, 647.
Hipertensión situación, 246.
Hipertensofobia, 243.
Hipertricofridia, 642.
Hipoacusia, 681.
Hipopión, 653.
*Hippus*pupilar, 210.
Hocico catatónico, 1140.
Hombro congelado, 993.
– hemorrágico, 997.
Huella nuclear simple, 964.
Hueso supernumerario, 992.

## I

Ictericia flavínica, 363.
– melánica, 363.
– rubínica, 363.
– verdínica, 363.
Íleo biliar, 455.
Imagen corazón manzana, 475.
– seudopóttica, 968.
– suelta globos, 153.
Incisura cardíaca, 97.
*Irritabilis testis* Cooper, 574.

## J

*Jamais vu,* 886.
Jargonofasia, 848.

## L

Laberintitis tóxica, 680.
*Lactatio agravídica,* 624.
– *serotina,* 624.
Lagoftalmía, 778.
Laguna auscultatoria, 244.
Lanugo, 733.
Latido apexiano, 217.
Lengua cerebriforme, 400.
– escrotal, 400.
– foliácea, 400.
– Pagel, 361.
– urbanizada, 399.
Letálide, 365.
Leuconiquia, 44.
Ley básica Kirchoff, 250.
– Courvoisier, 506.
– Dally, 35.
– Landouzy-Graset, 667.
– Marey, 238.
– Marfan, 91.
– Starling, 293.
– todo o nada, 293.
– Vulpian-Prevost, 771.
Línea alba. V. *Línea blanca.*
– blanca, 380.
– hepatoapexiana Paul/Potain, 220.
– Kerley, 310.
– Moreau/Bogaert, 462.
– Piorry, 532, 533.
– transversal Reil-Beau, 44.
Linfangitis carcinomatosa, 153.
Linfedema, 214.
*Lingua fixata,* 399.
Lipedema, 214.
– eritrocianoide, 214.
Lipofilia hística, 729.
Lipomastia, 741.
Liquen escorbútico, 1093.
Litritis, 585.
Livedo *reticularis,* 329, 365.
Lóbulo flotante, 505.
– Riedel, 505.
Logorrea, 848.
Lubricante fisiológico, 496.
Lucha vocal Mandl, 208.

## M

Macroglosia, 399.
Macromastia, 741.
Macrosmatos, 57.
Madarosis, 645.
Mal hipante, 110.
*Malade au petit papier,* 1123.
Mama supernumeraria, 607.
Mancha café con leche, 39.
– Janeway, 214.
– Köplik, 397.
Maniobra Adson, 247.
– amplexación Lasègue, 49.
– Bayer, 958.
– Brandel, 106.
– Campbell/Suzman, 215.
– cinturón Glenard, 431.
– Forestier, 958.
– Galambos, 49.
– Garnett, 376, 379.
– Goldthwait, 958.
– Jendrassig, 789.
– Müller, 113.
– Obrastzow, 49.
– Pron, 506.
– Queckenstedt, 896.
– Rivero Carvallo, 233.
– Rouault, 118.
– Sammartino, 378.
– Schober, 954.
– Smith/Bates, 379.
– Valsalva, 380.
– Yergason, 997.
Mano comadrón, 743.
– en acecho, 49.
– presión, 49.
– relajación, 49.
Marcha en estepaje, 835.
– – guadaña, 781.
– pato, 978.
– Petrén, 781.
Mastodinia premenstrual, 623.
Matidez suspendida, 528.
– timpánica, 127.
Mediastinitis callosa, 162.
Megacolon tóxico, 391.
Melena, 424, 425, 460.
Membrana Shrapnell, 685.
Menacmia, 593.
Mericismo, 425.

© MASSON, S.A. Fotocopiar sin autorización es un delito.

Mesenterio común, 471.
Metalofonía, 183.
Método Grancher, 119.
– Honigmann, 613.
– Monneret, 119.
Microglosia, 399.
Microhematócrito, 1021.
Microsmatos, 57.
Miopatía cortisónica, 743.
Miotoma, 65.
Monoplejía masticatoria, 396.
Moria, 765.
*Moya-moya,* 755.
Muleta ocular, 46, 773.
– visual, 773.
Mutismo, 848.

## N

Necrosis semilunar, 1005.
Neologismo, 848.
Nervio radicular Nageotte, 817.
Neumoscroto, 582.
Neuralgia glosofaríngea, 393.
– segmentaria, 428.
Neutralidad eléctrica, 1043.
Nicho Haudeck, 453.
Niño hércules, 730.
Nistagmo asociado Stransky, 666.
Nódulo alarma Marina-Fiol, 471.
– Bouchard, 1006.
– Heberden, 1006.
– Meynet, 213.
– Osler, 213.
– Simon, 154.
Noma, 397.
Nuez Adán, 739.

## O

Ojo porcino, 725.
Onda coronaria Pardee, 265.
Ondulación, 386.
Onicocauxis, 44.
Onicofagia, 43, 44.
Onicolisis, 44.
Onicorrexis, 44.
Onomatopeya Duroziez, 310.
*Ora serrata,* 413.
Ortopercusión digital, 53.
Ortopnea, 72.
Osteítis fibrosa quística, 746.

## P

Pagofagia, 426.
*Palpation large* Bard, 216, 217, 218.
Pansa catalana. V. *Queilitis herpética.*
Paracusia Willis, 682.
Parálisis Bell, 824.
Paramioclono múltiple Friedrich, 874.
Paraplejía en extensión, 772.
– – flexión, 772.
Paso pelviano Ducroquet, 46.
Pelagra, 1092.
Pequeño silencio, 225.
Percusión palpatoria, 51.
Perionixis, 45.
Peristasis, 14.
Peristolia, 438.
Perro equilibrista Lachapelle, 961.
Petequia, 213.
pHmetría en vacío, 414.
– 24 horas, 414.
Pie insuficiente, 989.
– varo equino flebítico Verneuil, 332.
Piocito, 559.
Piuria abacteriana, 560.
Placa Deloré, 213.
– dentaria, 402.
Podagra, 1069.
Podomegalia, 839.
Poise, 1022.
Policoria, 658.
Polipnea, 72, 107.
Politelia, 215.
Posición Azoulay, 217, 225, 233.
– Chaoul, 452.
– Pachon, 216, 217.
Poso café, 423.
Postura Harvey, 224.
Prueba apretón, 878.
– Böhn, 245.
– extensión tronco, 876.
– Koller, 1097.
– marionetas, 877.
– Schettler, 530.
– Soto-Hall, 958.
– Staehelin, 112.
Prurigo linfadénico, 1017.
Ptisis globular, 649.
Pujo, 481.
Pulmón flotante, 183.
Pulsación cardíaca, 217.
Pulso Corrigan, 241.
– en alambre, 240.
– esplénico, 203.
– filiforme, 240.
– saltón, 241. V. también *Pulso Corrigan.*
– solemne. V. *Pulsus magnus.*
*Pulsus differens,* 247.
– *magnus,* 240.
– *parvus,* 240.
– – y *tardus,* 241.
Punta costado. V. *Punzada costado.*
Punto auricular posterior Vaquez, 216.
– auscultación asma Guttmann, 94.

Punto celíaco, 428.
– costado auricular Vaquez/Vilbonnet, 197.
– dorsal Boas, 428.
– epigástrico, 113.
– esplénico, 532.
– Jousset, 829.
– Peter, 216.
– precordial Juncadella, 196, 216.
– rubíe, 364.
– solar, 428.
– Valleix, 69, 113.
Punzada costado, 67.
Puñopercusión Murphy, 550.
Pupila Adie, 820.
– Argyll-Robertson, 820.
Púrpura senil Bateman, 40.

## Q

Queilitis actínica, 392.
– angular, 398.
– herpética, 398.
– por *rouge,* 392.
Quiluria, 554.
Quiragra, 1069.
Quiromegalia, 775.

## R

Rágade, 1014.
Ránula, 401.
Reacción Duchenne, 907.
– miasténica Jolly, 907.
– miotónica Erb, 907.
Rebote hipertensivo, 249.
Receptor $H_1$, 1102.
– $H_2$, 1102.
– $H_3$, 1102.
Receso Cole, 451.
Red Chiari, 233.
– Haller, 607.
Reflejo alveolo-capilar von Euler, 173.
– Aschner-Dagnini, 238.
– Bainbridge, 194.
– corneoptengoideo, 893.
– cortical Haab, 661.
– esofagosalival Roger, 408.
– Gordon, 796.
– Hering-Breuer, 194.
– miótico o de tracción, 789.
– Oppenheimer, 796.
– Piltz-Westphal, 662.
– Schaffer, 796.
– uterovesical Bazy, 549.
Reflujo abdominoyugular Lian, 193.
– hepatoyugular Rondot, 193.
Regla Starling, 293.
Resonancia skódica, 127.
Respiración cruzada Wenckebach, 215.
– disfrénica. V. *Respiración suspirosa.*
– estertorosa, 139.
– estridulosa, 139.
– hiposa, 139.
– quejumbrosa, 139.
– sibilante, 139.
– superficial, 72, 107.
– suplementaria, 132.
– suspirosa, 139.
*Rest-pain,* 324, 345.
Ribete Burton, 397.
– Duguet, 397.
– Gilbert, 397.
– Vailly, 397.
Rigidez matutina, 932.
Riñón adelfo, 560.
– estasis, 203.
– vicariante, 560.
Ritmo circadiano, 7.
– Duroziez, 310.
Rizartrosis pulgar, 1005.
Rombo Michaelis, 950.
Rosario raquítico, 102, 1095.
Rumiación, 425.
Rutilismo, 734.

## S

Sabañón, 333.
Sarcocele, 581.
*Schistoglossus,* 400.
Seudoascitis, 383.
Seudoictericia, 39, 363.
Seudomatidez Besnier, 182.
Seudomelena, 489.
Seudomutismo vesánico, 848.
Seudosíndrome Meigs, 613.
Sialodoquitis, 405.
Sibilancia, 72.
Signo Abadie, 785, 809.
– adhesividad Gersuny, 466.
– almohada, 209.
– arco doloroso, 996.
– Argyll-Robertson, 210.
– Arnoux, 618.
– Babinski, 894.
– balanza Kienböck, 440, 829.
– Baserga, 1015.
– Beever, 367.
– Beggl, 545.
– Bell, 778.
– Benzadon, 629.
– Berger, 778.
– Berner, 293.
– Bing, 796.
– Blumberg, 463.
– Bonnamour, 471.
– Brenner, 385.

© MASSON, S.A. Fotocopiar sin autorización es un delito.

Signo Budin, 623.
– cajón, 982.
– camalote, 152.
– Canaris, 113.
– Cardarelli, 219.
– cervicalgia provocada, 684.
– Chaddock, 796.
– Chilaiditi, 473.
– Courvoisier-Terrier, 526.
– Cullen, 364, 525.
– Dabrymple, 725.
– Dalrymple, 646.
– Dance, 454.
– diastólico, 224.
– E Gross, 294, 318.
– Egger, 111.
– estertor en báscula, 200.
– Ewing, 702, 707.
– falso amigo, 481.
– fijeza espiratoria, 429, 546.
– fluctuación, 114.
– Foster Moore, 675.
– fóvea, 369.
– Fruhinsholz, 620.
– Garel-Burger, 707.
– Gatalá, 725.
– Gaylis, 335.
– Gendrín, 305.
– Glifford, 646.
– Gobiet, 372, 525.
– godet, 466.
– Gonda, 796.
– González Sabathié, 194.
– Graefe, 725.
– Grey-Turner, 364, 525.
– Grunwald, 702, 707.
– Guéneau de Mussy, 139.
– Haenel, 809.
– Halsted, 525, 607.
– Hamman, 182.
– Harzer, 216.
– Hertoghe, 643.
– Heryng, 707.
– Hoagland, 644.
– Holzknecht-Jacobson, 149, 182.
– Homans, 326.
– Hunter, 607.
– Jakoucheff, 384.
– Jellinek, 725.
– Jobert, 383, 444.
– Kehr, 532.
– Kelly, 329.
– Kinnier-Wilson, 661.
– Krause, 893.
– Kussmaul, 194, 306, 455.
– La Roche, 580.
– Ley, 785.
– Leyden, 210, 778.
– Lian, 740.
– Macewen, 785.
– Mahler, 236.
Signo mano, 540.
– Marañón, 740, 741.
– Martorell, 342.
– menisco Carman, 443.
– Meunier, 894.
– Milian, 893.
– Minkowsky, 429.
– Moebius, 725.
– Morrison, 200.
– *moulage,* 471.
– Murphy, 499, 506.
– Musset, 210, 311.
– Nicoladini-Branham, 238.
– Novaro, 105.
– Okada, 773.
– Olow, 326.
– O'Riain, 833.
– Osler, 309.
– pedrada, 326.
– Pedro Pons, 969.
– peloteo rotuliano, 936.
– percusión, 760.
– perfil, 92.
– Petruschky, 113.
– Pisareli, 785.
– Piskacek, 612.
– Pitres, 105, 396, 785, 809.
– – invertido, 105.
– plegaria mahometana, 209.
– Prehn, 584.
– raíz cuadrada, 194.
– Rivero-Carvallo, 313.
– Robertson, 707.
– rodilla caliente y pie frío, 335.
– Roessler, 318.
– Roger, 393.
– Romberg, 814.
– sacudamiento Favre, 579.
– Saegesser, 532.
– Schatzki, 409.
– Sebileau, 582.
– sistólico, 224.
– Stellvag, 725.
– Stellwag, 647.
– Stierlin, 476.
– Thormayer, 383.
– Tinel, 785.
– Traube, 580.
– trípode, 883.
– Trousseau, 323, 743.
– uraco, 376.
– Vohsen-Davidson, 707.
– von Graefe, 665.
– Von Koller, 646.
– Wahl, 372, 383, 455.
– Waring/Griffiths, 362.
– Westphall, 793.
– Whitehill, 838.
– Williamson, 533.
– zapato, 977.
– zona silenciosa supramínima, 340.

Síncope articular, 980, 982.
– por tos, 76.
– postural, 205.
Sindemofito, 963.
Sindesmosis clavicular, 105.
Síndrome Adie, 820.
– Argonz-Del Castillo-Ahumada, 623.
– auriculotemporal Frey, 405.
– Babinski-Fröhlich, 742.
– Bernard Horner, 820.
– – – parcial, 820.
– Bernhardt, 829.
– Boerhaave, 412.
– canal carpiano, 1002.
– *carrefour,* 890.
– Cayler, 211.
– Chiari-Frommel, 623.
– Costen, 393.
– Cotard, 1137.
– Crigler-Najjar, 497.
– Cronkhite-Canada, 364.
– Cruveilhier-Baumgarten, 341, 385.
– cubital, 1001.
– Cyriax, 376.
– Dubin-Johnson, 497.
– dumping, 419.
– Eddovesvan der Hoeve, 655.
– Eddowes-Van der Hoeve, 739.
– Ehlers-Danlos, 937.
– endocrino Silvestrini-Corda, 366.
– enterorrenal Heitz-Boyer, 460.
– Fanconi, 1051.
– Fiessinger-Leroy-Reiter, 365.
– Forbes-Albright, 623.
– Friedl-Pick, 203.
– Froin, 897.
– Gardner, 365, 474.
– Gertsmann, 885.
– Gilbert, 497.
– Gilles de la Tourette, 873.
– Griesel, 952.
– hiperlaxitud articular, 937.
– hiperventilación, 72.
– hombro-mano, 1006.
– Horner, 648.
– husos horarios, 7.
– Jano, 149, 295.
– Kalk/Wildhirt, 518.
– Kartagener, 704.
– Klippel-Feil, 952.
– Klippel-Trenaunay, 330.
– Koenig, 384, 455.
– Lemoine-Herzog-Nissen, 73.
– Leriche, 247.
– Löfgren, 159.
– lóbulo medio, 149.
– Mac Leod, 149.
– Mallory-Weiss, 412, 413.
– Marfan, 663.
– Martorell-Fabré, 327.
– Meigs, 383, 605.
Síndrome Melkersson-Rosenthal, 825.
– Mendelson, 424.
– miasténico Lambert-Eaton, 840.
– Mikulicz, 395, 643.
– Moebius, 825.
– oculocerebral Lowe, 1073.
– Ormond, 358.
– paraneoplásico, 725.
– Peutz-Jeghers, 40, 397.
– Pick, 209.
– Pickwick, 211.
– Pins, 221.
– postinfarto, 198.
– Pourfour de Petit, 646.
– radiopalpatorio, 627.
– Ramsay-Hunt, 825.
– Reichmann, 418, 422.
– Riley-Day, 58.
– Rotor, 497.
– sacudimiento Favre, 581.
– Schwartz-Bartter, 750.
– Seckel, 738.
– sostén, 330.
– Steele-Richardson-Olciewski, 772.
– Swyer/James, 149.
– Tietze, 377.
– Tolsloi, 6.
– túnel carpiano, 1005.
– Turcot, 474.
– Turner, 740.
– vena cava superior, 185.
– Weill-Marchesani, 663.
– Wernicke, 1090.
– Wilfred-Harris, 826.
– Zieve, 498.
Sinequia septoturbinal, 698.
Skodismo. V. *Resonancia skódica.*
Soplo aceleración, 231.
– Austin Flint, 311.
– circular. V. *Soplo continuo.*
– continuo, 233.
– dilución, 231.
– glótico, 130.
– Graham-Steell, 321.
– vaivén, 311.
Sordera, 681.
– prelocutiva, 680.
*Spider,* 361.
*Sputum coctum,* 81.
– *crudum,* 81.
*Steppage,* 815.
Subsalto tendinoso, 47.
Sudoración circunscrita, 41.
Surco Harrison, 100, 102.
– transversal Reil-Beau, 44.

## T

Tabes anémica, 811.
Taquipnea, 72, 107.

© MASSON, S.A. Fotocopiar sin autorización es un delito.

Taquipnea simple, 107.
Taquisistolia auricular, 261.
Tartajeo, 848.
Tartamudeo, 848.
Técnica Bauer, 342.
– Chevassu, 582.
– Chiray, 506.
– Czepa, 477.
– Eichhorst, 120.
– esputo inducido, 1110.
– Hoover, 118.
– Loewenberg, 118.
– Montenegro, 548.
– Pitfield, 386.
Teicopsia, 767.
Temperamento ciclotímico, 30.
– enequético o viscoso, 30.
– esquizotímico, 30.
Tenesmo, 480.
– cecal, 476.
Tenosinovitis De Quervain, 1002.
Teoría dolor referido, 928.
Termólisis perezosa, 87.
Testículo agudo, 575.
Tétanos lateral Sauvages, 26.
– recto Larrey, 27.
Tic eructante, 110.
– – pitiáticos, 427.
Tiflitis, 460.
Tilosis, 644.
Tipo bilioséptico Chauffard, 500.
– embólico Sitch, 211.
Tiraje, 73, 111.
Tono atrial, 226.
Tos acoplada, 76.
– perruna, 76.
Toxemia estercorácea, 460.
Trepopnea, 72.
Tríada Beck, 307.
– Caroli, 364, 366, 500.
– Hutchinson, 403.
– Osler, 500.
– Patel, 502.
– Péan, 462.
– Price, 631.
– Saint, 474.
– Scherf, 108, 229, 241.
– Villard, 500.
– Wunderlich, 545.
Triángulo Forestier, 966.
– Petit, 371.
– Scarpa, 976.
– Sluka, 155.
Triquiasis, 645.
Trismo, 396, 823.
Trisomía 21, 612.
Trompa Eustaquio, 687.
*Trou auscultatoire,* 244.
Tubercúlide, 91.
Tubérculo Darwin, 683.
Tubérculo Montgomery, 607.
– trapecio, 96.
Tumor fantasma pulmón, 201.

## U

Úlcera Duguet, 396.
Ulceración, 43.
Uña en cristal reloj, 91.
Urémide, 545.
Útero cardíaco Dalché, 204.

## V

Vaginismo superior, 596.
Varicocele, 204.
Vena centinela, 352.
Ver las estrellas, 639.
Verbigeración, 848.
Vértebra cuneiforme, 965.
– en cuadro, 970.
– trapezoidal, 965.
Víbice, 213.
Vientre batracio, 370.
– – neuropático, 834.
– colgante, 371.
– en alforja, 371.
– – obús, 370.
– – tabla, 375.
Vómica, 78.
– fraccionada, 83.
Vómito pituitoso esofágico, 394.
Vorticilo, 17.
Voz bitonal, 208, 826.
– conferenciante, 846.
– quintosa, 827.

## W

*Wheezing,* 73.

## X

Xantismo, 1081.
Xantoma, 362.
Xerostomía, 394, 893.

## Z

Zoantropía, 1137.
Zona alarma Chauvet, 95.
– Head, 374.
– Ramsay-Hunt, 824.
– varicosa alarma Lombardi, 104.